
Dr. B. JOY JEFFRIES.

28.A.146.

LEHRBUCH

DER PRAKTISCHEN

AUGENHEILKUNDE.

VON

PROF. DR. KARL STELLWAG VON CARION

IN WIEN.

† Nov 21. 1904 Born Jan 28. 1823
Vide Klin. Monatsblätter. Jan 1905. p 98
mit Bild.

DRITTE VERBESSERTE AUFLAGE.

WIEN, 1867.

WILHELM BRAUMÜLLER,

K. K. HOF- UND UNIVERSITÄTSBUCHHÄNDLER.

VORWORT.

Die vorliegende dritte Auflage bietet mir eine angenehme Gelegenheit, mein Lehrbuch dem vorgerückten Standpunkte der Wissenschaft und den gesteigerten praktischen Bedürfnissen wieder neu anzupassen. Es war dabei sehr viel zu thun, indem sich, Dank dem Zuwachs frischer tüchtiger Forscherkräfte und dem andauernden regen Eifer der meisten älteren Autoren, werthvolle Stoffe in der erfreulichsten Weise angesammelt und viele Ansichten wesentlich geläutert haben. Auch meine Erfahrung hat sich erweitert. Sie gestattet mir, manches Neue dem Werke einzuflechten, einzelne Abschnitte übersichtlicher und hoffentlich auch richtiger darzustellen, ausserdem aber über gewisse, fremderseits eingeführte, tief einschneidende Lehrsätze mit grösserer Bestimmtheit abzuurtheilen, als dies in den beiden früheren Auflagen möglich war. Wenn letzteres nicht durchwegs geschieht, so liegt der Grund zum Theile in der Neuheit der bezüglichen Theorien und zum Theile in dem Umstande, dass Behauptungen, welche von anerkannten Autoritäten ausgesprochen und von einem sehr grossen Materiale gestützt werden, öfters erst nach langen und mühsamen Controlbeobachtungen auf ihren wahren Werth zurückgeführt werden können, mittlerweile aber in einem Lehrbuche nicht fehlen dürfen, indem sie von Vielen rückhaltslos geglaubt, oder wenigstens vertheidigt und als Ausgangspunkt für weitere Forschungen benützt werden.

Die pathologisch-anatomischen Schilderungen fussen grossen Theils auf meinen eigenen Arbeiten und, wo mikroskopische Verhältnisse in Betracht kommen, auf Prof. Wedl's „Atlas der pathologischen Histologie", einer reichen Fundgrube ungeschminkter objectiver Thatsachen, welche auch von Anderen vielfach benützt, aber nur selten citirt zu werden pflegt. Dass ich im Uebrigen die Leistungen fremder Autoren, so weit sie mir zugänglich waren, gewissenhaft verwendet und gewürdigt habe, wird die oberflächlichste Durchblickung des Buches erkennen lassen.

Die Lehre von den Netzhaut- und Aderhautentzündungen, einschliesslich des Glaucoms, ist vom Grund aus umgearbeitet worden und hat, wie ich glaube, eine befriedigende Rundung gewonnen.

In gleicher Weise hat das Capitel über krankhafte Geschwülste eine vollständige Umstaltung, nebenbei aber auch eine beträchtliche Erweiterung erfahren. Als Leitfaden diente das bezügliche Virchow'sche

Werk, so viel davon zur Zeit erschienen war. Das vorhandene augenärztliche Material wurde im möglichsten Einklange damit gesichtet und verwerthet.

Den grauen Staar betreffend war eine schärfere Umgrenzung der operativen Anzeigen nothwendig geworden. Auch mussten die neu eingeführten Extractionsmethoden aufgenommen werden. Die Kürze der gegebenen Prüfungsfrist gestattete nur eine vorläufige und rückhaltsvolle Kritik derselben.

Die Functionsstörungen des lichtempfindenden Apparates habe ich in ein besser gegliedertes System zu bringen gestrebt. Es wurde dadurch eine gänzliche Umarbeitung und, bei der Massenhaftigkeit des aufgestapelten Materiales, auch eine bedeutende Umfangsvermehrung des betreffenden Abschnittes erforderlich. Ich hoffe, damit eine befriedigende Unterlage für weitere nutzvolle Forschungen geschaffen zu haben.

Die Functionsstörungen der Augenmuskeln erscheinen in einem neuen Gewande gestützt auf das Listing'sche Gesetz der Augenbewegungen und auf die Hering'schen Gesetze der identischen Sehrichtungen, der Tiefenwahrnehmung u. s. w. Meine früheren Bemühungen, ein physiologisches Fundament für das fragliche Capitel zu gewinnen, sind stets kläglich gescheitert, indem ich mich in dem Gewirre sich theilweise widerstreitender und complicirter Theorien nicht zurecht finden konnte. An der Hand der einfachen, klaren, auch für den minder Eingeweihten fasslichen und überzeugenden Darstellung Hering's darf ich den Versuch nun wohl wagen. Es liegt ferne von mir, glauben zu machen, es seien bereits umfassende Leistungen in diesem Felde aufzuweisen. In der That haben die Arbeiten auf oculistischem Boden erst begonnen und ich beanspruche blos das Verdienst, meinen geehrten Collegen die Quelle angedeutet zu haben, aus welcher sie sich eine gründliche Belehrung über die nur scheinbar verwickelten Verhältnisse schöpfen können. Es soll damit auch nicht der kleinste Schatten auf den wohl begründeten Ruhm geworfen werden, welchen sich andere ausgezeichnete Physiologen auf diesem schwierigen Gebiete erworben haben; doch möge es mir verstattet sein, meine Ueberzeugung dahin auszusprechen, dass es Hering vorbehalten war, nicht nur wesentliche Lücken auszufüllen, sondern geradezu die Grundpfeiler herzustellen, auf welchen sich die Lehre als ein harmonisches Ganzes aufbaut und für die Praxis fruchtbringend gestaltet.

Der Abschnitt, welcher von den Refractions- und Accommodationsanomalien des Auges handelt, ist im Einzelnen wesentlich bereichert worden, wobei ich vorzüglich der Utrechter Schule mit hoher Anerkennung gedenke. Im Allgemeinen ruht er auf den Grundsätzen, welche ich vor zwölf Jahren in der Wiener kais. Akademie der Wissenschaften zuerst veröffentlichte, und welche seitdem auch allenthalben als die wahren Fundamente der Forschung gedient haben. Der Kernpunkt derselben liegt in der strengen Scheidung des Refractions- und des Accommodationszustandes und in der Zurückführung der einzelnen Fehler auf Abweichungen in der absoluten Sehweite, d. i. in der Differenz des Fern- und Nahepunkt-Abstandes.

Es hat diese Arbeit wenig Glück gehabt. Sie wurde mehrseitig mit unverdienter Heftigkeit angegriffen. Doch hatte ich die Genugthuung, schon

fünf Monate nach meiner Publication in einem werthvollen Gräfe'schen Aufsatze den Samen aufschiessen zu sehen, welchen ich hoffnungsvoll ausgestreut hatte. Später erschien eine zusammenhängende Reihe gediegener Artikel aus Donder's Feder, welche meine Ansichten in den Hauptsachen bestätigten, vieles Mangelhafte in den Einzelnheiten ergänzten und berichtigten und schliesslich das ganze Gebiet einem hohen Grade von Vollendung zuführten. Indessen hat Donders es unterlassen, das gehörig zu würdigen, was er bereits vorfand. Er sagt (Arch. f. Ophth. VI. 1. S. 74): v. Graefe hat die höheren Grade der Hypermetropie mit dem ihm eigenen Talente beschrieben und analysirt. Auch Stellwag v. Carion hatte ungefähr zu derselben Zeit eine klare Vorstellung von denselben gehabt etc. Und doch musste Donders wissen, dass Graefe in seinem Aufsatze bereits den von mir eingeführten Namen Hyperpresbyopie acceptirt hatte, wenn auch ohne meiner zu erwähnen. In den späteren Publicationen Donders tritt die historische Ungenauigkeit immer schärfer hervor und in der von Dr. O. Becker veranstalteten deutschen Ausgabe der Anomalien der Refraction und Accommodation (Wien 1866) geht Donders soweit, offen zu erklären (S. 91 unten), ich hätte den Gedanken einer richtigen Unterscheidung zwischen den Refractionsanomalien und den Störungen der Accommodation so wenig verfolgt, als irgend ein anderer. Wäre dies richtig, so würde natürlich das Hauptverdienst dieser Scheidung auf seine Seite fallen und der Werth meiner Arbeit sehr herab sinken. Ich überlasse es dem freundlichen Leser, sich das Urtheil hierüber selbst zu bilden und erlaube mir, die bezüglichen Stellen aus meiner Originalschrift mitzutheilen. Es ist die letztere unter dem Titel: Die Accommodationsfehler des Auges. Wien. 1855 bei C. Gerold auch im Buchhandel erschienen und ausserdem in meiner Ophthalmologie fast wörtlich abgedruckt. Zum besseren Verständniss will ich nur vorausschicken, dass ich unter natürlicher Sehlinie die Distanzdifferenz verstand, aus welcher das Auge beim Ruhezustande des Accommodationsmuskels vermöge der Flächenausbreitung der Zapfenbasen, oder nach Donders vermöge des normalen Astigmatismus, scharfe Wahrnehmungen zu vermitteln vermag. Es steht diese Bezeichnung in Bezug zu den Accommodationslinien, als deren längste die natürliche Sehlinie gilt. Es heisst in Bezug auf die Myopie:

S. 205. Der Abstand des Nahepunktes ist bei Gegebensein einer bestimmten natürlichen Sehlinie allein mehr abhängig von dem Grade des noch bestehenden Accommodationsvermögens. . . . Es ist von selbst verständlich, dass demselben Grössenmasse des Accommodationsvermögens sehr differente absolute Sehweiten entsprechen werden, je nachdem das Auge normalsichtig oder myopisch ist, und dass die absolute Sehweite des kurzsichtigen Auges bei normaler Grösse der Adaptionsfähigkeit eine um so kürzere werden müsse, je kürzer eben die natürliche Sehlinie ist, je näher also der Fernpunkt der Cornea rückt.

S. 206. Es geht daraus hervor, dass man die Grösse des in Rede stehenden Gesichtsfehlers (Myopie) nicht allein aus der Lage des Nahepunktes bestimmen könne, indem eben ein kräftiges Accommodationsvermögen den Nahepunkt stark hereinrückt, derselbe aber bei gleicher natürlicher Sehlinie, aber vermindertem Accommodationsvermögen, hinausrückt und sich dem Fernpunkte nähert. Es geht daraus aber auch hervor, dass der Fernpunkt bei dieser Grössenbestimmung nicht zureiche, indem eine solche Grössenbestimmung eben der so überaus wichtigen Accommodationsfähigkeit keine Rechnung trägt und so zu falschen Resultaten führt. Nahepunkt und Fernpunkt, ihre gegenseitige Lage und ihre Lage zum Auge, diese Momente zusammengenommen,

können allein nur die Beurtheilung der Grösse des in Rede stehenden Gesichtsfehlers auf sichere Grundpfeiler stützen.

S. 217. Es ist sofort klar, dass aus allen jenen Zerstreuungslinsen, welche von unendlich entfernten Objecten scharfe und deutliche Bilder in der absoluten Sehweite des Auges erzeugen, jene das Maximum der Leistungsfähigkeit erreicht, ... deren Brennweite der um den Abstand der Linse vom Auge verminderten Distanz des Fernpunktes gleichkömmt.

S. 218. Sobald ein Object in der absoluten Sehweite des Auges gelegen ist, wird die Brille zum scharfen und deutlichen Sehen des Gegenstandes eine, relativ zum freien Auge um so stärkere Anstrengung des Accommodationsmuskels erforderlich machen, je näher sie das scheinbare Bild dem Nahepunkte entwirft, und überschreitet dieses scheinbare Bild endlich den Nahepunkt, so wird auch das Maximum der Anstrengung zur Vermittelung entsprechender Wahrnehmungen nicht mehr ausreichen. Und etwas Aehnliches gilt auch von Objecten, welche jenseits des Fernpunktes gelegen sind. Bei gleichen Abständen des Gegenstandes werden Brillen, welche noch scheinbare Bilder in der absoluten Sehweite des Auges entwerfen, eine um so intensivere Kraftentwickelung des Accommodationsmuskels zum Zwecke des scharfen und deutlichen Sehens erforderlich machen, je näher dem Nahepunkte sie die Lichtstrahlen zur Vereinigung bringen, je schärfer sie sind.

S. 219. Diese unverhältnissmässige Anstrengung des Accommodationsmuskels ist es nun, welche sich beim Gebrauche von Brillen unzweckmässig kurzer Brennweite alsbald unzweideutig in dem Hervortreten von Reizerscheinungen im Auge kund gibt.

S. 242. In der mit dem Lebensalter allmälig fortschreitenden Verdichtung des Krystalles sind die Bedingungen für eine Resistenzzunahme desselben gegeben, und dass sich diese Verdichtung der Linse in der That geltend mache, lehren die Veränderungen, welche das Accommodationsvermögen kurzsichtiger Augen in den späteren Lebensjahren der Regel nach eingeht.

S. 243. Die vermeintliche Abnahme der Myopie erweiset sich sohin nur als eine scheinbare, sie ist eigentlich eine Verkürzung der absoluten Sehweite bedingt durch Schwächung oder Aufhebung der Druckwirkung des Accommodationsmuskels, sie ist eine Annäherung des Nahepunktes an den Fernpunkt, welcher letztere der Regel nach unverrückt seine Stellung zum Auge bewahrt.

S. 244. Eine solche Verminderung des Accommodationsdruckes findet ihre Erklärung aber nicht allein in der bisher betrachteten relativen, sondern auch in der absoluten Kraftabnahme des Accommodationsmuskels, welche letztere begründet ist in dem der Involutionsperiode eigenthümlichen und vornehmlich in dem Muskelsysteme eclatant hervortretenden Atrophisirungsprocesse . . . . . , überhaupt also in Zuständen, welche gewöhnlich der Weitsichtigkeit zu Grunde liegen und dort ihre specielle Erörterung finden.

In Bezug auf die Presbyopie heisst es:

S. 251. Die absolute Sehweite des fernsichtigen Auges erscheint als eine sehr grosse, ja unendlich grosse, nach aussen meist unbegrenzte; nur der Abstand des Nahepunktes unterscheidet die Weitsichtigkeit von der Normalsichtigkeit, ohne dass sich jedoch zwischen beiden eine bestimmte Grenze ziehen liesse. Die Bestimmung des Nahepunktabstandes erweist sich sohin als besonders wichtig, und dies zwar um so mehr, als nach dem Mitgetheilten die Fernsichtigkeit eben nur als eine Schwächung des Accommodationsvermögens aufgefasst werden kann und sich gerade in der Distanz des Nahepunktes das Maximum des noch möglichen Accommodationsdruckes ausspricht, womit denn auch eine Art Gradbestimmung der Presbyopie ermöglichet wird.

S. 259. Das aetiologische Moment ist in dem Accommodationsapparate des Auges zu suchen und dieses zwar um so mehr, als die Presbyopie sich eben bei genauerer Untersuchung als das Unvermögen beurkundet, den dioptrischen Apparat für nahe Objecte einzustellen, der Fernpunkt jenem der Norm aber entspricht, ein sehr grosser, unendlicher, aber positiver ist.

S. 260. In der That hat Cramer in fernsichtigen Augen . . . . . den Gestaltwechsel des Krystallkörpers . . . als sehr beschränkt oder ganz aufgehoben nachgewiesen. . . . . Es liegt auf der Hand, dass eine solche Beschränkung des

Gestaltwechsels des Krystallkörpers nur das Resultat zweier Momente sein könne: entweder einer Vermehrung des Widerstandes, welchen die Linse dem Accommodationsdrucke entgegensetzt, oder einer Schwächung der wirkenden Kraft, also einer Verminderung des Druckes, mit welchem der Accommodationsmuskel auf den Krystallkörper einwirkt. . . . .

S. 263. Es sind also eigentlich zwei Momente, welche in der Genese der Fernsichtigkeit bei Greisen concurriren und, selbst physiologisch, die Presbyopie der späteren Altersperioden zu einem normalen Zustande stempeln.

S. 266. Einen gewissen Grad von Accommodationsvermögen behält das Auge der Regel nach bis in das höchste Alter, es wäre denn, dass die allmälige Verdichtung der Linse Grade erreicht, welche bereits das Gegebensein eines Kernstaares begründet, oder aber dass Verhältnisse zufällig eintreten, welche auch im jugendlichen Alter eine Presbyopie mit völligem Mangel des Accommodationsvermögens herbeizuführen im Stande sind.

Als solche Verhältnisse müssen bezeichnet werden: Lähmungen des Muskels als Folge von Leitungshemmungen in den betreffenden Nerven. . . . . .

In Bezug auf Hypermetropie heisst es:

S. 269. Die natürliche Sehlinie des übersichtigen Auges ist eine negative . . . . Sie ist der eine Factor, das Maximum des durch die Accommodationsthätigkeit variablen Refractionszustandes des Auges aber der andere Factor, welcher die Grösse der Differenz bestimmt, innerhalb welcher die hinteren Vereinigungsweiten des dioptrischen Apparates schwanken dürfen, soll ihre Zurückführung auf die Länge des Netzhautabstandes noch möglich sein. Dieser Differenz ist aber die absolute Sehweite des Auges conjugirt. Es wird letztere also eine um so grössere sein bei gleichem Fernpunktabstande, je grösser das Accommodationsvermögen ist, und bei gleicher Adaptionsfähigheit des Auges, je weiter der Fernpunkt vom Auge absteht.

S. 273. Die um den Abstand der Brille vom Auge verminderte Brennweite der schärfsten Sammellinse, mit welcher der Hyperpresbyopische noch sehr ferne Gegenstände . . . . . in klaren und deutlichen Bildern wahrzunehmen fähig ist, gibt die Lage des Fernpunktes, die kürzeste Distanz aber, in welcher das betreffende Auge mit derselben Sammellinse Objecte von entsprechender Grösse und Erleuchtung in scharfen und deutlichen Bildern zur Anschauung zu bringen vermag, ist dem um den Brillenabstand vermehrten Abstand des Nahepunktes conjugirt.

S. 275. Die nosologischen Momente der Uebersichtigkeit sind . . . . . eine Verkürzung der optischen Augenaxe (Kleinheit und Tiefliegen des Augapfels) . . . . , Verlängerungen des Hornhautradius . . . . , die Entfernung des Krystallkörpers aus der Sehaxe . . . . , Abflachungen dieses Organes . . . .

S. 277. Nicht Weitsichtigkeit, wie man glaubt, sondern Uebersichtigkeit und zwar hochgradige Uebersichtigkeit ist das Ergebniss künstlicher oder durch krankhafte Processe bedingter Entfernungen des Krystalles aus der Sehaxe des Auges.

S. 278. Es ist zwar wahr, dass Fälle zur Beobachtung kommen, in welchen trotz dem Abhandensein der Krystalllinse noch ziemlich deutliche Wahrnehmungen ferner und naher Objecte, ja ein Sehen in sehr verschiedene Distanzen und sogar das Lesen von kleinerer Druckschrift ermöglicht ist . . . . Darf man Analogien trauen, so ist hier . . . das Spiel der Pupille und deren Einfluss auf die Grösse der Zerstreuungskreise der gesuchte Behelf.

S. 279. Es ist einleuchtend, dass Axenverkürzungen des Auges, so wie Abflachungen der Hornhaut, wenn sie nicht mit Anomalien im Krystalle oder in dem Accommodationsmuskel combinirt sind, der Adaptionsthätigkeit des Auges keinerlei Hindernisse in den Weg legen können. Wirklich bekundet sich auch der Bestand eines Accommodationsvermögens sehr oft unter solchen Umständen, wenn das Auge mit einer passenden Sammellinse bewaffnet ist. . . . . Immerhin ist jedoch unter diesen Verhältnissen der Bestand eines, dem normalen gleichkommenden Accommodationsvermögens ein mehr als seltener Befund. . . . .

Es ist nach allem dem nicht Donders gewesen, welcher die Scheidung der Refractions- und Accommodationszustände in die Wissenschaft

eingeführt und damit die eigentliche Basis für die Forschungen geschaffen hat; er fand dieselbe vielmehr bereits vor. In der That stützen sich seine Entdeckungsansprüche auf die folgenden Sätze meiner Abhandlung.

S. 200. Die natürliche Sehlinie des Auges bestimmt solchermassen den Fernpunkt und das Mass des Accommodationsdruckes, welches wirken muss, um den dioptrischen Apparat des Auges für jede beliebige, diesseits des Fernpunktes gelegene Distanz optisch einzustellen. Insoferne das Mass des möglicher Weise auszuübenden Accommodationsdruckes in jedem Falle ein gegebenes, beschränktes ist, wird die natürliche Sehlinie auch in Bezug auf die Lage des Nahepunktes, d. i. des diesseitigen Endpunktes der kürzesten Accommodationslinie, bestimmend.

Dieses Mass der aufwendbaren und als Druck wirkenden Kraft des Accommodationsmuskels einerseits und die natürliche Sehlinie anderseits sind also die Factoren, welche die absolute Sehweite des Auges, die Länge der den Fern- und Nahepunkt verbindenden Linie, so wie deren Lage auf der verlängerten optischen Axe, bestimmen. Die Länge und Lage dieser Linie ist nun aber der Massstab, nach welchem allein die Norm und der Grad sich beurtheilen lassen, in welchem der dioptrische Theil der Sehfunction von den als Norm geltenden Verhältnissen abweicht. Es liegt daher auf der Hand, dass die Accommodationsfehler des Auges vom wissenschaftlichen Standpunkt aus nur eingetheilt werden können in solche, welche ihren Grund finden in anatomischen Missverhältnissen des gesammten Augapfels oder der einzelnen lichtbrechenden Medien, weiters in solche, welche durch Functionsbeschränkung des Accommodationsmuskels bedingt sind und drittens in solche, welche beide Momente als Ursache erkennen lassen.

Eine solche Eintheilung erschwert jedoch die Darstellung und tritt der Uebersichtlichkeit des zu Erörternden in den Weg, indem sie, wie das Folgende herausstellen wird, vielseitig Wiederholungen nothwendig macht....

Ich sagte, eine Eintheilung, welche eine streng durchgeführte Scheidung der Accommodations- und Refractionsfehler als Princip anerkennt, erschwert die Darstellung und tritt der Uebersichtlichkeit in den Weg, indem sie vielseitig Wiederholungen nothwendig macht. In der That müsste man beim Festhalten an einem solchen Principe vorerst von der Normalsichtigkeit, von der Myopie und Hypermetropie mit normalem Accommodationsvermögen handeln und dann eigene Abschnitte der Emmetropie, Myopie und Uebersichtigkeit mit seniler und krankhafter Accommodationsbeschränkung widmen. Donders hat dies versucht, ohne damit viel zu gewinnen, da der vorangeschickte Abschnitt über Presbyopie sich fortwährend auf die nachfolgenden über Hypermetropie und Myopie bezieht und sein Verständniss bereits die genaue Kenntniss der letzteren voraussetzt; da umgekehrt aber in den Capiteln über Myopie und Hypermetropie Rückblicke auf die Presbyopie unvermeidlich sind. Es soll damit diese Eintheilung keineswegs als eine fehlerhafte bezeichnet werden, wohl aber rechtfertigt ein solcher Sachverhalt ganz gut auch einen abweichenden Darstellungsgang.

Auf wie schwanken Füssen übrigens die Presbyopie in dem Sinne ruht, in welchem ich sie ursprünglich aufgefasst habe und Donders dieselbe noch gegenwärtig festhält, wie haltlos dieselbe als reine Accommodationsanomalie dasteht, und wie innig sich bei diesem Zustande wieder Accommodations- und Refractionsabweichungen mit einander mischen, um jene Eintheilung folgerichtig undurchführbar zu machen, werden einige

Sätze aus dem angeführten Donders'schen Werke anschaulich machen. Es heisst:

S. 176. Bis zum 40. Jahre bleibt der Fernpunkt in gleicher Höhe; aber von da an rückt er, wenn auch ausserordentlich langsam, hinaus, indem das emmetropische Auge etwa um das 50. Jahr etwas hypermetropisch wird, welche Hypermetropie ums 80. Jahr herum zwischen $^1/_{24}$ — $^1/_{10}$ beträgt. Diese erworbene Hypermetropie wird schliesslich absolut, d. h. das Auge kann nicht nur für divergente, sondern auch für parallele Strahlen nicht mehr accommodiren. Ich habe nicht selten Leute von 60 Jahren mit absoluter Hypermetropie getroffen, die aller Wahrscheinlichkeit nach in der Jugend gar nicht an Hypermetropie gelitten haben.

S. 178. Denn Presbyopie ist die normale Eigenschaft des normalen emmetropischen Auges im vorgerückten Alter .... Wäre sie aber eine Krankheit, so würde sie viel weniger eine Refractions- als Accommodationskrankheit sein .... Die Grenze von Presbyopie können wir nicht willkürlich festsetzen. Im Auge ist selbst kein Grund zu finden, um einen scharfen Unterschied zwischen presbyopischen und nicht presbyopischen Augen zu machen. Wenn aber die Grenze einmal künstlich geschaffen werden soll, so muss sie conventionell sein. Dies führt uns auf die Frage, ob es überhaupt nöthig ist, eine Presbyopie aufzustellen, und ob es nicht besser wäre, sich darauf zu beschränken, in jedem besonderen Falle die Accommodationsbreite und den Grad von Myopie oder Hypermetropie, wo sie vorhanden sind, zu bestimmen. Ohne Zweifel würde dies wissenschaftlicher sein. Trotzdem würden wir, meiner Meinung nach, nur wenig Anklang finden, wenn wir einen so allgemein bekannten und in so ausgedehnter Weise gebrauchten Ausdruck fallen liessen. Ich glaube auch, dass wir der ärztlichen Praxis damit keinen Gefallen thäten. In der Praxis brauchen wir ein Wort, das denjenigen Zustand bezeichnet, in welchem das Auge im vorgerückten Alter für gewöhnliche Arbeit in der Nähe eine Convexbrille nöthig hat und dies Wort ist eben Presbyopie.

S. 181. Wir haben oben schon angegeben, dass ein hochgradig myopisches Auge nie presbyopisch werden kann. Es verliert mit zunehmenden Jahren an Accommodationsbreite, der Nahepunkt entfernt sich mehr und mehr vom Auge und dies kann auch mit dem Fernpunkte geschehen; die physikalischen Veränderungen, welche dabei im myopischen Auge statt finden, sind denen in anderen Augen durchaus ähnlich und trotzdem darf dieser Zustand nicht Presbyopie heissen, weil der Nahepunkt sich nicht bis auf 8" vom Auge entfernt. Hieraus ergibt sich vom Neuen das Willkürliche und Conventionelle des Begriffes Presbyopie .... Auf der anderen Seite: verba valent usu. Dies hat schliesslich schwerer bei mir gewogen, als die Forderungen der Logik und Etymologie.

Dazu kömmt dann noch, dass der Fernpunkt, wie Donders selbst (S. 507) ausdrücklich sagt, bei emmetropischen Augen gewöhnlich in negativer Distanz steht und letztere eigentlich übersichtig erscheinen lässt.

Donders behauptet, ich hätte der Myopie die Presbyopie entgegengestellt (S. 92). Nach dem oben Angeführten bedarf diese Behauptung eigentlich keiner Widerlegung. Doch damit mir das Schweigen nicht als Zustimmung gedeutet werde, erlaube ich mir, den betreffenden Satz hier wortgetreu wiederzugeben. Er lautet (S. 250): „Im Gegensatze zur Myopie charakterisirt sich dieser Gesichtsfehler durch abnorme Vergrösserung des Nahepunktabstandes." Dass hier nicht die Zustände selbst, sondern deren Merkmale in Gegensatz gebracht sind, sieht Jeder, auch wenn er sich der Mühe überhebt, das folgende zu lesen, wo die optische Wesenheit scharf von der Erscheinungsweise der Anomalie gesondert wurde. In Bezug auf den symptomatischen Ausdruck stehen die beiden Zustände einander aber noch schroffer

gegenüber, als ich damals aussprechen durfte. Denn wie die Myopie sich durch Hereinrücken des Fern- und Nahepunktes charakterisirt, so charakterisirt sich die Presbyopie durch Hinausrücken beider Grenzen der absoluten Sehweite. Das Falsche liegt also nicht auf meiner, sondern auf Donders' Seite.

Durch eine weitere ungenaue Angabe, über welche ich mich schon in den Wiener med. Jahrbüchern, 1861, 5, S. 80, ausgesprochen habe, wird mein Antheil an der Entdeckung der Uebersichtigkeit herabgedrückt und der minder Eingeweihte zu der Ansicht gebracht, der Begriff derselben sei von mir ganz irrthümlich festgestellt worden. Donders sagt (S. 92): „Indem er (ich) dann zur Hypermetropie (NB. von ihm Hyperpresbyopie genannt) übergeht, beginnt er damit, die letztere einen höheren Grad von Presbyopie zu nennen. Mein Ausspruch lautet:

S. 267. Sie (die Uebersichtigkeit) schliesst sich unmittelbar an den vorhergehenden Gesichtsfehler (Presbyopie) an und stellt *gleichsam* nur einen höheren Grad desselben vor. Zahlreiche Uebergänge verbinden beide mit einander, so dass es ganz unmöglich ist, eine andere als künstliche Trennung derselben vorzunehmen. Es erscheint in der Hyperpresbyopie der Fernpunkt des Auges über die positive Unendlichkeit hinausgerückt. Insoferne die der absoluten Sehweite des accommodationstüchtigen Auges conjugirte Differenz der hinteren Vereinigungsweiten des dioptrischen Apparates stets nur innerhalb sehr geringer Grenzen schwankt, muss auch der Nahepunktabstand des übersichtigen Auges ein grösserer, als jener des Presbyops sein. Das übersichtige Auge bedarf daher schon bei der Betrachtung ferner Objecte einer gewissen Adaptionsanstrengung. In höhern Graden der Hyperpresbyopie aber reicht schon das Maximum des Accommodationsdruckes nicht mehr zu, um den dioptrischen Apparat selbst für unendlich ferne Gegenstände einzustellen. Die absolute Sehweite erscheint hier sofort bald als eine discontinuirliche, zum Theile positive, zum Theile negative, der Fernpunkt liegt hinter, der Nahepunkt vor dem Auge; bald aber, und das sind die ausgesprochensten Fälle von Uebersichtigkeit, ist die absolute Sehweite ihrer ganzen Länge nach eine negative, bald längere, bald kürzere, je nach dem Grade des noch bestehenden Accommodationsvermögens und je nach der grösseren oder geringeren Annäherung des negativen Fernpunktabstandes. Die optische Wesenheit der Uebersichtigkeit liegt demnach darin, dass die Brennweite des dioptrischen Apparates bei völliger Ruhe des Accommodationsmuskels eine grössere ist, als der Abstand der Netzhautstabschichte von dem optischen Centrum der lichtbrechenden Medien; dass daher selbst nahezu parallel einfallende Strahlen nur unter Voraussetzung accommodativer Vermehrung des Refractionszustandes, oder unter gar keiner Bedingung auf der Netzhautstabschichte zur Vereinigung gebracht werden können und sich hinter diesem Stratum zu Objectbildern concentriren.

Ich verhehle mir nicht, dass in dieser ersten Schilderung der Uebersichtigkeit noch manches fehlerhaft ist und gerügt zu werden verdient. Das Wesentliche aber ist unbestreitbar richtig und ich darf wohl fragen, warum Donders verschweigt, dass ich die Bezeichnung der Uebersichtigkeit als höheren Grad der Presbyopie ausdrücklich als ein Gleichniss hinstelle, welches sich nach dem Contexte ganz unzweideutig auf die Länge und Lage der absoluten Sehweite, also auf die symptomatischen Merkmale, bezieht und mit der optischen Wesenheit so wie mit den nosologischen Momenten gar nichts zu thun hat? Und wenn man die Lage des Nah- und Fernpunktes ins Auge fasst, ist der Vergleich etwa unpassend? hat ihn Donders nicht etwa selbst acceptirt und (Arch. f. Ophth. IV. 1. S. 340 und l. c. S. 79) graphisch dargestellt? Haben endlich die neueren Untersuchungen nicht klar herausgestellt, dass

die Presbyopie ursprünglich emmetropischer Augen factisch unter den Begriff der Hypermetropie gehört?

Es erübrigt nur noch, zu erwähnen, dass ich dem Wunsche mehrerer geehrter Collegen durch Aufnahme der Quellen zu entsprechen versucht habe, was leider eine bedeutende Umfangsvermehrung des Werkes zur Folge hatte. Es lag mir ferne, eine Literaturgeschichte einflechten zu wollen. Ich habe mich vielmehr darauf beschränkt, anzudeuten, wo ich die Behelfe schöpfte, oder wo der Leser sich des Ausführlicheren über die einzelnen Themata belehren könne. Um die möglichste Objectivität zu erzielen und auch den Schein einer Annectirung zu vermeiden, bin ich consequent jeder Bezugnahme auf meine eigenen Arbeiten im Texte ausgewichen und habe davon nur das Wichtigste in den Quellen citirt. Bei der grossen Masse fremder Leistungen musste ich meine Aufmerksamkeit vornehmlich auf die Ergebnisse der Neuzeit concentriren und das Aeltere einigermassen vernachlässigen. Wer sich dafür interessirt, findet es in Himly's und Mackenzie's Werken, so wie in meiner Ophthalmologie. Es ist nicht zu zweifeln, dass auch Manches Werthvolle aus der neueren Zeit mir entgangen ist. Mängel lassen sich eben kaum ganz verhüten.

Die anatomischen Darstellungen in Holzschnitt sind sämmtlich Präparaten meiner Sammlung entnommen, so weit nicht die Gewährsmänner beigesetzt sind, und ganz objectiv gehalten.

Die chromolithographischen Tafeln sind nach Originalien gefertigt, welche durchwegs nach dem Leben gemalt und nur zum kleinsten Theile der Raumersparniss halber combinirt worden sind.

In den Quellen habe ich mir Kürzungen der Werktitel erlaubt, welche kaum einer Erklärung bedürfen.

Wien, im Mai 1867.

Stellwag.

Systematisches Inhalts-Verzeichniss.

ERSTES HAUPTSTÜCK.

Die Entzündung und ihre Folgen. S. 1.

Seite

Allgemeines über die Behandlung der Augenentzündungen 1

1. Abschnitt. Entzündung der Hornhaut . . . 42

1. Keratitis vasculosa . . . 51
2. Herpes corneae . . . 55
3. K. punctata und Hydromeningitis . . . 65
4. K. diffusa oder parenchymatosa . . . 67
5. K. suppurativa . . . 70

Folgezustände der Keratitis.

1. Pannus . . . 99
2. Hornhautflecke und Narben . . . 108
3. Ectasien oder Staphylome . . . 126
   a. Hornhautstaphylom . . . 126
   b. Narbiges Hornhautstaphylom . . . 133
   c. Narbenstaphylom . . . 134

2. Abschnitt. Entzündung des Glaskörpers . . . 146

3. Abschnitt. Entzündung des Sehnerven . . . 157

4. Abschnitt. Entzündung der Netzhaut . . . 168

1. Neurodictyitis diffusa . . . 179
2. Neurodictyitis exsudativa . . . 190
3. Neurodictyitis nephritica . . . 197

Netzhautabhebung . . . 200
Schwund der Netzhaut und des Sehnerven . . . 213
Pigmententartung, typische, der Netzhaut . . . 222

5. Abschnitt. Entzündung der Regenbogenhaut . . . 224

Künstliche Pupillenbildung und Verlagerung . . . 248

6. Abschnitt. Entzündung der Aderhaut und des Strahlenkörpers . . . 261

1. Iridokyklitis, Iridochorioiditis . . . 279
2. Glaucom . . . 295
3. Chorioiditis suppurativa . . . 314

7. Abschnitt. Entzündung der Lederhaut . . . 325

Scleralstaphylome . . . 329
1. Sclerochorioidalstaphylome . . . 329
   a. Totales Sclerochorioidalstaphylom . . . 329
   b. Partielles Sclerochorioidalstaphylom . . . 332
2. Staphyloma scleroticae posticum Scarpae . . . 341

8. Abschnitt. Entzündung der Bindehaut . . . 351

1. Katarrh . . . 363
2. Syndesmitis membranosa . . . 371
3. Blennorrhoe und Pyorrhoe . . . 374
4. Ophthalmoblennorrhoea infantum . . . 389
5. Diphtheritis . . . 396
6. Trachom oder Ophthalmia granulosa . . . 403
7. Herpes conjunctivae . . . 421

Folgezustände der Bindehautentzündungen . . . 424

1. Flügelfell . . . 424
2. Xerosis . . . 430

Seite

9. Abschnitt. Entzündung der Lider 431
1. Lidabscess 441
2. Acne ciliaris 443
3. Blepharitis ciliaris 446
4. Blepharitis tarsalis oder Hordeolum 453
Folgezustände der Blepharitis 460
1. Ankyloblepharon und Blepharophimose 460
2. Symblepharon 463
3. Distichiasis und Trichiasis 468
4. Entropium 476
5. Ektropium 484
10. Abschnitt. Entzündung der Thränenorgane 497
1. Phlegmonöse Thränenschlauchentzündung 505
2. Thränenschlauchblennorrhoe 510
11. Abschnitt. Entzündung der Orbitalgebilde 526
1. Basedow'sche Krankheit 530
2. Augenhöhlenabscess 534
3. Caries und Necrosis der Orbitalknochenwandungen 540

ZWEITES HAUPTSTÜCK.

Die krankhaften Geschwülste. S. 546.

1. Die extraocularen Geschwülste 578
2. Die intraocularen Geschwülste 584
Die Enucleatio bulbi 587
Die Einlegung künstlicher Augen 590

DRITTES HAUPTSTÜCK.

Der graue Staar. S. 593.

1. Discissio cataractae 669
2. Lineare Extraction 670
3. Lappenextraction 673
4. Modificirte Linearextraction 679

VIERTES HAUPTSTÜCK.

Functionsfehler. S. 684.

1. Abschnitt. Refractions- und Accommodationsfehler 684
1. Kurzsichtigkeit 702
2. Uebersichtigkeit 720
3. Abnormer Astigmatismus 734
4. Asthenopie 747
5. Accommodationsparesen 759
6. Mydriasis 761
7. Accommodationskrämpfe 764
8. Myosis 765
2. Abschnitt. Entoptische Erscheinungen. Scotome 767
3. Abschnitt. Functionsstörungen des lichtempfindenden Apparates 772
1. Hemeralopie 781
2. Amblyopie und Amaurose 786
4. Abschnitt. Functionsstörungen der Augenmuskeln 815
1. Strabismus 831
2. Nystagmus 857
3. Lähmungen 860
Alphabetisches Register 874
Kurze Erklärung der Tafeln 882

ERSTES HAUPTSTÜCK.

Die Entzündung und ihre Folgen.

Allgemeines über die Behandlung der Augenentzündungen.

Die Behandlung hat im Wesentlichen die Aufgabe, die Ernährungsmöglichkeiten des entzündeten Theiles thunlichst günstig zu gestalten, um den Ausgleich der vorhandenen Nutritionsstörung zu erleichtern. Diese Aufgabe schliesst in sich: 1. *die Indicatio causalis,* welche gerichtet ist auf die Entfernung aller sowohl innerer als äusserer Schädlichkeiten und zwar nicht nur jener, welche im speciellen Falle die Entzündung wirklich angeregt haben, sondern auch jener, welche im weiteren Verlaufe des Processes auf den entzündeten Theil einwirken und dadurch den *Entzündungsreiz,* d. i. die durch die Summe der Schädlichkeiten hervorgebrachte örtliche Störung, steigern und unterhalten könnten; 2. *die Indicatio morbi,* welche darauf hinzielt, dem Processe selbst Schranken zu setzen, seine Heftigkeit zu brechen und ihn den Möglichkeiten des Ausgleiches zuzuführen.

I. *Die Causalindication* zerfällt, entsprechend der ausserordentlichen Mannigfaltigkeit möglicher Reizeinwirkungen, in eine Unzahl von *Sonderaufgaben,* welche zum Theile auf die Beseitigung und Fernhaltung mechanischer, chemischer, physikalischer oder organischer Schädlichkeiten hinzielen, zum Theile aber sich beziehen auf die Tilgung oder Verminderung einer etwa vorhandenen *allgemeinen oder speciellen Anlage,* also auch die *Regulirung des Kreislaufes, der Blutmischung und der Ernährung* in sich fassen. Viele dieser ätiologischen Momente sind nur in einzelnen concreten Fällen und selbst dann nur unter ganz besonderen Verhältnissen wirksam, äussern überdies recht häufig eine besondere Beziehung zu gewissen *Oertlichkeiten* und *Formen* des Entzündungsprocesses und gehören daher ganz eigentlich in das Bereich der *speciellen* Augenheilkunde. Ein kleinerer Theil derselben jedoch hat eine mehr *allgemeine* Bedeutung, indem viele Individuen unter den verschiedensten Lebensverhältnissen ihrer schädlichen Einwirkung mehr oder weniger ausgesetzt sind. Die Erörterung der auf sie bezüglichen Sonderanzeigen und der diesen entsprechenden Mittel ist der Gegenstand der folgenden Verhandlungen.

A. Unter den *mechanischen Schädlichkeiten,* welche am gewöhnlichsten gegebene Reizzustände oder Entzündungen der Augen steigern und unterhalten, sind besonders zu nennen:

1. *Das Reiben, Drücken, Betasten der Lider,* um unangenehme Gefühle von Jucken, Beissen, Brennen, oder wirkliche Schmerzen zu mildern; das *Anpressen der Hände oder Arme,* um lästiger Lichtscheu zu begegnen u. s. w. Besonders bei Kindern ist hierauf zu achten; doch trifft man ein solches zweckwidriges Betragen nicht selten auch bei Erwachsenen. Bei letzteren genügt wohl in der Regel die Belehrung, bei Kindern indessen ist man oft genöthigt, zwangsweise zu verfahren.

Früher verwendete man als *Schutzverband* bindenartig zusammengefaltete Tücher. Doch machen diese zu warm, sind durch ihre Schwere lästig und drücken überdies ganz ungleichmässig. Weit besser wird allen Anforderungen entsprochen durch die jetzt ziemlich allgemein in Gebrauch gekommene Verbandweise. Es besteht diese in der Auspolsterung der Augengegend und in der Verwendung einer zarten leichten elastischen Binde. Als *Polster* dient feine Charpie oder gereinigte Baumwolle, welche als *Ein* zweckmässig gestalteter Bausch oder in Form *vieler kleiner* Scheibchen so über die geschlossenen Lider ausgebreitet und vertheilt wird, dass alle Vertiefungen zwischen der Augapfelwölbung und den knöchernen Orbitalrändern ausgefüllt erscheinen und die darüber gespannte Binde allenthalben einen *ganz gleichen* Druck auf die unterlagernden Theile auszuüben vermag. Als *Binde* benützt man einen nathlosen 6 Zoll langen und $1\frac{1}{2}$—2 Zoll breiten Streifen von *feinstem* Flanell, welcher behufs grösserer Elasticität *schief* auf den Fadenzug geschnitten sein muss, und an beiden winkelig zugespitzten Enden mit schmalen Leinwandbändchen zu versehen ist, um beim Binden einen *kleinen* Knopf zu erhalten und die lästige Verhüllung der Theile möglichst zu beschränken.

Ein Haupterforderniss ist, dass der Verband bei verhältnissmässig *geringer* Spannung fest hafte, ohne sich zu verschieben. Der *binoculare* Verband, welcher quer über *beide* Augen um den Kopf herumgelegt wird, bietet in dieser Hinsicht keine Schwierigkeiten, wohl aber der *einseitige.* Um diesen in seiner *schrägen* Lage zu sichern, ist es nothwendig, das eine Bändchen knapp unter dem Ohrläppchen weg, das andere aber über die Stirne und genau über die *grösste* Wölbung des Scheitelwandbeines zu führen und dann beide Bändchen über die Mitte der Hinterhauptschale auf demselben Wege nach vorne zu leiten, um sie hier zu knüpfen. Dabei ist zu achten, dass die Vorderenden der Bändchen nicht über das *Auge* laufen, widrigenfalls sie auf letzteres einen sehr lästigen Druck ausüben würden.

Einen wichtigen therapeutischen Vortheil gewährt dieser Verband, zweckmässige Anlegung vorausgesetzt, durch völlige Hemmung des *Lidschlages* bei ungehindertem Abfluss etwaiger Secrete aus der Lidspalte. Werden *beide* Augen verschlossen und somit der *Sehact* unmöglich gemacht, so beschränken sich wohl auch die Bewegungen der Augäpfel so wie die Accommodationsthätigkeit auf ein Kleines. Gerade diese Muskelruhe ist aber eine nicht genug zu schätzende Beihilfe in der Bekämpfung von Reizzuständen. Anderseits entspricht die Unbeweglichkeit der Theile öfters einem dringenden Bedürfniss, dann nämlich, wenn es sich um möglichst rasche und richtige Anpassung und Zusammenheilung von Wundrändern nach zufälligen oder operativen Verletzungen am Auge und seinen Umgebungen handelt.

Pflaster können diesen Zwecken nimmer genügen. In *geringer* Ausdehnung über die geschlossenen Lider geklebt, vermögen sie den Lidschlag nicht ganz zu hemmen; werden die Augendeckel aber, und namentlich ihre *Ränder*, zum *grossen* Theile mit Pflastern überdeckt, so wird den meisthin vermehrten Absonderungen

im Bereiche des Bindehautsackes der Ausweg abgesperrt und damit eine Quelle misslicher Reizungen, ja selbst unerträglicher Schmerzen eröffnet. Enthalten die Pflaster *reizende* Bestandtheile, so kömmt es gerne zu Erythemen der höchst zarten Lidhaut und, insoferne sich die Diffusion jener Stoffe nicht ganz vermeiden lässt, wohl auch zu bedauerlichen Irritationen der Bindehaut und des Augapfels. Zudem *drücken* Pflaster sehr ungleichmässig je nach dem Grade ihrer Spannung, und zwar macht sich diese missliche Eigenschaft besonders geltend bei den *englischen Pflastern*, welche bald nach ihrer Anlegung schrumpfen und sich mit ihren Rändern stellenweise fast senkrecht auf die Lidflächen richten. Ueberdiess löst sich gerne ihr Gummibelag in den ausfliessenden Thränen, diffundirt sich und sperrt, indem er wieder trocknet, grosse Strecken der Lidspalte völlig ab.

Ob es möglich ist, durch straffes Anspannen der Binde die Bewegungen der Augen in *directer* Weise, auf *rein mechanischem* Wege, zu behindern, ist billig zu bezweifeln. Die annähernd kugelige Gestalt des Augapfels und die Lage seines Drehpunktes lassen selbst in der richtigsten Polsterung und in einer über die Grenzen der Erträglichkeit gehenden Spannung der Binde ein *Hinderniss* für Augapfelbewegungen nicht vermuthen. Doch glauben Manche dieser Anforderung ohne übermässige Belästigung der Kranken entsprechen zu können. Behufs dessen wird als *Druckverband* eine 2 Ellen lange Rollbinde mit gestricktem Mittelstücke und Flanellenden empfohlen, welche erstlich in einer Kreistour um die Stirne, dann über das Ohr der gesunden Seite zum Hinterhaupte und unter dem zweiten Ohre vorbei schräg über das kranke Auge geführt wird. Sind *beide* Augen zu verschliessen, so müssen 2 Binden angewendet werden. Um einen noch kräftigeren Druck auf die wohl gepolsterte Augengegend ausüben zu können, wird ein sogenannter *Schnürverband* angerühmt. Dieser macht eine 5 Ellen lange Binde der vorhin beschriebenen Art nothwendig und verlangt 3 aufsteigende Monoculus-Touren nach der beim Druckverbande angegebenen Weise (*Graefe*). Ob ein so starker Druck, wie er bei Verwendung dieser Verbände bezweckt wird, wirkliche therapeutische Vortheile gewähre und ob der Gewinn, welcher dadurch in einzelnen Fällen erzielt werden mag, die Nachtheile aufwiege, welche in sehr vielen Fällen durch absolute Unerträglichkeit ihren symptomatischen Ausdruck finden, müssen weitere Erfahrungen herausstellen. Es scheint, dass der gewöhnliche Schutzverband durch etwas strafferes Anspannen der elastischen Binde alles zu leisten vermöge, was von einem Druckverbande ohne übermässige Belästigung und ohne Gefahr von Nachtheilen überhaupt zu erwarten ist.

2. *Die Einwirkung von Staub* auf den Bindehautsack und die Hornhaut. Die Beschäftigung mit staubenden Körpern, der Aufenthalt in staubigen Localitäten, z. B. in den Wohnzimmern während des Auskehrens, so wie das Ausgehen bei staubgeschwängerter Atmosphäre ist bei Vorhandensein eines nur einigermassen heftigeren Reizzustandes der Augen strengstens zu untersagen, da die gegen die Einwirkung des Staubes anwendbaren Mittel kaum jemals ihrem Zwecke vollkommen entsprechen. Es sind diese Mittel:

a) Staubbrillen. Als solche wurden einstmals netzähnliche Stoffe oder feine Gitter von Draht in einer Art Brillenfassung, welche ringsum möglichst genau dem Augenhöhlenrande anpasste, verwendet.

Es haben diese Staubbrillen den Nachtheil, dass das Auge hinter ihnen fortwährend in Dunst gehüllt ist, indem die an der Oberfläche des Auges verdampfenden Feuchtigkeiten zurückgehalten werden. Dadurch werden aber Reizzustände eher *vermehrt*, als vermindert. Der *Hauptgrund* ihrer Unbrauchbarkeit liegt jedoch in der Beeinträchtigung des deutlichen Sehens, welche die Kranken zwingt, ihre Augen stark anzustrengen, um die Gegenstände ringsumher in genügend klaren und scharfen Bildern zur Wahrnehmung zu bringen. Es wird durch das Gitterwerk nämlich viel objectives Licht aufgehalten, besonders an der Peripherie der Staubbrille, da hier die Oeffnungen der Maschen in ungünstigen Winkeln zur Aussenwelt und zum Auge stehen und namhaft verkleinert, wenn nicht ganz verschlossen erscheinen, daher das Gesichtsfeld auch eine wesentliche Einschränkung erleidet. Anderseits kommen hier aber auch die vielfachen Beugungen in Betracht, welche das durchtretende Licht an dem Gitterwerke erleidet. Ueberdies ist es klar, dass in staub-

geschwängerter Atmosphäre, in welcher eben diese Brillen zu benützen wären, die Maschen sich alsbald mit Staubtheilchen füllen und jene Fehler vergrössern.

Gewöhnliche Glasbrillen von kreisrunder Form und etwa einem Zoll Durchmesser sind den Staubbrillen der oben erwähnten Art vorzuziehen. Sie schützen freilich das Auge weniger; allein wo der Staub in solcher Menge gegeben ist, dass der durch gewöhnliche Glasbrillen gewährte Schutz nicht zureicht, oder wo schon eine *geringe* Menge Staub, wenn er mit der Oberfläche des Auges in Berührung kömmt, nachtheilige Folgen mit sich bringt, thut der Arzt besser, dem Kranken den Aufenthalt an solchen Orten vollkommen zu untersagen.

b) Schleier. Sie sind besonders bei Kindern und Frauen anwendbar; da dieselben aber dem Zwecke sicherlich besser entsprechen, als Staubbrillen, so könnten sie auch *Männern* empfohlen werden. Es sollen die Schleier nicht gar zu dicht und nicht gemustert sein, da sie sonst ähnliche Nachtheile wie Staubbrillen mit sich bringen.

B. Unter den *chemischen Schädlichkeiten* verdienen besondere Aufmerksamkeit:

1. *Verunreinigungen des Lidrandes oder des Bindehautsackes.* Bei Kindern kann man hierauf nicht genug achten, wenn der Fall ein solcher ist, dass ein Schutzverband nicht angezeigt, oder aus welcher Ursache immer unanwendbar ist. Sie besudeln sich bei ihren Spielen alle Augenblicke Hände und Gesicht und reiben den Schmutz in die Augen, indem sie juckende, beissende Gefühle u. s. w. zu bekämpfen suchen.

Die dagegen zu ergreifenden Massregeln liegen auf der Hand. Es sei daher nur im Vorbeigehen erwähnt, dass den Eltern und Pflegern von Kindern ausser Reinlichkeit im Allgemeinen ganz besonders anzuempfehlen sei, Hände und Gesicht ihrer Pflegebefohlenen öfters des Tages, allenfalls alle 2—3 Stunden zu waschen, und alles schmutzige Spielzeug so wie verunreinigte Wäsche, Verbandstücke u. s. w. ferne zu halten.

2. *Die Einwirkung therapeutischer Mittel.* Abgesehen von *Augenwässern, Salben* etc. welche zur *Unzeit,* in *zu starker* Dosis oder *zu oft* unmittelbar auf den Bindehautsack und den Augapfel applicirt werden, können durch Vermehrung der Reizung oder Entzündung schädlich werden: Salben, Tincturen u. dgl., welche zum Zwecke der Irritation, der Bethätigung der Resorption, der Narkose u. s. w. auf die *Fläche der Lider,* oder deren nächste Umgebung angewendet werden; *Breiumschläge* und Fomentationen mit Abgüssen oder Absüden verschiedener pflanzlicher Heilstoffe; *Bäder,* welche durch Beigabe von Salzen, von Decocten mancher Wurzeln oder Rinden angeblich wirksamer gemacht werden u. s. w. Bei minder sorgsamen Individuen, insbesondere bei Kindern, ist es nämlich kaum zu vermeiden, dass die Augen nicht mit den gebrauchten Stoffen von Zeit zu Zeit verunreinigt werden und eine solche Verunreinigung ist um so gefährlicher, je höhergradig der vorhandene Reizzustand ist. Auch *Vesicantien,* welche doch meisthin ziemlich ferne vom Auge angelegt werden, führen auf diese Weise nicht selten zu argen Verschlimmerungen des Zustandes. Die Kranken kratzen, wischen, tasten nämlich gerne an der wunden Stelle herum, um die lästigen Gefühle zu besänftigen, welche das Vesicator verursacht, oder um die Secrete der epidermislosen Hautpartie zu entfernen, verunreinigen sich so die Hände und mittelbar auch die empfindliche Oberfläche des Gesichtsorgans.

3. *Das Tabakschnupfen.* Es reizt die Augen um so mehr, je weniger das Individuum daran gewöhnt ist, daher bei Dilettanten gewöhnlich eine leichte Injection der Bindehaut und nebst heftigem Niesen ein starker Thränenfluss auf das Nehmen einer Prise folgt. Es kann in Berücksichtigung dessen das Schnupfen nur in dem Falle gestattet werden, als der

Kranke ein Gewohnheitsschnupfer ist, und eine leichte Steigerung des Reizzustandes keine Gefahren in sich schliesst. Bei Entzündungen, welche leicht schlimme Folgen nach sich ziehen können, mag selbst dem Gewohnheitsschnupfer nur ausnahmsweise und mit grosser Vorsicht ein mässiger Gebrauch des Schnupftabaks zugestanden werden dürfen.

4. *Der Aufenthalt in dumpfen feuchten, von Rauch, excrementiellen Ausdünstungen, von reizenden Dämpfen irgendwelcher Art erfüllten Räumen. Reine* Luft ist in der That eines der wichtigsten Erfordernisse zur wirksamen Behandlung von Ophthalmien. Es kann daher auch nicht dringend genug empfohlen werden, Augenkranke in Räumen unterzubringen, welche sich leicht und vollständig lüften lassen, und von diesen Räumen alle eben genannten Schädlichkeiten so ferne als möglich zu halten.

Speciel muss aufmerksam gemacht werden auf das Kochen, Waschen, die Ausübung mancher gestankreicher Gewerbe in den Wohnzimmern ärmerer Leute; auf das Stehenlassen von Speiseresten, von halbgefüllten Leibstühlen und Nachtgeschirren in den Krankensälen; auf die Aufbewahrung schmutziger Wäsche in denselben u. s. w.

Es ist jedoch der Zustand des Kranken nicht immer von der Art, dass derselbe das Zimmer zu hüten nothwendig hätte. In manchen Fällen ist es geradezu *wünschenswerth*, dass der Kranke sich öfters im Freien ergehe. Bei einem solchen Zugeständnisse sowie bei der Anempfehlung von Spaziergängen möge der Arzt nie vergessen, den Charakter des Kranken und dessen allenfällige Neigung zu Ueberschreitungen in Betracht zu ziehen. Die Vorsicht gebietet, dem Kranken den Besuch von Wirths- und Kaffeehäusern, von Theatern, Bällen, Concerten und überhaupt allen Orten, wo viele Menschen versammelt zu sein pflegen, ausdrücklich und strengstens zu untersagen.

In solchen Localitäten pflegen nämlich jene Schädlichkeiten sich gleichsam zu concentriren und wirken im Verein mit manchen anderen nachtheiligen Einflüssen, z. B. greller oder ungleichmässiger Erleuchtung, so mächtig, dass selbst ganz geringfügige Reizzustände zu den heftigsten und verderblichsten Entzündungen gesteigert werden können.

In Spitälern und ähnlichen Instituten ist es auch von Belang, den Zustand der *Abtritte* ins Auge zu fassen. Häufig sind dieselben wahre Höllenpfuhle, deren pestilenzialische Ausdünstungen selbst gesunden Augen Thränen auspressen, Augenkranken natürlich um so verderblicher sind, und von diesen daher nicht besucht werden sollten. Eine ganz besondere Erwähnung verdient endlich noch

5. *der Tabakrauch.* Es ist derselbe ein arger Feind gereizter Augen und es hat daher als strenge Regel zu gelten, dass derlei Kranke stets und unter allen Umständen den Aufenthalt in geschlossenen Räumen, wo geraucht wird, zu meiden haben; dass Kranke mit gereizten Augen daher in ihren Wohnzimmern weder selbst rauchen, noch von Andern rauchen lassen dürfen, auch wenn die Lüftung leicht möglich wäre.

Bei ganz leichten Reizzuständen jedoch, welche dem Kranken den Aufenthalt in freier Luft gestatten, aber auch *nur bei diesen*, ist ein absolutes Verbot des Rauchens nicht immer unbedingt zu rechtfertigen. Leidenschaftliche Gewohnheitsraucher entbehren diesen Genuss allzuschwer, und werden leicht zu heimlichen Uebertretungen des ärztlichen Verbotes gedrängt. In Fällen, wo aus einer leichten Steigerung der Reizung keine sonderliche Gefahren resultiren können, erscheint es daher besser, dem Kranken unter dringender Ermahnung zur äussersten Mässigkeit Vorschriften zu ertheilen, deren Befolgung den schädlichen Einfluss des Tabakrauches wesentlich zu mildern im Stande ist. Erste Regel ist, *nur in freier Luft*, am besten bei leichtem Luftzuge, zu rauchen, da hier eben die Gefahr wegfällt, dass grössere Quantitäten Rauch das Auge treffen. Zum grösseren Schutze kann der Kranke hierbei Brillen

tragen oder die Augen schliessen. Man hat meistens auch lange Pfeifenröhren empfohlen, und zwar mit gutem Grunde. Lange Röhren halten nämlich gerade jenen Theil des Rauches ferne vom Auge, welcher unmittelbar dem Glimmherde entströmt, heisser und schärfer ist, und auf dessen Richtung selbst geübte Raucher weniger Einfluss haben. Sie mildern also die schädliche Einwirkung des Tabaks bedeutend. Doch ist wohl zu merken, dass lange Röhren meistens auch *schwer* seien. Hat der Kranke die Gewohnheit, die Pfeife im Munde *festzuhalten*, indem er die Rohrspitze zwischen den Zähnen einklemmt, so kann daraus leicht eine andere Gefahr entstehen. Um eine schwere Pfeife mit den Zähnen zu tragen, müssen die Kaumuskeln sich bedeutend anstrengen; dadurch werden aber die von der Orbita kommenden und in die Halsvenen eingehenden Venenstämme leicht comprimirt und Blutstockungen in der Augenhöhle begünstigt. Leichter geschnittener Tabak hat im Allgemeinen den Vorzug vor den überaus starken Cigarren, doch hat der erstere wieder den Nachtheil, dass er, indem er aus Pfeifen geraucht wird, vermöge der Grösse des Gluthherdes weit mehr Rauch entwickelt und den Kranken oft völlig in eine Wolke einhüllt.

C. Unter *den physikalischen Schädlichkeiten* sind vornehmlich zu beachten:

1. *Der Wind.* Dieser ist bei Vorhandensein eines Reizzustandes der Augen strengstens zu meiden, selbst wenn er nur mittlere Grade von Heftigkeit zeigt und staubfrei ist. Schon geringfügige Reizzustände der Augen werden durch die Einwirkung des Windes auffällig verschlimmert. Der Arzt thut daher wohl, wenn er unter solchen Verhältnissen den Kranken im Zimmer zurückhält, umsomehr, als Brillen nur einen ungenügenden Schutz gewähren und die allerdings mehr entsprechenden Schleier nicht allenthalben anwendbar sind.

2. *Höhere Grade von Wärme.* Feuerarbeiter, Köche, Bäcker u. s. w. sind deren Einwirkung besonders ausgesetzt und müssen daher auch speciel über den schädlichen Einfluss derselben aufgeklärt werden. Auch der üblen Gewohnheit mancher Leute, sich so nahe als möglich an den geheizten Ofen oder gar *auf* denselben zu setzen, sei hier als einer erfahrungsmässigen Quelle von Reizzuständen und von Steigerungen vorhandener Entzündungen gedacht. In Spitälern und den Wohnungen der niederen Volksklassen wird der Arzt oft gezwungen sein, strenge Massregeln dagegen ins Werk zu setzen. Ueberhaupt ist festzuhalten, dass eine gleichmässige mehr kühle Temperatur der Zimmer, in welchen sich Augenkranke aufhalten, etwa 14—15 Grad Reaumur, dem therapeutischen Zwecke am besten entspreche.

3. *Höhere Kältegrade.* Diese werden im Allgemeinen, wenigstens zeitweilig, besser vertragen, als höhere Wärmegrade. Bindehautkranke insbesondere fühlen sich in der ruhigen Luft eines kalten Wintertages auffällig wohl. Bei Gegebensein heftiger Reizzustände und Entzündungen der tieferen Bulbusorgane, der Iris, Aderhaut u. s. w. dürfte indessen der Aufenthalt des Kranken in freier Luft bei höheren Kältegraden kaum ohne Gefahr sein, wegen der Unmöglichkeit, die Kälte ohne starke Bewegung längere Zeit auszuhalten und die mit Recht so gefürchteten Contraste in den einwirkenden Wärmegraden zu vermeiden.

4. *Starker und plötzlicher Temperaturwechsel,* schnelle Abkühlung einer erwärmten Körperstelle oder rasche und ungleiche Erhitzung einer der natürlichen Wärme beraubten Partie ist seit jeher und zwar mit gutem Grunde als eine der häufigeren Ursachen von Entzündungen oder Reizzuständen anerkannt worden. Der plötzliche Wechsel in den localen Verhältnissen des Kreislaufes spielt hierbei sicherlich eine bedeutende Rolle. Die allergewöhnlichste Quelle solchen raschen Temperaturwechsels liegt in

der *Zugluft,* daher denn auch die Fernhaltung derselben eine sehr wichtige therapeutische Aufgabe bildet.

Zu diesem Ende ist es jedoch keineswegs nothwendig, den Kranken mit Tüchern, Wachstaffet etc. förmlich einzuhüllen, oder ihn ans Bett zu fesseln und allenfalls dessen Kopfende mit Leintüchern zu überdachen, oder die Lagerstätte mit Vorhängen oder Bettschirmen zu umgeben. Dadurch wird der Kranke überaus beengt, belästigt und unruhig, gewöhnlich bricht bald ein heftiger Schweiss aus, selbst Congestionen zum Kopfe werden veranlasst und nicht selten führt die Behinderung des nöthigen Luftwechsels zu allgemeiner Erkrankung. Der Kranke muss *frei athmen* können; daher erscheint es am zweckmässigsten, ihm den ohnehin engen Raum eines Zimmers nicht noch mehr zu verkümmern und nur dafür zu sorgen, dass er, er möge nun im Bette liegen oder frei im Zimmer umhergehen, niemals an Stellen verweile, die dem Zuge ausgesetzt sind. Die Schädlichkeit raschen Temperaturwechsels lässt es auch gerathen erscheinen, in Fällen, in welchen eine gleichmässige Wärme durch die Umstände geboten ist, das *kalte Waschen* zu meiden.

D. Von hervorragender Wichtigkeit ist bei der Behandlung gereizter oder entzündeter Augen die *Regulirung des Lichtes,* denn unzweckmässige Erleuchtung des Auges gehört zu den wirksamsten physikalischen Schädlichkeiten. In einzelnen Fällen ist es nothwendig, das Licht *völlig* vom Auge abzuhalten, was entweder durch *möglichste Verfinsterung* des Zimmers, in welchem sich der Kranke aufhält, oder durch den *Schutzverband* erzielt wird. In der bei weitem grössten Anzahl der Fälle indessen ist eine solche Absperrung des Lichtes nicht nur unnöthig, sondern sogar *schädlich,* indem der Kranke sich in der Reconvalescenz nur äusserst schwer wieder an das Licht gewöhnt und, wenn bei der Zulassung grösserer Erleuchtungsintensitäten nicht mit Vorsicht zu Werke gegangen und nicht ganz allmählig gestiegen wird, leicht wieder Recidiven hervorgerufen werden. Durch allzugrosse Dunkelheit wird sohin die Reconvalescenz *verzögert,* abgesehen von dem üblen Einflusse, welchen ein längerer Aufenthalt im lichtarmen Raume auf das *Allgemeinbefinden* auszuüben im Stande ist. *Mässige* Erleuchtungsintensitäten, ungefähr wie sie die Abenddämmerung mit sich bringt, dürften dem Zwecke am besten entsprechen. *Gradationen* sind hierbei natürlich nicht ausgeschlossen. Sie wären je nach der Empfindlichkeit des Kranken zu wählen.

Doch ist hierbei nicht zu vergessen, dass manche Patienten über Gebühr wehleidig sind und dass, um die Augen nicht mehr als nöthig vom Lichte zu entwöhnen, es gerathen erscheint, mehr auf den *objectiven* Zustand als auf die subjectiven Gefühle des Kranken Rücksicht zu nehmen.

Ganz besonders wichtig und niemals zu vernachlässigen ist jedoch unter *allen* Verhältnissen die sorgsame *Fernhaltung aller Contraste.* Es kann sich nämlich ein *krankes* Auge selbst an ziemlich ansehnliche Erleuchtungs-Intensitäten gewöhnen, Contraste aber verträgt sogar ein *gesundes* Auge nur schwer und ein *gereiztes* Auge wird davon stets in sehr auffälligem Grade beleidigt. Der Arzt hat sonach sein Augenmerk vornehmlich auf *möglichste Gleichmässigkeit der Erleuchtung* zu richten.

Nach neueren Untersuchungen (*Aubert*) wird durch längeren Aufenthalt in einem dunklen Zimmer die Empfindlichkeit der Netzhaut 35 mal grösser, als sie Anfangs war, und ein Aufenthalt von 2 Minuten genügt schon, um die Empfindlichkeit auf das 10—15fache zu steigern. Ausserdem ist zu berücksichtigen, dass ein Lichtreiz im *Anfange* seiner Einwirkung das Maximum der Empfindung hervorruft, dass diese aber mit der Dauer des Reizes so sehr abnehme, dass sie später bei *schwachen* Erregungen bis zur Unmerklichkeit herabsinken kann.

Auch ist die *Farbe* des das Auge treffenden Lichtes belangreich. Im Allgemeinen kann man sagen, dass Orange Gelb und Grün den Farbensinn stärker anregen, bei gleicher Intensität stärker reizen, als die übrigen Farben.

Es beurkundet sich dieses nicht blos durch das *subjective Gefühl*, welches beim Sehen durch mannigfaltig gefärbte *Gläser* sich im Auge zur Geltung bringt, sondern auch durch das Mass der *Reaction der Pupille*. Es zieht sich diese am meisten zusammen, wenn *ausschliesslich* gelbe oder orange Strahlen eines durch ein Prisma erzeugten Sonnenspectrums in das Auge geleitet werden. Sie wird weiter und weiter, wenn die äussersten *rothen* und gar blosse *Wärmestrahlen* ins Auge gelangen. Eben so nimmt der Pupillendurchmesser zu, wenn das Auge aus dem Gelb des Spectrums ins *Grün* und *Blau* gerückt wird. Doch scheinen die *ultravioletten chemischen*, ja selbst die *äussersten violetten* Strahlen das Auge wieder *stärker* zu reizen. *Elektrisches* Licht, welches viele *chemische* Strahlen in sich enthält, ist in der That dem Auge sehr unangenehm und fordert die Abblendung durch Gläser, welche mit *Uranoxyd* gefärbt sind (*Jannsen* und *Follin*).

Die Mittel, um diesen Anforderungen zu genügen, sind:

1. *Fenstervorhänge.* Sie können bei der Behandlung von Reizzuständen des Auges kaum entbehrt werden und sind, wo es sich nicht um völlige Verfinsterung des Zimmers, in welchem sich der Kranke aufhält, handelt, den Läden vorzuziehen.

Es müssen stets *alle* Fenster des Gemaches verhängt sein, und wenn die Thüre desselben auf einen sehr hell erleuchteten Raum führt, ist es von grossem Vortheil, auch dessen Erleuchtung abzuschwächen. Die Vorhänge müssen das Fenster völlig decken, so dass an den Seiten keine Spalten bleiben, durch welche das Licht dringen könnte, denn dadurch würden sehr starke Lichtcontraste geradezu bedingt. Aus demselben Grunde muss der Zeug, aus welchem die Vorhänge bestehen, auch hinlänglich dicht sein, besonders wenn die betreffenden Fenster von der Sonne beschienen werden. An Fenstern, welche niemals dem directen Sonnenlichte ausgesetzt sind, genügen dünne, selbst kreppartige Zeuge vollkommen. Die *Farbe* des Zeuges sei stets eine mehr düstere, am besten grau oder blau. Die beliebten *grünen* Vorhänge sind *weniger* zu empfehlen, da sie im *durchgelassenen* Lichte gewöhnlich eine sehr helle Färbung zeigen und dem Auge wehe thun. Helles Grün ist nämlich durchaus keine sogenannte milde Farbe, es steht dem *Gelb* des Sonnenspectrums am nächsten und dieses ist anerkannter Massen eine sehr reizende Farbe. Es versteht sich von selbst, dass die modernen in den grellsten Farben bunt gemalten Fenstervorhänge dem Zwecke am wenigsten entsprechen.

2. *Lichtschirme.* Sie können nicht entbehrt werden, wo die Umstände den Aufenthalt des Kranken in einem *künstlich* erleuchteten Zimmer nothwendig machen; da eine Umstellung des Patienten mit Bettschirmen u. dgl. die Luftcirculation in der Umgebung desselben erschweren und ihn sehr belästigen würde. *Bewegt* sich der Kranke in dem Zimmer frei herum, so ist ein *kegelförmiger* Schirm mit abgestutzter Spitze, welcher die Flamme ringsum deckt, erforderlich. Im Gegentheile genügt es, nur jene Seite der Flamme zu verhüllen, welche gegen den Ruheplatz des Kranken hin sieht.

Zu diesem Ende können die früher modern gewesenen *planen* Lichtschirme verwendet werden, welche man vor die Flamme stellt; oder aber man benützt hierzu ein Blatt groben Papiers, welches in beliebiger Weise an der entsprechenden Seite der Flamme befestigt wird. Falls eine Lampe gebrannt wird, ist es am besten, an dem einen Ende eines oval geschnittenen Quartblattes von grauem Papier eine runde Oeffnung auszuschneiden und den so verfertigten einfachen Schirm dadurch zu fixiren, dass man den Glascylinder durch die Oeffnung desselben steckt, das Papier also über die Glaskugel der Lampe herabhängen lässt. *Graues* Papier, vorzüglich gleichmässig dichtes *Fliesspapier*, ist in der That das *beste* Materiale zu solchen Schirmen. *Grell* gefärbte, insbesondere die beliebten hellgrünen oder hellblauen Schirme entsprechen wegen der Intensität ihrer Färbung im *durchgelassenen*

Lichte dem Zwecke nicht. Noch weniger sind begreiflicher Weise bunt gemalte oder gar durchbrochene Schirme zu empfehlen. Auch ganz *undurchsichtige* Schirme, z. B. blecherne, sind unbrauchbar, da der Contrast zwischen den von ihnen beschatteten und den erleuchteten Stellen ein sehr grosser ist.

3. *Augenschirme.* Sie können nur dann von Nutzen sein, wenn es darauf ankömmt, die *directen Strahlen* der Sonne oder einer anderen nahegelegenen Quelle intensiven Lichtes von den Augen abzuhalten. Gegen *diffuses Licht* leisten sie wenig oder nichts.

Um *dieses* abzuwehren, müssten sie nämlich in einem sehr spitzen Winkel zur Fläche des Gesichtes gestellt werden. Dann sieht der Kranke aber aus einem sehr dunklen Raume in einen hellen und der so erzeugte Lichtcontrast hat dieselbe Wirkung, als wenn der Kranke aus einem finsteren Keller durch ein Fenster auf den hell erleuchteten Himmel blicken würde.

Das Materiale, aus welchem Augenschirme verfertigt werden, ist von untergeordneter Bedeutung. Immerhin jedoch verdient es bemerkt zu werden, dass Schirme aus grobem grauen Papier, allenfalls aus den Einhüllungen von Zuckerhüten, mittelst angenähter Leinwandbändchen an dem Kopfe befestigt, am meisten zu empfehlen sind wegen ihrer Geschmeidigkeit, Leichtigkeit und Billigkeit. Grüntaffetne Schirme mit Drahtgerüsten taugen insoferne weniger, als sie im directen Sonnenlichte viel hellgrünes Licht durchlassen und als ihr Drathgestelle gerne an der Schläfe drückt und dadurch unerträglich wird. Die Pappschirme sind ihrer Steifigkeit halber sehr unangenehm.

Uebrigens liegt die *Entbehrlichkeit* der Augenschirme auf der Hand, da bei der künstlichen Beleuchtung Lichtschirme genügen, im directen Sonnenlichte aber breitkrämpige Hüte und Kappen mit grossen Schilden mit weit geringerer Belästigung getragen werden.

4. *Schleier.* Sie finden ihre Anwendung besonders bei Frauen und Kindern, denen bei gereizten Augen der Aufenthalt im Freien zusagt. Am besten sind glatte graue oder schwarze Schleier, weniger gut grüne, gelbe etc.

5. *Schutzbrillen.* Sie werden am besten aus *rauchgrauem* Glase gefertigt.

Die grünen Gläser sind widerräthlich, da sie im *hellen* Lichte ein sehr intensives und überdies meistens sehr stark *ins Gelbe spielendes Grün durchlassen*, was den vorhandenen Reizzustand eher *steigert* als mildert. *Blaue Gläser* sind jedenfalls den grünen vorzuziehen, da die blaue Farbe einen weniger kräftigen Eindruck auf den lichtempfindenden Apparat macht. Doch auch sie entsprechen dem Zwecke nicht vollkommen. Tiefblaue Gläser thun dem Auge in hellem Lichte erfahrungsmässig wehe. *Blassblaue* Gläser hingegen gewähren keinen erheblichen Schutz, sie schwächen das Licht nur wenig ab. Sie können also nur genügen, wo es sich um sehr geringfügige Reizzustände der Augen handelt und da sind Schutzbrillen ohnedies fast überflüssig.

Rauchgraue Gläser, London-smoks, schwächen das durchtretende Licht sehr merklich ab, und dieses zwar natürlich im Verhältnisse zur Tiefe ihrer Schattirung. Sie hüllen alle Objecte des Gesichtsfeldes gleichsam in die Dämmerung des Abends oder eines sehr trüben Tages, lassen die beschauten Gegenstände in der natürlichen, in Bezug auf Intensität aber sehr gemilderten Färbung erscheinen und entsprechen im Ganzen recht gut dem Zwecke, welchen man vernünftiger Weise mit dem Tragen derselben verbinden kann. Man hat solche rauchgraue Gläser von allen möglichen Schattirungen. Doch sind nur die *lichtgefärbten* verwendbar.

Jene, deren Farbe im *reflectirten* Lichte sich dem Schwarz nähert, verdunkeln das Gesichtsfeld zu sehr; sie *verwöhnen* die Augen und erschweren so die Rückkehr zur normalen Beleuchtung des Gesichtsfeldes; sie verhindern weiters das *deutliche* Sehen feineren Details und werden so nicht selten Veranlassung, dass der Kranke behufs des Erkennens der ihn umgebenden Objecte seine Augen über Gebühr anstrengt und so den Reizzustand vermehrt. Jedermann kann sich von der Lästigkeit

tiefgrau gefärbter Gläser durch eigene Erfahrung überzeugen. Uebrigens ist es einerseits von selbst verständlich, dass Augen, welche einer *bedeutenden* Verdunkelung des Gesichtsfeldes benöthigen, besser in verdunkelten Zimmern gehalten werden, da die Schutzbrillen die in der freien Natur so häufigen *Beleuchtungscontraste* sicherlich nicht genügend mildern; anderseits liegt es auf der Hand, dass solche dunkle Brillen selbst starke Beleuchtungscontraste im Gesichtsfelde *erzeugen*, indem sie kaum jemals den Orbitalrändern genau anpassen und so von den Seiten her *ungeschwächtes* Licht auf die *Netzhautperipherie* gelangen lassen.

Dieser letztere Uebelstand macht sich zwar auch bei *lichtrauchgrauen* Gläsern bemerklich, jedoch sicher in weit *geringerem* Masse. Zu berücksichtigen ist er indessen jedenfalls und zu verkleinern, so viel als nur möglich. Zu diesem Ende ist es rathsam, *runde* Gläser von etwas mehr als einem Zoll Durchmesser zu verwenden. Im Nothfalle kann man auch *Seitengläser* anbringen, doch im Allgemeinen sind diese nicht zu loben, da *vier* Gläser mit der nothwendigen Fassung die Brille sehr *schwer* und lästig machen, auch das Auge zu sehr an geringe Erleuchtungsintensitäten gewöhnen und die freie Luftcirculation in der nächsten Umgebung des Auges sehr beeinträchtigen. Ganz *verwerflich* sind *kleine ovale* Gläser, da sie nur das Centrum des Gesichtsfeldes decken. Sehr wichtig ist es, darauf zu sehen, dass der Nasenbügel der Brille nicht zu lang sei und die Gläser den Innentheil des Gesichtsfeldes gehörig beschatten. Ausserdem ist bei der Wahl einer solchen Schutzbrille sehr darauf zu achten, dass das Glas *rein* sei und keine Wellen, Streifen, Kratzer in seinem Gefüge habe, weiters, dass seine Farbe eine *rein graue* sei und nicht etwa, wie dieses sehr häufig der Fall ist, ins Gelbliche oder Bräunliche spiele. Zu diesem Ende lege man die Brille nach sorgfältiger Prüfung ihrer Oberflächen flach auf ein Blatt weisses Papier oder auf einen beliebigen anderen rein weissen Körper, wo sich die erwähnten Fehler sehr leicht auffinden lassen.

Es sollen die Schutzbrillen immer *plan geschliffen* sein, da ihre Schattirung zum guten Theile von ihrer Dicke abhängt, concave daher die Peripherie des Gesichtsfeldes, convexe aber das Centrum desselben mehr beschatten müssen, und zwar in einem um so grösseren Missverhältnisse, je dunkler das Glas gefärbt und je stärker die Krümmung seiner beiden Schliffflächen ist.

Schutzbrillen sind eben nicht zum *genauen* Sehen und der letzterwähnte Fehler tritt um so störender hervor, je mehr der Refractionszustand der Augen von der Norm abweicht, je stärker gekrümmte Oberflächen an den Brillengläsern also benöthigt werden. Für sehr kurzsichtige oder stark hyperpresbyopische Individuen, welche ohne Zuhilfenahme entsprechender Zerstreuungsgläser oder Sammellinsen nur schwer im Freien herumgehen können, liegt indessen ein Auskunftsmittel darin, dass man aus farblosem Glase thunlichst schwache *planconcave* oder *planconvexe* Brillen, welche eben nur so viel corrigiren, als zum Zwecke dringend nöthig ist, schleifen und an die plane Fläche derselben mittelst Canadabalsam ein *planes* rauchgraues Glas kitten lässt.

Neuerer Zeit sind sogenannte *Muschelbrillen*, d. i. nach Art der Uhrgläser gebildete und in Brillenform gefasste Gläser sehr im Schwange. Ihre Convexität erlaubt eine sehr beträchtliche Annäherung der Randtheile an die Umgebungen des Auges und gestattet sonach eine wirksamere Abblendung des *seitlichen* Lichtes, als plane Brillen. Indem jedoch der Radius der hinteren concaven Fläche immer kleiner, als jener der vorderen convexen Fläche ist, wirken diese Muschelbrillen als schwach *lichtzerstreuende* Linsen und werden darum besonders *hyperpresbyopischen* Augen in der Regel sehr lästig.

Beim Gebrauche von Schutzbrillen ist Vorsicht nöthig, widrigenfalls eher Schaden als Nutzen gestiftet wird. Vor allem ist dem Kranken zu bedeuten, dass die Schutzbrillen nur gegen *höhergradige* Erleuchtungsintensitäten zu verwenden seien, indem sie, bei *niederen* Erleuchtungsintensitäten in Gebrauch gezogen, das Gesichtsfeld zu stark verdunkeln, das Auge an diese Dunkelheit gewöhnen und daher nicht mehr hinreichen, um die Reizwirkung hellen Lichtes genügend zu mildern, überdies aber die Recon-

valescenz verlängern. Sie sind also nur zu tragen, wenn die Helligkeit eines sonnigen Tages, der Reflex sonnenbeschienener Schnee-, Sand-, Wasserflächen u. s. w. zu dämpfen ist, gleichviel ob das grelle Licht das gesammte Gesichtsfeld oder nur einen Theil desselben erleuchtet. Im Gegentheile müssen sie sogleich abgenommen werden, wenn der Kranke in den gleichmässigen Schatten eines Hauses, eines Waldes u. s. w. eintritt, sowie sie überhaupt auch in der Dämmerung und Nacht, an trüben Tagen etc. zu meiden sind. Insbesondere wichtig ist, dass der Kranke die Schutzbrille immer erst dann aufsetzt, wenn er aus dem gleichmässig schattigen Raum seines Zimmers etc. in einen für den Reizzustand seines Auges zu hellen Raum heraustritt. Würde der Kranke die Schutzbrille längere Zeit im Zimmer verwenden und mit ihr ins *helle* Sonnenlicht sich begeben, so würde der Contrast in der Erleuchtungsintensität der beiden Räume um wenig oder nichts gemildert werden, und *Lichtcontraste* sind bei gereizten Augen eben vorzüglich zu vermeiden. Der Kranke würde sich dann nämlich nicht an die Erleuchtungsintensität des Zimmers, sondern an ein viel *schwächeres* Licht gewöhnt haben, und da die Brille die Erleuchtung beider Räume in nahezu *gleichem* Verhältnisse abschwächt, so würde die Differenz keine wesentliche Veränderung erfahren.

Weiters ist wohl zu merken, dass Schutzbrillen *nur im diffusen* Lichte von Vortheil seien, gegen *directe* Strahlen der Sonne, einer Lampe u. s. w. aber nichts fruchten, da durch sie eben *Contraste* in der Erleuchtung des Gesichtsfeldes *nicht* beseitiget werden. Sie machen daher im Freien breitkrämpige Hüte, im Zimmer u. s. w. aber Licht- oder Augenschirme nicht überflüssig, sind in geschlossenen Räumen also um so weniger verwendbar.

Wurden rauchgraue Gläser längere Zeit von den Kranken benützt, so dürfen dieselben *nicht plötzlich abgelegt* werden, da das verwöhnte Auge sonst von hellem Lichte um so empfindlicher betroffen würde. Wo *dunklere* Nuancen verwendet wurden, kann man den Uebergang dadurch seiner Gefährlichkeit berauben, dass man allmählig zu *schwächeren* Schattirungen greift, damit sich das Auge nach und nach an helles Licht gewöhne.

6. Vielleicht lässt sich die myotische Wirkung der Calabarpräparate benützen, um eine Abblendung der Netzhaut zu erzielen (*B. Ruete*).

E. Unter den *organischen Schädlichkeiten* ist an diesem Orte besonders hervorzuheben *jedwede Art von Anstrengung der Augen behufs deutlichen und genauen Sehens.*

Bei einigermassen heftigeren Reizzuständen, namentlich wenn sie mit Schmerzen oder mit Lichtscheu verknüpft sind, verbieten sich solche Anstrengungen meisthin von selbst, indem der Kranke durch die allsogleiche Zunahme der subjectiven und objectiven Reizerscheinungen an der Aufnahme und Fortsetzung derartiger Beschäftigungen gehindert wird. Wo indessen der Reizzustand ein geringerer ist, findet sich der Kranke sehr häufig nicht veranlasst, durch Aufgeben seiner gewohnten Thätigkeit sich Opfer aufzuerlegen, indem sich die missliebigen Folgen erst nach einiger Zeit geltend machen oder überhaupt nicht sehr auffällig hervortreten, da der Krankheitsprocess entweder nur einfach auf derselben Höhe erhalten, oder vielleicht in seinem Rückgange verzögert, oder endlich nur sehr allmählig zur Verschlimmerung gebracht wird. Dann ist es an dem Arzte, durch Darstellung des Sachverhaltes dem ferneren Wirken solcher Schädlichkeiten entgegen zu treten.

Im Allgemeinen erscheint es am gerathensten, Augenkranken das Lesen, Schreiben, kurz jede Beschäftigung, bei welcher entweder der lichtempfindende Apparat oder das Accommodationsorgan stärker bethätiget wird,

geradezu auf die Dauer der Krankheit zu untersagen und dann nur eine ganz allmählige Rückkehr zur gewohnten Thätigkeit zu gestatten, indem grössere Zugeständnisse meisthin zu Missbräuchen führen und die Wirkungen der angewandten Mittel solchermassen geschwächt oder aufgehoben werden.

F. Weitere therapeutische Aufgaben entspringen aus dem etwaigen Vorhandensein *gewisser localer oder allgemeiner Schwächen, fehlerhafter Blutmischungen oder Kreislaufsstörungen.* Sie zielen auf Regulirung der Ernährung, der Blutmischung und der Circulation.

Eine Aufzählung jener Mittel, welche zur Hebung der *Ernährungsverhältnisse* oder zur Verbesserung der *Blutmischung* dienen können, ist an diesem Orte entbehrlich, da eben derartige Schwächen sowie die *Dyscrasien* in einem innigeren Bezuge zu ganz speciellen Formen der Entzündung zu stehen pflegen und besser im Zusammenhange mit diesen abgehandelt werden.

Die *Circulationsstörungen* betreffend ist sehr wohl zu beachten, dass der *Blutlauf* im *Inneren* des Auges *andere* Bedingungen vorfindet, als in den zu- und abführenden *orbitalen* Gefässen und in deren Stämmen bis zum Herzen. Im *Binnenraume* des Augapfels macht sich neben den *allgemeinen* Strömungswiderständen auch noch der Umstand geltend, dass die Gefässe von sehr wenig *nachgebenden* Medien umschlossen sind. Es ist nämlich der *Inhalt* des Bulbus, als Ganzes genommen, wegen dem äusserst geringen Procent, welches er an *festen* Bestandtheilen führt, als fast *unzusammendrückbar* zu erachten. Anderseits ist die *Bulbuskapsel*, Horn- und Lederhaut, nur *in geringen Graden elastisch dehnbar*, wenigstens den Kräften gegenüber, welche von Innen her auf sie wirken können. Vermöge dieser Eigenschaften werden die umgebenden Medien zu einem *Regulator* des intraocularen Blutstromes, insoferne sie raschen und augenfälligen *Schwankungen* der jeweilig im Inneren des Augapfels kreisenden Blutmenge kräftig steuern. Sie können bei der grossen *Verschieblichkeit* der Elemente des Glaskörpers u. s. w. allerdings nicht hindern, dass einzelne *Gefässbezirke* sich über das normale Mass ausdehnen, wenn das arterielle Blut mit vermehrter Stromkraft eindringt oder der venose Rückfluss auf Hemmnisse stösst; sie knüpfen aber eine solche partielle Erweiterung des Strombettes an fast *gleichwerthige* Einengung anderer Theile des intraocularen Stromgebietes und umgekehrt. Die *endosmotischen* Beziehungen, welche zwischen dem Blute und den Augenflüssigkeiten bestehen, tragen wesentlich dazu bei, um die *Stetigkeit der intraocularen Blutmenge* zu sichern. Indem nämlich jeder Vermehrung oder Verminderung des Seitendruckes in den Gefässen eine verhältnissmässige Zu- oder Abnahme der exosmotischen Ströme, also auch der Augenflüssigkeiten parallel geht, wird jede Veränderung des Seitendruckes durch einen entsprechenden Wechsel im Gegendrucke ihres Einflusses auf den *Raumgehalt* des intraocularen Stromgebietes beraubt.

Es werden diese Anschauungen durch die Ergebnisse physiologischer Versuche *(Mimocki)*, weit kräftiger aber durch verlässliche *klinische* Beobachtungen gestützt. In der That findet man sehr oft neben den ausgeprägtesten Hyperämien der Nachbargebilde und selbst der Augapfelhüllen das *intraoculare* Stromgebiet im Zustande scheinbarer Normalität, das ophthalmoskopirende Auge entdeckt weder in der Netzhaut noch in der Chorioidea irgend welche auf Circulationsstörungen deutende Zeichen. Wird doch sogar bei *Erhenkten*, wo alle Theile oberhalb der zusammengeschnürten Halsstelle mit Blut überfüllt erscheinen, eine Ausdehnung der *Binnengefässe* des Auges *vermisst*. Die innerhalb der Scleraldurchlässe streichenden Gefässabschnitte und der ciliare Venenplexus pflegen unter solchen Umständen

von Blut zu strotzen; an der inneren Mündung der Lederhautemissarien und an der optischen Gefässpforte aber haben die stromstörenden Momente scheinbar ihren Einfluss plötzlich verloren. In anderen Fällen hat sich deren Wirkung allerdings auf das intraoculare Stromgebiet ausgedehnt, man sieht neben *activen* Hyperämien der Orbitalgebilde und Bulbushüllen stark erweiterte *Netzhautarterien*, neben *passiven* Congestionen der Umgebung mächtig ausgedehnte retinale *Venen:* es macht sich dann aber auch in der Regel eine *ausgleichende Verengerung* in den übrigen Theilen des retinalen Stromgebietes bemerklich. In ganz ähnlicher Weise nimmt das Binnengefässsystem auch an *ischämischen* Zuständen meistens *keinen* durch die gewöhnlichen Mittel nachweisbaren Antheil. Doch geschieht es bisweilen bei hochgradiger allgemeiner Blutarmuth nach erschöpfenden Krankheiten, grossen Säfteverlusten etc., dass die elastische *Contractilität* der Netzhautarterien das Uebergewicht über den sehr gesunkenen intravascularen Seitendruck gewinnt und dass diese *Pulsadern* sich folgerecht zu Fadendünne verengern. Dagegen erscheinen dann die retinalen *Blutadern* mächtig ausgedehnt und möglicher Weise wird der Ausgleich auch durch stärkere Füllung der *Aderhautgefässe* vervollständigt, zum mindesten lässt die von allen Beobachtern hervorgehobene *Normalfärbung* des Augengrundes eine Einbusse der Chorioidea an Blutgehalt ausschliessen.

Zu einer *augenfälligen* Vergrösserung oder Verkleinerung der intraocularen Blutmenge kömmt es eben nur, wenn tief in die Vegetationsverhältnisse der Binnenorgane eingreifende *krankhafte Vorgänge* die wechselseitigen Beziehungen zwischen Blut und Augenflüssigkeiten gestört und für den endosmotischen Gleichgewichtszustand derselben ganz *veränderte* Bedingungen geschaffen haben. Vermindern sich bei vorschreitendem *Bulbusschwunde* die durchsichtigen Medien als Ganzes; oder werden Theile der *Augenkapsel* durch pathologische Processe in ihrer Widerstandsfähigkeit geschädigt, *ausdehnbar;* oder ist die Horn- oder Lederhaut gar *durchbohrt* worden: so hat auch die Stetigkeit der intraocularen Blutmenge ihr Ende gefunden; die Binnengefässe sind fürder ganz den *allgemeinen* Strömungsgesetzen unterworfen, sie folgen gleich den zu- und abführenden orbitalen Stämmen den örtlichen und allgemeinen Schwankungen des Blutdruckes; besonders aber machen sich *Erhöhungen* des letzteren durch unverhältnissmässige Erweiterungen der Binnengefässe geltend und führen auch oft zu *Berstungen* derselben, was sich aus der vergleichsweise sehr grossen Zartheit der Wandungen erklärt.

Man spricht gelegentlich dieser Verhältnisse viel von *intraocularem Drucke* und scheint denselben in neuerer Zeit, trotz der früheren besseren Erkenntniss (*Donders*) mehrseitig *im absoluten Gegensatze zum intravascularen Seitendrucke* zu denken. Eine *solche Gegenstellung* ist entschieden unrichtig, trotzdem es *feststeht,* dass die Elemente der Bulbuskapsel während dem Leben in einem Zustande von Spannung verharren, gegen welchen sie kraft des ihnen innewohnenden geringen Grades von Elasticität reagiren. Eine solche *Spannung* setzt nämlich ein *Spannendes* voraus und dieses kann offenbar nur in dem *Seitendrucke* gesucht werden, welchen das in den Binnengefässen des Augapfels kreisende *Blut* auf die Gefässwände ausübt und mittelbar auf deren Umgebungen überträgt, so weit er nicht durch die *Contractilität* der Gefäss*wände* compensirt wird. Selbst eine irgendwie begründete *Vermehrung der Augapfelflüssigkeiten* kann, so lange Blut in den Binnengefässen circulirt, *an und für sich* niemals eine Steigerung des intraocularen Druckes bedingen, denn eine solche *Zunahme* ist nur möglich, so lange der totale Seitendruck in den Binnengefässen *grösser* ist, als die Summe der Widerstände, welche dieser totale Seitendruck an den Gefässwänden und deren Umgebung findet; mit dem Eintritte des *Gleichgewichtes* kann eine weitere Zunahme der Augenflüssigkeiten nur bei *equivalentem* Wachsthum des localen Blutdruckes stattfinden. Es ist also zunächst immer der *intravasculare Blutdruck,* welcher die Höhe des *intraocularen* Druckes bestimmt.

Dass übrigens der Blutdruck, namentlich ein *krankhaft gesteigerter,* zureiche, um selbst *hohe* Spannungsgrade der Bulbuskapsel zu erklären, lässt sich aus den Ergebnissen vielfach angestellter directer Versuche erschliessen. Nach diesen bedarf

es eines *überaus starken* von Aussen auf den Augapfel ausgeübten Fingerdruckes, um die ophthalmoskopisch sichtbaren Gefässe der Netzhaut zu *entleeren*, also den Druck zu überwinden, welchen das strömende Blut auf die Gefässwandungen und von diesen auf die umgebenden Medien überträgt. An albinotischen Kaninchen zeigt sich nebenbei, dass unter einem solchen äusseren Drucke die *Aderhautgefässe* nur enger werden, ohne sich zu entleeren, daher die Vermuthung gerechtfertigt erscheint, dass der *Blutdruck* noch immer im *Uebergewicht* bleibe und die Entleerung der *Netzhautgefässe* durch *anderweitige* Verhältnisse begünstigt werde. Bei minder kräftigem, immerhin aber noch *sehr starkem* äusseren Drucke verschmälern sich einfach die sichtbaren Gefässverzweigungen in der Netz- und Aderhaut und an den Centralstücken der retinalen Stämme macht sich in sehr auffälliger Weise *der Puls* bemerklich; der Blutdruck ist während der Herzsystole auch in den *Netzhautgefässen* noch grösser als der von Aussen auf sie übertragene Fingerdruck.

Wird nach *länger* anhaltendem äusseren Druck dieser *plötzlich* aufgehoben, so füllen sich augenblicklich die sichtbaren Gefässe der Netz- und Aderhaut weit über das normale Mass, kehren im Laufe einer oder mehrerer Minuten aber zu ihrem früheren normalen Caliber zurück. Es erklärt sich dieses daraus, dass unter dem Fingerdrucke die *Aufsaugung* der Augenflüssigkeiten und wahrscheinlich auch die *Durchschwitzung* durch die Hornhaut im Interesse des endosmotischen Gleichgewichtes eine bedeutende Steigerung erfährt; dass nach plötzlicher Aufhebung des äusseren Druckes also der Widerstand, welchen die eintretende Blutwelle vorfindet, sehr gesunken ist und somit einer Ausdehnung der zarten Gefässwandungen nicht im Wege steht. Mit dieser Vermehrung des intraocularen Blutquantums und mit der an die Gefässerweiterung geknüpften Verlangsamung des Stromes sind wieder die Bedingungen geschaffen für eine Zunahme der Absonderung, also für eine fortschreitende *Einengung* des gesammten Strombettes durch unnachgiebige Medien, bis mit dem *normalen* Raumgehalt des letzteren auch das endosmotische Gleichgewicht hergestellt ist (*Donders*).

Die Unveränderlichkeit der im Inneren des Bulbus jeweilig enthaltenen Blutmenge ist sehr wahrscheinlich eine *wesentliche Bedingung für die normale Functionstüchtigkeit des Auges*. Es liesse sich in der That bei raschen und ausgiebigen Raumschwankungen des Binnenstrombettes eine Stetigkeit in den wechselseitigen *Lagerungsverhältnissen* der brechenden Flächen und der lichtempfindenden Netzhaut nur schwer begreifen. Anderseits liegt es klar auf der Hand, dass solche Schwankungen einen höchst störenden Einfluss auf die Sinnesthätigkeit der Retina ausüben müsste, indem ein Wechsel des intraocularen Blutgehaltes niemals ohne Aenderung der im Inneren des Bulbus herrschenden *Druck- und Ernährungsverhältnisse* bleibt, und dass die Netzhaut in dieser Richtung im höchsten Grade empfindlich ist, steht ausser Zweifel. Berücksichtigt man, dass die *Aderhaut* ein *weit grösseres* Blutquantum führt, als die Netzhaut und dass die Gefässe der ersteren durch viel *kürzere* und *zahlreichere* Aeste mit den *extraocularen* Stämmchen in Verbindung stehen, so drängt sich nothwendig die Vermuthung auf, dass die *Tunica uvea* in ihrer Gesammtheit die *Hauptrolle* bei jenem *Regulirungsacte* spiele. Der eigenthümliche und bisher nicht genügend erklärte *Bau* der Gefässhaut und ihrer Adnexa gewinnt solchermassen eine *hohe* physiologische Bedeutung.

Uebrigens ist Stetigkeit der intraocularen Blutmenge durchaus nicht Eines mit *vollständiger Autonomie* des Binnenstromgebiethes. Im Gegentheile lässt sich mit Sicherheit annehmen, dass das letztere in *seiner* Weise an *allen* Circulationsstörungen der zu- und abführenden orbitalen Stämmchen Antheil nehme. Der Unterschied liegt eben nur in dem wechselseitigen *compensirenden* Verhalten der einzelnen Binnenstromgebietstheile. Ist doch selbst der *Aus-* und *Einathmungsdruck* als eine Quelle solcher sich gegenseitig compensirender Schwankungen des Gefässcalibers erwiesen worden. *(Donders.)* Wo sich aber ein solcher Wechsel in dem *Durchmesser* der sichtbaren Gefässe der Wahrnehmung entzieht, ist wohl zu beachten, dass Circulationsstörungen ohne Veränderungen des Binnenstrombettes einfach durch Zu- oder Abnahme der *Stromgeschwindigkeit* ihren Ausdruck finden können. Selbstverständlich macht sich ein rascherer oder langsamerer *Wechsel* des

kreisenden Blutes den Vegetationsverhältnissen der Binnenorgane gegenüber geltend, er ist jedenfalls geeignet, krankhafte Processe in ihrer Entwickelung zu begünstigen und etwa vorhandene pathologische Vorgänge misslich zu beeinflussen, ihren Ausgleich zu erschweren.

Insoferne fordern Congestivzustände der Augengegend zu kräftigem Einschreiten heraus. Die mit Nutzen verwendbaren Mittel werden natürlich einigermassen verschieden sein, je nachdem es sich um *Blutwallungen* oder *Blutstauungen* handelt, ausserdem aber auch nach dem *pathogenetischen* Momente der Kreislaufstörung variiren. Ein Eingehen auf die *Einzelnheiten* ist an diesem Orte wohl überflüssig. Doch verdient ein *specieller* Umstand seiner Wichtigkeit wegen eine Erwähnung. Es ist dieses die *Klappenlosigkeit* der zur oberen Hohlvene leitenden Blutadern. Es begünstigt dieselbe ganz ausserordentlich *Stauungen* in den Venen des Halses und Kopfes und macht ganz häufig, dass Herzkrankheiten, Hemmnisse in der Pfortadercirculation etc. sich in Kreislaufstörungen des Sehorgans wiederspiegeln; ja sie gestaltet sogar Abweichungen der *Athmungsthätigheit* zu einer Quelle höchst verderblicher Stauungen im Bereiche des Auges. Es muss demgemäss bei Congestivzuständen des letzteren und seiner Umgebung hierauf sorgfältig geachtet werden. Insonderheit ist wegen der das Einströmen des Blutes in das Herz erschwerenden Wirkung der *Exspiration* dem Augenkranken die Vermeidung allen lauten Sprechens, Schreiens, Rufens, Singens, des Niesens und so viel als thunlich auch des Hustens zu empfehlen, und dieses zwar um so dringender, je hochgradiger der im Sehorgane gegebene krankhafte Process entwickelt ist, und in einem je wichtigeren Organe derselbe seinen Sitz aufgeschlagen hat. Zeigt sich doch bei derartigen Anlässen durch die vermehrte Turgescenz und durch auffällige Röthung des Gesichtes deutlich, wie sehr eine starke und anhaltende Ausathmung auf den Blutlauf influenzire. Uebrigens wirkt hier die Exspiration nicht ganz allein, es hilft in Betreff des Sehorganes ein anderer Umstand wesentlich mit. Es ziehen nämlich viele der aus den Orbitalvenen theilweise gespeisten Blutadern des Gesichtes zwischen den Knochen und den Muskeln des Antlitzes. Beim lauten Sprechen u. s. w. werden diese Muskeln stark betheiliget, und indem ihre Bäuche anschwellen, drücken sie die Venen gegen die Knochen und verengern so deren Lichtung.

Ausserdem ist alles auf das Sorgsamste zu entfernen und zu vermeiden, was im mindesten die Athmungsthätigkeit durch Verengerung der Luftröhre und des Brustraumes oder durch Compression der Lungen erschweren könnte. Hieher gehören unter anderen: den Hals zusammenschnürende Binden, enge anliegende auf den Thorax drückende Kleider, Ansammlungen von Fäcalmassen in den Gedärmen, Ueberfüllung des Magens mit Speisen und Getränken.

Endlich ist es eine Hauptregel, dass Kranke mit congestionirten oder entzündeten Augen nichts essen, was einen grösseren Kraftaufwand von Seite der Kaumuskeln nothwendig macht, wegen der oben angedeuteten blutstauenden Wirkung der Gesichtsmuskeln. Die Verschlimmerung der Congestivzustände des Auges nach starken Mahlzeiten, bei welchen die Kaumuskeln einigermassen mehr in Anspruch genommen wurden, ist Sache der täglichen Erfahrung.

II. *Die Indicatio morbi* zielt darauf hin: *a. den localen Stoffumsatz zu beschränken, b. die Blutzufuhr zu vermindern und c. das Fieber zu beseitigen oder doch zu vermindern.* Die hierzu dienlichen Mittel sind:

1. *Directe Wärmeentziehung.* Sie beschränkt den örtlichen Stoffwechsel, indem sie die Temperatur der entzündeten Gewebe vermindert und so die chemischen Verbindungen erschwert. Ueberdies wirkt die zu diesem Behufe applicirte Kälte auch noch als ein mächtiger Reiz auf die contractilen Theile der Gewebe, und besonders auf die Gefässmuskeln, bestimmt sie zur Contraction, verursacht somit eine Verengerung der Gefässlichtungen und vermindert auf diese Weise die Blutzufuhr zu dem Entzündungsherde. Ausserdem vermindert sie die Sensibilität der Theile und die Functionsthätigkeit derselben, empfindliche Organe werden gefühllos, taub, Muskeln starr, Secretionen werden vermindert u. s. w. Die Mittel, um Kälte auf die Augengegend einwirken zu lassen, sind natürlich ausserordentlich mannigfaltig. Doch dürften *kalte Ueberschläge* zu oculistischen Zwecken am besten passen.

Douchen waren früher einmal Mode, doch ist deren Anschaffung für den Privatmann zu kostspielig und in den Spitälern hat man sie grösstentheils aufgegeben, ein sicheres Zeichen, dass dieselben ihrem Zwecke wenig oder nicht entsprochen haben. Es wird dieses übrigens Niemanden wundern, wenn er mit den Wirkungen der Douche näher bekannt ist. Ausser der Wärmeentziehung kömmt bei der Douche, sie möge nun als Strahldouche oder als Regen-, Tropf- oder als Staubbad angewendet werden, noch die *mechanische* Kraft in Betracht, mit welcher das Wasser auf die Theile aufschlägt. Vermöge dieser Kraft wirkt die Douche vorerst reizend auf die sensitiven Nerven und vermehrt sofort den Zufluss des Blutes, die getroffene Stelle wird schmerzhaft, roth. Erst weiterhin wird in Folge der allmähligen Wärmeentziehung die gedouchte Stelle blass, gefühllos, kühl. Eine *längere* Einwirkung der Douche wird jedoch nicht leicht vertragen. Wirkt aber Kälte nur *momentan* auf einen Theil ein, so tritt eben die *aufregende* Wirkung um so deutlicher hervor, die Entzündung wird eher *begünstiget* als beschwichtiget.

Die kalten *Ueberschläge* wirken im ersten Momente zwar auch *reizend* auf die Gefühlsnerven, und können so eine Erweiterung der Gefässe mit sich bringen. Diese Wirkung ist jedoch eine rasch vorübergehende und kömmt daher kaum in Betracht, vorausgesetzt, dass durch die Umschläge auch fortwährend Wärme entzogen wird, nicht aber hohe Temperaturgrade mit niederen *abwechseln*, wie diess der Fall ist, wenn die Ueberschläge so selten gewechselt werden, dass dieselben Zeit haben sich zu erhitzen, ehe sie durch einen frischen ersetzt werden. Wirken solche *Temperaturcontraste* auf ein Organ ein, so wird der Erfolg in der Regel ein ungünstiger sein. Eine Hauptregel ist also, *die kalten Ueberschläge rasch zu wechseln*, und zwar um so rascher, je wärmer der Theil ist. Wird dieser Forderung genügt, so ist einer der hauptsächlichsten Gefahren bei Anwendung der kalten Ueberschläge vorgebeugt.

Eine zweite solche Gefahr fliesst aus einer *übermässigen Anwendung.* Wasser von *niederer* Temperatur führt leicht zur Erfrierung und zwar um so leichter, je weniger eben Wärme in dem betreffenden Theile entwickelt wird. Die Folgen einer solchen Erfrierung im weiteren Wortsinne charakterisiren sich im Wesentlichen durch alle Erscheinungen der Entzündung in relaxirten Theilen und diese Entzündung ist um so heftiger, je schneller die Theile wieder erwärmt wurden. Es können durch unvernünftige Anwendung von kalten Ueberschlägen also *Entzündungen* als Nachwirkung gerade hervorgerufen werden, und dieses nicht nur an der Applicationsstelle sondern auch in grösserer Entfernung. Bei Ophthalmien ist der Entzündungsherd ein enge begrenzter, und es wird selten möglich sein, die Einwirkung der Kälte auf den entzündeten Theil zu beschränken, da die

zu Umschlägen verwendeten Compressen, sollen sie wirklich viel Wärme entziehen, immer einen relativ grossen Umfang haben müssen. Wenn nun auch in dem *entzündeten Theile* nicht leicht eine Ischämie zu befürchten ist, so leidet doch die *Nachbarschaft*. Wirklich kömmt es vor, dass sich nach allzugrosser und zu lange dauernder Einwirkung der Kälte *collaterale* Hyperämien, ja selbst *wahre Entzündungen* entwickeln, besonders in dem Periost der Orbita und der sie umgebenden Knochen, rheumatische Zahnschmerzen u. s. w. Es sind diese Entzündungen in der Regel sehr hartnäckig und peinigen manchmal den Kranken mehr als das ursprüngliche Leiden. Bisweilen wirkt die Kälte auf noch grössere Entfernung. Es stellen sich Frostschauer ein und Erkrankungen *innerer* Organe, wie sie nach Verkühlungen aufzutreten pflegen, entwickeln sich, neue Gefahren bedingend.

Man wird diesen üblen Ereignissen leicht begegnen, wenn man als Norm betrachtet, *die Kältewirkung niemals so weit zu treiben, dass die Temperatur des Theiles um ein Bedeutendes unter das physiologische Mass sinkt*, wenn man also die kalten Ueberschläge nur so lange anwendet, als die Wärme des entzündeten Theiles eine grössere ist, als jene der umgebenden gesunden Partien. Im Ganzen haben Wärmeentziehungen in der Therapie der Augenentzündung ein sehr enges Indicationsfeld und, wo sie auch mit Nutzen verwendet werden, handelt es sich zumeist um zeitweilige vorsichtige Durchführung. Nur in sehr speciellen Fällen, bei gewissen höchstgradigen Entzündungen der äusseren Theile des Sehorgans, sind fort und fort, Tag und Nacht, applicirte kalte Ueberschläge unentbehrlich.

Am geeignetsten zu solchen Ueberschlägen sind leinene Compressen, welche in kaltes Wasser getaucht und ausgewunden, oder noch besser auf einem Eisblocke erkältet worden sind. Es sollen diese Compressen nicht viel mehr Fläche haben als die äussere Oeffnung der Orbita, um nicht den normalen Umgebungen der Orbita zu viel Wärme zu entziehen. Auch sollen dieselben nicht *zu schwer* sein, da sie sonst in der Regel sehr lästig und bei grösserer Empfindlichkeit nicht vertragen werden. Eine 3—4fach zusammengelegte feinleinene Compresse genügt vollkommen. Die Ueberschläge müssen immer *gut ausgewunden* sein. Tropfen sie nämlich, so wird durch das ablaufende Wasser, so wie durch die Befeuchtung der Wäsche u. s. w. leicht der Grund zu argen Verkühlungen gelegt. Ueberdies weichen solche nasse Ueberschläge leicht die *Oberhaut* auf, diese wird abgestossen, das Corium blosgelegt und so nicht selten ein heftiges Erythem oder gar ein Erysipel hervorgerufen.

Excoriationen und deren üble Folgen entstehen übrigens um so leichter, *je salzhältiger das verwendete Wasser oder Eis ist.* Brunnenwasser ist aus diesem Grunde von Alters her zu Ueberschlägen unbrauchbar erklärt worden. Wo man sich nicht sehr weiches Wasser oder daraus geformtes Eis verschaffen kann, und kalte Ueberschläge Noth thun, dürfte man mit Vortheil *destillirtes* Wasser im abgekühlten oder gefrorenen Zustande verwenden. Besonders wichtig sind diese Vorsichten bei Leuten mit sehr zarter empfindlicher, oder mit schlaffer welker Haut. Solche Individuen vertragen kalte Umschläge meisthin schwer; daher letztere auch nur in dringender Noth und soweit möglich sparsam angewendet werden müssen, selbst auf die Gefahr hin, die Heilung zu verzögern. Etwas mildern kann man indessen diesen üblen Einfluss allerdings, wenn man die äussere Haut mit einer sehr dünnen Schichte reinen frischen Fettes bestreicht oder durch ein leicht mit Fett bestrichenes Läppchen feiner Leinwand die directe Einwirkung des feuchten Ueberschlages auf die Haut verhindert. Sind bereits *Excoriationen* zu Stande gekommen, ein Erythem u. s. w. vorhanden, so ist es freilich das Beste, die Umschläge womöglich wegzulassen und die Heilung der Hautentzündung durch leichtes Bestreichen mit Fett oder Glycerin zu begünstigen.

2. *Directe Blutentziehungen.* Vor Kurzem noch waren *Aderlässe* sehr beliebt. Es steht ihr übrigens sehr zweifelhafter therapeutischer Nutzen

jedoch in keinem Verhältnisse zu dem verderblichen Einfluss, welchen sie auf den Ernährungszustand des gesammten Körpers nehmen können; daher man sich derzeit in der Augenpraxis fast durchgehends auf *örtliche Blutentziehungen* beschränkt. Deren Zweck ist, den Abfluss des Blutes aus congestionirten oder entzündeten Organen in der Richtung der Gefässöffnungen zu erleichtern, solchermassen die der Circulation entgegenstehenden Hindernisse zu vermindern und auf revulsorischem Wege der Entwickelung und Steigerung einer Stase, der Verlangsamung des Blutstromes und der vermehrten Molecularattraction zu steuern. Die *gebräuchlichen Mittel* sind der *natürliche* und der *künstliche Blutegel, Schröpfköpfe, Incisionen* und *Scarificationen* der Bindehaut.

Die natürlichen Blutegel werden ebenso wie die künstlichen in der Regel an die *Schläfengegend* als der anerkannt geeignetesten Stelle applicirt. Um einige Wirkung zu erzielen, müssen bei ganz kleinen Kindern 1—2, bei grösseren Kindern 3—4, bei Erwachsenen aber *zum wenigsten* 6—8 Stück Blutegel mittlerer Gattung angelegt werden. Auch ist behufs dessen dafür zu sorgen, dass die Egel möglichst gleichzeitig anbeissen und dass nach deren Abfall der Blutfluss reichlich und leicht von Statten gehen könne. Insoferne die ableitende Wirkung natürlicher Blutegel eine *rasch vorübergehende* ist und die durch sie bedingten Strömungsalterationen sich bald wieder ausgleichen, erscheint es im Interesse einer möglichst grossen Ausbeutung des *zeitweiligen* Effectes räthlich, die Blutegel bei *entzündlichen* Zuständen womöglich immer *vor* oder *im Beginne der Exacerbationen* anzuwenden, indem während dieser der Process einen Aufschwung nimmt, reichlicher producirt und wohl auch seine Schmerzhaftigkeit steigert.

Die *Fossa angularis* ist so wie die *äussere Haut der Lider* insoferne ein *unpassender* Ort für die Anlegung der Blutegel, als deren Bisse oft lange Zeit kenntlich bleiben und den Kranken entstellen. Hauptsächlich aber ist dieser Ort darum zu vermeiden, weil die Blutegel nicht selten die überaus dünne Haut jener Stellen und selbst die darunter ziehenden Venenstämmchen durchbeissen und so zu bedeutenden Blutungen, insbesondere aber zu ausgedehnten Blutergüssen in das lockere Unterhautbindegewebe Veranlassung geben, zu Extravasationen, welche oft Wochen und Monate brauchen, ehe sie verschwinden und dem Kranken erlauben, sich unter Menschen zu zeigen, bisweilen sogar noch üblere Folgen mit sich bringen, indem sie Entzündungen, ja selbst Abscessbildungen bedingen. Die Gegend des *Zitzenfortsatzes* kann als Ansatzort dienen, wenn eine gegebene Congestion oder Entzündung des Sehorganes mit *Hyperämie der Schädelbasis* in nahem pathogenetischem Zusammenhang steht.

Im Ganzen sind die therapeutischen Erfolge der natürlichen Blutegel nur bei *äusseren Ophthalmien,* d. i. bei *Entzündungen der Lider* und *der Bindehaut,* von einiger Bedeutung. Bei Hyperämien und Entzündungen des *Augapfels,* namentlich der *Binnenorgane* desselben, sind die Leistungen kaum genügend, und lassen sich wohl gar mit gutem Grunde in Zweifel ziehen. Es erklärt sich dies zum grossen Theile aus der anatomischen Gefässvertheilung. Der *anastomotische* Zusammenhang zwischen den Gefässen der Schläfengegend und dem Ciliargefässsysteme ist nämlich ein *sehr mittelbarer* und relativ *entfernter.*

Es lässt sich die Grösse der therapeutischen Wirkung natürlicher Blutegel *in- und extensiv* durch das in neuerer Zeit wieder empfohlene *Anschlagen* derselben, die sogenannte *Bdellatomie* steigern, indem solchermassen nicht nur die *Menge* des entleerten Blutes, sondern auch die *Schnelligkeit,* mit welcher dasselbe den Gefässen entzogen wird, wesentlich vermehrt wird.

Die *Bdellatomie* geschieht am besten mit Hilfe eines Aderlassschnäppers, kann im Nothfalle jedoch auch mittelst einer Aderlasslancette durchgeführt werden. Der günstigste Zeitpunkt ist, wenn der angelegte Blutegel sich bereits mässig angesaugt hat. Man hebt dann das Schwanzende des Thieres vorsichtig ab und schlägt die Klinge kräftig in die Seite des Schwanzendes, am besten in die linke, ein. Am Rücken wird die Verwundung weniger gut, am Bauche schlecht vertragen. Nach dem Anschlagen muss die Wunde durch Waschen mit einem feuchten Schwamme oder durch Anspritzen mit lauem Wasser von Gerinnseln frei gehalten werden, damit das Blut ungehindert aus der Leibeshöhle des saugenden Thieres ausfliessen könne. Ein so behandelter Blutegel saugt viel länger, als ein gesunder und entzieht viel grössere Mengen von Blut, bis zu einer und ausnahmsweise selbst 2 Unzen. Fällt er wegen Unruhe des Kranken oder wegen roher Hanthierung vorzeitig ab, so saugt er sich, angelegt, rasch wieder an. Sorgfältig in reinem Wasser gehalten, kann dasselbe Thier in Zwischenpausen von mehreren Tagen oder Wochen wiederholt angelegt und angeschlagen werden (*Fischer*).

Rasche örtliche Entziehungen *grösserer* Blutmengen werden übrigens am sichersten durch den *künstlichen Blutegel* bewerkstelligt. Man zieht den *Heurteloup'schen*, welcher eine *kreisrunde* Wunde setzt, dem *Harder'schen*, welcher mit drei federnden Messerchen einschneidet, vielseitig vor. Die durch die Application dieses Instrumentes bedingten *in- und extensiv* sehr erheblichen Strömungsalterationen finden eine sehr wichtige Quelle in dem mächtigen Eindrucke, welchen die plötzliche Entleerung eines Gefässbezirkes auf die *vasomotorischen Nerven* der Nachbarschaft und selbst entfernterer Verzweigungsgebiete ausübt. Die *revulsorische* Wirkung offenbart sich nach der Operation meistens in sehr auffälligen *nervösen* und *vasculären* Aufregungen, eine Reaction, deren Stärke leider nicht immer im Voraus zu bemessen ist und unter Umständen sogar in hohem Grade *gefährlich* werden kann. So beobachtet man als unmittelbare Folge der Application fast constant eine erhebliche *Zunahme der Hyperämie* in den nachbarlichen Theilen, welche allerdings bald weicht und im günstigen Falle der beabsichtigten *Gefässcontraction* Platz macht. Bei sehr *erregbaren* Kranken kömmt es wohl gar zu förmlichen *Blutwallungen* und nicht selten äussert sich die Reaction gegen den Eingriff auch in allerlei *Sensibilitätsstörungen*, in *subjectiven Lichterscheinungen* und bei gegebener *Amblyopie* hat man eine Abnahme der Sehschärfe constatirt, welche oft erst nach einigen Tagen schwindet.

Es gilt dieses nach den bisherigen Erfahrungen, wenn auch in *geringerem* Masse, auch von der *Bdellatomie;* auch diese soll den Kranken immer sehr bedeutend aufregen. Es erscheint darum räthlich, die örtlichen Blutentziehungen dieser Art stets *vor dem Schlafengehen* vorzunehmen, damit die nachfolgende Nachtruhe beitrage, die Reaction zu beschwichtigen. Bei sehr erregbaren Kranken empfiehlt man sogar möglichste Ruhe in verdunkeltem Zimmer während des ganzen folgenden Tages *(Graefe)*. Immerhin sind dieses nur Palliativmittel, welche die Gefahren der Reaction wohl *mindern* können, aber *nicht aufheben*.

Im Ganzen ersieht man, dass örtliche Blutentziehungen, mittelst der Bdellatomie und namentlich durch den künstlichen Blutegel veranlasst, *bei entzündlichen Zuständen mit mehr sthenischem Charakter besser gemieden* werden, und dass deren *Anwendbarkeit* sich lediglich auf mehr *passive Hyperämien* und *chronische Entzündungen* beschränke. Doch auch in Betreff *dieser* ist das dem künstlichen Blutegel in neuerer Zeit gespendete übermässige Lob nicht ganz verdient.

Die *blutigen Schröpfköpfe* finden in der Nähe des Auges keinen geeigneten Ansatzort, in grösserer Entfernung davon applicirt sind sie aber kaum von genügendem Einfluss auf die Circulationsverhältnisse des Sehorganes und seiner Adnexa. *Trockene Schröpfköpfe,* an die Schläfengegend geheftet, sind soviel wie unwirksam. *Incisionen* und *Scarificationen* kommen nur bei höchstgradigen *Bindehautentzündungen* in Anwendung. Die grosse Schmerzhaftigkeit dieses Verfahrens setzt indessen seiner Ausführung in der Mehrzahl der Fälle unübersteigliche Hindernisse in den Weg und der praktische Augenarzt muss sich um so mehr besinnen, es in Anwendung zu bringen, als der Erfolg nicht immer den Erwartungen entspricht oder ein für den Kranken greifbarer ist, vielmehr eine *Steigerung* der entzündlichen Erscheinungen in der locker gewebten Bindehaut als Nachwirkung nicht gerade zu den Seltenheiten gehört. Ueberdies lässt sich die gewünschte Wirkung zum grossen Theile durch Application einer genügenden Anzahl von *natürlichen Blutegeln* erzielen.

3. *Antiphlogistische Diät* im weiteren Wortsinne. Man versteht darunter ausser der Verminderung der Zufuhr eigentlicher Ernährungsstoffe zum Blute auch die Fernhaltung alles dessen, was erregend auf das Nervensystem oder die Circulation wirken könnte.

Sie ist mit aller Strenge und in ihrer ganzen Ausdehnung zu handhaben, wo die Entzündung durch ihre Intensität und Extensität *gefährlich* erscheint, es möge nun der *gesammte* Organismus durch Fieberbewegungen seine Theilnahme beurkunden oder nicht.

Sonst genügt es in der Regel, *Mässigkeit* in jeder Beziehung einzuhalten und den Genuss harter, zäher, die Kaumuskeln stark anstrengender Speisen zu meiden. Eine rigorose antiphlogistische Diät ist in Fällen geringerer Bedeutung um so weniger gerechtfertigt, als durch die Herabsetzung der Gesammternährung, besonders bei chronischem Verlauf des Uebels und fortgesetzter Entziehungskur, leicht andere Gefahren begründet werden können, welche jene des localen Leidens weit überwiegen.

Wo die Ernährung ohnehin darniederliegt oder vielleicht gar darin begründete Schwächezustände bei der Entwicklung der Entzündung begünstigend *mitgewirkt* haben, wird es öfters geradezu *nothwendig* sein, *durch kräftigende und leicht stimulirende Diät,* also durch Hebung der allgemeinen Nutrition, dem Ausgleiche der Störungen vorzuarbeiten.

Zur strengen antiphlogistischen Diät gehört die grösste körperliche und geistige Ruhe; Erhaltung einer gleichmässig reinen und kühlen Luft; Vermeidung aller aromatischen und geistigen Getränke, des Kaffee, Thee, des Weines, Bieres und aller wie immer geheissenen gebrannten Wässer; Abbruch an der zur Sättigung erforderlichen Menge von Speise und sorgfältigste Wahl milder, leicht verdaulicher, wenig nährender Substanzen. Besonders dienlich erscheinen in dieser Beziehung leicht oxydationsfähige Stoffe, Liebig's Respirationsmittel, die Pflanzensäuren, die leichten Stärke- und Zuckersorten etc. — Suppen, leichte Gemüse, Salate, gedünstete oder eingemachte Früchte, säuerliche Getränke u. s. w. haben sohin als Hauptbestandtheile der Kost zu gelten. Stark gewürzte Speisen sind stets zu untersagen; ebenso fette, letztere besonders darum, weil sie bei der durch den Krankheitszustand gebotenen Körperruhe schwer verdaut werden. Auch ist es gerathen, die Speisen mehr kühl geniessen und davon jedesmal nur wenig, dafür aber öfters des Tages verabreichen zu lassen.

4. *Antiphlogistische Arzneikörper.* Ihre Zahl ist gross, dagegen ihre Verlässlichkeit im Kampfe gegen den entzündlichen Process als solchen sehr gering. Man soll daher mit ihrer Anwendung in Fällen *reiner* Ophthal-

mien, wo es lediglich auf *antiphlogistische* Wirkungen ankömmt, so viel als möglich zurückhalten; wo es die Verhältnisse erheischen, die *milderen* derselben, den *Salpeter*, die *kohlensauren*, *phosphorsauren*, *pflanzensauren Mittelsalze* gebrauchen und die *heroischen* meiden oder doch nur dann benützen, wenn durch den entzündlichen Process die Functionstüchtigkeit des Sehorganes in wirkliche Gefahr gerathen ist und es darauf ankömmt, im Falle eines üblen Ereignisses sich selbst sagen zu können, es sei Alles geschehen, was zur Abwendung des traurigen Ausganges nur immer geschehen konnte.

Von dem Gebrauche des *Inf. rad. Senegae*, des *Terpentinöhles* und ähnlicher *Specifica* ist man längst abgekommen, es ist daher überflüssig, ihrer hier weiter zu erwähnen. Der *Brechweinstein*, ein früher sehr beliebtes Mittel, ist in der Augenpraxis ganz nutzlos, ja geradezu schädlich und darum strenge zu meiden. Das *Jodkali* dagegen, in mässigen Dosen verabreicht, ist kaum bedenklich, als reines Antiphlogisticum aber von keinem besonderen Werth.

Am meisten Missbrauch ist jedenfalls mit der *Anwendung des Quecksilbers* getrieben worden, indem man jede nur einigermassen heftige Reizung im Bereiche des Sehorganes mit Mercurialien behandelte. Man sah im Quecksilber ein Mittel, welches ganz specifisch auf das Auge wirken und daselbst entzündliche Störungen ausgleichen sollte. Der Grund dieser gewiss irrthümlichen Meinung liegt vielleicht in einem Beobachtungsfehler. Man hatte sich eingebildet, die *syphilitische* Iritis sei durch ganz *bestimmte* Erscheinungen charakterisirt und wo diese Symptome *fehlen*, könne von der syphilitischen Begründung einer gegebenen Regenbogenhautentzündung keine Rede sein. Hier liegt der erste Fehler, da es über jeden Zweifel erhaben ist, dass jede Iritis, ihre Form sei welche sie wolle, auf syphilitischem Boden ruhen könne. Indem man nun in der Praxis öfters auf Iritiden stiess welche, jener präsumtiven Merkmale der Syphilis entbehrend, dennoch syphilitischen Ursprungs waren und demnach nur der *antisyphilitischen* Behandlung namentlich mit Mercur wichen, musste man nothwendig auf den Gedanken kommen, das Quecksilber wirke auf das entzündete Sehorgan kräftiger ein, als andere Arzneikörper, und so geschah es, dass dasselbe bald den Ruf einer wahren Panacee erlangte.

Am häufigsten wird sonderbarer Weise das *Calomel* angewendet, ein Präparat, welches bekanntlich sehr gerne dünnflüssige, grüne Stühle hervorbringt und sehr leicht höchst fatale und hartnäckige Speichelflüsse erzeugt, die dem Kranken sehr lästig und gar nicht selten auch verderblich werden. Oft genügen wenige Dosen von einem Grane, um diesen überaus misslichen Zustand hervorzurufen, und man ist gezwungen, den Mercur aufzugeben, ehe er die gewünschten Wirkungen entfalten konnte. Wo es also wirklich darauf ankömmt, zu *mercurialisiren*, ist das Calomel gerade weniger geeignet. Aehnliches gilt von dem *Merc. solubilis Hahnemanni* und dem *Protojoduretum Hydrargyrii*.

Mehr dürfte der *Sublimat* zu empfehlen sein. Dieser wird in der Regel gut vertragen und kann lange Zeit ohne besonderen Nachtheil genommen werden. Mitunter jedoch erregt er heftige Magenschmerzen, welche den weiteren Gebrauch desselben verbieten. Am besten wird er in Pillenform gegeben: Rp. Merc. subl. corros. gr. 2, solve in s. q. Aq. dest. simpl. adde Micae panis alb. q. s. ut f. pil. gr. 1 Nr. 32. Consp. pulv. Liquiritiae. Man lässt des Morgens und des Abends eine Pille bei leerem Magen nehmen und von zwei zu zwei Tagen mit der Dosis bis zu $\frac{1}{2}$ Gran Sublimat pro die steigen, dann aber ebenso wieder in zweitägigen Perioden mit der Dosis sinken.

Sehr beliebt sind ausserdem *Einreibungen von Unguent. Hydrarg. cinereum in die Stirngegend*. Man glaubt dadurch die Wirkung der innerlich verabreichten Antiphlogistica zu unterstützen, gleichzeitig aber auch die Aufsaugung im Bereiche der Augenhöhle kräftig anzuregen. Der Nutzen dieses Mittels ist jedoch mehr als zweifelhaft. Bei Kindern und unreinlichen, unachtsamen Kranken ist die Einreibung dieser Salbe, so wie *überhaupt von Salben*, in der Nähe des Auges sogar geradezu gefährlich, da derlei Individuen häufig diese Mittel überall herumschmieren, wohl auch in den Bindehautsack bringen und so missliebige Reizungen am Auge begründen.

Wo es darauf ankömmt, das Quecksilber *rasch* und in *genügender* Menge eindringen zu machen, um möglichst *schnell* eine kräftige Wirkung

zu erzielen, *insbesondere bei Begründung von Ophthalmien durch ein syphilitisches Grundleiden, ist die Schmierkur* ohne Zweifel das sicherste Mittel. Sie wird neuerer Zeit mit dem *innerlichen Gebrauche des Jodkali* oder des billigeren *Chlorkali* verbunden, eine Combination, welche vielfältige Erfahrungen als sehr vortheilhaft erwiesen haben. Die *Zahl der Einreibungen* und sohin auch der *Kurtage* hängt von dem Erfolge des Mittels ab. Im Allgemeinen soll die Behandlung bis zum Schwinden der Ophthalmie und der nebenbei etwa vorhandenen Erscheinungen der constitutionellen Syphilis fortgesetzt werden. Um *frisch entstandene Localleiden* zu beseitigen, genügen oft 10—16 Einreibungen, mitunter sind aber zu diesem Zwecke auch 20 – 30 Inunctionen erforderlich. Darüber *hinaus* zu gehen, ist nicht räthlich, denn wo 20—30 Einreibungen keinen Erfolg haben, nützt auch eine weitere Einfuhr von Mercur in den Körper nichts, kann vielmehr nur schaden.

Die Dringlichkeit der Umstände gestattet bei Ophthalmien die sonst üblichen zeitraubenden *Vorbereitungen* zur Schmierkur nicht. *Warme Bäder* werden durch einigermassen heftigere Entzündungen des Auges sogar *contraindicirt* und müssen in solchen Fällen durch *Waschungen* der zu salbenden Körpertheile mit lauem Seifenwasser ersetzt werden.

Zur Einreibung werden *täglich 1 bis 2 Scrupel* der grauen Salbe, am besten *einer Mischung* aus drei Theilen Ungt. Hydrarg. cin. comm. und aus einem Theile Ungt. Hydr. cin. fort. verwendet. Diese Dosis wird *in kleineren Theilen nach und nach* unter sanften kreisförmigen Bewegungen bis zum *völligen Verschwinden*, am besten von dem Kranken *eigenhändig*, eingerieben und zwar den ersten Tag in die Waden und in die Kniebeuge, den zweiten Tag in die innere Fläche der Schenkel, den dritten an die beiden Brust- und Bauchflächen, den vierten in die innere Seite der Vorder- und Oberarme nebst der Ellenbogenbeuge, worauf derselbe Turnus von vorne begonnen wird. Brustwarzen, Nabel, sehr haarige Theile und mit nässenden Ausschlägen oder Geschwüren bedeckte Hautstellen sind dabei zu meiden. Nach erfolgter Einreibung ist der betreffende Theil mit einem leinenen oder wollenen Tuche einzuhüllen.

Die beste Zeit zum Einschmieren ist eine Stunde vor dem Einschlafen, da während der nächtlichen Ruhe die Ausdünstung am wenigsten leicht gestört wird. Des Morgens früh wird der Kranke durch eine zweite Decke in eine mehrstündige verstärkte Transpiration gebracht, dabei aber so wie während des nächtlichen Schlafes dafür gesorgt, dass er sich nicht bis über den Mund zudecke und so die in der Bettwärme entwickelten Mercurdämpfe einathme. Sodann wird die gesalbte Stelle mit lauem Seifenwasser abgewaschen und getrocknet, worauf der Kranke das Bett zu verlassen und sich Tags über zweckmässig gekleidet im Zimmer aufzuhalten hat.

Das Bett ist jederzeit an einer vor Zugluft und Lichtwechsel völlig gesicherten Stelle des Zimmers aufzustellen, darf aber durch Schirme, Vorhänge und andere Vorrichtungen nicht eingeengt werden, da Verhinderung der Luftströmung Speichelfluss begünstigt und das Verweilen in einem enge umschlossenen Raume den Kranken unnöthiger Weise übermässig belästigt und ihm selbst schädlich werden kann. Ueberhaupt ist ausgiebige und tägliche Lüftung des Zimmers eine nie zu versäumende Massregel, behufs welcher der Kranke, wo thunlich, am besten *zwei* Zimmer zu seinem ausschliesslichen Gebrauche verwendet. Sehr wichtig ist dabei, dass die Temperatur des Zimmers eine warme sei und niemals unter 15^0 R. sinke, denn Verkühlungen können während der Kur und kurz darnach leicht zu verderblichen Folgen führen.

Die *dringende* Nothwendigkeit, für *ausgiebigste Lüftung* zu sorgen, ergibt sich besonders deutlich aus neuerlich an Menschen und Thieren angestellten Versuchen und aus Beobachtungen an Quecksilberarbeitern, Spiegelmachern etc. Es stellen dieselben heraus, dass das Quecksilber besonders *in Dampfform* schädlich wirkt und dass die im Verlaufe der Schmierkur auftretende Stomatitis und deren reflectorische Folge, *der Speichelfluss* in erster Linie, wenn nicht ausschliesslich, durch die *eingeathmeten* Mercurdämpfe veranlasst werden. Die vorwiegende Disposition der *Mundschleimhaut* zu entzündlichen Affectionen bei Einwirkung dieser Dämpfe

erklärt sich durch die starke Reibung und den Druck, welchen dieselbe vornehmlich an den Zähnen ausgesetzt ist. Bei zahnlosen Greisen und Kindern soll diese Disposition in der That fehlen. Uebrigens kömmt als pathogenetisches Moment der mercuriellen Stomatitis auch der Umstand in Betracht, dass das in den Körper aufgenommene Quecksilber hauptsächlich durch den Speichel ausgeschieden wird, mit der Mundschleimhaut also in unmittelbare *Berührung* kommt und hier durch den *mechanischen* Contact in eben der Weise Entzündungen anregen kann, wie an der äussern Haut empfindlicher, zarter Individuen (*Kirchgässer*).

Von höchster Wichtigkeit ist in Anbetracht dessen auch die ins Kleinlichste gehende Sorgfalt für *Reinlichkeit des Mundes und der Zähne.* Die allstündliche und auch des Nachts öfter wiederholte Anwendung von *Mund-* und *Gurgelwässern* so wie das Putzen der Zähne mit weichen Zahnbürsten oder feinen Leinwandlappen ist unerlässlich, um bei disponirten Leuten den bekannten Nachtheilen der Quecksilberkur mit Sicherheit zu begegnen. Als *Mund-* und *Gurgelwässer* eignen sich bei Vorhandensein von Mund- und Rachengeschwüren am besten Lösungen von Sublimat gr. 1—2, oder Natri subchlorin. drach. 2—4, oder Chloret. Kali drach. 1 auf das Pfund Wasser; sonst aber Solutionen von Alumin. crud. drach. 1—2, oder Tannini pur. drach. ½—1, oder Tinct. gallic. drach. 2—4, oder Borac. venet. drach. 1—2 auf das Pfund Wasser. Ist bereits das Zahnfleisch angegriffen, aufgelockert, schwammig, excoriirt, leicht blutend, so muss nebstbei der Zahnrand desselben täglich mehrmal mit Gallustinctur oder Opiumtinctur bestrichen werden.

Ueber Tag nimmt der Kranke während der ganzen Kurdauer eine Lösung von einer halben Drachme *Jodkali* oder Chlorkali auf 4 Unzen Wasser. Die *Diät* ist möglichst zu beschränken, doch nicht in dem Grade, dass der Kranke durch Hunger herabkomme. Wo die Kräfte bereits sehr gesunken sind, erscheint es sogar räthlich, durch reichliche, nahrhafte, leicht verdauliche Speisen dem Organismus zu Hilfe zu kommen. Die Sorge für tägliche ein- oder mehrmalige *Stuhlentleerungen* ist nicht zu vernachlässigen. *Bäder* sind während der Kur wegen des Augenleidens nicht anzurathen, so nützlich selbe auch sonsten sein mögen; dafür aber ist das öftere Wechseln frischer, wohl durchwärmter *Wäsche* ohne allem Nachtheil für die Kur, vielmehr nothwendig.

Am Tage nach der letzten Einreibung nimmt der Kranke ein warmes Seifenbad und wechselt die Wäsche. Nur allmälig darf er zu seiner früheren Lebensweise zurückkehren. Sehr räthlich ist es, *das Jodkali noch einige Zeit nach dem Aussetzen der Einreibungen fortbrauchen zu lassen.*

Die Schmierkur wird noch vielseitig für einen höchst verderblichen Eingriff in den Organismus gehalten und gefürchtet. Bei *Lungenschwachen* und *Tuberculösen* ist sie allerdings sehr bedenklich und wo möglich zu meiden, indem solche Individuen erfahrungsgemäss von Quecksilberdämpfen sehr übel mitgenommen werden. Im Uebrigen aber beobachtet man im Gefolge *vorsichtig* und *zweckmässig* geleiteter Inunctionskuren kaum erhebliche Nachtheile für den Gesammtorganismus und die enorme Scheu vor denselben erscheint übertrieben, wenn man in Erwägung zieht, dass noch vor Kurzem *allenthalben*, und theilweise selbst noch gegenwärtig, bei den unbedeutendsten Localaffectionen das Quecksilber in starken Dosen und durch lange Zeit verabreicht wurde, ohne dass sich sehr auffällige und bleibende Schäden ergeben haben. Immerhin fordert der Mercur als therapeutisches Mittel *die grösste Vorsicht* und sein Gebrauch ist nur in *wirklich dringenden* Fällen zu rechtfertigen, wo andere Mittel *nicht* zureichen. Namentlich bei *syphilitischen Affectionen der Binnenorgane des Augapfels* ist er unersetzlich und anzuwenden, selbst auf die Gefahr hin, dass das constitutionelle Leiden *nicht* zur Heilung gelange und *in Folge* der mercuriellen Behandlung bei den nachfolgenden Recidiven *ausarte (Boeck).* Es wird nämlich selbst von den heftigsten Gegnern des Mercurs anerkannt, dass *frische Localaffectionen* durch das genannte Mittel in der Regel leicht und oft mit überraschender Schnelligkeit beseitiget werden. *Hierauf* kömmt es

aber bei syphilitischen *Ophthalmien* eben an, indem ein kurzes *Verzögern* der Heilung das Sehorgan oft dauernd schädigt und functionel selbst vernichten kann, während Recidiven doch nur *in Aussicht* zu nehmen sind und nicht gerade immer in *diesem* hochwichtigen Körpertheile sich wiederholen.

5. *Eigentliche Drastica*, die purgirenden Mittelsalze, schwefelsaures Natron, Magnesia, Kali, so wie die übrigen Purgantien, die Jalappa, die Senna, das Ricinusöl u. s. w. finden nur in wenigen Fällen genügende Indicationen, daher ihr Gebrauch nur in beschränktem Masse zu rechtfertigen ist. Als *Revulsoria* leisten sie nichts, sondern können eher schaden, indem sie durch die Erzielung *häufiger* Stühle und durch Leibschmerzen die anderseits so dringend gebotene *Ruhe des Kranken* stören und diesen in unausgesetzter Aufregung erhalten. Als *entleerende* Mittel indessen lassen sie sich keineswegs verwerfen. Es ist nämlich nicht selten dringend nothwendig, rasch ergiebige Stuhlentleerungen zu veranlassen, um vorhandene Ansammlungen fäcaler Massen im Darmkanal zu beseitigen und den durch sie begründeten Congestivzuständen in der oberen Körperhälfte, besonders im Kopfe, zu begegnen. In der That sind hartnäckige Stuhlverstopfungen dem günstigen Verlaufe von Ophthalmien in hohem Grade feindlich und darum mit Sorgfalt zu behandeln. Da sind denn auch die eigentlichen Drastica nicht selten ganz unentbehrlich. Wo es sich indessen blos darum handelt, einer Ansammlung fäcaler Massen *vorzubeugen*, indem man den etwas trägen Darmkanal leicht anregt, genügen in der Regel die als *Eccoprotica* geltenden Arzneikörper. Es kömmt dann ja eben nur darauf an, täglich eine oder mehrere leichte *breiige* Entleerungen zu veranlassen, ein förmliches *Purgiren* hat nach dem Mitgetheilten keinen Zweck. Die hierzu dienlichen Mittel müssen mit Grund als bekannt vorausgesetzt werden. Leicht abführende *Mineralwässer* spielen dabei eine sehr wichtige Rolle.

6. *Indirecte Gegenreize.* Indem man in der Nähe des Auges durch kräftige Irritantien eine heftige Reizung oder eine förmliche Entzündung anregt, beabsichtigt man das Blut von dem ursprünglichen Entzündungsherde abzuleiten und so in dem letzteren eine Verminderung des Seitendruckes hervorzubringen. Es ist indessen wohl klar, dass die collaterale Ablenkung des Blutstromes nur sehr kurze Zeit und kaum so lange dauern könne, als eben die Gefässe in der gereizten Stelle brauchen, um sich zu erweitern, dass sonach der gewünschte Effect ein mehr als flüchtiger sein müsse. Dieses mögen denn auch die Vertheidiger dieses Kurverfahrens eingesehen haben und stützen sich daher mehr auf die Möglichkeit eines dadurch zu erzielenden Ausgleiches auf *antagonistischem* Wege durch Vermittelung der Gefässnerven. Vorurtheilsfreie Beobachtungen haben auf oculistischem Boden hievon keine erspriesslichen Wirkungen entdecken lassen; man hat sich vielmehr zumeist bemüssigt gefunden, diese Mittel als Marterwerkzeuge zu erklären, die in *keinem* Falle nützen, dafür aber häufig Schäden stiften, welche bisweilen grösser sind als die, welche durch die ursprüngliche Krankheit jemals bedingt werden konnten.

Namentlich gilt dieses von den *Moxen*, *Haarseilen* und *Fontanellen*. Brandige Absterbungen in weiter Ausdehnung, erschöpfende Eiterungen, ja selbst Erysipele mit tödtlichem Ausgange gehören zu den möglichen Erfolgen. Nicht viel besser sind die Pustelbildungen durch *Einreibung von Brechweinsteinsalbe*. Selbst die Appli-

cation des *Euphorbienpflasters*, der *Resina Elemi* etc. zum Zwecke der entzündlichen Ableitung ist nicht ohne Gefahr, besonders bei Leuten mit zarter Haut und vorzüglich bei Kindern. Es entstehen gar nicht selten in Folge von Derivationen durch derartige Substanzen, welche hinter das Ohr oder an die Schläfegegend applicirt wurden, ausgebreitete Impetigines, Eczeme, besonders häufig aber sieht man die Hals- und Nackendrüsen enorm anschwellen und selbst vereitern. Ueberdies ist es eine ganz gewöhnliche Beobachtung, dass unachtsame Leute und Kinder fortwährend an der geschwürigen Stelle kratzen und mit den Fingern die reizenden Substanzen herumschmieren, selbst auf die Conjunctiva bringen und so die Entzündung im Auge mächtig steigern.

7. *Narcotica.* Sie sind häufig von unzweifelhaft günstiger Wirkung und finden ihre Anzeige nicht blos in der symptomatischen Erleichterung, welche sie dem Kranken durch Milderung oder Beseitigung quälender Schmerzen gewähren; sondern können auch insoferne einen günstigen Einfluss auf den Verlauf der Entzündung ausüben, als sie erstens die durch heftige Schmerzen bedingte körperliche und geistige Unruhe des Kranken vermindern, zweitens aber durch Herabstimmung der krankhaft aufgeregten Gefühlsnerven eine Schädlichkeit beseitigen, welche in Bezug auf die Circulations- und Ernährungsverhältnisse im Entzündungsherde nicht gering anzuschlagen ist. Niemals darf indessen ausser Acht gelassen werden, dass die Narcotica, *in wirksamen Dosen* verabreicht, auch *gefährliche* Mittel seien und neben der *gewünschten* Wirkung in der Regel auch *missliebige* Nebenwirkungen entfalten, für welche letztere der gegebene Krankheitsprocess oft keine Rechtfertigung enthält. Man soll diese Arzneikörper daher nicht leichtsinnig anwenden, sondern nur dort, wo wirklich die Noth es gebietet, und stets auf der Huth sein, um Schäden zu vermeiden.

Das Opium steht in der Reihe der Narcotica obenan wegen der Sicherheit und grossen Gleichmässigkeit seiner arzneilichen Wirkung; wo es auf rasche, kräftige und bestimmte Erfolge ankömmt, verdient es vor allen anderen den Vorzug. Es wird sowohl innerlich als äusserlich angewendet. Häufiger noch benützt man seinen wirksamsten Bestandtheil, das *Morphium*, und zwar seiner grossen Löslichkeit wegen am besten das *schwefelsaure* oder *salzsaure*. Es wirkt dieses Alkaloid weniger aufregend auf das Circulationssystem und bedingt nicht so leicht Stuhlverstopfung, als das Opium, trifft dagegen die sensitiven Nerven viel kräftiger, Eigenschaften, welche oft von hohem Werthe sind. Doch veranlasst das Morphium gerne Vomituritionen und Erbrechen, was in der Augenpraxis unter Umständen sehr gefährlich werden kann und den Gebrauch des Alkaloides einschränkt.

Ganz besonders hervorzuheben ist als *vortreffliches* Anaestheticum, welches sich sowohl zum *innerlichen* als *äusserlichen* Gebrauche eignet, eine *Mischung von Morphium und Chloroform:* Rp. *Morphii pur.* gr. 3, solve ope *Acidi acet.* concentrat. gutt. 6 leniter ebulliendo in *Spirit. vini* rectificatissimi drach. 1; solutioni refrigeratae admisce *Chloroformi* unciam semis. D. in vitro bene clauso. Die Lösung wird am besten in einer Eprouvette über einer Spiritusflamme vorgenommen und hierbei der Weingeist nur *ganz allmälig* zugesetzt. *Behufs innerlichen Gebrauches* sind bei *Erwachsenen* Dosen von 20—40 Tropfen, bei *Kindern* von 10—15 Tropfen auf Zucker zu verabreichen. Auch *Einreibungen in die Stirngegend*, so wie Applicationen eines mit der Mischung getränkten Baumwollenpfropfes in den *äusseren Gehörgang* lohnen öfters den Versuch, wenn es sich um Tilgung heftiger localer Schmerzen handelt (*Bernatzik*).

Die endermatische Anwendung des Opium und Morphium in Gestalt von Salben oder Pulvern, welche letztere auf eine durch Vesicantien der Epidermis beraubte Stelle der Stirnhaut aufgestreut zu werden pflegen, ist durchaus unzuverlässig und

eignet sich daher nicht, wo eine locale Herabstimmung der aufgeregten Gefühlsnerven wirklich und dringend gefordert wird.

Die *verdünnte Blausäure* sammt dem *Kirschlorbeer-* und *Bittermandelwasser*, die *Digitalis*, der *Sturmhut*, das *Lupulin*, das *Bilsenkraut*, die *Belladonna* und der *Stechapfel* etc. sind als reine *Anodyna* ganz unbrauchbar, da bei *wirksamen* Gaben die lästigen Nebenwirkungen zu stark vorschlagen. Doch können die *Digitalis* und das *Aconitum* durch ihren eclatanten Einfluss auf die Thätigkeit des Herzens und der Nieren unter gewissen Verhältnissen die Lösung localer Entzündungen begünstigen helfen und sohin in der Eigenschaft als *Antiphlogistica* am Platze sein. Das *Aconitum* war und ist ausserdem hie und da als Mittel gegen rheumatische und gichtische Affectionen beliebt.

In neuester Zeit wendet man sich immer mehr den *hypodermatischen Einspritzungen* zu, und in der That hat diese Art der Anwendung vor den übrigen ausserordentlich viel voraus. Man ist der vollen Aufnahme des Mittels sicherer und dessen Wirkungen treten constanter, vollständiger und rascher hervor, als beim *innerlichen* Gebrauche, ja sie machen sich oft schon innerhalb einer halben oder ganzen Minute auffällig, daher denn auch dieses Verfahren ganz besonders bei *lebensgefährlichen* Zufällen, Intoxicationen u. s. w., wo es auf eine Wirkung allgemeinen Charakters innerhalb der *kürzesten* Zeit ankömmt, sehr zu empfehlen ist. Es werden durch die hypodermatische Injection der narkotischen Mittel aber unzweifelhaft auch *örtliche Effecte* erzielet und somit auch *specielle* Heilwirkungen erreicht, wie dies Beobachtungen bei Reflexkrämpfen beweisen, wo es auf die genaueste Beobachtung der Druckpunkte ankömmt.

Als *Mittel* zu diesen Injectionen dient am besten die von *Luer* verbesserte *Pravaz'sche* Spritze. Der *geeignetste Ort zur Application* ist, wenn *allgemeine* Wirkungen des Mittels gewünscht werden, oder Schmerzen in der *Augengegend* zu tilgen sind, die Mitte der Schläfe. Bei *sonstigen* Neuralgien und bei Reflexkrämpfen müssen jedoch der *Ort des Schmerzens* oder beziehungsweise die dominirenden Druckpunkte zum Einstiche gewählt werden. Man muss die Haut behufs dessen in eine Falte fassen und *stark* abziehen, nach dem Einstiche aber wieder auslassen, damit selbe *entspannt* werde, widrigenfalls das Mittel wieder austritt. Zur Einspritzung verwendet man behufs der *Anästhesirung* durchwegs Lösungen der *Morphiumsalze*, und zwar 4 Gran auf die Drachme. Man füllt dieselben in die Spritze und injicirt davon so viel, dass der Stempel etwa auf den 7.—9. Theilungsstrich des Rohres zu stehen kömmt, wo dann bei $^1/_6$—$^1/_5$ des Alkaloides eingedrungen sind. Die Lösung muss vollkommen klar und neutral sein. Die *primäre Erregung* pflegt nach hypodermatischen Injectionen des Morphium viel stärker zu sein, als nach dem innerlichen Gebrauche. Auch Ueblichkeiten und Erbrechen treten häufiger ein, was wohl zu berücksichtigen ist. Doch sind alle die Erregungssymptome rasch vorübergehend.

Dies Verfahren empfiehlt sich besonders nach *Verletzungen* und *operativen* Eingriffen, sowie bei *Ophthalmien*, wenn es gilt, heftige Schmerzen zu besänftigen; weiters bei selbständigen *Neuralgien* ohne Ophthalmien und bei *Reflexkrämpfen (Graefe)*.

Die örtliche Reaction gegen die *Verletzung* als solche, ist fast durchgehends eine äusserst geringe, wenn die Spitze des Instrumentes die nöthige Schärfe besitzt und mit Vorsicht manipulirt wird. In keinem Falle dürfte von der Wunde und dem Eindringen der Lösung ins Unterhautzellgewebe irgend welche erhebliche Gefahr zu besorgen sein. Doch fügt es der üble Zufall, zum Glücke in ausnehmend seltenen Fällen, dass *die Spitze des Instrumentes in die Lichtung einer subcutanen Vene hinein-*

trifft und so die Lösung direct *ins Blut* eingespritzt wird. Die Zufälle sind dann *äusserst erschreckend* und treten blitzähnlich auf, nämlich starkes Brennen und Stechen der ganzen Haut, weiters starker, essigsaurer Geschmack auf der Zunge, Dunkelröthe des Gesichtes, Ohrensausen, Funkensehen und sehr heftige Schmerzen in der Kopfschwarte; dabei *ausserordentlich* heftige und schnelle Herzbewegungen, bei manchen Kranken sogar Bewustlosigkeit und Convulsionen; Zufälle, welche mehrere Minuten andauern, in allen bisher beobachteten Fällen aber nach Verlauf einiger Stunden ohne Nachtheil völlig vorübergingen. Es ergibt sich daraus die goldene Regel, *sehr langsam* zu injiciren und bei eintretendem Unfalle sogleich einzuhalten und *zurückzupumpen,* was bei dem blitzschnellen Aufflackern der Reaction leicht geschehen kann. Bei Gefahr einer Apoplexie wegen Gefässerkrankungen ist ein rasch vorgenommener Aderlass sehr zu empfehlen *(Nussbaum)*.

8. *Die Mydriatica, pupillenerweiternden Mittel,* sind in der Augenheilkunde von unschätzbarem Werthe. Sie führen ihren Namen von der *auffälligsten* ihrer Wirkungen, nämlich von der *Erweiterung der Pupille.* Als *Mydriatica im engeren Wortsinne* gelten die *Belladonna,* der *Hyosciamus* und das *Strammonium* mit ihren Alkaloiden, dem *Atropin, Hyosciamin* und *Daturin.*

Ausserdem sind hierher zu zählen: das *Solanin* (*Fraas*), *Delphinin* (*L. v. Praag*), das *Aconitin* (*Lombe Atthill*), welche sämmtlich durch stärkere *innerliche* Gaben pupillenerweiternd wirken, und das *Strychnin* (*H. Braun*), welches einen gleichen Erfolg auch bei *äusserlicher* Application hervorruft. Es sind diese Stoffe behufs mydriatischer Wirkungen jedoch nicht verwendbar, indem die letzteren nur mit sehr bedenklichen und selbst *gefährlichen* Störungen im Gesammtorganismus erkauft werden können, ja geradezu den Symptomen einer förmlichen Intoxication beizuzählen sind.

Die *Pupillenerweiterung,* welche durch die *eigentlichen* Mydriatica bedingt wird, ist bei nur einigermassen genügender und passender Einwirkung der fraglichen Mittel eine *maximale,* d. h. die Iris zieht sich auf ein schmales Säumchen zurück. Die Regenbogenhaut wird dabei *völlig unbeweglich,* sie reagirt nicht mehr auf Lichtcontraste und auf Veränderungen in der Convergenz der beiden optischen Axen und das *Accommodationsvermögen* wird im hohen Grade beschränkt; bei *kräftiger* Einwirkung wird das letztere sogar völlig aufgehoben und es sinkt überdies der *Refractionszustand* des dioptrischen Apparates ein wenig unter das Mass herab, welches in der Norm der Ruhe des Accommodationsapparates entspricht, indem dessen Muskel wahrscheinlich vollständig entspannt wird. Es *dauern* diese Wirkungen je nach Umständen zwei oder mehrere Tage, worauf der Pupillendurchmesser sich allmälig verkürzt und das Spiel der Pupille wieder beginnt. Am *spätesten* weicht die *Accommodationsparalyse,* sie hält in stetig abnehmendem Grade noch Tage lang an, nachdem die Pupille ihre normale Weite und Beweglichkeit wieder erlangt hat.

Diese Beirrung des Accommodationsvermögens ist Bürge, dass *neben* den Irismuskeln auch noch der *Ciliarmuskel* von den Mydriaticis beeinflusst wird. Es lässt sich dafür als unwiderlegbarer Beweis übrigens noch der Umstand anführen, dass in einzelnen Fällen nach *völligem Verluste* der Iris ganz analoge Alterationen des *Accommodations-* und *Refractionszustandes* durch Mydriatica bewerkstelligt werden konnten *(Graefe)*.

Im Allgemeinen sind jene Wirkungen einmal der Ausdruck für eine *Schwächung* oder *Lähmung* der vom *Nerv. oculomotorius* beherrschten intraoculären Muskeln; das andere Mal sehr wahrscheinlich der Ausdruck für eine *directe Anregung* jener Binnenmuskeln des Auges, welche ihre Nervenröhren aus dem Halstheile des *Sympathicus* empfangen. In der That machen die Mydriatica ihre Wirkung durch maximale Erweiterung der Pupille

auch dort noch geltend, wo die Leitung in dem dritten und fünften, ja in *sämmtlichen* zur Orbita ziehenden *Gehirnnerven* vollständig unterbrochen ist *(Graefe)*. Es sind diese Contractionen auch *kräftiger*, als jene, welche im *Normalzustande* durch *äussere* Reize angeregt werden können, was sich besonders an den *Längsfasern* der *Iris* mit ziemlicher Sicherheit nachweisen lässt.

Die Mydriatica finden nach allem dem vornehmlich ihre *Anzeige*, wo es sich um eine *Erweiterung der Pupille* als solche, oder um *kräftige Zusammenziehungen des Musc. dilatator pupillae* handelt. Unter Umständen wird auch die Herabsetzung des *Refractionszustandes* des dioptrischen Apparates nutzbar. Ausserdem lässt sich ihre *lähmende* Wirkung verwerthen bei *Krämpfen* der vom *Nerv. oculomotorius* beherrschten Binnenmuskeln des Auges. Man hat solche Krämpfe in einzelnen Fällen, besonders als Folge *traumatischer* Eingriffe, mit Sicherheit nachgewiesen, und ihre *Lösung* durch Mydriatica erzielt, wobei man die merkwürdige Beobachtung machte, dass die im Spasmus gebannte *Accommodationsthätigkeit* wieder *frei* wurde, ehe sich noch die Pupille erweitert hatte *(Graefe)*. Es scheinen übrigens solche Krämpfe viel häufiger vorzukommen, als man glaubt und dieselben nachzuweisen im Stande ist. Es ist nicht unwahrscheinlich, dass sie ein sehr *gewöhnlicher* Begleiter von heftigeren Reizungszuständen der *sensitiven Ciliarnerven* sind, wie selbe bei den verschiedenen Formen der Keratitis, bei der Iritis etc. sehr oft beobachtet werden. Es ist darum auch sehr leicht möglich, dass in dieser *krampfstillenden* Wirkung die Erklärung für den günstigen Einfluss gesucht werden müsse, welcher den Mydriaticis in der Therapie der Keratitis, Iritis etc. vielseitig zugeschrieben wird.

Die Mydriatica müssen, sollen sie ihre eigenthümliche Wirkung *sicher* und *ausgiebig* entfalten, *unmittelbar auf das Auge* applicirt werden, so dass sie von der Bindehaut oder Cornea aufgenommen und resorbirt werden können; widrigenfalls die Mydriasis gar nicht oder spät und in ungenügendem Grade zu Stande kömmt und sehr rasch wieder zurückgeht.

Dem entsprechend vermögen directe Einwirkungen der fraglichen Mittel auf *Ein* Auge nicht eine Pupillenerweiterung in *beiden* Augen zu bewerkstelligen, und wo eine Mydriase auch in dem *anderen* Auge hervortritt, ist erfahrungsmässig in der Regel eine *Uebertragung* des Mittels durch Zufall etc. anzunehmen. Man hat sogar eine *Verengerung* der Pupille auf dem *anderen* Auge beobachtet. Diese dürfte jedoch dem verstärkten *Lichteindrucke* im mydriatischen Auge auf Rechnung zu setzen sein.

Bei dem *innerlichen Gebrauche* der Mittel geschieht es sehr häufig, dass eher bedenkliche *Intoxicationserscheinungen* hervortreten, als die Pupille sich erweitert; eine *beträchtliche* und *anhaltende* Mydriasis ist auf diesem Wege nur unter grosser Gefahr zu erzielen. Ebenso haben sich *hypodermatische Injectionen* zum Zwecke der *Mydriasis* als unzureichend erwiesen; sie sind nur am Platze, wo es sich mehr um *allgemeine* Wirkungen handelt.

Die Wirkung der mydriatischen Mittel wird erfahrungsmässig wesentlich gesteigert durch völlige Körperruhe des Kranken und durch Dunkelheit seines Aufenthaltsortes; daher dort, wo es auf möglichst *sichere* und *dauernde maximale* Pupillenerweiterung ankömmt, diesen Verhältnissen gebührende Rechnung zu tragen ist. Auch muss wohl berücksichtiget werden, dass die Mydriasis unter der Einwirkung *kalter Umschläge* sich rasch vermindert, dass diese demnach bei vorliegender Nothwendigkeit starker Pupillenerweiterung im Thunlichkeitsfalle zu meiden, sonst aber in ihrem missgünstigen Effecte durch *wiederholte* Einträufelung *starker* mydriatischer Lösungen abzuschwächen sind *(A. Weber)*.

Die *Extracte* wurden entweder in Salbenform, oder in wässerigen Lösungen zu Ueberschlägen oder zu Einträufelungen in den Bindehautsack verwendet. *Sicher* wirken indessen nur die letzteren. Man benützte hierzu einige Tropfen einer Lösung von gr. 6—10 auf 1 Drachme Aquae dest. simpl. — Heut zu Tage haben die Extracte den weit sicherer wirkenden *Alkaloïden* fast durchwegs weichen müssen, wo es sich um Erzielung *mydriatischer* Wirkungen handelt.

Von den *Alkaloïden* ist ganz vorzüglich das *Atropin* im Gebrauche, weniger das *Hyoscyamin* und *Daturin*, obwohl diese beiden letzteren Mittel dem ersteren durchaus nicht an Wirksamkeit nachstehen. Am gewöhnlichsten wird *Sulfas Atropini* benützt, da es sich ungleich leichter in Wasser löst, als das Atropinum purum welches, um in der erforderlichen Menge gelöst zu werden, des Zusatzes einiger Tropfen von Alkohol verlangt. Ein paar Tropfen einer Solution von Atropin. sulfur. gr. 1 ad unc. 1 Aq. destill. simpl. genügen bei gehöriger Einträufelung, um in den allermeisten Fällen eine höchstgradige Erweiterung der Pupille zu erzielen. Am bequemsten ist es, eine Lösung von gr. 2—3 auf unc. $^1/_2$ Aq. dest. simpl. bereiten zu lassen und diese bei leicht abgehobenem unteren Lide mittelst eines schief abgeschnittenen Federkieles in den Conjunctivalsack zu träufeln oder mittelst eines Pinsels auf die Lidbindehaut aufzustreichen. Ein Tropfen dieser Lösung in dieser Weise applicirt genügt, um innerhalb weniger Minuten die Pupille auf das Maximum zu erweitern. Doch ist hierbei wohl zu merken, dass durch Pinsel leicht Ansteckungsstoffe von einem Auge auf das andere übertragen werden können, und darum jeder Kranke seinen eigenen Pinsel haben soll. Minder wirksam und verlässlich ist das *Atropinpapier*, von dem ein oder mehrere Quadrate abgeschnitten in den Bindehautsack gebracht werden.

Man darf indessen nicht glauben, dass ein vorsichtiger Gebrauch dieser Lösungen jede unangenehme Nebenwirkung ausschliesse. Manche Kranke, und zwar bisweilen sehr starke und nicht im mindesten nervöse, reagiren ausnehmend heftig selbst gegen minimale Dosen, wie selbe auf die bezeichnete Weise zur Resorption gelangen können. Kratzen im Schlunde, dumpfes Kopfweh, höchste Unruhe, Schlaflosigkeit, aufgeregte Träume, Pulsfrequenz, Ischurie etc. stellen sich bisweilen bei der behutsamsten Application des Mittels und so oft ein, als das Mittel in Anwendung kömmt. Um so leichter kömmt es zu solchen Nebenwirkungen, wenn von der Lösung etwas in den Mund gelangt. Am häufigsten aber werden Vergiftungserscheinungen hervorgerufen wenn, wie dieses vielseitig für gewisse Krankheitsformen empfohlen wird, sehr *starke* Lösungen *oftmals* des Tages und etwa gar längere Zeit hindurch in Gebrauch gezogen werden. Zweifelsohne wirkt dann nicht blos das, was von Bindehaut und Cornea aufgesaugt wurde, sondern vorwiegend jener Theil des Instillates, welcher schon während dem Einträufeln in die Thränenröhrchen eindringt und weiterhin jene Portion der Lösung, welche an den Wänden des Bindehautsackes hängen bleibt und, von den nachfolgenden Thränen verdünnt, durch die Thränenwege allmälig in die Nase und durch den Rachen abgeführt wird.

Um diesen Uebergang des Atropins in den Verdauungstract zu verhüthen, ist es räthlich, während dem Einträufeln das untere Lid etwas abzuziehen, um den unteren Thränenpunkt ausser Berührung mit dem Instillate zu bringen und ausserdem beide Thränenrörchen durch einen auf den inneren Lidwinkel gelegten Finger zusammenzudrücken (*Donders*). Selbstverständlich hindert ein solches Verfahren nur das *directe* Ueberfliessen der Lösung in die Röhrchen, nicht aber die *nachträgliche* Ueberfuhr des der Oberfläche des Bindehautsackes anhängenden Theiles. Um *ganz* sicher zu gehen, wäre daher die Conjunctiva nach genügender Einwirkung des Mittels mit reinem Wasser *abzuspülen*.

Im Ganzen lassen sich jedoch *sehr starke* Lösungen und deren in *kurzen* Zwischenpausen wiederholte Application *nicht* empfehlen. Wo eine 2—3 mal des Tages eingeträufelte Lösung von 2—3 Gran Atropin auf $^1/_2$ Unze Wasser *nicht* zureicht, um die beabsichtigten Wirkungen hervorzurufen, versagen auch stärkere

Solutionen in beliebig wiederholter Anwendung, oder es wird ihr etwaiger Nutzen reichlich durch die gleichzeitig hervorgerufenen misslichen Zufälle aufgewogen. Aus ähnlichen Gründen kann auch die Anwendung des Atropin *in Substanz*, zu $^1/_{40}$ Gran auf die Bindehaut gebracht (*Homberger*), zum Behufe energischer und lange anhaltender Wirkungen *nicht* gebilliget werden.

Eine seltene, aber wohl zu beachtende Erscheinung nach *länger fortgesetzten* Einträufelungen selbst *schwächerer* Lösungen ist eine immer deutlicher hervortretende *Unverträglichkeit des Auges* gegen das Mittel. Es macht sich dieselbe bei jeder neuen Anwendung durch ganz auffällige Zunahme der etwa vorhandenen entzündlichen Symptome, durch Steigerung der Hyperämie, der Schmerzen u. s. w. geltend, und das Aussetzen oder gänzliche Aufgeben des Atropin wird zur Nothwendigkeit. Man hat sogar als Folge jenes Verfahrens die *selbständige* Entwickelung heftiger blepharoconjunctivaler Reizzustände mit Thränenfluss, Oedem und eczematosen Ausbrüchen beobachtet, welche Monate lang anhielten (*Graefe*).

Die höchst verderblichen Wirkungen selbst kleinster, in Mund und Magen gelangter Dosen des Atropin und die gebotene Rücksicht auf möglichen *Missbrauch* lassen es räthlich erscheinen, das Mittel dem Kranken *nicht* in die Hände zu geben und, wo dieses unvermeidlich ist, nur *schwache* Lösungen, von $^1/_4$ Gran auf 2 Drachmen Wasser zu verabreichen. Am besten bleibt das Einträufeln Sache des *Arztes*. Darum sollte jeder Augenkranke behandelnde Arzt eine geeignete Lösung in seinem Instrumentarium führen. Es kann dieses um so leichter geschehen, als die Solution lang aufbewahrt werden kann, ohne ihre Wirksamkeit einzubüssen.

Salben aus Atropin. sulf. gr. $^1/_2$ ad Axung. porc. drach. 2 werden ebenfalls öfters zu *Einreibungen in die Stirngegend* verwendet, um bei Trübungen des Linsencentrums u. s. w. die Pupille dauernd in einem *mittleren* Erweiterungszustande zu erhalten und so das Sehvermögen im hellen Lichte zu verbessern. Es leisten diese Salben manchmal recht Gutes. Doch haben sie das sehr Unangenehme dass, wenn sie einige Zeit angewendet wurden, öfters plötzlich und gegen alles Erwarten jene Erscheinungen auftreten, welche leichte Grade der Vergiftung kennzeichnen, und diese Zustände halten dann gewöhnlich mehrere Tage an. Es versteht sich von selbst, dass man eine solche Gefahr nicht läuft, wenn behufs der Erweiterung der Pupille nur einmal oder das andere Mal eine Atropinsalbe in den *Bindehautsack* gestrichen wird.

Neuerer Zeit wird eine Glycerinsalbe aus gr. 1 Atrop. sulf. auf drach. 2 des Vehikels sehr häufig statt der Solution verwendet und mittelst einer Spatel o. dgl. eingestrichen. Das Atropin ist in Glycerin leicht löslich.

Endlich hat man das Atropin in *Pulverform* zu $^1/_{12}$—$^1/_4$ Gran pro Dosi auf durch Vesicantien *der Oberhaut entblösste* Stellen der allgemeinen Decke aufgestreut. Besonders bei *krampfhaften* Zuständen sind derartige Applicationen empfohlen worden. Sie wirken gleich den zu ähnlichen Zwecken gerühmten *hypodermatischen Injectionen* sehr kräftig auf den *Gesammtorganismus*, doch ist der *locale* Effect im Verhältniss zu den *allgemeinen* Störungen gering. Sie nützen daher auch bei *Neuralgien* und bei *Spasmen*, ausgenommen die accommodativen, wenig.

Das Morphium ist als ein sehr wirksames *Antidot des Atropin*, wenigstens bezüglich der *mydriatischen* und *narkotischen* Wirkungen (*Erlenmeyer*), durch vielfache Erfahrungen anerkannt. Ist es daher auf welche Weise immer zu einer *besorgnisserregenden Intoxication mit Atropin* gekommen, so ist es dringend anzurathen, rasch 1—2 *hypodermatische Injectionen* von $^1/_6$—$^1/_3$ Gran Acet. Morphii in die Schläfengegend zu machen (*Graefe*).

9. *Die Myotica*, *pupillenverengernden Mittel*, sind in Bezug auf ihre *localen* und theilweise auch betreffs ihrer *allgemeinen* Wirkungen Antagonisten der Mydriatica. Wo es auf eine kräftige *Myose* ankömmt und *Nebenwirkungen* auszuschliessen sind, ist der erst kürzlich von *Fraser* in den oculistischen Arzneischatz eingeführte Saamen des Physostigma venenosum Balfour, die sogenannte *Calabar-* oder *Ordealsbohne* mit deren wirksamem Principe, dem *Physostigmin*, *allein* brauchbar.

Dass das *Opium* und *Morphium* bei *innerlicher* oder beziehungsweise *hypodermatischer* Application *stärkerer* Gaben kräftige Myotica abgeben und als *Antidota*

der pupillenerweiternden Mittel, sowohl örtlich als allgemeine Wirkungen betreffend, vortreffliches leisten, wurde schon erwähnt. Das *Mutterkorn* und *Ergotin* stehen dagegen weit zurück und sind als Myotica *nicht* zu empfehlen, so sehr auch früher starke *innerliche* Gaben derselben in dieser Hinsicht gerühmt wurden (*Arlt*). Bei *örtlicher* Application auf den Bindehautsack ist das *Nicotin* unzweifelhaft ein höchst kräftiges Myoticum (*H. Braun, A. Weber*). Doch kömmt die locale Wirkung desselben auf das Auge nicht ganz allein *specifiken* Eigenschaften auf Rechnung, sondern auch nervösen Reflexen, welche durch die überaus starke *Reizung* der Bindehaut und Cornea ausgelöst werden. Diese *Reizwirkung* erklärt zum grossen Theile, wenn nicht ausschliessend, auch die Pupillenverengerung, welche durch den *örtlichen* Gebrauch des *Opium*, des *Morphium*, des *Coniin* und *Digitalin* hervorgerufen werden kann (*H. Braun, A. Weber*).

Die *myotische* Wirkung *örtlich* applicirter Calabarpräparate offenbart sich, genügende Dosen vorausgesetzt, schon innerhalb weniger Minuten und pflegt binnen einer viertel oder halben Stunde ihre grösste Höhe zu erreichen. Vorerst bemerkt man gemeiniglich ein hippusähnliches *Schwanken* der Pupille, welche einen Theil ihrer Reactionsfähigkeit noch bewahrt; allmälig aber wird dieselbe enger und zieht sich endlich zum Durchmesser eines kleinen Stecknadelkopfes zusammen, während sie völlig starr wird. Der damit verbundene beträchtliche Ausfall, welchen die scheinbare Helligkeit der Netzhautbilder erleidet, bewirkt erstens, dass alle Objecte wie im Zwielichte erscheinen, bis sich die Netzhaut wieder für die geringere Erleuchtung adaptirt hat, und setzt zweitens bei schwachen *äusseren* Erleuchtungsintensitäten die *Sehschärfe* um ein sehr Bedeutendes herab. Bei *stärkeren* Gaben des Mittels macht sich auch bald eine *Veränderung in dem Refractionszustande des Auges* geltend, derselbe wird allmälig um ein Gewisses *erhöht*, indem nicht nur der *Fernpunkt*, sondern auch der *Nahepunkt hereinrückt*. Das *Accommodationsvermögen* erscheint hierbei wohl sehr *beirrt*, sein Aequivalent sinkt bei Anwendung starker Dosen möglicher Weise weit unter seine Hälfte, doch gänzlich *aufgehoben* dürfte dasselbe *nicht* werden (*Graefe*).

Die genaue Bestimmung der Accommodationsbreite als solchen ist bei der enormen Enge der Pupille und bei deren Durchlässigkeit für blosse *Centralstrahlen* sehr schwierig und in ihren Ergebnissen gewiss nicht ganz verlässlich. — Der Brechzustand scheint während der Entwickelung des ganzen Phänomens nicht *stetig*, sondern unter *Schwankungen* zuzunehmen, woraus sich der Umstand erklären würde, dass im Beginne der Wirkung die fixirten Objecte wie verschwommen, in unruhigen Umrissen gesehen werden. — Auf der Höhe des Phänomens hat man auch ein stärkeres Hervortreten des *Linsenastigmatismus* beobachtet (*Bowmann*), was möglicher Weise von einer nicht ganz gleichmässigen Zusammenziehung des kreisförmig angeordneten Accommodationsmuskels abhängt. — Die Zunahme des Refractionszustandes und die damit bedingte *geringere willkürliche* Anstrengung des Accommodationsmuskels, wenn es gilt, das Auge für eine gewisse Nähe zu adaptiren, machen bisweilen, dass die wahrgenommenen Gegenstände merklich *vergrössert* erscheinen; andererseits aber begründen sie mit Hilfe der zwischen dem Accommodationsmuskel und den inneren geraden Augenmuskeln bestehenden Associationsverhältnisse die Neigung zu *ungenügenden Convergenzstellungen* der Augenaxen, welche sich bei Application eines *vertical* gestellten Prisma in *gekreuzten* Doppelbildern zu verrathen pflegt.

Die Myosis, welche durch den örtlichen Gebrauch *starker* Gaben der Calabarpräparate hervorgerufen wird, *dauert* im Durchschnitte 8 Tage, obwohl sich schon 6—12 Stunden nach der Application ein minimaler Nachlass oftmals nachweisen lässt. Bei *schwachen* Dosen pflegt bereits in $1^1/_2$—2 Tagen alles vorüber zu sein. Das *Accommodationsphänomen* währt viel kürzere Zeit und läuft meistens innerhalb weniger *Stunden* völlig ab. Der *Fernpunkt* rückt schon in den ersten 20 Minuten zurück und gelangt

in $^5/_4$—2 Stunden in seine frühere Stellung, worauf dann auch der *Nahepunkt* auf seinen normalen Abstand zurückweicht *(Graefe)*.

Die Calabarbohne wirkt bei *localer* Anwendung in erster Linie und *vorzugsweise* auf die Muskeln der *Iris*, und zwar *krampferregend* auf den *Sphincter* und *abspannend* auf die *Radialfasern*. Einigermassen *stärkere* Dosen regen aber unzweifelhaft auch den *Ciliarmuskel* zu einer *spastischen* Contraction an, wie die Erhöhung des Refractionszustandes, die selbst in *irislosen* Augen beobachtet wurde, klärlich beweiset. Diese Wirkungen bleiben bei *einseitiger* örtlicher Application auf das *betreffende* Auge beschränkt, pflanzen sich nicht auf das andere Auge fort, ja in *diesem* pflegt die Pupille sich sogar etwas zu *erweitern* wegen der Verringerung des *beide* Netzhäute gleichzeitig treffenden Totaleindruckes des Lichtes.

Der Gegensatz zwischen den eigentlichen Mydriaticis und der Calabarbohne ist nach dem Mitgetheilten ein vollständiger. Dieses ergibt sich übrigens noch deutlicher aus *Parallelversuchen* mit Atropin und dem fraglichen Myoticum. In der That lassen sich durch gehörig proportionirte *Mischungen Beider* die Wirkungen derselben vollständig aufheben. Es sind aber die Calabarpräparate weitaus *schwächer*, als das Atropin, denn es lässt sich eine durch *starke* Dosen des letzteren *frisch* angeregte Mydriase durch starke Gaben der Calabarpräparate *nicht* dauernd heben, wohl aber *umgekehrt*. Eine durch *schwache* Atropinlösung begründete oder durch den Ablauf mehrerer Tage bereits *geschwächte* Mydriasis hingegen wird durch *kräftige* Einwirkung der Calabarpraeparate *vorübergehend* aufgehoben und bei *wiederholter* Application der letzteren in ihrem *dauernden* Rückgange wesentlich *beschleunigt (Graefe)*.

Unter den *Präparaten* der Calabarbohne nimmt das *alkoholische Extract* in Bezug auf Brauchbarkeit und Haltbarkeit den ersten Rang ein. Es wird, mit *Glycerin* im Verhältnisse von 1 : 30—50 verdünnt, mittelst eines Pinsels auf den unteren Theil des Bindehautsackes gebracht.

Neuerer Zeit verkauft man auch ein mit der alkoholischen Tinctur des Mittels getränktes uud filigranirtes Papier, das *Calabarpapier*, von welchem ein oder mehrere der kleinen Quadrate abgeschnitten und zwischen das untere Lid und den Bulbus in den Conjunctivalsack eingeführt werden, um die myotische Wirkung zu erzielen. Es wirkt dieses Papier *minder verlässlich*, als die Glycerinlösung des Extractes. Das *Physostigmin* und seine Salze sind *sehr veränderlich* und darum in der Praxis weniger verwendbar, was einigermassen bedauerlich ist, indem sie bei localer Anwendung keinerlei Reizwirkung auf die Bindehaut ausüben.

Das *Physostigmin* ist von *Jobst* und *Hesse* als amorphe, gelblichbräunliche Masse dargestellt worden, welche sich in kaltem Wasser nicht sehr leicht, wohl aber in Alkohol, Benzin u. s. w. löst. Mit Säuren bildet es leicht *Salze*, die meistens dunkelroth, seltener dunkelblau sind. Ihre Wirkung ist rasch vorübergehend, doch dreimal stärker als jene des Extractes. Dem Atropin gegenüber soll das Alkaloid 30mal *schwächer* sein, indem Mischungen von 1 : 30 sich gegenseitig neutralisiren *(Fronmüller)*. Ein anderes Alcaloid der Calabarbohne, das *Eserin*, soll fest und krystallinisch sein und ganz wie das Extract wirken *(Vée)*.

Das *Extract* pflegt bei localer Application eine obwohl bald vorübergehende sehr merkliche Reizwirkung im Bereiche der Bindehaut zu entfalten. Die Entwickelung der Myose und des Accommodationsphänomens ist übrigens stets mit einer peinlich spannenden Empfindung theils längs dem Aequator bulbi, theils in der Ciliargegend verbunden, oder wird von einem nervösen Wehe im ganzen Augapfel begleitet, das in Art der Ciliarneurose längs den Supraorbitalnerven ausstrahlt, sich wohl auch migrainartig auf die Kopfhälfte verbreitet und durch Accommodationsbestrebungen gesteigert wird *(Graefe)*.

Diese *Reizwirkungen* machen die Anwendung des Calabarextractes bei Vorhandensein von *Irritationszuständen am und im Auge* in hohem Grade bedenklich. Im Uebrigen *empfiehlt sich* das Calabarextract als *Myoticum* bei

peripheren, den Durchbruch drohenden *Cornealgeschwüren;* behufs Verbesserung des Sehvermögens auf *stenopäischem* Wege bei excentrischen Trübungen der Cornea und Kapsel sowie bei Ectopia lentis; zum Zwecke der Vergrösserung der Irisfläche bei *Iridectomien*, vorzüglich bei Glaucomen mit noch nicht degenerirter Regenbogenhaut; um eine durch *Atropin* bedingte *Mydriasis* in ihrer Rückbildung zu beschleunigen. Gegen *Insufficienzen* und *Paresen* des *Accommodationsmuskels* aus *inneren* Ursachen hat sich die Calabarbohne *nicht* bewährt und gegen ähnliche Zustände der *äusseren Muskeln des Auges* leistet sie gar nichts.

Um den oben erwähnten Indicationen zu genügen, müssen die örtlichen Applicationen schwacher Extractlösungen *täglich wiederholt* werden. Dabei ist wohl zu beachten, dass das Mittel ein *kräftiges Gift* ist. In der That kommt es bei oft wiederholten Einträufelungen zu *allgemeinen Vergiftungserscheinungen*, unter welchen eine ausserordentliche Reflexerregbarkeit und Beweglichkeitslähmung der Extremitäten hervorstechen (*Schelske*). Grössere *innere* Gaben bewirken nebstbei Erbrechen, kleinen schwachen Puls, Abnahme der Hauttemperatur, kalte Schweisse, äusserste Prostration der Kräfte etc. und tödten durch Lähmung der *respiratorischen Muskelnerven*. Rasch ausgeführte *hypodermatische Einspritzungen einer Atropinlösung*, etwa $^1/_{40}$—$^1/_{30}$ Gran, sind das entsprechende *Antidot*.

10. *Die reizenden Mittel* finden in der Therapie *äusserer* Entzündungen und deren Ausgänge eine sehr ausgedehnte Verwendung. Sollen sie ihren Zwecken genügen, so müssen sie *unmittelbar* auf das betreffende Organ einwirken. Der Reiz, welchen sie auf die daselbst verzweigten Gefühlsnerven ausüben, kann, auf die vasomotorischen Nerven übertragen, *bei Erschlaffung der Gefässhäute* durch Anregung und Belebung der atonischen Musculatur eine Verengerung der Gefässlichtungen bewerkstelligen und so den Entzündungsprocess durch Verminderung oder Beseitigung eines wesentlichen Factors ungünstiger Verlaufsweisen, der Blutstockung nämlich, seinem Ausgleiche näher bringen. Dazu kömmt die Einwirkung der Mittel auf das wuchernde *Gefüge selbst*, eine Einwirkung, welche unter passenden Verhältnissen den entzündlichen Process qualitativ und quantitativ *umstimmen* und dazu dienen kann, einmal um krankhafte *Absonderungen* im günstigen Sinne zu ändern, das andere Mal, um den darniederliegenden *Heilungstrieb* anzufachen und die säumige *Regeneration* vorhandener Substanzlücken zu beschleunigen. Häufig wird ein solcher künstlich hervorgerufener Reizzustand dadurch nutzbar, dass er einen lebhafteren Blutzufluss und regeren Stoffwechsel mit sich bringt, und so auf die *Rückbildung* und *Aufsaugung älterer entzündlicher Producte* einen fördernden Einfluss nimmt. Nicht ohne Belang ist weiterhin der mit Irritationszuständen verknüpfte raschere Wechsel der *epithelialen* Schichten, also die reichlichere *Abstossung kranker* und deren *Ersetzung* durch neue, unter *günstigeren* Verhältnissen angebildete und möglicher Weise *der Norm mehr entsprechende* Lagen. In gewissen Fällen überaus *üppiger* Production liegt es sogar im therapeutischen Interesse, die Abstossung oberflächlicher Strata nicht blos auf diesem Wege zu steigern, sondern durch *chemische Zerstörung* derselben, durch *Aetzwirkung*, massig zu gestalten. Endlich dienen einzelne der reizenden Mittel dazu, gewisse *krankhafte Secrete chemisch* anzugreifen und des schädlichen Einflusses zu berauben, welchen sie auf die Vegetationsverhältnisse der damit in Berührung stehenden entzündeten Theile nehmen können.

Selbstverständlich haben die irritirenden Mittel *keinen* vernünftigen Zweck, ja sind geradezu *schädlich und gegenangezeigt*, wenn eine vorhandene

Entzündung durch lebhaftere helle Injectionsröthe, durch pralle Geschwulst, durch Temperaturerhöhung, durch nervöse Reizsymptome u. s. w. einen *mehr sthenischen Charakter* beurkundet, oder überhaupt, wenn eine *stärkere Ciliarreizung* besteht und deren Steigerung eine Mitaffection der Binnenorgane des *Bulbus* befürchten lässt.

Insoferne die Reizzustände bei *Entzündungen* in ihrem *Grade* häufig schwanken und auch abgesehen von phlogistischen Processen durch mancherlei *zufällige* innere und äussere Irritamente *ephemer* hervorgerufen oder gesteigert werden können: erfordert es die Vorsicht, *vor jeder* einzelnen Application der fraglichen Mittel das diesfällige Verhalten der Theile genau zu prüfen und den Eingriff immer nur dann zu wagen, wenn die derweiligen Umstände eine Reizsteigerung *erspriesslich* und *unbedenklich* erscheinen lassen. Um das je nach den obwaltenden Verhältnissen wechselnde *erforderliche Mass* der Reizung *richtig dosiren* zu können und nicht zu überschreiten, ist es auch nothwendig, alles *auszuschliessen*, was *nebenbei* den Effect des Mittels beeinflussen kann. Nach dem nächtlichen Schlafe, nach Mahlzeiten, nach aufregenden geistigen und körperlichen Arbeiten u. s. w. pflegt die durch Reizmittel verursachte *Reaction* eine weitaus *beträchtlichere* zu sein, als unter entgegengesetzten Verhältnissen, worauf wohl Rücksicht zu nehmen ist. Im Allgemeinen eignet sich bei *täglich einmaliger* Application der Mittel der *Morgen*, 1—3 Stunden nach dem Aufstehen aus dem Bette, am besten.

Die *benutzbaren* Reizmittel sind überaus mannigfaltig. Man kann sie der Uebersicht halber nach ihrer zweckdienlichsten *Anwendungsweise* und nach der *Art ihrer Wirkung* als *reizende Pulver*, als *reizende Salben*, als *adstringirende Augenwässer* und als *adstringirende Caustica* registriren.

Unter den reizenden Pulvern ist in erster Linie das levigirte *Calomel* zu nennen. Es ist, zweckmässig angewendet, ein sehr *mildes* Irritans, das sowohl *mechanisch*, als auch in Berührung mit den kochsalzhältigen Thränen *chemisch* zu wirken scheint. Es wird durch Ausschnellen eines darein getauchten trockenen Malerpinsels in die geöffnete Lidspalte gestäubt.

Bei Kindern, falls sie sich stark sträuben, ist es räthlich, die Einstreuungen in *sitzender* Stellung vorzunehmen. Der Kopf des Kindes wird zwischen die Schenkeln des Manipulirenden eingeklemmt und, während die Finger der einen Hand die Lidspalte geöffnet halten, entleert die andere Hand durch Ausschnellen den in Calomel getauchten Malerpinsel dicht über dem kranken Auge.

Unter allen Verhältnissen ist dafür zu sorgen, dass nur *feinstes Pulver*, nicht aber *Klümpchen* des Präparates in den Bindehautsack gelangen. Diese wirken nämlich gleich fremden Körpern, und falls sie sich daselbst *verhalten*, werden sie unter dem Einflusse der kochsalzhaltigen Thränen theilweise in *Sublimat* umgesetzt; sie *reizen* dann sehr beträchtlich und *ätzen* bisweilen wohl auch die Bindehaut förmlich an. Um dieses sicher zu verhüthen, ist es auch räthlich, beim Einstäuben die Umstülpung des unteren Lides und Bloslegung der unteren Uebergangsfalte zu *vermeiden*, da in die letztere gelangte, selbst beträchtlichere Mengen des Pulvers anfänglich keinerlei Unbehagen veranlassen und *unbemerkt* bleiben, bis sie durch ihre *chemische* Wirkung eine heftige Reizung, oder gar eine wirkliche Anätzung begründet haben. Wo sich einige Zeit nach der Application eine beträchtliche Irritation zeigt, ist daher stets der Bindehautsack genau zu durchmustern und von etwaigen Resten des Pulvers durch Ausspülen oder mittelst eines reinen Pinsels zu säubern. Ueberhaupt kann nicht genug vor dem Einstäuben *grosser* Massen des Mittels gewarnt werden. Es genügt, wenn nach dem Ausschnellen des Pinsels an der Oberfläche der Cornea und Conjunctiva ein *reifähnlicher* Beschlag sichtbar wird, daher denn auch der Pinsel *vor* dem Ausschnellen in die Lidspalte von den anhängenden *gröberen* Partikelchen durch leichtes Klopfen zu befreien ist.

Weit *mehr reizend* und in ihrer günstigen Wirkung viel *unzuverlässiger*, daher auch zum therapeutischen Gebrauche *nicht* zu empfehlen und theilweise längst verlassen sind einige andere Pulver, welche mittelst eines beiderseits offenen Federkieles in den Bindehautsack geblasen zu werden pflegten: das Thonerdehydrat, die gefällte Kieselerde; ferner Zucker, Alaun, Borax, Kochsalz, Zinkblumen, Tartarus depur., Krebsaugen, Os Sepiae, Glas, Bimsstein, Limatura Stanni, Aloë u. s. w. in feinstvertheiltem Zustande und entweder rein oder in Gemengen der verschiedensten Art.

Sehr kräftig wirkend und in hohem Grade verwendbar sind *reizende Salben*. Es werden dieselben mittelst eines Pinsels bei abgezogenem unteren Lide in die *untere* Uebergangsfalte der Bindehaut gebracht und dann bei *geschlossener* Lidspalte durch sanftes Reiben mit dem Finger in dem Conjunctivalsacke vertheilt. Als *wirksame Bestandtheile* dieser Salben werden die verschiedensten Mittel angewendet. Obenan steht an Verlässlichkeit und Gleichmässigkeit der Wirkung das *gelbe amorphe Quecksilberoxyd*, von welchem 1—3 Gran mit einer Drachme Schweinefett, Ungt. anglicanum album, frischer Butter oder Cacaobutter verrieben werden. Weniger leistet der käufliche *Mercurius praecipitatus ruber* zu 1—2 Gran, der *Merc. praecipitatus albus* zu 1—4 Gran, das *Oxydum Zinci* zu 3 Gran, das *Jodkali* zu 2—4 Grad und das *reine Jod* zu $^1/_8$ Gran auf die Drachme des Vehikels.

Das gelbe amorphe Quecksilberoxyd, von den Franzosen Bioxyd de mercur hydraté genannt, wird durch *Präcipitation* aus einer Sublimatlösung mittelst Aetzkali gewonnen. Es ist im Wesentlichen nichts anderes, als der offizinelle rothe *Präcipitat*, hat vor diesem jedoch die unendlich feine Vertheilung voraus, vermöge welcher er sich inniger, vollständiger und gleichmässiger mit dem Fette mischt und solchermassen auch eine genauere *Dosirung* seiner Wirkung gestattet. Wird der gewöhnliche *rothe* Präcipitat *sorgfältig geschlemmt*, wie es die Pharmokopoen vorschreiben, so steht er dem amorphen gelben Oxyde *nicht* nach und erscheint gleich diesem nicht roth, sondern lebhaft *orangegelb*. Die höchst ungleichmässigen Wirkungen, welche den früher so beliebten rothen Präcipitat in der Augenheilkunde verrufen gemacht haben, sind lediglich auf die sorglose Präparation des Mittels zurückzuführen. — Salben von 1 Theile gelben amorphen Queksilberoxyds auf 8 Theile Fett, wie sie jüngst empfohlen worden sind (*Pagenstecher*), wirken zu stark und verlangen das nachträgliche Auswaschen des Bindehautsackes, um nicht Gefahren zu begründen. — Das gelbe amorphe Quecksilberoxyd hat das Unangenehme, dass es unter dem Einfluss des Lichtes sich gerne *zersetzt*, daher die Salbe wohl zu verwahren und häufig zu erneuern ist.

Bei der *Bereitung von Salben* ist die sorgfältigste Verreibung der wirksamen Stoffe mit dem Vehikel *dringendes* Gebot, damit nicht ein Theil der Salbe stärker als der andere wirke und etwa heftige Reizzustände, Anätzungen u. s. w. bedinge.

Statt der Fette wird neuerer Zeit als Vehikel für Augensalben vielseitig eine *Mischung von einem Theile Amylum mit 5 Theilen Glycerin* verwendet. Durch Aufquellen des ersteren in Glycerin, welches bis zu 70 Grad Reaumur erwärmt worden ist, erlangt die Mischung die Consistenz des Fettes. Sie wird *nie ranzig*, wie das Fett, welches in diesem Zustand leicht schädlich wirkt und die beigemischten Präparate zersetzt. Ein Hauptvortheil der Glycerinsalben liegt darin, dass die meisten in Salbenform verwendeten Stoffe in Glycerin leicht löslich sind und dass das Glycerin selbst in der Thränenfeuchtigkeit zerfliesst, dass die Arzneistoffe in Glycerin gehüllt sich sohin leichter im ganzen Bindehautsacke vertheilen und auch sicherer von der Conjunctiva aufgenommen werden, als wenn sie in Fettsalben applicirt werden, welche die feuchte Bindehaut gleichsam abstösst. Darum wirken auch Glycerinsalben bei gleichem Gehalte an wirksamen Stoffen fast *doppelt* so stark als Fettsalben, worauf bei der Bemessung der Dose sehr zu achten ist. Auf dass die Glycerinsalbe aber allen Anforderungen entspreche, ist es unbedingt nothwendig, dass das Glycerin chemisch rein, vollkommen farblos und wasserhell sei (*Graefe*).

Den Salben sehr nahe stehen gewisse, als Volksmittel bekannte *Fette*, das Aalrutenleberöl, das Vipernfett, Bärenfett u. s. w. Diese Fette sind nämlich nicht

alle Tage frisch zu haben, werden darum gewöhnlich ranzig und wirken dann durch die freien Fettsäuren reizend.

Die Mittel, welche zu *adstringirenden Augenwässern, Collyrien,* verwendet werden, sind überaus zahlreich. Die *gebräuchlichsten sind:* das *Sulfas Zinci, Sulfas Cupri, Sulfas Cadmii,* der *Alaun,* der *Höllenstein,* der *Mercurius sublimatus corrosivus,* der *Bleizucker,* die *Opiumtinctur,* das *Tannin.* Dazu kömmt noch der *Lapis divinus,* welcher bekanntlich aus Sulf. Cupri (oder Aeruginis), Nitri puri., Alum. crud. āā unc. 1., Camphoræ ras. drach. semis besteht; weiters das *Kochsalz (Rau)* und das *Sesquichlor. Ferri. (Follin).* Man pflegt bei deren Verschreibung auf die Unze Wasser *einen* Gran Sulf. Zinci, Sulf. Cupri, Sulf. Cadmii, Alum. crud., Lapid. divin.; einen *halben* Gran Höllenstein; einen *viertel* Gran Sublimat; *vier* Gran Bleizucker: *zwei* bis *vier* Gran Kochsalz oder Sesquichlor. Ferri; *zehn* Gran Tannin oder eine *halbe Drachme* Tinct. Opii simpl. zu geben.

In *dieser* Zusammensetzung entsprechen sich die genannten Lösungen in Bezug auf *Wirksamkeit* ziemlich genau, und es ist gleichgültig, ob man dieses oder jenes in Gebrauch zieht. Neuere Versuche an Kaninchen (*Prosoroff*) bestätigen dies. Sie ergaben nämlich, dass die in Collyrienform gebräuchlichen Mittel, alle wie sie sind, *reizend* auf die Bindehaut wirken und je nach der *Dosis,* welche angewandt wird, entweder blos eine *Hyperämie,* oder eine reichliche *Kernbildung,* oder endlich die Entwickelung von *Eiterkörperchen* im Gefolge haben; dass die *Zeiträume,* während welchen die *Eiterbildung* andauert, um dann der Kernbildung Platz zu machen und durch einfache Hyperämie in den Normalzustand überzugehen, nicht minder von der *Dosis* abhängen; dass endlich durch *proportionirte* Concentrationsgrade der Lösung mit den *verschiedensten* dieser Arzneistoffe eine der Art und Dauer nach völlig *gleiche* Wirkung erzielt werden könne.

Bei allem dem empfiehlt sich der *Bleizucker* und der *Sublimat* weniger wegen der grossen Zersetzbarkeit und daherigen Unverlässlichkeit. Der *Bleizucker ist* übrigens bei Vorhandensein von Geschwüren in der Cornea oder Bindehaut geradezu gefährlich, da er leicht auf dem Boden derselben Niederschläge bildet, die dann incapsulirt werden und mannigfaltige Uebelstände mit sich bringen. Der *Höllenstein* macht, so wie das *Sesquichlor. Ferri,* Flecken in die Wäsche und Kleider, welche sich nur schwer entfernen lassen. Die *Opiumtinctur* bildet gerne einen Satz auf dem Boden des Gefässes und liefert daher ein ungleich wirkendes Collyrium. *Die schwefelsauren Salze,* besonders das Sulf. Zinci, dürften beim Katarrh daher den *Vorzug* verdienen, namentlich wenn sich einige neuere Untersuchungsresultate bewahrheiten sollten, nach welchen ausser der Kälte das Sulf. Zinci dasjenige Mittel ist, welches auf Gefässe am meisten contrahirend wirkt.

Als *Menstruum* verwendet man gewöhnlich *reines, destillirtes Wasser.* Man kann indessen auch leicht *aromatische Wässer,* die Aq. Rosarum, Tiliae, Sambuci, Euphrasiae und ähnliche gebrauchen. *Stark riechende, ätherische* Wässer sind immer zu meiden, da bei ihnen die reizende Wirkung zu sehr vorschlägt. Sie werden gewöhnlich nicht vertragen. Will man dem Augenwasser einen stärkeren Geruch mittheilen, so ist eine Beimischung von *Aqua Laurocerasi* drachm. semis auf unc. 2 collyrii am meisten zu empfehlen. Mehr als 2 Unzen soll man niemals als Collyrium verschreiben, meisthin genügt bei zweckmässiger Verwendung Eine Unze.

Liebhaber von zusammengesetzten Mitteln können auch benützen das *Collyrium Conradi:* Rp. Merc. subl. corr. $^1/_4$ Gr., Mucilag. sem. Cydonior. drach. semis, Laudani liq. Sydenhami gutt. 8, Aq. dest. simpl. unc. 2, D. S.; oder die *Aq. Horstii,* auch Collyr. adstring. luteum genannt: Rp. Sal. ammon. gr. 15, Sulfat. Zinci drach. semis, solut. in Aq. dest. simpl. unc. 5 adde Camphorae in unc. 1 Alcohol. gr. sp. 0·850 solut. gr. 9, Croci austriac. gr. 2. Mixta diger. in calore Reaum. 30^0—35^0 ad perfect. Croci extractionem. Refrig. filtr. et exhib. usui. Es soll dieses Collyrium stets an einem dunklen Orte aufbewahrt werden, um der Ausscheidung des Camphers in Krystallen zu begegnen. Zum Gebrauche wird es mit gleichen Theilen Wasser verdünnt. Vorzüge haben diese Augenwässer keine, daher sie füglich entbehrt werden können.

Das *Chlorwasser, Aqua Chlori*, welches durch Leitung von Chlorgas in destillirtes Wasser bis zur Sättigung dargestellt wird, soll bei gleich kräftiger Wirkung in der Eigenschaft eines Alterans und Adstringens den *metallischen* Adstringentien an *Reizungsfähigkeit* weit *nachstehen* und darum ein sehr empfehlenswerthes Ersatzmittel der letzteren bei sehr *reizbaren* Augen abgeben; zudem aber auch als *Desinfectionsmittel* gegen die schädliche Einwirkung gewisser Secrete auf Binde- und Hornhaut mit gutem Erfolg angewendet werden können (*Graefe*). Seine diesfälligen Leistungen entsprechen aber kaum den gehegten Erwartungen.

Sollen die Collyrien eine kräftige Wirkung entfalten, so müssen sie wenigstens eine viertel oder halbe Minute lang unmittelbar auf den kranken Theil einwirken.

Auch genügt es bei *Bindehautkrankheiten* nicht, dass das Mittel blos mit der einen *Hälfte* des Conjunctivalsackes oder mit dem Lidspaltentheile desselben in Berührung komme. Daher soll der Kranke behufs der Einträufelung immer wagrecht gelagert und das Gesicht etwas gegen die dem einzuträufelnden Auge entgegengesetzte Seite hin gewendet werden. Bei dieser Lage kann sich in der Fossa angularis eine genügende Menge des Augenwassers erhalten, ohne dass es abrinnt. Zieht man dann die Lider etwas vom Bulbus ab, während man den Kranken bald nach oben, bald nach unten sehen lässt, so dringt das Collyrium sowohl in die obere, als untere Uebergangsfalte und die *allseitige* Einwirkung ist gesichert. Zugleich hängt es von dem Belieben des Arztes ab, das Collyrium *längere* oder *kürzere Zeit* wirken zu lassen und so die *Grösse des Effectes* nach Bedarf zu reguliren.

Ueberschläge von kleinen Leinwandbäuschchen, welche in das Augenwasser getaucht wurden, sind in ihrer Wirkung sehr unzuverlässlich und nur bei ganz unbedeutenden Affectionen, namentlich bei *Kindern* verwendbar, welche gegen die immerhin lästigen Einträufelungen im Uebermass reagiren und dadurch den etwaigen Nutzen des Mittels völlig neutralisiren.

Doch hat sich unter Umständen eine schon vor Jahren beliebt gewesene aber wieder verlassene Applicationsmethode, namentlich bei kleinen Kindern, als brauchbar erwiesen. Sie besteht darin, dass *ein in adstringirende Lösungen getauchter Charpiebausch unmittelbar auf die geschlossenen Lider gelegt*, von einem Pölsterchen gekrämpelter Baumwolle gedeckt und das Ganze durch eine elastische Binde aus feinstem Flanell befestiget wird.

Die Bedeckung des angefeuchteten Charpiebäuschchens mit einem kleinen Polster von *Baumwolle* hat den Zweck, dem Verbande mehr *Elasticität* zu geben und ein gleichmässigeres Drücken desselben auf die Unterlage zu bewerkstelligen. Aus demselben Grunde muss auch die Binde aus einem sehr nachgiebigen Stoffe gemacht werden.

Soll der Verband seinen Zweck erfüllen, so muss derselbe *fest und unverrückbar haften*, ohne zu belästigen. Es erfordert dies grosse Sorgfalt bei der *Anlegung* und *öfteres* Untersuchen, um bei etwaigen Verrückungen sogleich die nöthigen Verbesserungen ins Werk zu setzen. Es muss übrigens *der Verband öfters gewechselt werden*, um den darunter angesammelten Eiter zu entfernen und das Auge überhaupt zu reinigen; sonst könnte es geschehen, dass das Secret theilweise vertrocknet, den Bausch zu einem harten Knollen mit unregelmässiger Oberfläche umwandelt und so einen *ungleichmässigen* Druck veranlasst; oder dass das Secret sich zersetzt und chemisch auf die Lider und Umgebung einwirkt, die Entzündung steigernd. Bei reichlicher Secretion wird eine 4—5 Mal des Tages vorgenommene *Erneuerung* der Charpie genügen; bei geringer Secretion reicht aber ein 2—3maliger Verbandwechsel vollkommen aus. Findet man bei der Abnahme der Binde den Bausch *angetrocknet*, so muss er durch Aufträufeln warmen Wassers abgeweicht werden. Um die Vertrocknung möglichst *hinauszuziehen*, ist es nothwendig, die Charpie *tropfnass* aufzulegen. Man gebe dabei aber wohl Acht, dass bei der Application nichts von dem Mittel in den *Mund* gelange, was während des Anziehens der Binde leicht möglich ist. Wenn nämlich auch nicht Vergiftungen als Folge dessen zu befürchten sind, so ist doch zu berücksichtigen, dass besonders der Höllenstein einen ganz abscheulichen Geschmack habe, welcher nur überaus schwer zu beseitigen ist und Kinder gerne zu anhaltendem Weinen veranlasst. Am leichtesten wird man diesen üblen Zufall verhüthen, wenn man den Verband bei *horizontaler* Lage des Kranken anlegt,

da dann die Flüssigkeit nach beiden Seiten gegen die Ohren zu abfliesst, nicht aber gegen den Mund. Bei Kindern ist es zu diesem Ende sehr zu empfehlen, dass der Arzt *sitzend* manipulire, indem er den Kopf und Rücken des Kindes in die Furche zwischen seinen beiden horizontal gestellten und einander genäherten Oberschenkeln einklemmt.

Als *adstringirende Caustica* stehen fast ausschliesslich der *Höllenstein* und das *schwefelsaure Kupferoxyd* im Gebrauche. Der *Lapis infernalis* wird theils in *Lösungen* von 5—30 Gran auf eine Unze Wasser, theils mit Salpeter zusammengeschmolzen als *Nitras argenti mitigatus* in Substanz angewendet. Den *blauen Vitriol* benützt man zumeist *als solchen* in Gestalt möglichst grosser und breitflächiger *Krystalle*, welche der vorspringenden Kanten und Winkel durch Messer und Feile beraubt und dann mittelst eines feuchten Lappens glatt abgerieben worden sind. Weniger gebräuchlich sind *Lösungen* desselben in Wasser oder Glycerin, 1 Theil des Mittels auf 6—8 Theile des Vehikels, so wie *Salben* aus 1 Scrupel des Vitriols auf die Unze Fett *(Roser, Warlomont)*.

Der Lapis infernalis mitigatus wird bereitet, indem man *krystallisirten Höllenstein und Salpeter* in gleichen Gewichtstheilen oder im Verhältnisse von 1 : 2 zusammenschmilzt und die Schmelze in Stangenform ausgiesst. Einige Augenärzte benützen als mitigirten Höllenstein wohl auch Mischungen von gleichen Theilen *Lapis infernalis und arabischem Gummi*, zu Stangen geformt. Um die Zersetzung durch das Licht und die Zerfällniss durch angezogene Feuchtigkeit hintanzuhalten, sowie um den Stangen mehr Festigkeit zu geben und um ohne Gefahr der Beschmutzung der Hände damit hantiren zu können, ist es gut, den Stangen einen Ueberzug von einem dünnen Zeuge, z. B. Flor, zu geben und diesen sodann mit Collodium zu bestreichen. Das eine Ende des Stängelchens wird mit dem Messer von seiner Hülle befreit und zum Gebrauche zugeschärft.

Wo es sich in erster Linie darum handelt, zu *adstringiren* und etwa vorhandene *krankhafte Bindehautsecrete chemisch anzugreifen*, eine kräftige *Aetzwirkung* aber nicht im Interesse liegt, oder eine heftigere Reizsteigerung *bedenklich* erscheint: entsprechen *Lösungen* von 5 Gran *Höllenstein* auf die Unze Wasser. Das *Kupfervitriol* hat gleichfalls eine *geringe* Aetzkraft, dagegen *adstringirt* und *reizt* es überaus stark, daher es vorzugsweise bei torpidem *reizlosen* Charakter der Affection, bei starker *Erschlaffung* der Theile am Platze ist. Wo hingegen die *Zerstörung* oberflächlicher wuchernder Schichtlagen in der therapeutischen Indication *hervorsticht*, empfehlen sich je nach der Grösse der geforderten Wirkung *Höllensteinlösungen* von 10—30 Gran auf die Unze Wasser oder der dieselben an Aetzkraft weit überbietende *mitigirte Lapis infernalis*. Wo jedoch die *methodische* Application der Höllensteinpräparate oder des Kupfer*krystalles* von Seite des Arztes durch äussere Verhältnisse unmöglich gemacht ist und die therapeutischen Encheiresen nothwendig dem Kranken oder seiner Umgebung überlassen werden müssen, bietet die *Kupfersalbe* und die *Glycerinlösung* des blauen Vitriols ein bequemes, weil leicht handzuhabendes Surrogat. *Der reine Höllenstein* dagegen ist nur bei gewissen Krankheiten der äusseren Lidhaut und der Thränenableitungswege ohne sonderliche Gefahr verwendbar; bei *Conjunctivalleiden* und Affectionen des *Augapfels* ist er *unter allen Umständen strenge zu meiden*. Er löst sich nämlich zu rasch in den Thränen und wird solchermassen zu leicht diffundirt; daher er die *Dosirung* des Effectes nach *Tiefe- und Flächenausdehnung* sehr erschwert und bei nur einigermassen unvorsichtigem Gebrauche überaus bedauerliche *Narbenbildungen* im Gefolge zu haben pflegt.

Der mitigirte Lapis infernalis macht überdies den *reinen* leicht *entbehrlich*, indem er gleichfalls ein sehr *kräftiges Aetzmittel* ist, mit welchem man eine beliebig grosse Wirkung erzielen kann, und welches noch das *voraus* hat, dass es, vermöge seiner geringeren Löslichkeit in den wässerigen Thränen, die *Grösse* seines Effectes nach Breite und Tiefe haarscharf *bemessen* lässt.

Etwas Aehnliches gilt auch von dem *krystallisirten Kupfervitriol.* Es ist dessen geringere Löslichkeit, welche ihm den Vorzug vor *krystallinischen* Massen oder *unkrystallisirtem* Pulver gibt. Kommen krystallinische oder pulverige Präparate von schwefelsaurem Kupfer mit der Bindehaut in Berührung, so lösen sie sich fast augenblicklich in den Thränen, und die solchermassen erzeugte concentrirte Solution vertheilt sich rasch nach allen Richtungen. Das Resultat sind gewöhnlich sehr heftige Reizzustände in grossem Umfange mit allen deren Folgen. Nicht unwichtig ist in dieser Beziehung auch noch der Umstand, dass krystallinische Massen schon während der Aetzung wegen der grossen Löslichkeit *rauh* werden und so zu *Verletzungen* mit starken parenchymatösen Blutungen Veranlassung geben. Darum sind Kupferkrystalle unbrauchbar, an deren breiten Flächen *verwitterte* Stellen zu finden sind.

Die überaus kräftigen Wirkungen der in Rede stehenden Mittel machen bei deren Anwendung die *grösste Vorsicht* nothwendig, damit der Effect nicht zu stark ausfalle und insbesondere, damit das Aetzmittel nicht auf Theile gebracht werde, welche der Cauterisation *nicht* bedürfen oder dadurch gar *geschädigt* werden könnten. Insbesondere bei *Bindehautkrankheiten* kömmt es häufig darauf an, die *Hornhaut* und den *Scleraltheil* der Conjunctiva vor Berührungen mit dem Aetzmittel zu bewahren. Zu diesem Behufe müssen die *Lid*bindehaut und der *Uebergangstheil durch Umstülpen der beiden Lider blosgelegt* und dann mit einem in die Lösung getauchten *Pinsel* oder mit den Aetzkörpern in *Substanz*, je nach Bedarf mehr oder weniger nachdrücklich, bestrichen werden.

Das Umstülpen des *unteren* Lides unterliegt keiner Schwierigkeit. Ist dieses geschehen, so kann man den unteren Uebergangstheil leicht hervortreten machen, wenn man den Kranken nach oben sehen lässt. Um das *obere* Lid leicht umstülpen zu können, heisst man den Kranken die *Lidspalte öffnen*, fasst die Wimpern, zieht den Lidrand in *wagrechter* Richtung vom Bulbus ab nach vorne und drückt sodann den convexen Tarsalrand, *welcher bei 4‴ über dem Lidrande liegt*, mittelst eines dünnen Stäbchens, eines zarten Schlüssels oder des kleinen Fingers nach *abwärts*,

Fig. 1.

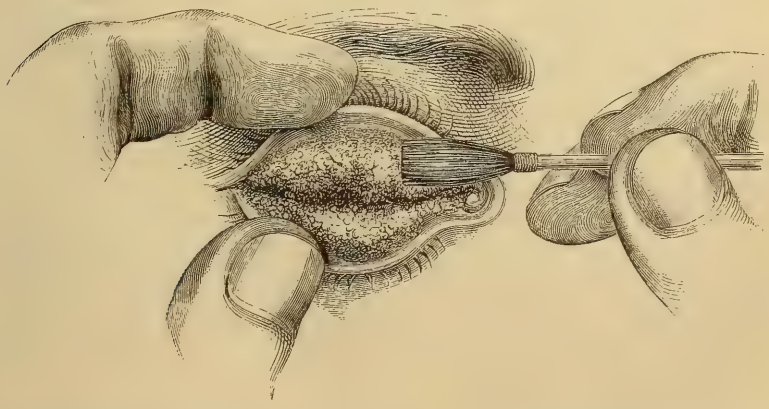

während man gleichzeitig den Lidrand mit den Wimpern *emporhebt.* Der Geübte wird leicht *beide* Lider umgestülpt erhalten können, worauf der Kranke geheissen wird, dieselben durch Zusammenziehung des Musc. orbicularis an einander *zu pressen.*

Die Lidspalte wird durch die sich vordrängenden beiden wulstigen Hälften des Uebergangstheiles geschlossen, so dass die vordere Hälfte des Bindehautsackes von der hinteren gleichsam abgeschnürt wird (Fig. 1). Minder Geübte müssen sich begnügen, *ein Lid nach dem anderen* umzustülpen, den Kranken nach der entgegengesetzten Richtung blicken und die Lidspalte schliessen zu lassen, um mit Beruhigung die Aetzung der blosliegenden Portionen der Bindehaut vornehmen zu können.

Um zu verhindern, dass *bei der Rückstülpung der Lider unzersetzte Theile des Aetzmittels die Scleralbindehaut und Cornea treffen und anätzen*, ist es nothwendig, *den Ueberschuss* derselben vorerst durch wiederholte Bestreichungen der Aetzfläche mittelst eines *in Wasser getauchten Pinsels abzuschwemmen*. Besonders nothwendig ist dieses, wenn *stärkere* Höllensteinlösungen oder der *Lapis mitigatus* in Anwendung gezogen wurden; doch dürfte auch bei *schwachen* Lösungen die Vernachlässigung dieser Vorsichtsmassregel nicht ganz ohne Gefahr sein.

Eine vorläufige *Neutralisation* des Ueberschusses durch Bestreichung der Aetzfläche mit *Kochsalzlösung* ist überflüssig, wurde früher aber allgemein empfohlen. Aetzungen mit *Kupfervitriolkrystallen* fordern eine Abschwemmung des Ueberschusses nur, wenn einige Neigung zu heftigen Reizzuständen vorhanden ist.

Das bei der Abschwemmung abfliessende Fluidum beschädigt die Kleider und Möbel sehr stark. Um diese Schäden zu verhüten, ist es am zweckmässigsten, dem sitzenden Kranken ein bis über das Knie herabreichendes Stück Wachsleinwand, dessen oberer Rand einen Ausschnitt hat, um den Hals zu binden. Der Arzt selbst schützt sich am besten durch eine Schürze.

Die *Einstäubungen* mit reizenden *Pulvern* werden 1—2 mal des Tages, die irritirenden *Salben* stets nur 1 mal pro die, hingegen die *schwachen* adstringirenden *Collyrien* 2—3 mal und wohl auch öfter im Tage angewendet, je nach der Grösse der zu erzielenden Wirkung und je nach der Reizempfänglichkeit der betreffenden Theile. Die adstringirenden *Caustica* sind stets nur 1 Mal des Tages zu appliciren und sollen dort, wo eine *sehr kräftige Aetzung* im Interesse liegt, oder die darauf folgende Reaction eine sehr beträchtliche ist, selbst erst nach Ablauf von 2 oder mehr Tagen wiederholt werden.

Ein leichter Reizzustand folgt immer der Anwendung dieser Mittel, auch der *schwächeren*, ja er ist *nothwendig*, sollen dieselben ihre Wirkung entfalten. Hält er sich in den Grenzen der *Mässigkeit* und geht er *rasch* vorüber, so ist gegen ihn nicht anzukämpfen. Wird er dagegen durch heftige nervöse Erscheinungen lästig oder erweiset sich die Reaction durch den Grad und die Dauer der Gefässsymptome *bedenklich*, so ist die Anwendung *kalter Ueberschläge* bis zur Tilgung der *Gefahr* geboten.

Nach Aetzungen ist es unter *allen* Umständen räthlich, kalte Ueberschläge gebrauchen zu lassen, da es hier auch darauf ankommt, die Abstossung der Schorfe zu beschleunigen. *Wurde stark geätzt*, oder ist *der Kranke sehr empfindlich* und zu Entzündungen geneigt, so muss die *Abstossung der Schorfe*, welche gewöhnlich innerhalb 1—2 Stunden erfolgt, mit Aufmerksamkeit beobachtet werden. Nicht selten geschieht es, dass einzelne Partien des Schorfes sich nur theilweise ablösen, beim Lidschlage sich aufrollen und dann als fremde Körper übermässig reizen. Es lässt sich dieses leicht verhüten, wenn man die lose hängenden Schorfe mit einem Pinsel oder einem feinen Leinenlappen abwischt.

Nach Aetzungen verdient übrigens auch besondere Aufmerksamkeit das gar nicht seltene *Zusammenkleben einzelner Falten des Uebergangstheiles*. Wird nämlich stärker geätzt, so kommen nach Abstossung der Aetzschorfe exco-

riirte Flächen in Berührung und verwachsen am Ende wohl auch völlig, so dass die Bindehaut wesentlich *verkürzt* wird. Entdeckt man eine solche Verklebung, so muss man alsogleich die verklebten Theile durch den Fingernagel, eine Bleifeder u. dgl. trennen, und öfter nachsehen, ob die Verklebung nicht abermals zu Stande gekommen ist. Es gelingt so leicht, die Verwachsung zu hindern.

Ist die *Reaction* nach entsprechender und vorsichtiger Anwendung eines Reizmittels ihrem Grade und der Dauer nach *übermässig*, weicht sie trotz dem eingeschlagenen antiphlogistischen Verfahren nicht im Laufe einiger Stunden, so ist das Mittel *zu stark*. Man thut dann gut, mit der wiederholten Application desselben *auszusetzen*, sich nach *getilgter* Reaction anfangs eines *schwächeren* Mittels zu bedienen und im Falle des Bedarfes nur ganz allmälig wieder zu *kräftigeren* überzugehen.

Quellen. *Allgemeines* in *Virchow's* Handbuch der speciellen Pathologie und Therapie. 1. Bd. 1854. — Ueber den *Druckverband*: *Graefe*, A. f. O. IX. 2. S. 111. *Einfluss der Farben auf die Netzhaut: Follin* und *Jansen*, Arch. gén. de mèd. 1861, Juillet. — *Aubert*, Physiologie der Netzhaut u. A. f. O. III. 2. S. 38. — *Helmholtz*, phys. Optik in Karsten's Encyklopädie der Physik IX. S. 191 u. s. f. *Hämodynamische Verhältnisse: Donders*, A. f. O. I. 2. S. 90. — *Schneller* ibid. III. 2. S. 121. — *Mimocki* ibid. XI. 2. S. 84. — *Klebs*, Virchow's Archiv 19. Bd. S. 346. — *Leber*, Denkschriften der Wiener k. Akad. der Wiss. 24. Bd. S. 310.

Oertliche Blutentziehungen: Fischer, Commissionsbericht der med. Ges. in Berlin, deutsche Klinik 1863. S. 26. — *Zander* und *Geissler*, Verletzungen des Auges 1864. S. 94. — *Graefe*, klin. Monatbl. 1865. S. 196—198.

Schmierkur: Sigmund, die Einreibungen mit grauer Salbe. Wien, 1859. — *G. Kirchgässer*, Virchow's Arch. 32. Bd. S. 145. — *Boeck*, Recherches sur la syphilis. Christiania 1862 und Lancet 1865. vol. II, Nro. 11.

Mydriatica: Fraas, Virchow's Arch. VI. S. 231. — *L. v. Praag* ibid. S. 438. — *Lombe Atthill*, Gaz. mèd. de Paris 1862. Nro. 37. — *H. Braun*, A. f. O. V. 2. S. 112. — *A. Weber* ibid. VII. 1. S. 51. — *Graefe* ibid. II. 2. S. 209. VII. 2. S. 29. IX. 2. S. 70 und X. 2. S. 200. Deutsche Klinik, 1861. Nro. 29. — *Streatfield*, klin. Monatbl. 1863. S. 83. — *Schmid* ibid. 1864. S. 158. — *Homberger* ibid. S. 215. — *Liebreich*, *Graefe*, *Donders* ibid. S. 411. — *Leach Harry*, Med. Times 1865. vol. II. S. 784. — *Lopez* und *Lee*, Pharmaceut. Centralhalle f. Deutschl. 1862. Nro. 61. — *Camus*, Gaz. hebd. 1865. Nro. 32. — *Erlenmeyer*, Berliner kl. Wochenschrift 1866. Nro. 2. — *Donders*, Anom. d. Refr. u. Acc. Wien, 1866. S. 493, 497.

Myotica: Christison, Monthly Journ. of Med. 1855. March. — *G. Harley*, Med. Times 1855, Juni. — *Th. Fraser*, Diss. u. Edinbourgh med. Journ. 1862. — *Argyll Robertson*, The Calabarbean. Edinbourgh. 1863. — *Bowman* und *Soelberg Wells*, Med. Times 1863. Nro. 672. — *A. Weber*, klin. Monatbl. 1863. S. 367. — *R. Schelske* ibid. S. 380. — *Soelberg Wells* ibid. S. 456, *Donders* S. 459, *A. Burow* S. 528. — *B. Ruete*, Diss. und kl. Monatbl. 1865. S. 239. — N. N. ibid. 1864. S. 290. — *Graefe*, A. f. O. IX. 3. S. 87. — *H. Braun* ibid. V. 2. S. 112. — *Jobst und Hesse*, Liebig's und Wöhler's Annalen 1864. Jänner. — *Fronmüller*, deutsche Klinik 1864. Nro. 32 und 35. — *Arlt*, Lehrbuch II. S. 117. — *O. Becker*, Wiener med. Jahrbücher 1864. S. 16. 1866. 4. S. 38. — *Donders*, Anom. d. Refr. u. Acc. Wien, 1866. S. 515, 519, 522. — *Vée*, Union mèd. 1865. Nro. 43.

Reizende Mittel: Pagenstecher, klin. Beobachtungen I. Wiesbaden, 1861. S. 12. — *Prosoroff*, A. f. O. XI. 3. S. 142. — *Rau* ibid. I. 2. S. 112. — *Graefe* ibid. I. 1. S. 199, 201, 204, 206, 209, 210, 215, 218, 226. VI. 2. S. 129. X. 2. S. 191. — *Roser*, Arch. für Heilkunde. IV. 4. S. 377. — *Warlomont*, klin. Monatbl. 1863. S. 491. — *Follin*, Ann. d'ocul. 35. Bd. S. 186. Wiener med. Wochenschrift 1865. Nro. 25. — *Sheraton*, kl. Monatbl. 1864. S. 40.

ERSTER ABSCHNITT.

Die Entzündung der Hornhaut. Keratitis.

Anatomie. Die Hornhaut (Fig. 2 *a*) wird von einem sehr zarten weichen, völlig durchsichtigen *Pflasterepithel b* gedeckt, welches gegen den Rand hin an Dicke zunimmt und sich unmittelbar auf die Oberfläche des *Limbus conjunctivalis d* fortsetzt.

Fig. 2.

Das Epithel lagert meistens auf einer structurlosen sehr durchsichtigen glashautähnlichen Schichte *c*, welche *Stratum Bowmanni*, *vordere Gränzschichte*, auch *Subepithelialschichte* und *äussere Basalmembran* genannt wird.

Dieselbe *fehlt* öfters, so dass das Epithel unmittelbar mit dem eigentlichen Hornhautgefüge in Berührung steht; in anderen Fällen ist sie gleich der Descemeti durch eine scharfe Linie von der Cornea propria abgegrenzt; meistens jedoch hebt sie sich von der letzteren sehr *undeutlich* ab und hängt mit derselben innig zusammen, so dass sie sich nur mittelst chemischer Präparationsmethoden von ihr trennen lässt. Auf Dickendurchschnitten zeigt sie oft, namentlich näher dem Rande, eine senkrecht auf die Oberfläche gerichtete zarte *Streifung*, welche mehrseitig mit dem Eindringen der sogenannten *Stützfasern* in ihre Substanz erklärt wird.

Die äussere Basalmembran wird zum Theile für eine *selbständige Glashaut*, ähnlich der Descemeti, gehalten, welche allmälig zugeschärft noch diesseits des

Randes der eigentlichen Cornea endet (*Henle*). Andere glauben sie mit der Intercellularsubstanz der Cornea propria *vereinigen* und als ein blos *modificirtes* und besonders durch den Mangel der Queranastomosen zwischen den einzelnen Schichten des Saftkanalsystemes ausgezeichnetes *Stratum der eigentlichen Hornhautsubstanz* betrachten zu müssen (*Klebs*); während noch Andere sie unmittelbar in die Tunica propria der *Augapfelbindehaut* übergehen lassen, in ihr den Rest des in frühen Foetalperioden gefässhaltigen *Conjunctivalüberzuges* der Cornea sehen und sie daher als *Bindehautblatt* oder *Conjunctiva der Hornhaut* beschreiben (*J. Arnold, Kölliker*).

Die *eigentliche Cornealsubstanz* ist nichts Anderes als *modificirtes Bindegewebe*, welches beim Kochen jedoch keinen Leim, sondern *Chondrin* gibt. Der Hauptmasse nach besteht sie aus überaus durchsichtigen breiten und glatten *bandartigen Fasern*, welche sich unter gewissen Präparationsmethoden als platte *Bündel zarter Fibrillen* ergeben. Diese Bündel vereinigen sich durch Iuxtaposition zu mehr minder ausgebreiteten *Blättern* oder *Schichten*, welche über einander lagern, je aber eine *andere* Faserrichtung haben.

Die Verbindung der überaus feinen, bald steifen bald wellig geschlängelten Fibrillen zu Blättern und Schichten wird durch einen *Kitt* vermittelt, welcher mit den Fibrillen eine gleiche lichtbrechende Kraft besitzt und den Lösungsmitteln eiweissartiger und leimgebender Substanzen widersteht (*Henle*). Derselbe Kitt vereinigt die erwähnten *primären* Schichten zu gröberen Lamellen oder *secundären* Schichten, welche sich über grosse Strecken der Hornhaut verfolgen lassen und sich nur hier und da unter spitzen Winkeln in einander schieben. Diese *secundären* Schichten, von denen etwa 50—60 auf die ganze Dicke der Cornea propria kommen, sind es, welche der Hornhaut im Dickendurchschnitt schon bei geringeren Vergrösserungen ein blätteriges Aussehen geben.

Eingeschoben zwischen die Bündel und Schichten finden sich in regelmässigen Abständen eine Unzahl von kleinen spaltförmigen Hohlräumen, welche während des Lebens wahrscheinlich mit Ernährungsflüssigkeit gefüllt sind und in der Regel, aber nicht immer, einen abgeplatteten und meist in einem Durchmesser verlängerten Kern führen. Diese *Interlamellarräume (Henle)* erscheinen in *Dickendurchschnitten* bald als spitzzulaufende Spalten, bald linsenförmig, bald nähern sie sich der Kreisform. In *Längsdurchschnitten* zeigen sie sich als feinkörnige *ästige* Figuren, welche sich wie Zellen zu jenen Kernen verhalten. Die meisten Forscher sprechen sich dahin aus, dass von den Enden und Seiten dieser Hohlräume feine *verzweigte hohle Ausläufer* ausgehen, welche mit Ausläufern nachbarlicher Lücken anastomosiren und so eine Art Netzwerk darstellen, welches die Faserlagen der Cornea nach allen Richtungen hin durchstrickt. Man pflegt diese Interlamellarräume mit ihren Kernen als *Hornhautkörperchen* zu beschreiben und in der Bedeutung von *Kernzellen* aufzufassen, ganz analog den Bindehautkörperchen, mit welchen sie die grösste Uebereinstimmung zeigen.

Eigenthümlich ihnen zukommende *Zellenwandungen* konnten bisher an denselben *nicht* bestimmt nachgewiesen werden, es gelang weder an den Hohlräumen noch an deren Ausläufern, eine Zellenmembran zu *isoliren*, daher Manche noch an der Zellennatur der Hornhautkörperchen zweifeln.

Es ist sehr wahrscheinlich, dass diese Körperchen mit ihren Ausläufern in nächster Beziehung zum *Ernährungsprocesse* der Hornhaut stehen, ja vielleicht einen *Ersatz für die Gefässe* bieten, indem sie eine Art Kanalsystem zur Fortleitung des Nahrungssaftes durch alle Theile der Hornhaut darstellen. Die *serösen Gefässe*, welchen man schon zu wiederholten Malen diese Zufuhr und Vertheilung der Nutritionsflüssigkeiten im Hornhautgefüge vindicirte, sind wenigstens bisher noch nicht mit Sicherheit erwiesen worden und ihre Existenz wird von gewichtigen Autoritäten stark bezweifelt. In neuester Zeit hat man einen Zusammenhang des erwähnten Kanalsystemes mit den *Lymphgefässen der Bindehaut* behauptet (*Recklingshausen, Leber*).

Wohl zu unterscheiden von den Ausläufern der Hornhautkörperchen sind die bei gewissen Präparationsmethoden sich zeigenden *geradlinigen* Spalten, welche auch den Eindruck faseriger Zellenfortsätze machen, sich aber meist *rechtwinkelig* kreuzen und so ein eigenthümliches Gitterwerk mit *quadratischen* Maschen darstellen. Es sind dieses *Artefacten*, bedingt durch *Zerklüftung* der Lamellen.

In der Nähe der Bowmann'schen Schichte sind die Hornhautkörperchen besonders zahlreich, die Lamellen nehmen an Flächenausdehnung ab und verschränken sich mehr unter einander, daher die durch sie verursachte Streifung der Cornealsubstanz einen zur Fläche mehr geneigten Verlauf nimmt. Hier treten auch die sogenannten *Stützfasern der Hornhaut* auf, welche von Einigen für hohle Fortsätze der Cornealkörperchen, von Andern aber für Faserbündel gehalten werden, die den Bindegewebsfibrillen näher stehen, als den elastischen Fasern.

Sie steigen schräg gegen die äussere Basalmembran empor, theilen und durchkreuzen sich unter derselben, wirren sich in einander und scheinen in die Substanz der Bowmann'schen Membran einzugehen oder dicht unterhalb derselben schlingenförmig umzubiegen. *Entfernter* vom Rande der Cornea tauchen sie unmittelbar aus der *Cornealsubstanz* hervor. *Näher* dem Rande kommen sie aus den Faserbündeln der *Sclera*. Sie sind von Kernen begleitet.

Die eigentliche Hornhautsubstanz steht mit der *Sclera* und dem *Limbus conjunctivalis* im innigsten *organischen* Zusammenhange, indem die Elemente der letzteren *unmittelbar in jene der Cornea übergehen*, sich gleichsam in Hornhautelemente umwandeln.

Man kann diesen Uebergang leicht verfolgen. Man sieht, von der Cornea aus gegen den Rand hin vorschreitend, den faserigen Bau der Lamellen deutlicher und deutlicher hervortreten, die Fibrillen dunkeler und in steileren Wellen geschlängelt werden und sich mehr und mehr in *rundliche* Bündel ordnen, zu denen alsbald elastische Fasern hinzu treten.

Die hintere Fläche der Hornhaut wird von der *Membrana Descemeti* oder *Demoursi e* gedeckt, welche auch *innere Basalmembran* oder *Wasserhaut* heisst und an der der Kammer zugewendeten Seite ein Stratum schöner polygonaler Epithelzellen trägt. Es ist diese Haut eine Glashaut, vollkommen structurlos, wasserhell, ziemlich fest und so elastisch, dass sie, von der Cornea theilweise losgelöst, sich sogleich nach vorne umrollt. Auf Querdurchschnitten lässt sie oft eine parallele Streifung erkennen, welche auf einen geschichteten Bau deutet. Ihr *Randtheil f* geht in ein langgestrecktes, ziemlich dickes Netzwerk höchst feiner Fibrillen über. Die *vordersten* Lagen dieses Netzwerkes verschmelzen mit den Elementen der Innenwand des Schlemm'schen Kanales *h*. Die *mittleren* Strata verbinden sich mit dem vorderen Ende des Ciliarmuskels *g*. Die *hintersten* Schichten endlich schlagen sich in Form von Bündeln auf die vordere Fläche der Iris herüber, um sich mit deren Elementen zu vereinigen. Es springen die einzelnen Faserpaquete etwas in den peripheren Raum der Kammer vor und bilden so das *Ligamentum pectinatum iridis, das Aufhängeband der Regenbogenhaut.*

Das vordere und mittlere *eng*maschige Stratum dieser Netze trägt mehr den Charakter *elastischer* Fasern; das *Ligamentum pectinatum iridis* aber stellt ein *weit*maschiges *Bindegewebsnetz* dar, dessen kernbesetzte Bündel von feinen elastischen Fasern durchzogen sind. Es füllt den Winkel zwischen Cornea und Iris aus und veranlasst, wenn es mächtig ist, das Aussehen, als wäre die Cornea in einen *Falz der Sclera* eingefügt. In den *Lücken der Fasernetze* am Rande der Wasserhaut finden sich, die ersten Lebensjahre ausgenommen, mit dem Alter aber an Zahl und Mächtigkeit zunehmend, kugelsegmentähnliche, flachaufsitzende oder gestielte, stalaktitenförmige hyaline Massen, welche häufig molekulare Körner und Kalkkügelchen, bisweilen Pigmentkörner enthalten und nach ihren physikalischen Eigenschaften,

vorzüglich vermöge ihrer Unempfindlichkeit gegen Reagentien, der Glashautsubstanz sehr ähnlich sind und im Ganzen viele Analogien mit den senilen Verdickungen der inneren Gefässhaut bieten.

Blutgefässe finden sich nur an der *fötalen* Hornhaut in grösserer Menge. Sie bilden hier in der Bowmann'schen Schichte ein ziemlich dichtes Netz, welches sich jedoch nicht bis in die Mitte der Cornea zu erstrecken scheint. Gegen das Ende des Fötallebens und nach der Geburt verkümmern diese Gefässe und verschwinden ganz oder bis auf geringe Spuren. *Nur am äussersten Hornhautrande* bleiben *einige Capillaren* zurück, die unter der Bowmann'schen Schichte liegen und eine oder mehrere Reihen von Bögen formiren. Ausserdem kommen noch in der Substanz der Hornhaut, aber nicht constant, höchst feine Capillaren vor, welche aus der *Sclerotica* stammen, meistens Nervenstämme begleiten und Schlingen bilden. *Lymphgefässe (Teichmann)* finden sich nur am Rande der *äusseren* Fläche der Cornea, gehören also wahrscheinlich der *Conjunctiva* an *(Henle)*.

Die Nerven der Cornea sind Endzweige der Nervuli ciliares, dringen am vordersten Umfange der Sclera in diese und sodann in die Faserlagen der Cornea, werden alsbald marklos, vollkommen hell und durchsichtig und verbreiten sich unter vielen Zweitheilungen und Anastomosen vornehmlich in den vordersten Schichten, wo sie ein unmittelbar unter dem Bowmann'schen Stratum gelegenes dichtes Flechtwerk bilden *(Kölliker, His)*, in dessen Achseln man Kerne gesehen hat *(Sämisch)*. Die Nervenfasern sind von einer zarten, mit Kernen besetzten *Scheide* eingehüllt.

Senile Veränderungen. Als eine Theilerscheinung des senilen Involutionsprocesses, als Analogon des Weisswerdens der Haare, des Ausfallens der Zähne u. s. w. ist der sogenannte *Greisenbogen, Gerontoxon*, der Cornea aufzufassen. Er findet sich in der Regel neben Verfettigung der Augenmuskeln und der Gefässe, neben Weitsichtigkeit und anderen Zeichen der Involution bei Leuten, welche das 50. Lebensjahr überschritten haben; kömmt indessen auch wohl in früheren Lebensperioden vor, besonders im Gefolge von Krankheiten, welche tief in die Nutritionsverhältnisse eingreifen.

In niederen Entwicklungsgraden stellt er eine mehr oberflächliche, grauliche, bis sehnigweisse Trübung dar, welche den oberen und den unteren Rand der Cornea in Gestalt zweier *Mondsicheln* umfasst. Bei *fortschreitender* Entwicklung nimmt diese Trübung an Dichtigkeit zu, sie dringt tiefer und tiefer, bis nahe an die Descemeti, die Mondsicheln werden breiter und zugleich auch länger. Die Hörner der letzteren nähern sich solchermassen und fliessen endlich in einander. Der Greisenbogen stellt nunmehr einen trüben *Kreis* dar, dessen oberer und unterer Theil bedeutend breiter, als die seitlichen Bogenabschnitte sind, daher der durchsichtige Theil der Cornea eine querelliptische Figur bildet. Der centrale Rand des Greisenbogens ist immer verwaschen, der periphere Rand aber am meisten trüb und scharf abgesetzt. Es stösst derselbe niemals an den Conjunctivalsaum an, zwischen beiden ist stets ein bei 0·5‴ breiter Saum durchsichtiger Cornealsubstanz eingeschoben, welcher den Greisenbogen von aussen her umgibt. Der *Limbus conjunctivalis* erscheint gleichfalls trübe und da derselbe oben und unten merklich breiter ist als an den Seiten, so verstärkt er den Eindruck, als hätte die Cornea eine querelliptische Form.

Die Trübung ist der Ausdruck einer im Cornealgefüge vor sich gehenden *fettigen Degeneration* und einer damit im Zusammenhange stehenden auffälligen *Zerklüftung* der faserigen Intercellularsubstanz.

Bei *niederen* Entwicklungsgraden, also anfänglich, leiden besonders die Hornhautkörperchen. Bei *weiterer* Ausbildung erscheinen sowohl die Lamellen als auch die Hornhautkörper und deren Ausläufer mit zahllosen staubförmigen Fettmolekülen durchstreut, und das Hornhautgefüge selbst zeigt sich auffallend saftarm, trocken, leicht in Lamellen spaltbar, so dass eine Art Faserung zum Vorschein kömmt und die Objectpräparate am Rande selbst in Fibrillen zerfahren. Am weitesten vorgeschritten sind diese Metamorphosen immer in den oberflächlichen Schichten. Je weiter nach hinten, um so weniger deutlich treten sie hervor. Das Epithel und die Bowmann'sche Schichte pflegen sich dabei nur wenig zu verändern. Bei *sehr hochgradiger* Senescenz hat man indessen eine ganz ähnliche schichtenweise Ablagerung molekularen Fettes in der angrenzenden Zone der *Bindehaut*, der inneren *Lederhautlagen*, selbst des *Ciliarmuskels* und der *Ciliarfortsätze* neben atheromatöser Entartung der betreffenden *Gefässe* gesehen.

Bei *sehr marastischen* Individuen offenbart sich die Involution übrigens auch noch in anderer Weise. Die Cornea wird öfters in merkbarem Grade *verkleinert*, jedenfalls *verdünnt* und verliert ganz auffällig an *Tonus*, so dass sie, wenn in Folge geschwüriger Durchbrüche oder operativer Eingriffe das Kammerwasser abfliesst, tief einsinkt und an ihrer Oberfläche zahllose feine Fältchen wirft, es wäre denn, dass der Krystall- und Glaskörper durch kräftige Zusammenziehungen der Augenmuskeln stark nach vorne gedrängt werden und so die Cornea spannen. Es beeinflusst ein solcher Zustand den Heilungsprocess in der misslichsten Weise.

In senilen Hornhäuten kommen bisweilen mattglänzende, durchscheinende, gelbliche oder bräunliche, chemisch sehr indifferente Klümpchen in Gruppen zusammengehäuft vor. Sie lagern sowohl in den tieferen als oberflächlichen Stratis und ähneln den *choloiden* Auflagerungen der Glashäute (*Wedl*).

Auch die *Descemeti* verändert sich gleich den übrigen Glashäuten des Auges im höheren Alter. Sie wird etwas verdickt und dabei brüchiger, spröder, daher sie schwieriger Falten wirft und gern Risse bekömmt, welche theils *oberflächlich* sind, theils *in der Dicke* der Schichte verlaufen und auf eine schichtweise *Ablagerung der Glassubstanz* hindeuten. Zudem findet man am Rande die *warzigen Auflagerungen* sehr vermehrt, einzelne derselben sogar bis nahe an das Centrum der freien Oberfläche vorgerückt.

Nosologie. Es steht nunmehr fest, dass die der Beobachtung zugänglichen *entzündlichen Veränderungen von den Hornhautkörpern ausgehen und sich durch Wucherung derselben manifestiren.*

Es schwellen nämlich die Hornhautkörperchen an, ihre Kerne erleiden auffällige Formumstaltungen, indem sie sich verlängern, stellenweise einschnüren, Sprossen bilden und sich theilen; während gleichzeitig der körnige Inhalt der Zellen dunkler, grobkörniger wird und sich ansehnlich vermehrt.

In dem Masse als die Neubildung fortschreitet, dehnen sich die *Hornhautkörper* mehr und mehr aus und auch die hohlen Ausläufer derselben werden erweitert, indem sich die neoplastischen Elemente in sie gleichsam hineinschieben und unter fortgesetzter Theilung immer weiter vordringen. So wird an der Stelle der Hornhautkörperchen und ihrer Ausläufer ein System von netzartig anastomosirenden Schläuchen gebildet welche, dicht gefüllt mit neoplastischen Elementen, die Intercellularsubstanz nach den *verschiedensten* Richtungen durchkreuzen und stellenweise wohl auch *durchbrochen* werden, da man ganz häufig förmliche Nester *freier* Zellen und Kerne in den Lücken des Maschenwerkes findet.

Nur *ausnahmsweise* wird die Cornea *ihrer Totalität* nach *gleichmässig* verändert, in der Regel tritt die Entzündung *herdweise* auf. Es können sich solche Entzündungsherde an jedem beliebigen *Punkte* und in jeder beliebigen *Tiefe* der Hornhaut entwickeln. Bei weitem in den *meisten* Fällen jedoch

sind die *oberflächlichsten* Strata der Cornea in grösserer oder geringerer Ausdehnung der *vorzugsweise* ergriffene Theil.

Im *Centrum des Entzündungsherdes* treten die vorerwähnten Schläuche so nahe an einander, ihre Maschen werden so enge, dass sie sich nicht mehr genügend sondern lassen, die Cornealsubstanz vielmehr *völlig verdrängt* erscheint von dicht zusammengehäuften zelligen Elementen. *Weiter weg* vom Centrum hingegen sind die *Netze* schon sehr deutlich, die Maschen werden grösser und grösser. Endlich *verschwinden* die verzweigten Schläuche ganz, die Netze lösen sich gleichsam auf und man findet in einiger Entfernung von dem Hauptherde nur mehr *einfach geschwellte* Hornhautkörperchen, welche ihren Parallelismus zur Cornealoberfläche vollkommen bewahrt haben.

Die *Intercellularsubstanz* scheint hierbei eine Einbusse an Masse zu erleiden, welche jedoch nicht im Verhältnisse steht zur Masse der Neubildung, da die Cornea in der Regel etwas *aufschwillt* und dieses zwar oft *ungleichmässig*, so dass die Subepithelschichte stellenweise buckelartig hervorgetrieben wird. Im übrigen participirt die Intercellularsubstanz auch *direct* an dem Entzündungsprocesse, *trübt* sich oder geht unter Umständen wohl gar in fettigem Detritus unter.

Die Bowmann'sche Schichte widersteht gewöhnlich lange und behält, auch wenn sie *unmittelbar* an den eigentlichen Entzündungsherd grenzt, ihre Integrität. In Berührung mit *Eiter* verfällt sie jedoch ebenfalls ihrem Schicksale und geht in grösserer oder geringerer Ausdehnung zu Grunde.

Das Epithel äussert seine Theilnahme durch auffällige molekulare *Trübung* des Zelleninhaltes, hauptsächlich aber durch mehr weniger beträchtliche *Massenzunahme*. Es ist diese zumeist bedingt durch *Wucherung der Epithelzellenlager selbst* und tritt besonders deutlich bei *oberflächlichem* Sitz des Entzündungsherdes hervor. Man findet dann die einzelnen Zellenstrata durch zwischengelagerte *neugebildete* Zellen aus ihrer natürlichen Lage gerückt oder förmlich durcheinander geworfen. Die äusserste Oberfläche gewinnt dadurch ein eigenthümlich rauhes Aussehen, um so mehr, als mit der massenhaften Neubildung eine ganz *unregelmässige fleckweise Abstossung* der vordersten Zellenschichten einhergeht.

Die *Producte* des entzündlichen Wucherungsprocesses wechseln übrigens je nach dem Charakter und der Intensität des letzteren gar mannigfaltig:

1. *Bei sehr rapider Wucherung*, also bei grosser Intensität des Entzündungsprocesses, ist das Ergebniss gewöhnlich eine Unzahl von in weiterer Theilung begriffenen, auffällig kleinen, dunkel contourirten, glänzenden Kernen, in welchen sich alsbald fettiger Zerfall geltend macht und welche von einer grösseren oder geringeren Menge fettigen Detritus eingehüllt sind, in dem mehrkernige Eiterzellen in geringer Menge eingestreut sind. *Von der Oberfläche der Cornea* stossen sich derartige Producte bald ab, da die Subepithelialschichte im Bereiche des Eiterherdes rasch zerstört wird, zerbröckelt oder sich auflöst. Das Resultat ist ein mehr weniger ausgebreitetes *Geschwür*. *Im Inneren der Hornhaut* aber wird der Eiter einige Zeit lang zurückgehalten. Die umhüllenden Membranen der Hornhautkörper und ihrer Ausläufer gehen dann bald zu Grunde, so dass der Eiter sich in den Interlamellarräumen frei ausbreitet. Am Ende erleidet auch die *Intercellularsubstanz* eine Veränderung, wird trüb, weich, zerdrückbar und zerfällt in eine fettige Detritusmasse. Es entwickelt sich kurz gesagt ein *Eiterherd* welcher, so lange er allseitig von Hornhautsubstanz umschlossen ist, *Abscess* genannt wird.

2. *Wo der Process weniger stürmisch einhergeht,* ist auch in der Regel die Zahl der neugebildeten Elemente eine relativ geringere. Diese werden aber grösser, vollkommener und ein beträchtlicher Theil *gestaltet sich* wohl auch *höher*.

a) Sehr häufig sieht man einen Theil der neugebildeten Zellen zu Spindeln auswachsen, welche sich an einander legen, zumeist ziemlich dicke

verzweigte Bündel construiren und endlich *in wahre Gefässe umgewandelt werden.* Besonders *an der Oberfläche der Cornea* kommen während dem Verlaufe der Keratitis derartige Gefässe ganz gewöhnlich zur Entwickelung und bilden daselbst oft dichte Netze. Sie scheinen den *Venen* beigezählt werden zu müssen *(Coccius).*

Es streichen diese Gefässe *unter der Bowmann'schen Schichte,* eingelagert in ein Stratum von neugebildeten Zellen, welche die Intercellularsubstanz gänzlich verdrängt haben; doch findet man einzelne derselben mitunter auch *über der genannten Schichte,* umgeben von ähnlichen aus der Wucherung des Epithelstratum hervorgegangenen Zellen. *In den tieferen Schichten* der Cornea ist die Gefässbildung seltener zu beobachten und bleibt in der Regel auf die Entwickelung einiger *weniger* Stämmchen beschränkt, welche in centripetaler Richtung vordringen und die einzelnen Strata der Cornea in auf- und absteigender Richtung durchbrechen.

Es scheint, als ob die zelligen Anlagen dieser Gefässe, welche das charakteristische Merkmal einer eigenen Art der Keratitis, der *Keratitis vasculosa,* abgeben, sich von den arteriellen und venösen Stämmchen im Limbus conjunctivalis und beziehungsweise von den Randschlingen der Scleralgrenze aus bildeten und von diesen auch eingespritzt würden, nachdem sich ein Theil der constituirenden Zellen in ein häutiges Gefässrohr, wie es den Capillaren zukömmt, umgewandelt hat. Immer findet man an diesen Gefässen eine grössere Anzahl spindeliger Zellen, welche dieselben einhüllen und verdecken. *Ob* und *in wie weit* bei dieser pathologischen Injection der Cornea die präsumptiven *serösen* Gefässe durch Aufnahme von Blut concurriren, ist dermalen noch nicht ausgemacht.

Der Rest der neugebildeten Elemente bleibt mittlerweile nicht stehen, sondern entfernt sich gleichfalls von seinem Urtypus in *progressiver* Richtung.

In den oberflächlichen Zellenlagen sind diese Formwandlungen am auffälligsten. Die *äussersten* Strata nähern sich allmälig dem *epithelialen* Typus; während die zunächst folgenden, unmittelbar *über* und *unter* der Bowmann'schen Membran gelegenen Schichten eine ganz entschiedene Neigung zum *Auswachsen* verrathen und theilweise wohl auch durch ausgesprochen *spindelige* Zellenformen so wie durch Andeutungen einer *Intercellularsubstanz* an *Bindegewebe* oder *Cornealgefüge* erinnern. Am *weitesten* vorgeschritten und darum auch am deutlichsten pflegen diese Höhergestaltungen zu sein bei *längerem* Bestande einer *chronisch* dahin schleichenden Keratitis, wenn die Wucherung als solche mehr in den Hintergrund getreten oder nahezu sistirt worden ist und der Zustand sonach schon mehr den Charakter des *Pannus* trägt. War die Anbildung neoplastischer Elemente eine *sehr massenhafte,* so wird unter *solchen* Umständen ein Theil der zwischen den Gefässmaschen angehäuften Zellen wohl gar in *wahre Bindegewebskörper* umgewandelt und es entwickelt sich eine grössere oder geringere Menge von Intercellularsubstanz, welche alsbald streifig und der des wahren Bindegewebes ähnlich oder gleich wird.

Im eigentlichen Hornhautgefüge eingeschlossene neugebildete Elemente zeigen im Allgemeinen eine viel geringere Neigung zur Höherbildung, es wäre denn, dass die betreffenden Strata durch geschwürige Processe, oder durch traumatische Substanzverluste der darüber gelegenen Schichten, *nahe an die Oberfläche gelangt* sind. Dann entwickelt sich aus diesen neugebildeten Elementen ganz gewöhnlich *wahres Hornhautgefüge,* welches die gegebene Substanzlücke mehr oder weniger vollständig ausfüllt und sonach die Verheilung anbahnt. Die allbekannte und in der That wunderbare *Regenerationsfähigkeit der Cornea* beruht wesentlich auf diesem Vorgange.

Häufig ist dieses Ersatzgewebe *vollkommen durchsichtig* und *bleibt* es. Die textuelle Uebereinstimmung desselben mit dem umgebenden *normalen*

Hornhautgefüge ist dann eine so grosse, dass eine Unterscheidung des neugebildeten und des alten schlechterdings unmöglich wird und sich nicht einmal die *Grenze* des Ersatzgewebes nachweisen lässt. *Häufiger* indessen erheben sich nur die *tieferen* Lagen des Ersatzgewebes zur Dignität *normalen* Hornhautgefüges, gegen die Oberfläche hin wird die Neoplasie trüber und trüber, ja gewinnt wohl gar das Ansehen fibröser Texturen.

Der Grund dessen liegt in molekularer Trübung der neoplastischen *Intercellularsubstanz*, hauptsächlich aber in einer gegen die Oberfläche hin wachsenden *Anhäufung* von spindelig oder faserförmig ausgezogenen *Zellen*, welche in der unregelmässigsten Weise durcheinander geworfen erscheinen und in den äussersten Lagen so dicht gedrängt sind, dass die Intercellularsubstanz fast ganz verschwindet.

Ueber einem solchen Ersatzgewebe entwickelt sich jederzeit ein mehr weniger dickes Stratum unregelmässig geschichteten *Epithels*, welches entweder *vollkommen durchsichtig* oder *getrübt* ist, je nachdem seine *Unterlage* sich vollkommen aufgehellt hat, oder auf einer niederen Evolutionsstufe stehen geblieben ist. Es gehen die Elemente desselben theilweise aus Zellenwucherungen des *Ersatzgewebes* hervor; theilweise leiten sie ihren Ursprung aus den *Epithelzellen* am Rande des Substanzverlustes her. In der That sieht man gar nicht selten das Epithel von der Grenze der Lücke her gegen deren Mitte hin fortschreiten und so den scharf abgesetzten Rand des Substanzverlustes allmälig abrunden und verstreichen. Kleinere oberflächliche Substanzverluste können allein durch Wucherung des umliegenden Epithels ersetzt werden.

Bei *sehr massiger* Anbildung solcher Zellen an der Oberfläche des Ersatzgewebes kömmt es gar nicht selten zur *Entwickelung von Gefässen* in der Epithelialschichte und in dem neoplastischen Cornealgefüge. Steht die wuchernde Fläche aber gar in *Berührung* mit *eigentlichem Bindegewebe*, mit dem Limbus conjunctivae oder einer vorgefallenen Irisportion etc., so geschieht es nicht selten, dass oberflächliche Strata der Neubildung ganz den Charakter schwammiger *Wundgranulationen* annehmen und im *weiteren* Verlaufe zu *wahrem lockeren Bindegewebe* mit einem mehr minder dicken Belege von Epithelzellen degeneriren.

In einzelnen Fällen findet man eingeschoben zwischen das Epithel und die vordere Grenzschichte, vielleicht auch *ganz im* Epithel lagernd und dies in zwei Lagen sondernd (*Althof*), eine mächtige Schichte *streifigen* Gefüges, welches von gestreckten *Kernen*, von einer grossen Menge haufenweise gruppirter *choloider* Kugeln und von *Gefässen* durchsetzt ist. Es erscheint diese neugebildete Schichte nicht allenthalben gleich dick, sondern tritt an einzelnen Stellen *geschwulstartig* heraus, an anderen zeigt sie *Buchten*, in welche das Epithel hineingreift, oder ist gar *unterbrochen*. Man hat derartige Neoplasien vornehmlich im Gefolge von tief in die Vegetationsverhältnisse des gesammten Augapfels eingreifenden, sehr langwierigen Entzündungsprocessen beobachtet, bei sehr chronischer zur Atrophie führender oder in Schwund bereits übergegangener *Iridochorioiditis*, bei chronischem *Glaucom* alter Leute u. s. w. Doch soll sie auch bei veraltetem *Pannus* (*Donders*) vorkommen und mitunter *Cornealnarben* überkleiden (*Klebs*). Ueber das *Wesen* dieser Auflagerungen gehen noch die Ansichten auseinander. Theilweise glaubt man, dass sie vom Limbus conjunctivalis ausgehe, einer *flächenartigen Wucherung* desselben auf Rechnung zu schreiben sei (*H. Müller*); theilweise hält man sie für ein Product der *Bowmann'schen* Schichte (*Klebs*), wogegen jedoch deren Vorkommen an der Oberfläche von *Narben* spricht, denn die Narbenbildung setzt Geschwürsprocesse voraus, in deren Verlaufe die vordere Grenzschichte immer zu Grunde geht.

b) Das *Fortschreiten* der neugebildeten Elemente zu *höheren* oder gar *ständigen* Entwickelungsformen ist jedoch, selbst bei *ganz langsamem* Verlaufe

der Keratitis, *keineswegs* eine Nothwendigkeit. In sehr *vielen* Fällen werden die neoplastischen Elemente, auch wenn sie sich bereits zu *höheren* Organisationsstufen emporgeschwungen haben, *regressiv* sobald die vorhandenen Ernährungsstörungen zum Ausgleich gekommen sind. Wenn der Process nicht weit gediehen war und die Production überhaupt in den Grenzen der Mässigkeit geblieben ist, *bilden sich* die neoplastischen Elemente *einfach zurück;* im anderen Falle aber *zerfallen* sie gewöhnlich theilweise oder ganz in *lösliche* Substanzen, unter welchen sich vornehmlich das *Fett* auffällig macht und welche dann auf dem Wege der *Resorption* mehr weniger vollständig beseitigt werden. Häufig *verkümmern* dieselben wohl auch blos und *schrumpfen.* In diesem Zustande findet man sie dann oft nach Jahren neben fettigem Detritus zu Nestern vereiniget in den Zwischenräumen der Faserlagen. Es scheint, als ob sie durch Schrumpfung die Fähigkeit nicht verlören, unter günstigen Umständen, bei Einwirkung eines neuen Impulses, sich wieder aufzublähen und in vorschreitender Richtung zu gestalten, oder überhaupt Thätigkeiten zu entfalten, wie sie frischgebildete Zellen und Kerne äussern. Es sind diese Nester zurückgebildeter Zellen und Kerne der anatomische Grundcharakter gewisser *Cornealtrübungen.*

Die Membrana Descemeti anbelangend, unterliegt es dermalen keinem Zweifel mehr, dass dieselbe gleich den übrigen Glashäuten in gewissem Sinne der *Entzündung* fähig sei. In der zugehörigen *Zellenschichte* wenigstens ist der entzündliche Wucherungsprocess mit Bestimmtheit nachgewiesen worden. Es erscheint derselbe bald *gleichmässig* über das gesammte Epithelstratum der Descemeti ausgebreitet und bedingt dann auch eine *gleichmässige* Trübung der hinteren Hornhautwand; bald entwickelt er sich in kleinen *zerstreuten Herden* mit grösserer Ueppigkeit und führt zur Bildung von haufenweise gruppirten *punkt- oder knötchenförmigen* rundlichen Auflagerungen. Der *Qualität* nach sind diese Neoplasien bisher noch *nicht* genügend erforscht worden; doch ist anzunehmen, dass sie dem jeweiligen Charakter der Entzündung entsprechend bald diese bald jene Elementarformen darbieten, unter Umständen auch zu *Eiter* zerfliessen können und im Ganzen mit den Wucherungsproducten anderer Epithelzellenlager übereinkommen. Auch ist es sehr wahrscheinlich, dass die an der Descemeti *haftenden* Massen nicht immer das *Totale* der Neubildung präsentiren, sondern dass unter fortgesetzter Wucherung sich ziemlich beträchtliche Mengen des Exsudates *abstossen* und das *Kammerwasser* merklich trüben, ja auch zur Erzeugung von *Hypopyen* wesentlich beitragen können. Jedenfalls hängen die disseminirten Knötchen nicht sehr fest an, da sie bei der Eröffnung der Vorderkammer durch den rasch abfliessenden Humor aqueus öfters abgelöst und nach aussen entleert werden.

Die *Wasserhautentzündung, Hydromeningitis, Keratitis postica (Hasner)* tritt übrigens niemals *rein und selbständig* auf, sondern ist *immer* an *Keratitis* gebunden, welche jede beliebige Form darbieten kann, sich jedoch in der Mehrzahl der Fälle entweder durch blosse *diffuse* Trübung der Cornea propria oder gleichfalls durch vorwaltende Ablagerung ihrer Producte in *kleinen zerstreuten Herden* auszeichnet *(Keratitis punctata)* und ihrerseits wieder nur in Gesellschaft von chronischen, den Fortbestand des Bulbus sehr bedrohenden Entzündungen der Binnenorgane zur Beobachtung kommt.

In wie ferne die *Substanz* der Descemet'schen Haut und überhaupt die Glashäute *als solche* an der Entzündung activen Antheil nehmen, ist bisher nicht aufgeklärt. So viel steht fest, dass dieselben unter dem Einflusse nachbarlicher Entzündungsherde allmälig *verdünnt* werden und die zarteren unter ihnen wohl auch ganz *zerfallen* können. Doch dürfte dieser Process kaum auf eine *entzündliche* Gewebsalteration zu beziehen sein. Andererseits findet man aber jene dem Greisenauge vornehmlich zukommenden Verdickungen und hyalinen drusigen Auflagerungen gar nicht selten auch neben den Ausgängen oder während dem Verlaufe heftiger Entzündungen der Nachbarorgane (*Donders, Coccius*). Sie erweisen sich dann öfters durch ihre auffällige Weichheit als ganz frisch und machen sohin ihre Abhängigkeit von der Phlogose sehr wahrscheinlich. Ausserdem hat man sie auch neben ganz ähnlichen Verbildungen der Aderhautgefässe im Verlaufe des *Morbus Brighti* gesehen (*H. Müller*). Es ist dabei ungewiss geblieben, ob diese Alterationen in verschiedenen Fällen nicht *verschiedenen* Processen auf Rechnung kommen und ob sie wohl auch constant *denselben morphologischen Charakter* besitzen.

Quellen: *Kölliker*, mikr. Anat. II. Leipzig. 1856. S. 608. — *Brücke*, Beschreibung des menschl. Augapfels. Berlin. 1847. S. 8. — *Henle*, Handbuch der Anat. Braunschweig. II. 1866. S. 590. — *His*, Beiträge zur Histol. d. Cornea. Basel. 1856, kl. Monatbl. 1863. S. 173. — *Classen*, Untersuchungen über die Histologie der Hornhaut. Rostock. 1858. — *J. Arnold*, die Bindehaut der Hornhaut. Heidelberg. 1860. — *Teichmann*, das Saugadersystem. Leipzig. 1861. S. 65. — *Recklingshausen*, Virchow's Arch. 27. Bd. S. 419. — *Reeken*, Ontleedkundig onderzoek v. d. Toestel v. acc. Utrecht. 1855. S. 29. — *Harpek*, Arch. f. Anat. u. Phys. 1864. S. 222. — *Hartmann* ibid. S. 235. — *Leber*, Denkschriften der Wiener k. Akad. d. Wiss. 24. Bd. S. 322, kl. Monatbl. 1866. S. 17. — *Kühne*, Canstatt's Jahresbericht. 1864. I. S. 74. — *Hoyer*, Arch. f. Anat. u. Phys. 1866. S. 180. — *C. Ritter*, A. f. O. X. 1. S. 63. — *Sämisch*, Beiträge zur norm. und path. Anat. des Auges. Leipzig. 1862. S. 1. — *Winther*, Experimentalstudien etc. Erlangen 1866. S. 5, 8—13.

Senile Veränderungen, Nosologie: J. Arnold l. c. S. 40, 43. — *Wedl*, Atlas Cornea Sclera. — *His* l. c. S. 73, 137. — *H. Müller*, A. f. O. II. 2. S. 48, 51, 64; Würzburger Verhandl. der phys. med. Ges. 1856. 27. Dec. — *C. O. Weber*, Virchow's Archiv XV. S. 475. — *Coccius*, Ueber die Neubildung von Glashäuten im m. Auge. Festrede. Leipzig. 1858, Ueber Glaucom, Entzündung etc. Leipzig. 1859. S. 30. — *Schiess-Gemuseus*, Virchow's Arch. 27. Bd. S. 127. — *Althof*, A. f O. VIII. 1. S. 126. — *Klebs* ibid. XI. 2. S. 238. — *C. Ritter* ibid. IV. 1. S. 355, VIII. 1. S. 85. — *Hasner*, kl. Vorträge etc. Prag. 1860. S. 168. — *Stellwag*, Zeitsch. der Wiener Aerzte. 1852. II. S. 385, Ophth. I. S. 374. — *Donders*, A. f. O. III. 1. S. 150, 161. — *Graefe* ibid. III. 2. S. 387. — *Junge*, med. Centralzeitg. 27. Jahrg. S. 301.

1. Keratitis vasculosa.

Krankheitsbild. *Charakteristisch ist neben einer mehr oder weniger heftigen Ciliarreizung eine gleichmässig sulzige oder zarte graue wolkige Trübung und die Entwickelung von Gefässen an der Oberfläche der Hornhaut.*

1. *Die Cornealoberfläche trübt sich* an einer oder mehreren Stellen in grösserem oder geringerem Umfange sulzähnlich graulich, verliert ihre Glätte, wird matt, rauh, ähnlich einem angehauchten Glase, nicht selten auch fein punctirt als wäre sie mit Nadeln gestochen. Diese Trübung schreitet in der Regel von der Peripherie der Hornhaut gegen das Centrum vor; seltener ist sie von Anbeginn an eine *centrale* und breitet sich allmälig *gegen den Rand* hin aus.

2. *Alsbald treten Gefässe auf*, welche von dem Hornhautrande gegen die Mitte hin vordringen, der Trübung gleichsam nachrückend, sich unter einander zu einem Netze verbinden und zuletzt in Form feiner End-

zweigelchen verschwinden. Bei ursprünglich centraler Trübung der Oberfläche fehlen die Gefässe in der Regel so lange, als sich die Trübung nicht dem Rande genähert hat.

Ist dieses geschehen, so findet man meisthin einen oder mehrere stärkere Aeste in dem Bereiche der Trübung, welche aus dem Limbus conjunctivae hervorgehen und sich im Entzündungsherde in ein schütteres Netz auflösen. In sehr seltenen Fällen sind diese Verbindungsstämme nicht nachweisbar, so dass das *centrale* Netz *isolirt* zu stehen scheint.

Bisweilen bersten die Gefässe und es entstehen kleine *Blutextravasate*, welche an der Oberfläche der Hornhaut zwischen den Maschen der einzelnen Gefässchen als rothe, unregelmässig begrenzte, verwaschene Flecke sichtbar werden.

In den *tieferen Schichten* wird die gleichzeitig vorhandene Gewebsveränderung seltener auffällig und nur ausnahmsweise entwickeln sich daselbst dem freien Auge sichtbare Gefässe.

Auch hier scheint die Trübung in der Regel von der Peripherie auszugehen und in Form von Streifen oder Flecken allmälig gegen das Centrum der Hornhaut vorzuschreiten. Die in den tieferen Schichten der Hornhaut neugebildeten Gefässe erscheinen anfänglich als ungemein feine zarte Zweigelchen von mehr dunkler purpurrother Farbe, die sich schon nach kurzem Verlaufe in noch feinere Aestchen zertheilen. Sie liegen bald vor, bald hinter der Trübung, bald umkränzen sie dieselbe, bald endlich dringen sie in selbe ein und werden so dem Blicke entzogen. Gewöhnlich sind sie sehr sparsam, bisweilen aber ist die Vascularisation eine sehr reichliche, es entstehen dichte Netze, welche den Eindruck eines gleichmässig rothen, an den Rändern in feine Zweige zerfahrenden Fleckes machen.

3. Fast immer gehen der Gewebsalteration *Erscheinungen der Ciliarreizung* längere oder kürzere Zeit voraus und begleiten dieselbe ihrem ganzen Verlaufe nach. Gewöhnlich erscheint *die Conjunctiva bulbi* von einem groben *Gefässnetze* durchstrickt, welches sich gegen die Cornea hin mehr und mehr verdichtet und an deren Grenze in eine Unzahl von feinen Zweigchen zerfährt, die sich auf dem Limbus conjunctivae parallel und dicht neben einander lagern, so dass derselbe einen nahezu gleichmässig scharlachroth gefärbten Saum darstellt, welcher einen grösseren oder kleineren Bogen der Hornhautperipherie überdeckt. Unter diesem oberflächlichen Gefässnetze schimmert ein tieferes, dem *Episcleralgewebe* zugehöriges, höchst fein geadertes rosiges Gefässnetz durch, welches gegen die Hornhautgrenze hin sich zu einem hellrothen Kranze verdichtet, der in Folge seröser Schwellung des Gefüges nicht selten in Gestalt eines Ringwulstes über die Umgebung hervortritt und unter dem Namen *Gefässkranz* bekannt ist. Die Augengegend fühlt sich dann *wärmer* an als in der Norm, selbst wenn die Lider nicht geröthet und geschwollen sind, was übrigens bei den höheren Intensitätsgraden der Keratitis nicht selten der Fall ist. Wenigstens zeigen die abfliessenden Thränen eine Temperaturerhöhung.

Die Schmerzen können *ganz fehlen* und überhaupt in allen Graden *schwanken*, auch wohl ganz wüthend werden. Namentlich pflegen sich sehr heftige Schmerzen in Fällen geltend zu machen, in welchen durch Epithelabschilferung oder traumatische Substanzverluste Nerven blosgelegt wurden. Sie strahlen oft längs dem Nervus frontalis, seltener nach dem Infraorbitalnerven aus und sind gewöhnlich mit beträchtlicher *Verengerung der Pupille* vergesellschaftet, welche einen *spasmodischen* Charakter darbietet und ziemlich schwer durch *Mydriatica* behoben wird. Ueberdies findet man sie in der Regel mit Lichtscheu und deren Attributen, Thränenfluss und Lidkrampf, gepaart, ja diese sticht in vielen Fällen durch ihre Intensität und Hartnäckigkeit im Krankheitsbilde hervor. Die Lichtscheu kann übri-

gens auch *ohne* sonderliche Schmerzen und diese können ohne jene im Krankheitsbild der Keratitis vasculosa auftreten.

4. Die Trübung der Hornhaut, falls sie in den Bereich der Pupille hineinragt, ist natürlich mit einer *Störung des Gesichtes* verknüpft, welche um so bedeutender ist, je stärker die Gewebsalteration der Cornea und ein je grösserer Theil der Pupille von der Trübung bedeckt wird.

Ursachen. Die Keratitis vasculosa ist sehr häufig blos die Begleiterin eines auf der Hornhaut verlaufenden *herpetischen* Processes. Auch kömmt sie sehr oft in Combination mit *Trachom* vor und hat dann die Bedeutung eines Cornealtrachoms, d. h. einer trachomatösen Gewebswucherung der Hornhaut. Seltener entsteht sie in Folge der Fortpflanzung bei anderen Formen der Bindehautentzündung.

Primär entwickelt sie sich in Folge der mannigfaltigsten äusseren Schädlichkeitseinwirkungen. Besonders solche Schädlichkeiten, welche nur die äussere Oberfläche der Hornhaut treffen, sind ergiebige Quellen derselben. Vor allen müssen hier genannt werden *mechanisch* reizende Einwirkungen. Im Bindehautsacke oder auf der Hornhaut sitzende fremde Körper, Staubtheilchen, nach einwärts gebogene Cilien u. s. w. führen sehr oft binnen kurzem zu heftigen Hornhautentzündungen und unterhalten dieselbe, falls sie nicht entfernt werden. Traumatische Abschilferungen des Hornhautepithels sind um so wirksamere Ursachen des Processes. Nicht weniger oft sind *chemische* Reizeinwirkungen: Rauch, scharfe Dämpfe, ätzende Flüssigkeiten, hohe Temperaturgrade u. s. w. als nächste Veranlassungen zu betrachten. Besonders erwähnenswerth ist in dieser Beziehung die unzeitige Anwendung zu starker Augenwässer, reizender Salben u. s. w. bei der Behandlung mannigfaltiger anderweitiger Ophthalmien. Auch die fortwährende Einwirkung der atmosphärischen Luft auf die durch Verkürzung der Lider, Ectropium, wegen Exophthalmus u. s. w. blosgelegte Oberfläche des Bulbus ist ein wichtiges ätiologisches Moment. Ueberdies sind als mögliche Ursachen der Keratitis vasculosa anzuführen: rascher Temperaturwechsel, Zugluft und verschiedene andere physikalische und functionelle Schädlichkeiten.

Der Verlauf ist in jeder Beziehung ein sehr wechselvoller. Wo das Causalmoment nur *vorübergehend* wirkte, kann der Process innerhalb einer oder weniger Wochen zum Abschluss gelangen; wohl aber auch bei der vernünftigsten Therapie Monate lang sich hinschleppen. Wo die Ursache *nicht* entfernt werden kann, säumt natürlich auch der Rückgang der Krankheit.

Die Keratitis beginnt in der Regel mit den Erscheinungen einer Ciliarreizung, welche mehrere Tage der Trübung der Hornhaut vorangeht. Die Trübung dehnt sich dann mehr und mehr aus, es treten endlich die Gefässe hervor, werden allmälig reichlicher und so erklimmt die Krankheit innerhalb einiger Tage oder Wochen ihren Höhenpunkt. Auf diesem bleibt sie einige Zeit, bisweilen wochenlang stehen, während die Erscheinungen der Ciliarreizung steigen und fallen. Endlich treten diese letzteren Symptome mehr zurück und die Keratitis neigt sich der Heilung zu oder biegt in den *chronischen* Verlauf ein, welcher nicht selten Monate in Anspruch nimmt.

Ausgänge. Der gewöhnlichste Ausgang ist der in *Heilung*. Eine Keratitis vasculosa, welche durch eine *rasch vorübergehende*, sich nicht wieder-

holende Ursache angeregt wurde und nicht lange besteht, lässt bei entsprechender Therapie mit *Wahrscheinlichkeit* auf Heilung hoffen, und zwar in nicht langer Zeit. Langer Bestand der Entzündung, sehr grosse Ausbreitung und beginnende *grauweisse* wolkige, streifige, fleckähnliche oder punktförmige Zeichnung des Herdes, endlich Schwierigkeit oder Unmöglichkeit, das veranlassende Moment rasch zu entfernen, verschlimmern die Prognose, da dann sehr oft sogenannte *Epithelialtrübungen, Sehnenflecke* oder *Pannus* zurückbleiben.

Das *Rückschreiten des Processes* kündigt sich in der Regel zuerst durch Abnahme der Schmerzen und der Lichtscheu an; die Exacerbationen werden milder oder bleiben aus; die Thränen verlieren an Wärme und werden sparsamer abgesondert; das Gefässnetz rings um die Hornhautgrenze wird schütterer; die Trübung klärt sich vom Umfange gegen das Centrum des Herdes hin auf und die Gefässe ziehen sich dem entsprechend zurück. Immerhin bleibt noch längere Zeit eine bedeutende Empfindlichkeit des Auges übrig und es bedarf von Seite des Arztes und des Kranken der grössten Aufmerksamkeit, um Recidiven zu verhindern.

Bisweilen stösst sich an einer oder der anderen Stelle des Entzündungsherdes das Epithel, vielleicht auch die Bowmann'sche Schichte und das unterlagernde Stratum neugebildeter Zellen los, es entsteht eine *Excoriation* von unregelmässiger Gestalt und wechselnder Ausdehnung. Die Reizwirkung der Thränen, der atmosphärischen Luft u. s. w. scheint an solchen Stellen eine sehr bedeutende zu sein; denn die Injection der tiefen Gefässe, die Schmerzen und ganz besonders die Lichtscheu pflegen in derlei Fällen ungewöhnlich hohe Grade zu erreichen und anzuhalten, bis die excoriirte Stelle sich wieder mit einem Epithelzellenlager überkleidet hat. Nicht gar selten kömmt es dann auch zu einer Steigerung des Processes und einer weiteren Ausbreitung desselben, nicht nur an der Oberfläche, sondern auch im Inneren der Hornhaut selber, es gesellen sich zu den Erscheinungen der Keratitis vasculosa jene der Keratitis *parenchymatosa.*

Eine solche Combination der ohnehin nur künstlich trennbaren Formen der Keratitis ist überhaupt gar nichts Seltenes. Namentlich wo schlechtes Verhalten des Kranken oder ungeeignete Therapie ungünstig mitwirken, ist es etwas sehr Gewöhnliches, dass der Wucherungsprocess im Inneren der Hornhaut einen weiteren Aufschwung nimmt, ja sehr häufig kömmt es zur *Abscess- oder Geschwürbildung.* Auch beobachtet man häufig die Entwickelung *herpetischer Hornhautefflorescenzen,* und bisweilen pflanzt sich der Process auch auf die Uvea fort, *Iritis* bedingend.

Behandlung. Erste Aufgabe ist sorgfältigste Untersuchung des Bulbus und seiner nächsten Umgebungen, namentlich des Bindehautsackes und der Lidränder, um etwa vorhandene fremde Körper, nach einwärts gebogene Cilien, ein Entropium etc. entdecken, und so die Veranlassung zu weiterer Fortdauer oder Steigerung des Uebels beseitigen zu können. Das übrige Verfahren richtet sich hauptsächlich nach der Intensität des Processes und nach den begleitenden Erscheinungen im Gefäss- und Nervensysteme.

1. Wo sich bei *acutem* Verlaufe der Keratitis vasculosa die *entzündlichen* Erscheinungen in den Grenzen der *Mässigkeit* halten, sowie in Fällen,

in welchen sich der *nervöse Charakter* des Processes durch unverhältnissmässig heftige Lichtscheu oder Schmerzen und durch relativ ganz *geringe* Entwickelung der Gefässsymptome deutlich ausspricht, leisten neben richtig angepasstem antiphlogistischen Verhalten des Kranken täglich 2—3 mal wiederholte Einträufelungen einer *Atropinlösung* und der *Schutzverband* am meisten. Bei *grosser Intensität* des Entzündungsprocesses, namentlich bei sehr hervorstechenden *Gefässsymptomen*, können ausserdem *Blutegel* zu Hilfe genommen werden und, falls eine sehr beträchtliche locale *Temperaturerhöhung* nachweisbar ist, auch wohl kurze Zeit hindurch vorsichtig angewendete *kalte Ueberschläge*. Machen unerträgliche *Schmerzen* oder übermässige *Lichtscheu* mit heftigem Lidkrampfe ein symptomatisches Einschreiten unbedingt *nothwendig*, um allgemeinen oder localen Gefahren zu begegnen, so sind *hypodermatische Einspritzungen einer Morphiumsolution* am Platze, weniger der *innerliche* Gebrauch von Opiaten. Doch wird in Fällen, wo sich in den nervösen Erscheinungen ein gewisser *Typus* ausspricht, die Verabreichung passender Dosen von *Chinin und Morphium* empfohlen.

Die oft überaus grosse Intensität lediglich *nervöser* Erscheinungen verleitet minder Erfahrne sehr leicht zu kräftiger *Antiphlogose*, insbesondere zur Application von Blutegeln. Es ist hiervor dringend zu *warnen*. Besonders bei *schwächlichen* Personen, Weibern und Kindern von zartem Körperbau, ist ein solches Verfahren wegen seiner Einwirkung auf die Blutbeschaffenheit und den allgemeinen Ernährungsprocess sehr nachtheilig, ja gar nicht selten *steigen* unter zunehmendem Erethismus die nervösen Symptome erheblich. Ueberhaupt ist es sehr wichtig zu bemerken, dass der Erfolg der auseinandergesetzten Therapie keineswegs immer in *kurzer* Zeit hervortrete. Die Keratitis vasculosa ist oft eine sehr hartnäckige trotz aller angewandten Mittel. Nichts ist dann so verderblich, als das beliebte Herumtappen in dem Arzneikasten, das stete Wechseln aller möglichen Specifica. Es verschlimmert die Leiden des Kranken und erschüttert sein Vertrauen auf den Arzt. Eine vorsichtige Prognose, Geduld und consequente Durchführung der einmal als indicirt erkannten Therapie leisten immer noch das Beste.

2. *Säumt*, trotz dem Rückgange der Reizerscheinungen, *die Aufhellung der Cornea*, oder wird die *Keratitis chronisch*, so versuche man anfänglich vorsichtig *Einstäubungen des Calomel* in den Bindehautsack. Folgt hierauf eine stärkere Reizung, so ist das Mittel noch nicht an der Zeit und einstweilen noch auszusetzen. Verträgt der Kranke aber die Einstäubungen, so sind selbe täglich einmal, höchstens zweimal anzuwenden und dann allmälig mit der kräftiger wirkenden *gelben Quecksilberoxydsalbe* zu vertauschen.

3. *Bei trachomatöser Keratitis* fällt die Nothwendigkeit, eine *specielle* Behandlung einzuleiten, weg. Hier thut nach Beschwichtigung der heftigeren Reizerscheinungen die directe Behandlung des *Trachoms* durch Aetzmittel die besten Dienste, die Hornhauttrübung schwindet unter deren Gebrauch in der Regel weit schneller, als das Trachom selbst, falls nicht Nebenverhältnisse im Wege stehen.

2. Der Herpes corneae.

Krankheitsbild. *Charakteristisch ist die Entwickelung umschriebener rundlicher mohn- bis hirsekorngrosser Entzündungsherde in den oberflächlichen Schichten der Hornhaut und das Vorhandensein einer mehr oder weniger heftigen Ciliarreizung.*

1. *Die herpetische Efflorescenz* erscheint anfänglich unter der Gestalt eines rundlichen, sulzig trüblichen *Knötchens*, welches bald tiefer bald seichter in die Cornealsubstanz eingebettet ist und meisthin etwas über die Vorderfläche der Hornhaut hervorragt. Bisweilen, nicht immer, erhebt sich an der Spitze dieses Knötchens ein kleines flaches *Bläschen* mit wasserhellem Inhalte, dessen Wandung von Epithel gebildet wird. Sehr häufig berstet dieses Bläschen unter dem Drucke seines Inhaltes, bevor es noch zur Wahrnehmung gekommen ist. Man findet dann an seiner Stelle bald eine seichte *Excoriation*, bald einen tiefer in die Cornealsubstanz eindringenden *Substanzverlust* mit sulzig trübem Grunde, welcher gewöhnlich in kurzer Zeit eine weissgraue oder weissgelbliche Farbe annimmt, so dass der Substanzverlust das Aussehen eines rundlichen scharfbegrenzten *Geschwürchens* mit speckigem oder eiterigem Belege gewinnt. In anderen Fällen kömmt es niemals zur Bläschenbildung, das sulzig durchscheinende Knötchen wird rasch ganz trübe, grauweiss oder gelblich und verharrt entweder in diesem Zustande, oder es schmilzt und verwandelt sich so unter Abstossung der Epitheldecke in ein speckig oder eiterig belegtes Geschwürchen von der Grösse und Form des ursprünglichen Knotens. In vielen Fällen greift dann die Entzündung etwas weiter, das Knötchen oder Geschwürchen umsäumt sich mit einem *trüben Hofe*. Die den Hof bildende trübe Masse zerfällt auch öfters wieder und das Geschwür breitet sich aus, seine ursprüngliche Form ändernd. Nicht selten aber stösst sich alles Trübe völlig ab, die Efflorescenz erscheint unter der Gestalt eines rundlichen mehr weniger tiefgreifenden Substanzverlustes mit völlig glatten und durchsichtigen Wandungen, die keine Spur einer entzündlichen Alteration erkennen lassen, als ein sogenanntes *Resorptionsgeschwür*.

Die Efflorescenzen können sich *an jeder Stelle der Hornhaut* entwickeln. Oft findet sich nur Eine vor, in anderen Fällen stehen viele zerstreut herum. Bisweilen bilden sie wohl auch Gruppen. Am Limbus conjunctivalis reihen sie sich häufig an einander und umsäumen so einen grösseren oder kleineren Bogen der Cornealperipherie. Sehr oft treten sie in *Combination mit dem Herpes conjunctivae* auf und bilden mit dessen Efflorescenzen zusammenhängende Gruppen. Da die Efflorescenzen sich nicht auf einmal, sondern nach und nach zu entwickeln pflegen, findet man sie auf der Cornea und Bindehaut gewöhnlich in den verschiedensten Entwickelungsstadien begriffen.

2. Dem Aufschiessen der Efflorescenzen geht mit seltenen Ausnahmen immer eine erhebliche *Congestionirung der Bindehaut und Episclera* voran und diese begleitet den Process seinem ganzen Verlaufe nach. Wo eine grössere Anzahl zerstreuter Efflorescenzen zur Entwickelung kömmt oder sich vorbereitet, ist in der Regel die Hyperämie der Bindehaut und Episclera eine *allgemeine*. Die Conjunctiva bulbi ist von einem grobmaschigen Gefässnetze durchstrickt, während darunter das rosige feinmaschige, gegen die Hornhautperipherie sich mehr und mehr verdichtende Netz der Episcleralgefässe deutlich absticht. Wo aber nur eine oder die andere Efflorescenz oder gedrängte Efflorescenzengruppe aufschiesst, dort bleibt auch häufig, wie beim Bindehautherpes, die Hyperämie auf die nächste Umgebung des herpetisch afficirten Ciliarnervenzweiges beschränkt, es wird nur ein grösserer oder kleinerer *Sector der Augapfelbindehaut* und des darunter

gelegenen *Episcleralgefüges injicirt.* Man findet dann in der Conjunctiva bulbi ein mehr oder weniger breites *Bündel* stark ausgedehnter vielfach verzweigter Gefässe, welche aus der Uebergangsfalte hervortreten und, gegen den Hornhautrand hin streichend, ein unregelmässiges Dreieck beschreiben, dessen Grundlinie genau meridional zieht und dessen Basis gegen den Uebergangstheil hin gerichtet ist. Sitzt die zugehörige Efflorescenz auf dem Bindehautsaum, so bildet sie die Spitze des Dreiecks. Falls dieselbe jedoch vom Cornealrande entfernt auf der Hornhaut aufschiesst, erscheint die Spitze des Dreiecks an der Grenze des Limbus conjunctivalis abgeschnitten; die Seiten des Dreiecks, verlängert gedacht, würden sich aber in der Efflorescenz schneiden.

Diese Gefässinjection ist der objective Ausdruck für den Reizzustand, in welchen die den herpetisch afficirten *Nervenast* umgebenden Theile längs seines Laufes und durch ihn versetzt worden sind. In der gefässlosen Cornea kann diese Irritation äusserlich nicht zur Wahrnehmung gelangen; daher erscheint bei Efflorescenzen, welche auf der *Fläche* der Hornhaut *entfernt* vom Limbus stehen, das Gefässbündel abgebrochen. Die einfache Reizung steigert sich aber bisweilen zur wahren *Entzündung*, zur Gewebswucherung in der Bindehaut, dem Episcleralgewebe und der Hornhaut. Dann treten auch die Erscheinungen einer *Keratitis vasculosa* deutlich hervor. Jener Theil der Cornea, welcher die Efflorescenz von dem abgestutzten Ende des Gefässbündels trennt, wird sulzig getrübt und bald entwickeln sich auf ihm Gefässe, welche mit denen des hyperämirten Conjunctivaltheiles in Verbindung stehen. Es verlängert sich gleichsam das Gefässbündel der Bindehaut bis zur Efflorescenz, welche nun die Spitze des vervollständigten Dreieckes krönt. Der Cornealtheil des letzteren wird mit dem Namen der *„herpetischen Brücke“* bezeichnet.

Wo mehrere Efflorescenzen neben einander zur Entwickelung kommen, *verschwimmen die Gefässbündel* unter einander, sowohl in der Bindehaut als Hornhaut, und verwischen so gemeiniglich das schulgerechte Bild. Doch kommt es auch vor, dass mehrere Efflorescenzen *zerstreut* umherstehen und jede mit einem *gesonderten* herpetischen Bündel zusammenhängt.

Nicht selten entwickelt sich *vorläufig* eine Keratitis vasculosa, breitet sich allmälig aus und erst später schiessen in oder ausserhalb des Entzündungsherdes die herpetischen Efflorescenzen auf. Da geht natürlich das Gefässbündel ganz verloren in der allgemeinen Hyperämie. Gleiches gilt selbstverständlich, wenn sich der Herpes im Verlaufe einer *Conjunctivalentzündung* entwickelt. Dann ist das charakteristische Gefässbündel in der dichten Injection der Augapfelbindehaut ganz unkenntlich und die Diagnose wird allein von der Existenz der eigenthümlichen Efflorescenzen abhängig.

3. In der Regel kündigt sich der Process zuerst durch *brennende oder stechende Schmerzen* im Auge und durch *Lichtscheu* mit deren stetigen Begleitern, Thränenfluss und Lidkrampf, an. Während dem Verlaufe der Krankheit wechselt der Grad der Schmerzen und der Photophobie ausserordentlich, so dass dieselben mitunter gar nicht beachtet werden, in anderen Fällen aber geradezu unerträglich scheinen und das weithin am meisten hervorstechende Symptom abgeben, gegen welches alle anderen Erscheinungen in den Hintergrund treten.

4. *Sehstörungen* werden begründet durch die Ueberfluthung der Cornea mit Thränen, in den späteren Stadien öfters durch katarrhalische Secrete, vorzüglich aber durch etwaige Ueberdeckung eines Theiles der Pupille von Seite der Entzündungsherde.

Ursachen. Die *Hauptrolle* unter den möglichen Veranlassungen des Herpes spielen *äussere Schädlichkeiten.* Bei directer Einwirkung auf das Auge und genügender Intensität werden die *mannigfaltigsten mechanischen, chemischen, physikalischen* und *organischen* Noxen, welche das Ciliarnervensystem in einen Zustand von *Reizung* zu versetzen im Stande sind, zur Ursache herpetischer Processe.

Häufig entwickelt sich der Herpes auch in *secundärer* Weise. Oftmals *pflanzen sich Reizungen von anderen Zweigen des Nervus quintus auf die sensitiven Augennerven fort* und werden so die nächste Veranlassung von herpetischen Eruptionen auf der Bindehaut und Cornea. Auf diese Weise erklärt sich das häufige Vorkommen des Herpes corneae neben Eczema, Impetigo etc. der Wangenhaut, der Nasenschleimhaut u. s. w.; eine Combination, welche die älteren Autoren bestimmt hat, eine eigene *Ophthalmia psorica, impetiginosa, serpiginosa* anzunehmen. Diese ist eben nichts als ein Herpes conjunctivae oder corneae. Nicht minder erklärt sich aus der entzündlichen Nervenerregung theilweise das häufige Auftreten des Herpes im Verlaufe der verschiedenen *Formen der Bindehautentzündung,* namentlich des *Katarrhes* und des *Trachoms.*

Jedenfalls kömmt hierbei der Umstand mit in Betracht, dass der neben solchen Bindehautentzündungen einhergehende Reizzustand die irritativen Wirkungen *äusserer,* das Auge treffender Schädlichkeiten bedeutend steigert. Insoferne wird auch die *zu frühzeitige* oder *zu energische* Anwendung *reizender* Mittel bei Behandlung der verschiedenen Formen der Syndesmitis eine reiche Quelle von Complicationen der fraglichen Art.

Indem nicht leicht ein Individuum sich der Fülle möglicherweise reizend auf das Auge einwirkender Schädlichkeiten ganz zu entziehen im Stande ist, darf es nicht wundern, wenn man den Herpes in jedem *Lebensalter,* bei Individuen der verschiedensten *Lebensweise* und *Beschäftigung,* in jedem *Stande* und *Klima* findet. Doch ist er natürlich häufiger, wo in den klimatischen Verhältnissen, in der Lebensweise und Beschäftigung, eine reichlichere Quelle solcher Schädlichkeiten gegeben ist.

Die häufige *Mitwirkung einer Disposition* lässt sich jedoch keineswegs abläugnen. Im Allgemeinen kann man sagen, dass *Individuen mit sehr reizbarem Nervensystem* ganz besonders zu herpetischen Erkrankungen hinneigen. In der That erscheint der Herpes bei Kindern mit dem sogenannten *erethisch-scrophulösen* Habitus in überwiegend grossem procentarischen Verhältnisse. Ebenso findet man ihn sehr gewöhnlich bei schwächlichen, durch Nahrungsmangel, schwere Krankheiten herabgekommenen Individuen des Jünglings- und Mannesalters. Nicht minder auffällig ist sein häufiges Auftreten *im Exsiccationsstadium der Masern, Blattern und des Scharlachs.* Er entwickelt sich unter solchen Umständen so oft, dass man ihn als *Ophthalmia morbillosa, scarlatinosa, variolosa* beschrieben hat.

Verlauf. Der herpetische Process als solcher ist im Allgemeinen ein *typischer.* Die Scene eröffnet ein dem Grade nach wechselnder, brennender oder stechender Schmerz in Verbindung mit Lichtscheu. Alsbald tritt die charakteristische Gefässinjection in der Bindehaut und dem Episcleralgewebe hervor und nach 1—2 Tagen kann man bereits das eigenthümliche herpetische Knötchen bemerken, welches nun während der nächsten Tage seine weiteren Wandlungen eingeht. Mittlerweile treten die Erscheinungen der Gefäss- und Nervenreizung allmälig zurück und der herpetische Process

als solcher gelangt zum Abschlusse. Es ist damit indessen die herpetische *Efflorescenz* nur in den seltensten Fällen getilgt. Die Veränderungen, welche die Cornea im Entzündungsherde erlitten hat, brauchen in der Regel weit längere Zeit, öfters Wochen und Monate, um sich auszugleichen.

Doch ist allerdings ein solcher Verlauf nicht gar häufig zu beobachten. Er findet sich nur, wo beim Mangel einer entschiedenen Disposition der Process durch eine zufällige äussere Schädlichkeit angeregt wurde und der Kranke unter Verhältnissen lebt, welche der Heilung günstig sind. Meisthin macht sich die *Neigung zu Nachschüben*, welche dem Herpes überhaupt eigenthümlich ist, auch hier geltend. Während eine Efflorescenz aus dem Cyclus der typischen Vorgänge heraustritt, bereitet sich bereits eine andere vor, ein Nachschub folgt dem andern, die Schmerzen und die Lichtscheu, die Gefässinjection bestehen fort oder steigern sich wohl auch und so wird der Process, auch wenn er noch nicht mit hypertrophirenden Formen der Bindehautentzündung complicirt worden ist, Wochen und Monate hinausgezogen.

Das fortwährende Leiden bleibt dann natürlich nicht ohne Einfluss auf die Ernährung des Gesammtorganismus, besonders wenn der behandelnde Arzt durch reichliche Antiphlogose, Entziehung der Nahrung, Narcotica u. s. w. die Constitution des Kranken untergraben hilft. Auffällige Blässe, Schlaffheit, Welkheit der äusseren Haut und der Muskeln, gesteigerte Empfindlichkeit des Nervensystems, kurz ein Zustand, welcher dem so vagen Begriffe der *Scrophulose* entspricht, sind die nächsten Folgen. Dazu kommt gar nicht selten eine *Anschwellung der Nacken- und Halsdrüsen*, das Bild der Scrophulose vervollständigend.

Solche Beobachtungen waren es denn auch, welche die Augenärzte hauptsächlich vermocht haben, dem Herpes corneae eine scrophulose Basis unterzustellen und dort, wo der Herpes in anscheinend ganz gesunden Individuen auftritt, eine *Latenz* der Scrophulose anzunehmen. Es ist die Scrophulose nach dem Mitgetheilten eben nicht selten *die Folge* des Processes, und wo wirklich die Erscheinungen der Scrophulose dem Herpes vorangingen, ist der letztere *nicht eine Localisation* der speciellen Blutkrankheit, sondern steht nur mit dem nebenhergehenden *Erethismus* des Nervensystems in näherem *ursächlichen* Verbande. Was die Drüsengeschwülste betrifft, muss bemerkt werden, dass sie entschieden am häufigsten *durch den Herpes* bedingt sind, keineswegs aber durch eine scrophulose Blutmischung; sie kommen nämlich bei den stärksten und kräftigsten Individuen während dem Verlaufe des Herpes vor, namentlich wenn derselbe mit einer heftigen Nerven- und Gefässreizung einhergeht. Sie stehen zu dem Augenleiden in demselben Verhältnisse, wie Anschwellungen der Achseldrüsen zu Panaritien u. s. w.

Einen ganz eigenthümlichen Verlauf nimmt der Herpes cornealis nicht selten *bei Kindern mit dem sogenannten scrophulös-erethischen Habitus*. Es beginnt die Krankheit mit einer ganz exorbitanten Lichtscheu, welche mit geringen Remissionen Tage und Wochen, ja Monate anhält und, vermöge des sie begleitenden Lidkrampfes, die Untersuchung des Auges höchst schwierig macht. Oeffnet man die Lidspalte gewaltsam, so findet man eine ganz unverhältnissmässig geringe Injection der Gefässe; nur einzelne zerstreute Stämmchen treten deutlicher hervor und rings um die Hornhaut zeigt sich im Episcleralgewebe ein zarter schmaler rosiger Saum. Efflorescenzen sind bei dem Widerstand, welchen der Kranke der Untersuchung entgegensetzt, häufig nicht zu entdecken. Es liegt in solchen Fällen daher nahe, *die Lichtscheu* als ein für sich bestehendes Leiden anzusehen und dieses ist denn auch vielfach geschehen. Die älteren Augenärzte haben diesen

Zustand unter dem Namen *der scrophulösen Lichtscheu* als eine specielle Krankheit beschrieben. Bei genauerem Eingehen wird man jedoch kaum jemals die charakteristischen Efflorescenzen vermissen.

Allerdings mögen Fälle vorkommen, in welchen die Lichtscheu längere Zeit besteht, ehe es zur Bildung von Efflorescenzen kömmt, und in welchen die Nachschübe in grossen Zwischenräumen stattfinden, während denen die subjectiven Erscheinungen in sehr belästigender Weise fortdauern, so dass man bei einer und der anderen Untersuchung in der That die charakteristischen Alterationen der Cornea vermisst. Ganz fehlen dieselben indessen kaum jemals; früher oder später machen sie sich immer bemerklich und da geschieht es denn auch ganz gewöhnlich, dass die Hyperämie sowie die Schwellung der Bindehaut und Episclera zeitweilig namhafte Grade erreichen, ja dass in gleicher Weise die Lider und ihre Umgebungen mitleiden. In extremen Fällen kann *das Krankheitsbild dem der Blennorrhoe* ähnlich werden.

Die durch die Lidspalte und die Nase fortwährend abfliessenden heissen salzigen Thränen excoriiren oft die von ihnen berührten Theile und veranlassen durch ihre weitere chemische Einwirkung heftige Entzündungen, welche sich oft unter der Form *pustulöser Ausschläge* äussern. So entwickelt sich häufig während dem Verlaufe eines Herpes cornealis, besonders wenn dieser mit heftiger Lichtscheu und Thränenfluss einhergeht: *Blepharadenitis ciliaris*, *Impetigo und Eczem* der Lid- und Wangenhaut, der Nasenöffnung und Lippen.

Bei dem Eczem der Nase dürfte übrigens auch noch der innige Rapport von ätiologischer Wichtigkeit sein, welcher zwischen den Ciliarnerven und den Nerven der Schneider'schen Haut besteht, und welcher bei Reizzuständen der Ciliarnerven sich gerne durch das Gefühl von Jucken und Beissen in der Nase und dadurch angeregtes häufiges Niesen beurkundet. *Unreinlichkeit* begünstiget die genannten Zufälle begreiflicher Weise sehr. In der That ist bei unreinlichen Kranken, besonders wenn dieselben fortwährend mit den Händen oder schmutzigen Fetzen an den Augen wischen, drücken und reiben, eine solche Veränderung des Krankheitsbildes etwas ganz Gewöhnliches.

Zu erwähnen ist endlich noch des sogenannten *scrophulösen Gefässbändchens* oder *Pseudogefässbändchens* als einer speciellen, ziemlich seltenen Verlaufsvarietät, welche lebhaft an das Fortschreiten der mannigfaltigen serpiginösen Exantheme erinnert. Es entsteht ein Knötchen an irgend einer Stelle des Cornealrandes und, ehe es alle seine Metamorphosen durchgemacht hat, erblüht ein zweites am Rande des ersten, ein drittes, viertes u. s. w., während die vorhergehenden in ihren Wandlungen fortfahren. Der Process wird so Wochen und Monate hinausgezogen und sein Resultat ist am Ende ein grauweisser oder gelblichweisser sehniger *Narbenstreif*, welcher in gebogener oder geknickter Richtung an der Oberfläche der Hornhaut hinstreicht und an seinem einen Ende eine frische Efflorescenz zeigt. Die Hyperämie und Schwellung der Bindehaut und Episclera sowie der Schmerz und die Lichtscheu bestehen dabei unverändert fort.

Ausgänge. 1. Sehr oft endet die Krankheit mit *vollständiger Heilung*. Am meisten lassen dieses erwarten sehr *oberflächlich gelagerte Efflorescenzen von geringem Umfange*. Diese bilden sich häufig einfach zurück und zwar entweder rasch, noch bevor alle Reizerscheinungen geschwunden sind; oder langsam, allmälig, d. i. im Laufe von Wochen oder Monaten. In anderen Fällen stösst sich der oberflächlich lagernde Knoten ab, nachdem er vorläufig erweicht worden ist. Die so entstandene *Excoriation* oder seichte *Aushöhlung* der Cornealoberfläche füllt sich mit durchsichtigem Hornhautgefüge wieder aus, überzieht sich mit pellucidem Epithel und jede Spur der Efflorescenz ist getilgt. Nicht selten jedoch ist das *zuerst* angebildete Epithel *trüb*, wird aber später von nachrückenden *durchsichtigen* Zellen ersetzt.

2. *Tiefer sitzende und voluminösere* Knoten sind weit ungünstiger. Selten werden sie *vollkommen aufgesaugt*, so dass keine Spur einer Trübung an ihrer Stelle zurückbleibt. Meistens *zerfallen* sie, stossen sich ab, es bildet sich ein kleines rundliches *Geschwürchen*, das sich im weiteren Verlaufe reinigt und eine mehr weniger tiefe, scharf begrenzte *Exfoliation* zurücklässt. Der durchsichtige Boden dieses Substanzverlustes hebt sich dann oft *ziemlich rasch* durch Neubildung von Cornealsubstanz, tritt allmälig in das Niveau der Hornhautoberfläche und überzieht sich mit Epithel, das in der Mehrzahl der Fälle trüb ist und öfters lange Zeit oder für immer trüb bleibt und einen scharf begrenzten, hirse- bis hanfkorngrossen *Epithelialfleck* darstellt. In anderen Fällen ist die *Regeneration eine säumige*, die Ausfüllung der Lücke braucht Wochen und Monate, während dem das Auge sehr empfindlich und zu Reizzuständen geneigt bleibt; aus der Exfoliation wird ganz allmälig eine *einfache Facette*, ein flacher Abschliff, und am Ende kömmt es entweder zu einem herpetischen *Epithelfleck*, welcher sich späterhin nicht immer völlig verwischt; oder aber es entwickelt sich an der Stelle der Facette eine *dichtere Trübung*, welche ganz das Aussehen eines *Sehnenfleckes* darbietet. Nicht selten bilden sich aber solche Flecke auch *rasch* aus, indem sich die geschwürähnliche Substanzlücke *gleich von vorneherein* mit trüber Masse ausfüllt, welche ständig wird. Es entsprechen derartige Flecke in Form und Grösse den ehemaligen Knoten, sind aber flacher, indem von dem *Boden* der Substanzlücke immer etwas *durchsichtiges* Cornealgefüge nachwuchert. Man findet sie gewöhnlich von einem verwaschenen trüben Hofe umsäumt.

3. Die Zerfällniss herpetischer Knoten wird nicht selten die Veranlassung von *Durchbrüchen der Hornhaut.* In manchen Fällen ist die Perforation eine ungemein rasche. Wenige Stunden genügen, um den Knoten auszubilden und zur Schmelzung zu bringen. Gewöhnlich aber ist der Gang ein langsamerer, der Knoten besteht mehrere Tage, ehe es zum Durchbruch kommt.

4. Häufiger ist der Duchbruch eine blos *mittelbare* Folge des Herpes. Um den zerfallenden Knoten herum entzündet sich das Gefüge der Hornhaut, die Elemente wuchern in grösserem oder geringerem Umfange, verfettigen, zerfallen und so entwickelt sich auf dem Boden des herpetischen Knotens ein *secundäres, herpetisches Geschwür*, das in allem und jedem mit einem *primär* entstandenen Geschwüre übereinkommt, denselben Verlauf, dieselben Ausgänge wie dieses und darunter auch den Ausgang in Perforation nimmt, deren Folgen später Gegenstand der Erörterung sein werden.

5. Die den herpetischen *Knoten* zusammensetzenden Elemente können übrigens auch sowohl durch pro- als regressive Metamorphosen *ständige Formen eingehen.* In der That verwandeln sich die Efflorescenzen in der Cornea bisweilen in *sehnen- oder knorpelähnliche* oder in *kalkige Massen*, welche zeitlebens fortbestehen.

6. In gleicher Weise werden manchmal auch die Producte der begleitenden *Keratitis vasculosa* ständig. *Die herpetische Brücke* hinterlässt nach Ablauf der Reizerscheinungen einen ihr in Form und Umfang ziemlich entsprechenden *Epithelfleck*, eine *pannose Trübung*, oder wohl auch eine *sehnenähnliche Neubildung.* Hypertrophirt gleichzeitig der zugehörige hyperämirte Theil der Bindehaut, so ist die erste Anlage zu einem *wahren*

Flügelfell gegeben, welches sonach mit unter den Ausgängen des Cornealherpes figurirt.

7. Bei fortgesetzten reichlichen Nachschüben kommt es bisweilen zum *Pannus herpeticus*, von dem bei Gelegenheit des Conjunctivalherpes die Rede sein wird.

8. Endlich verdient Berücksichtigung, dass der herpetische Process nicht immer rein und unvermischt besteht. Sowie er im Verlaufe einer Keratitis vasculosa häufig *secundär* zu Tage kömmt, so breitet sich umgekehrt die herpetische Brücke öfters aus und man muss dann sagen, der Cornealherpes habe sich *secundär mit einer Keratitis vasculosa complicirt*, welche die Ausgänge des Leidens mannigfaltig modificirt. Nicht gar selten, namentlich bei unzweckmässiger, zu reizender Behandlung oder bei schlechtem Verhalten des Kranken kömmt es zur *Iritis*.

Viel gewöhnlicher jedoch entwickelt sich im Verlaufe hartnäckiger herpetischer Processe ein Katarrh und selbst ein *wahres Trachom der Bindehaut*. Die hyperämirte und besonders im Uebergangstheile ödematös geschwellte Bindehaut lockert sich mehr und mehr auf, wird schwammig und gewinnt am Tarsaltheile ein eigenthümlich rauhes, sammtähnliches Aussehen. Sie sondert dabei viel Thränen und katarrhalischen Schleim aus. Wird dann der entzündliche Vorgang durch ungünstige äussere Verhältnisse unterhalten oder gar gesteigert, so treten, vorzüglich bei Erwachsenen, gerne die charakteristischen Granulationen hervor, der Herpes erscheint complicirt mit Trachom. Einmal so weit gediehen, geht der Process nur mehr sehr schwer zurück, er schwankt fortwährend zwischen Exacerbationen und Remissionen, bei welchen ersteren bald die vasculären, bald die nervösen Symptome vorwiegen, je nachdem die hypertrophirende *Bindehautentzündung* oder der *herpetische* Process mit neuen Nachschüben die Oberhand gewinnt. Man hat guten Grund zur Annahme, dass die mit der trachomatösen Wucherung verknüpfte Nervenreizung die Fortdauer des herpetischen Leidens wesentlich begünstige oder gar mitbegründe. Es ergibt sich daraus die dringende Mahnung, bei hartnäckigen und besonders bei schon länger bestehenden herpetischen Processen die Umstülpung der Lider und genaue Untersuchung der Bindehaut ja nicht zu versäumen.

9. Als *entferntere* Consequenzen des Herpes corneae sind, vornehmlich bei Kindern, die sogenannte *Amblyopia ex anopsia* und der *Strabismus* zu fürchten.

Behandlung. Das Typische des Verlaufes beschränkt einigermassen den Wirkungskreis des behandelnden Arztes, doch hat der letztere immerhin noch ein weites Feld für seine Thätigkeit. Die erste Aufgabe ist, die vorhandenen, oft excessiven *Reizzustände zu mässigen* und die *Gewebswucherung möglichst zu beschränken*. Eine zweite Aufgabe ist, den oft schweren *Folgen vorzubeugen*, welche die aus ihrer typischen Bahn heraustretenden Effloreszenzen mittelbar oder unmittelbar am Auge zu setzen im Stande sind. Endlich stellt sich die Nothwendigkeit heraus, die etwa gegebene *Disposition zu tilgen*, um den darin begründeten fortwährenden Nachschüben und Recidiven der Krankheit wirksam entgegenzutreten.

1. Die erste Aufgabe bezieht sich eigentlich nur auf den *Entzündungsprocess*, unter dessen Bild der Herpes corneae sich äusserlich darstellt.

Sie beherrscht die ganze Therapie des Herpes corneae, da bei der völligen Unklarheit des specifiken Grundes des Herpes sich aus diesem keine speciellen Indicationen ableiten lassen. Insoferne nun dieselben Aufgaben auch bei der einfachen *Keratitis vasculosa* bestehen, fällt das Heilverfahren, welches beim Herpes corneae einzuschlagen ist, fast vollständig zusammen mit jenem, welches bei der Keratitis vasculosa mit Erfolg in Anwendung gebracht wird (S. 54), daher denn auch hier darauf verwiesen wird. Zu bemerken ist nur, dass speciell beim Herpes corneae *die Anlegung eines Schutzverbandes und die täglich 1—2 Mal wiederholte Einstäubung von Calomel* oder *Einstreichung der gelben Quecksilberoxydsalbe in den Bindehautsack* als eine Art Specificum empfohlen wird. Es lässt sich auch in der That die günstige Wirkung dieser Mittel nicht läugnen. Sie scheinen sich besonders zu bewähren: *a*) in Fällen, welche mit intensiver Lichtscheu einhergehen, während die Gefässsymptome mehr zurücktreten, wie dies besonders bei Kindern mit scrophulös-erethischem Habitus vorkömmt. *b*) in Fällen, wo die Erscheinungen der Gefäss- und Nervenreizung sich innerhalb der Grenzen der Mässigkeit halten, vornehmlich aber, nachdem der entzündliche Process seinen Höhenpunkt überschritten hat und wenn fortwährende Nachschübe den Verlauf des Leidens ungebührlich in die Länge ziehen. *c*) Wo es darauf ankömmt, zurückgebliebene oberflächliche Trübungen der Hornhaut nach *Ablauf* des eigentlichen herpetischen Processes rascher zum Verschwinden zu bringen.

Schädlich sind diese Mittel, so lange der Process acut verläuft und durch die Intensität der Gefässreizung einen mehr sthenischen Charakter beurkundet; da wird der Reizzustand dadurch öfters sichtlich vermehrt.

Erwähnenswerth sind als *empirisches* Mittel gegen die oft *excessive Lichtscheu* der Kinder Ueberschläge mit Wattacompressen, welche in eine Lösung von *Acet. Plumbi* unc. semis in *Aq. Saturni* unc. 3 getaucht wurden. Es sollen diese Ueberschläge täglich 4 Mal durch eine Stunde applicirt werden (*Hiltermann*). In einzelnen Fällen wurden damit sehr günstige Resultate erzielt, indem die Lichtscheu in kurzer Zeit vollkommen wich. Das Conium maculatum, einstmal sehr gerühmt, hat sich nicht bewährt (*Blodig*).

2. Von hoher Wichtigkeit ist bei der Behandlung des Herpes cornealis die Berücksichtigung etwa sich vorbereitender oder bereits entwickelter *eczematöser und impetiginöser Ausschläge der Lid- und Wangenhaut*, der Naseneingänge und Lippen. Am häufigsten beobachtet man sie bei Kindern und überhaupt bei Individuen mit zarter schlaffer Haut. Sie unterhalten den Process und machen seinen Verlauf durch Begünstigung fortwährender Nachschübe oft sehr langwierig.

Will man *die Entwickelung derselben verhüten*, so ist *minutiöse Reinlichkeit* das erste Erforderniss. Ausserdem empfiehlt sich zu diesem Zwecke der *Schutzverband*, da er vorerst durch Fernhaltung aller von aussen her einwirkenden Schädlichkeiten den Reizzustand des Auges und damit auch die Thränenabsonderung vermindert, da er weiters das beständige Wischen und Reiben, zu welchem die Kranken durch den Thränenfluss verleitet werden, unmöglich macht, und da endlich die Charpie die abfliessenden Thränen zum grössten Theile aufsaugt und so die allzugrosse Ueberfeuchtung der Lider und der Wangen verhütet. Soll der Schutzverband seinem Zwecke vollkommen entsprechen, so muss die Charpie mehrmals des Tages *gewechselt* werden. Vor der jedesmaligen Anlegung der Binde ist es nothwendig, die Theile durch *Betupfen*, nicht durch Wischen, mittelst eines trockenen oder in laues Wasser getauchten Charpiebausches gut zu reinigen. Zeigen sich schon leichte *Excoriationen*, so ist es vortheilhaft, dieselben vor der Application des Verbandes mit einem reinen frischen Fette, Ungt. commune, Leberthran, Cremor coelestis oder Glycerincrême zu

bestreichen. Wo die *Naseneingänge und die Lippen* afficirt erscheinen, sind dieselben immer mit jenen Salben einzuschmieren, da sie durch den Verband nicht geschützt werden können. Reicht die Reizung der Nasenschleimhaut weit in die Nasenhöhle hinein, so dürfte es am besten sein, mit Salbe oder Leberthran bestrichene Charpiewieken in die Nasenlöcher einzuführen und dieselben öfters des Tages zu wechseln. In neuester Zeit wird zu diesem Behufe Eau (Liquor) de Labarraque oder de Javelle, eine mit Chlorgas gesättigte Sodalösung warm empfohlen (*Liebreich*).

Ist das Exanthem als solches bereits zum Ausbruche gekommen, so reichen diese Mittel nicht mehr zu, um den Ausschlag in kurzer Zeit zu tilgen. In solchen Fällen muss vorerst auf gehörige Reinigung der betreffenden Stellen gesehen werden. Sind *Krusten* vorhanden, so müssen dieselben durch Bähungen mit lauem Wasser oder lauer Milch aufgeweicht und sodann durch Abtupfen entfernt werden. Ist der Boden, auf welchem sich diese Krusten befanden, *stark entzündet*, so wird man gut thun, vorerst *kalte* Ueberschläge zu appliciren, vorausgesetzt, dass sich dieselben leicht anwenden lassen. Sind die Reizerscheinungen etwas zurückgewichen, so kann man zu den *directen* Mitteln übergehen. Es sind dieses: Lösungen aus Nitrat. Argent. gr. 5—10, aus Sulfat. Zinci gr. 5, aus Sublimat gr. 1 auf die Unze destillirten Wassers; Salben aus Florum Zinci drachm. semis oder aus Jodschwefel drachm. 1 auf die Unze Ungt. communis; Stärke; Bärlappsamen; Leberthran u. s. w. Die *Lösungen* werden nach vorhergehender Reinigung der Theile entweder mit dem Pinsel aufgetragen und darüber der Schutzverband angelegt, oder es wird der Charpiebausch mit der Solution stark befeuchtet, über die afficirten Stellen ausgebreitet und dann mit der Flanellbinde befestigt. Die *Salben* werden einfach aufgeschmiert, die *Stärke* oder das *Lycopodium* mittelst eines Baumwollenbausches *aufgestäubt* und darüber der Schutzverband angelegt. Der *Leberthran* dürfte am besten in der Art applicirt werden, dass man damit einen Flanelllappen tränkt, denselben über die erkrankten Hautstellen ausbreitet und darüber sodann den Verband auf die gewöhnliche Weise anlegt. In jedem Falle müssen diese Mittel *öfters des Tages frisch applicirt* und vor jeder Anwendung die Theile sorgfältig gereinigt werden. *Innerliche* Mittel nützen gegen diese Ausschläge gar nichts.

3. Eben so belangreich sind in Bezug auf Therapie die häufigen *Complicationen des Herpes mit Katarrh und Trachom* der Bindehaut. Starke katarrhalische Absonderungen und namentlich das Trachom beeinträchtigen nämlich sehr wesentlich die günstigen Wirkungen des Schutzverbandes, ja erfahren unter seiner Anwendung nicht selten eine Steigerung, daher sein Gebrauch auf jene Fälle und Verlaufsstadien zu beschränken ist, in welchen die Intensität der *nervösen* Erscheinungen denselben gebieterisch fordert. Sonst thut man besser, bei mehr sthenischem Charakter des Processes sich mit strengem antiphlogistischen Verhalten und Atropineinträufelungen zu begnügen, bis das Zurücktreten der heftigen Gefässreizung den Gebrauch der gelben Quecksilbersalbe gestattet. Ist dann der herpetische Process getilgt oder hat man Grund zur Annahme, derselbe finde in dem Katarrh oder Trachome den Anlass zu fortgesetzten Recidiven, so ist zu Bestreichungen der Bindehaut mit Höllensteinlösungen überzugehen.

4. Weitere therapeutische Aufgaben fliessen aus den mannigfaltigen *Wandlungen, welche die herpetischen Efflorescenzen* im Verlaufe des Processes, oder nachdem sie aus dem Cyclus der typischen Vorgänge herausgetreten sind, *erleiden*. Es zielen diese Indicationen dahin, den misslichen *Folgen*, welche jene Wandlungen mit sich bringen, vorzubeugen, oder dieselben wenigstens auf ein möglichst kleines Mass zu beschränken.

Wie bereits erwähnt wurde, stehen die fraglichen Alterationen der herpetischen Entzündungsherde nicht mehr in directer Abhängigkeit von dem *herpetischen Processe* als solchem, sondern von dem Quantum und Quale der neugebildeten Elemente, der mehr weniger raschen Entwickelung derselben u. s. w. und finden überhaupt ihre volle Analogie in den mannigfaltigen Metamorphosen der durch andere Formen der Keratitis gesetzten Producte. Damit fällt denn auch die Nothwendigkeit weg,

die zu ergreifenden Massregeln speciel zu erörtern, es sind dieselben, welche bei den übrigen entsprechenden Formen der Keratitis mit Erfolg in Anwendung kommen, und auf diese muss denn auch hier verwiesen werden.

5. Von grösster Wichtigkeit ist es, namentlich bei Kindern, nachdem der entzündliche Process im Auge zum Abschluss gekommen ist, auf das genaueste zu untersuchen, *in wie weit jeder einzelne Bulbus seine Functionstüchtigkeit bewahrt hat* und wie sich dieselben bei ihrem gegenseitigen Zusammenwirken, beim gemeinschaftlichen Sehacte, verhalten. Zeigt sich das eine Auge seiner Aufgabe nicht mehr gewachsen, oder wirkt es gar störend auf die Deutlichkeit der Wahrnehmungen beim gemeinschaftlichen Sehacte, so können nicht früh genug Vorkehrungen getroffen werden, um möglicher Weise noch den misslichen Folgen eines solchen Zustandes, der Amblyopia ex anopsia oder dem Strabismus des stärker afficirten Auges, zuvorzukommen. Das Verfahren, um diesen üblen Consequenzen vorzubauen, ist Gegenstand der Erörterung in den über Amblyopie und Strabismus handelnden Abschnitten.

6. In Fällen, in welchen das *Walten einer Disposition* sich deutlich beurkundet, besonders bei Kindern mit dem sogenannten scrophulös-erethischen Habitus, wird man in der Regel gezwungen sein, neben der *örtlichen Behandlung eine allgemeine* einzuleiten, um den fortwährenden Nachschüben und den von Zeit zu Zeit sich wiederholenden Recidiven zu steuern.

Die allgemeine Behandlung zielt zunächst auf *Hebung des Ernährungszustandes* des gesammten Körpers. Nebenbei hat dieselbe aber noch ganz besonders auf den vorhandenen *Nervenerethismus* Rücksicht zu nehmen und dessen Abstumpfung durch Abhärtung des Kranken anzustreben. Zu diesem Zwecke empfehlen sich ganz besonders *kühle Bäder,* am besten *Flussbäder* oder *Seebäder.* Wo diese nicht anwendbar sind wegen der Jahreszeit oder den Lebensverhältnissen der Kranken, sind Wannenbäder und vorzüglich täglich wiederholte *Abreibungen* des Körpers mit einem in kaltes Wasser getauchten Badeschwamm oder Flanelllappen vorzunehmen. Man wird dabei die Witterung berücksichtigen müssen und, falls der Kranke die Temperatur kalten Wassers nicht ohne Gefahr vertragen zu können scheint, von *lauen* Waschungen allmälig zu *kühleren* übergehen. Am besten werden dieselben *Morgens* vorgenommen, worauf der Kranke noch einige Zeit im Bette zubringen soll. Freunde von pharmaceutischen Mitteln können den Wannenbädern Abkochungen von Eichenrinde, Weidenrinde, Nussbaumblättern, bei sehr grosser Blässe auch Tartras Ferri u. s. w. beimischen.

Quellen. *Stellwag,* Ammons Zeitschrift f. Ophth. IX. S. 510, Ophth. I. S. 90. — *Hiltermann,* Zeitschrift f. wissenschaftl. Therapie IV. 1. S. 50. — *Blodig,* Zeitschrift der Wiener Aerzte, 1860. S. 728. — *Hasner,* Entwurf ein. anat. Begründg. Prag. 1847. S. 88, klin. Vorträge. Prag, 1860. S. 147. — *Liebreich,* klin. Monatbl. 1864. S. 393. — *Graefe,* A. f. O. VI. 2. S. 130, X. 2. S. 202.

3. Keratitis punctata und Hydromeningitis.

Krankheitsbild. *Charakteristisch ist das gruppenweise Auftreten kleiner rundlicher grauer Flecken in den verschiedenen Lagen der gleichmässig sulzähnlich getrübten Cornealsubstanz und an der freien Oberfläche der Descemeti.*

Die Hornhaut erscheint stellenweise oder ihrer ganzen Ausdehnung nach matt graulich mit einem Stiche ins Gelbliche oder Grünliche. Die

Oberfläche verliert den natürlichen Glanz, die spiegelähnliche Glätte; bei gewissen Stellungen zum Lichte bemerkt man bisweilen ein Opalisiren, ähnlich dem Farbenspiele alter Fensterscheiben, und bei der Betrachtung der Hornhaut aus nächster Nähe zeigt sich die Epithelschichte rauh, voll der feinsten Grübchen, als wäre sie mit Nadeln gestochen worden. Ausserdem findet man Aggregate kleiner, den Umfang eines Mohnkorns kaum überschreitender rundlicher Flecken von mattgrauer, ins Gelbliche oder selbst Bräunliche spielender, sehr selten schwarzbrauner Farbe, welche bald in *einer und derselben* Schichte neben einander, bald aber auch in *verschiedener Tiefe* lagern, im letzteren Falle sich zum Theile gegenseitig decken und daher dem freien Auge *zusammenzufliessen* scheinen. Am häufigsten findet man sie in den *hinteren* Stratis der Cornea und an der freien Wand der Wasserhaut, wo sie gerne in *ausgedehntere fleckige* Trübungen verschwimmen. Doch kommen sie auch unmittelbar unter der *Bowman'schen* Membran und in *jeder* beliebigen anderen Schichte der *Cornea propria* vor. Sie sitzen meistens in der *unteren* Hälfte der Hornhaut.

Es ist übrigens zweifelhaft, ob die an der hinteren Wand der *Descemeti* nachgewiesenen und bisweilen in die Kammer prominirenden Herde, welche zum Begriffe einer *Hydromeningitis* oder *Keratitis postica* gehören und jene Knötchenhaufen, welche sich in den verschiedenen Lagen der *Cornea propria* entwickeln und als charakteristische Merkmale der *Keratitis punctata* gelten, *zusammen gehören* und nur als verschiedene *Localisationen desselben* Processes aufzufassen seien. Thatsächlich wird jede dieser beiden Formen *für sich* beobachtet. Doch treten sie auch wieder häufig genug in *Gemeinschaft* auf und dieser Umstand, sowie die grosse Uebereinstimmung beider in ihrem ganzen Verhalten, macht eine *Trennung* vor genauerer Einsicht in die Wesenheit des zu Grunde liegenden Processes schwierig und praktisch unnutzbar.

Die Congestionserscheinungen sind in der Regel sehr unerheblich und beschränken sich meistens auf einen schmalen Kranz injicirter Gefässe in der vordersten Zone des Episcleralgewebes. *Schmerz und Lichtscheu* fehlen sehr häufig ganz. Dafür begleitet den Process constant eine sehr auffällige *Störung des Sehvermögens.* Diese rührt einerseits von der Trübung der Cornea her, andererseits aber von der in der Regel nachweisbaren Mitleidenschaft der *intraocularen* Gebilde.

Die Keratitis punctata ist nämlich nur selten eine für sich bestehende Krankheit, meistens tritt sie blos als *Theilerscheinung eines tief* in die Organisationsverhältnisse des Bulbus eingreifenden *entzündlichen Processes* auf. In erster Linie sind die *Iridochorioiditis*, und zwar vornehmlich die *chronisch* verlaufenden und gerne zum *Schwunde* führenden Formen derselben als häufige Begleiter zu nennen. Darum sind denn auch flockige Trübungen des Kammerwassers und des Glaskörpers, Auflagerungen auf die Vorderkapsel und hintere Synechien so gewöhnliche Nebenerscheinungen, dass sie vielseitig *als zum Krankheitsbilde* der Keratitis punctata und Hydromeningitis *gehörig* aufgefasst werden.

Ursachen. Insoferne die fragliche Krankheit in den meisten Fällen nur eine *secundäre* oder *Nebenaffection* darstellt, fällt ihre Aetiologie grösstentheils mit jener des Grundleidens zusammen. Doch will man in gewissen *Dyscrasien*, namentlich in constitutioneller *erworbener* oder *hereditärer (Hutchinson) Syphilis*, in *Chlorose* und *Anaemie*, sowie in der *Scrophulose disponirende* Momente für das Auftreten der punktförmigen Exsudate beobachtet haben. Auch sollen Weiber mehr als Männer, und Kinder am wenigsten zur Keratitis punctata und Hydromeningitis disponiren *(Hasner).*

Verlauf und Ausgänge. Der Verlauf ist wohl immer ein *sehr chronischer,* Wochen und Monate vergehen bisweilen, ohne dass sich in der Hornhaut erhebliche Veränderungen erkennen lassen. Mitunter erfolgt in unregelmässigen Zeiträumen eine schubweise Vermehrung oder eine theilweise Resorption der Exsudatherde. Man hat übrigens auch wohl eine *gänzliche Heilung* der Krankheit beobachtet. Namentlich die an der hinteren Fläche der *Wasserhaut* lagernden Producthaufen sollen leicht verschwinden, wenn das Grundleiden getilgt wird. Dagegen werden die in den tieferen Schichten der *Cornea propria* lagernden fleckweisen Ablagerungen gerne *ständig.* Uebrigens wird die Prognose vorwaltend von den Affectionen der *Binnenorgane* des Bulbus beherrscht und diese gestalten sie im Ganzen zu *keiner* günstigen.

Die Behandlung ist mehr auf das Gesammtleiden des Augapfels und etwa vorhandene Dyscrasien zu richten. Eine *specielle* Therapie für die Keratitis punctata und Hydromeningitis ist kaum am Platze. Doch soll das *Atropin* nützen und bei gleichzeitiger Trübung des Kammerwassers wird die *Paracenthesis corneae* gerühmt, indem sie die Abstossung der Exsudatherde von der Hinterwand der Descemeti begünstiget.

4. Keratitis parenchymatosa oder diffusa.

Krankheitsbild. *Das bestimmende Merkmal derselben ist eine unter entzündlichen Erscheinungen auftretende massige Infiltration der Hornhaut mit einem opaken grauweissen oder gelblichweissen Producte, welches wenig Neigung zum eitrigen Zerfalle zeigt und sich in umfangsreiche, wolkig umgrenzte Herde zu sammeln pflegt.*

Diffuse Hornhautentzündungen im *weiteren Wortsinne* sind ausserordentlich häufig. Abgesehen davon, dass diffuse Infiltrationen des Parenchyms der Cornea bei *allen* Formen der *Keratitis* beobachtet werden und ihnen gewöhnlich schon vorausgehen, sind sie oft eine *secundäre* Erscheinung, die Folge der *Fortpflanzung* entzündlicher Processe von den *nachbarlichen* Gebilden. Neuere Untersuchungen lassen sogar keinen Zweifel darüber, dass kaum ein durch Intensität und Extensität ausgezeichneter Entzündungsprocess in der Bindehaut und in den Binnenorganen des Augapfels verlaufe, ohne dass die Cornea ihrer ganzen Ausdehnung nach durch Gewebswucherung Antheil nehme, wenn sich dieses auch nicht immer durch auffällige Erscheinungen an Lebenden bekundet, indem die optische Ungleichartigkeit der Cornealsubstanz schon ziemlich *weit gediehen* sein muss, zum Theile schon *secundäre* Metamorphosen der *neugebildeten* Elemente voraussetzt, auf dass sie eine dem *freien* Auge merkbare Trübung veranlasst. Von *diesen* Formen parenchymatöser Hornhautentzündung ist hier *nicht* die Rede.

Die entzündliche Gewebswucherung äussert sich vorerst in einer leichten *sulzähnlichen* oder *nebligen Trübung,* welche meistens peripher beginnt, sich aber von Tag zu Tag mehr gegen das Centrum und am Ende oft über die ganze Hornhaut ausbreitet. Im weiteren Verlaufe treten in den bisher noch durchsichtig gebliebenen oder bereits matt gewordenen entzündeten Partien der Hornhaut zarte grauliche *wolkenähnliche Trübungen* von grösserer oder geringerer Ausdehnung auf, welche sichtlich in *verschiedenen* Schichten der Substanz lagern. Alsbald verdichten sich stellenweise diese Trübungen, während sie sich an anderen Stellen etwas aufhellen. So entstehen nahezu oder völlig *undurchsichtige, milchweise* oder *gelblichweisse Flecke* von

verschiedener Gestalt und Grösse, deren Ränder sich wolkenähnlich verwaschen. Besonders häufig bildet sich in der *Mitte* der Hornhaut ein mächtiger, oft bis 3‴ im Durchmesser haltender *scheibenförmiger Herd*, auch wohl ein *geschlossener* oder *unterbrochener Ring*, welcher bei wechselnder Lichtung das Centrum der Cornea umgürtet, einen ziemlich scharfen *äusseren*, und einen ohne deutliche Grenze in die wolkige Trübung der Hornhautmitte sich verwaschenden *Innenrand* zeigt. Falls die Hornhaut ihrer Totalität nach entzündet ist, kann es auch geschehen, dass dieselbe *ihrer ganzen Masse nach undurchsichtig*, grauweiss wird und selbst merklich anschwillt.

Selten verläuft die Krankheit *ohne* Gefässbildung in den *tieferen* Schichten der Cornea. *Gewöhnlich* zeigen sich alsbald nach Entwickelung der eigenthümlichen Herde zarte feine Aestchen, die von der dem Rande des Exsudatherdes nächsten Portion der Scleralgrenze gegen diesen hinstreichen, sich dabei öfter kreuzen, damit ihre Lagerung in *verschiedenen* Schichten der Cornea propria bekunden und bisweilen so dicht an einander gedrängt sind, dass sie dem *freien* Auge wie ein *gleichmässig geröthetes Band* oder wie ein Blutextravasat erscheinen. Am Rande des Exsudatherdes selbst lösen sie sich auf zu einem mehr oder weniger dichten *Netze*, welches die Peripherie des Herdes in wechselnder Ausdehnung und wohl auch rings umsäumt.

Die *Oberfläche der Hornhaut* bewahrt hierbei nicht selten ihren spiegelnden Glanz. Oefter indessen erscheint dieselbe matt, wie angehaucht oder wie mit Nadeln zerstochen und auch mit neugebildeten Gefässnetzen übersponnen, die Keratitis diffusa ist mit einer vasculosa combinirt.

Die übrigen *subjectiven Symptome*, Schmerzen und Lichtscheu sowie die Hyperämie in der Bindehaut und Episclera sind wandelbar in allen Graden und stehen öfters zur Grösse und Intensität der eigentlichen Gewebswucherung in keinem Verhältnisse, ja sie können nahezu ganz fehlen.

Dass *Trübschen* diesen Zustand begleite, falls der Entzündungsherd in den Bereich der Pupille hineinragt, versteht sich von selbst. Bei sehr geringer oder fast fehlender Ciliarreizung ist es gewöhnlich dasjenige Symptom, welches den Kranken aufmerksam macht und ärztliche Hilfe zu suchen bestimmt.

Ursachen. Als nächste Veranlassung können die mannigfaltigsten äusseren Schädlichkeiten wirken. Oefter jedoch tritt die diffuse Keratitis *ohne alle* eruirbare *äussere* Ursache auf, ja dies scheint *die Regel* zu sein. Viele glauben in dem fraglichen Leiden die Localisation einer *Dyscrasie* erblicken zu müssen, oder sehen in der *Scrophulose* und *Tuberculose (Mackenzie, Arlt)*, in *ererbter (Hutchinson, Secondi)* oder *constitutioneller Syphilis* wenigstens ein die Entwickelung der Keratitis diffusa *sehr begünstigendes* Moment. Es lässt sich hierüber noch streiten. So viel ist gewiss, dass die Krankheit in jedem *Alter*, bei beiden *Geschlechtern* und bei den verschiedensten *Constitutionen* beobachtet wird; dass sie jedoch bei *kleinen Kindern* und Erwachsenen *jenseits* der 40 Jahre *seltener* auftrete, während junge Leute von 12—25 Jahren das *grösste* Contingent liefern. Auch sollen *Mädchen* mehr disponiren als *Knaben* und besonders gracile schwächliche blutarme, in der körperlichen Entwickelung zurückgebliebene und beziehungsweise auch dysmennorrhoische Individuen ergriffen werden.

Verlauf. Gewöhnlich gehen der sichtbaren Exsudatbildung mehrere Tage lang die Erscheinungen der *Ciliarreizung*, Gefässinjection, Schmerzen und Lichtscheu mit ihren Attributen voran. Anfänglich sind dieselben meistens sehr auffällig, mitunter sogar überaus stark entwickelt. Mit dem Fortschritte der *Productbildung* pflegen sie sich aber allmälig zu ermässigen und wohl auch gänzlich zurückzuweichen; obgleich es hinwiederum nicht an Fällen fehlt, wo sie den *ganzen Verlauf* der Krankheit hindurch mit Exacerbationen und Remissionen eine *bedeutende* Intensität bewahren oder *unerheblich* erscheinen. *Unabhängig* von diesen Verschiedenheiten fördert der Wucherungsprocess bald massenhafte, bald geringfügige Productmengen und erklimmt seinen *Höhenpunkt* innerhalb kürzerer oder längerer Zeiträume, im Laufe von Tagen oder Wochen. *Daselbst angelangt,* pflegt der Process Wochen und Monate lang mit wechselnder Intensität der Ciliarreizung anzudauern, ehe er *rückgängig* zu werden beginnt. Die *Rückbildung* der Infiltrate ist in der Regel eine langsame und kann auch viele Monate in Anspruch nehmen. Fälle mit *sehr stark entwickelten Gefässsymptomen* pflegen jedoch im Allgemeinen rascher abzulaufen, als solche, wo diese mehr zurücktreten. Nicht minder ist bei *Kindern* die *Dauer* des Leidens gewöhnlich eine kürzere, als bei Individuen *in* und *jenseits* der Pubertätsperiode.

Die Krankheit bleibt übrigens nicht oft auf *Ein* Auge beschränkt; meistens werden *beide* Augen kurz nach einander ergriffen. Auch *recidivirt* das Leiden gerne. Mitunter combinirt es sich mit *Iritis*, *Iridochorioiditis* oder mit *anderen* Formen der Keratitis.

Ausgänge. Die Keratitis diffusa wird bei gehörigem Verhalten des Kranken und richtiger Therapie *häufig zur Heilung gebracht*, indem erstlich die Reizerscheinungen im Ciliarsysteme sich mindern und schwinden, dann die Exsudatherde sich lockern, aufhellen, in kleinere Flecke zerfallen und endlich völlig aufgelöst werden, ohne Spuren zu hinterlassen. *Leichte graue wolkige* Trübungen hellen sich begreiflicher Weise sicherer und rascher auf, als *ganz undurchsichtige* figurirte Herde, und *frische* Productmassen leichter, als seit vielen Monaten bestehende. Doch kommen bei richtigem therapeutischen Vorgehen auch die scheinbar *ungünstigeren* Fälle nicht ganz selten zu einer *vollständigen* Heilung, namentlich wenn sie mit stärkerer Ciliarinjection einhergingen. Abgesehen hiervon ist bei *Kindern* die Prognosis immer weit günstiger. Bei diesen schwinden öfters Trübungen, welche vermöge ihrer Intensität und des langen Bestandes bei Erwachsenen wenig Aussicht auf Heilung übrig lassen. Völlige Normalität der *übrigen* Bulbustheile zählt nicht minder zu den Bedingungen der Heilung. Wo diese durch die Entzündung ebenfalls stärker mitgenommen worden sind, ist die Prognose auch in Bezug auf die Hornhaut weniger günstig.

Es ist hierbei wohl zu berücksichtigen, dass das Schwinden auffälliger oder doch mit freiem Auge wahrnehmbarer Trübungen nicht immer gleichbedeutend mit *völliger Heilung* sei. Die mikroskopischen Untersuchungen der Neuzeit lassen gar keinen Zweifel darüber, dass in scheinbar ganz durchsichtigen und normalen Hornhautpartien ausgedehnte Lager von Kernen und zum Theile fettiger Molecularmasse vorkommen, welche offenbar nur auf Rechnung längst abgelaufener Entzündungsprocesse gesetzt werden können. Schon unter der Lupe treten sie an feinen Schnitten als deutliche, grauliche Trübungen hervor. Daher die Neigung zu Recidiven.

Endlich ist noch die Umwandlung der neugebildeten Elemente in *Eiter* als ein möglicher Ausgang zu erwähnen. Sie ist am ersten noch bei sehr gesättigt weissen und weissgelblichen Trübungen zu fürchten, namentlich wenn diese sich

rasch ausbilden. Es steht aber sehr dahin, ob Fälle in welchen es zu *diesem* Ausgang kömmt, in der Bedeutung einer Keratitis *diffusa* aufgefasst werden dürfen.

Die Behandlung hat die entzündliche Gewebswucherung zu beschränken, etwa vorhandene übermässige Nervenerregungen zu beschwichtigen und den rückgängigen Metamorphosen der neugebildeten Elemente den Weg zu bahnen. Ist ein *allgemeines* Leiden vorhanden, welches den örtlichen Process möglicher Weise beeinflussen kann, so muss selbstverständlich auch diesem die gebührende therapeutische Berücksichtigung werden. Die Mittel, um den *ersten* beiden Indicationen gerecht zu werden, sind von denen nicht verschieden, welche bei der Keratitis vasculosa mit Erfolg angewendet werden, leisten bei der diffusen Art aber entschieden weniger.

In neuester Zeit hat man, namentlich in *frischen* Fällen, von der *Paracenthesis corneae* die günstigsten Wirkungen gesehen, indem der sonst so schleppend verlaufende Process innerhalb 8—14 Tagen zur Heilung gebracht wurde. Bei vascularisirender Keratitis diffusa mit sehr beträchtlicher Ciliarreizung und bei Complication mit Iritis scheint dieses Verfahren jedoch wenig zu leisten (*Hasner*). — In einzelnen Fällen von sehr chronisch verlaufender und ohne erhebliche Gefässeinspritzung einhergehender Keratitis diffusa hat man von der Application *warmer Umschläge* Nutzen gesehen. Gelang es, den Bindehautsack in mässigem Grade an der Entzündung zu betheiligen, so erfolgte die völlige Heilung bisweilen in überraschend kurzer Zeit (*Graefe, Secondi*).

Nähert sich der entzündliche Process seinem Abschlusse oder ist er bereits an diesem angelangt, so stellt sich häufig die Aufgabe, *die säumige Aufhellung der Trübungen zu beschleunigen.* Einstäubungen von Calomel und Einstreichungen der *gelben Quecksilberoxydsalbe* empfehlen sich dann ganz besonders. *Stärkere* Reizmittel, Opiumtinctur, Lösungen von Kupfervitriol in Glycerin *(Roosbroeck)* etc. darf man erst dann mit Vorsicht anwenden, wenn die Reizerscheinungen und die krankhafte Empfindlichkeit des Auges ganz geschwunden sind. Besser werden sie *gemieden.*

Quellen. *Mackenzie*, Prakt. Abhandlung über die Krankheiten des Auges. Weimar 1832. S. 407. — *Arlt*, Krankheiten des Auges. Prag, 1851. I. S. 183. — *Hasner*, Klin. Vorles. Prag, 1860. S. 160 und Prager med. Wochenschrift 1864. Nro. 1. — *Hutchinson*, A clinical memoir etc. London, 1863. S. 26. — *Secondi*, Clinica ocul. di Genova. Torino, 1865. S. 13. — *Graefe*, A. f. O. VI. 2. S. 133. — *Sämisch* und *Pagenstecher*, kl. Beobacht. Wiesbaden, 1862. II. S. 109. — *Roosbroeck*, kl. Monatbl. 1863. S. 493. — *Tetzer*, Wien. med. Jahrb. 1866. 4. S. 6.

5. Keratitis suppurativa.

Krankheitsbild. *Eiterherde in der Cornea kennzeichnen sich durch ihre dichte Trübung und durch die in ihrem Inneren vor sich gehende Zerfällung und Auflösung der Hornhautsubstanz in fettigkörnigen Detritus.*

Die Erscheinungen der Ciliarreizung, welche der Hornhauteiterung vorangehen und sie begleiten, variiren in allen Graden. Bald schlagen die *Gefässsymptome* vor, bald die Symptome der *Nervenreizung*, bald halten sich *beide* bei hoher Intensität das Gleichgewicht, bald aber treten sie fast gänzlich zurück, die Hyperämie ist eine überaus geringe und die Symptome der Nervenerregung fehlen ganz. Es stehen diese Verschiedenheiten in einigem Zusammenhange mit den ursächlichen Momenten der Eiterung und finden ihre nähere Erörterung bei der Beschreibung des *Verlaufes* der Keratitis suppurativa.

Der Eiterherd selbst charakterisirt sich bald als *ein Abscess*, bald als ein *offenes Geschwür*, indem er einmal in dem *Parenchym* der Hornhaut eingeschlossen ist, das andere Mal aber eine nach aussen mündende Substanzlücke darstellt. Dazu kömmt dann noch die *Eitersenkung* in Gestalt des *Onyx* und des *Hypopyum*.

In Bezug auf das letztere stellt es sich nämlich immer mehr heraus, dass die in der Kammer sich sammelnden Eitermassen, abgesehen von *Durchbrüchen der Cornealabscesse nach hinten*, nicht allein von Gewebswucherungen der *Iris* abgeleitet werden können, sondern eine *wesentliche* Quelle in entzündlichen Prolificationen des *Wasserhautepitheles* finden. Es ist diese *suppurative Hydromeningitis* allerdings häufig an *Iritis* geknüpft, welche ihrerseits wieder sehr gewöhnlich in- und extensive Formen der *Keratitis suppurativa* begleitet; doch bildet die Iritis *keine* nothwendige Voraussetzung des Hypopyum. Man findet derartige Entzündungen der Descemeti in der Regel neben breiten, sehr ausgedehnten Geschwüren mit weissgelb infiltrirtem Rande und überhaupt bei allen umfangreichen und tiefgreifenden, mit starker Ciliarreizung einhergehenden Eiterherden der Cornea *(Hypopyum-Keratitis. Roser)*.

Der Inhalt der Eiterherde ist nicht immer ein völlig gleicher, was darauf hindeutet, dass der Process, wenn auch der Wesenheit nach stets derselbe, doch so mancher bisher nicht ganz gekannter Modificationen fähig ist. Oft kömmt der Inhalt, was das äussere Ansehen betrifft, mit *reinem Eiter* völlig überein, er ist rahmartig, enthält placentaartige festere Klumpen und scheint geringen Einfluss auf die umgebenden Gewebe auszuüben, indem der Eiterherd oft lange besteht, ohne dass die ihn durchsetzenden Faserlamellen der Hornhaut bedeutende Verwüstungen erlitten hätten. In solchen Fällen vornehmlich zeigt sich in den Umgebungen des Eiterherdes, und selbst *in* diesem die Neigung zur Höhergestaltung der neugebildeten Elemente, zur Regeneration der Hornhaut, zu Narbenbildung und Gefässentwickelung. In anderen Fällen erscheint der Eiter *sehr flüssig, an fettigem Detritus überaus reich*, die Neigung zur Höhergestaltung tritt ganz zurück, dafür aber schmilzt die Lamellarsubstanz der Hornhaut rasch bis auf die äusserste Grenze des Herdes hin, so dass man an eine Art *corrosiver* Einwirkung des Eiters auf die Theile denken könnte. Ganz ähnlich verhält sich eine andere Reihe von Fällen, in welchen der Inhalt der Herde anfänglich starr und sehr gesättigt gelb erscheint, rasch aber in einen dicklichen Eiter zerfliesst, welcher alles zu schmelzen scheint, was mit ihm in Berührung kömmt. Es erinnert dieses Product sehr an *zerfliessenden Tuberkel*. Endlich kommen Fälle vor, in welchen die betreffenden Stellen der Hornhaut in eine *lichtgraue* oder *sulzähnliche*, durchscheinende, fast farblose Masse *zerfallen*, bevor es noch zu einer erheblichen *Trübung* gekommen ist. Man hat diese Fälle einstmal auf einen von Entzündung verschiedenen Process, auf *Malacie*, bezogen. Doch beruht die Schmelzung sicherlich auf einem ganz ähnlichen *Wucherungsprocess* in den Hornhautkörperchen, wie er der wahren *Vereiterung* zu Grunde liegt.

A. Der Abscess stellt sich äusserlich als eine in die Hornhautsubstanz eingeschobene *Schichte* einer opaken, gelblichweissen oder eitergelben, selten von beigemischtem Blute röthlich oder rostähnlich gefärbten Substanz dar.

Partielle Abscesse, falls sie nahe dem Centrum der Cornea sitzen, erscheinen meisthin von unregelmässig rundlichem *Umfange;* falls sie der Peripherie der Cornea näher liegen oder an sie anstossen, ist ihr Umriss gewöhnlich nierenförmig oder gleicht einem Kreisabschnitte. *Der Rand* eines solchen partiellen Abscesses ist oft sehr scharf, oft aber geht er in einen weissgrau gefärbten Saum über, welcher sich allmälig in eine grauliche wolkige und weiterhin in eine sulzige Trübung auflöst. Reicht

diese Trübung bis zur Peripherie der Cornea, so findet man in derselben wohl auch *neugebildete Gefässe*. Die den Abscess von *vorneher deckenden* Hornhautschichten sind oft wenig verändert und deren Oberfläche erscheint *spiegelglatt*. In anderen Fällen jedoch zeigen sie sich in wechselndem Grade *getrübt*, bisweilen auch *vascularisirt* und von mattem rauhem Epithel überkleidet.

Der Eiterherd ist in seinem Centrum gewöhnlich am dicksten und greift daselbst nicht selten nahezu durch die ganze Dicke der Hornhaut. Gegen seine Peripherie hin aber verschmächtigt er sich in der Regel bedeutend und endet, falls er scharf begrenzt ist, meistens mit einem schneideartig zugeschliffenen Rande. Er *lagert häufig in den mittelsten Schichtlagen* der Hornhaut, so dass er nach vorne und rückwärts von einem fast gleich dicken Stratum eiterfreier Hornhautsubstanz gedeckt erscheint. Bisweilen sitzt er aber auch *in den hintersten Blättern* der Cornea oder erscheint gar theilweise zwischengeschoben zwischen Cornea und Descemeti. Endlich kommen nicht selten Fälle vor, in welchen *die vorderen Lamellen* die Hauptmasse des Eiters einschliessen.

Bei dem *Totalabscesse der Cornea*, dem sogenannten *Vortex purulentus*, erscheint die Cornea sehr oft in einen weissgelben oder eitergelben Pfropf verwandelt, dessen Rand bis nahe an die Sclera stösst und dessen gewöhnlich schon getrübte, matt angelaufene Oberfläche bedeutend über das normale Niveau hervorragt, eine Verdickung der Hornhaut beurkundend.

In den ersten Stadien ist *der Inhalt eines Abscesses* meisthin *nicht flüssig*. Sticht man den Eiterherd an, so fliesst *nichts* heraus, die Wundflächen erscheinen gelblichweiss und rauh von kleinen Klümpchen einer ziemlich cohärenten Masse, welche sich als Conglomerat von Kernen und fettigkörnigem Detritus ergibt. Die Zerfliessung in Eiter beginnt meisthin im *Centrum* des Herdes, öfters indessen auch an *mehreren* Stellen zugleich, es bilden sich *kleine Eiterherde* in der starren Masse, die sich allmälig ausdehnen und zusammenfliessen. In manchen Fällen jedoch ist das Stadium der Starrheit ausnehmend *kurz*, kaum merklich, schon sehr frühzeitig ist *die ganze Masse* in einen dünnflüssigen Eiter aufgelöst, der sich bei einem Einstiche rasch entleert und bisweilen selbst geradezu hervorspritzt. Es gibt *kein verlässliches* Zeichen welches, so lange der Abscess noch geschlossen ist, die Starrheit oder flüssige Beschaffenheit des Productes immer erkennen liesse.

An senkrechten Durchschnitten sieht man leicht, dass die Eitermasse des Abscesses nicht Einen *compacten* Klumpen bilde, etwa in der Art, wie bei Abscessen im Unterhautbindegewebe, in Muskeln u. s. w. Vielmehr erscheint das Product in mehr weniger dicken *Scheiben* zwischen die Faserschichten der Cornea eingelagert, *der Eiterherd besteht aus abwechselnden Schichten von Entzündungsproduct und Faserlamellen.*

Die Eiterschichten sind übrigens nicht alle von gleicher Ausdehnung und ihre Centra liegen nicht in Einem Radius der Hornhaut, daher der Abscess häufig ein ganz unregelmässig blätteriges Aussehen bekömmt. Namentlich gilt dieses von dem eigentlichen Centrum des Eiterherdes, denn hier liegt eben eine grosse Anzahl von Eiterschichten über einander. Gegen dessen Grenze hin nimmt die Zahl der letzteren sehr ab und oft findet man daselbst nur eine oder die andere meist sehr dicke Lage Eiter, welche Einen Zwischenblattraum auf eine weite Strecke hin ausgedehnt hat.

Die den Eiterherd durchsetzenden Corneallamellen scheinen anfänglich, besonders in gewissen Fällen, an dem Processe nur *wenig* Antheil zu nehmen, indem sie kaum merkliche Veränderungen zeigen. Früher oder später aber beginnen sie sich ebenfalls zu trüben und *zerfallen* endlich unter fortschreitender Verflüssigung des Entzündungsproductes in fettigkörnigen Detritus, Communicationen zwischen den einzelnen Eiterlagen vermittelnd. Doch auch die Lamellen zerfallen nicht immer *an hinter einander* gelegenen Stellen, sondern jede in einem anderen Stücke ihres in dem Eiterherde eingeschlossenen Theiles. *Der eigentliche Abscess* besteht dann aus über einander geschichteten Eiterlagen, welche durch regellos zerstreute, bald grössere bald kleinere zackig buchtige Löcher in den trennenden Corneallamellen mit einander zusammenhängen. Im weiteren Verlaufe erst, bald früher bald später, schmelzen diese einspringenden Faserlagen mehr zusammen und die Abscesshöhle wird so eine mehr einheitliche.

Der Eiter steht im Abscesse unter einem gewissen Drucke und drückt natürlich selbst auf seine Umgebungen. In Folge dessen dringt der flüssige Eiter gerne über die Grenzen des Entzündungsherdes hinaus zwischen die Cornealblätter und baucht bei massiger Ablagerung wohl auch die vordere oder hintere Abscesswand merklich hervor. Auch steht ohne Zweifel die bei grossen und rasch entstandenen Abscessen nicht gar selten vorkommende *brandige Zerstörung* einzelner Partien des Entzündungsherdes damit in einem näheren Zusammenhange.

Die *Seitenausbreitung des Abscesses* kömmt allerdings zum Theile auf Rechnung des fortschreitenden Processes. Zum anderen Theile aber ist sie gewiss eine rein *mechanische*. Der in den einzelnen Zwischenblatträumen sich häufende Eiter drängt die Blätter mehr und mehr auseinander, um sich Raum zu schaffen, und wegen der Gleichmässigkeit des durch die Flüssigkeit ausgeübten Druckes erhalten die einzelnen Eiterschichten in der Regel eine nahezu kreisrunde Form. Besonders in den mehr lockeren *mittleren* Schichten der Cornea findet der Eiter eine sehr günstige Gelegenheit, sich nach der Fläche auszubreiten. Darum fällt die äusserste Peripherie der Abscesse auch gewöhnlich in die *mittelsten* Blatträume und erscheint, da sie über den eigentlichen Entzündungsherd hinausreicht, oft scharf begrenzt.

B. Ausser dem Drucke wirkt auch noch die *Schwere* des Eiters. Daher kömmt es, dass sich der Eiter bisweilen zwischen einzelnen Lamellen der Cornea nach abwärts senkt und daselbst sammelt, die betreffenden Hornhautblätter in stets wachsendem Umfange auseinander drängend. Man nennt diesen Zustand, welcher dieselbe Bedeutung wie Eitersenkungen zwischen Muskelfascien u. s. w. hat, seiner Aehnlichkeit mit der Lunula der Nägel halber *Onyx, Unguis, Nagel.*

Fig. 3.

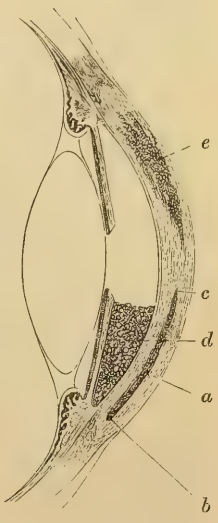

Der Onyx (Fig. 3 *a*) lagert in der Regel in den *mittleren* Interlamellarräumen. Er nimmt immer die *tiefste* Stelle derselben ein. Sein *unterer* der Cornealgrenze concentrischer *Rand b* stösst nicht direct an die Sclera an, sondern ist von deren vorderer Grenze stets durch einen schmalen, von dem Limbus conjunctivalis gedeckten Saum getrennt. Der *obere* Rand *c* ist geradlinig oder concav, seltener convex, häufig nicht völlig scharf begrenzt, bildet aber stets *eine schneideähnliche Kante*. Der Onyx stellt, den anatomischen Verhältnissen entsprechend, nämlich fast constant eine *blattartige Schichte* dar, welche zwischen die Corneallamellen eingeschoben ist, und welche man bei seitlicher Betrachtung durch die ganze Dicke der Kammer von der Iris getrennt findet.

Dieser bedeutende Abstand der nach vorne convexen Eiterschichte und der schneideähnliche obere Rand, an welchem vorbei man die *tiefer gelegenen Theile der Iris* deutlich übersehen kann, sind die Merkmale, welche *den Onyx von dem Hypopyon d leicht unterscheiden lassen.* Das letztere liegt nämlich der Iris an und bietet von oben gesehen eine der Dicke der Vorderkammer entsprechende scharf begrenzte, wenn auch oft unregelmässige *Fläche* dar. Ein weiteres solches unterscheidendes Symptom ist die im Allgemeinen grössere *Verschieblichkeit* des Hypopyon bei Seitenbewegungen des Kopfes. Es ist dasselbe indessen von geringerer Bedeutung, da auch Onyces bisweilen leicht ihren Ort verändern und umgekehrt Hypopyen nicht gar selten vorkommen, welche vermöge des überwiegenden Gehaltes an mehr starren Elementen nahezu fixirt sind. Am schwierigsten pflegt die Diagnosis zu sein, wenn *Onyx und Hypopyon zugleich* auftreten und gleiche Höhen erreichen. Das Vorhandensein des Onyx lässt sich dann bisweilen nur aus der geringen Dicke der *vorlagernden durchsichtigen* Hornhautschichte und aus der Existenz eines Abscesses oder Geschwüres in der Cornea errathen.

In einzelnen seltenen Fällen kömmt der Diagnosis übrigens die Wahrnehmbarkeit des *Verbindungskanales zwischen Geschwür oder Abscess e und Onyx* zu Hilfe. Es erscheint derselbe als ein schmaler eiterfarbiger oder trüber Strang, welcher in ganz unregelmässigem zackigen Verlauf von der unteren Peripherie des Abscesses zur oberen des Nagels hinzieht. Es besteht derselbe wohl immer, wenn er auch nicht stets nachweisbar ist. Bisweilen kann man durch Druck auf die untere Hälfte der Cornea dieses sonst unsichtbare Kanälchen mit Eiter füllen und dasselbe, indem der Eiter in die Abscesshöhle zurückgetrieben wird, zur Wahrnehmung bringen.

Die Grösse des Onyx ist ausserordentlich wandelbar. Oft präsentirt er sich als ein sehr schmales kaum wahrnehmbares eitergelbes Säumchen, welches wenig über den Rand des Limbus conjunctivalis hervorragt und ein geübtes Auge voraussetzt, um gesehen zu werden. In anderen Fällen ist der senkrechte Durchmesser desselben 1—2 Linien lang. Bisweilen fliesst der obere Rand des Onyx sogar mit der unteren Peripherie des Abscesses zusammen, ja es gibt Fälle, wo beim Sitze des letzteren an der *obersten* Partie der Hornhaut diese fast *ihrer ganzen Fläche nach* von einem Onyx in ein vorderes und hinteres Blatt abgetheilt erscheint.

C. Hornhautgeschwüre kommen sehr häufig vor. Sie entwickeln sich in den meisten Fällen *primär*, d. h. ohne dass ein Abscess vorangeht. Ein Theil der Hornhaut einschliessig seiner vorderen Schichten trübt sich sulzähnlich, graulich oder eitergelb, seine Oberfläche wird matt, gewinnt ein eigenthümlich gelockertes rauhes Ansehen, zerfällt und stösst sich ab, eine Substanzlücke hinterlassend, welche bei weiterem Vorschreiten des Processes sich allmälig ausbreitet.

Jeder Theil der Hornhaut kann den *Sitz* eines Geschwüres abgeben. Dessen *Grösse* ist sehr verschieden. Es gibt Geschwüre, welche kaum einem Hanfkorne an Umfang gleichkommen und andere, welche über den grössten Theil oder über die ganze Hornhaut ausgedehnt sind. Die Verschwärung dringt oft *nicht über die vorderen* Cornealschichten ein; während in anderen Fällen, selbst bei geringem Umfange des Geschwüres, dessen *Boden bis nahe an die Descemeti eingetieft oder gar durchbrochen* erscheint, so dass die Kammer mit der Aussenwelt durch eine Oeffnung der Hornhaut in Verbindung tritt.

Die grösste Mannigfaltigkeit bietet aber die *äussere Gestalt* dar. *Centrale* Geschwüre haben gewöhnlich eine rundliche oder ovale Form, seltener sind ihre Contouren unregelmässig, winkelig, buchtig. *Periphere* Geschwüre hingegen erscheinen bei grösserer Ausdehnung oft lancett-, nieren-, halbmond- oder mondsichelförmig. *Die Ränder* sind in der Regel *flach*, das Geschwür gleicht einer *Mulde*, deren Boden allseitig fast unmerklich, unter einem sehr stumpfen und abgerundeten Winkel, in die Hornhautoberfläche übergeht, so dass die Grenze des Geschwüres eine undeutliche wird. In anderen Fällen aber *fallen die Ränder des Geschwüres steil ab* oder stehen geradezu senkrecht auf der Cornealoberfläche und dem Boden der Substanzlücke. *Die Flächen der Ränder und des Bodens* sind öfters *glatt*, ohne auffällige Erhabenheiten. Ebenso oft jedoch erscheinen dieselben bei muldenförmigen Geschwüren *treppenartig oder aufgeblättert*. Bei steilen Geschwüren sind sie bisweilen *fetzig*, wie angefressen, oder wohl auch *überhängend*. *Der Boden des Geschwüres* als Ganzes ist meistens concav und glatt, oder von kleinen Hügelchen rauh uneben. Bei umfangreichen und tiefgreifenden Geschwüren wird derselbe indessen nicht gar selten durch den intraocularen Druck *nach vorne getrieben* und tritt blasenartig über die Ränder hervor. Er ist häufig von einem speckähnlichen oder schmierigen, eiterigen, graulichtrüben oder sulzigen *Producte* in wechselnder Menge *überdeckt*. Die Unterlage und die Ränder des Geschwüres erscheinen meistens auf eine grössere oder geringere Entfernung hin eitergelb grau oder sulzähnlich getrübt, indem die Prolification in dem Umkreise des Geschwüres fortdauert oder gar noch weiter schreitet.

Oefters zeigen sich auf dem getrübten Boden des Geschwüres auch *Gefässe*, besonders dann, wenn sich in den nachbarlichen Portionen der Cornea eine Keratitis vasculosa entwickelt hat. In der That ist die Gefässentwickelung rings um die Peripherie des Geschwüres nicht selten eine ungemein reichliche, ein dicht gewebter Kranz unter einander verschlungener Gefässe umgibt die vereiternde Stelle, aber nur eine kleine Anzahl von Zweigchen überschreitet den Geschwürsrand, um sich unter dem Belege des Geschwürbodens zu verlieren.

Sitzt das Geschwür nahe der Hornhautperipherie, so dass ein Randtheil desselben mit dem Limbus conjunctivalis in Berührung steht, oder ist das Geschwür bereits durchgebrochen und ein Theil der Iris vorgefallen, so erheben sich auf dem Boden desselben nicht selten *Granulationen*, welche bei fortschreitender Wucherung schwammähnlich hervortreten und durch ihre Fleischfarbe sowie durch die Neigung zu Hämorrhagien einen sehr grossen Gefässreichthum verrathen.

Doch kommen auch wiederum Fälle genug vor, wo in Folge der raschen Abstossung des Eiters jede *Trübung im Bereiche des Geschwüres fehlt*, dieses also eine Substanzlücke mit völlig *durchsichtigem* Grunde und Rändern darstellt.

Ziemlich oft findet sich *neben Geschwüren*, wenn dieselben nicht gerade in der Nähe des unteren Hornhautrandes sitzen, der Onyx. Der zwischen den Lamellen der Geschwürsränder sich entwickelnde Eiter senkt sich, die Blätter auseinander reissend, und sammelt sich an der tiefsten Stelle an.

Ursachen. 1. Es sind zum Theile dieselben *reizenden Schädlichkeiten*, welche auch die *anderen* Formen der Keratitis begründen können. Zweifels-

ohne kann eine grosse Intensität, eine längere Dauer oder öftere Wiederholung einer Schädlichkeit die Wucherung ausnehmend begünstigen und sohin auch den Uebergang des Processes in Eiterung veranlassen. Allein es reicht diese Erklärung nicht für alle Fälle aus. Häufig folgen *ausgebreitete* Verschwärungen auf sehr *umschränkt* einwirkende Schädlichkeiten von verhältnissmässig *geringer* Intensität und *kurzer* Dauer, ohne dass sich in der *Constitution* des Individuums ein genügender Grund dafür auffinden lässt. Obenan müssen in dieser Beziehung gestellt werden *chemische* und *mechanische* Eingriffe aller Art, besonders aber *Verletzungen* der eigentlichen Hornhautsubstanz. Die Keratitis suppurativa ist einer der bittersten Feinde aller Augenoperationen, bei welchen die Hornhaut verwundet wird. *Erschütterungen* der Cornea führen oft, gerissene, gequetschte und vornehmlich *verunreinigte* Wunden gewöhnlich zur Vereiterung. Diese ist häufig das Mittel, um steckengebliebene *fremde Körper* loszutrennen und zur *Abstossung* zu bringen.

2. Eine ganz eigenthümliche Art der Hornhautentzündung ist die *neuroparalytische*. Sie entwickelt sich unter mehr oder weniger beträchtlicher Hyperämie und ödematöser Schwellung der Nachbargebilde, namentlich der Bindehaut, im Gefolge von Leitungshemmungen der zum Auge gehenden Zweige des *fünften Nerven*. Bei *unvollständiger* Lähmung dieser Nervenzweige kömmt sie überhaupt selten vor, bleibt meistens partiel, steigert sich gewöhnlich nicht bis zur wirklichen eitrigen Zerfällniss, sondern bleibt auf der Stufe der einfachen Infiltration stehen und wird häufig wieder *rückgängig*. Bei *totaler* Lähmung *sämmtlicher* zum Bulbus ziehender Quintuszweige aber wird die *Vereiterung* der Hornhaut *ziemlich oft* beobachtet. Die Cornea ist dann meistens ihrer *ganzen* Grösse nach ergriffen. Sie trübt sich erstlich sulzähnlich, dann wolkig grau, milchweiss und endlich eitergelb, schwillt stark an und zerfällt in grösserem oder geringerem Umfange, Geschwüre bildend. Vom *histologischen* Standpunkte aus fällt diese Form der Keratitis mit der durch *andere* Schädlichkeiten bedingten *eitrigen* Hornhautentzündung zusammen *(His)*. Gewichtige Gründe sprechen auch dafür, dass nicht sowohl die *Neuroparalyse*, d. i. die verminderte oder aufgehobene Zuleitung der die *Vegetation* beherrschenden Nervenimpulse *(Büttner)*, als vielmehr die bei völliger Unempfindlichkeit des Organes fast unvermeidliche Einwirkung mannigfaltiger *äusserer* Schädlichkeiten den *nächsten* Grund der Affection abgebe, dass sonach die Keratitis neuroparalytica hauptsächlich als eine *traumatische* aufgefasst werden müsse *(Snellen, Winther)*.

Die Entzündung bleibt übrigens nicht immer auf die eigentliche Hornhaut beschränkt. Abgesehen von der gewöhnlichen Theilnahme des *Wasserhautepithels* wird öfters auch die *Iris* in den Wucherungsprocess hineingezogen. Die Folgen sind Trübungen des Kammerwassers, selbst Hypopyumbildung, Kapselbeschläge und hintere Synechien des Pupillarrandes. Hierzu kömmt bei höhergradig entwickelten Fällen noch eine sehr beträchtliche Verminderung der *secretorischen* Thätigkeiten im Binnenraume und in den Adnexis des Augapfels. In der That beobachtet man nicht selten eine sehr auffällige Abnahme des *intraocularen Druckes*, ein Weichwerden des Bulbus und eine sehr merkliche *Trockenheit der Binde- und Hornhaut*, deren Epithel rauh wird und mit zähem Schleime überkleidet

erscheint. Es sind dieses Zustände, welche in der Pathogenese der Ophthalmie nicht unwahrscheinlich eine Rolle mitspielen und den Process in- und extensiv steigern können.

Zu den *entfernteren* Ursachen des Leidens zählt alles, was die Leitung im fünften Nerven zu beschränken oder gänzlich aufzuheben im Stande ist: Erkrankungen seiner Centraltheile, Traumen, Geschwulstbildungen am Schädelgrunde u. s. w. Vornehmlich aber ist die *Meningitis basilaris* zu nennen, welche ihrerseits wieder bald *primär auftritt*, bald aber nur die Localisation eines *Allgemeinleidens* darstellt, z. B. der Pyämie, der Tuberculose etc. und, indem sie den Stamm und das grosse Ganglion des Nerven in Mitleidenschaft zieht, durch *Anästhesirung* des Auges die neuroparalytische Form der Ophthalmie vorbereiten kann (*Canstatt*). Insoferne kömmt hier auch die *epidemische Cerebrospinalmeningitis* in Betracht, so weit sich nämlich einzelne Epidemien durch vorwaltende suppurative Entzündung der *Vordertheile* des Auges auszeichnen und diese Zustände auf Neuroparalyse basirt werden können (*Schirmer*). Mit gleicher Beschränkung ist auch die *anästhetische* Form des Lupus, *Spedalsked*, hier anzuführen (*Riegler*, *Boeck* und *Danielsen*). Endlich scheint es, als ob auch bei der *Zuckerruhr* sehr ausnahmsweise ein ähnliches Localleiden auftrete (*Simrock*, *Knapp*); wenigstens werden in ihren späteren Perioden gar nicht selten Lähmungen der verschiedensten Nervenbezirke beobachtet (*Seegen*), welche geeigneten Falles eine Ophthalmie der fraglichen Art wohl zu erklären vermögen.

3. Sehr häufig entwickelt sich die Keratitis suppurativa neben oder im Gefolge *der eitrigen Panophthalmitis* (siehe diese) sowie überhaupt *massiger* Ablagerungen von Eiter oder Blut im Bereiche der *Vorderkammer*, und vermittelt dann den Durchbruch und die Entleerung der krankhaften Producte. Solche Panophthalmien können wieder die Bedeutung *primärer* oder *secundärer* Affectionen haben und im *letzteren* Falle mit gewissen *Bluterkrankungen:* Pyämie, Tuberculose, Typhus, Puerperium, Rotz, anomal verlaufenden Exanthemen u. s. w. zusammenhängen, indem dieselben entweder ursprünglich sich in den *Hirnhäuten* localisiren und die Entzündung an den Sehnervenscheiden gegen und in das Auge *fortschreitet*, oder indem das Allgemeinleiden in den Binnenorganen gleich von vorneherein einen *selbständigen* Herd begründet.

4. Nicht selten geht die Keratitis suppurativa aus *anderen Formen der Hornhautentzündung* durch Steigerung des Wucherungsprocesses hervor. Bei der Keratitis *diffusa* geschieht dieses nur sehr ausnahmsweise, häufiger bei der *vasculären* Form und am häufigsten beim *Herpes*, dessen Efflorescenzen sich durch Ausbreitung des Entzündungsherdes gerne in Geschwüre verwandeln, welche nicht mehr den herpetischen Charakter tragen, sondern mit den primär entstandenen vollkommen übereinstimmen. Ausserdem werden *brandige* oder *nekrobiotische* Partien der Hornhaut gleich fremden Körpern von Eiterherden umgrenzt und so die Abstossung des lebensunfähig Gewordenen beschleunigt, die Heilung angebahnt.

5. Endlich kömmt es häufig zur Hornhauteiterung im Verlaufe der *Blennorhoe, Pyorrhoe, der Syndesmitis diphtherica, membranosa,* überhaupt jeder Bindehautentzündung, welche mit grosser Intensität auftritt und unter namhafter Hyperämie, Schwellung und Temperaturerhöhung einhergeht. Es pflanzt sich nämlich der Process unter solchen Verhältnissen gerne von der Conjunctiva auf die Hornhaut fort und führt in der letzteren zu ausgebreiteten Verschwärungen.

Der Verlauf der Keratitis suppurativa ist in hohem Grade variabel. Er wird ziemlich deutlich von den ätiologischen Momenten des Processes beeinflusst.

1. *Wahrhaft rapid* ist er in der Regel bei jenen Formen, welche in der Localisation gewisser *Allgemeinleiden* (3.) begründet sind. Innerhalb weniger Stunden, eines oder zweier Tage, ist oft die *ganze* Hornhaut in einen *Vortex purulentus* umgewandelt, welcher rasch zerfliesst, oder aber zur Absterbung führt. Merkwürdiger Weise sind hierbei die Symptome der Reizung nicht immer sehr hervorstechend. Sie können vielmehr in allen Graden variiren und sind oft kaum merklich.

Die Keratitis suppurativa, welche im Laufe solcher Bluterkrankungen auftritt, ist übrigens nicht nothwendig an massenhafte Ergüsse von Eiter in den Binnenorganen des Augapfels gebunden und noch weniger *constant eine totale.* Oefters entwickelt sich in derselben höchst acuten Weise und mit oder ohne auffällige Reizsymptome nur ein Abscess oder Geschwür von *beschränktem* Umfange. Diese können sich nun allerdings schnell ausbreiten und in kurzem zur *Hornhautphthise* führen; nicht selten bleibt aber der Eiterherd, wenn einmal der erste Schub vorüber ist, ein mehr umgrenzter und verläuft fürder nach der Weise anderer ätiologischer Formen der Keratitis suppurativa, um endlich wie diese zur Heilung oder Vernarbung zu gelangen. Es ist unter solchen Umständen sehr schwer, an einen *specifiken* Grund der Keratitis zu glauben, eine auf *Theile* der Hornhaut beschränkte *Infection* anzunehmen; wahrscheinlich sind *äussere* Schädlichkeiten, *Fortpflanzung* der Entzündung von der Bindehaut etc. als nächste Veranlassung dieser Zustände anzuklagen.

2. *Nicht minder rasch* entwickeln sich Abscesse und Geschwüre bei der *Blennorrhoe, der Syndesmitis membranosa und diphtherica.*

3. *Die neuroparalytische Form* ist im Allgemeinen *eine mehr chronische.* Es kommen allerdings Fälle vor, wo die Hornhaut sich *rasch* trübt und innerhalb weniger Tage durch Eiterung völlig zerstört wird. Dies sind aber *Ausnahmen.* Meistens besteht die Paralyse längere Zeit, *ohne* dass die Cornea Zeichen einer Veränderung darbietet, ja es ist das Hornhautleiden gar nicht einmal eine nothwendige Folge. Kömmt es endlich dazu, so bestehen die Entzündungsherde nicht selten Wochen und Monate lang unverändert fort, gehen wohl auch zeitweise wieder zurück, treten abermals hervor u. s. f.; oder es entwickeln sich an ihrer Stelle *Geschwüre* von ausnehmend chronischem Verlaufe und geringer Neigung zur Ausbreitung, ja öfters zeigen diese Geschwüre sogar deutlich das Streben zu vernarben, brechen aber wieder auf und so geht es fort, bis der Process an der Cornea zum Abschluss gekommen ist.

4. *Am meisten wechselt der Verlauf* bei jenen Formen der Keratitis suppurativa, welche scheinbar *spontan* oder in Folge *äusserer Schädlichkeiten primär* auftreten.

a. Sehr häufig ist deren *Entwickelung eine überaus rasche,* so dass das Stadium der sulzigen und graulichen Trübung seiner Kürze wegen leicht übersehen wird; innerhalb weniger Stunden, eines oder zweier Tage ist ein mehr weniger ausgebreiteter Abscess oder ein Geschwür gebildet, oder wohl auch die ganze Hornhaut in einen Eiterstock verwandelt.

Die Reizerscheinungen im Bereiche der ciliaren Gefässe und Nerven sind dabei mitunter ausnehmend gering. Es kommen Fälle vor, wo trotz massenhafter Eiterbildung in der Cornea die Bindehaut und das episclerale Gewebe kaum merklich injicirt, die örtliche Wärmeentwickelung fast normal ist und Schmerzen gänzlich fehlen. In anderen Fällen *entwickelt* sich der Herd allerdings unter heftigen, selbst *stürmischen* Irritationsphänomenen, doch *erschöpfen* sich diese sehr rasch und der Process gewinnt einen auffällig *torpiden* Charakter. Es sind dieses meisthin Fälle, in welchen die nächste Veranlassung des Hornhautleidens in Dunkel gehüllt ist. Aehnlich den

sogenannten *Congestionsabscessen, kalten Abscessen und Geschwüren* an anderen Körpertheilen pflegen derlei reizlose Eiterherde in der Hornhaut scharf begrenzt zu sein, sich rasch in die Tiefe und auch der Fläche nach auszubreiten und selbst die ganze Cornea zu zerstören. Sie compliciren sich gerne mit Iritis und es kömmt dann nicht gar selten zu massenhaften Hypopyen. Das Hinzutreten heftigerer Reizsymptome ist gewöhnlich ein gutes Zeichen, es deutet den Beginn einer begrenzenden Reaction an und diese äussert sich auch meistens durch graue Trübung im Umkreise des Eiterherdes.

Immerhin jedoch sind dieses Ausnahmsfälle. Wo die Keratitis *acut* auftritt, sind auch meistens die im Gefäss- und Nervensysteme nebenhergehenden Reizungen während des ganzen Verlaufes sehr deutlich ausgeprägt. Besonders wo eine auffällige *äussere* Schädlichkeit die Veranlassung abgegeben hat, pflegt die Hyperämie im episcleralen Gefüge und der Bindehaut, die örtliche Wärmeentwickelung, Schmerz und Lichtscheu in hohen und höchsten Graden zu wandeln; obgleich es auch hier wiederum nicht an Beispielen fehlt, in welchen nach einer Verletzung, z. B. nach einer Staaroperation, die Cornea *unter sehr geringen* Reizerscheinungen rasch vereitert. Bei alten decrepiden Individuen wird dieses nicht gar selten beobachtet.

b. Im Gegensatze zu diesen Fällen mit *acuter* Entwickelung der Eiterherde kommen mitunter entzündliche Hornhautinfiltrationen vor, welche unter mehr weniger heftigen Irritationssymptomen *wochenlang* bestehen, zu- und abnehmen, bis sich endlich die *Eiterung* geltend macht.

5. *Der Abscess*, einmal entwickelt, ist in der Regel sehr vergänglich; selten nur bleibt er mehrere Wochen *geschlossen*, meistens geht er rasch seinen Ausgängen zu.

Aehnliches gilt auch vom *Onyx. Kleine* Ungues kommen und verschwinden oft innerhalb eines Tages, auch wechseln sie in Bezug auf ihre Höhe gewöhnlich sehr stark. *Massenhaftere* Eitersenkungen hingegen bestehen bisweilen wochenlang, ehe sie schwinden oder in andere Zustände übergehen.

Das Geschwür als solches schreitet häufig unter Fortbestand der gegebenen Reizerscheinungen rasch weiter und zerstört ansehnliche Portionen der Cornea, ehe es sich begrenzt. In anderen Fällen aber *reiniget* es sich schon, nachdem es kaum entstanden ist. In weiteren Fällen endlich *wird es chronisch*, der Eiterbildungsprocess dauert unter weniger heftigen Reizsymptomen Wochen lang fort, der Geschwürsgrund und die Ränder der Substanzlücke bleiben trüb, sondern fortwährend eiterähnliche Producte ab, ohne dass jedoch der Umfang des Geschwüres sich wesentlich ändert.

Hat sich das Geschwür gereinigt, so schreitet es nicht selten rasch der Heilung zu. In anderen Fällen jedoch *zögert* die Neubildung von Hornhautsubstanz, die Substanzlücke besteht ohne sonderliche Reizerscheinungen Wochen und Monate fort, ehe sie völlig ausgefüllt wird.

Ausgänge. *A. Der Abscess ist der Heilung durch Resorption fähig.* Bei *kleinen* Abscessen, namentlich im *Kindesalter*, ist die *vollständige* Aufsaugung nichts ganz Ungewöhnliches. Je grösser aber der Eiterherd und je älter das Individuum ist, um so seltener kömmt es zu einem solchen günstigen Ausgange. Falls der Eiter auch wirklich *nicht* zum Durchbruche gelangt und allmälig der Zersetzung und Resorption verfällt, bleiben doch in der Regel ausgebreitete und dichte *leucomatose* Trübungen zurück. Diese kommen

dann theils metamorphosirten *Resten des Eiters* auf Rechnung, theils *neoplastischem Gefüge*, welches letztere für die im Inneren des Herdes zu Grunde gegangenen Gewebstheile Ersatz leistet. War der Abscess von *beträchtlichem Umfange*, so schrumpft nebenbei gewöhnlich die *Cornea* ihrer ganzen Ausdehnung nach und verwandelt sich in einen trüben sehnenähnlichen Knopf, welcher die sehr verengte und unregelmässige Scleralöffnung des in Schwund übergehenden Bulbus schliesst. Bisweilen setzt sich in solchen Fällen *ein Theil* des Eiters in eine fettigkalkige Masse um, welche späterhin nach Art eines *Concrementes* in die getrübte Cornealpartie eingesprengt erscheint.

Es werden übrigens diese Ausgänge bei *blennorrhoischen*, *pyorrhoischen* etc. Abscessen und dort, wo der Eiterherd der Cornea als Theilerscheinung eines *Allgemeinleidens* auftritt, kaum jemals beobachtet.

Oftmals, besonders in Fällen der *letzteren* Art, wird die Cornea in der ganzen Dicke und Ausdehnung *des Eiterherdes rasch zerstört*, somit ein *offenes* und meistens auch *perforirendes Geschwür* gesetzt, welches sich entweder alsbald *reiniget* und *vernarbt*, oder nach allen Richtungen *weiter greift* und am Ende einen grossen Theil oder die ganze Cornea consumirt.

Bisweilen scheint dann der Process mehr mit der *Nekrobiose* übereinzukommen, die Hornhaut löst sich in einen grauen schmierigen Brei auf, welcher der Iris einige Zeit aufgelagert bleibt, ehe er sich abstösst, und mit Eiter wenig Aehnlichkeit hat. In anderen Fällen *stirbt die Cornea wohl auch völlig ab* und verwandelt sich in einen missfärbigen, übel riechenden, schmierigen, oder trockenen rissigen *Brandschorf*, welcher sich später losstösst. Die weiteren Folgen sind dann die der *Phthisis corneae.*

Bei weitem in den allermeisten Fällen geht die Schmelzung im Eiterherde *langsamer* vor sich, es bilden sich an einer oder mehreren Stellen des Abscesses Eiterhöhlen, welche allmälig zu grösseren Hohlräumen zusammenfliessen und *durchbrechen.* Mitunter perforirt der Abscess *nach hinten*, der Eiter entleert sich theilweise *in die Kammer* und erst später geht die Vorderwand der Eiterhöhle zu Grunde. In der Regel jedoch wird zuerst die *vordere Wand* des Abscesses zerstört, der Eiterstock verwandelt sich in ein *Hohlgeschwür*, welches unter fortschreitender Schmelzung seiner Wandungen in ein *offenes* Geschwür übergeht, häufig perforirt und nicht selten auch zur Phthisis corneae oder zur Schrumpfung führt.

Nach neueren Untersuchungen, welche jedoch noch der Bestätigung bedürfen, sollen *tiefe* und mit auffälligen Reizerscheinungen *neben Iritis* einhergehende Abscesse *sehr häufig* nach hinten durchbohren und zu Hypopyen Veranlassung geben. Man soll dann mittelst schiefer Beleuchtung hinter dem Abscesse eine *zweite*, der Descemeti unmittelbar anliegende Eiterschichte finden, welche durch einen umgekehrttrichterförmigen Eiterpfropf mit dem Abscesse zusammenhängt und entweder *unmittelbar* in die Kammer perforirt, oder *mittelbar* durch einen inzwischen gebildeten *Onyx am Boden der Kammer* einbricht. Der Eiter soll dann aus dem Abscessraume zum grossen Theile verschwinden, dagegen in der *Kammer* sich sammeln. Oftmals sah man, wenn die hintere Eiterschichte *direct* in die Kammer durchgebrochen war, wegen Eintritt des *Kammerwassers* in den Hohlraum, eine Hervorblähung der *vorderen* Abscesswand. Wurde der Durchbruch jedoch durch einen *Onyx* vermittelt, so geschah dieses *nie*, indem dann der *Senkungskanal* durch den intraocularen Druck *unwegsam* gemacht, durch Andrücken der hinteren Wand an die vordere *geschlossen* wurde. Es soll sich in solchen Fällen der Abscess öfter wieder füllen und von neuem nach hinten entleeren (*Nekrotische Hornhautabscesse. A. Weber*).

B. Der Onyx an sich ist von relativ geringerer Bedeutung. Wenn die Eitersenkung *nicht eine sehr massenhafte ist*, so schwindet der Nagel

häufig sehr *rasch* und die betreffende Partie der Cornea wird in der Regel wieder *vollkommen durchsichtig*.

Es ist dieses Schwinden des versenkten Eiters keineswegs allein auf *Resorption* zu beziehen, zum grossen Theile kömmt es sicherlich auf Rechnung einer wirklichen *Entleerung nach aussen*. Der Onyx steht nämlich durch einen Kanal im Hornhautgefüge mit dem Eiterherde in Verbindung, und öffnet sich dieser nach aussen oder ist er von vorneherein ein *offenes* Geschwür, so steht einem Ausfliessen des Eiters aus der Onyxhöhle nichts im Wege.

Bei sehr umfangreichen Nägeln ist die Prognose weniger günstig. Da bleiben in der Regel *leucomatöse Trübungen* zurück, indem die den versenkten Eiter einschliessenden Faserblätter dann meistens ziemlich hart mitgenommen werden, ausserdem aber auch ein Theil des Eiters sich in unlösliche *kalkigfettige* Massen umsetzt und in dem trüben Gefüge gleichsam incapsulirt wird. In Folge dieser Theilnahme der Lamellen *bricht* ein solcher *grosser* Onyx wohl auch *durch* und verwandelt sich in ein *Geschwür*, das allmälig mit dem ursprünglichen Herde der Eiterbildung zusammenfliesst und die Zerstörung mit ihren Folgen vergrössert. *Bei grossen Nägeln* bleibt übrigens die weitläufige Trennung der Cornealblätter nicht ohne Einfluss auf die *Ernährung* und kann eine durch die Keratitis an sich vorbereitete *Atrophie* oder *Nekrose* etc. fördern.

C. Das offene Geschwür kann 1. heilen, *ohne* dass es nothwendig zu einer Trübung kömmt. *Bei Kindern* namentlich werden unter günstigen Verhältnissen öfters ausgedehnte und selbst *tiefgreifende* Geschwüre von *muldenförmiger* Gestalt durch pellucide Hornhautsubstanz völlig wieder ausgefüllt und spurlos verstrichen; oder sie hinterlassen nur eine ganz oberflächliche grauweisse wolkenähnliche Trübung, welche mit der Zeit, bei fortschreitendem Wachsthume der Hornhaut, sich mehr und mehr aufzuhellen und am Ende wohl auch ganz unkenntlich zu werden vermag. *Bei Erwachsenen* lässt sich ein solcher Ausgang nur dann hoffen, wenn das Geschwür ein *oberflächliches*, wenig ausgedehntes, muldenförmiges, mit *sehr flachen* Rändern und Grunde ist. Und selbst da entwickelt sich oft eine *oberflächliche* Trübung, welche nach einer ungenügenden theilweisen Aufhellung *ständig* wird. Im Allgemeinen pflegt die Trübung bei übrigens gleichen Verhältnissen um so *ausgedehnter* und *dichter* zu werden, je *rascher* das Geschwür sich ausfüllt, je *rapider* also der *Gewebswucherungsprocess*, welcher die Regeneration vermittelt, einherschreitet.

2. Bei Geschwüren mit *steil abfallenden* Rändern überhaupt, sowie bei sehr ausgebreiteten oder tiefgreifenden muldenförmigen Geschwüren Erwachsener wird fast immer nur *ein Theil* der Substanzlücke durch *pellucides* Cornealgefüge ersetzt; den Rest des Substanzverlustes füllt *grauweisses* Gewebe, welches jedoch bis auf die Trübheit in seinen histologischen Charakteren mit der normalen Hornhautsubstanz ziemlich übereinstimmt. Es entsteht so ein mehr weniger dicker *Sehnenfleck* oder eine der Form nach dem geschwürigen Substanzverluste entsprechende *sehnenähnliche Narbe*.

3. Die gefässreichen schwammigen Neubildungen auf *granulirenden Geschwüren* wandeln sich im weiteren Verlaufe in eine sogenannte *Epithelialnarbe* oder in eine lockere *bindegewebige Narbe* um, welche letztere bei *peripheren* Geschwüren gleichsam eine Fortsetzung der Conjunctiva bildet und bei starker Schrumpfung zu einem *falschen Flügelfelle* führen kann.

4. *Bei Geschwüren von sehr geringem Umfange* wird, wenn *die Verschwärung sehr tief*, bis nahe an die Descemeti, gegriffen hat, der überaus dünne Geschwürsboden in Gestalt einer convexen hanfkorn- bis erbsengrossen Blase (Fig. 4 *a*) hervorgetrieben, welche wegen ihrer Dünnwandigkeit in hohem Grade durchsichtig zu sein pflegt, wenigstens am Scheitel.

Fig. 4.

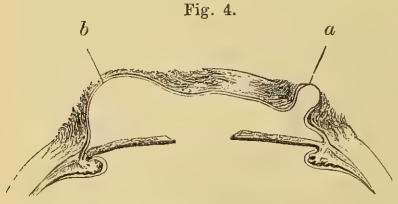

Man hat darum geglaubt, dass diese Blase nichts als ein Stück blosgelegter und vorgetriebener *Descemeti* sei. Genauere Untersuchungen haben indessen herausgestellt, dass mit der Wasserhaut immer einige der *hintersten Lagen der eigentlichen Hornhautsubstanz* vorgebaucht werden und dass, falls auch am *Scheitel* der Blase die Descemeti blosläge, die *Seitenwandungen* doch stets einen Belag von Hornhautblättern haben, welcher Belag gegen den Rand hin an Dicke zunimmt, indem eben der *Boden des Geschwüres* gegen dessen Centrum staffelförmig abzufallen pflegt.

Man hat diesen Zustand *Keratocele, Hornhautbruch, Hernia corneae* genannt. Er führt fast immer zum *Durchbruche* und seinen Folgen. Mitunter reisst die Blase ein, das Kammerwasser entleert sich, die Rissränder *verwachsen* aber wieder, die Blase tritt neuerdings hervor, um abermals zu bersten u. s. w. In seltenen Fällen indessen geschieht es auch wohl, dass die Blasenwand in Folge fortgesetzter Wucherung der oberflächlichen Corneallagen sich allmälig verstärkt und am Ende in ein dickes Stratum von *Narbenmasse* übergeht, welches mehr und mehr schrumpft und so die Blase wieder *abflacht*, dass sohin der Hornhautbruch mit Hinterlassung einer *flachen Narbe heilt.*

4. *Bei Geschwüren von grossem Umfange* bedarf es nicht einer so bedeutenden Abteufung, *um Ectasien des Bodens* zu ermöglichen; unter günstigen Umständen gedeiht die Ausdehnung bisweilen zu hohen Graden, *ohne dass das Geschwür ein tiefgreifendes war.* Oft erscheint der Grund des Geschwüres nur *leicht* vorgewölbt (Fig. 4 *b*). In anderen Fällen tritt er *blasenähnlich* heraus und zwar so stark, dass die Schliessung der Lidspalte erschwert oder gehindert wird. Man belegt diesen Zustand mit dem Namen der *ulcerativen Keratectasie.*

Die Form der Blase ist bald mehr einem *Kugel*segmente, bald einem *Kegel* ähnlich, ersteres wenn der Geschwürsgrund an allen Stellen ziemlich gleich dick war, letzteres, wenn das Gegentheil stattfand. Das Zenith der Blase entspricht nicht immer dem *Centrum* des Geschwüres, sondern der *dünnsten* Partie des Geschwürsbodens und diese kann ihrer Lage nach sehr wechseln.

In sehr seltenen Fällen verschwären die *oberflächlichen* Strata der Hornhaut *ihrer grössten oder ganzen Ausdehnung nach* und die den Geschwürsboden bildenden *hinteren* Cornealschichten werden ihrem *ganzen* Umfange nach hervorgetrieben, *die ulcerative Ectasie wird eine totale.*

Die Wandungen der Blase sind anfänglich meistens graulich oder gelblich *getrübt* und die Oberfläche mit einem eiterähnlichen Belage überzogen. Die *Verschwärung* greift dann meistens noch *weiter um sich*, die Staphylomwand wird immer dünner, bis endlich der *Durchbruch* erfolgt. Unter *günstigen* Umständen *reinigt* sich jedoch der ectatische Geschwürsgrund, die Gewebswucherung verliert mehr und mehr an Intensität und die neuge-

bildeten Elemente beginnen sich *höher zu gestalten*. Die vordere Wand der Blase wird in Folge dessen von einem mehr weniger dicken Stratum *neoplastischer trüber Cornealsubstanz* und einem trüben *Epithellager* überkleidet und die Ectasie selbst in Gestalt eines „*narbigen Cornealstaphylomes*“ ständig. Bisweilen wird indessen durch die *Schrumpfung* und Verdichtung des neugebildeten oberflächlichen Stratum auch eine *Abflachung*, wenn nicht gar eine *Verstreichung* der Ectasie, ermöglichet.

6. *Grosse* und besonders *tiefgreifende Geschwüre* führen übrigens auch nicht selten zu *Verkrümmungen der gesammten Cornea* und setzen damit sehr bedeutende Functionsstörungen des Auges. Indem sich nämlich der Geschwürsboden *ausdehnt*, verlieren die *umgebenden* nicht verschwärten Theile ihren Halt und werden aus ihrer natürlichen Stellung *herausgedrängt, nach vorne getrieben*. In anderen Fällen jedoch *flacht* sich die *ganze* Cornea ab, indem die Narbe *schrumpft* und ihre Umgebungen mit sich zieht.

7. Ein *sehr gewöhnlicher* Ausgang bei Hornhautgeschwüren ist der *Durchbruch*. Er droht um so mehr, je *tiefer* das Geschwür eingreift und je *grösser* sein Umfang ist. Bei Geschwüren, welche bis nahe an die Descemeti reichen, ist die Perforation fast Regel. Es genügt unter solchen Umständen nämlich schon der *normale* intraoculare Druck, um die Berstung des Geschwürbodens zu veranlassen. Bei *weniger tiefgreifenden* Geschwüren muss der intraoculare Druck normwidrig *verstärkt* werden, auf dass es zur Perforation komme. Namentlich dort ist dieses nothwendig, wo der Geschwürsboden durch die entzündliche Gewebslockerung nicht nachgiebig geworden oder nicht schon ausgedehnt und verdünnt worden ist.

Die normwidrige Vergrösserung des *intraocularen* Druckes kann resultiren aus einer Verstärkung des localen *Blutdruckes*. Weit häufiger sind ausgiebige Verstärkungen des intraocularen Druckes aber das Ergebniss einer kräftigen gleichzeitigen Zusammenziehung der *Augenmuskeln*. Diese umspannen nämlich den Bulbus in Bögen und wirken, weil das Auge bei gleichzeitiger und gleichmässiger Contraction derselben vollkommen fixirt ist, comprimirend; denn ein gekrümmter Muskel, wenn sich seine Endpunkte einander zu nähern nicht im Stande sind, sucht sich aus dem Bogen in dessen Sehne zu verkürzen.

Solche kräftige gleichzeitige Zusammenziehungen der geraden Augenmuskeln sind häufig, ja in der Regel, *associirte*. Intensive, besonders krampfhafte Anstrengungen der Rumpfmuskeln, das Aufheben einer schweren Last, starkes Bücken, Niesen, Husten, Erbrechen, heftiges Pressen bei schwerem Stuhlgange u. s. w. werden insoferne gerne Veranlassung von Durchbrüchen geschwüriger Hornhäute.

Im Momente der Perforation entleert sich, *falls die Durchbruchsöffnung eine kleine ist*, in der Regel *nur das Kammerwasser* und, indem sich der Glaskörper unter dem Drucke der Augenmuskeln nach vorne drängt, wird die Iris sammt der Linse an die Hinterwand der Cornea *angedrückt*. *Ein Vorfall der Regenbogenhaut* ist in *diesem* Augenblicke bei *kleiner* Durchbruchsöffnung nur *dann* möglich, wenn das perforirende Geschwür an der *äussersten* Peripherie der Hornhaut gelegen ist; ausserdem aber, wenn entweder die *Linse fehlt*, oder wenn die *Zonula geborsten* ist, was bei *peripheren* Cornealperforationen bisweilen im Momente des Einreissens des Geschwürbodens geschieht.

Bei *ganz peripheren* Durchbrüchen ist nämlich die *Richtung*, in welcher das Kammerwasser nach aussen strömt, der *Irisoberfläche* nahezu *parallel*. In Folge der

Reibung wird dann leicht gleich im *ersten* Momente der der Oeffnung entsprechende Randtheil der Pupille von der Linse *abgehoben* und die zugehörige Portion der Iris von dem Kammerwasser *in das Loch* hineingetrieben. Liegt die Perforationsöffnung etwas *weiter entfernt* von dem Rande der Hornhaut, so kann von Seite des Kammerwassers ein Prolapsus im Momente des Durchbruches *nicht* veranlasst werden, da *hinter* der Iris nur ein *Minimum* jener Flüssigkeit vorhanden ist, das in der *Vorderkammer* befindliche Fluidum aber in einer auf die Fläche der Iris fast *senkrechten* Richtung oder doch unter einem *grossen Winkel* ausströmt, die Regenbogenhaut demnach eher *vom Loche weggestossen* werden muss. Ist jedoch *die Linse abhanden* gekommen oder die *Zonula geborsten*, so gestalten sich die Verhältnisse anders. Dann findet nämlich der *Glaskörper* Gelegenheit in die Hornhautöffnung einzudringen und die Irisportion, welche letztere verlegt, vor sich her in das Loch zu treiben.

Mit der Entleerung des Kammerwassers wird der *intraoculare Druck* auf ein *Kleinstes* herabgesetzt oder *Null*; dem Seitendrucke des kreisenden Blutes steht in den Binnengefässen des Augapfels nur mehr die mechanische Resistenz und die musculare Contractionsfähigkeit der Gefässhäute entgegen. Haben diese gelitten, so kömmt es leicht zur *Berstung* und es wird eine *Chorioidal- oder Netzhautblutung* veranlasst, welche schwere Folgen haben kann. Bei *Normalität* der Gefässwandungen sind diese Zufälle nicht zu fürchten; da kömmt es höchstens zu einer *Ausdehnung der Gefässe* und weiterhin zu *passiven Hyperämien* der Chorioidea und Netzhaut.

a) Reisst der Geschwürsboden einfach durch, ist derselbe noch von einiger Dicke und sind die tiefsten Schichten desselben nicht bereits selbst in Verschwärung begriffen, so können die Rissränder wieder mit einander in Berührung kommen und *per primam intentionem verwachsen.* Dann sammelt sich das Kammerwasser wieder, die Iris mit der Linse treten in ihre normale Stellung zurück und der Zustand gleicht abermals dem *vor* der Perforation. Mitunter *durchbricht ein Geschwür mehrmals* und schliesst sich immer wieder; am Ende *heilt* es gerade so, als ob *keine* Perforation stattgefunden hätte.

b) Ist die Durchbruchsöffnung eine sehr kleine rundliche geschwürige, oder verheilt ein Einriss nur *theilweise* per primam intentionem, so geschieht es häufig, dass der an der Oeffnung fixirte Theil der Vorderkapsel oder Iris auf entzündlichem Wege *mit den Rändern des Durchbruches verwächst und so, ohne eigentlich in die Wunde selbst einzudringen, zur Stopfung derselben beiträgt*, worauf die Kammer unter Ansammlung des Humor aqueus sich wieder herstellt.

Ist der Durchbruch ein centraler, so wird in der Regel ein Theil der *Vorderkapselmitte* an die Wundränder angelöthet, während die Iris frei bleibt. Sobald das Kammerwasser sich dann sammelt, drückt es die Linse nach hinten. Oefters *reisst sich die Kapsel* von dem in der Durchbruchsöffnung gelegenen Pfropfe *völlig los* oder zieht nur einen *kleinen Theil* des letzteren mit sich, das Loch in der Hornhaut bleibt *gestopft*, trotzdem der Krystallkörper in seine normale Stellung zurückgetreten ist. In anderen Fällen *folgt der Pfropf seiner ganzen Masse* nach der Linse, die Oeffnung ist wieder hergestellt, das Kammerwasser fliesst abermals aus und so wiederholt sich der Durchbruch ein oder mehrere Male, bis der Pfropf endlich hinlänglich an Grösse und Dichtigkeit zugenommen hat, überdies aber auch fest an den Wundrändern haftet, so dass er der zurückweichenden Linse nur theilweise zu folgen vermag. Das Cornealgeschwür *heilt* dann *mit*, seltener *ohne* Hinterlassung einer Narbe oder oberflächlichen Trübung.

Der etwa *auf der Vorderkapsel* sitzen gebliebene Pfropftheil schwindet häufig auf dem Wege der Resorption, so dass die Linse wieder völlig *normal* erscheint. Mitunter wird derselbe aber auch ständig, die Mitte der Vorderkapsel bleibt getrübt. Oefters zerfällt auch die dahinter gelegene Portion der Linsensubstanz, verkalkt und das Resultat ist ein sogenannter *Centralkapselstaar.*

Fig. 5.

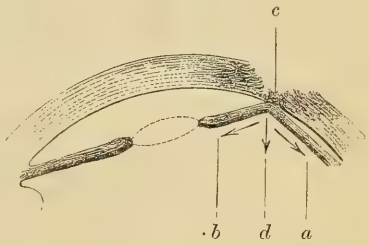

Perforirt die Cornea in einiger Entfernung vom Centrum, so wird bei *kleiner* hinterer Durchbruchsöffnung *ein Theil des Pupillarrandes oder der Breite der Iris angelöthet* (Fig. 5). Doch auch diese wird häufig *wieder frei.* Mit der Herstellung des Kammerraumes beginnen nämlich die Irismuskeln wieder zu wirken und ziehen im Vereine mit der Elasticität des gespannten Irisgewebes den an der hinteren Hornhautwand angehefteten Iristheil nach hinten. Die Lostrennung erfolgt bei dem geringen Umfange der Verwachsung in der Regel um so leichter, als die aus ihrer normalen Lage gerückte Partie der Längsfasern und der Sphincter pupillae so auf den Anheftungspunkt *c* der Iris wirken, dass ihre Kräfte *a b* sich nahezu summiren und ihre Resultirende *d* fast radiär zur Krümmung der durchbrochenen Hornhautstelle nach hinten läuft. Oefters bleibt *keine Spur der ehemaligen Verwachsung* zurück. In anderen Fällen findet man später nur ein kleines *Häufchen Irispigment* an der durchgreifenden Hornhautnarbe. Bisweilen wird unter dem Zuge der Iris der verbindende Pfropftheil zu einem oder mehreren *Fäden* ausgesponnen, welche später einreissen und verschwinden; oder aber fortbestehen und zwischen der hintersten Portion der Cornealnarbe und der Iris ausgespannt bleiben. Endlich kommen auch Fälle vor, in welchen *die Verlöthung ständig wird,* die Iris also ihre normwidrige Stellung beibehält. Man nennt diesen Zustand eine *partielle vordere Synechie.*

c) Bei Durchbrüchen, deren hintere Oeffnung den Umfang eines Hirsekornes überschreitet, pflegen die weiteren Folgen etwas verschieden zu sein.

Perforirt die Cornea in der Mitte, so können die Ausgänge allerdings den vorhin erwähnten ähnlich oder gleich werden. Meistens aber *verwächst ein Theil oder der ganze Pupillarrand* (Fig. 6) mit den Seiten des Pfropfes, da die Pupille bei dem Durchbruche wegen Verminderung des intraocularen Druckes sich sehr verengert und ihr *Rand* sohin mit der das Cornealloch stopfenden neoplastischen Masse in unmittelbare Berührung kömmt. *Die Kapsel,* deren Mitteltheil *a* an die Ränder der Perforationsöffnung angelöthet wird, kann durch den Druck des sich sammelnden Kammerwassers später wieder *losgerissen werden* und durch Resorption des ihr etwa aufsitzenden Pfropftheiles sogar wieder ihre normale Pellucidität erlangen. Immer aber bleibt unter solchen Verhältnissen das Sehvermögen sehr beschränkt oder wird gar aufgehoben, selbst wenn der Pupillarrand unter dem Zuge der Irislängsmuskeln sich theilweise wieder frei gemacht hätte, indem der Rest der Pupille ganz oder zum grössten Theile hinter

Fig. 6.

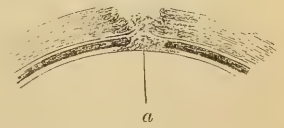

die Trübung fällt, welche das Hornhautgeschwür bei seiner Heilung zurücklässt. Nicht selten jedoch ist die Resistenz des Pfropfes genügend gross, um dem Drucke des sich sammelnden Kammerwassers Widerstand zu leisten, *die Linse bleibt mit der Hornhaut verbunden* und die Kammer stellt sich nicht wieder vollkommen her.

Bricht die Hornhaut in grösserer Entfernung von ihrem Centrum durch, so fällt nach Abfluss des Kammerwassers wegen der raschen Verengerung des Sehloches der Pupillarrand gewöhnlich *jenseits* die Lücke, es legt sich *ein Theil aus der Breite der Iris* an die hintere Cornealöffnung und wird daselbst durch den von hinten andrängenden Krystall- und Glaskörper festgehalten. Die Iris *verlegt also die Oeffnung*, ohne sie völlig zu schliessen, das Kammerwasser hat freien Abfluss. So lange dieser ermöglichet ist, bleibt der Zustand derselbe, wenn die *Verschwärung* nicht weiter schreitet. Früher oder später beginnt ein entzündlicher Wucherungsprocess *in der blosgelegten Irispartie* und in Folge dessen wird dieselbe ringsum mit den Rändern der Perforationsöffnung verlöthet, letztere also *geschlossen*. Nun sammelt sich wässerige Feuchtigkeit im Kammerraume, die Linse tritt zurück, die Irismuskeln können wieder wirken. Falls die Vereinigung der Iris mit der Cornea nicht schon eine zu feste geworden ist, *reisst sich* die Iris wieder *theilweise* los, das Kammerwasser entleert sich abermals und so geht es fort, bisweilen Wochen lang. Endlich wird *die Verwachsung eine so innige*, dass die Muskelkraft der Iris zur Trennung nicht mehr zureicht. Der sich sammelnde Humor aqueus übt nun einen *Druck auf die Hinterwand der Hornhaut und der blosgelegten Irispartie* aus, welche letztere vor der Oeffnung gleichwie an einem Rahmen ausgespannt ist. Dieser Druck genügt in der Regel, um die fragliche Irisportion *auszudehnen* und blasenähnlich hervorzutreiben, es entwickelt sich *ein Irisvorfall, Prolapsus iridis* (Fig. 7). Derselbe erreicht öfters kaum die Grösse eines Hirsekornes, in anderen Fällen übersteigt er den Umfang einer grossen Erbse. Die Wandungen der Blase sind immer sehr dünn, und darum scheint der wenig erleuchtete Augengrund schwarz durch.

Fig. 7.

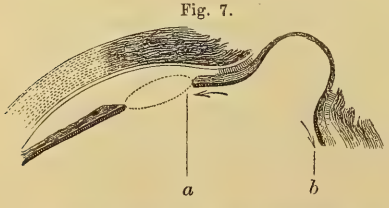

Die allmälige Vergrösserung der Blase kömmt nämlich zum grössten Theile auf *die Ausdehnung* des gleich ursprünglich blosgelegten und ringsum festgelötheten Iristheiles. *Ein Zuzug* von Irissubstanz findet nur insoferne statt, als unter dem bedeutenden Drucke, welcher auf die Blase von hintenher wirkt, das verlöthende *Neugebilde* gezerrt wird und vielleicht etwas nachgibt. Dieses *Nachgeben* ist aber in der Regel ein *sehr unbedeutendes*, da der Widerstand der Verbindungsmasse sehr erhöht wird durch *die Wirkung a b der Irismuskeln*, welche die Regenbogenhaut gespannt erhalten und *von dem Loche* wegzuziehen streben.

Nicht selten *berstet die Blase*, besonders wenn ihr Umfang ein ziemlich grosser ist, denn mit der Flächenausdehnung des Prolapsus wächst der Quotient des auf ihn wirkenden intraocularen Druckes. Nach erfolgtem Durchbruche *verlöthen die Rissränder* öfters wieder, die Blase tritt neuerdings hervor, berstet nochmals u. s. w. Endlich werden nach einer Perforation die zusammengefalteten Blasenwände durch entzündliche Producte zu einem *dicken Pfropf* vereiniget, welcher sich mehr und mehr verdichtet und nach Verschluss der Oeffnung dem Drucke des Humor aqueus genü-

genden Widerstand leistet, daher zu einer *flachen durchgreifenden Cornealnarbe* wird, in welcher der prolabirte Iristheil völlig untergeht und nur einige Häufchen körnigen schwärzlichen Pigmentes zurücklässt. Am hinteren Umfange der Narbe hängt die Regenbogenhaut dann ringsum fest.

Die Pupille ist unter solchen Umständen immer frei, höchstens etwas verzogen, meistens auch sehr beweglich und, da das Narbencentrum jenseits ihres Randes steht, wird dieselbe gewöhnlich nur *theilweise* von der Cornealtrübung überdeckt; häufig fällt sogar das *ganze* Sehloch gegenüber einer völlig *durchsichtigen* Portion der Hornhaut. *Das Sehvermögen* wird bei Vorfällen eines Theiles *aus der Breite der Iris* also höchstens *beschränkt*, nicht aber völlig aufgehoben, und die Beschränkung ist oft nicht sowohl die Folge einer *Ueberdeckung* der Pupille, als vielmehr der durch die Anlöthung beeinträchtigten *Functionstüchtigkeit der Iris selber.*

Weit weniger günstig gestalten sich die Verhältnisse, *wenn ein Theil des Pupillarrandes* an die Durchbruchsöffnung gelangt. Es kann dieses gleich *im Momente der Perforation* geschehen. Eben so oft geschieht es aber auch erst in *weiterer* Folge, nachdem *ursprünglich* nur ein Theil aus der *Breite* der Iris blosgelegt worden war, und zwar ist das fragliche Ereigniss dann einmal das Resultat einer *Vergrösserung des Loches* wegen fortschreitender *Verschwärung;* das andere Mal aber findet es seine nächste Veranlassung in der partiellen *Schmelzung* jener Producte, welche den blosgelegten *Breitentheil* der Regenbogenhaut an die Geschwürsränder anlöthen. Es wird in letzterem Falle nämlich die an die Lochränder angeheftete Irispartie unter dem Drucke des Kammerwassers leicht *losgerissen* und der betreffende Theil des Pupillarrandes von dem nach aussen strömenden Humor aqueus in die Perforationsöffnung hinein *getrieben.*

Schreitet nach einem solchen Vorgange *die Verschwärung nicht weiter*, so wird das blosgelegte oder vorgefallene Stück der Pupillarzone durch entzündliche Producte an die Lochränder angeklebt und der Rest der Oeffnung durch einen Pfropf geschlossen (Fig. 8), welcher nach hinten mit der Linse oder mit dem anliegenden Theile des Glaskörpers in Verbindung tritt. Weiterhin verdichtet sich, während die Linse unter dem Drucke des sich sammelnden Kammerwassers wieder frei wird, die neugebildete Masse allmälig *zu einer Narbe*, mit welcher natürlich der betreffende Theil der Pupillarzone der Iris verwachsen bleibt. Das Sehloch erscheint dann im Verhältnisse zur Grösse des eingelötheten Bogentheiles des Pupillarrandes verkleinert und der Rest desselben fällt theilweise oder ganz hinter die Cornealnarbe, woraus begreiflicher Weise *eine sehr bedeutende Beeinträchtigung oder völlige Aufhebung des Sehvermögens resultirt.*

Fig. 8.

Viel trägt zu diesen üblen Folgen der Umstand bei, dass während dem Abflusse des Kammerwassers die *Pupille sich sehr verengt* und sohin selbst bei *kleiner* Oeffnung der Hornhaut ein verhältnissmässig *grosser* Theil des Pupillarrandes an das Loch gelangt und daselbst fixirt werden kann. Ueberdies kömmt in Betracht, dass nach erfolgter Stopfung der Perforationsöffnung *die Irismuskeln* sogleich zu spielen beginnen, der Kreismuskel nunmehr aber an dem Pfropfe einen *fixen Punkt* gewonnen hat, *gegen*

welchen er hinzieht. Er bringt auf diese Weise neue und neue Portionen des Pupillarrandes in die Nähe des Pfropfes und macht deren *Verlöthung* möglich, besonders wenn gleichzeitig das Irisgefüge in grösserer Ausdehnung in entzündliche Mitleidenschaft geräth. In der That sieht man bei derartigen Bloslegungen eines Theiles des Pupillarrandes und bei nachträglicher Anheftung desselben an die Cornea öfters, namentlich bei peripheren Durchbrüchen, dass die *entgegengesetzte* Hälfte der Iris gegen das Hornhautloch hin gezerrt und das Centrum der Pupille in gleicher Richtung verschoben wird. *Die Gestalt des Sehloches* wird dabei länglich, selbst spaltförmig, und der von der Perforationsöffnung entfernteste Randtheil desselben nähert sich der letzteren mehr und mehr; ja in einzelnen Fällen tritt er geradezu bis zu dem Pfropfe heran, verlöthet mit ihm und so wird *die Pupille völlig geschlossen.*

Ist das blosgelegte Stück der Pupillarzone von einiger Breite, hat also die Durchbruchsöffnung einen ziemlichen Durchmesser und fällt der Pupillarrandtheil nahe an den centralen Umfang des Hornhautloches: so kann nach erfolgter Verlöthung die *blosgelegte* Irispartie *blasenförmig ausgedehnt* werden, während ihr Randtheil mit dem centralen Umfange der Hornhautöffnung in Berührung bleibt. In einzelnen Fällen geschieht es auch wohl, dass nicht nur die fragliche Portion der *Iris*, sondern *auch ein Theil des Pfropfes ausgedehnt* wird, welcher die blosgelegte Portion des Pupillarrandes fixirt, dass sich also ein Prolapsus entwickelt, dessen *centrale* Partie aus *neugebildeter* Masse besteht.

d) Bei Durchbrüchen, deren hintere Oeffnung den Umfang einer Erbse überschreitet, gelangt fast *immer*, selbst bei peripherer Lage des Geschwüres, *ein Theil des Pupillarrandes* in den Bereich des Loches. Die blosgelegte Irisportion wird dann durch die nach vorne rückende Linse an der Hinterwand der Cornea fixirt, entzündet sich, beginnt zu wuchern und verwächst ringsum mit den Rändern des Durchbruches, während gleichzeitig die verengte Pupille durch einen Exsudatpfropf geschlossen wird, welcher einerseits an der Vorderkapsel, andererseits an dem Lochrande der Hornhaut festhaftet. Unter fortgesetzter Wucherung entwickeln sich auf der blosgelegten Irisportion bald *Granulationen*, welche sich allmälig verdichten und die Hornhautlücke *narbig* schliessen.

Fig. 9.

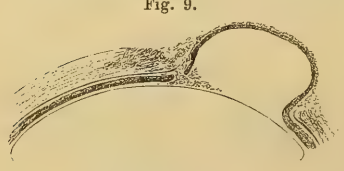

Häufig wird der blosgelegte Iristheil nach erfolgter Verlöthung mit den Rändern des Durchbruches durch den von hinten andrängenden Humor aqueus ausgedehnt und in Gestalt einer erbsen- bis bohnengrossen Blase hervorgetrieben, es entsteht ein *umfangreicher Prolapsus iridis* (Fig. 9), welchen man mit dem Namen *eines partiellen Irisstaphylomes* zu bezeichnen pflegt. Es kann diese Blase *bersten* und die zusammengefalteten Wände derselben können dann zur Grundlage einer *flachen Narbe* werden. Oft besteht aber die Blase fort, die ectatischen Wandungen wuchern und wandeln sich in ein dichtes *Narbengefüge* um, man hat ein *partielles Narbenstaphylom* vor sich.

Nicht selten *entleert sich* bei so grosser Oeffnung im Momente des Durchbruches oder später *die Linse und ein Theil des Glaskörpers.* Der Augapfel sinkt dann zusammen, seine Wände falten sich und in Folge der gänzlichen Aufhebung des intraocularen Druckes entwickeln sich sehr bedeutende *Hyperämien der Uvea und Netzhaut.* Gewöhnlich *schliesst sich*

die Perforationsöffnung innerhalb einiger Tage, indem wegen dem Zusammensinken des Augapfels die Ränder des Loches in der Hornhaut sich nähern und die Oeffnung selbst durch die prolabirte Irisportion theilweise gestopft wird, überdies aber die Pupille alsbald obliterirt. Weiterhin verwächst die vorgefallene Regenbogenhautpartie mit den Durchbruchsrändern und wird zur Grundlage einer mehr weniger dicken und dichten *Hornhautnarbe.* Diese kann ebenfalls ectatisch werden, es kann ein *partielles Narbenstaphylom* resultiren. Meisthin aber *bleibt die Narbe flach*, ja gewöhnlich schrumpft auch der *nicht verschwärte* Theil der Hornhaut, die vordere Hälfte des Bulbus flacht sich ab, *der Augapfel wird atrophisch.* In ziemlich vielen Fällen kömmt es nach der theilweisen Entleerung des Augapfels wohl gar zu sehr *intensiven Entzündungen in dessen Innerem.* Die bedeutende Hyperämie, welche aus der Aufhebung des intraocularen Druckes resultirt und öfters zu parenchymatösen Blutungen führt, ist ein wichtiges vorbereitendes Moment. In einem solchen Falle *vereitert* dann häufig der Rest der Cornea, die Iris, ja selbst ein grosser Theil der Ader- und Netzhaut, der Eiter entleert sich und der solchermassen *phthisisch* gewordene Bulbus schrumpft am Ende auf einen kleinen unregelmässig gestalteten Stumpf von Erbsen- bis Bohnen- oder Haselnussgrösse zusammen.

Ausnahmsweise stürzt im Momente des Durchbruches der Glaskörper mit solcher Gewalt hervor, dass ein Theil der an seiner äusseren Wand haftenden *Netzhaut* von der Ora serrata *losgerissen* wird, *prolabirt* und in die *Narbe eingelöthet* wird. Bei vorläufiger Erkrankung der *Aderhaut* kömmt es wohl auch zu mächtigen Blutergüssen im Innern des Auges. In einzelnen Fällen ergiesst sich eine so grosse Menge Blut zwischen Chorioidea und Sclera, dass erstere ringsum von letzterer losgelöst, ja wohl auch ein Theil des *Ciliarmuskels* abgesprengt wird und das Blut nach aussen fliesst. Was zurückbleibt, gerinnt und organisirt, während der Bulbus mehr und mehr dem Schwunde verfällt, zu dicken Schwarten.

e) Geht die Hornhaut grösstentheils oder ganz durch Vereiterung, Nekrobiose oder Brand zu Grunde, so entleert sich die Linse und ein Theil des Glaskörpers natürlich um so leichter. *Phthisis des Augapfels* ist daher eine sehr *gewöhnliche* Folge dieses Ereignisses.

Es kommen indessen auch Fälle vor, wo *die Linse in ihrer normalen Verbindung mit dem Strahlenkörper bleibt* und ihre Integrität bewahrt, oder wo blos die Vorderkapsel eingerissen wird und der Linsenkern sich entleert. Es erscheint dann die Regenbogenhaut hinter der normwidrigen Oeffnung ausgespannt, ihre Pupille ist sehr verengt und wird binnen kurzem durch einen neoplastischen Pfropf geschlossen, welcher hinten mit dem Centrum der Vorderkapsel verschmilzt. Indem die Iris wuchert, lockert sie sich auf, schwillt an, wird gefässreicher und es erheben sich an ihrer Oberfläche *Fleischwärzchen*, durch welche die äusserste Zone der Regenbogenhaut mit den geschwürigen Rändern des Durchbruches vereiniget wird. Später verdichtet sich diese Neubildung zu einer Narbe, welche mehr und mehr schrumpft und sich auf ein rundliches oder ovales Scheibchen von dem Umfange einer Erbse zusammenzieht. Die Vorderzone der Sclera wird so gegen die optische Axe hin gezerrt und nicht selten sehr bedeutend abgeflacht, während *der Bulbus als Ganzes atrophirt.*

Es geschieht übrigens auch nicht selten, dass die blosliegende Iris nach Verschluss des Sehloches und Verlöthung seines Randes mit der Vorderkapsel theilweise oder ganz durch das sich wieder sammelnde Kammerwasser *ausgedehnt* und in Gestalt einer gewaltigen Blase über die Ebene

der vorderen Scleralöffnung hervorgebaucht wird. Man nennt diesen Zustand *totales Irisstaphylom.*

Wird die Iris *ihrem ganzen Umfange nach* ectatisch, so erscheint das Zenith der Blase in der Regel genabelt (Fig. 10), indem der die Pupille schliessende Pfropf sich nicht so stark ausdehnt, als die Irissubstanz selbst. Es setzt dieser Ausgang natürlich voraus, dass sich der Pfropf entweder von der Vorderkapsel wieder gelöst habe, oder dass die Zonula geborsten und die Linse dem Pfropfe nach vorne in die Concavität des Staphyloms gefolgt sei.

Fig. 10.

Wo die Vorderkapsel ihre normale Stellung bewahrt und der Pupillarrand der Iris sich von ihr nicht losgerissen hat, können blos *ein oder mehrere Theile* der blosgelegten Iris ausgebaucht werden, während der Rest der Regenbogenhaut und ihre Pupillarzone in ihrer normalen Lage verharren und sich allmälig in eine *flache* Narbe verwandeln. Das Staphylom erscheint dann meist wulstähnlich.

In einem oder dem andern Falle ist die *Ausdehnung* der ectatischen Iris *nicht* an allen Stellen eine völlig *gleichmässige.* Nicht selten bilden sich vorläufig *Adhäsionen* zwischen der hinteren Irisfläche und der Vorderkapsel und die verbindenden bindegewebigen Neugebilde setzen der ausdehnenden Gewalt des Kammerwassers einen grösseren Widerstand entgegen; sie werden dann erst zu *Fäden* ausgesponnen, ehe sie einreissen und bedingen so an der Oberfläche des Staphyloms Einziehungen. In anderen Fällen wuchert das Irisgewebe selbst sehr stark und an einzelnen Stellen der Blase bilden sich *sehnige Flecke* oder *Stränge,* welche weniger dehnbar sind. In beiden Fällen erscheint (Fig. 11) die Oberfläche des Staphyloms uneben hügelig, mit einspringenden sich vielfach kreuzenden Furchen, die Ectasie gewinnt eine entfernte Aehnlichkeit mit einer Beerentraube, daher der Name: *Traubenstaphylom, Staphyloma iridis racemosum.*

Fig. 11.

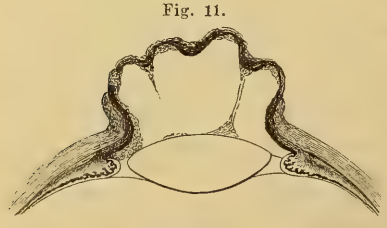

Das Staphylom der Iris kann bersten und sich wieder füllen, oder aber nach erfolgter Berstung zusammengefaltet bleiben und zur Grundlage einer *flachen Narbe* werden. Oft jedoch wuchern die Wände des Irisstaphyloms fort und wandeln sich in eine mehr weniger dicke Narbenmembran um, die ständig ist, es hat sich das Irisstaphylom in ein *totales Narbenstaphylom der Hornhaut* umgebildet. Der Bulbus bleibt dann in der Regel vergrössert, obgleich die inneren Theile desselben atrophiren.

Behandlung. *Die Aufgaben der Therapie* beziehen sich zum Theile auf die Beschränkung und Unterdrückung der *Suppuration;* zum Theile haben sie die Bedingungen für einen *möglichst günstigen Verheilungsmodus* der Substanzlücke herbeizuführen; zum Theile endlich zielen sie auf Verhütung der mannigfaltigen *secundären Zufälle* und auf möglichste Verkleinerung der daraus hervorgehenden Schäden.

1. *Um der Eiterbildung und damit der fortschreitenden Zerstörung des Hornhautgefüges zu steuern*, gelten im Allgemeinen ähnliche therapeutische Grundsätze, wie bei den übrigen Formen der Keratitis. Vor allem anderen muss natürlich die *Beseitigung des causalen Momentes* angestrebt werden. Es *genügt* dieses bisweilen, um den Process rasch *rückgängig* zu machen. Bei der *neuroparalytischen Form* insbesonders reicht die Application eines *Schutzverbandes,* welcher äussere Schädlichkeiten abhält und der Vertrocknung entgegen zu arbeiten vermag, in der Regel hin, um vorhandene Infiltrate zur Resorption, offene Geschwüre aber zur Vernarbung zu bringen. *Die Indicatio morbi* wird wesentlich von der *Intensität* der vorhandenen *Reizerscheinungen* bestimmt:

a) Wenn der Process unter *stürmischen* Erscheinungen *der Gefäss- und Nervenreizung* auftritt und *so lange* er unter *höchstgradig* entwickelter, vorwiegend *arterieller Hyperämie*, *chemotischer Schwellung der nachbarlichen gefässreichen Theile*, so wie unter *sehr starker örtlicher Temperaturerhöhung* einherschreitet: sind *strenges* antiphlogistisches Verhalten, *örtliche Wärmeentziehungen* und nach Umständen *locale Blutentleerungen* am Platze. Ausserdem sind täglich mehrmal wiederholte *Atropineinträufelungen* und bei excessiver Schmerzhaftigkeit des Leidens *hypodermatische* Einspritzungen von *Morphiumsolutionen* geboten.

b) Wo sich sowohl Gefäss- als Nervensymptome in den Grenzen der *Mässigkeit* bewegen, genügen neben entsprechendem Verhalten des Kranken der *Schutzverband* und täglich 1—2 mal wiederholte Einträufelungen der *Atropinlösung* vollkommen. Doch ist das Mydriaticum *bedenklich*, falls der Stand des Eiterherdes ein solcher ist, dass im Falle eines Cornealdurchbruches bei *weitem* Sehloch ein Vorfall des *Pupillarrandes* zu befürchten steht, und wird dann, wo es thunlich ist, besser vermieden.

c) Entwickelt sich der Eiterherd unter relativ *geringer Gefässreizung*, dagegen aber *höchst intensiver Ciliarneurose*, so sind mit dem *Schutzverbande* und mit energischer Anwendung des *Atropins hypodermatische* Einspritzungen von Morphium zu verbinden. Genügt auch dies nicht, um die heftigen Nervensymptome zu mindern, so kann man, ein ganz verlässliches Wartpersonale vorausgesetzt, zeitweise und abwechselnd mit dem Schutzverbande *Ueberschläge mit in laues Wasser oder Camillenaufguss* von etwa 30 Grad Reaumur *getauchten Compressen* versuchen. Nebenbei sind die Atropineinträufelungen fortzusetzen.

Es werden die Leiden des Kranken durch ein solches Verfahren bisweilen auffallend schnell gelindert, ohne dass eine sonderliche Ausdehnung des Eiterherdes zu fürchten wäre. Vielleicht ist dieser Erfolg auf eine Verminderung der Spannung in dem Gefüge der Hornhaut zu beziehen.

Sobald aber die Ciliarneurose zurücktritt, die Schmerzen gelindert oder beseitigt sind, müssen die lauen Ueberschläge aufgegeben werden. Eine zu lange Fortsetzung derselben pflegt starke Conjunctivalhyperämien nach sich zu ziehen und kann selbst zu ernsteren Bindehautaffectionen, möglicher Weise wohl auch zu ungebührlicher Vermehrung der Hornhauteiterung führen *(Graefe)*.

In neuester Zeit wird in Fällen, in welchen Eiterherde unter excessiver Ciliarneurose sich entwickeln, die letztere sich aber bald erschöpft, während von dem ursprünglichen Herde aus die gelben kreisbogenförmigen Vorschübe in die angrenzenden Hornhautbezirke hineinerfolgen und die Necrose rasch fortschreitet,

der Druckverband für *contraindicirt* erklärt und nach Tilgung der Ciliarneurose, besonders wenn der Herd sich rasch ausbreitet und die Bindehaut stark geschwellt ist, die energische Anwendung der *Aqua Chlori* empfohlen. Ist schon *Iritis* da, mit oder ohne Hypopyum, so soll die *Iridectomie* unerlässlich sein. Dauert aber trotz der Operation die Eiterdiffusion fort, so soll das *Chlorwasser* wieder angewendet werden und schon 30 Stunden nach der Operation applicirt werden können (*Graefe*).

d) Bei ganz reizlosen, trotzdem aber rasch nach allen Richtungen, besonders nach der Fläche sich ausdehnenden Eiterherden verdienen bei voraussichtlich sorgfältigster Application *laue Ueberschläge* abwechselnd mit dem *Schutzverbande* und nebenbei Einträufelungen von *Atropinsolutionen* den Vorzug vor allen anderen Mitteln. Unter ihrer Anwendung pflegt sich alsbald einige Reaction einzustellen, die Conjunctiva und das Episcleralgewebe injiciren sich und schwellen etwas an, das Auge wird empfindlicher und rings um den Eiterherd bildet sich eine graue trübe Demarcationslinie, über welche der Eiter nur schwer mehr vordringt.

Im Allgemeinen gilt als Regel, dass die Ueberschläge um so wärmer genommen werden, je geringer die Reizerscheinungen sind. Doch soll ihre Temperatur niemals 32 Grad Reaumur übersteigen. In dem Masse, als sich Reaction einstellt, soll die Wärme *vermindert* und *weiterhin* der Schutzverband mit dem Atropin *allein* benützt werden. Im Falle als die Reaction nach den lauen Ueberschlägen eine ganz *ungebührlich* heftige würde, wird man vielleicht gar zu *kalten* Ueberschlägen, Blutegeln etc. greifen müssen. Das Vorhandensein von Iritis und Hypopyon contraindicirt bei Abgang der Reizsymptome die Anwendung der feuchten Wärme nicht. Auch hat das *ätiologische* Moment durchaus keinen Einfluss auf die Indicationsgrenzen (*Graefe*). Bei minder sorgsamen Kranken und Wärtern bringen laue Ueberschläge indessen gerne Schaden und werden vortheilhaft durch den Schutzverband ersetzt.

e) Bei chronischen Geschwüren, welche unter sehr geringen Reizerscheinungen wochenlang fortbestehen, fortwährend geringe Mengen Eiter absondern und, jedes Heiltriebes entbehrend, an Tiefe und Umfang stetig zunehmen, sowie

f) Bei ulcerativen Substanzlücken, welche nach erfolgter *Reinigung* nicht die mindeste Neigung zur Ausfüllung verrathen und bei gänzlichem Mangel aller Reizsymptome wochenlange unverändert bleiben: sind *reizende Mittel* mit der nöthigen Vorsicht *örtlich* anzuwenden. Ihr Zweck ist Anregung des Ernährungsprocesses in der Hornhaut, um so die Regeneration neuen Cornealgefüges zu beschleunigen. Am meisten empfehlen sich die *gelbe Quecksilberoxydsalbe* und Einpinselungen von reiner oder verdünnter *Opiumtinctur*. *Laue* Ueberschläge leisten hier wenig.

Mit Nachdruck ist zu warnen vor der Anwendung von *Bleiwässern* sowie vor der Einträufelung von mit Laudanum versetzten Collyrien aus Bleizucker, Höllenstein, Zink- und Kupfervitriol. Es bilden diese Lösungen gerne *Niederschläge* auf dem Boden des Geschwüres, welche überaus fest haften, den letzteren bei längerem Gebrauche incrustiren und, indem sie von Granulationen überwuchert werden, sich bisweilen förmlich inkapsuliren, intensive Trübungen zurücklassend.

Noch gefährlicher ist die Application *eigentlicher Caustica*, besonders des in früherer Zeit viel gerühmten *Höllensteines*. Selbst die vorsichtigste und leiseste Berührung des Geschwürsbodens mit *Höllenstein in Substanz* pflegt vermöge der leichten Löslichkeit des reinen Lapis infernalis verhältnissmässig sehr bedeutende Zerstörungen nach sich zu ziehen und somit das Geschwür nach Umfang und Tiefe mächtig zu vergrössern. Ueberdies ist die Reaction auf solche Eingriffe in der Regel eine sehr heftige und in Folge dessen wird die Eiterung vermehrt statt vermindert, die Substanzlücke wächst hinterher meistens schneller als zuvor.

2. *Hat der entzündliche Process seinen Höhenpunkt überschritten und neigt er unter Abnahme der begleitenden Reizerscheinungen entschieden zum Abschlusse hin*, erweitern sich die Grenzen des Eiterherdes nicht mehr, verengern

sie sich im Gegentheile, indem bei *geschlossenen* Abscessen vielleicht die Aufsaugung einen raschen Aufschwung nimmt, bei *offenen* Geschwüren aber der Grund sich allmälig reiniget und gleichzeitig durch Regeneration des verlorenen Gewebes wieder gehoben wird: so ist, wenn sonst keine Rücksichten zu beobachten sind, jedes stark eingreifende Kurverfahren unnütz und kann sogar die Heilung stören; dann hat sich die Behandlung mehr auf die *Abwehr* möglicher schädlicher Einflüsse zu beschränken, zu welchem Ende eine entsprechende Augendiät, insbesondere das Tragen eines Schutzverbandes anzuordnen ist. Erst wenn die Empfindlichkeit des Auges völlig beseitiget und der Substanzverlust in der Hornhaut vollständig ausgefüllt und mit Epithel überkleidet ist, darf der Kranke allmälig und unter grosser Vorsicht zu seiner gewohnten Lebensweise zurückkehren.

Bleibt nach Schliessung der Substanzlücke eine Trübung zurück, so ist der Versuch, durch Einstäubung von Calomel und weiterhin durch die *gelbe Quecksilberoxydsalbe* eine Aufhellung zu bewerkstelligen, gerechtfertigt. Immer sind diese Mittel mit grosser Vorsicht und anfänglich nur probeweise in Gebrauch zu ziehen.

3. Ausser diesen mehr *allgemeinen* Indicationen werden durch die speciellen Verhältnisse der verschiedenen *Herdformen* eine Reihe von *Sonderanzeigen* begründet, deren genaue Erfüllung nicht minder nothwendig ist, soll die ganze Behandlung den oben erwähnten Grundaufgaben nur einigermassen genügen.

a) Vorerst kömmt in Betracht, dass bei *grösseren* Eiterinfiltrationen auf die Resorption nur schwache Hoffnungen gebaut werden dürfen; dass das Product vielmehr in der Regel dem *Durchbruche* zustrebe, diesen aber keineswegs immer auf dem *kürzesten* Wege erziele, sondern häufig erst, nachdem der Eiter vom ursprünglichen Herde aus sich weithin diffundirt und die Cornealsubstanz in *grossem* Umfange *zerstört* hat; dass eine solche Ausbreitung des Herdes nach allen Dimensionen nicht blos bei den *geschlossenen*, sondern auch bei den in einer oder der anderen Richtung bereits *geöffneten Abscessen*, ja selbst von dem infiltrirten Boden und Rande *offener Geschwüre* aus statt finden könne und sogar *häufig* statt finde. Es kömmt weiters in Betracht, dass die fortschreitenden Zerstörungen in und um den ursprünglichen Herd herum nicht allein auf Rechnung der *Gewebswucherung* und etwaiger schmelzender Eigenschaften des Infiltrates zu schreiben sind, sondern zum Theile auch auf den beträchtlichen *Druck* bezogen werden müssen, unter welchem sich das infiltrirte Gefüge des Herdes, sowie dessen nächste Umgebung befinden, und welcher seinerseits wieder von der *Masse* des eingelagerten Productes *und* von der Grösse des *intraocularen* Druckes abhängt, also durch *Steigerungen* des letzteren, wie selbe mit in- und extensiven Entzündungsprocessen häufig verknüpft sind, noch *vermehrt* werden muss. Wie misslich aber ein hoher äusserer Druck auf die Vegetationsverhältnisse infiltrirter Gewebe einwirke, ist durch Erfahrungen an anderen Körpertheilen genügsam erwiesen.

Es ergibt sich hieraus unmittelbar die Nothwendigkeit, Eiterherde, bei welchen sich die erwähnten Uebelstände fühlbar machen, zu *entleeren* oder wenigstens durch *Entspannung der Cornea* unter günstigere Lebensbedingungen zu setzen. Das Mittel hierzu ist die *Paracentesis corneae.*

Speciel erscheint diese Operation *angezeigt* bei *umfangreichen Abscessen und Nägeln* überhaupt; bei *Abscessen*, welche *nach hinten durchgebrochen* sind, sich rasch aber wieder füllen und grosse Neigung zur *Flächenausdehnung* und *Eitersenkung* beurkunden; bei Eiterherden *jeder* Art, wenn sie unter *intensiver* Gefäss- und Nervenreizung einherschreiten und wenn vermöge der *Massenhaftigkeit* des aufgehäuften Infiltrates die Gewebstheile einem starken Drucke ausgesetzt erscheinen. Eine merkliche Steigerung des *intraocularen* Druckes, sowie das Auftreten von Eiter *im Kammerraume* oder gar in den *tieferen* Theilen der Augapfelhöhle *verschärfen* die Indication, ja machen sie zu einer *absoluten.*

Der *Zweck* der Operation ist nach dem Vorhergehenden keineswegs blos die *directe Entleerung* des Infiltrates. Wäre es so, so würde die Operation in den meisten Fällen nichts fruchten. Namentlich *bei Abscessen* findet sich nämlich *flüssiger*, entleerungsfähiger Eiter nur selten zu einer Zeit, in welcher die Paracentese noch als Vorbauungsmassregel gegen fortschreitende Zerstörung der Cornea dienen kann (S. 72). Trotz dem ist auch in *diesen* Fällen der *Erfolg* der Paracentese oft ein lohnender. Die Schmerzen werden meistens gemildert oder gänzlich beseitiget und häufig wird auch dem Fortschreiten des Abscesses sowie der Zerstörung der eigentlichen Hornhautelemente im Inneren des Eiterherdes Einhalt gethan. Es steht übrigens sogar fest, dass man ganz ähnliche Resultate erzielen kann, wenn der Einstich *ausserhalb* des Abscesses in *gesunder* Hornhautsubstanz gemacht wird.

Es spricht dieses gegen die neuerlich urgirte Nothwendigkeit, den *Inhalt* des Abscesses *um jeden Preis zu entleeren.* Man empfiehlt zu diesem Ende, an der *untersten* Grenze des Herdes einzustechen und das Messer so zu führen, dass dessen Spitze am *obersten* Rande des Abscesses in die Kammer dringt. Da solchermassen der Humor aqueus gezwungen wird, den Eiterherd seiner *ganzen Breite* nach zu durchströmen, soll er dessen Inhalt gleichsam ausschwemmen. Was dann übrig bleibt, soll mit einer zarten Hakenpincette *hervorgezogen* werden. Man sagt, dass solcher Weise auch die Heilung begünstiget werde, indem das Kammerwasser die Ränder der hinteren Wundöffnung nicht in den Wundkanal stülpen und dessen Verlöthung verzögern kann (*A. Weber*).

Ist ein Abscess durch die Paracentese oder spontane Ruptur der Aussenwand theilweise oder ganz *entleert* worden und zeigt sich nun dessen *vordere Wand sehr dünn*, faltet sie sich vielleicht gar und sinkt sie ein, ist also wenig Hoffnung vorhanden, dieselbe zu erhalten: so ist es klug, dieselbe mittelst des scharfen Randes eines Daviel'schen Löffels *abzutragen*, die Abscesshöhle demnach in ein *offenes Geschwür* zu verwandeln. Es wird solchermassen der Heilungsprocess wesentlich beschleunigt und meistens resultiren auch weniger dichte und weniger ausgebreitete Trübungen. Die weitere Behandlung fällt mit jener *primärer* Geschwüre zusammen.

Im Ganzen soll man sich bei der Vornahme der Operation stets vor Augen halten, dass die zur Paracentesis auffordernden krankhaften Zustände an und für sich *schwere* seien und dass die Operation keineswegs eine *Gewähr* für den günstigen Ausgang biete, dass vielmehr der Process trotz derselben *fortschreiten* und traurige Folgen setzen könne.

Wenn die *Ausdehnung* des Eiterherdes und die *Intensität* der Entzündungserscheinungen jede Hoffnung auf den Fortbestand eines zur Anlegung einer künstlichen Pupille genügenden Theiles der Cornea abschneiden, so ist es gerathen, durch Ueberschläge mit in laues Wasser getauchten Compressen oder durch Cataplasmen *die Eiterbildung zu fördern* und so zu hindern, dass der Suppurationsprocess sich Wochen lange hinausziehe und am Ende gar das *Allgemeinbefinden* des Kranken gefährde. Bei *Totalabscessen* der Cornea, namentlich wenn sie als Theilerscheinung einer eiterigen

Panophthalmitis auftreten, ist ein solches Verfahren nach der Paracentese und theilweisen Entleerung des Eiters aus dem Bulbus ganz besonders zu empfehlen. In verzweifelten Fällen ist dann bisweilen sogar die *Enucleatio bulbi* gerechtfertigt.

b) Bei offenen Geschwüren ist abgesehen von den bereits erörterten Indicationen noch besonders auf etwaige *Vorbauchungen des Geschwürsbodens* und *Durchbrüche* Rücksicht zu nehmen.

In Anbetracht dessen muss, da Mittel fehlen, um die Widerstandskraft der verdünnten Cornealpartie rechtzeitig zu erhöhen, mit der grössten Sorgfalt auf *Herabsetzung des intraocularen Druckes* hingewirkt werden. In dieser Beziehung leistet der *Schutzverband* erfahrungsgemäss die besten Dienste. Allerdings erhöht er das *Totale* des intraocularen Druckes; allein indem er direct auf die Vorderwand des Augapfels wirkt, neutralisirt er den letzteren theilweise gerade an jener Stelle, an welcher derselbe von Uebel sein könnte. Ausserdem ist es von der grössten Wichtigkeit, gleichzeitige *kräftige Zusammenziehungen der geraden Augenmuskeln* zu verhindern. Zu diesem Ende ist grösste Körperruhe, am besten horizontale Bettlage, anzuempfehlen und insbesondere das Niesen, Husten, Erbrechen, schwerer Stuhlgang, Schreien, starkes Bücken u. s. w. zu vermeiden.

Bei *grossen tief greifenden* Geschwüren genügt dies indessen nicht immer, um Durchbrüche hintanzuhalten. Steht daher ein solcher in *naher Aussicht*, so empfiehlt sich nach vorläufiger Erweiterung der Pupille die *Paracentese* der *dünnsten* Stelle des Geschwürsbodens. Es wird solchermassen bisweilen verhindert, dass ein *langer* Einriss erfolgt und die Oeffnung sodann unter fortschreitendem Zerfall des Geschwürsgrundes sich erweitert.

Bei ängstlichen und widerspänstigen Kranken ist es vortheilhaft, die Operation während der Narkose vorzunehmen, um kräftige Contractionen der Augenmuskeln auszuschliessen. Die Narkotisirung selbst muss eingeleitet werden, während ein Druckverband die Augen schliesst, weil die Reactionen des Kranken im Halbrausche oft sehr heftig sind.

Umfangreiche derartige Geschwüre, welche *im Centrum* der Hornhaut liegen, oder mit einem Randtheile *über die Mitte* der Cornea hinüberreichen, hinterlassen selbst im günstigsten Falle meisthin eine ausgebreitete Trübung, welche, da sie die Pupille deckt, späterhin die Anlage einer künstlichen Pupille nothwendig macht. Es ist darum für den Kranken ohne Zweifel ein Gewinn, wenn der, vielleicht gar zu wiederholenden, Paracentese sogleich *die Coremorphosis* substituirt wird.

Die Reaction des Auges auf den letzteren Eingriff ist kaum grösser, als nach der Paracentese, ja wenn die bisherigen Erfahrungen nicht trügen, hat man sogar allen Grund zu glauben, die künstliche Pupillenbildung beeinflusse in günstiger Weise den weiteren Verlauf des Geschwüres und seine endlichen Ausgänge. Wo *zugleich Iritis und Eitererguss in die Kammer* gegeben ist, sieht man in dieser Operation mehrseitig das einzige Mittel zur Rettung des Auges. Nur bei *blennorrhoischer und diphtheritischer* Keratitis ulcerativa entsprachen die Erfolge bisher den Erwartungen nicht und man hat darum unter diesen Verhältnissen die Operation für contraindicirt erklärt. Nach der Iridectomie muss der Druckverband bis zur völligen Verheilung des Geschwüres fortgesetzt werden (*Graefe*).

Nach erfolgter künstlicher oder spontaner Perforation bleiben antiphlogistisches Verhalten des Kranken, insbesondere aber grösste Körperruhe, nebst der Anlegung eines *Compressivverbandes* strenge indicirt. Der Druckverband hat in diesem Falle auch den Zweck, den bedeutend herabgesetzten *intraocularen Druck* einigermassen zu *erhöhen* und so die Neigung zu passiven

Congestionen, Blutergüssen und Entzündungen im Inneren des Augapfels zu vermindern.

Eine zweite, höchst wichtige und niemals zu vernachlässigende Massregel ist die Entfernung des Pupillarrandes aus dem Bereiche der dünnsten Stelle des Geschwürsbodens. Wo immer eine Perforation sich als wahrscheinlich oder auch nur als möglich darstellt, ebenso wie dort, wo dieselbe *künstlich* herbeigeführt werden *soll*, muss dem Umstande *vorsorglich* Rechnung getragen werden, dass Anlöthungen und Vorfälle des *Pupillarrandes* das Auge als Sehorgan in weit höherem Grade gefährden, als Anheftungen eines Theiles aus der Breite der Iris oder der Vorderkapsel an die Geschwürsränder der Cornea (S. 87).

α) Bei *kleineren Geschwüren* und überhaupt in Fällen, in welchen der Geschwürsboden nur an einer *engumschriebenen* Stelle sehr *tief* eingesenkt ist und den Durchbruch droht, lässt sich dieser Anforderung leicht Genüge leisten. Steht ein solches Geschwür oder der *dünnste* Bodentheil einer umfangreicheren Ulceration *nahe oder in dem Centrum der Hornhaut, so muss die Pupille möglichst weit gehalten werden. Bei peripheren Geschwüren ist das Sehloch möglichst zu verengern.* Ist die Perforation ungefähr in der Mitte eines Meridians der Cornea zu erwarten, so kann die Pupille sowohl sehr weit, als sehr enge gehalten werden. Insoferne aber die Mittel zur *dauernden Erweiterung* des Sehloches verlässlicher sind, als jene zur Verengerung, so ist die *Dilatation* unbedingt vorzuziehen.

Um die Pupille zu *erweitern* und möglichst weit zu *erhalten*, dienen bekanntlich die *Mydriatica;* um das *Gegentheil* herbeizuführen, aber die *Calabarpräparate.*

Ist der Durchbruch bereits erfolgt, und liegt ein *vom Sehlochrande entfernterer Theil der Irisbreite an oder in dem Loche,* so darf unter keiner Bedingung die Functionstüchtigkeit des Sphincters durch Mydriatica *geschwächt* werden, vielmehr ist dort, wo eine leicht reizende Wirkung nicht bedenklich erscheint, *die Contraction des Schliessmuskels durch Calabarpräparate zu verstärken. In allen anderen Fällen aber muss Atropin angewendet werden,* um den Pupillarrand weit vom Loche entfernt zu erhalten und die Verlöthung grösserer Portionen desselben mit dem Exsudatpfropfe zu verhindern.

Bei peripherer und sehr kleiner Durchbruchsöffnung ist die volle Wirksamkeit des Schliessmuskels insoferne von grossem Werthe, als sie nach Wiederherstellung eines Kammerraumes die Lostrennung der angeklebten Regenbogenhaut von der Wundöffnung erleichtert. Bei *umfangreicheren* Perforationen aber, wo die Bildung einer vorderen Synechie nicht zu vermeiden ist, unterstützt sie die verlöthende Masse in ihrem Widerstande gegen den Zug, welchen die blosgelegte und vom Kammerwasser nach vorne gedrängte Irispartie auf diese Masse ausübt; sie vermag daher wiederholte Eröffnungen der Kammer zu erschweren und insbesondere zu verhüten, dass erst *nachträglich* ein Theil des *Pupillarrandes* in die Oeffnung getrieben werde.

Baucht sich dann der Vorfall stark hervor und *vergrössert sich die Blase mehr und mehr,* so ist wegen der relativen Zunahme des auf ihre Hinterwand wirkenden Druckes die Möglichkeit gegeben, dass trotz der Contraction des Sphincters die verlöthende Neubildung nachgibt und der *Pupillarrand* in das Loch gelange. Um dieses zu vermeiden, *muss die Irisblase durch eine flach auf die Hornhaut aufgelegte, nach der Fläche gekrümmte*

Schere abgekappt werden, worauf der Druckverband bis zur völligen Verheilung der Oeffnung getragen werden soll.

Das *Aetzen des vorgefallenen Theiles der Iris* ist jedenfalls in hohem Grade bedenklich. Die darauf folgende Reaction ist meistens eine sehr heftige und nicht selten kömmt es zu verderblichen Iritiden. Auch das Einträufeln von *Opiumtinctur* ist schädlich, da wegen der heftigen Schmerzen, welche dieses Mittel verursacht, gewöhnlich sehr kräftige Contractionen der Augenmuskeln angeregt werden und so die Veranlassung zu *Vergrösserungen* des Vorfalles, zu *neuerlichen Durchbrüchen* und selbst zu einem Prolapsus des *Pupillarrandes* gegeben werden kann. Ganz erfolglos und wegen der bedeutenden mechanischen Reizwirkung auch gefährlich sind Versuche, einen *bestehenden* Irisvorfall mittelst Sonden oder anderen Instrumenten *zurückzubringen*.

β) *Bei umfangreichen Geschwüren, bei welchen ein Durchbruch mit weiter rundlicher Oeffnung zu befürchten ist, sind stets Mydriatica* anzuwenden. Den Pupillarrand ganz aus dem Bereiche des künftigen Durchbruches zu bringen, dürfte allerdings nur selten gelingen. Der Vortheil, welchen die Mydriasis bietet, liegt dann darin, dass bei weiter Pupille möglicher Weise *ein relativ kleinerer Bogentheil* des Pupillarrandes an die Oeffnung gelangt und daselbst anheilt, als bei gleichweitem Durchbruche und *enger* Pupille; dass also dadurch einer *Schliessung* oder einer völligen *Verdeckung* der Sehe von Seite der zu erwartenden ausgedehnten Cornealnarbe wirksam vorgebeugt wird.

Es ist nicht unwichtig zu bemerken, dass Einträufelungen der Atropinlösung in solchen Fällen bei sehr ängstlichen und widerspänstigen Kranken leicht misslich werden. Es pflegen die letzteren nämlich im Momente der Eröffnung der Lidspalte und der Instillation mit aller Kraft die Augenmuskeln zu contrahiren, was zur Perforation und selbst zur Entleerung der Linse und des Glaskörpers Veranlassung geben kann. In solchen Fällen ist es gerathener, die Lidspalte kräftig *schliessen* zu lassen, sodann mittelst eines Fingers den unteren Augendeckel abzuziehen und dessen Innenfläche mit einer starken Lösung von Atropin, gr. 3—4 ad unc. ½ Aq. dest., zu bestreichen.

Ist die Hornhaut schon in grösserem Umfange durchbrochen und ein ansehnliches Stück der Iris mit seinem Pupillartheile blosgelegt, so handelt es sich vornehmlich darum, *der Vorbauchung* des blosgelegten Iristheiles, also *der Staphylombildung* und der häufig damit verbundenen Verkrümmung der nicht zerstörten Theile der Cornea, zu begegnen. Der Schutzverband ist unter solchen Verhältnissen ganz unentbehrlich. Er muss bis zur völligen Consolidation der Narbe getragen und jede Verschiebung desselben sorgfältig vermieden werden.

Ist ein Irisstaphylom schon entwickelt, so ist es jedenfalls das Gerathenste, seine Wandung durch einen in der Staphylomaxe laufenden, Fuss und Scheitel treffenden Schnitt in zwei Hälften zu spalten, oder dasselbe theilweise abzutragen, indem man ein Staarmesser quer durch den Fuss desselben hindurchstösst, den so gebildeten Lappen mit einer Pincette fasst und mit einer nach der Fläche gekrümmten Schere abtrennt. Beide Operationen verlangen die nachträgliche und bis zur Consolidirung der Narbe fortgesetzte Anwendung des Druckverbandes. (Siehe Therapie des Narbenstaphyloms.) Einfache Paracentesen des Staphyloms sind weniger sicher in ihrem Erfolge und müssen gewöhnlich oftmals wiederholt werden.

Ist die Linse und ein Theil des Glaskörpers schon entleert, so handelt es sich nur mehr darum, durch einen Druckverband und zweckmässiges Verhalten des Kranken weitere Schädlichkeiten von dem Auge fernzuhalten, um den Vereiterungsprocess möglichst einzudämmen und abzukürzen. *Geräth*

aber dennoch die Phthisis bulbi in vollen Gang, so ist es das Klügste, durch warme Ueberschläge die Eiterung möglichst zu beschleunigen und den Abschluss des Processes solchermassen zu fördern.

Die Eröffnung der Kammer, Paracentesis corneae.

Anzeigen. Die Operation erscheint indicirt: *a.* Bei *umfangreicheren Eiterherden in der Hornhaut*, wenn es sich darum handelt, flüssige Producte zu *entleeren* oder einen auf die Gewebstheile des Herdes wirkenden gefährlichen *Druck zu beseitigen*, oder der *Vorbauchung* und dem *Durchrisse* eines Geschwürsbodens zu *steuern*. *b.* Um *im Kammerraume* angesammelte *grössere* Mengen von *Eiter, Blut, geblähten Staarresten* etc. zu entfernen. *c.* Vielleicht bei der *Keratitis diffusa*, um zu entspannen. *d.* Als zeitweiliger *Ersatz der Iridectomie* bei *Glaucom*, *Chorioiditis* u. s. w. um die Spannung der Bulbuskapsel zu vermindern, wobei jedoch zu bemerken ist, dass diese Wirkung *sehr rasch* vorübergeht und darum zum eigentlichen Zwecke nicht ausreiche.

In letzter Zeit will man *in systematischen* und der Zahl nach ganz *unbegrenzten Wiederholungen* der Paracentesis eine Art Wundermittel gefunden haben, dessen Einfluss auf die Vegetationsverhältnisse des Auges bei fast *allen* möglichen Krankheiten Heilwirkungen erzielt, beginnende Stasen und Atrophien behebt, Cataracten heilt, Glaucome beseitigt etc. (*Sperino*). Vorurtheilsfreie Versuche haben jedoch diese überschwenglichen Hoffnungen alsbald wieder zerstört und das Verfahren als ein *unzweckmässiges* herausgestellt.

Verfahren. Behufs der Operation wird der Kranke in horizontale Bettlage gebracht. Während die Lidränder bei möglichst weit geöffneter Lidspalte fixirt werden, stösst man ein Lanzenmesser schief durch den Eiterherd (Fig. 12) in die Kammer, so dass eine $1\,{}^1/_2''' - 2'''$ lange, lineare, nach der Richtung einer Sehne ziehende, durchdringende Wunde gebildet wird. Der Einstich soll immer in einiger Entfernung von der Hornhautgrenze und *schief* auf die beiden Oberflächen der Cornea geführt werden, weil auf solche Weise am sichersten dem Vorfalle der Iris vorgebeugt wird. Es braucht nicht erst erwähnt zu werden, dass das Messer, sobald es die Descemeti durchdrungen hat, gewendet werden muss, um Verletzungen der Vorderkapsel zu verhindern.

Fig. 12.

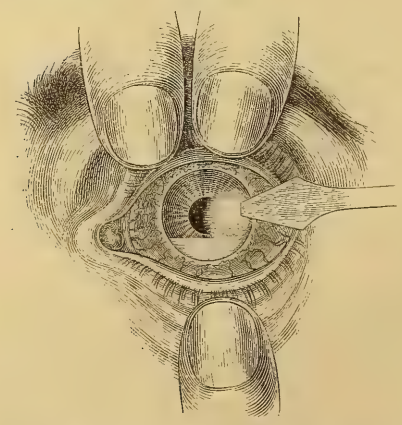

Unmittelbar *nach der Operation* ist ein sicher und gut passender Druckverband anzulegen, für absolute Körperruhe des Kranken im Bette zu sorgen und überhaupt so vorzugehen, wie nach der künstlichen Pupillenbildung. Nach zwei Tagen ist gewöhnlich die Wunde verheilt und die durch die Operation gesetzte Gefahr beseitigt.

Quellen. *Roser*, A. f. O. II. 2. S. 151. — *A. Weber* ibid. VIII. 1. S. 322. — *Graefe* ibid. II. 2. S. 241, VI. 2. S. 133, IX. 2. S. 147, X. 2. S. 204 — *Sämisch* u. *Pagenstecher*, kl. Beobacht. Wiesbaden, 1862. II. S. 99. — *Hasner*, Entwurf einer

anat. Begründ. der Augenkr. Prag, 1847. S. 109. Kl. Vorträge Prag. 1860. S. 165 u. 171. — *Junge*, A. f. O. V. 2. S. 200. — *Sperino*, Etudes clin. sur l'evacuation de l'humeur aq. Turin, 1862 und kl. Monatbl. 1863. S 87. — *Stellwag*, Ammon's Zeitschr, f. Ophth. IX. S. 490, Zeitschr. der Wiener Aerzte. 1856. S. 181.

Ophthalmia neuroparalytica: Stellwag, Ophth. I. S. 26. — *Graefe*, I. 1. S. 306, III. 2. S. 426, VII. 2. S. 29. — *Junge* ibid. V. 2. S. 191. — *Büttner*, Henle u. Pfeiffer's Zeitschrift. XV. S. 254, 271. — *His*, Beiträge zur Histol. der Hornhaut. Basel, 1856. S. 131. — *Heymann*, kl. Monatbl. 1863. S. 204. — *Schirmer* ibid. 1865. S. 275. — *Simrock* ibid. 1863. S. 123. — *Knapp* ibid. 1863. S. 168 und Canstatt's Jahresbericht. 1863. III. S. 107. — *Zander* und *Geissler*, Verletzungen des Auges. Leipzig, 1864. S. 70. — *Snellen*, Virchow's Archiv. 13. Bd. S. 107, Jaarslijksch Verslag etc. Utrecht, 1864. S. 191 und kl. Monatbl. 1864. S. 242. — *Canstatt*, Ann. d'ocul. III. S. 157. — *Riegler*, die Türkei und deren Bewohner. Wien. II. S. 110. — *Boeck* u. *Danielsen*, Traité de la spedalsked. Paris, 1848. S. 271. — *Seegen*, Wiener med. Wochenschrift 1866. Nro. 23—25. — *Winther*, Experimentalstudien über die Pathologie des Flügelfelles. Erlangen, 1866. S. 34, 40, 41, 44, 45, 47, 48.

Folgezustände der Keratitis.

1. Pannus.

Pathologie. Im Allgemeinen versteht man unter Pannus *eine wenig veränderliche, von Gefässen durchsponnene, oberflächliche Trübung der Cornea.* Es wird daher auch vielfach die *chronische* Keratitis in den Begriff des Pannus eingeschlossen. Streng genommen ist aber der Pannus *das Product einer bereits abgelaufenen Entzündung*, in welchem die Gewebswucherung als solche, die Bildung *neuer* krankhafter Elemente, in den Hintergrund getreten ist und der Ernährungsprocess sich mehr auf die Erhaltung oder blosse Höhergestaltung der durch die Entzündung gesetzten Neoplasie beschränkt. Wo die entzündliche Gewebswucherung als solche auffallend hervortritt, sollte man daher nicht einfach von Pannus, sondern von einem *entzündeten Pannus*, von einer *Keratitis pannosa* sprechen.

Bei den *niederen Graden* des Pannus, dem sogenannten *Pannus tenuis*, erscheint das Epithel ansehnlich verdickt; darunter lagert, wenn nicht immer so doch öfters, ein Stratum von spindelig ausgewachsenen Zellen, in dem sich bereits Gefässe (*Wedl*) und die ersten Anfänge von Bindegewebe nachweisen lassen. Die Bowman'sche Schichte bewahrt dabei ihre Integrität und deckt ihrerseits immer ein an der Oberfläche der eigentlichen Corncalsubstanz befindliches neugebildetes Stratum von dicht an einander gedrängten Zellen, in welchem sich stets die *Hauptmasse* der neoplastischen Gefässe verzweigt. Die Zellen dieser Schichte sind in der Regel schon zu spindeligen Formen ausgewachsen und beurkunden dadurch sowie durch die etwa schon bemerkbare Entwickelung von Intercellularsubstanz ihre Neigung, sich in Binde- oder Hornhautgewebe umzuwandeln.

Bei *höhergradigem Pannus*, dem *Pannus crassus*, stösst man unter dem *sehr verdickten* und unregelmässig geschichteten *Epithel* wohl *immer* auf ein mehr minder mächtiges Stratum von *bindegewebigem Charakter*, welches von einem *dichten* Netze *neugebildeter* Gefässe durchsponnen wird. Das *unter* der Bowman'schen Schichte gelegene Stratum dicht an einander gedrängter neoplastischer Zellen hat sich gleichfalls schon in *Bindegewebe* umgewandelt, oder beurkundet wenigstens die Neigung dazu durch starke Streckung der auswachsenden Zellen und Entwickelung einer streifigen Intercellularsubstanz. Es führt gleichfalls viele *neugebildete* Gefässe, die theilweise unter grossen Winkeln in die *Tiefe* dringen und in dem von schlauchartig ausgedehnten Cornealkörperchen durchsäeten Cornealgefüge verschwinden

(*Wedl*). Die Bowman'sche Schichte scheint dabei übrigens öfters *zu Grunde zu gehen*, so dass das darunter gelegene bindegewebige Stratum mit dem unter dem Epithele entwickelten zusammenfliesst.

Krankheitsbild. *Der Pannus tenuis* ist in der Regel auf einzelne *Theile* der Cornea beschränkt und stimmt *in relativ frischen Fällen* seiner äusseren Erscheinung nach mit der Keratitis vasculosa superficialis überein. Hier wie dort findet man dasselbe sulzähnliche trübe Aussehen, dieselbe Rauhigkeit der scheinbar aufgelockerten Oberfläche und dieselben centripetal ziehenden, vielfach unter einander anastomosirenden Gefässe. *In veralteten Fällen* aber erscheint die Oberfläche der Cornea weniger rauh, obgleich matt und statt der *sulzähnlichen* zeigt sich eine mehr grauweisse, am Rande streifig wolkig verschwommene, von Gefässen durchwebte Trübung.

Der Pannus crassus, carnosus oder sarcomatosus, ist in der Mehrzahl der Fälle über die *ganze* Hornhaut ausgedehnt. *In frischeren Fällen* stellt er sich als eine mehr weniger dicke, oberflächlich rauhe und matt glänzende, lockere, sulzähnlich durchscheinende, graugelbliche oder röthliche, mit einem Netze grober Gefässe durchsponnene oder wegen übergrossem Gefässreichthume *gleichmässig* blutrothe und leicht blutende Schichte dar, welche die Hornhaut von vorneher überzieht und mit dem Limbus conjunctivalis unmittelbar zusammenhängt. In *höchstentwickelten* Fällen wuchern aus der Oberfläche dieses pannosen Stratums dichtgedrängte *fleischwärzchenähnliche Auswüchse* von verschiedenem Caliber hervor, die Cornea gewinnt das Aussehen einer granulirenden Wundfläche. *In Fällen älteren Datums* schrumpft diese lockere Masse, die warzigen Erhabenheiten verlieren sich, die Oberfläche der Cornea wird weniger rauh, matt sehnenglänzend, die pannöse Schichte verwandelt sich allmälig in einen dichten derben *sehnenähnlichen* Ueberzug, welcher seinerseits wieder in manchen Fällen von *lockerem* Bindegewebe überkleidet wird, das unmittelbar mit dem Limbus conjunctivalis zusammenhängt und gleichsam eine Fortsetzung der Bindehaut darstellt.

Die pannösen Gefässe der Cornea, welche in ihrem ganzen Verhalten sich mehr den *Venen* nähern *(Coccius)*, sammeln sich am Hornhautrande in dicke wenig verzweigte Stämme, welche zum grossen Theile *im eigentlichen Conjunctivalgewebe* selbst liegen und in unregelmässigem Zuge gegen die Uebergangsfalte der Conjunctiva hin streichen, wo sie sich in das Orbitalgefüge einsenken. Sie sind mit der Bindehaut an der Oberfläche des Bulbus verschieblich. Im Episcleralgewebe finden sich grobe ausgedehnte Gefässstämme nur in einiger Entfernung von der Cornealgrenze.

Ueberhaupt ist beim *reinen* Pannus *das Episcleralgewebe* der Regel nach nur in geringem Grade injicirt. Ebenso fehlen meistens heftigere *Schmerzen und Lichtscheu*, der Kranke wird dafür sehr durch die *Trübung des Gesichtes* belästigt.

Hierin und in der *Stabilität* der Erscheinungen liegt das hauptsächlichste Unterscheidungsmerkmal des Pannus und der Keratitis vasculosa superficialis. Wo das Episcleralgewebe *stark* injicirt, von einem *dichten* Gefässnetze rings um die Cornea durchwebt erscheint, örtliche Temperaturerhöhung, reichliche Absonderung heisser Thränen, Schmerzen und Lichtscheu sich geltend machen: dort hat man es nicht sowohl mit einem reinen Pannus, sondern entweder mit einer *Keratitis im engeren Wortsinne* zu thun,

oder aber mit einem Pannus, *neben* und *in* welchem sich aus irgend welcher Veranlassung neuerdings eine eigentliche *Entzündung* entwickelt hat.

Einige Besonderheiten des Krankheitsbildes resultiren ausserdem noch aus der Verschiedenheit des *pathogenetischen* Momentes.

Ursachen. 1. In den meisten Fällen hat der Pannus die Bedeutung *eines Cornealtrachomes* und findet sich in Gesellschaft einer Ophthalmia granulosa; der trachomatöse Wucherungsprocess hat sich von der Bindehaut durch den Limbus conjunctivalis auf die mit letzterem in unmittelbarem Zusammenhange stehenden, oberflächlichen Strata der Hornhaut fortgepflanzt und daselbst jene Veränderungen gesetzt, welche mit dem Namen Pannus bezeichnet werden. Das vorhin entwickelte Bild des Pannus passt vornehmlich auf diese Form, ja der *Pannus crassus* kömmt in der geschilderten Gestalt fast nur neben hochgradigem Bindehauttrachome vor.

Die Keratitis, aus welcher der Pannus sich entwickelt, tritt öfters fast *gleichzeitig* mit dem Bindehauttrachome oder doch in den *ersten* Stadien des letzteren auf. Ebenso oft indessen kömmt der Pannus auch *spät* zu Stande, ja nicht selten bildet er sich erst neben *veralteten* Bindehauttrachomen aus.

Es lässt sich übrigens nicht läugnen, dass ausser dem organischen Verbande, in welchem die Bindehaut und die oberflächlichen Strata der Cornea mit einander stehen, und durch welchen der Uebergang des trachomatösen Wucherungsprocesses von der Conjunctiva auf die Hornhaut so sehr begünstigt wird, noch andere *rein äusserliche Verhältnisse* in der Aetiologie des Pannus trachomatosus eine Rolle spielen, ja in gewissen Fällen sogar die *alleinige* oder doch *hauptsächlichste Veranlassung* des Pannus abgeben können. So wird gar nicht selten bei minder hochgradigen Trachomen durch *übermässig reizende Behandlung* eine Keratitis hervorgerufen und durch fortgesetztes irritirendes Kurverfahren unterhalten, am Ende aber in Pannus übergeführt. In anderen Fällen sind ausgebreitete *Bindehautnarben*, sie mögen nun entweder unmittelbar durch Schrumpfung der trachomatösen Conjunctiva, oder durch Aetzwunden bedingt worden sein, als die nächste Ursache des Pannus aufzufassen. Diese Narben beleidigen nämlich die Hornhaut einerseits direct nach Art fremder Körper durch die Rauhigkeit ihrer Oberfläche; andererseits unterhalten sie Reizzustände am Auge durch die nebenhergehende Verminderung der Absonderungen und somit durch verstärkte Reibung zwischen dem Conjunctivalsacke und der Oberfläche des Bulbus beim Lidschlage. In ganz ähnlicher Weise sollen auch derbe harte Bindehautgranulationen zum Pannus führen (*Hasner*). Die solchermassen begründeten Fälle von Pannus bilden gleichsam einen *Uebergang vom Pannus trachomatosus* zum *traumaticus*.

2. Der reine *Pannus traumaticus* wird begründet durch die *fortgesetzte* Einwirkung mechanischer oder chemischer Schädlichkeiten auf die Hornhaut. Die gewöhnlichsten Veranlassungen sind: nach einwärts gekrümmte oder durch Entropium mit der Cornea in Berührung gebrachte Cilien, fremde in dem Conjunctivalsacke haftende Körper, unzweckmässige fortgesetzte Anwendung scharfer Salben, Collyrien etc. sowie die stetige Einwirkung der atmosphärischen Luft bei Verkürzungen der Lider, bei Ectropium, Lagophthalmus, Exophthalmus.

Mechanische Schädlichkeiten, welche *nur auf einen Theil* der Cornea einwirken, haben sehr oft nur einen *partiellen Pannus* im Gefolge, wenigstens tritt die pannöse Gewebswucherung an der der Reizwirkung direct ausgesetzten Portion der Cornea viel auffälliger hervor.

Als Eigenthümlichkeit dieser Form des Pannus ist übrigens zu erwähnen, dass *neben* dem oberflächlichen gefässhältigen pannösen Stratum sehr häufig *leucomatöse* Trübungen der tieferen Hornhautschichten beobachtet werden.

3. Eine dritte Species des Pannus ist *der Pannus herpeticus*. Dieser ist das Resultat *andauernder* herpetischer Processe auf der Hornhaut. Er

präsentirt sich meistens unter der Form des Pannus *tenuis* und ist dann häufig auf die Cornea beschränkt. Erreicht er den Grad eines Pannus *crassus*, so ist er meistens mit herpetischem *Bindehautpannus* gepaart. Das charakteristische Merkmal dieser Specialform sind die in das pannöse Stratum eingestreuten eigenthümlichen herpetischen Knoten, Narben, Exfoliationen und frischen Efflorescenzen. Er kömmt sehr oft in *Combination mit dem trachomatösen* Pannus neben veraltetem Trachom vor.

Verlauf. Der Pannus, sich selbst überlassen, besteht oft Monate und Jahre lang ziemlich unverändert fort und schreitet nur sehr langsam seinen endlichen Ausgängen zu. Wichtig sind in prognostischer und therapeutischer Beziehung die *entzündlichen Episoden*, welche sich im Verlaufe des Pannus jeglicher Art so häufig geltend machen und unter ungünstigen Verhältnissen trotz aller Therapie immer wiederkehren, den Kranken im höchsten Grade peinigen und am Ende zu unheilbaren Schäden führen.

Ausgänge. Der Pannus jeglichen Grades kann möglicher Weise vollständig und ohne Trübung zu hinterlassen *heilen*, vorausgesetzt, dass er nicht veraltet ist. *Spontan* heilt indessen nur der Pannus tenuis, wenn, so lange er frisch ist, die ätiologischen Momente völlig beseitigt werden und beziehungsweise auch sonst günstige Verhältnisse mitwirken.

Wo die Umstände der Heilung weniger förderlich sind, verwandelt sich der Pannus in eine gefässarme oberflächliche *Macula*, in einen mehr weniger dichten *Sehnenfleck*, oder gar in ein *fibröses häutiges Gebilde*, welches die Hornhautoberfläche überdeckt und gleichsam eine Fortsetzung der Bindehaut darstellt. Bisweilen ist in Fällen der letzteren Art auch die Conjunctiva in ähnlicher Weise entartet und der sehnige Ueberzug der Cornea erscheint dann eigenthümlich trocken, seine Oberfläche seidenglänzend oder schilferig matt, ein Zustand, den man mit dem Namen *Pannus siccus* belegt hat und welcher in der Regel die Theilerscheinung eines *Xeropthalmus* abgibt. Auch kömmt es vor, dass unter häufigeren Recidiven des entzündlichen Processes die pannöse Cornea am Ende ausgedehnt, blasig vorgetrieben wird, ein Zustand, welchen man mit dem Namen *Keratectasia ex panno* belegt hat.

Im Allgemeinen kann man sagen, *die Prognose* sei um so günstiger, je *dünner* der Pannus und je *jünger* derselbe ist. *Veraltete*, selbst sehr dünne Panni hinterlassen sehr gerne eine oberflächliche Macula. Ebenso heilt auch der Pannus *crassus* nicht leicht *vollständig;* eine oberflächliche epitheliale oder sehnige Trübung bleibt häufig zurück, selbst dann, wenn die pannöse Schichte erst kurze Zeit besteht, also noch sulzähnlich erscheint, die Therapie eine völlig entsprechende ist und der Kranke sich unter beziehungsweise günstigen Umständen befindet.

Unter den einzelnen *Specialformen* des Pannus gewährt der *trachomatosus* bei übrigens gleichen Umständen die meiste Aussicht auf vollständige Heilung. Unter geeignetem Kurverfahren schwindet der Pannus meistens rascher, als das Trachom selbst und wenn die pannöse Schichte nicht gar zu dick ist oder schon zu lange besteht, wird die Hornhaut in der Regel wieder völlig durchsichtig oder behält doch nur eine ganz oberflächliche dünne wolkige Trübung. Doch gilt dieses alles nur dort, wo die Bindehaut nicht bereits von *Narben* durchsetzt oder gar in

grosser Ausbreitung geschrumpft ist. In Fällen letzterer Art wird selbst der Pannus *tenuis* in der Regel nur auf einen gefässarmen Hornhautfleck reducirt und kehrt über kurz oder lang wieder.

Beim *Pannus traumaticus* kommen in prognostischer Beziehung neben dem eigentlichen Pannus noch die leucomatösen Trübungen der *tieferen* Cornealschichten in Betracht. Diese widerstehen ganz gewöhnlich der Therapie oder werden doch nur vermindert, ohne sich völlig beseitigen zu lassen, und stören fortan das Sehvermögen sehr bedeutend. Den Pannus als solchen anbelangend, kömmt alles auf die grössere oder geringere Schwierigkeit der Entfernung des ursächlichen Momentes und der Herstellung normaler Verhältnisse in den Nachbartheilen der Cornea an. Erst dann, wenn dieses gelungen ist, gewinnen die oben erwähnten Verhältnisse eine selbständige prognostische Bedeutung.

Aehnliches gilt auch vom *Pannus herpeticus*. Ausser der grösseren oder geringeren Leichtigkeit, künftigen herpetischen Eruptionen vorzubauen, kömmt noch die Zahl, der Sitz und die Form der vorhandenen herpetischen Efflorescenzen und ihrer Folgezustände in Rechnung. Der *Pannus* kann schwinden, ohne dass der Kranke wegen den durch die *Efflorescenzen* bedingten Trübungen der Cornea einen sonderlichen Gewinn daraus zu ziehen vermag.

Behandlung. 1. Das Hauptaugenmerk muss vorerst immer *auf Beseitigung des ursächlichen Momentes* gerichtet sein. Beim *traumatischen Pannus* werden in der Regel operative Eingriffe mannigfaltiger Art der directen Kur des Hornhautleidens vorangehen müssen. *Beim herpetischen Pannus* trit die Nothwendigkeit hervor, den sich etwa noch immer wiederholenden frischen Eruptionen und insbesondere der vorhandenen Disposition eine richtige Therapie entgegenzusetzen. *Beim Pannus trachomatosus* endlich ist ein *specielles* Kurverfahren meistens überflüssig, es genügt die Behandlung des Bindehauttrachoms nach der später anzugebenden Methode, um auch das Cornealtrachom zum Schwinden zu bringen, oder doch auf einen möglichst günstigen Zustand zurückzuführen.

2. *Gegen den Pannus als solchen* haben sich nach Entfernung der pathogenetischen Momente *locale Reizmittel* am meisten bewährt und eine Unzahl derselben steht seit undenklichen Zeiten im Gebrauche (S. 34). Es scheint, als ob durch deren Reizwirkung in der pannösen Schichte der Zerfall und die Auflösung der Elemente in leicht resorbirbare Stoffe begünstigt, zum Theile wohl auch deren Abstossung gefördert würde. Es sind darunter besonders zu erwähnen: Einstäubungen von Calomel, Einstreichung von Salben aus gelbem Quecksilberoxyde, aus rothem oder weissem Präcipitate; Einpinselungen von reiner oder mit Wasser verdünnter Opiumtinctur etc. Im Allgemeinen *taugen alle Mittel, welche einen mässigen und dem Grade nach bemessbaren Reiz* auf das Auge *auszuüben* im Stande sind.

3. Das eigentliche Feld für derlei einfache *Reizmittel* ist der *Pannus tenuis* in seinen verschiedenen Altersstadien und Uebergängen zur Macula corneae. Beim *Pannus crassus*, namentlich höherer Grade, reichen sie selbst bei jugendlichem Alter desselben kaum aus oder machen wenigstens eine überaus langwierige Behandlung nothwendig. In solchen Fällen werden sie mit Vortheil ersetzt durch *wahre Caustica*, welche neben der reizenden auch noch eine *zerstörende* Wirkung entfalten und durch letztere einen

grossen Theil dessen, was die einfachen Irritantia der *Resorption* zu übermitteln bestimmt sind, gleich von vornherein und direct *verschorfen* und zur *Abstossung* zwingen, mit der nöthigen Vorsicht gehandhabt also auch weit rascher zum Ziele führen. Man kann diese Mittel mit um so grösserer Beruhigung anwenden, *je dicker* das pannöse Stratum ist, denn um so weniger läuft man Gefahr, die etwa noch restitutionsfähigen Schichten der Cornea propria zu beleidigen.

Unter den hierzu verwendbaren Mitteln gebührt jedenfalls dem *Höllensteine* der Vorzug, da er relativ zu seiner chemischen Kraft am wenigsten reizt und seine Wirkung sich am leichtesten beschränken lässt. Je nach dem Grade des Pannus crassus und je nach der Derbheit der pannösen Schichte werden schwächere oder stärkere *Lösungen* von gr. 10—30 ad unc. unam Aq. dest., bei *fleischwärzchenähnlichen* Rauhigkeiten der Cornealoberfläche am besten der Lapis infernal. *mitigatus* in Stangenform benützt. Erstere werden mittelst des *Pinsels* aufgetragen, der letztere aber vorsichtig und leise über die pannöse Schichte hingestrichen und sodann mit lauem Wasser der Ueberschuss des Aetzmittels abgeschwemmt. Ist gleichzeitig ein *Conjunctivaltrachom* gegeben, so wird natürlich die Aetzung der Bindehaut mit der der trachomatösen Cornea verbunden. *Bei auffälligem Torpor*, insbesondere bei bedeutender Erschlaffung der Theile, wie sie gerne *nach Ablauf* eines hochgradigen Trachoms zurückbleibt, sind directe Aetzungen der pannösen Cornea und der Bindehaut mit Krystallen von *Sulfas Cupri* zeitweise der Anwendung des Höllensteins vorzuziehen (S. 38).

Die mehrfach empfohlene Bestreichung der pannösen Cornea mit neutralem *essigsauren Blei* dürfte so wenig wie beim Bindehauttrachome Empfehlung verdienen. Nicht ohne Gefahr mag die Anwendung von *saurem salpetersauren Quecksilberoxyd* in einer Lösung mit gleichen Theilen Wasser sein. Man empfiehlt, dieses Mittel tropfenweise mittelst eines Glasstäbchens auf die pannöse Cornea aufzutragen. Die Reaction auf einen solchen Eingriff soll indessen nach dem darüber Bekanntgewordenen nicht stärker sein, als nach der Application des Höllensteins (*Warlomont*). Weniger gefährlich, aber kaum von sonderlichem Nutzen ist die *Aq. Chlori*, welche in Fällen veralteten trachomatosen Pannus empfohlen wird, wo die anderen metallischen Topica nicht vertragen werden (*Graefe*).

Vor einiger Zeit erfreute sich eines besonderen Rufes in der Behandlung des Pannus die *Cauterisation des Limbus conjunctivalis* mit Höllenstein (*Sanson*). Offenbar ist nur die reizende Wirkung dieses Verfahrens das Medium der günstigen Erfolge. Auch die *Ausschneidung* sowie die *Scarification* der mit der pannösen Schichte in Zusammenhang stehenden starken *Gefässstämme* der Bindehaut (*Scarpa*) wurde vielseitig und zu verschiedenen Zeiten wiederholt gerühmt, immer aber wieder verlassen. Neuerlich ist *die Ausschneidung der gesammten Vorderzone der Conjunctiva bulbi* (*Scarpa, Küchler*) sehr in Schwung gekommen. Man lobt von ihr besonders die Raschheit der Erfolge und völlige Ungefährlichkeit. Man wendet sie jedoch meisthin in Fällen an, in welchen die vorgenannten *unblutigen* Methoden ausreichen. Bei hochgradigem veralteten und hartnäckigen Pannus lässt eine *einfache Ausschneidung* der vorderen Bindehautzone in der Regel im Stiche; *die Wunde* aber nach völliger Ausscherung des in ihren Bereich fallenden Theiles des Episcleralgewebes *mit Höllenstein nachdrücklich zu ätzen*, wie Manche anrathen (*Bertrandi, Furnari*), muss dermalen, trotz aller Betheuerungen völliger Gefahrlosigkeit von Seite der Erfinder, noch für sehr *bedenklich* erklärt werden.

4. Es mögen nun einfach reizende oder caustische Mittel in Gebrauch gezogen werden, so ist niemals ausser Acht zu lassen, dass dieselben bei unvorsichtiger Gebahrung intensive Reizzustände hervorzurufen, vorhandene Irritationen zu steigern und durch Anregung neuer Gewebswucherung

den Pannus nach Dicke und Ausbreitung zu steigern vermögen. Wo immer demnach eine starke Injection der Conjunctiva bulbi und besonders der episcleralen Gefässnetze, örtliche Temperaturerhöhung, Empfindlichkeit des Auges, Schmerzen, Lichtscheu und reichlichere Absonderung warmer Thränen *das Gegebensein eines heftigeren Reizzustandes* verrathen, ist die Application der genannten Mittel *gefährlich* und durch *Antiphlogosis*, d. i. durch jenes Kurverfahren zu ersetzen, welches bei der Keratitis vasculosa mit Erfolg in Anwendung kömmt. Es ist dabei gleichgiltig, ob die Keratitis, welche dem Pannus vorangeht, noch nicht ganz abgelaufen ist; oder ob sich durch jene Zeichen eine der entzündlichen Episoden, wie sie im Verlaufe des Pannus so oft vorkommen, beurkundet; oder ob eine zufällige äussere Ursache, ein zu heftiger therapeutischer Eingriff u. s. w. vorübergehend eine lebhaftere Reizung veranlasst hat. *Fehlen aber solche Erscheinungen,* so ist es in Berücksichtigung der verschiedenen individuellen Erregbarkeit räthlich, mit den *schwächeren Mitteln* und mit *schwächeren Dosen* zu *beginnen* und nur allmälig zu den stärkeren überzugehen, kräftige Mittel anfänglich in längeren Zwischenpausen zu appliciren und ihre Anwendung nach und nach häufiger zu wiederholen, immer aber sogleich auszusetzen und mit der Antiphlogose zu vertauschen, wenn sich auf ihren Gebrauch eine starke und länger dauernde Reaction einstellt.

5. Nicht gar selten stösst man auf Fälle, namentlich von veraltetem Pannus trachomatosus, in welchen die *Rückbildung* der Neoplasie, nachdem sie bis zu einem gewissen Punkte gediehen ist, nicht mehr fortschreitet, und eine *weitere* Aufhellung der Cornea trotz ausdauerndem und rationellem Kurverfahren nicht mehr zu erzielen ist, indem sich die Theile an gewisse Grade von therapeutischer Reizwirkung *gewöhnt* haben, der Uebergang zu *kräftigeren* Mitteln aber die Integrität der Cornea und Conjunctiva entweder *direct* gefährdet, oder sich jedesmal durch Erregung heftiger und verderblicher Entzündungen straft. In *solchen* Fällen kann man durch längeres *Aussetzen* des irritirenden Verfahrens die Empfänglichkeit für die *früher gut vertragenen* Mittel erhöhen und letztere wieder heilbringend machen. *Rascher* und *sicherer* gelangt man bisweilen zum Ziele, wenn man *warme Ueberschläge* (von 28—32 Grad Reaumur) oder *Cataplasmen* auf die geschlossenen Lider applicirt, bis die *Bindehaut* in einen Zustand *mässiger entzündlicher Schwellung* gerathen ist. Es quillt dann nämlich auch die *pannose Schichte* auf, sie wird saftreicher, zum Zerfall und zur Auflösung in resorptionsfähige Bestandtheile geneigter. In der That hellt sich in Folge eines solchen künstlich erzeugten Entzündungszustandes die pannose Schichte mitunter in sehr beträchtlichem Grade auf; jedenfalls aber kann man dann von der *Wiederaufnahme* und dem consequenten Gebrauche der oben erwähnten Mittel eine kräftigere Wirkung erwarten *(Graefe).*

6. *Versagt auch diese Methode,* so bleibt behufs der Auflockerung des Gefüges und der Förderung der Resorptionsfähigkeit nur mehr *ein* Mittel übrig, *die Einimpfung der Ophthalmoblennorrhoe in den Bindehautsack.* Die Beobachtung, dass selbst lange bestehende und allen anderen Mitteln hartnäckig trotzende höchstgradige Panni durch eine zufällig veranlasste Bindehautblennorrhoe rasch und vollständig zum Schwinden gebracht werden können, hat schon vor nahezu einem halben Jahrhundert auf dieses Verfahren geleitet *(Fried. Jaeger, Piringer, H. Walker).* Eine lange Reihe von

günstigen, zum Theile überraschenden Erfolgen haben ihm seitdem einen Platz in der Therapie des Pannus gesichert.

Die Anzeigen für die Einimpfung belangend kömmt in Betracht, dass es nicht in der *Willkühr* des Arztes liege, durch die Wahl des Impfstoffes oder durch eine gewisse Manipulation den *Grad* oder die *Intensität* der künstlich erzeugten krankhaften Zustände in voraus zu bemessen. Es muss weiters wohl erwogen werden, dass das Resultat einer Einimpfung mitunter eine perniciöse *Diphtheritis conjunctivae* ist und dass auch *einfache* Blennorrhöen, obwohl sie hochgradig *pannose* Hornhäute erfahrungsmässig *weniger* bedrohen als normale, in einem keineswegs unerheblichen procentarischen Verhältnisse zu *theilweisen Verschwärungen* und selbst zur *Phthisis der Cornea* führen, die Therapie sei, welche sie wolle. Auch verdient der Umstand Berücksichtigung, dass pannose Hornhäute unter dem Einflusse heftiger Entzündungen nicht ungerne *ectatisch* werden und dass eine durch Einimpfung hervorgerufene Syndesmitis leicht in *Trachom* übergehen kann. Die Einimpfung der Blennorrhoe ist und bleibt demnach ein *heroisches* Mittel, dessen Benützung nur *durch die äusserste Noth, durch die bereits erwiesene Unzulänglichkeit der übrigen Methoden gerechtfertigt werden kann.*

Dem entsprechend wird die Inoculation der Blennorrhoe auch fast allseitig *nur bei dem höchstgradig entwickelten und veralteten Pannus crassus* indicirt erachtet, also dort, wo die Hornhaut ihrer ganzen Fläche nach bedeckt erscheint von einem dicken gefässreichen neoplastischen Stratum, welches an keiner Stelle die tieferen Lagen der Cornea oder gar die Iris durchscheinen lässt. In der That sind die Leistungen dieses Verfahrens um so glänzender, je *dicker* der Pannus ist.

Der Erfolg tritt aber auch um so rascher und um so vollständiger heraus, je *jünger* der Pannus ist. Darum wird vielseitig darauf gedrungen, so rasch als möglich in solchen Fällen zur Inoculation der Blennorrhoe zu schreiten (*Bader*). In Anbetracht des Umstandes aber, dass *frische* Panni crassi, selbst der höchsten Entwickelungsgrade, durch die seit Kurzem in Aufnahme gekommenen Aetzmethoden oft ohne die der Einimpfung anklebenden Gefahren getilgt werden können, ist die Indicationsgrenze für das fragliche Verfahren sehr einzuschränken.

In dem Vorhandensein von *Cornealgeschwüren* liegt eine Gegenanzeige. Der Verschwärungsprocess schreitet während der Blennorrhoe nämlich gerne weiter und kann selbst zur Phthisis corneae führen. Erfolglos bleibt das Mittel bei *schniger Entartung der Bindehaut* und oft zwar schon darum, weil das Contagium nicht fängt.

Ist blos *Ein Auge pannös*, das andere aber *gesund* oder doch in einem höheren Grade *functionstüchtig*, so läuft man bei unvernünftigen und unvorsichtigen Kranken Gefahr, dass die eingeimpfte Blennorrhoe von dem pannösen Auge auf das andere übertragen werde und daselbst eben wegen dem minder guten Verhalten des Kranken unheilbare Schäden bedinge. In solchen Fällen ist es wohl klüger, der Inoculation zu entsagen. Bei *erprobt verlässlichen* Kranken aber wird man durch einen sorgfältigst in seiner Lage erhaltenen hermetischen Verband der Uebertragung der Blennorrhoe auf das andere Auge mit Sicherheit vorbauen können und jene Bedenken gegen die Einimpfung fallen zum Theile weg.

Man hat im Falle *beiderseitiger* pannöser Opacität der Cornea vorgeschlagen, vorerst nur das eine Auge anzustecken und von diesem später das Contagium auf das zweite Auge zu übertragen, indem dann in dem *letzteren* Auge die Blennorrhoe einen milderen Charakter anzunehmen und den Bestand der Cornea weniger zu gefährden pflegt. Verlassen darf man sich übrigens hierauf nicht. Ausserdem aber spricht gegen dieses Verfahren, dass der Kranke weit *länger* zu leiden hat und dass Fälle vorliegen, in welchen das erste Auge nach Ablauf der Blennorrhoe von dem später angesteckten *nochmals* inficirt wurde.

Es ist klug, den *Ansteckungsstoff* wo möglich von Blennorrhoen mit *relativ günstigem* Charakter, am besten von der Ophthalmoblennorrhoea neonatorum zu entnehmen. Allzugrosse Aengstlichkeit in der Wahl des Ansteckungsstoffes ist indessen keineswegs nothwendig. Man hat wiederholt mit dem besten Erfolge den Eiter einer Pyorrhoe, ja selbst eines Harnröhrentrippers eingeimpft, ohne auf die Qualität des Stoffes und auf das Alter oder den Grad der das Contagium liefernden Krankheit sonderlich Rücksicht zu nehmen. Es ist ja eben Aufgabe, eine *intensive* Blennorrhoe zu erzeugen. Nimmt man das Secret einer gar zu milden Blennorrhoe, so läuft man Gefahr, dass das Contagium nicht hafte oder doch nicht eine Blennorrhoe von ausreichend hoher Intensität erzeuge, dass man also die Inoculation öfter wiederholen muss und am Ende ist man erst nicht vor einer Pyorrhoe der schlimmsten Art gesichert, da die Intensität und der ganze Charakter der durch Ansteckung hervorgerufenen Affection durchaus nicht mit der Qualität des Ansteckungsstoffes in einem festen Verhältniss steht.

Die Einimpfung geschieht am besten durch einen Pinsel oder ein Schwämmchen, mittelst welchem man das ansteckende Product bei umgestülptem unteren Lide auf den Uebergangstheil der Bindehaut aufträgt. Es genügt zu diesem Zwecke ein ganz geringes Quantum des Impfstoffes. Am sichersten haftet derselbe, wenn er unmittelbar von der absondernden Fläche auf die Conjunctiva des pannösen Auges gebracht wird *(Piringer)*.

Wo dieses nicht thunlich ist, wird der Eiter nach Art der Vaccine zwischen zwei Glasplatten eingeschlossen und vor der Vertrocknung gesichert, um dann verwendet zu werden. Es verträgt der Eiter eine ziemlich starke Verdünnung mit Wasser; doch wird dadurch seine Ansteckungsfähigkeit bedeutend vermindert. Ebenso verliert er an Wirksamkeit durch längere Aufbewahrung und Vertrocknung. Haftet das Contagium nicht, so muss die Inoculation wiederholt werden. Manchmal ist man gezwungen, den Eiter *mit der Lancette* in die Conjunctiva einzuimpfen (*Piringer.*)

Im Falle der *Haftung des Contagiums* entwickelt sich die Blennorrhoe in der Regel binnen wenigen Stunden, längstens innerhalb 1—3 Tagen. Man muss sie bis zu einem höheren Grade ansteigen lassen, dann aber muss die in solchen Fällen übliche Therapie ihrem ganzen Umfange nach gehandhabt werden.

Sehr oft schwindet während dem Verlaufe der eingeimpften Blennorrhoe die pannöse Schichte nur *theilweise*, der Rest aber wird unter der vorhin geschilderten Behandlung leicht getilgt. Wo dieses nicht gelingt, wird von Einigen die *Wiederholung der Inoculation* anempfohlen, da Fälle bekannt sind, in welchen die zweite, dritte, ja fünfte Inoculation erst das leistete, was die erste Einimpfung vergeblich erwarten liess.

7. *Eine allgemeine therapeutische Behandlung* fordert der Pannus nicht; durch das Blut wirkende Mittel haben auf ihn keinen merklichen Einfluss. Ein auf Hebung des etwa gesunkenen und auf Unterhaltung des normalen allgemeinen Ernährungsprocesses gerichtetes vernünftiges Regimen und eine solche Diät sind dagegen unerlässlich, um günstige Erfolge zu erzielen. Ist doch schon die dem Pannus vorangehende, meist acute Erkrankung, noch mehr aber der deprimirende psychische Eindruck, welchen der Pannus in der Störung des Sehvermögens mit sich bringt, ganz geeignet, die Constitution des Kranken zu untergraben. Wirkt am Ende noch eine langwierige, durch Entziehungen und durch häufig wiederholte schmerzhafte Eingriffe erschöpfende Therapie mit, so ist es kein Wunder, wenn sich höchst verderbliche Cachexien entwickeln. Aufenthalt in gesunder frischer Luft, an schattigen Orten, im Freien, nährende leicht verdauliche Diät, nach Umständen eine Badekur u. s. w. sind insoferne die besten Bundesgenossen der örtlichen Behandlung.

Quellen: *His*, Beiträge zur Histologie der Hornhaut. Basel. 1856. S. 107 u. 109. — *Wedl*, Atlas Cornea Sclera. — *C. Ritter*, A. f. O. IV. 1. S. 355. — *Hasner*, kl. Vorträge. Prag. 1860. S. 157. — *Coccius*, Ueber Glaucom, Entzündg. etc. Leipzig. 1859. S. 30. — *Arlt*, kl. Montbl. 1864. S. 426. — *Warlomont* et *Testelin*, Mackenzie Traité prat. des mal. d. yeux. Paris. 1857. II. S. 164. — *Graefe*, A. f. O. VI. 2. S. 146, X. 2. S. 199. — *Roosbroeck*, kl. Montbl. 1863. S. 492. — *Critchett* ibid. 1864. S. 393. — *Bader*, *Lawson*, Ophth. Hosp. Reports IV. 1, VI. 1 und Canstatt's Jahresbericht 1863. III. S. 122 und 123. — *Secondi*, Clinica ocul. di Genova. Torino, 1865. S. 12. — *Williams*, Compte rendu du congress d'ophth. Paris. 1863. S. 137. — *Hairion* ibid. S. 179. — *Furnari* ibid. S. 193. — *Sanson*, *Scarpa*, *Küchler*, *Bertrandi* ibid. S. 181 und Desmarres Traité d. mal. d. yeux. Paris. 1847. S. 231. — *H. Walker* nach Hairion l. c. S. 187. — *Piringer*, Wien. med. Jahrb. Neueste Folge. XV. S. 183. Die Blennorrhoe am Menschenauge. Graz. 1841. S. 42, 43, 77, 103, 112, 118, 124, 210, 250, 255, 257, 295.

2. Die Hornhautflecke, Maculae corneae.

Pathologie. Die Hornhautflecke sind als *Neubildungen* im engeren Wortsinne aufzufassen und stellen constant das Ergebniss einer *entzündlichen* Gewebswucherung dar. Man unterscheidet:

1. *Parenchymatöse Flecke.* Sie sind ausserordentlich mannigfaltig in Bezug auf ihre äussere Erscheinung.

a) In einzelnen Fällen ist *die Trübung der Cornea eine allgemeine,* die Hornhaut zeigt sich ihrer ganzen Dicke und ihrem ganzen Umfange nach mehr weniger gleichmässig bläulich oder weiss gefärbt und ist durchscheinend nach Art eines Milchglases, während die Oberfläche ihren normalen Glanz bewahrt hat *(Totales Leucom).*

b) In anderen Fällen findet man in dem eigentlichen Cornealgefüge flächenartig oder nach allen Dimensionen ausgebreitete, rauchähnliche, bläulich durchscheinende Trübungen; oder dichtere, figurirte, weissliche Wolken; oder wolkig umgrenzte, ganz opake, gelblichweisse, selbst kreideweisse Flecke, Streifen, mondsichelförmige Gestalten u. s. w. Es gehen diese *„partiellen Leucome"* gleichwie die totalen meistens aus einer *diffusen* Keratitis hervor.

Es werden derlei Trübungen, zumal die *dichteren*, veranlasst durch *meniscoide Nester* einer undurchsichtigen grumosen Substanz, welche inselförmig in das eigentliche Gefüge der Cornea eingesprengt sind. Es erweiset sich die grumose Substanz zusammengesetzt aus geschrumpften Kernen, welche in einer fettigmolekularen, öfters schmutzig gelbbraun pigmentirten, feinkörnigen Grundmasse lagern und offenbar die Ueberbleibsel einer vorausgegangenen Zellenwucherung darstellen. Ausser diesen Nestern findet man in den einschlägigen Fällen die *Hornhautkörperchen* auf grössere oder geringere Entfernungen von dem Hauptherde, ja gewöhnlich im *ganzen* Umfange der Cornea, stark geschwellt von geschrumpften Kernen und einer ähnlichen grumosen Substanz. Ueberdies macht sich streckenweise auch noch eine Verfettigung der *Intercellularsubstanz* in sehr auffälliger Weise geltend, die Lamellen erscheinen wie angestäubt und von einer Unmasse fettiger Körner wie durchsäet (*Wedl*).

c) Rundliche, scharf begrenzte oder von einem wolkigen Hofe umgebene, mohn- bis hirsekorngrosse, *knorpel- oder kalkartige Knoten*, welche ihrer Hauptmasse nach immer in den oberflächlichsten Schichten der Hornhaut lagern, nach hinten aber sich mehr weniger tief in das Cornealgefüge einsenken. Es sind dieses veraltete, obsolescirte, bisweilen schon verkreidete *herpetische Knoten.* Sie stehen bald einzeln, bald in grösserer Anzahl zer-

streut oder in Gruppen gehäuft auf der Hornhaut. In letzterem Falle werden sie gewöhnlich durch einen Sehnenfleck oder eine lockere bindegewebige Neubildung unter einander vereinigt.

d) Kreisrunde, flache, scharfbegrenzte, grauliche, weisse, gelbliche bis braune Flecke vom Umfange eines Mohn- bis Hirsekornes, welche in die verschiedensten Schichtlager der Cornea eingesprengt erscheinen, in den hintersten Stratis und an der freien Wasserhautoberfläche aber am meisten gehäuft zu sein pflegen. Es sind dieses ständige Productreste der Keratitis punctata.

2. *Epithelialflecke, Maculae epitheliales*, d. i. *ganz oberflächliche*, rauch-, nebel- oder wolkenartige halbdurchsichtige *Trübungen* von bläulicher oder grauer Farbe mit verwaschenen unbestimmten Grenzen. Sie sind oft so fein, dass selbst ein scharfes und geübtes Auge Mühe hat, dieselben zu erkennen. Bei *schief auffallendem*, namentlich durch eine Loupe concentrirtem Lichte treten jedoch auch die zartesten sehr deutlich hervor. In der Mehrzahl der Fälle bedarf es solcher Hilfsmittel nicht, die Trübung ist auffällig und selbst in Distanz bemerkbar. In dem gesättigteren Theile der Trübung macht sich in der Regel eine bedeutende Abnahme des normalen Hornhautglanzes geltend, das *Spiegelbild* erscheint matt, undeutlich, mit verschwommenen oder verzerrten Umrissen, oder es fehlt ganz. Mitunter zeigt sich an diesen Stellen bei gewissen Lagen zur Lichtquelle ein *seidenähnlicher Schimmer* oder gar ein Schillern in matten Regenbogenfarben. Bei der Untersuchung mit der Loupe lässt sich dann immer eine ansehnliche Rauhigkeit an der Oberfläche nachweisen.

3. *Sehnenflecke, Maculae fibrosae.* Sie erscheinen dem freien Auge in der Gestalt eines sehnigen Häutchens von grösserer oder geringerer Dicke, welches die Cornealvorderfläche in verschiedener Ausdehnung überkleidet und bisweilen auch etwas über das Niveau derselben hervorragt. Geringe Grade von Durchscheinbarkeit bis zu völliger Opacität, milchweisse bis kreideweisse Färbung, sehniger seidenähnlicher, mitunter perlmutterartiger opalisirender Glanz und Derbheit des Gefüges sind die übrigen physikalischen Eigenschaften. Die Grenzen sind in den meisten Fällen verwaschen, indem ein wolkiger Epithelialfleck die sehnenähnliche Neubildung umsäumt. Falls der Sehnenfleck unmittelbar oder mittelbar durch den Epithelialfleck an den *Bindehautsaum* stösst, ziehen gewöhnlich ein oder mehrere *Gefässe* aus der Conjunctiva auf seine Vorderfläche herüber, um sich daselbst zu verzweigen. Dadurch erlangt der Sehnenfleck die Fähigkeit, auf Verletzungen durch *Hämorrhagien* zu reagiren.

Der *Epithelialfleck* sowohl als der *Sehnenfleck* sind in vielen Fällen der ständige *Ausgang einer Keratitis vasculosa superficialis* oder eines *Pannus*. In anderen Fällen aber gehen sie erfahrungsmässig aus *ulcerösen Substanzverlusten* hervor, indem die Lücke durch Regeneration von *durchsichtigem* oder nur an der äussersten Oberfläche trüb bleibendem Hornhautgefüge ausgefüllt wird.

Qualitativ sind der Epithelfleck und der Sehnenfleck von einander nicht verschieden. Sie differiren blos in der *Mächtigkeit* der neoplastischen Schichte. So weit diese reicht und auch wohl *über sie hinaus*, erscheint das *Epithel* ungleichmässig verdickt, unregelmässig geschichtet, seine Elemente sind durch fettigmolekulare Masse getrübt und öfters so innig unter einander verbacken, dass deren Contouren schwer zu erkennen sind. Hat sich der Fleck auf dem Boden eines

verheilenden *Geschwüres* gebildet, so *fehlt* in seinem Bereiche die Bowman'sche Membran und das Epithel lagert *unmittelbar* auf der Neubildung auf. Diese füllt gleichsam eine Lücke in den oberflächlichen Schichten der Cornea aus und erweiset sich als das Product einer Wucherung von Hornhautzellen. Sie besteht nämlich zum grossen Theile aus stark ausgezogenen, theilweise sogar faserförmigen Kernen welche, überaus dicht an einander gedrängt, sich gegenseitig decken und so wellenartige Züge bilden. Es lagern diese Kerne in einer trüben, von Fettmolekülen durchstreuten Intercellularsubstanz. Mitunter kann man in der Neubildung noch neoplastische *Gefässe,* oder deren *Reste* in Gestalt dichterer Stränge von körnigem Aussehen erkennen. Die Grenzen der Neubildung sind oft ziemlich scharf. Mitunter gehen von derselben trübe streifige Züge in die umgebenden durchsichtigen Theile der Cornea hinein. Ganz gewöhnlich findet man neben Epithel- und Sehnenflecken auch noch *parenchymatöse* Trübungen mit den oben geschilderten Charakteren (*Wedl*).

4. *Einfache Hornhautnarben.* Ihre Trennung von den *Flecken* im engeren Wortsinne ist eine rein *künstliche*, da diese sehr oft als Narben functioniren. Der Unterschied liegt einzig und allein in der Dicke, *in der Körperlichkeit der neoplastischen Ersatzmasse.*

Die Grösse und Form der Narbe hängt zum grossen Theile von der Gestalt und Ausdehnung der Substanz*lücke* ab, auf deren Boden das Ersatzgewebe zur Entwickelung kommt. Einen wirklichen *Abklatsch* der Lücke bildet indessen die Narbe nur selten, da unter günstigen Verhältnissen am Grunde des Substanzverlustes in der Regel *pellucides* Hornhautgefüge regenerirt und daher nur *ein Theil* der Lücke von *trüber* neoplastischer Masse ausgefüllt wird.

In den meisten Fällen sind die Narben innerhalb des Parenchyms der Cornea von *parenchymatösen Trübungen* umgeben, welche theils auf neugebildetes, nicht völlig durchsichtig gewordenes Cornealgefüge, theils auf nesterartige Einlagerungen von Zellenmassen und fettig molekulare Trübung der Intercellularsubstanz zu beziehen sind. An der *Oberfläche* aber breitet sich die Narbe meistens in einen *Sehnenfleck* aus, welcher seinerseits wieder von einem *Epithelflecke* umschlossen wird und durch diesen sich gleichsam mit der normalen Umgebung verwäscht. Nach der *textuellen* Verschiedenheit des Ersatzgewebes unterscheidet man:

a) *Sehnenähnliche Narben.* Abgesehen von der Körperlichkeit derselben, vermöge welcher sie mehr weniger tief in die eigentliche Hornhautsubstanz, selbst bis auf die Descemeti und durch diese hindurch reichen, stimmt ihr Aussehen nahe zusammen mit jenem des Sehnenfleckes. Die *äussere Gestalt* der Narbe ist ungemein wandelbar je nach der Form der ursprünglichen Substanzlücke, sie ist eine andere nach Stich-, Schnitt-, Lappen-, Lochwunden, eine andere nach partiellen Verschwärungen des Hornhautgefüges.

Das Mikroskop zeigt das *Epithel* gleich wie bei der Macula fibrosa ungleichmässig *verdickt*, unregelmässig geschichtet und trüb. Die *Bowman'sche* Schichte fehlt. An ihrer Stelle ist eine sehr wenig durchscheinende, vorwaltend aus dicht an einander gedrängten stark ausgezogenen *Kernen* und zum geringeren Theile aus einer trüben *Intercellularsubstanz* bestehende Masse gelagert, welche mehr weniger tief in die Hornhaut eindringt. Nach hinten hin und an dem seitlichen Umfange wird die Neubildung etwas lichter, die *Intercellularsubstanz* gewinnt das Uebergewicht, erscheint aber ganz unregelmässig geschichtet, die Lagen sind wie durcheinander geworfen und nach allen Richtungen hin von aufgeblähten mit Kernen und fettiger grumoser Masse gefüllten *Hornhautzellen* durchsponnen. Hier und da zeigen sich *Gefässe* oder Reste derselben in Gestalt von dichten Faserzügen mit zahlreich eingelagerten Kernen und Pigmentklumpen. Weiter weg nehmen die geschwellten Hornhautkörper ihre normale *parallele* Stellung wieder ein, die noch

trübe *neoplastische Cornealsubstanz* nähert sich mehr der normalen. Mitunter hat man in sehr alten Narben auch *choloide* Körnerkugeln massenhaft eingelagert gesehen (*Wedl*).

b) Die bindegewebige Narbe. Sie charakterisirt sich durch laxes langfaseriges, in Falten aufhebbares Gefüge, welches von einem mehr weniger dichten Gefässnetze durchzogen und so befähigt ist, auf äussere Reizeinwirkungen und Traumen durch Hyperämie und Blutungen zu reagiren. Es stimmt diese Neubildung im ganzen äusseren Verhalten mit lockerem Bindegewebe, insonderheit mit der Conjunctiva, nahe überein. Oefters indessen erscheint die bindegewebige Narbe von dichten derben sehnenähnlichen Strängen und Blättern durchsetzt.

Das *lockere* bindegewebige Neugebilde verdichtet sich gegen die Tiefe hin gewöhnlich zu einem Stratum *sehnigen* derben Gefüges, welches den Grund der Cornealsubstanzlücke auskleidet. Dieser dichtere Theil der Narbe geht seinerseits wieder gegen die Tiefe hin in trübes und weiter in durchsichtiges regenerirtes Hornhautgewebe über und durch letzteres hängt die ganze Neoplasie mit den normalen Elementen der Hornhaut zusammen. Darum erscheint die Narbe innerhalb der Dicke der Hornhaut immer von einer wolkig verwaschenen parenchymatösen Trübung umgeben. An der Oberfläche verlaufen ihre Grenzen in einen Sehnenfleck, welcher seinerseits wieder von einem Epithelialfleck umsäumt wird.

Die *einfache* bindegewebige Narbe ist immer *randständig und hängt unmittelbar mit der Conjunctiva zusammen;* sie stellt gleichsam eine Fortsetzung derselben dar, welche sich über die Peripherie der Cornea hinüberzieht, um daselbst eine Substanzlücke mehr weniger vollständig auszufüllen. Es setzt die bindegewebige Narbe nämlich ein *granulirendes Hornhautgeschwür* voraus; Fleischwärzchen aber entwickeln sich auf dem Boden eines *nicht durchbohrenden* Cornealgeschwüres nur, wenn dieses mit einem Theile seines Randes an den Limbus conjunctivalis ansteht.

Nicht selten präsentirt sich die einfache bindegewebige Narbe als *Cornealtheil eines unechten Flügelfelles.*

c) Die Epithelialnarbe stellt eine völlig undurchsichtige Neubildung von weissgrauer, weiss und gelb gesprenkelter, oder ganz rostgelber bis rostbrauner Farbe vor, welche sich leicht in Gestalt einer fettig griesig anzufühlenden, körnigschuppigen oder blätterig scholligen, leicht zerbröckelnden Masse vom Grunde der von ihr ausgefüllten Substanzlücke abschaben lässt.

Es besteht diese Masse zum grössten Theile aus Epithelplatten in verschiedenen Stadien der Zerfällniss und aus einer molekularen organischen Grundsubstanz, in welcher freies Fett, Cholestearinkrystalle, Kalksalzdrusen und in Pigmentmetamorphose begriffene Blutkörperchen neben bereits fertigem verschiedenfärbigen Pigmente in wechselnden Massenverhältnissen eingemischt sind. Es ruht diese Masse auf einem lockeren bindegewebigen oder derben sehnigen Stratum, welches den Grund der Substanzlücke auskleidet und durch eine Schichte neoplastischen Hornhautgefüges mit den normalen umgebenden Cornealpartien zusammenhängt. Darum erscheint auch die Epithelialnarbe von einer parenchymatösen Trübung und an der Oberfläche von einem Sehnenfleck umsäumt, welcher letztere sich wieder in einen Epithelfleck verwäscht.

So wie die bindegewebige Narbe geht auch die Epithelialnarbe constant aus Fleischwärzchen hervor, setzt also ein *granulirendes Geschwür* voraus und findet sich darum immer am *Rande* der Cornea, wenn das Geschwür nicht ein perforirendes und mit einem Prolapsus iridis complicirt war.

5. *Mit vorderer Synechie gepaarte Narben.* Es sind diese gleich den *einfachen* Narben in der bei weitem grössten Mehrzahl der Fälle von *sehnenähnlichem* Aussehen, seltener erscheinen sie als *lockere*, *bindegewebige* oder *epitheliale* Narben.

Das Hauptmerkmal liegt in dem constanten *Durchgreifen* der Narbe durch die *ganze Dicke* der Cornea und in der *Einlöthung* einer grösseren oder kleineren *Portion der Regenbogenhaut*, welche letztere sich durch die Lageveränderung der Iris, durch deren theilweises Herantreten an die hintere Wand der Cornea und durch die damit im Zusammenhange stehende Verzerrung oder gar Verschliessung der Pupille, endlich durch den *Pigmentgehalt* und die darin begründete theilweise dunkle Färbung der Narbenmasse beurkundet. Der Umfang und die äussere Form des Narbenkörpers hängen natürlich von der Grösse und Gestalt der ursprünglichen Substanzlücke ab und variiren gleichwie bei der einfachen Cornealnarbe ungemein stark.

Das *anatomische Verhalten der Narbe* wechselt übrigens auch noch nach der Grösse und Form der *hinteren Durchbruchsöffnung.*

Ist diese sehr enge, so hat die vorgefallene Irisportion ursprünglich die Gestalt einer gestielten Blase oder Halskrause, indem deren Hintertheil von den Rändern des Loches zusammengeschnürt wird. Unter zunehmender Schrumpfung der Narbenmasse wird aber bald auch die vordere Partie des Prolapsus comprimirt und geht textuel unter. Es hat dann nachträglich das Ansehen, als wäre die Iris einfach an das hintere Ende der durchbohrenden Narbe angelöthet. Bei der genauen Untersuchung der letzteren findet man jedoch die Reste der vorgefallenen Irisportion in Gestalt einer grösseren oder geringeren Menge von braunem bis schwarzem Pigment welches, theils in körnigen Haufen theils in Zellen eingeschlossen, der trüben Neubildung eingesprengt ist. Je nach der mehr rundlichen oder (bei Schnittwunden) linearen Form des Durchbruchkanales bildet die Pigmentmasse eine Art Strang oder blattähnliche Figur, welche die Narbe von hinten nach vorne durchsetzt und oft bis an die Epithelschichte reicht, wo dann an der vorderen Fläche der Narbe und meist in dem Mittelpunkte ihrer vorderen Ausbreitung eine braun oder schwarz gefärbte Stelle sich bemerklich macht. Bei tiefgreifenden sehr ausgedehnten Geschwüren fällt die Iris bisweilen an *mehreren* Stellen des Geschwürsgrundes vor und dem entsprechend findet man auch an der Narbe eine *Mehrzahl* solcher pigmentirter Stellen. *Clavus* oder *Myiokephalon* ist die alte Bezeichnung für diese Zustände.

Fig. 13.

War die hintere Durchbruchsöffnung weiter und hatte sich ein Stück aus *der Breite der Iris* vor der Oeffnung ausgespannt, so findet man *die Narbe* (Fig. 13) späterhin oft *an der Hinterfläche ausgehöhlt*, während die vordere Fläche derselben im normalen Niveau der Cornealvorderfläche streicht. Die auf dem prolabirten Iristheile entwickelte Neubildung deutet dadurch die ehemalige blasige Form des Vorfalles an. Am Rande der hinteren concaven Fläche der Narbe haftet ringsum die Regenbogenhaut fest an und hängt mit einem zarten, structurlosen, stark pigmentirten Häutchen *a* zusammen, welches die Grube auskleidet und als Ueberbleibsel des Tapetes der vorgefallenen Irisportion aufzufassen ist. An dem Randtheile der Narbe selbst stösst man in der Regel auf zusammengefaltete sonst unveränderte Fetzen der Descemeti. Die durch das Geschwür blosgelegten Theile dieser Haut werden im Momente des Durchbruches nämlich eingerissen, später durch die nach vorne gedrängte Irisportion umgeschlagen und dann in die Narbenmasse eingehüllt. *Ist die Irisblase geborsten*, ehe es zur Narbenbildung kam, oder aber entwickelt sich die Narbe auf einem Vorfalle des *Pupillarrandes*, so ist von jener Concavität an der hinteren Narbenwand nichts zu merken, im Gegentheile pflegt dann die Neubildung pfropfartig *nach hinten in den Kammerraum vorzuspringen* und sich in Gestalt von Sehnenstreifen auf die nachbarlichen Portionen der Iris fortzusetzen.

Sehr oft steht dann auch die *Vorderkapsel mit der Narbe in Verbindung;* die letztere deckt einen Theil der ersteren und führt in Folge der damit verknüpften Nutritionsstörung gerne zu cataractöser Verbildung der Linse.

Bei sehr weiter Durchbruchsöffnung, wo also ein grosser Theil der Iris sammt seiner Pupillarzone blosgelegt wurde, erscheint die Pupille fast immer geschlossen und das Centrum der Kapsel mit der Narbe verwachsen, während der Rest der hinteren Narbenfläche von jenem pigmentirten Häutchen überkleidet und dadurch von dem Krystallkörper geschieden wird.

Bei durchgreifenden Narben, welche sich auf *breiten* Irisvorfällen entwickelt haben, ist das Narbengewebe fast immer seiner *ganzen* Masse nach reichlich durchsetzt von dunklem *Pigment*, welches theils frei in Haufen gruppirt lagert, theils in verkümmerten und noch Spuren vorausgängiger Prolification zeigenden Zellen eingeschlossen ist. Die *hinteren*, vorzugsweise aus dem wuchernden *Irisgewebe* hervorgegangenen Schichten der Narbe pflegen in solchen Fällen mehr den *bindegewebigen* Charakter zu zeigen; die Intercellularsubstanz ist mehr weniger deutlich wellig streifig und von stark ausgezogenen Zellen durchstrickt, welche durch ihre baumartig verzweigten Ausläufer netzartig verbunden sind und nebst prolificirenden Kernen Pigment in wechselnder Menge und Farbe führen.

6. *Verknöcherungen.* Osteoide Massen kommen in der Hornhaut nur äusserst selten vor. Man findet sie immer nur in Gestalt dünner zarter Platten oder Schuppen eingesprengt in dicke sehnige Narben, mit deren Gefüge ihre rauhe Oberfläche fest verbunden ist. Sie werden daher nur am Cadaver gefunden, am Lebenden verschwinden sie in der Narbenmasse. Sie charakterisiren sich durch eine homogene oder parallel streifige organische Grundlage und durch wechselnden Gehalt an Knochenkörperchen und Kalksalzkörnern.

7. *Verkalkungen* treten unter zwei verschiedenen Formen auf, einmal als *steinähnliche*, derbe spröde solide, aus erdigen und alkalinischen Salzen nebst organischer streifiger Grundsubstanz bestehenden Massen, welche sich von dem Osteoide nur durch den Abgang von Knochenkörperchen unterscheiden; das andere Mal als ein *fettig sandiger Brei*, in welchem freie Salze, Fettkörnchen, Cholestearinkrystalle und zerfallene grumose organische Substanz in sehr verschiedenen Verhältnissen unter einander gemengt sind.

Beide Formen kommen gleich dem Osteoide in sehnenähnlichen und bindegewebigen Narben eingesprengt vor. Bisweilen erscheinen sie in Form von *rundlichen Knoten*, welche von einer parenchymatösen Trübung umgeben in den vorderen Schichten der Cornea sitzen. Im letzteren Falle präsentiren sie regressiv metamorphosirte *herpetische Knoten.* Ausserdem finden sie sich in seltenen Fällen als ständiger Ausgang von *Cornealabscessen*, welche ohne zu durchbohren und ihren Inhalt zu entleeren verkalkt sind. Die Neubildung erscheint dann als ein völlig undurchsichtiger, kreideweisser, rostgelb bis braun gefleckter, gewöhnlich linsenförmiger Körper welcher, in die Dicke der Hornhaut eingeschaltet, sowohl nach vorne als nach hinten von trübem Hornhautgefüge überkleidet wird.

8. *Metallincrustationen.* Wenn Bleizuckerlösungen und andere metallsalzige, mit Opiumpräparaten versetzte Solutionen bei Vorhandensein von Hornhautgeschwüren als Collyrien angewendet werden, so fällen sich gewisse Bestandtheile heraus, incrustiren den Geschwürsboden, wachsen bei fortgesetztem Gebrauche zu dicken Schichten an und werden endlich von seitlich aus den Geschwürsrändern hervorwachsenden Granulationen übersponnen und gleichsam überhäutet. Es erscheint dann in der Folge an der Stelle des ehemaligen Geschwüres ein meistens erhabener, dicker und daher in das Cornealparenchym etwas eingesenkter, vollkommen undurchsichtiger, kreideweisser oder aber gelblicher, an der Oberfläche nicht selten opalisirender Fleck mit scharfen oder wolkig verschwommenen, von Gefässen durchzogenen Rändern, welcher gewöhnlich für einen Sehnenfleck oder eine Narbe gehalten wird, bis die anatomische Untersuchung das Unrichtige dieser Anschauungsweise dargethan hat *(Cunier)*.

Bei der anatomischen Untersuchung findet man unter der aus blossen Epithelplatten gebildeten Decke eine Schichte gelblicher, lichtbrauner bis dunkelbrauner, erdiggriesiger, leicht zerbröckelnder Substanz ohne Spur einer Organisation. Diese Masse ruht auf einer trüben Schichte, welche den Grund einer muldenartigen Substanzlücke in dem Gefüge der Cornea überkleidet und öfters von Gefässen durchzogen wird.

Begleitende Erscheinungen. Oefters kommen Hornhautflecke in Gesellschaft von Hyperämie der Nachbartheile, von Schmerz und Lichtscheu vor. Diese Symptome gehören aber nicht zum Krankheitsbilde der Cornealtrübung, sie sind Zeichen eines nebenher gehenden *Reizzustandes oder Entzündungsprocesses.*

Dagegen sind *Sehstörungen* constante Begleiter aller jener Trübungen welche, *wenn auch nur mit einem kleinen Theile,* in den Bereich der Pupille fallen.

Es finden diese Sehstörungen eine *sehr ergiebige* Quelle in der *Zerstreuung, Reflexion* und *Absorption,* welche das auf die Trübung fallende äussere Licht erleidet.

Dadurch wird einerseits die Intensität des von den Objecten ausgehenden und die Netzhaut treffenden *directen Lichtes,* somit der scheinbare Glanz der Netzhautbilder geschwächt. Andererseits gelangt ein Theil des in der Cornealtrübung zerstreuten Lichtes auf die Retina, wird daselbst wahrgenommen und in Gestalt eines weissen oder grauen Nebels, einer Wolke u. s. w. nach aussen projicirt. Da aber die einzelnen lichtempfindenden Elemente *gleichzeitige* verschiedenartige Eindrücke zu sondern nicht im Stande sind, vielmehr immer zu *Einem gemischten* Eindrucke verschmelzen, so scheint es dem Kranken, als läge jene Wolke oder jener Nebel zwischen dem Objecte und dem Auge, oder als wäre das Object davon umhüllt.

Die Grösse der Sehstörung hängt hauptsächlich von dem Verhältnisse ab, in welchem die Intensitäten der beiden gleichzeitigen Eindrücke zu einander stehen. Sie ist um so bedeutender, je weniger der positive oder negative (Schatten-) Eindruck der Objectbilder den Eindruck überwiegt, welchen das von der Cornealtrübung ausgehende zerstreute Licht auf die Netzhautelemente ausübt.

Träfe immer *nur directes Licht* die Hornhaut, so müsste im concreten Falle sich ein ziemlich constantes Verhältniss zwischen den Intensitäten der beiden fraglichen Eindrücke geltend machen. In *Wirklichkeit* trifft aber neben dem directen Lichte der Objecte immer auch *diffuses* Licht die Cornea und verstärkt im Verhältnisse zu seiner Intensität die Helligkeit des von der Trübung ausgehenden *Spectrum,* vermindert solchermassen also noch weiter in *mittelbarer* Weise den Eindruck der eigentlichen Objectbilder.

Bei *zarten nebeligen* Trübungen ist dieses *Spectrum* gewöhnlich die *Hauptursache* der Sehstörung. Bei *dichten* Trübungen jedoch, welche nur *wenig* oder gar *kein* Licht durchlassen, kömmt das *Spectrum* nur *dann* in Rechnung, wenn *Randtheile* derselben in den Bereich der Pupille fallen. Es sind dichte Trübungen nämlich nur sehr ausnahmsweise völlig *scharf* begrenzt, ihr Rand *verwäscht* sich vielmehr in der Regel sehr allmälig und läuft sonach in eine mehr weniger breite Zone aus, welche auffallendes Licht *zerstreut* und *in diesem Zustande durchtreten* lässt. Abgesehen hiervon wird die Sehstörung unter solchen Umständen ceteris paribus *zumeist* durch die *Verminderung der Helligkeit der Netzhautbilder* verursacht und steht insoferne im Verhältnisse zur Dichtigkeit und Grösse des der Pupille gegenüberstehenden Theiles der *Kerntrübung;* sie erreicht also das *Maximum,* es werden, wenigstens von den in der *Mitte* des Gesichtsfeldes gelegenen Objecten, *gar keine* Bilder mehr auf der Netzhaut entworfen, wenn ein solcher *dichter* Fleck die *ganze* Pupille deckt.

Weitere Quellen findet die Sehstörung unter den fraglichen Verhältnissen in etwaigen *Rauhigkeiten der Epithelschichte,* in *Verkrümmungen der Cornea* und, bei umfangsreichen vorderen Synechien der Iris, nicht selten auch in *Schiefstellungen des Krystalles.* Ausserdem kommt bei Gegebensein vorderer Synechien auch noch die *Beschränkung des Accommodationsvermögens* in Betracht. Der *Grad* der Sehstörung ist darum im concreten Falle häufig ein *viel bedeutenderer,* als der Trübung an sich entspricht; bei Unebenheiten des Epithelialstratums und namentlich bei Verkrümmungen der Cornea erscheint das Gesicht oftmals sogar in einer Weise beeinträchtigt,

dass man bei ungenügender Untersuchung versucht sein könnte, eine Amblyopie zu Grunde zu legen.

Unebenheiten, *Rauhigkeiten des Oberhautstratums* finden sich gelegentlich bei *allen* Arten von Trübungen, selbst den *zartesten* Epithelialflecken, und reichen oft weit über den Bereich der mit *freiem* Auge sichtbaren Macula hinaus. Sie werden bei schiefer concentrirter Beleuchtung leicht erkannt, verrathen sich aber noch deutlicher durch die *Unregelmässigkeit*, Verzerrung, Verworrenheit und, bei höheren Graden, durch *Vervielfältigung der Spiegelbilder*. Diese Irregularität des *Reflexes* lässt am besten und direct den höchst misslichen Effect beurtheilen, welchen sie auf die *Strahlenbrechung* und somit auf die *Qualität der Netzhautbilder* üben. Die Vorderfläche der Hornhaut ist nämlich die *Haupttrennungsfläche* des dioptrischen Apparates, an welcher die auffallenden Strahlen weitaus die *grösste* Ablenkung erfahren.

Aus diesem letzteren Grunde sind auch *Convexitätsabweichungen der Hornhaut* für das Sehvermögen geradezu verderblich. Es kommen aber solche Verkrümmungen nicht blos im Gefolge ausgebreiteter *Verschwärungen* vor, wo sie dann bald aus der Dehnung des *Geschwürsbodens*, bald aus der Dehnung oder aus der Contraction und *Verflachung* einer *durchgreifenden Narbe* resultiren: sondern sie finden sich auch nicht selten neben *ganz zarten nebeligen Trübungen* und datiren dann aus der Entzündungsperiode, sind Folgen der mit der entzündlichen Gewebslockerung gesetzten Resistenzverminderung einzelner Cornealtheile gegenüber der Gewalt des intraocularen Druckes. Bei genauer Untersuchung, namentlich mit dem Ophthalmometer, stellt es sich heraus, dass die einzelnen *Hauptmeridiane* der Cornea je eine andere und dazu meistens eine ganz *unregelmässige* Krümmung haben, ja häufig sind sogar Theile *eines und desselben* Meridians in ganz *verschiedener* Weise gekrümmt und besitzen darum nach Lage und Richtung von einander ganz abweichende *Brennlinien oder Brennflächen*. Welchen Einfluss dieses auf die *Netzhautbilder* und sohin auf die Deutlichkeit der *Wahrnehmungen* üben muss, liegt auf der Hand; wo nur einigermassen beträchtliche Verkrümmungen vorliegen, muss statt eigentlicher *Netzhautbilder* ein Gewirre von *Zerstreuungsfiguren*, aus welchem kaum die *Hauptcontouren*, wenn diese, in *verzerrten Schattenumrissen* hervortreten, die Retina treffen. Zeigt sich doch schon bei Verkrümmungen, welche dem freien Auge ganz unmerkbar sind, der optische Effect in sehr auffälliger Weise. Bei der Untersuchung des Augengrundes erkennt man nämlich leicht, dass die Contouren der Papille etc. sich in den verschiedensten Richtungen verkrümmen, verzerren und theilweise verwischen, wenn man durch Bewegungen des Kopfes oder der Loupe Strahlen, welche verschiedene Theile der Cornea passirt haben, nach und nach zum Auge gelangen lässt. Dieselben Ablenkungen aber, welche vom Augengrunde *zurückkehrende* Strahlen erleiden, erleiden auch die von äusseren Objecten *zur Netzhaut* des kranken Auges gehenden Strahlen. (Siehe *Astigmatismus*.)

Die *Stellungsveränderungen der Linse* sind in der Regel nicht so bedeutend, dass sie gar zu schwer ins Gewicht fielen und lassen sich übrigens theilweise durch entsprechende Ablenkungen der Sehaxe einigermassen corrigiren.

Um diese Sehstörungen wenigstens theilweise zu beseitigen, pflegen mit Maculis behaftete Individuen beim *monocularen* Sehen mit dem kranken Auge, falls es sich um *scharfe* und *deutliche* Wahrnehmungen namentlich von kleinen oder fernen Objecten handelt, alles Mögliche anzuwenden, auf dass der Eindruck der Objectbilder vergrössert und die Intensität des diffusen Lichtes verkleinert werde.

Sie halten die Objecte so nahe dem Auge, als es der Grad ihres Accommodationsvermögens gestattet, indem sie dadurch, unbeschadet dem scheinbaren Glanze, die Netzhautbilder vergrössern und die Zahl der erregten Netzhautelemente vermehren; sie kehren dem Fenster oder überhaupt der Quelle des Lichtes den Rücken, während sie die Objecte selbst in die möglichst günstige Beleuchtung bringen; sie kneipen die Lidspalte zu, halten die Hände vor die Augen, oder sehen durch die nicht ganz geschlossene Faust, um von dem das Auge treffenden diffusen Lichte so viel als möglich abzuschneiden. Am besten aber erreichen sie diesen ihren Zweck durch vor das Auge gehaltene, mit einem kleinen Loche versehene Diaphragmen.

Beim binocularen Sehen werden die auf entsprechende Stellen beider Netzhäute gemachten Eindrücke im Sensorium commune zu *Einem* der Intensität nach verstärkten Eindrucke summirt. Ist daher das eine Auge in seiner Function völlig unbeirrt, das andere aber mit einem in das Bereich der Pupille fallenden Hornhautflecke behaftet, so muss sich beim binocularen Sehen das über die Netzhaut des kranken Auges ergossene zerstreute Licht auch in dem verschmolzenen Eindrucke *beider* Augen geltend machen und die Gesichtsobjecte in Nebel gehüllt erscheinen lassen.

Gleich wie beim monocularen Sehen tritt die darin begründete Sehstörung besonders stark *beim Fixiren von Objecten* hervor, wenn es sich also darum handelt, *scharfe* und *deutliche* Wahrnehmungen zu gewinnen. Die Kranken sagen, das trübe Auge *blende* das gesunde und sind oft beim Schreiben, Lesen u. s. w. genöthigt, das kranke Auge zu schliessen. Bei *nicht fixirtem* Blicke hingegen *unterstützt* das kranke Auge das gesunde wesentlich, indem es eben die Intensität der Eindrücke des letzteren verstärkt und ausserdem *das Gesichtsfeld um ein Bedeutendes erweitert;* vorausgesetzt natürlich, dass der Hornhautfleck nicht vermöge seiner Opacität den Durchgang einer genügenden Menge *directer* Strahlen unmöglich macht und entweder die ganze Pupille oder die *äussere* Hälfte derselben überdeckt.

Wo die Pupille von einem sehr dicken Flecke *ganz* überkleidet wird, fällt die positive Störung des Sehactes wegen der geringen Intensität des durchgelassenen Lichtes ganz weg, es ist, als ob das gesunde Auge *allein* functionirte. Wo aber nur die *äussere Hälfte* der Pupille von einem derartigen Flecke bedeckt ist, können jene Objecte nur schwach oder gar nicht wahrgenommen werden, welche weit ab von der optischen Axe nach der Seite der Trübung hin gelegen sind, das Gesichtsfeld ist nach dieser Seite hin wie bei einem Einäugigen beschränkt und der Kranke stösst häufig an.

Im Falle, als *beide Augen mit Hornhautflecken behaftet sind,* welche jedoch die Wahrnehmung äusserer Objecte vermöge ihrer Dichtigkeit und Ausbreitung nicht aufheben, ist natürlich die Sehstörung um so bedeutender. Der Kranke benützt dann vornehmlich das *bessere* Auge, d. i. jenes, welches schärfere und deutlichere Wahrnehmungen gestattet und sucht beim Fixiren von Objecten das schwächere Auge vom Sehacte auszuschliessen.

Ausgänge. Die Hornhautflecken sind gewisser Veränderungen fähig und insoferne lässt sich von Ausgängen derselben sprechen.

1. Am meisten veränderlich sind die *epithelialen* und die verschiedenen Formen der *parenchymatösen Flecke.* Beide diese Arten der Trübung können spontan und unter dem Einflusse gewisser therapeutischer Mittel *heilen.*

Bei dem *Epithelialfleck* setzt ein solcher Ausgang einerseits die Auflösung und Resorption des unter der Lamina elastica gelegenen neoplastischen Zellenstratums voraus, andererseits aber die Abstossung des etwa vorhandenen trüben Epithels und den Ersatz desselben durch pellucide Zellen. Bei den *parenchymatösen* Flecken aber ist die Heilung je nach dem anatomischen Verhalten derselben bald durch die Aufsaugung interlamellarer Zellennester bedingt, bald ist sie der Ausdruck einer Art Höhergestaltung des trüben regenerirten Hornhautgefüges.

Im Allgemeinen kann man sagen, die Aussicht auf Heilung sei bei diesen Formen der Hornhautflecken um so grösser, je *jünger* sie sind. Kurz nach Ablauf des ihrer Entwickelung zu Grunde liegenden Entzündungsprocesses ist daher der günstigste Zeitpunkt für die Therapie; es heilen in diesem Stadium selbst ohne alle Beihilfe von therapeutischen

Mitteln ziemlich ausgebreitete und dichte Flecke bisweilen in kurzer Zeit spontan. *Alte*, seit Monaten oder Jahren bestehende derartige Trübungen hingegen erweisen sich in der Regel sehr hartnäckig, gleichviel ob dieselben dick oder dünn, gross oder klein sind; auch die feinsten, dem freien Auge kaum wahrnehmbaren Nebelflecke trotzen dann fast immer jeder Therapie.

Man hat Grund anzunehmen, dass *aus Geschwüren resultirende* Trübungen der fraglichen Art weniger geneigt sind zur Aufhellung, als solche, welche aus einer einfachen Keratitis *parenchymatosa* oder *vasculosa superficialis* hervorgehen.

Bei Kindern ist die Prognose eine vielmal günstigere, als bei Erwachsenen. Bei ersteren hellen sich im Laufe der Zeiten oft umfangreiche Trübungen auf, welche auf tiefgreifenden und selbst durchbohrenden Geschwüren zur Entwickelung gekommen sind. Um so leichter schwinden natürlich epitheliale Flecke und jene parenchymatösen Trübungen, welche durch interlamellare Zellennester begründet sind.

Es ist nicht unwahrscheinlich, dass das *Wachsthum der Cornea* dabei von Einfluss sei. Einerseits wird dadurch die Trübung auf einen grösseren Flächenraum vertheilt, sohin verdünnt und subjectiv und objectiv weniger wahrnehmbar; andererseits wächst mit der Vertheilung der Neoplasie die Zahl der Berührungspunkte, welche dem umgebenden gesunden Cornealparenchyme geboten werden und somit auch der Effect eintretender Resorptionsprocesse.

2. *Sehnenflecke* und *Narben im engeren Wortsinne*, gleichviel welches ihr histologischer Charakter ist, *entbehren* der Fähigkeit, sich in durchsichtiges Cornealgefüge umzuwandeln, obgleich sie bisweilen einen ziemlichen Grad von Diaphanität erreichen. Doch werden dieselben fast immer von ausgebreiteten *parenchymatösen Trübungen* und *Epithelialflecken* umsäumt, welche spontan oder unter geeigneter Therapie aufgehellt werden können. Auf diese Weise werden derartige Trübungen öfters ansehnlich *verkleinert* und damit auch ihr Einfluss auf das Sehen geschwächt.

Sehnenflecke und besonders sehnige Narben vergrössern sich bisweilen durch fortgesetzte Gewebswucherung zu *knopfartigen Massen*, welche ihrem äusseren Ansehen nach viel Aehnlichkeit mit Staphylomen haben, sich von diesen aber durch ihre Solidität unterscheiden. Es sind massige, sehnige oder knorpelartige Auswüchse, die bisweilen ganz ansehnlich die Cornealvorderfläche überragen.

Die Sehnenflecke und die sehnigen Narben können übrigens auch *vereitern*. Diese *Narbenkeratitis (Hasner)* entwickelt sich und verläuft meistens unter den Erscheinungen heftiger ciliarer Gefäss- und Nervenreizung; die Narbe und ihre Umgebung schwellen durch Infiltration etwas an, während das wuchernde Epithel rauh und trüb wird. Bald zeigt sich dann auch die Farbe der Narbe gesättigter grau oder gelblich und es beginnen sich oberflächliche Lagen abzustossen, wodurch ein mehr weniger tiefes und ausgebreitetes *Geschwür* mit unregelmässigem Rande und Boden gesetzt wird, welches im günstigen Falle immer wieder durch *trübe* Narbenmasse ausgefüllt wird.

Frische und *rand*ständige Narben sind zur Vereiterung mehr geneigt, als alte centrale. Die *Ursache* der Verschwärung können die mannigfaltigsten *äusseren* Schädlichkeitseinwirkungen abgeben. Besonders sind *Verletzungen* der Narbe, zufällige und *operative*, als häufige Veranlassungen zu nennen. Bei kränklichen, schwächlichen, sehr irritablen Personen soll die Disposition vornehmlich ausgesprochen sein (*Hasner*).

Auch *herpetische Efflorescenzen* entwickeln sich mitunter im Bereiche sehnenähnlicher Neubildungen auf der Hornhaut. Sie verschwären ebenfalls gerne und

setzen bisweilen durch Ausbreitung des ursprünglichen Entzündungsherdes *grosse* Substanzverluste.

3. *Kreidige und osteoide* Neoplasien sowie *Metallincrustationen* sind ständig im engeren Wortsinne. Doch lassen die letzteren gleich den Sehnenflecken und nicht durchbohrenden Narben die wenn auch schwache Möglichkeit einer Heilung oder Besserung übrig. Die Erfahrung hat nämlich gezeigt, dass in einigen wenigen Fällen nach *Ausschneidung* dieser Gebilde die Substanzlücke durch neoplastisches Cornealgefüge ausgefüllt und dieses aufgehellt wurde.

4. Eine Reihe höchst verderblicher Folgezustände gehört mehr auf Rechnung der durch jene Trübungen bedingten *Sehstörung*.

So kömmt es nicht selten zu ziemlich hochgradiger *Myopie*, wenn der Kranke ein oder beide mit Cornealflecken behafteten Augen zum Scharfsehen, besonders kleinerer Objecte, anzustrengen bemüssiget wird. Er ist dann nämlich gezwungen, diese Gegenstände dem Auge weit mehr zu nähern, als dieses bei normaler Cornea nöthig wäre; bei Vorhandensein von nur einiger Disposition führt aber fortgesetzte angestrengte Accommodationsthätigkeit leicht zu den der Kurzsichtigkeit zu Grunde liegenden Veränderungen im Bau des Augapfels oder der Linse.

Diese starken Accommodationsanstrengungen und die durch die normalen Associationsverhältnisse daran geknüpften übermässigen Bethätigungen der inneren geraden Augenmuskeln begründen übrigens auch gar nicht selten *strabotische Abweichungen des schwächeren Auges* und bei Kindern mit dichten *beiderseitigen* Hornhautflecken kömmt es sogar öfters zum *Nystagmus*. Die Nothwendigkeit, das trübe oder in seiner Function mehr beschränkte Auge bei der Fixation von Objecten vom gemeinschaftlichen Sehacte auszuschliessen, um möglichst scharfe und deutliche Wahrnehmungen zu gewinnen, *wirkt* bei der Pathogenese des Schielens *mit* und ist bei *einseitigen* Hornhautflecken öfters vielleicht die *alleinige* Ursache der Ablenkung. Wo es zu dieser aber *nicht* kömmt, wird sie gerne die nächste Veranlassung zur sogenannten *Amblyopia ex anopsia*, indem der Kranke allmälig lernt, beim scharfen Fixiren nur mehr mit dem gesunden oder besseren Auge zu sehen und das andere zu vernachlässigen, wo dann allmälig das Accommodationsvermögen verloren geht und die Energie der Netzhaut abnimmt.

Um den Strabismus oder die Amblyopia ex anopsia zu setzen, bedarf es keineswegs *ständiger* Hornhautflecke; diese können wieder schwinden, ohne dass die während ihrem Bestande zur Entwickelung gekommenen Uebel behoben würden. In der That kommen Fälle genug vor, wo der Strabismus oder die Amblyopia ex anopsia sich folgerecht aus einer in der Jugend überstandenen Keratitis, deren Spuren längst verstrichen sind, ableiten lassen.

Behandlung. Deren Aufgaben sind: *a*) Durch Bethätigung des Resorptionsprocesses und durch Beförderung der Epithelabstossung *die Aufhellung der Trübungen* anzuregen oder zu beschleunigen und, wo eine völlige Beseitigung derselben der Natur der Sache nach unthunlich ist, wenigstens *den Umfang der Trübung zu verkleinern; b*) bei ständigen unverbesserlichen Trübungen *die Sehstörung möglichst zu beschränken*, also die Intensität des durchgelassenen *zerstreuten* Lichtes herabzusetzen, den scheinbaren Glanz der *Netzhautbilder* aber zu erhöhen und wo es Noth thut, den directen Strahlen *neue Wege* zu eröffnen; *c*) endlich *den mittelbaren Folgen der Sehstörung vorzubauen.*

1. *Um der ersten Indication zu entsprechen,* stehen der Therapie eine Unzahl altbewährter empirischer Mittel zu Gebote. Alle haben *das* gemeinsam, dass sie, direct auf das Auge einwirkend, einen *Reiz-*

zustand hervorrufen. Dass dadurch die Abstossung der Epithelien gefördert wird, ist eine ausgemachte Sache. In welcher Weise der Reizzustand aber die *Resorption* bethätigt, ist nicht klar; möglich, dass durch die Hyperämie der Theile und die damit bedingte Vermehrung der Stoffzufuhr eine Art Aufweichung der neoplastischen Elemente erzielt und die Zerfällniss und Resorption begünstigt wird. Thatsache ist, dass *die Erzeugung eines solchen Reizzustandes die unerlässliche Bedingung für einen wirklichen therapeutischen Erfolg abgibt* und dass die kräftigsten bekannten resorptionsbefördernden Mittel, das Quecksilber, das Jod u. s. w. wenn sie *nicht direct* auf die Binde- und Hornhaut applicirt werden, *jede Wirkung versagen.*

Am häufigsten werden in Anwendung gebracht: Einstäubungen von *Calomel*; Einstreichungen der *gelben* und *rothen Quecksilberoxydsalbe*, der *Jodsalbe*, der *Opiumtinctur*; Einträufelungen *adstringirender Collyrien;* leichte Aetzungen der Bindehaut mit *Kupfervitriol* oder *Höllensteinlösungen.*

Vor Zeiten hat man zu gleichem Behufe *Wasserdämpfe* mittelst eines Trichters an den Augapfel geleitet, warmen Quittenschleim oder Malvenaufguss in den Bindehautsack eingeträufelt, feine Oele oder Fette mit einem Pinsel eingestrichen, Ochsen- oder Fischgalle, Aalrutenleberöl, Vipernfett, Bärenfett, etc., wässerige Lösungen von mancherlei Extracten eingepinselt. Besonders als *vorbereitende* Mittel waren die genannten Stoffe beliebt, indem man sich vorstellte, dass durch deren Anwendung die Theile gleichsam erweicht und für die kräftige Wirkung der Resorbentien günstig gestimmt würden (*Beer*). Auch *brenzliche* und *ätherische Oele* wurden früher sehr oft in Anwendung gezogen, z. B. das Wachholderöl, das Papieröl, das Sal volatile cornu cervi u. s. w.

Einige Zeit hindurch war die *Electricität* sehr in Mode. Man leitete zu diesem Ende einen Strom durch das geschlossene obere Lid oder unmittelbar durch die Cornea und durch irgend einen anderen Körpertheil, indem man den Kupferpol auf das Auge setzte, den Zinkpol aber entweder auf die Zunge brachte, oder in einer Hand halten liess u. s. w. (*Crusell*). Es wirkt dieses Mittel indessen nicht besser, als die oben angeführten und kann darum ganz gut entbehrt werden. Geradezu gefährlich ist die *Acupunctur*, bei welcher eine feine Nadel schief in die trübe Hornhaut eingeführt und armirt wird.

Alle diese und noch viele andere Mittel leisten, zweckmässig angewendet in geeigneten Fällen vortreffliche Dienste. Wenn einige derselben mehr als andere im Gebrauche sind, so liegt der Grund davon nicht etwa in einer eigenthümlichen Wirkung derselben, sondern in ihrer *leichteren Applicationsweise* und besonders in der Möglichkeit, die *Grösse des durch sie bedingten Reizzustandes bemessen* und den jeweiligen Verhältnissen anpassen, nach Belieben verstärken oder schwächen zu können. So sind *Einstäubungen von Calomel* ihrer überaus geringen reizenden Wirkung wegen ganz besonders bei *frischen* Maculis und überhaupt dort am Platze, wo die Empfindlichkeit des Auges noch bedeutend und Entzündungen zu fürchten sind. Die *gelbe Quecksilberoxydsalbe* empfiehlt sich, wo man einer kräftigeren Wirkung bedarf und die Reizbarkeit des Auges eine mässige ist. Die *adstringirenden Collyrien* werden am besten bei Vorhandensein einer katarrhalischen Erschlaffung der Bindehaut in Anwendung gezogen. Die *Aetzungen* mit Kupfervitriolkrystallen oder mit Höllensteinlösungen finden ihre Anzeige bei Complication der Hornhauttrübung mit einer hypertrophirenden Gewebswucherung der Conjunctiva.

Im Allgemeinen wird man gut thun, *die Kur mit schwächeren Mitteln zu beginnen* und im Falle des Bedarfes die Dosis zu steigern oder zu stärkeren Mitteln überzugehen. Reagirt das Auge auf das angewendete Mittel

gar nicht oder doch nur *in sehr geringer Stärke*, so muss die *Dosis gesteigert* oder zu einem *anderen* kräftigeren Mittel Zuflucht genommen werden. Oft geschieht es, dass nach längerer Anwendung eines an und für sich genugsam starken Mittels die Empfänglichkeit des Auges gleichsam abgestumpft und dieses nicht mehr gereizt wird. Dann ist es gut, von Zeit zu Zeit mit der Behandlung auszusetzen. Das Mittel leistet dann wieder gute Dienste. Auch kann man in einzelnen Fällen die Wirksamkeit der Mittel dadurch erhöhen, dass man die Theile durch Anwendung *lauer Ueberschläge* oder *Cataplasmen* in einen Zustand entzündlicher Schwellung und Lockerung versetzt, indem unter solchen Verhältnissen die Zerfällung und Resorption wesentlich erleichtert werden. (S. 105).

Bei *tieferen, nicht vascularisirten* Hornhauttrübungen, namentlich bei den nach *diffuser Keratitis* zurückbleibenden totalen Obscurationen des Cornealgefüges werden in neuester Zeit alle 3—4 Wochen wiederholte *subconjunctivale Einspritzungen* von Kochsalzlösungen, $^1/_3$—1 Drachm. auf 1 Unze Wasser, empfohlen. Dieselben sind mittelst der Pravaz-schen Spritze leicht ausführbar und sollen bei sehr günstiger Wirkung keine gefährlichen Nebenzufälle mit sich bringen (*Rothmund*).

Von grosser Wichtigkeit ist es, den durch das Mittel bedingten Reizzustand innerhalb der Grenzen *der Mässigkeit* zu bannen. Ist die Irritation an und für sich nicht sehr bedeutend, so genügt es, den Kranken während ihrer Dauer in einem mässig erleuchteten Zimmer zu halten und jede mögliche Veranlassung zu weiteren Steigerungen des Reizzustandes, z. B. Anstrengung der Augen, das Tabakrauchen, u. s. w. sorgsam zu verhindern. *Bei intensiver hervortretenden Reizsymptomen* sind nebstbei kalte Ueberschläge angezeigt. Sind diese Erscheinungen geschwunden, so fällt die Nothwendigkeit weg, den Kranken durch allzuscharfe Vorschriften zu beengen. Es genügt, intensivere Reizeinwirkungen von dem Auge fern zu halten. Der Genuss frischer Luft und Körperbewegung im Freien an schattigen, windstillen, staublosen Orten ist der Kur wesentlich fördersam. Dasselbe gilt von geregelter Diät. Geistige Getränke, mit Mass genossen, sowie das Tabakschnupfen, und selbst das Tabakrauchen im Freien, sind kaum zu verbieten. Der Gebrauch *innerer* Mittel behufs der Aufhellung von Hornhautflecken ist zwecklos.

Bei Trübungen, deren Aufhellung voraussichtlich *längere* Zeit beanspruchen wird, ist es räthlich, den Kranken von vorneherein darüber aufzuklären, dass die Sehstörung nicht immer im geraden Verhältnisse zur Verkleinerung und Dichtigkeitsabnahme des Hornhautfleckes vermindert werde. Man wird übrigens wohl thun, gleich im Beginne der Behandlung den Grad der Sehstörung beim monocularen Sehen zu bestimmen, indem man die Grösse gewisser Objecte und die Entfernung notirt, in welcher dieselben mit dem betreffenden Auge erkannt werden; im weiteren Verlaufe der Kur aber durch die Wahl kleinerer Gesichtsobjecte und grösserer Entfernungen den Kranken von dem Fortschreiten der Besserung überzeugt und zum Ausharren zu ermuntern sucht (*Arlt*).

Wo nicht völlige Heilung das Resultat ist, versagen am Ende die erwähnten Mittel trotz verstärkter Dosis und mannigfaltigem Wechsel jede Wirkung. Manche Oculisten erwarten dann noch von anderen, zum Theile sehr heroischen therapeutischen Eingriffen günstige Erfolge.

Directe Versuche mit künstlichen *Einimpfungen der Blennorrhoe* haben bei Hornhautflecken keine günstigen Ergebnisse geliefert (*Piringer*). Doch ist nicht zu läugnen, dass in Folge *zufällig* angeregter Eiterflüsse mitunter sehr hartnäckige oberflächliche Maculae getilgt werden.

Die Scarification und Excision der von der Bindehaut zur Cornealneubildung hinziehenden *Gefässe* ist meistens ohne Erfolg. Dagegen wirkt die *Scarification der trüben Stelle* an sich (*Weller, Demours*) oder in Verbindung mit den obenerwähnten pharmaceutischen Eingriffen als ein energischer Reiz. Es steht jedoch sehr dahin,

ob die Scarification dort, wo die reizenden Salben, Pulver, Wässer u. s. w. unzureichend befunden werden, so viel leisten kann, dass dadurch die mit ihr verbundene Gefahr heftiger und verderblicher Entzündungen genugsam aufgewogen wird.

Ungleich wichtiger ist die *Abrasio corneae*, welche auf zweifache Weise geübt wird, durch *Abschaben der oberflächlichen* trüben Schichten und durch *Abtragen* derselben in grösseren *zusammenhängenden* Stücken. Beide Methoden fussen auf der Beobachtung, dass solchermassen gesetzte Substanzverluste in einzelnen Fällen durch neugebildetes Gefüge wieder ausgeglichen werden, welches in Bezug auf seine Durchsichtigkeit der normalen Hornhautsubstanz nahe kömmt.

a) *Die Abschabung oder Abkratzung* wird mittelst der Schneide eines Staarmessers oder eines Lanzenmessers, wohl auch mit einer Staarnadel bewerkstelliget, indem man in ähnlicher Weise verfährt, wie beim Radiren auf Papier. Diese Operation ist oft sehr schmerzhaft und wird daher mit Vortheil während der *Narkose* vorgenommen. Selten gelingt es, in kurzer Zeit die trüben Gebilde völlig oder doch grösstentheils zu entfernen; längeres Kratzen schliesst aber eine bedeutende Gefahr in sich, da es gerne heftige und sehr verderbliche Entzündungen anregt. Darum ist es vortheilhafter, die Operation in öfteren kürzeren und durch lange Zwischenpausen getrennten Sitzungen zu wiederholen, umsomehr, als sich nach jeder Abrasion immer wieder ein Theil trüben Gefüges entwickelt, während der Boden des Substanzverlustes sich allmälig hebt. Bei *Metallincrustationen*, bei *Epithelialnarben* und oberflächlichen *fettigkalkigen* Neubildungen befriediget diese Methode am meisten.

b) *Die Abtragung* erfordert ein dünnes Staar- oder Lanzenmesser, welches bei fixirtem Bulbus unter den trüben oberflächlichen Schichten durch die Dicke der Hornhaut geführt wird, so dass jene Strata in Gestalt eines dünnen Lappens losgetrennt werden, welcher letztere dann mit der Pincette gefasst und durch weitere Messerzüge abgelöst wird. Auch diese Methode muss wegen der Nachbildung *trüber* Strata in vielen Fällen öfters wiederholt werden. Bei *dichten oberflächlichen Sehnenflecken*, namentlich wenn dieselben etwas über die Oberfläche der Cornea hervorragen, ohne tief in die Substanz der Cornea einzudringen, pflegt die Abtragung am meisten zu leisten (*Mead, Larrey, Wardrop, Weller, Gulz*).

Beide Methoden sind nicht ohne Gefahr. Bei zarter und schonender Ausführung kömmt es freilich ziemlich oft nicht einmal zu einer erheblichen Reaction. Doch hat man andererseits als Folge der Operation Keratitis suppurativa, Iritis und selbst Panophthalmitis beobachtet. Man darf daher wohl sagen, *die Abrasio sei nur dort am Platze*, wo Cornealtrübungen der oben erwähnten Art vermöge ihrer Lage und Grösse das Gesicht fast auf die Wahrnehmung von Hell und Dunkel beschränken und wo auf keine andere Weise, als durch Aufhellung der Trübung, ein gewisser Grad von Sehvermögen hergestellt werden kann.

2. Sind die Mittel zur weiteren Verkleinerung und Aufhellung der Trübung erschöpft, oder liegt eine *unverbesserliche* Obscuration der Cornea vor, so kommt es darauf an, *den störenden Einfluss derselben auf das Sehen zu vermindern*, oder wohl auch *neue Wege für das* von den Gesichtsobjecten zum Auge kommende *Licht zu eröffnen.*

Bei zarten nebeligen Trübungen wird sich ein darauf hinzielendes Heilverfahren vornehmlich dann lohnen, wenn das betreffende Auge das *allein functionstüchtige* oder doch das *bessere* ist und die Verhältnisse des Kranken *ganz scharfe und deutliche* Wahrnehmungen nothwendig machen. Die Hauptaufgabe zielt dahin, das von der Trübung ausgehende *Spectrum* unbeschadet der erforderlichen Helligkeit der *Netzhautbilder* abzublenden.

Bei dichten Trübungen, deren *Kern* nur wenig oder gar kein *directes* Licht durchlässt und welche darum auch die Helligkeit der *Netzhautbilder* in sehr empfindlicher Weise zu beeinträchtigen pflegen, sind therapeutische Hilfen fast durchgängig *dringlich* und auch wohl *absolut geboten.* Ihr vornehmlichster Zweck ist *Erweiterung* des vorhandenen oder *Beschaffung eines neuen Weges* für directes Licht, nebenbei aber gewöhnlich auch *Deckung des lichtzerstreuenden Saumes* der Trübung.

Weitere nicht minder *belangreiche* Indicationen stellen in Fällen der einen und anderen Art *oberflächliche Rauhigkeiten* und *Verkrümmungen der Cornea* so wie etwaige *Schiefstellungen des Krystalles.* Es gehen diese Aufgaben im Allgemeinen darauf hinaus, die *unregelmässig gebrochenen* Strahlen thunlichst abzublenden, dagegen für das *directe* Licht einen Weg zu bahnen, welcher in Bezug auf *Refractionsverhältnisse* der Norm möglichst nahe kömmt.

a. Wo ein nicht *zu kleiner* Theil der Pupille hinter durchsichtigen oder doch nur neblig getrübten Hornhautpartien lagert, auch wenn diese abnorm gekrümmt wären, leistet ein dicht vor das Auge gehaltenes *planes Diaphragma mit kleinem centralen Loche* erspriessliche Dienste *(Travers).*

Leider haben solche Blenden den Uebelstand, dass sie mit dem *seitlichen diffusen* Lichte, welches die Erleuchtungsintensität des Spectrum bedeutend steigert, immer auch einen grossen Theil des *directen* und *regulär* gebrochenen Lichtes abblenden, also die Helligkeit der *Netzhautbilder* sehr beeinträchtigen. Ausserdem *beschränken sie das Gesichtsfeld* in der misslichsten Weise, sie ermöglichen blos eine genauere Wahrnehmung von *in der Mitte* des Gesichtsfeldes gelegenen fixirten Objecten, können also keineswegs beim Herumgehen des Kranken und überhaupt bei Bewegungen und raschem Wechsel der Objecte verwendet werden. Sie sind also blos ein *Nothbehelf* zur *zeitweiligen* Steigerung der Deutlichkeit der Wahrnehmungen, und selbstverständlich nur zum *monocularen* Sehen verwendbar. Bei den *stenopäischen Brillen*, d. i. *ovalen* im Centrum durchbrochenen Schalen (*Ritterich, Donders*), welche vor dem Auge befestigt werden, tritt diese Beschränkung des Gesichtsfeldes vermöge der grösseren Entfernung des Loches von dem Centrum der Cornea noch viel mehr hervor, daher sie weniger taugen, als *flache*, in Monokelform gefertigte durchbohrte Blenden.

In neuester Zeit hat man bei durchscheinenden centralen Trübungen der Hornhaut, welche durch Lichtdiffusion das scharfe Sehen stören, die *Calabarpräparate* empfohlen (*B. Ruete*).

b. Viel vollständiger und sicherer entspricht den oben aufgestellten Indicationen *die operative Verlagerung der Pupille.* Es wird solchermassen nämlich die Pupille in Gestalt einer *stenopäisch* wirkenden Spalte *verzogen* und gegen den Prolapsus hin *verrückt.* Ist die Trübung und oberflächliche Rauhigkeit der Cornea *nicht gar zu ausgebreitet,* so wird es bei richtiger Wahl des Operationsfeldes in der Regel nicht schwer sein, die Pupille ihrer Totalität nach oder zum grossen Theile hinter vollkommen durchsichtige und oberflächlich glatte Cornealpartien zu verlagern, das von der Trübung *zerstreute* und das von den Rauhigkeiten *unregelmässig gebrochene directe* Licht also ganz oder zum grossen Theile von hinten her durch die Iris abzublenden, und so die Deutlichkeit und Schärfe der Netzhautbilder in *directer und mittelbarer Weise* zu steigern. In gewissen Fällen wird es sogar angehen, der spaltförmigen Pupille eine Lage und Richtung zu geben, durch welche der optische Effect von *Verkrümmungen* der Hornhaut beträchtlich herabgesetzt wenn nicht gar ausgeglichen wird, indem fürder nur mehr *directe* Strahlen passiren, welche durch einen von der normalen Krümmung *wenig abweichenden* Meridian oder Meridiantheil gegangen sind und sich sonach mit oder ohne Beihilfe entsprechender Gläser auf der Netzhaut zu ausreichend scharfen Bildern vereinigen lassen (Siehe Astigmatismus). Der Umstand, dass das *Spiel der Pupille* und auch wohl das *Accommodationsvermögen* bis zu einem gewissen Grade erhalten bleiben, ist in Bezug auf den zu erzielenden Gewinn nicht ohne sehr erheblichen Einfluss.

Leider findet das fragliche Verfahren im concreten Falle nicht immer die *Bedingungen*, auf dass es seine Leistungsfähigkeit nach allen Richtungen

entfalten könnte. Bei *ausgebreiteten dichten Trübungen* ist es nur selten möglich, die Pupille grossen Theiles hinter durchsichtige und oberflächlich glatte Theile der Cornea zu verlagern, oder gar das Spectrum des verwaschenen Randes der Trübung gänzlich abzublenden, ohne die Iris übermässig zu zerren, den Weg für *directe* Lichtstrahlen allzusehr zu beengen und die Helligkeit der Objectbilder unter den Bedarf herabzudrücken. Bei *Convexitätsanomalien der Hornhaut* ist es überdies häufig ganz unthunlich, die Längsaxe der zu verlagernden Pupille dem am wenigsten verkrümmten Cornealmeridian gegenüber zu stellen, da dieser nicht immer in die durchsichtigen und oberflächlich glatten Partien fällt. *Vordere Synechien der Iris* und namentlich der Pupillarzone lassen eine *wahre Verlagerung* des Sehloches und eine *ausreichende Deckung der Randtheile* der Trübung oft gar nicht zu, man kann die Pupille blos *verziehen* und in *günstigen* Fällen durch entsprechende Lagerung und Richtung derselben den optischen Effect einer gegebenen *Verkrümmung* der Cornea etwas abschwächen.

c. In Anbetracht dessen müssen die Indicationsgrenzen der Pupillenverlagerung, so weit es sich um *Hornhautflecke* handelt, für ziemlich beschränkte gelten. In der Mehrzahl der Fälle thut man in der That wohl, auf die ohnehin nur *unvollständig erreichbaren* Vortheile der Verlagerung zu verzichten und durch Beschaffung eines *weiten Durchlasses für directes Licht* an möglichst günstigen Stellen die Helligkeit der *Netzhautbilder* zu steigern, also die *Iridectomie* zu wählen. Wo die Verhältnisse nicht gar zu ungünstig sind, ist dieses im Ganzen eine *sehr lohnende* Operation. Es gelingt nicht selten, durch sie ziemlich hohe Grade von Functionstüchtigkeit herzustellen, so dass das Auge, wenigstens unter Zuhilfenahme entsprechender Gläser oder stenopäischer Blenden, zum Fernesehen und Nahesehen, selbst zum Erkennen kleiner Gegenstände, zum Lesen Schreiben u. s. w. ausreicht. *Leichte Verkrümmungen* der Cornea schliessen ein solches Resultat keineswegs aus, vielmehr hat die Erfahrung mit Sicherheit herausgestellt, dass solche Convexitätsabweichungen nach der Iridectomie nicht selten sich so weit vermindern, dass ihr optischer Effect durch entsprechende Gläser auf ein Kleines herabgedrückt werden kann. Wo die Verhältnisse im Gegentheile *sehr ungünstige* sind, die Cornea stark verkrümmt oder nur ein kleiner ausschliesslich peripherer Theil derselben für directe Strahlen passirbar ist etc., lassen sich *glänzende* Resultate freilich nicht erwarten und man muss dieses vor der Operation wohl erwägen und prognostisch verwerthen. Es liegt indessen auf der Hand, dass solche *minder günstige* Verhältnisse die Operation nicht überflüssig oder werthlos machen.

Der normale Fortbestand des andern Auges schwächt die Indication für ein operatives Verfahren, sei es Pupillenverlagerung oder Iridectomie, nicht, selbst wenn blos Aussicht auf ein *beschränktes* Sehvermögen gegeben wäre.

In der Verstärkung der Lichteindrücke und in der Erweiterung des gemeinschaftlichen Gesichtsfeldes liegen der Vortheile genug, um die Operation lohnend zu machen. Lässt sich gar die Herstellung eines *beträchtlichen* Grades von Sehschärfe hoffen, so ist darin eine directe Aufforderung gegeben, mit der Operation nicht zu zaudern, damit das kranke Auge mittlerweile nicht vernachlässigt und durch Mangel an Uebung in seiner Functionstüchtigkeit geschädigt werde. Die Besorgniss, dass das operirte Auge *nothwendig* störend auf die Wahrnehmungen des *gesunden* Auges

rückwirken und daher beim Scharfsehen functionel unterdrückt werden *müsse*, haben genauere Untersuchungen als unbegründet herausgestellt (*Graefe*).

Wo vollends *das andere Auge zum Sehen unbrauchbar geworden ist*, erscheint die Operation auch unter den ungünstigsten Aussichten geboten, da schon eine geringe Verbesserung des Sehvermögens, die Befähigung des Auges, grössere Objecte in Schattenumrissen zu erkennen, und selbst die einfache Verstärkung der Lichteindrücke für den Kranken ein Gewinn ist.

Als Regel gilt, dass, wo es nur immer thunlich ist, die Pupille *möglichst nahe dem Centrum* anzulegen sei. Bei peripheren Synechien eines grossen Theiles des Pupillarrandes, wo die Iris nach der Narbe hin gezerrt ist, kömmt man öfters in die Gelegenheit, dieser Regel genügen zu können. Bei *centralen Trübungen* der Hornhaut wird die künstliche Pupille immer eine *excentrische* oder *periphere* sein müssen. Dann ist, wo die Wahl frei steht, der *innere untere* Quadrat der Cornea der geeignetste Platz für die Pupille.

Es kömmt hier in Betracht erstens, dass die *Sehaxe* mit der *Hornhautaxe* einen *Winkel* einschliesst und die Cornea in der Regel nach *innen und etwas nach unten* von deren Centrum schneidet, zweitens dass beim Fixiren stets *die Sehaxe* dem betrachteten Objete zugewendet werden müsse, damit dessen Bild auf den gelben Fleck treffe. Wird demnach die künstliche Pupille einem *anderen* als dem inneren unteren Quadranten der Hornhaut entsprechend angelegt, so sind alle Lichtstrahlen, welche durch das neue Sehloch ins Innere des Auges gelangen können, als *Randstrahlen* aufzufassen, welche um so *schiefer* auf die brechenden Flächen fallen, je weiter die künstliche Pupille von dem inneren unteren Hornhautquadranten entfernt ist. Unter solchen Umständen muss sich schon bei *normaler* Krümmung der Hornhaut die *sphärische* und *chromatische Aberration* sehr fühlbar machen, bei *anomaler* Wölbung der Hornhaut aber die Abweichung des Lichtes im höchsten Grade störend werden. Dazu kömmt, dass von den Lichtstrahlen, welche auf den der Pupille gegenüber liegenden Cornealtheil treffen, vermöge der Grösse ihres Einfallswinkels ein grosser Theil *reflectirt* und auch wohl *zerstreut* und *absorbirt* wird, sonach die Netzhautbilder einen Ausfall an *Helligkeit* erleiden und bei Vorhandensein auch ganz schwacher Trübungen durch ein *Spectrum* in ihrer *Deutlichkeit* geschädiget werden müssen.

Es ist hierauf nicht blos in jenen Fällen zu achten, in welchen es sich einfach um Herstellung eines möglichst guten *monocularen* Sehvermögens handelt, sondern auch dort, wo bei Functionstüchtigkeit des *anderen* Auges Aussicht auf Zurückführung beider Bulbi zum *gemeinschaftlichen Sehact* gegeben ist. Bei *veralteten* und namentlich aus der Jugend stammenden centralen ausgebreiteten Flecken ist diese Hoffnung jedoch stets eine sehr *geringe*, daher es besser gerathen scheint, mehr Rücksicht auf *Erweiterung des gemeinschaftlichen Sehfeldes* zu nehmen, die künstliche Pupille also *nach aussen* anzulegen.

Im Allgemeinen kann man mit um so mehr Grund *auf die Herstellung des gemeinschaftlichen Sehactes durch die Operation zählen*, je günstiger die Verhältnisse für die Erzielung *scharfer* Netzhautbilder sind und je sicherer man vermöge der Integrität der Muskeln des Augapfels die Correction kleiner Differenzen in *der Stellung der Bilder auf beiden Netzhäuten* erwarten kann. *Excentrische* Pupillen, dem *äusseren* oder *oberen* Theile der Hornhaut entsprechend, und besonders *ganz periphere* Sehlöcher lassen selten oder niemals einen gemeinschaftlichen Sehact aufkommen.

Nach *oben* angelegte künstliche Pupillen werden gewöhnlich zum grossen Theile von dem oberen Lide gedeckt und dadurch in ihren Leistungen beschränkt. Man ist gezwungen, durch Rücklagerung des oberen geraden Augenmuskels diesem Uebelstande zu steuern. Durch die Tenotomie wird die Wirkungsfähigkeit des Muskels nämlich geschwächt und die Visirlinie unter die Horizontale geneigt. Um die optische Axe behufs der Fixation eines Objectes in die richtige Stellung zu

bringen, muss daher auf den Rectus superior ein stärkerer Willensimpuls geleitet werden, als in der Norm nothwendig wäre. Dieser Impuls trifft aber immer gleichzeitig den functionel innig verbundenen Aufhebemuskel des oberen Lides, daher denn auch dieses bei der Einstellung des Auges auf ein Object mehr gehoben wird als sonst, und dieses ist eben der Zweck.

d) In Fällen, in welchen *die ganze Hornhaut getrübt ist*, hat man vorgeschlagen, *den Lichtstrahlen durch die Sclerotica einen Weg zu bahnen* (*Autenrieth*). Man soll in die Vorderzone der Lederhaut ein rundes Loch schneiden und die dadurch blosgelegte Partie der Ader- und Netzhaut beseitigen. Es legt sich dann der Glaskörper in die Oeffnung und gestattet allerdings für eine Zeit die Wahrnehmung von Schattenumrissen grösserer und naher Objecte. Immer aber verengert sich diese Oeffnung bald wieder und schliesst sich endlich durch trübe Narbensubstanz, daher diese Methode in der Praxis kaum einigen Werth haben kann.

Die Versuche, *Hornhäute von Thieren zu transplantiren*, indem man selbe mit den Rändern einer in der trüben Cornea gebildeten Oeffnung durch Nähte vereinigte (*Himly*, *Wutzer*), sind ganz misslungen. Immer trübte sich die thierische Hornhaut und schrumpfte zusammen, wenn sie nicht abstarb.

Nicht minder unglücklich sind im Ganzen die Versuche ausgefallen, durch *Einheilung eines nach Art der Hemdknöpfe geformten Glases in einen Spalt der getrübten Cornea* ein künstliches Fenster herzustellen (*Nussbaum*). *Ein* Fall liegt indessen vor, wo das Glas drei Monate nach seiner Einlegung noch haftete, durchsichtig geblieben war und das Sehen ermöglichte (*Heusser*).

e) *Um partielle vordere Synechien zu lösen*, dient ein der *Corelyse* analoges Verfahren. Es wird nämlich nach thunlichster Erweiterung der Pupille durch starke Atropinlösungen ein Lanzenmesser im Meridian der Verwachsung in die Hornhaut so eingestochen, dass beim Vorschieben der Klinge der anhaftende Theil der Iris knapp an der Narbe unter die Schneide fällt. Was dann etwa noch übrig bleibt, kann mittelst des bei der Corelyse gebräuchlichen Hakens losgerissen werden. Wiederholte Einträufelungen starker Atropinlösungen müssen hierauf die Pupille thunlichst weit und die Wundränder der Iris möglichst auseinander halten. Es ist diese Methode in Bezug auf ihren Effect jedoch keineswegs eine sehr sichere und lohnet überhaupt nur selten die Mühe und Gefahr. Bei centralen, mit vorderer Synechie des Pupillarrandes gepaarten Narben kann durch die Lösung der Verwachsung nur selten die Nothwendigkeit der Coremorphose aufgehoben werden. Bei excentrischen und peripheren Synechien, welche den Durchmesser der Pupille nur wenig beeinträchtigen und bei welchen nur ein kleiner Theil des Sehloches von der narbigen Trübung gedeckt erscheint, hat die Lösung kaum irgend welchen erheblichen Vortheil.

3. Die dritte Indication zielt darauf hin, den *mittelbaren Folgen der Sehstörung*, der Entwickelung der Kurzsichtigkeit, der Amblyopie, des Strabismus etc. hindernd in den Weg zu treten. (Das hierzu erspriessliche Verfahren ist Gegenstand der Erörterung in den diesen Zuständen gewidmeten Capiteln.)

Quellen: *Wedl*, Atlas, Cornea Sclera. — *Klebs*, A. f. O. XI. 2. S. 237. — *Stellwag*, Ophth. I. S. 42, 218, 226, 293, 295, 303 u. 322. — *Cunier*, Ann. d'ocul. X. S. 264, XIII. S. 255. — *Knapp*, kl. Monatbl. 1864. S. 304. — *Piringer*, Die Blenn. am Menschenauge. Graz. 1841. S. 261. — *Beer*, Lehre von den Augkkhten. Wien. 1817. II. S. 95. — *Arlt*, Krankheiten des Auges. Prag. I. S. 269. — *Rothmund*, kl. Monatbl. 1866. S. 161. — *Crusell*, Ueber den Galvanismus etc. Petersburg. 1841. — *Mackenzie*, Traité d. mal. des yeux. Traduit p. Warlomont et Testelin. Paris. 1857. II. S. 156. — *Weller*, *Demours*, nach Desmarres, Traité des mal. d. yeux. Paris, 1847. S. 332. — *Ruete*, Lehrbuch der Ophth. Braunschweig 1853. II. S. 262. — *Mead* nach Ruete ibid. — *Gulz*, Oesterr. Wochenschrift 1842. Nr. 24. — *Malgaigne*, Ann. d'ocul. XIII. S. 212. — *Desmarres* ibid. IX. S. 96, X. S. 1. — *Hasner*, Entwurf einer anat. Begründg. etc. Prag. 1847. S. 123 und kl. Vorträge. S. 152, 205. — *Travers*, Mackenzie Abhandlung über die Kkhtn. des Auges. Weimar. 1832. S. 513. — *Ritterich* nach Th. Ruete Lehrbuch. II. S. 265. — *Schauenburg*, Die künstliche Pupille vor und in dem Auge. Berlin. 1854 u. deutsche Klinik 1854. — *Donders* und *Wijngaarden*, A. f. O. I. 1. S. 251. — *Graefe* ibid. II. 2. S. 177. — *B. Ruete*, kl. Monatbl. 1865. S. 239. — *Autenrieth*, Tübinger Blätter für

Naturwissenschaft. I. S. 88. — *C. Himly*, Kkhtn. und Missbildgn. des m. Auges. Berlin. 1843. II. S. 58, 60. — *Wutzer*, Zeitschrift f. Ophth. I. S. 486 und V. S. 323. — *Nussbaum*, Ueber die Behdlg. der Hornhauttrübungen etc. München 1856 und deutsche Klinik 1853. Nr. 34. — *Heusser*, ärztl. Intelligenzblatt etc. 1860. Nr. 24.

3. Ectasien oder Staphylome.

Nosologie. Auf dass sich innerhalb der vorderen Scleralöffnung ein Staphylom entwickeln könne, ist erste und unerlässliche Bedingung die *Abnahme der normalen Resistenz* des Cornealgefüges, oder dessen Ersatz durch ein wenigstens zeitweilig nachgiebigeres ausdehnsames Gewebe. Zweite Grundbedingung ist eine gewisse *Druckwirkung von Seite des Augapfelinhaltes*, vermöge welcher der betreffende Augapfelwandtheil in eine seine Widerstandskraft überbietende Spannung versetzt wird. Letztere Bedingung schliesst das Abhandensein jeder noch so feinen Oeffnung in irgend einem Theile der Bulbuswand in sich und setzt voraus, dass die Mutterorgane der dioptrischen Feuchtigkeiten in ihrer secretorischen Thätigkeit nicht ungebührlich stark beirrt seien. Die Druckwirkung der vier geraden *Augenmuskeln* ist ein hochwichtiges *förderndes* Moment der Staphylombildung, aber keine unerlässliche Bedingung.

Die Resistenzverminderung der Cornea ist bisweilen die Folge einer einfachen *Auflockerung* des Hornhautgefüges. Erreicht diese einen so hohen Grad, dass der intraoculare Druck mindestens zeitweilig das Uebergewicht gewinnt, so resultirt eine Ausdehnung der *Hornhautsubstanz als solcher*, ein *eigentliches Hornhautstaphylom.* Häufiger ist die Abnahme des Widerstandes begründet in stellenweiser oder totaler *Zerstörung der vorderen Cornealamellen.* Die blosgelegten *hinteren* Hornhautschichten werden dann öfters unter dem Einflusse des intraocularen Druckes ausgedehnt, vorgebaucht, es entwickelt sich eine *ulcerative Keratectasie*, welche unter allmäliger Anbildung eines neoplastischen, mehr weniger trüben, selbst narbenähnlichen Ueberzuges in ein *narbiges Hornhautstaphylom* übergehen kann. In den meisten Fällen endlich liegt der Staphylombildung ein umfangreicher *Durchbruch* oder eine gänzliche *Zerstörung* der Cornea zu Grunde. Die blosgelegte Iris tritt an die Oeffnung, schliesst sie unter Verlöthung mit den Durchbruchsrändern, wird hervorgebaucht, ein *Staphyloma iridis* bildend, welches dann unter Entwickelung von Narbenmasse in und auf seiner Wandung in ein *eigentliches Narbenstaphylom* übergeht.

Eine strenge Scheidung dieser drei Grundformen des Staphyloms ist nur in der Theorie möglich. In der Wirklichkeit verschwimmen deren Grenzen durch zahlreiche Zwischenformen.

a. Das Hornhautstaphylom.

Pathologie. Der Begriff des Staphyloma corneae wird am schärfsten durch das Synonym: *„Ectasia corneae, Ausdehnung der Hornhaut“* bezeichnet, da es die *Substantia propria* corneae als dasjenige Gebilde andeutet, welches die Ausdehnung und Flächenvergrösserung erlitten hat.

Ausdehnungen des niedersten Grades, welche sich nur durch eine sehr geringe Vortreibung eines Hornhauttheiles und unbedeutende Erweiterung der Kammer, oft sogar nur durch Veränderungen in der Brechung und Spiegelung des Lichtes zu erkennen geben, fasst man unter dem Namen der *Ectasia corneae* im engeren Wortsinne zusammen.

Höhere Grade der Ausdehnung, in Folge deren die durchsichtige oder doch nur wenig und theilweise getrübte Cornea in Gestalt eines stumpfen Kegels mit abgerundeter Spitze und gekrümmten Seitenwandungen über die Ebene der vorderen Scleralöffnung hervortritt, führen den Namen *Keratoconus*, *Cornea conica*, *durchsichtiges kegeliges Hornhautstaphylom.*

Die höchsten Grade der Ectasie endlich bezeichnet man mit dem Namen des *Keratoglobus*, des *Hydrops camerae anterioris* oder des *Hydrophthalmus anterior.* Die durchsichtige Cornea hat unter solchen Verhältnissen die Gestalt eines Kugelsegmentes, dessen Radius jenen der normalen Cornea bei weitem übertrifft. Sie ragt mächtig hervor über die Ebene der vorderen *Scleralöffnung*, welche ebenfalls sehr auffällig *erweitert* ist, daher die vordere Kammer nicht nur in der Richtung ihrer Axe, sondern auch des Durchmessers bedeutend vergrössert erscheint. Es liegt sonach auf der Hand, dass der Keratoglobus eine *Combination der Cornealectasie mit dem sogenannten Sclerochorioidalstaphylom* (siehe dieses) darstellt.

Die Ausdehnung geschieht immer *auf Kosten der Dicke der Hornhaut*, entgegen der früheren Ansicht *(Himly, Adam)*, nach welcher die Vorbauchung der Hornhaut eine Folge der Substanzvermehrung und Verdickung, eine Art „*Hyperkeratosis*", sein sollte.

In Bezug auf die *Keratectasie* im engeren Wortsinne ist dieses freilich nicht durch directe Beobachtungen sichergestellt, wohl aber in Bezug auf den Keratoconus und den Keratoglobus. Bei *letzterem* erscheint die Hornhaut ganz gleichmässig verdünnt, kaum papierdick und nach hinten von der ebenfalls ausgedehnten und verdünnten Wasserhaut überkleidet. Bei der *Cornea conica* fand man die *Peripherie* der Hornhaut bald verdickt, bald von normaler Dicke. In der *Mitte* jedoch, entsprechend dem hervorragendsten Theile des Staphyloms, erschien die Cornea sehr verdünnt, von der Dicke eines Postpapiers. An der vorderen Fläche war der Uebergang der beiden verschieden mächtigen Zonen der Hornhaut unmerklich, an der hinteren Fläche aber ein *plötzlicher*, so dass der centrale verdünnte Theil ringsum wie von einem Wulste umgeben schien (*M. Jaeger, Walker, Middlemore, Cappelletti*).

Krankheitsbild. Es ist dieses ein anderes je nach dem Grade, bis zu welchem die Ausdehnung gediehen ist und wird überdies noch häufig modificirt durch die Symptome mannigfaltiger Processe, welche zur Staphylombildung in näherer Beziehung stehen.

1. *Mindere Grade der Keratectasie* entgehen selbst dem geübten Auge leicht und bedingen auch nur sehr wenig auffällige Abweichungen in der Grösse und Gestalt der Spiegelbilder. Die Diagnose stützt sich daher zum grössten Theile auf die Veränderungen in den *dioptrischen* Verhältnissen des betreffenden Auges. Dasselbe erscheint *stark myopisch* und in der Regel auch in hohem Grade *irregular astigmatisch.*

Es ist die Cornealkrümmung nämlich nicht einfach *vermehrt*, sondern gewöhnlich auch eine *unregelmässige* geworden, die verschiedenen *Theile* der Hornhaut haben verschiedene *Brennweiten* und überdies ganz unregelmässige *Brennlinien* und *Brennflächen*, welche auf ganz differenten *Axen* liegen und sich in den mannigfaltigsten Richtungen zu einander *neigen.* Die *Netzhaut* wird solchermassen von einer Anzahl von *Zerstreuungsfiguren*, statt von Objectbildern getroffen, daher denn auch die *Wahrnehmungen* sehr verworren und undeutlich sind, bisweilen in dem Grade, dass

man an eine *Amblyopie* als Grundlage zu denken versucht ist, um so mehr, als die verschiedensten *sphärischen* Brillengläser nur ganz unbedeutende Correctionen ermöglichen. Bei der *ophthalmoskopischen* Untersuchung erscheint die Papille nach verschiedenen Richtungen verzogen und in verschiedenen Partien undeutlicher, wenn das vom Augengrunde rückkehrende Licht einmal durch diesen, das andere Mal durch jenen Theil der Cornea zum Spiegelloch geleitet wird (*Knapp*).

Bei höheren Entwickelungsgraden erscheint die Cornea, namentlich bei *seitlicher* Betrachtung des Auges, stärker hervorgewölbt. Ihr Zenith tritt mehr heraus über die Ebene der vorderen Scleralöffnung. Oft liegt dasselbe nicht in der Mitte, sondern ist mehr *zur Seite gerückt* und dann ist auch die Abdachung der Cornealwölbung an verschiedenen Stellen eine verschiedene. Die *Spiegelbilder* zeigen sich verkleinert und bei irregulärer Krümmung an verschiedenen Orten in sehr auffälliger Weise *verzerrt*. Das Auge erkennt selbt mit starken Zerstreuungsgläsern nur schwer oder gar nicht die umgebenden Gegenstände, auch wenn sie einen bedeutenderen Umfang haben und in nächster Nähe stehen; wohl aber unterscheidet es selbst geringe Differenzen in der *Erleuchtungsintensität* des Gesichtsfeldes und sogar *Farbentöne*, welche einander ziemlich nahe stehen, vorausgesetzt natürlich, dass die Keratectasie nicht mit krankhaften Affectionen der tieferen Bulbusorgane, namentlich des lichtempfindenden Apparates, vergesellschaft ist, wo sich dann ihr Krankheitsbild mit dem der Amblyopie oder Amaurosis paart.

Die erwähnten dioptrischen und katoptrischen Erscheinungen treten begreiflicher Weise nur dort deutlich hervor, wo die ectatische Cornea ihre *Durchsichtigkeit* wenigstens grösstentheils bewahrt hat. Solche Fälle bilden aber gerade die *Minderzahl;* meistens findet sich die Keratectasie neben ausgebreiteten *dichten Trübungen und Narben* der Cornea, besonders häufig aber in Gesellschaft eines hochgradigen trachomatösen oder herpetischen *Pannus*. Die Diagnose fusst dann fast ausschliesslich auf der mehr weniger deutlichen Convexitätsveränderung und Flächenvergrösserung der Hornhaut.

2. Die den *Keratoconus* charakterisirende kegelförmige Vortreibung der Cornea und die damit gesetzte enorme Erweiterung der Vorderkammer sind so auffällige Erscheinungen, dass ein Verkennen derselben, besonders bei Betrachtung des Auges *von der Seite her*, wohl kaum denkbar ist. Das Staphylom springt bisweilen so stark hervor, dass es schon bei geschlossener Lidspalte merklich wird oder gar den Lidschlag beirrt. Die abgestumpfte Spitze des Kegels fällt öfters mit dem *Centrum* der Cornea zusammen. Letztere erhebt sich dann von allen Punkten der Peripherie unter einem gleichen Winkel zu dem Zenith, die Cornea erscheint glocken- oder hutähnlich gewölbt. Ebenso oft ist die Lage des Zenithes aber eine *excentrische* und dann fällt die Wandung des Staphylomes an verschiedenen Stellen in *ungleicher* Steilheit ab. Die *Spitze* des Kegels ist oft ganz durchsichtig, häufiger aber getrübt, neblig wolkig oder opak, einem Epithel- oder Sehnenflecke ähnlich, bisweilen selbst narbig. Die *Seitenflächen* des Staphyloms sind in der Regel vollkommen durchsichtig, glatt und spiegelnd; das Gegentheil ist immer auf *zufällige* Complicationen zu schreiben, welche mit dem Keratoconus in keinem näheren Verbande stehen.

Wegen der Verkrümmung der Cornea erscheinen die *Spiegelbilder* leuchtender, *in der verlängerten Kegelaxe* liegender Objecte auf der nicht getrübten *Spitze* des Conus relativ zur Norm merklich verkleinert und bei Irregularität der Curve auch

mannigfaltig verkrümmt, während von dem auf die *Seitenwandungen* des Staphylomes fallenden Lichte ein leuchtender *Ring* ins Bereich der Pupille projicirt wird (*Ammon, Knapp*). Von Gegenständen, welche *ausserhalb der Kegelaxe* liegen, reflectiren die *Seiten* des Conus Spiegelbilder, welche in meridionaler Richtung verlängert, in der Richtung der Parallelkreise verkürzt und wegen der häufigen Unregelmässigkeit der Convexität auch verzerrt (*Brewster*) zu sein pflegen. Die Reflexion des auffallenden Lichtes ist eine so bedeutende, dass bei greller Beleuchtung und gewissen Stellungen zur Lichtquelle der Keratoconus nach Art eines Krystalles *funkeln* kann. Bei der *ophthalmoskopischen* Untersuchung zeigt sich die dem Einfalle des Lichtes entgegengesetzte Seite des Conus ganz dunkel.

Das *Sehvermögen* ist beim Keratoconus immer überaus stark beeinträchtigt. In hochgradigen Fällen genügt das Auge häufig kaum, um dem Kranken die Selbstführung zu gestatten. Die *in der Axe* des Kegels gelegenen Objecte entschwinden nämlich der Wahrnehmung und nur *seitlich* im Gesichtsfelde gelegene Gegenstände werden noch in ihren gröberen Umrissen erkannt; daher der Kranke denn auch bei dem Versuche, ein Object zu fixiren, demselben die *Seitenwandungen* des Kegels zuzuwenden pflegt. Sehr oft beschränkt sich das Sehvermögen wohl gar auf die *blosse Unterscheidung von Hell und Dunkel* sowie der einzelnen *Farben*, oder es ist auch jede Spur von Lichtempfindung geschwunden, der Keratoconus ist mit *Amaurosis* combinirt.

Die Convexität der *Kegelspitze* ist, verglichen mit jener der normalen Hornhaut, eine ungemein starke und ihr Zenith steht in relativ sehr grosser Entfernung vor der Linsenvorderfläche. Lichtstrahlen, welche von einem in der verlängerten Kegelaxe gelegenen Objectpunkte auf die Spitze des Conus fallen, werden daher in der Regel noch *vor* oder *in der Linse* vereinigt. In beiden Fällen kann auf der Netzhaut nur ein *Lichtspectrum*, aber kein Bild entworfen werden.

Dass *seitliche* Objecte im günstigen Falle leichter erkannt werden, als solche, welche in der verlängerten Kegelaxe liegen, rührt zum Theile daher, dass die Kegelseiten in der *meridionalen* Richtung gewöhnlich eine *mässige* Convexität bewahren. Objecte, welche in einer darauf senkrechten Richtung gelagert sind, werden daher in allerdings verzerrten Contouren, aber doch so weit *hinter* der Linse abgebildet, dass die auf die Netzhaut fallenden Zerstreuungsfiguren von verhältnissmässig *kleinerem* Durchmesser sind und zur Noth ein Erkennen der Gegenstände möglich machen. Dazu kömmt als ein *günstiges* Moment, dass bei solcher Lage des Objectes dessen Licht nur einen *kleinen* Theil der *Kegelwand* trifft.

Die öftere Combination mit Amblyopie und Amaurose ist eine Folge der tiefen und ausgebreiteten Entzündungen, welche in der Pathogenese des Keratoconus eine wichtige Rolle spielen.

3. *Der Keratoglobus* charakterisirt sich zunächst durch eine auffällige und gleichmässige *Ausdehnung der ganzen vorderen Hälfte der Bulbuskapsel*, d. i. der *Cornea und* des angrenzenden Theiles der *Sclera und Uvea*. Die *Cornea* bewahrt in *reinen* Fällen den spiegelnden Glanz ihrer Oberfläche und die normale *Durchsichtigkeit* ihres Gefüges. Bisweilen erscheint sie etwas grünlich und rauchähnlich trüb, namentlich an ihrer Peripherie, so dass sie sich nur undeutlich von der Sclerotica abgrenzt. Oft finden sich jedoch auch ausgebreitete *Trübungen* und selbst durchgreifende *Narben* mit partiellen *vorderen Synechien der Iris* als Complication. (Siehe totales Sclerochorioidalstaphylom).

Ursachen. Völlig *erwiesen* ist als pathogenetisches Moment des eigentlichen Cornealstaphyloms nur *die Entzündung*, welche einerseits durch Lockerung des Gefüges, andererseits durch Erhöhung des intraocularen Druckes die Grundbedingungen der Ectasie zu erfüllen vermag.

Die *Keratectasie im engeren Wortsinne* ist thatsächlich in der grössten Mehrzahl der Fälle das Resultat einer intensiven und ausgebreiteten *Kera-*

titis vasculosa. Besonders oft entwickelt sie sich während dem Verlaufe eines hochgradigen *trachomatösen oder herpetischen Pannus* und führt dann den Namen *Keratectasia ex panno.* Häufige und heftige entzündliche Anfälle machen ganz vorzüglich disponirt zu derlei Ausdehnungen. Selten ist eine *diffuse Keratitis* oder eine *partielle Verschwärung der Cornea* die nächste Ursache der Ectasie.

Auch bei dem *Keratoconus* spielt die Entzündung eine wichtige Rolle. Abgesehen von *directen* Beobachtungen spricht das häufige Vorkommen von Trübungen, namentlich an der Spitze des Kegels, für die Begründung durch *entzündliche* Gewebslockerung, zumal als derlei Obscurationen oft schon im ersten Beginne des Staphyloms bestehen. Doch dürfte die Entzündung *nicht die einzige Quelle* sein, da das conische Staphylom öfters zur Entwicklung kömmt, *ohne* dass sich in irgend einem Stadium des Verlaufes Erscheinungen geltend machen, welche auf den Bestand oder auf die frühere Existenz eines solchen Processes Schlüsse erlauben.

Vielleicht liegt die *Disposition* in einer ursprünglichen *Missbildung*, in einer *abnormen Dünnheit des Cornealcentrums* oder eines anderen Theiles der Hornhaut, welcher später zur Spitze des Staphyloms ausgedehnt wird (*Graefe*). Für die Annahme eines *Entwickelungsfehlers* als disponirenden Momentes kömmt in Betracht, dass die Cornea conica öfters als ein *angeborener* und selbst *ererbter* Zustand beobachtet worden ist und gar nicht selten mit *anderen* Bildungsanomalien des Auges und des Kopfes verknüpft erscheint (*Ammon*). Auch der Umstand ist dieser Ansicht günstig, dass das Leiden selten *monocular* bleibt, sondern in der Regel ein Auge nach dem anderen befällt oder gleich von vorneherein *binocular* auftritt, was beim Keratoglobus nicht der Fall ist.

Nervöse Einflüsse (*Pickford*) sind bei der Pathogenese des Keratoconus kaum thätig. Eben so wenig dürfte die *Scrophulose* und *Tuberculose* in einem *näheren* Zusammenhange mit der Ectasie stehen, da diese sich in jedem Lebensalter und bei jeder Constitution entwickeln kann und wenn sie bei *jugendlichen* schwächlichen Individuen *öfter* beobachtet wird, so ist wohl zu erwägen, dass eine stark ausgesprochene *angeborene* Disposition sich eben bei der *ersten* Gelegenheit geltend zu machen pflegt und dass mit Bildungsfehlern behaftete Individuen in der Regel nicht zu den stärksten gehören.

Beim *Keratoglobus* weisen die Veränderungen der intraocularen Gebilde *stets* auf vorausgegangene tiefe Entzündungen hin und wenn er mitunter *angeboren* oder gar *ererbt* vorkömmt *(Ammon, Jüngken)*, so mögen derlei Processe in der Foetalperiode abgelaufen sein.

Verlauf und **Ausgänge.** Das Cornealstaphylom entwickelt sich in der Regel überaus *langsam.* Die ersten Anfänge desselben werden ihrer Geringfügigkeit halber oft übersehen und die darauf fussenden Sehstörungen gerne anderen Ursachen als der beginnenden Ectasie zugeschrieben. So besteht eine unbedeutende Ausdehnung öfters Monate und Jahre lang unerkannt fort und wächst allmälig, bis sie endlich auffällt; oder aber sie tritt plötzlich nach einer intercurrenten Keratitis, nach heftigem Husten, Erbrechen, Schreien u. s. w. hervor, der Vermuthung Raum gebend, sie sei *nun* erst in Folge dieser Verhältnisse entstanden. Selbst in jenen Fällen, in welchen eine sehr eclatante Entzündung durch Gewebslockerung den Boden für die Ausdehnung vorbereitet hat, geschieht es oft, dass die mittlerweile entstandene Ectasie der Beobachtung entgeht und erst nach längerem allmäligen Wachsthume zur Wahrnehmung kömmt.

Doch kommen auch Fälle vor, in welchen die Ectasie schon während dem Bestande der Entzündung ziemlich hohe Grade erreicht.

Besonders gilt dieses von der sogenannten *Keratectasia ex panno* und von dem *Keratoglobus*. Die Entwickelung des letzteren ist bisweilen sogar eine sehr *rasche*, binnen wenigen Wochen vollendete. Sie pflegt dann wegen der Zerrung der Ciliarnerven unter Anfällen wüthender Schmerzen vor sich zu gehen.

Nicht selten ist die Ausbildung des Cornealstaphyloms eine vielfach *unterbrochene*, die Ectasie gedeiht bis zu einem bestimmten Grade, bleibt Monate und selbst Jahre lang stehen und schreitet dann mit oder ohne merkliche Veranlassung wieder vorwärts.

Die Ausbildung *bis zu den höchsten* Entwickelungsgraden ist jedoch keineswegs eine *Nothwendigkeit*. Die Ectasie kann auf *jeder beliebigen* Evolutionsstufe stehen bleiben, ständig werden. So kommen Fälle von Keratectasie vor, die seit vielen Jahren unverändert geblieben sind und eine weitere Ausbildung zum Keratoconus und Keratoglobus nicht erwarten lassen.

Bei höhergradigen *Keratoconis* pflegt sich die stumpfe Spitze, wenn sie nicht schon von vorneherein getrübt ist, allmälig wolkig zu trüben. Der Grund hiervon dürfte in dem Umstande liegen, dass bei dem Lidschlage die Thränen nicht über die Kegelspitze geleitet werden und diese um so leichter durch Vertrocknung leiden muss, als der Kegelscheitel nur schwer von den Lidern bedeckt werden kann, daher der athmosphärischen Luft mehr ausgesetzt ist, als das Zenith einer normalen Cornea.

Niemals, ausser in Folge der Einwirkung *mechanischer* Gewalten *(Wardrop)*, ist bei der *Keratectasie und Cornea conica* eine *Berstung* des ausgedehnten Hornhauttheiles beobachtet worden. Die Existenz eines Cornealstaphyloms der genannten Arten schliesst indessen die Entwickelung einer intensiven, zur *Verschwärung* führenden Entzündung nicht aus und insoferne gehört eine *Perforation* unter solchen Verhältnissen zu den Möglichkeiten. Beim *Keratoglobus* der höchsten Entwickelungsgrade sind *Berstungen* schon öfters vorgekommen. (Siehe Sclerochorioidal-Staphylom).

Eine *spontane Heilung* der verschiedenen Formen des Cornealstaphyloms ist bisher nicht mit Sicherheit erwiesen worden.

Die Behandlung bezweckt zuvörderst die *Verhütung* der Ausdehnung. Im Falle ein Cornealstaphylom bereits in Entwickelung begriffen ist, hat sie die Aufgabe, den *Normalzustand herzustellen*, oder wenigstens die Ectasie *in ihrem Fortschreiten aufzuhalten*. Versagt sie jedoch auch hier, so bleibt ihr nichts übrig, als die mit der Ectasie verknüpften *Sehstörungen auf ein möglichst kleines Mass zurückzuführen*.

1. Die erste Indication fordert einerseits die richtige Behandlung des der Resistenzverminderung zu Grunde liegenden krankhaften *Processes*, und wird insoweit in der Mehrzahl der Fälle auf entsprechende *Antiphlogose* gerichtet sein. Andererseits aber fordert sie *Herabsetzung* oder theilweise *Neutralisation* des auf die Hinterwand der Cornea wirkenden Druckes. In dieser Hinsicht ist möglichste *Abspannung der Augenmuskeln* und namentlich die Vermeidung alles dessen geboten, was die letzteren zu gleichzeitigen kräftigeren Contractionen anregen könnte (S. 83). Auch ein entsprechend angelegter *Druckverband* kann Erspriessliches leisten. Hat man indessen Grund, *die Gefahr* der Ausdehnung als eine *sehr drohende* zu erachten, sei es, dass die *Gewebslockerung* in *sehr auffälligem Grade* hervortritt oder gar nebenbei auch noch eine *sehr starke Spannung* der

Augenkapsel durch abnorme Härte des Bulbus zum Ausdruck kömmt, so thut man besser, sogleich eine *Iridectomie* vorzunehmen *(Graefe)*.

Ob *wiederholte Paracentesen der Cornea* (*Wardrop*) oder die in England sehr beliebte *Durchschneidung des Ciliarmuskels* (*Hancock*) dem Zwecke gleich gut entsprechen, müssen weitere Erfahrungen noch erweisen. Die *Extraction der Linse* (*Adams*) ist gefährlich und unwirksam.

Beachtenswerth ist vielleicht der schon wiederholt gemachte und auch bereits mit Erfolg ausgeführte Vorschlag, *bei hochgradig* entwickeltem *Keratoconus durch Ausschneidung eines Stückes aus der Staphylomwand* und durch nachträgliche Begünstigung der Anbildung einer *flachen Narbe* der Cornea ihre normale Krümmung *annähernd* wiederzugeben und solchermassen die Bedingungen für ein deutlicheres Sehen herzustellen (*Fari*). Es setzt dieses Verfahren natürlich die Integrität des *lichtempfindenden* Apparates voraus. Da es darauf ankömmt, eine Narbe von möglichst *kleinem* Umfang zu setzen, dürfte ein *lanzettlicher* Lappen mit meridional gestellter Längsaxe, dessen Mitte einen Theil der verdünnten Cornealportion in sich fasst, am meisten entsprechen. Diese Wundform bietet einer raschen Vernarbung die günstigsten Bedingungen, indem die Wundränder sich sehr leicht einander nähern können, wenn die Cornea collabirt ist. Einen Vorfall der Iris mit bedeutender Verziehung oder Verschliessung der Pupille wird man allerdings kaum verhindern können. Dieses hat indessen nicht viel auf sich. Eine nachträgliche Coremorphose stellt den Weg für die Lichtstrahlen leicht wieder her. Um nach erfolgter Excision die *Wiederausdehnung der Narbe* zu verhüten, muss bis zur erfolgten Consolidation des neoplastischen Gewebes ein Druckverband getragen werden.

Beim *Keratoglobus* ist die Therapie des Sclerochorioideal-Staphyloms (Siehe diese) einzuleiten.

3. Die dritte Indication bezieht sich auf die *Herstellung möglichst reiner und scharfer lichtstarker Netzhautbilder*, hauptsächlich also auf die Neutralisation des *optischen Effectes* der bestehenden und unheilbar gewordenen Verkrümmung der Hornhaut. Sie setzt die Fähigkeit des lichtempfindenden Apparates voraus, objectives Licht zur deutlichen Wahrnehmung zu bringen, fällt also in allen jenen Fällen weg, in welchen das Cornealstaphylom mit Amblyopie oder Amaurosis gepaart ist.

Am vollständigsten wird allen Anforderungen entsprochen durch eine *Verlagerung der Pupille* in der Richtung eines Cornealmeridianes, welcher in Bezug auf Krümmung u. s. w. der Norm am nächsten steht (S. 122, *Travers, Tyrrel, Donders*). Weit weniger leistet in dieser Beziehung eine *Iridectomie (Graefe)*. Ist jedoch eine künstliche Pupille *bereits angelegt* worden, um dem Fortschritte der Ectasie Schranken zu setzen, oder weil der Versuch, die Pupille günstig zu verlagern, gescheitert ist, so kann man die bestehenden Refractionsfehler durch *Cylindergläser* oder *stenopäische Blenden (Travers)* wenigstens abschwächen.

Eine *doppelseitige* Verlagerung der Pupille, so dass diese eine über den ganzen Durchmesser der Cornea reichende stenopäische Spalte darstellt (*Bowman*), ist minder empfehlenswerth, da ein ganzer Meridian der Hornhaut in seinen einzelnen Theilen zu grosse Krümmungsverschiedenheiten darbietet und dessen Mitte immer zu stark convex ist, als dass ein einigermassen scharfes Sehen erzielt werden könnte. Zudem ist die starke Zerrung des Pupillartheiles der Iris gefährlich.

Quellen: *M. Jaeger*, Zeitschrift f. Ophth. I. S. 544. — *Walker*, Principles of ophth. surgery. London, 1834. S. 80. — *Middlemore*, Treatise on the diseases of the hum. eye. London, 1835. I. S. 532. — *Cappelletti*, Wiener med. Wochenschrift. 1842. Nro. 14. — *Stellwag*, Ophth. I. S. 260, 268, II. S. 984. — *Pickford*, Dublin Journ. 1844. Jan. — *C. Himly*, Krankh. u. Missbild. d. m. Auges. Berlin, 1843. II. S. 74 u. S. 192. — *Jüngken* nach Himly ibid. — *Adams* Journ. of science and arts. 1817. II. S. 403. — *Ammon*, Zeitschrift f. Ophth. I. S. 122 u. klin. Darstellungen etc. I. Taf. 3. — *Mackenzie*, Abhandl. über die Krankh. des Auges. Weimar, 1832. S. 511. — *Wardrop*, Essays on the morb. anat. etc. London. 1819. S. 131. —

Brewster nach Wardrop ibid. S. 132. — *Tyrrell*, Pract. works on the diseases of the eye. London, 1840. I. S. 277. — *Fari* nach Ruete Lehrbuch II. S. 270. — *Chelius*, Handb. der Augenheilk. Stuttgart, 1839. II. S. 378. — *Knapp*, kl. Monatbl. 1864. S. 313. — *Bowman* ibid. 1863. S. 85. — *Graefe*, A. f. O. I. 1. S. 297, IV. 2. S. 271. — *Donders* ibid. VII. 1. S. 194. — *Hasner*, kl. Vorträge. Prag. 1860. S. 135. — *Hancock*, Lancet. 1860.

b. Das narbige Hornhautstaphylom.

Pathologie. Man kann diese Form des Staphyloms als die *Ausdehnung eines mit Narbengefüge überzogenen Cornealtheiles* definiren. Sie ist nämlich nichts anderes, als ein *übernarbter ectatischer Geschwürsboden*, eine *ständig gewordene ulcerative Keratectasie.*

Sie setzt ein umfangreicheres *muldenförmiges Geschwür* voraus, dessen Boden entweder gleich *ursprünglich* oder *erst im Verlaufe der Narbenbildung* ausgedehnt worden ist. Der *dünnste* Theil des Geschwürbodens wird am *meisten* ausgedehnt und bildet später das *Zenith* des Staphyloms (Fig. 14). Derselbe hat oft kaum die Dicke eines Schreibpapieres. Von hier aus aber steigt die Dicke der Staphylomwand, um am *Fusse* der Blase die Norm zu erreichen.

Fig. 14.

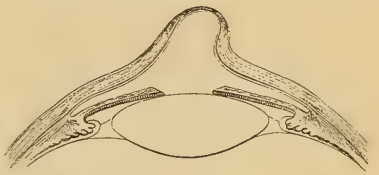

Das Zenith wird in der Regel fast ausschliesslich von *Narbensubstanz* gebildet, wenigstens ist die allenfällige Unterlage von eigentlicher Cornealsubstanz so dünn, dass sie der Beobachtung entgeht. An den *Seitenwandungen* des Staphyloms hingegen lässt sich in der Regel noch ein mehr weniger dickes Stratum *durchsichtigen* Hornhautgefüges als Unterlage der trüben Narbe deutlich unterscheiden. Die Hinterwand des nicht ectatischen Cornealtheiles sowie des Staphyloms wird von der *Wasserhaut* überzogen. Gegen das Zenith hin pflegt sich diese Membran sehr zu verdünnen. Oft scheint sie daselbst sogar völlig zu fehlen, so dass der dünne Narbentheil blosliegt. Es mangelt aber unter solchen Umständen der Ueberzug von atrophischem *Iris*gewebe und dadurch unterscheidet sich diese Staphylomart von dem eigentlichen *Narben*staphylome. Es kann wohl eine vordere *Synechie* bestehen, doch bildet der angeheftete Iristheil nicht die Basis, auf welcher das Narbengewebe gleichsam ruht. Der das Staphylom umgebende nicht ausgedehnte Cornealtheil ist häufig in sehr auffälliger Weise nach mannigfaltigen Richtungen hin verkrümmt, nicht selten auch mit oberflächlichen und parenchymatösen Trübungen behaftet.

Krankheitsbild. Die Vorwölbung des narbigen Cornealtheiles ist in der Regel sehr stark ausgeprägt. Falls die Narbe das *Centrum* der Cornea einnimmt, flacht sich deren Wölbung meistens nach allen Seiten hin ziemlich gleichförmig steil oder sanft ab, um mit den ausser dem Bereiche der Narbe gelegenen, getrübten oder pelluciden, oft ebenfalls deutlich verkrümmten, peripheren Theilen der Hornhaut zu verschmelzen. Bei mehr *peripherer Lage* der Narbe aber pflegt die dem Scleralrande zugekehrte Wandung der narbigen Blase steil abzufallen, während die übrigen Seiten derselben nur eine geringe Abdachung zeigen. Ist die Iris frei, so erscheint die *Vorderkammer* der Grösse der Ectasie entsprechend erweitert. Bei Gegebensein einer *vorderen Synechie* aber findet man die Iris gegen die Narbe hin gezogen, der Cornea genähert. *Das Sehvermögen* ist immer sehr beeinträchtiget, selbst dann, wenn die Iris frei und die Pupille

durchsichtigen Cornealtheilen gegenüber gelagert ist, indem diese in der Regel stark verkrümmt sind.

Verlauf und **Ausgänge.** Die *Entwickelung* ist bald eine *rasche* und erfolgt noch während dem Verlaufe des Entzündungsprocesses; bald ist sie eine *langsame*, beginnt erst *nach Ablauf* des letzteren und schreitet mit Unterbrechungen vorwärts.

Eine spontane *Heilung* ist nicht zu erwarten. *Berstungen* hingegen kommen bei geringer Dicke des Staphylomzenithes nicht selten vor. Von grosser praktischer Wichtigkeit sind die im Verlaufe des narbigen Cornealstaphyloms nicht seltenen und in längeren oder kürzeren Intervallen sich wiederholenden *Anfälle von Entzündung und Ciliarneurose.* Sie werden am öftesten beobachtet, wenn die Ectasie mit vorderer Synechie gepaart ist und es spielt dann die Zerrung der Regenbogenhaut dabei wahrscheinlich eine wichtige Rolle. Diese Entzündungen, welche sich bald als *Keratitis*, bald als *Keratoiritis* oder *Iridokyklitis* beurkunden, bedingen oft ein *Fortschreiten der Ectasie*, bisweilen weitere *Verschwärungen* der Hornhaut oder der Narbe, Verwachsungen der Pupille etc. und gehen am Ende wohl gar auf die *tiefern* Binnenorgane des Bulbus, ja mitunter auf den *zweiten Augapfel* über, daselbst eine *sympathische* Ophthalmie begründend.

Behandlung. Bei *kleinen umschriebenen* Ectasien genügt, wenn der Rest der Hornhaut nicht gar zu sehr verkrümmt ist, öfters die *Verlagerung* der Pupille oder die *Iridectomie*, um einen befriedigenden Grad von Sehvermögen herzustellen.

In manchen Fällen wird durch die Iridectomie in Verbindung mit dem methodischen Tragen des Druckverbandes das partielle Staphylom und die Verkrümmung der umgebenden Hornhauttheile auch wesentlich *gemindert.*

Bei *stärker vorspringenden* oder *umfangreicheren* Staphylomen dieser Art muss die Iridectomie stets mit der *Spaltung* oder *Abtragung* der ectatischen Partie verbunden werden (Siehe Therapie des Narbenstaphyloms).

Oeftere *Anfälle von Entzündung und Ciliarneurose* machen die *ungesäumte* Durchführung der Operation *dringend* nothwendig, damit die Hornhaut nicht in immer grösserem Umfange getrübt und für eine künstliche Pupille unbrauchbar werde, damit die Iris nicht leide u. s. w. *Wiederholen* sich *trotz* der Operation die Anfälle und sind die *Binnenorgane* des Auges schon stark mitgenommen, droht vielleicht gar schon dem *zweiten* Bulbus Gefahr, so ist bisweilen die *Enucleation* des Augapfels gerechtfertigt. Steht aber unter solchen Umständen die sympathische Erkrankung des zweiten Auges *nicht* zu fürchten und ist die Einlegung eines *künstlichen Auges* mit *täuschendem* Erfolge sehr wünschenswerth, so kann man statt der Enucleation die *Vereiterung des Bulbus* einleiten. (Siehe Sclerochorioidalstaphylom).

c. Das Narbenstaphylom.

Pathologie. Das Narbenstaphylom oder die Narbenectasie ist eine blasenförmig über das Niveau der normalen Hornhautwölbung *hervorgetriebene durchgreifende Narbe*, mit andern Worten ein Staphylom, dessen Wandung zum grössten Theile und *der ganzen Dicke nach* von Narbensubstanz gebildet wird. Vom genetischen Standpunkte aus lässt sich dasselbe

als ein *durch Uebernarbung ständig gewordener blasig ausgedehnter Prolapsus iridis* oder als ein *übernarbtes Regenbogenhautstaphylom* betrachten.

Es setzt unter allen Verhältnissen eine im grösseren Umfange *penetrirende* Substanzlücke der Cornea und deren *Schliessung durch vorgefallene Iris und neoplastisches Gefüge* voraus. Je nachdem nun diese Narbe blos einen in Verlust gerathenen *Theil* der Cornea oder die *Hornhaut als Ganzes* ersetzt, führt der Zustand den Namen *partielles oder totales Narbenstaphylom.*

Die Ectasie geht so wie allerwärts auch bei dem Narbengefüge *auf Kosten der Dicke.* Darum erscheint auch die *Wandung* des Staphyloms häufig sehr *dünn* (Fig. 15), besonders am Scheitel, welcher nicht selten kaum die Dicke eines gewöhnlichen Schreibpapieres erreicht.

Die Ausdehnung *schliesst indessen die fortgesetzte Gewebswucherung nicht aus*, und darum kommen auch nicht selten Fälle vor, in welchen die sehnige Wandung des Staphyloms der normalen Cornea an Dicke nicht nur nicht nachsteht, sondern dieselbe vielmehr bedeutend, um das Doppelte und selbst Mehrfache *übertrifft* (Fig. 16). Namentlich bei *sehr grossen* Narbenstaphylomen, welche nur schwer oder gar nicht von den Lidern gedeckt werden können, ist ein solcher Befund nichts ganz Ungewöhnliches. Einzelne Theile der Wandung, am öftesten der Scheitel, erreichen dann bisweilen eine ganz erstaunliche Mächtigkeit, so dass sie die Operation wesentlich erschweren. Ohne Zweifel ist die stete Einwirkung äusserer Schädlichkeiten und der dadurch unterhaltene Reizzustand ein wesentliches ätiologisches Moment dieser Substanzzunahme.

Fig. 15.

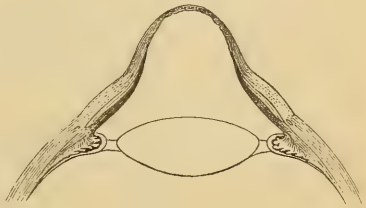

Die Oberfläche des Narbenstaphyloms wird von *trüben Epithelzellen* gedeckt, welche gemäss der Differenz ihrer physikalischen Eigenschaften sich in eine *Hornschichte* und in eine darunter gelegene *Schleimschichte* sondern lassen. Bei sehr grossen Staphylomen, welche weit aus der Lidspalte hervorragen, trägt die Hornschichte mehr den Charakter *der Epidermis*, indem sie aus vertrockneten kernlosen, zum Theile in Zerfall begriffenen Epidermisplatten zusammengesetzt erscheint. Es häufen sich diese zelligen Elemente bisweilen zu einem Stratum von ansehnlicher Dicke (Fig. 16 *a*). So kommen Fälle vor, in welchen die Epidermis unter der Gestalt einer zusammenhängenden Membran von $^1/_4'''$—$1'''$ Durchmesser abgelöst werden kann. Nicht selten finden sich in solchen mächtigen Epidermislagern Kalkkörner eingestreut. Gewöhnlich aber sind die oberflächlichen Schichten mit einer grossen Menge von körnigem aus den Meibomischen Drüsen stammenden Fette gemischt. In der *Schleimschichte* ist neuester Zeit das Vorkommen von *Stachel- oder Riffzellen* (*M. Schultze*) erwiesen worden, welche in einem mächtigen Stratum die Oberfläche der ectatischen Narbenhaut decken (*Czerny, O. Becker*).

Fig. 16.

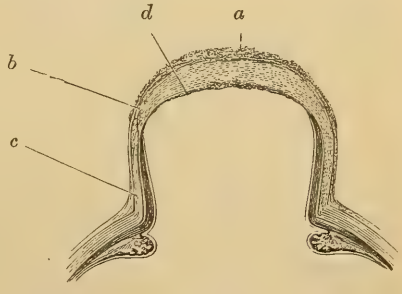

Unter der Epithelschichte findet sich ausnahmsweise ein dünnes Stratum *lockeren gefässreichen Bindegewebes b*, welches eine Fortsetzung der Conjunctiva darzustellen scheint. In der Regel jedoch lagert das Epithel *unmittelbar* auf dem *dichten*

Narbenkörper. Dessen Gefüge kömmt in den *vorderen* Schichten, zumal der *peripheren* Zone, meistens mit neoplastischer *Cornealsubstanz* überein und ist insoweit zweifelsohne aus dem der Verschwärung gemeiniglich widerstehenden äussersten Hornhautsaum, durch Auswachsen desselben, hervorgegangen. Weiter nach hinten jedoch gewinnt die Neubildung mehr und mehr den Charakter des *Bindegewebes*, die Intercellularsubstanz wird deutlich wellig streifig und die wuchernden Bindegewebskörper zeigen einen nach hinten zunehmenden Gehalt an dunklem *Pigmente*. Es ist dieses Bindegewebslager durch Wucherung der von dem Geschwüre blosgelegten *Iris* gebildet worden. Es enthält auch oft zahlreiche *Gefässe*, welche Netze bilden und im Falle einer Verletzung ziemlich reichliche parenchymatöse Blutungen veranlassen können. Mitunter finden sich *osteoide Schuppen* eingelagert.

Am *Fusse* des Staphyloms steht die ectatische Neoplasie fast immer mit nicht verschwärten Resten der *Cornea c* in Verbindung, höchst selten mit dem Rande *der Sclera selbst. Die Art der Verbindung* zwischen dem Narbenkörper und dem Hornhautreste ist nun gleichwie bei einfachen durchgreifenden Cornealnarben ein verschiedener, je nachdem das Geschwür mit steil abfallenden oder mit allmälig zugeschärften Rändern ausgestattet war. Im ersten Falle nämlich ist der Uebergang der neoplastischen Masse in die getrübte Cornealsubstanz ein *plötzlicher*, im letzteren Falle aber schiebt sich das Narbengefüge unter zunehmender Verdünnung über den zugeschärften ehemaligen Geschwürsrand hinüber, der Fuss des Staphyloms zeigt nach vorne ein narbiges, nach hinten ein von ursprünglicher Cornealsubstanz gebildetes Stratum und verliert sich auf diesem allmälig in einen Sehnenfleck, welcher seinerseits wieder in einen Epithelialfleck auslaufen kann, wenn ein genügend grosser Theil der Cornea erhalten blieb.

Die hintere Oberfläche der Staphylomwand ist bald glatt, bald grubig buchtig. Fast constant erscheint sie überzogen von einem zarten, leicht zerreisslichen, structurlosen, von eingelagerten Pigmentkörnern braun gefleckten und gestreiften Häutchen *d*, welches mit der Narbenmasse so innig zusammenhängt, dass es nur flockenweise losgetrennt werden kann. Es ist dieses ein Ueberbleibsel jenes Iristheiles, welcher durch den Substanzverlust der Cornea blosgelegt worden ist, und auf welchem sich die nunmehr ectatische Narbe entwickelt hat. Bei totalen und bei partiellen centralen Narbenstaphylomen ist an diesem Häutchen noch bisweilen die *Pupille* durch eine grössere Pigmentanhäufung angedeutet.

An der hinteren Oberfläche des Staphylom*fusses* finden sich immer *Reste der Descemeti.* Dieselben sind bisweilen knäuelförmig zusammengefaltet und hängen einfach der Narbe an oder sind in dieselbe eingelöthet. Gewöhnlich aber wird der Staphylomfuss von jener Glashaut förmlich überkleidet, indem dieselbe sich von der Hinterfläche der die ectatische Narbe umgebenden Cornealportionen nach vorne umschlägt und so an die Seitenwandung des Staphyloms gelangt, wo ihre fetzigen Durchbruchsränder sich alsbald in das Narbengefüge einsenken. Nur bei Narbenstaphylomen, welche auf *muldenförmigen* perforirenden Geschwüren zur Entwickelung gekommen sind, geht dieser glashäutige Ueberzug an der hinteren Staphylomwand weiter hinauf, *so weit* nämlich, als sich noch die hintern Schichten *der Hornhaut* erhalten haben.

So weit die Descemeti reicht, *liegt die Iris der Staphylomwand nur an, ohne* mit ihr verwachsen zu sein; die *Verwachsung* beginnt erst dort, wo die Descemeti *aufhört,* oder in der Narbe verschwindet. Oft erscheinen die freien Regenbogenhautportionen durch vorausgegangene Entzündungen in ihrem Gefüge verändert, von sehnigen Fortsätzen der Narbe überkleidet, von einem sehnigen Balkenwerke durchsetzt und atrophirt. Eben so oft, wenn nicht öfter, bewahren aber diese Regenbogenhautreste ihre volle Integrität.

Die Höhlung des Narbenstaphyloms ist in der Regel mit *Kammerwasser* gefüllt und präsentirt eigentlich eine enorm erweiterte *hintere* Kammer. In sehr seltenen Fällen jedoch findet man auch *totale* Narbenstaphylome, die ein mehr weniger *dichtes sehniges Balkenwerk umschliessen*, welches allenthalben mit der Narbenwand in Verbindung steht und dessen Maschenräume mit einer krümlichen käsigen, gelblichen bis rostfarbenen, blutroth oder braun gestriemten Masse ausgefüllt erscheinen. Genauere Untersuchungen haben in dieser Masse eine formlose organische molekulirte Grundlage, Kerne und Zellen in verschiedenen Entwicklungsstadien, frische und in Zerfall begriffene Blutkörperchen, Fettkugeln, Cholestearinkrystalle und Kalkdrusen nachgewiesen. Diese Masse scheint durch die peripheren Theile der Cornea durch

und gibt denselben von aussen ein eigenthümliches, gelb, roth und braun *gefleckte* Ansehen. Sie ist stets das Resultat einer überaus üppigen Gewebswucherung der Iris.

Der Krystallkörper besteht öfters, namentlich bei partiellen Narbenstaphylomen, im Zustande völliger Integrität. Oft jedoch ist er bereits *cataractös* oder gar schon *siliquirt* und wird dann bei Fortbestand der Zonula bisweilen durch das Corpus vitreum blasig nach vorne gebaucht (Fig. 17 und 18). Die Schrumpfung des Krystallkörpers ist bald die Folge staariger Metamorphosen der Linsensubstanz, bald aber rührt sie zum Theile daher, dass bei dem Durchbruche des Cornealgeschwüres der Linsenkern entleert wurde, während die geborstene Kapsel in ihrer Verbindung blieb und ihre Risswunde später durch Exsudate oder verkalkendes Staarmagma zur Schliessung gelangte. *Doch fehlt auch bisweilen die Linse,* da sie bei umfangreichen Cornealdurchbrüchen sich gerne sammt einem Theile des Glaskörpers entleert. Auch kommen Fälle vor, in welchen die meistens cataractöse und häufig auf ein kleines Klümpchen geschrumpfte *Linse in der Concavität des Staphylomscheitels haftend* gefunden wird. Der Krystallkörper tritt nämlich öfters in organische Verbindung mit dem die Pupille schliessenden Pfropf; wenn sich die Narbe später ausdehnt, sprengt sie die Zonula und reisst die Linse mit sich nach vorne. In beiden letzteren Fällen bildet *die Höhle des Staphyloms und der hintere Augenraum eine einzige* zusammenhängende Cavität, welche von einem dem Humor aqueus ähnlichen Fluidum gefüllt wird. Verletzungen der Bulbuskapsel machen dieses Fluidum vollständig abfliessen und den Bulbus zusammensinken.

Krankheitsbild. 1. Was zuerst *das partielle Narbenstaphylom* anbelangt, so ist dasselbe in seiner äusseren Gestalt ein wesentlich verschiedenes, je nachdem es sich auf rundlichen lochartigen *steilrandigen* Cornealdurchbrüchen, oder auf perforirenden *muldenförmigen* Geschwüren entwickelt hat. *Im ersteren Falle* präsentirt es sich gewöhnlich als eine rundliche, erbsen- bis bohnengrosse, trübwandige Blase, welche sich steil über die umgebenden, mehr weniger verkrümmten Partien der Cornea erhebt und an ihrem Fusse gar nicht selten halsartig eingeschnürt ist (Fig. 17). *Im zweiten Falle* fehlt diese halsartige Einschnürung des Staphylomfusses, die ectatische Narbe dacht sich ganz allmälig in die umgebenden gleichfalls verkrümmten Hornhauttheile ab. Je nach der centralen oder peripheren Lagerung des Staphyloms ist die Verkrümmung der seinen Fuss umgebenden Cornealportionen ringsum eine mehr *gleichmässige* (Fig. 18) oder *ungleichmässige* (Fig. 19).

Fig. 17.

Fig. 18.

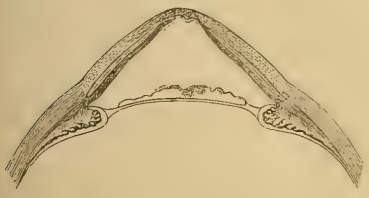

Fig. 19.

Kleinere Staphylome dieser Art werden gewöhnlich von den Lidern leicht bedeckt und daher bei jedem Lidschlage hinlänglich befeuchtet. Ihre *Oberfläche* erscheint deswegen glatt und spiegelnd; die *Wandung* selbst

ist sehnigweiss und trüb, bei grösserer Dünnheit aber auch wohl diaphan. Staphylome *von grösserem Umfange*, welche weit aus der Lidspalte hervorragen, deren Schliessung hindern und sohin auch nicht gehörig befeuchtet werden können, haben immer eine matte, oft schilferige und überdies von gelblichen oder bräunlichen Krusten vertrockneter Bindehautsecrete bedeckte Oberfläche. Die das Staphylom *umgebenden Cornealtheile* sind in grösserer oder geringerer Ausdehnung parenchymatös getrübt. Sehr oft setzt sich die Narbe auf denselben unter der Gestalt eines Sehnenfleckes eine Strecke weit fort und verläuft endlich in einen wolkigen epithelialen Saum. Immer *liegt die Iris rings um den Fuss des Staphyloms hart an der hinteren Cornealfläche an.* Bei *peripheren* Narbenstaphylomen, welche sich auf blosgelegten Theilen aus der Breite der Iris entwickelt haben, kann die *Pupille völlig frei* sein, so dass nur die Verkrümmung der vorliegenden Cornealportionen eine Sehstörung bedingt. Bei *centralen* derartigen Staphylomen und überhaupt, wo ein Theil des Pupillarrandes mit der Narbe in Verwachsung getreten ist, erscheint das Sehloch in der Regel völlig *geschlossen*, die Pupille fehlt und das Auge unterscheidet bloss Licht und Finsterniss.

Eine eigenthümliche Form von partiellen Narbenstaphylomen resultirt bisweilen aus durchgreifenden *mondsichelförmigen Geschwüren oder Lappenwunden*, wie letztere behufs der Staarextraction gebildet werden. Es entwickelt sich ein *wulstförmiger* Prolapsus iridis, welcher allmälig übernarbt, dabei seine Convexität verliert und sich in eine ebene, senkrecht aus dem Scleralrande emporsteigende Wand (Fig. 20 *a*) umwandelt, die sich unter einem scharfen Winkel mit dem von der Wunde umschriebenen, klappenförmig nach vorne getriebenen und abgeflachten Lappen verbindet. Ein solches Staphylom besitzt keine Spitze, sondern einen bogenförmigen *Grath*.

Fig. 20.

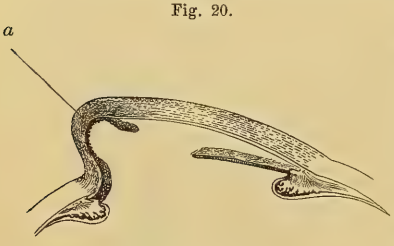

2. *Das totale Narbenstaphylom* erreicht oft enorme Grössen, bis zum Umfang einer türkischen Haselnuss und selbst einer Kastanie. Seiner Gestalt nach gleicht es bald einem Kegel, bald einem halben Ei; bald ist es ganz unregelmässig geformt, indem einzelne Theile der sehnenähnlichen und opaken Wandung mehr ausgedehnt wurden, als die anderen und nun über diese hügel- oder wulstähnlich hervortreten. Sehr gewöhnlich erscheint der Fuss des Staphyloms *halsartig* eingeschnürt, indem die vordere Scleralöffnung meistens an der Ectasie keinen Antheil nimmt.

Derselbe erhebt sich übrigens nicht immer in seinem ganzen Umfange direct aus dem Rande der vorderen Scleralöffnung, sondern nur an einem kleinen Theile seiner Peripherie; der Rest der letzteren wird von einem mehr weniger breiten mondsichelförmigen Narbenstreifen umsäumt, welcher in der Ebene der vorderen Scleralöffnung liegt. Da die Spitze des Staphyloms sich immer in die Lidspalte stellt, so ist es klar, dass der Bulbus innerhalb der Orbita eine Drehung erleiden, dass die optische Axe, welche mit der Staphylomaxe nicht zusammenfällt, nach aussen verlängert, ein oder das andere Lid schneiden muss.

Ursachen. Die Entwicklung eines Narbenstaphyloms setzt einen *durchgreifenden Substanzverlust der Cornea von einiger Flächenausdehnung* voraus. In der Regel sind es *Verschwärungsprocesse*, welche Narbenstaphylome im Gefolge haben; selten bildet eine *brandige* Absterbung der Hornhaut den Ausgangspunkt des fraglichen Zustandes. Oefters entwickelt sich

das Narbenstaphylom im Bereiche einer *Lochwunde*, wie sie durch Abtragung einer gleichen oder anderen Form des Staphyloms gesetzt wird und repräsentirt dann gleichsam eine *Recidive*. Auch *Lappenwunden*, wie sie zum Behufe der Staarextraction angelegt werden, führen bisweilen zur Staphylombildung.

Verlauf und **Ausgänge.** Das Narbenstaphylom ist fast constant nur ein weiterer Entwicklungsgrad des sogenannten *Irisstaphyloms*. Die *Umwandlung* des letzteren in ein Narbenstaphylom geht oft *rasch*, innerhalb weniger Wochen, ebenso oft aber auch überaus langsam von Statten. Es ist nämlich die Gewebswucherung in dem blosgelegten Iristheile bald eine überaus üppige, so dass dieser schon nach wenigen Tagen in ein schwammiges fleischwärzchenähnliches Gebilde von beträchtlicher Dicke metamorphosirt erscheint; bald aber ist sie eine ausnehmend säumige, in der Art, dass nach Wochen und Monate langem Bestand die Wandungen des Irisstaphyloms fast ihre frühere Zartheit und Transparenz erhalten haben und nur hier und da einzelne Flecke oder netzartig verzweigte Streifen von sehnigem Gefüge erkennen lassen.

Es kommen indessen auch Fälle vor, in welchen der vorgefallene Iristheil sich vorerst eine zeitlang in üppiger Gewebswucherung ergeht, bisweilen sogar auffällig *granulirt* und stellenweise den Charakter des Sehnengewebes annimmt, ehe er sich nach aussen baucht, ectatisch wird, sei es, weil bis dahin eine feine Oeffnung in der Bulbuswand dem Kammerwasser den *Abfluss* gestattete, oder weil dieses in geringerer Menge abgesondert und in entsprechender Quantität durch den Prolapsus *transfundirt worden ist.*

Einmal als wahres Narbenstaphylom entwickelt, *wächst die Ectasie* meistens nur sehr langsam und mit vielen Unterbrechungen. Dafür aber pflegen die Wandungen allmälig an *Dicke* zuzunehmen, namentlich wenn das Staphylom bereits zur Lidspalte herausragt, wo in Folge der fortwährend einwirkenden reizenden Schädlichkeiten sehr häufig Reizzustände im Bulbus veranlasst und unterhalten werden. Hat die Staphylomwand solchermassen eine *gewisse Dicke* erreicht, so ist eine weitere Ausdehnung wohl kaum mehr wahrscheinlich; immerhin aber lässt sich eine beträchtliche *Zunahme des äusseren Umfanges* durch Massenvermehrung des Narbengefüges, insbesondere aber durch Anhäufung von Epithelschichten denken. Abgesehen hievon sind derlei *dickwandige* Staphylome im eigentlichsten Wortsinne *ständig,* sie bestehen zeitlebens, indem sie weder einer spontanen *Heilung* fähig sind, noch eine *Berstung* ermöglichen. Doch kömmt es manchmal vor, dass die Wandung theilweise *verschwärt*, nach partieller oder totaler Entleerung der Bulbuscontenta zusammensinkt und sich in eine *flache* Narbe verwandelt, oder dass der Bulbus durch *Eiterung* zerstört wird.

Dünnwandige und besonders *junge* Staphylome hingegen *bersten häufig.* Eine von aussen her einwirkende mechanische Schädlichkeit, eine kräftige Zusammenziehung der geraden Augenmuskeln reicht oft hin, um dieses Ereigniss zu veranlassen. *Nach erfolgter Berstung* entleert sich entweder nur der Humor aqueus, oder aber ein grosser Theil der Bulbuscontenta. Im ersten Falle sinkt blos das Staphylom, im zweiten der ganze Bulbus zusammen. Es können die Rissränder sich dann wieder vereinigen und

der *frühere* Zustand hergestellt werden. Bisweilen, namentlich wenn nach erfolgter Berstung ein Compressivverband angelegt wird, geschieht es indessen auch, dass die zusammengefalteten Wände des Staphyloms durch entzündliche Producte unter einander verkleben und, in einen dicken Knäuel vereinigt, zu einer *flachen resistenten Narbe verwachsen.* Es ist dieses der einzige mögliche Weg zu einer *relativen spontanen Heilung.* Nicht selten indessen treten nach grossentheils erfolgter Entleerung der Bulbushöhle massenhafte Blutergüsse ein, oder es entwickeln sich auch ohne dem heftige Entzündungen, welche den Bulbus der *Atrophie oder Phthise* zuführen.

Es darf übrigens nicht übergangen werden, dass auch bei Narbenstaphylomen *die inneren Bulbusorgane* entweder gleich ursprünglich oder im späteren Verlaufe und während des allmäligen Wachsthumes gerne *in entzündliche Mitleidenschaft gezogen werden.* Die längere durch den Verschwärungsprocess der Hornhaut bedingte Aufhebung des intraocularen Druckes, Zerrungen der theilweise mit der Narbe verbundenen Iris, die Aufblähung einer etwa cataractös zerfallenden Linse, äussere Schädlichkeiten, welche den von den Lidern nicht ganz gedeckten Bulbus treffen u. s. w. sind ergiebige Quellen für derlei Affectionen. Diese werden dann sehr oft die Ursache sich öfters wiederholender *Reizzustände,* unerträglicher *Ciliarneurosen* und führen unter grosser Empfindlichkeit der Ciliargegend und namhafter Steigerung des intraocularen Druckes nicht selten zu *glaucomähnlichen Zuständen* oder zu *staphylomatösen Ausdehnungen der Sclera und Chorioidea,* können bei vorhandener Disposition den Process auf *sympathischem Wege* wohl auch *auf das andere Auge hinüberspielen* und dieses gefährden.

Die Behandlung hat in erster Linie die Umwandlung der *ectatischen* Narbe in eine *flache* und wo möglich die Herstellung eines gewissen Grades von *Sehvermögen* anzustreben. In zweiter Linie bezweckt sie, *Anfällen von Entzündung und Ciliarneurose* entgegen zu treten und die damit verknüpften Gefahren zu bannen.

Die *Verflachung* des Staphyloms wird je nach den gegebenen Verhältnissen bald durch *Spaltung (Küchler),* bald durch *Abtragung (Beer, Scarpa)* des ectatischen Narbentheiles, bald endlich durch *Ausschneidung* eines elliptischen Narbenstückes und Vereinigung der Wundränder mittelst einer *Knopfnaht (Critchett)* zu bewerkstelligen sein.

Die erstgenannten beiden Operationsmethoden sind bei *einigermassen umfangreichen Narbenstaphylomen stets mit der Entleerung der Linse zu verknüpfen,* in der Weise, dass *unmittelbar* nach der Spaltung oder Abtragung der ectatischen Wandung die Kapsel nach verschiedenen Richtungen eingeschnitten und, was sich dann von der Linse nicht *spontan* entleert, durch den Daviel'schen Löffel hervorgehohlt wird *(Küchler).* Es ist dieses nothwendig, um den Druck im Inneren des Augapfels möglichst herabzusetzen und so zu verhindern, dass nach Wiedervereinigung der Wundränder oder nach Ueberhäutung des gesetzten Substanzverlustes eine *abermalige* Vorbauchung des neoplastischen Gefüges Platz greife. Anderseits kömmt in Betracht, dass bei *grösseren* Narbenstaphylomen die Spaltung und Abtragung kaum durchgeführt werden kann, ohne dass der Krystallkörper verletzt würde oder aber die ohnehin meistens gedehnte Zonula unter dem

Drucke der Augenmuskeln reisse; dass die Operation also fast immer zur *Cataractbildung* führe und dass die Aufblähung einer staarig zerfallenden Linse, besonders nach Verletzung der Kapsel, eine sehr ergiebige Quelle von heftigen Reizzuständen und Entzündungen ist, welche sehr oft den Bulbus zur Vereiterung bringen, den Zweck der Operation also vereiteln oder doch gefährden. Zudem ist in Fällen der fraglichen Art die Herstellung eines nur einiger Massen befriedigenden Sehvermögens ohnehin *kaum anzuhoffen* oder ganz *unmöglich*, die Beseitigung der Linse also ohne irgend welchen Schaden.

Bei *kleinen umschriebenen Narbenstaphylomen*, bei welchen die Integrität eines grösseren Hornhauttheiles die Wiederherstellung eines gewissen Grades von Functionstüchtigkeit des Auges gestattet, ist *die Linse wo möglich zu schonen*, dafür aber eine ausgiebige *Iridectomie* vorzunehmen. Dieselbe wird am besten *unmittelbar vor* der Spaltung oder Abtragung der ectatischen Narbe ausgeführt und zwar ist selbstverständlich jene Stelle zu wählen, welche den *besten* optischen Erfolg verspricht (S. 124). Der *Zweck* der Iridectomie liegt jedoch keineswegs blos darin, einen Durchgang für directes Licht zu schaffen, sondern auch in der *druckvermindernden* Wirkung derselben und in der Beseitigung jener Reizquellen, welche in der *Zerrung* der Iris von Seite einer ectatischen oder sich wieder vorbauchenden, bereits operirten Narbe gelegen sind.

Sollte bei irgend einem Acte der Operation die Linse *verletzt*, oder in *staarigem* Zustande getroffen werden, so ist deren Entleerung geboten.

Wo sich öfters *Anfälle von Entzündung* oder *Ciliarneurose* geltend machen, erscheint die Indication zur Operation *verschärft* und unter Umständen (S. 134) sogar auf *Vereiterung* oder *Enucleation* des Bulbus gerichtet.

1. *Die Spaltung des Staphyloms*, auch *Incision* genannt, ist eine Halbirung der ectatischen Narbe nach der Richtung des Meridians. Dieselbe bezweckt zunächst, das Staphylom durch Entleerung des Kammerwassers oder eines Theiles der gesammten Bulbuscontenta zusammenfallen zu machen und den beiden Hälften desselben, indem sie sich falten und theilweise über einander legen, Gelegenheit zu geben, in dieser Lage mit einander zu verwachsen; also eine Grundlage herzustellen, auf welcher unter fortgesetzter Gewebswucherung eine resistente flache Narbe zu Stande kommen kann.

Fig. 21.

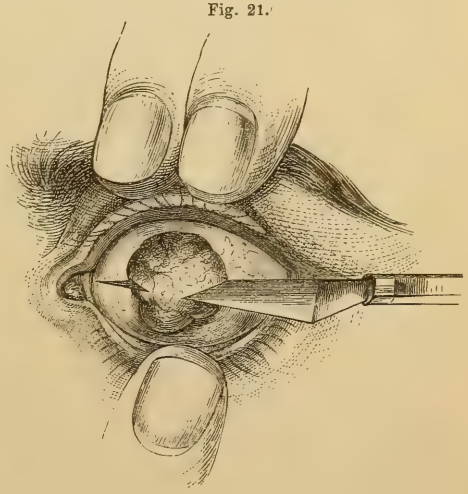

Die Operation wird am besten bei liegender Stellung des Kranken ausgeführt, während ein Assistent den Kopf des Kranken und die Lider bei möglichst weiter Oeffnung ihrer Spalte fixirt. Je nach dem Umfange des Staphyloms wird ein *Staarmesser oder Staphylommesser* benützt. Das-

selbe wird (Fig. 21) mit nach dem Scheitel des Staphyloms gerichteter Schneide hart an der Grenze der Ectasie durch den Fuss des Staphyloms in dessen *grösstem Durchmesser* hindurchgestossen und in einem oder zwei Zügen durch das Zenith des Staphyloms geführt, so dass dieses *seiner ganzen Höhe nach* in zwei nahezu gleiche Hälften getrennt wird. Unmittelbar nach der Operation wird *die Lidspalte mittelst zweier Streifen englischen Pflasters geschlossen*, darüber ein *Compressivverband* angelegt und dafür gesorgt, dass derselbe sich nicht etwa verrücke. Der Kranke hat hierauf 2—3 Tage bei Rückenlage und antiphlogistischem Regimen im Bette zu verbleiben, während welcher Zeit der Verband öfters zu erneuern ist. Nach Ablauf dieses Termins kann dem Kranken mehr Freiheit gewährt werden, er kann sich im Zimmer ergehen; der Verband ist aber immer *so lange zu tragen, bis die Narbe die gewünschte Resistenz erlangt hat.*

Der Compressivverband hat ausser der Verhinderung der *nachträglichen* Entleerung der Bulbuscontenta einen doppelten Zweck. Erstens vermindert er die Gefahren, welche die völlige Aufhebung des *intraocularen Druckes* begründet. Andererseits *hält er die* zusammengefalteten und zum Theile über einander gelagerten *beiden Hälften des Staphyloms in dieser ihrer Stellung* und begünstigt so ihre ungestörte und rasche Vernarbung. Der gleichzeitige Verschluss der Lidspalte durch Streifen *englischen Pflasters* ist von der Klugheit geboten, besonders bei nicht ganz verlässlichen Kranken, da ein *monocularer* Druckverband nicht ganz sicher haftet, leicht verschoben und unwirksam wird; ein *binocularer* Druckverband aber dem Patienten auf die Dauer unerträglich würde.

Die Inscision findet ihre Anzeige nur bei dünnwandigen Narbenstaphylomen. Am meisten leistet sie bei *partiellen* derartigen Ectasien und namentlich bei *Irisstaphylomen.* Hier dürfte sie die Exscision an Wirksamkeit erreichen, wenn nicht übertreffen, da sie nicht eine *völlige* Neubildung einer genügend resistenten, also ansehnlich dicken Narbe verlangt, sondern für diese eine ziemlich massige Grundlage erhält, so dass eine blosse *Verklebung* der über einander gelagerten Wandhälften und eine relativ geringfügige Verstärkung derselben durch neoplastisches Gefüge genügt.

Dickwandige Staphylome sinken nach ihrer Halbirung nicht völlig ein und ihre beiden Hälften lassen sich auch durch einen Druckverband nicht leicht niederhalten. Die Herstellung einer *flachen* Narbe unterliegt dabei also einigen Schwierigkeiten, um so mehr, als die dicke Epidermisschichte dieser Staphylome der Verwachsung der beiden Hälften ungünstig ist. Die Entleerung der Linse und des Glaskörpers mit so begründetem Collapsus des Bulbus, im Nothfalle auch das Offenhalten der Wunde durch wiederholte Trennung der schon zu Stande gekommenen Verwachsungen, kann nun wohl diese Schwierigkeiten beheben und alsbald die Schrumpfung der Staphylomwand und deren Vereinigung zu einer derben flachen Narbe anbahnen. Es scheint jedoch, als ob trotzdem der Erfolg dieser Methode häufig hinter den gehegten Erwartungen zurückbleibe, da fast allenthalben unter solchen Verhältnissen der *Abtragung* des Staphyloms weitaus der Vorzug gegeben wird.

2. *Die Abtragung des Staphyloms* oder die *Exscision* bezweckt die theilweise oder gänzliche Entfernung des ectatischen Augapfelwandtheiles und in zweiter Reihe die Schliessung der solchermassen gesetzten Lücke durch eine resistente *flache* Narbe. Sie wird am besten bei liegender Stellung des Kranken in zwei Momenten ausgeführt, deren erstes *die Trennung des Staphyloms von seiner Basis* in ungefähr zwei Drittheilen der Peripherie, das zweite aber die *Durchschneidung der noch vorhandenen Brücke* (*Beer*), oder die weit vortheilhaftere *Bildung eines Lappens aus der Staphylomwand* (*Scarpa*) zur Aufgabe hat, eines Lappens, welcher die Lichtung des

Staphylomfusses zu decken und als Grundlage einer flachen Narbe zu dienen im Stande ist.

Fig 22.

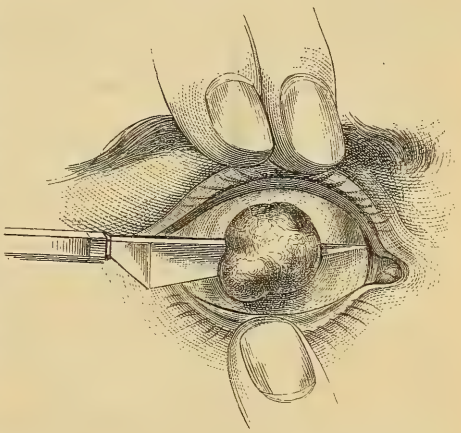

Zu diesem Ende wird (Fig. 22) bei weit geöffneter Lidspalte und durch einen Assistenten fixirten Lidern ein Staarmesser, bei grösserem Umfange des Staphyloms aber ein Staphylommesser, mit *in der Ebene des Staphylomfusses gelegener Klinge* etwas *über* dem grössten Durchmesser der Blasenöffnung ein- und durchgestossen und in einem oder zwei Zügen hart an der Grenze der Ectasie nach aussen geführt; hierauf die mittlerweile zusammengesunkene Staphylomwand mit einer Pincette gefasst und mittelst einer nach der Fläche gekrümmten Schere *im Niveau des Staphylomfusses* losgetrennt, oder aber aus derselben ein *Lappen ausgeschnitten*, welcher in Form und Grösse der Oeffnung des Staphylomfusses nahezu entspricht. Hierauf wird die Lidspalte mittelst Streifen englischen Pflasters geschlossen und ein Druckverband angelegt. Die Nachbehandlung ist dieselbe, wie bei der Inscision des Staphyloms.

Bei der Abtragung *kleiner* Narbenstaphylome entleert sich meistens blos das Kammerwasser, so dass die Linse in die Wundöffnung tritt und diese verlegt, ohne aus ihrem Zusammenhange mit der Zonula gerissen zu werden. Bei *grösserem* Umfange der ectatischen Narbe aber tritt in der Regel auch der Krystallkörper, falls er überhaupt noch vorhanden ist, heraus, und zwar meistens in zerstückeltem Zustande, da derselbe schon während des Einstiches in die Schnittebene hervorgedrängt und so von dem Messer getroffen wird. Es legt sich dann ein Theil des *Glaskörpers* unter der Form einer wasserhellen flachen Blase in die Lochwunde. Häufiger jedoch entleert sich mit dem Krystall ein Theil des Glaskörpers oder das denselben ersetzende Fluidum. Wo die Linse schon bei dem geschwürigen Durchbruche der Cornea entleert wurde, ist dieses letztere ein fast constantes Ereigniss.

Wo sich *blos das Kammerwasser mit oder ohne der Linse entleert*, sinkt der Bulbus nicht zusammen, sondern behält unter der Wirkung der geraden Augenmuskeln einen gewissen Grad von Spannung. *Wurde ein Lappen gebildet*, so findet derselbe an der Linse oder dem blosliegenden Theile des Glaskörpers eine Stütze, auf welcher lagernd er mit den Rändern der Wunde leicht verwachsen und unter fortgesetzter Gewebswucherung zu einer derben Narbe werden kann. *Falls aber das Staphylom gänzlich abgetragen wurde*, können unter günstigen Verhältnissen in Folge der sich alsbald einstellenden Prolification der Elemente die Wundränder mit der Linse oder dem Glaskörper verlöthen, indem sich die zwischen denselben laufende meniscoide Rinne mit einer graulich weissen Neubildung füllt, welche von den Wundrändern ausgeht und sich in Gestalt eines mehr weniger breiten Saumes gleich dem Falze eines Uhrglases unter allmäliger Zuschärfung an der Convexität des blosliegenden dioptrischen Medium emporschlägt. Es bleibt dann eine Zeit lang das Zenith jener Blase durchsichtig und ermöglichet oft die Wahrnehmung äusserer grösserer Objecte, Hoffnungen in dem Kranken anregend, welche nur zu bald bitter getäuscht werden. Einerseits verkleinert sich nämlich die Lochwunde unter *Zuziehung der Ränder*, andererseits aber *verbreitert sich der neoplastische Saum* und der letzte Rest des blosliegenden Krystall- oder Glaskörpertheiles wird endlich von der Neubildung *gedeckt*. Es bedarf nur mehr einer fortgesetzten Prolification, um endlich an der Stelle der Lochwunde eine derbe, genügend dicke und resistente, *flache*

Narbe herzustellen, die aber gewöhnlich an Umfang der ehemaligen Substanzlücke nachsteht. Die *Consolidation* einer solchen Narbe erfordert, was wohl zu erwägen ist, immer viele Wochen, oft mehrere Monate. Häufig bleibt in der Mitte des bereits abgeflachten und sehr geschrumpften Ersatzgefüges eine sehr kleine, kaum merkbare Lücke zurück, die nur mit einem sehr dünnen Häutchen geschlossen ist. Diese nun berstet bei einigermassen unvorsichtigen Kranken, namentlich wenn der Verband verschoben wird oder mechanische Gewalten auf den Bulbus wirken, sehr leicht und veranlasst so in späten Perioden der Reconvalescenz den Austritt des Glaskörpers mit allen seinen Gefahren. Es ist dieses übermässige Verzögern eines beruhigenden Heilungszustandes und die damit verbundene Nothwendigkeit, den Verband lange Zeit zu tragen, ein gewichtiger Grund, die Abtragung des *ganzen* Staphyloms zu Gunsten der *Lappenbildung* aufzugeben.

Entleert sich ein grosser Theil des Corpus vitreum oder seiner Ersatzflüssigkeit, so sinkt der Bulbus zusammen und nicht selten schrumpft er, nachdem die Schliessung der Lochwunde gelungen ist, in Folge ausgebreiteter Entzündungen und darin begründeter *Atrophie* der bluthältigen Organe, auf die Hälfte seines normalen Volumens und darunter. Oft kömmt es dann auch zur *Suppuration*, welche in kürzerer oder längerer Zeit, bisweilen erst nach wochenlangen schweren Leiden des Kranken, zum Abschlusse gelangt, den Bulbus nahezu consumirt und auf ein winziges Knöpfchen reducirt, überdies aber auch sympathisch den anderen, vielleicht disponirten Bulbus gefährden und möglicher Weise durch Veranlassung einer Pyämie sogar tödtlich werden kann.

Die Ursache dieser heftigen Entzündungen liegt sehr oft zum grossen Theile in massenhaften *intraocularen Blutungen*, welche in der plötzlichen Aufhebung des intraocularen Druckes begründet sind. Sie werden am öftesten beobachtet, wo der entzündliche Process sich auf die Aderhaut fortgepflanzt hat oder das Narbenstaphylom gar schon mit Sclerochorioidalectasien gepaart erscheint.

3. *Die Ausschneidung eines elliptischen Narbenstückes und Vereinigung der Wundränder durch die Knopfnath* hat die Aufgabe, die mit der Abtragung des Staphyloms verknüpfte Gefahr der Entleerung der Linse und des Glaskörpers zu umgehen, die Verwachsung der Wunde in der *kürzesten* Zeit zu ermöglichen und einen festen elastischen beweglichen Stumpf zubilden, welcher die Einlegung eines künstlichen Auges mit Aussicht auf täuschenden Erfolg gestattet *(Critchett)*.

Fig. 23.

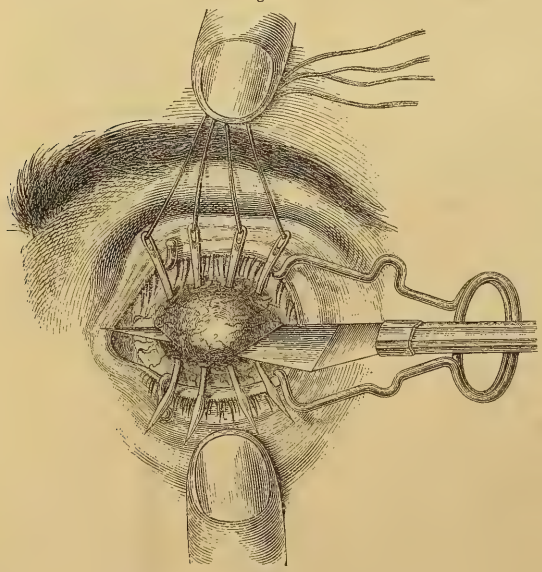

Die Operation soll stets in der Narkose des Kranken ausgeführt werden. Nach gehöriger Lagerung des letzteren und Fixirung der Lider durch den Assistenten oder einen Snowden'schen Augenlidhalter werden (Fig. 23) 4—5 kleine halbkreisförmige Nadeln in einer Reihe an der *oberen* und *unteren* Grenze des Staphyloms durch die *Nachbartheile* gestossen und mittlerweile liegen gelassen. Ist dies ge-

schehen, so wird etwas vor der Ansatzlinie des inneren geraden Augenmuskels die Lederhaut mittelst eines Messers eröffnet und so eine bei 2‴ lange *meridionale* Wunde gesetzt, von deren *innerem* Winkel aus man mittelst einer kleinen Schere ein elliptisches Stück aus der Staphylomwand ausschneidet. Einfacher ist es, den Lappen nach *unten* hin gleich *mit dem Messer* abzugrenzen, indem man dieses *schräg* auf den horizontalen Meridian in den vorderen Scleralgürtel einstösst und wagrecht in der Staphylomhöhle fortschiebt, um dann am jenseitigen Fusse der Ectasie in der *Lederhaut* auszustechen und den Schnitt in langem Zuge zu vollenden. Der Lappen muss hierauf mit der Pincette gefasst und mittelst der Schere abgetragen werden. Die erforderliche *Grösse* desselben wechselt je nach dem Umfange des Staphyloms. Es ist durchaus nicht nothwendig, die ectatische Narbe *ganz* auszuschneiden, die Wunde also in die *Lederhaut* zu verlegen, da auch angefrischte Ränder der *ersteren* leicht ohne Eiterung verwachsen. Behufs richtiger Vereinigung hat die *Längsaxe* des gebildeten Lappens stets *senkrecht* auf der Richtung der Nadeln zu stehen, so wie denn auch seine *Langseiten* immer *innerhalb* der Ein- und Ausstichspunkte der Nadeln zu liegen haben. Ist der Lappen entfernt und *die Linse beseitiget*, so werden die vorläufig mit einem Seidenfaden armirten Nadeln vollends durchgestossen und die Fäden geknüpft, dabei aber für eine *richtige* Adaption der Wundränder wohl gesorgt. Die Nähte sollen einige Wochen liegen bleiben und sind, falls sie nicht spontan abgestossen werden, nach gehöriger Verlöthung der Wunde herauszunehmen.

Als ein besonderer Vortheil dieser Operation wird gerühmt, dass sich die *Grösse* des Stumpfes *reguliren* lasse, was bei Einlegung eines künstlichen Auges von Werth ist. Auch soll es in ihrem Gefolge verhältnissmässig seltener zur Suppuration kommen, als bei der Abtragung des ganzen Staphyloms. Der grösste Vortheil liegt jedenfalls darin, dass dem Kranken das höchst lästige lange Tragen des Druckverbandes erspart wird. Die *Linse schonen* zu wollen (*Critchett*), ist gefährlich, wenn überhaupt thunlich.

Selbstverständlich passt diese Methode blos bei nahezu *totalen Narbenstaphylomen*, namentlich solchen mit *dicken* Wandungen oder gar *knopfähnlich* verdicktem Zenithe, wo eine Herstellung des Sehvermögens nicht mehr möglich ist und es sich nur um die Anbildung eines zur Prothese geeigneten Stumpfes handelt. Auch entspricht sie bei *Combination* der Narbenectasie mit einem *Sclerochorioidalstaphylom*. Kömmt es unter solchen Umständen zur *Vereiterung*, so ist nicht viel verloren.

Quellen: *Beer*, Lehre von den Augenkrankheiten. Wien. 1817. II. S. 216. — *Scarpa*, Trattato delle pr. malattie d. occhi. Pavia, 1816. II. S. 156. — *Küchler*, Eine neue operat. Heilmethode der sämmtl. wahren Hornhautstaph. Braunschweig. 1845. — *Chelius*, Zur Lehre von den Staphylomen des Auges. Heidelberg, 1858. — *Critchett*, Ophth. Hosp. Reports IV. 1. S. 1 u. kl. Monatbl. 1864. S. 32. — *Secondi*, Clinica oc. di Genova. Torino, 1865. S. 22. — *Tetzer*, Wien. Med. Jahrb. 1866. 4. S. 15. — *O. Becker* ibid. S. 16, 20. — *Czerny, O. Becker*, mündliche Mittheilung. — *M. Schultze*, Centralblatt f. d. med. Wissensch. 1864. Nro. 12, 17. — *Virchow* ibid. Nro. 15, 19.

ZWEITER ABSCHNITT.

Die Entzündung des Glaskörpers, Hyalitis.

Anatomie. Der Glaskörper, Corpus vitreum, wird dem *Schleimgewebe (Virchow)* oder dem *gallertartigen Bindegewebe (Kölliker)* zugezählt. Er ist vollkommen structurlos, entbehrt der Gefässe und Nerven, führt jedoch eine Anzahl von Kernen und Zellen, welche mit den Ernährungsverhältnissen des Organes in näherem Bezuge stehen, zumeist in den *peripheren* Schichten lagern und zum Theile der umhüllenden Glashaut von *Innen* her aufsitzen, daher auch mitunter in der Bedeutung eines *Epithels* aufgefasst werden *(C. Ritter)*. Zuweilen stösst man im Inneren des Glaskörpers auf einzelne Fasern oder ganze Bündel *bindegewebigen* Charakters, welche für Reste der *foetalen* Gefässe gehalten werden *(Henle)*. Der Stoffwechsel wird durch die Gefässe der Netzhaut und Uvea vermittelt.

Unter der Einwirkung gewisser Reagentien *gerinnt* der Glaskörper und zeigt eine *concentrische* zwiebelartige Schichtung (*Hannover*), ausserdem aber auch noch unter ganz besonders günstigen Verhältnissen eine *radiäre* Streifung nach Art eines Apfelsinendurchschnittes (*Brücke*). Es ist kaum anzunehmen, dass diese sehr regelmässige Theilung der Glaskörpermasse in fächerförmige, höchst kleine Räume reines Product der Coagulation sei. Doch sind *eigentliche Membranen* (*Coccius*) als Scheidewände zwischen den concentrischen Schalen und deren sectorenförmigen Unterabtheilungen bisher nicht nachgewiesen worden und werden von verlässlichen Seiten entschieden als *nicht* bestehend erklärt (*Doncan, Kölliker*).

Die *Zellen* sind im *foetalen* Glaskörper sehr reichlich vertreten. Sie erscheinen hier in ziemlich regelmässigen Abständen durch das ganze Corpus vitreum vertheilt (*Virchow*). Nach der Geburt nehmen sie an Zahl sehr ab und verschwinden mit fortschreitendem Alter im Innern des Organes bis auf wenige. Es sind theils ovale platte Kerne, theils runde oder ovale feinkörnige Kernzellen mit cytoidem Charakter, theils grössere mehrkernige Zellen mit deutlicher gesonderter Hülle (*Henle*). Sie finden sich besonders in der Nähe der Ora serrata, hinter der Linse und vor dem Sehnerveneintritte (*Klebs*). Die Existenz spindeliger und sternförmiger, mit verzweigten Ausläufern versehener und bisweilen reihenweise gelagerter Zellen (*Virchow, C. O. Weber*) wird noch vielfältig angezweifelt. Dasselbe gilt von den Physaliphoren, d. i. runden Zellen mit oder ohne Ausläufern, welche in ihrem Inneren oder der Aussenwand aufsitzend kleine rundliche wasserhelle Bläschen führen und bei der Schleimbereitung eine Rolle spielen sollen (*Iwanoff*).

Auch über den Bestand eines *Fasergerüstes* (*Bowman, Iwanoff*) im *foetalen* Glaskörper sind die Acten noch nicht geschlossen. Doch ist dasselbe durch den ursprünglichen Bestand zahlreicher Verästelungen der Arteria hyaloida, wenigstens für *frühe* Perioden des embryonalen Lebens, sehr wahrscheinlich gemacht. Auch sprechen manche *Hemmungsbildungen* des Auges dafür. So fand man bei Coloboma oculi von der Scleralraphe in der Nähe des Strahlenkranzes ausgehend einen sehnigen Fortsatz, welcher sich an der dislocirten Linse festsetzte (*Arnold*). In einem anderen derartigen Falle war der Glaskörperspalt ausgefüllt von einem mächtigen sehnigen gefässhältigen Kamme, welcher mit breiter Basis am unteren Rande der Papilla optica entsprang, sich allmälig verschmächtigte, am vorderen Rande des Scleralstaphyloms festsetzte, von hier aber sich kegelig ausbreitete und die hintere Fläche des Krystallkörpers schalenartig in sich aufnahm. In einem *dritten* Falle wurde schon am Lebenden und dann am Cadaver ein 1‴ langer rundlicher Strang nachgewiesen, welcher beiderseits von der Gefässpforte der Sehnervenscheibe in den Glaskörper hineinragte und sich pinselförmig in einer dichten wolkigen Trübung desselben auflöste.

Der *centrale Stamm der Glaskörpergefässe* geht immer erst in den letzten Perioden des foetalen Lebens zu Grunde. Beim Kalb und Pferde jedoch bleibt ein strangförmiger oder zapfenartiger, sehniger Rest desselben lange nach der Geburt noch sichtbar (*H. Müller*). Aber auch beim *Menschen* sind Rudimente *ophthalmoskopisch* und am *Cadaver* nachgewiesen worden, und zwar entweder blos als ein kurzer sehniger Zapfen (*Meissner*) oder als ein sehniger Strang, der von der Papille bis zur Hinterwand der Linse reichte und sich hier in eine flache Trübung ausbreitete (*Toussaint, Liebreich, Sämisch*). In einzelnen Fällen war das Gefäss noch mit Blut gefüllt (*Zehender*).

Die gallertähnliche Glassubstanz (*Vitrina*) wird von der *Membrana hyaloidea* oder der *Glashaut* umschlossen, einem äusserst feinen wasserhellen structurlosen Häutchen, welches im normalen Zustande und während des Lebens ziemlich fest mit der inneren Oberfläche der Netzhaut zusammenhängt. An der Papille des Sehnerven ist diese Verbindung eine noch viel innigere. Mit dem peripheren Theile des Strahlenblättchens ist die Hyaloidea völlig verschmolzen, tritt aber an der Hinterwand des Petit'schen Kanales wieder hervor (*Kölliker, Heiberg*) und verklebt dann mit dem centralen Theile der hinteren Kapsel, ohne jedoch in dieser völlig aufzugehen, da cataractöse Linsen sammt der Kapsel sich öfters von dem Glaskörper lösen und die Hyaloidea sodann an der entsprechenden Stelle leicht nachgewiesen werden kann.

Die innige Verbindung der Glashaut mit der Limitans retinae interna hat Veranlassung gegeben, beide Membranen als *Eine* unter dem Namen *Limitans hyaloidea* zu beschreiben (*Henle*). Das an der *Aussenwand* der Hyaloidea gesehene *Epithel* (*Hannover*) besteht *nicht*. Das ebendaselbst im *Embryo* vorfindige *areolare* Gewebe und die darin sich entwickelnden *Gefässe* (*Virchow*) gehören der *Netzhaut* an (*H. Müller*).

Die Zonula beginnt schon jenseits der Ora serrata, etwas vor dem Gleicher, in Gestalt einer Lage höchst feiner meridional streichender Fasern, welche sich zum Theil in den Glaskörper hinein verfolgen lassen (*Henle*) und in ihrem ganzen Laufe durch einen homogenen Kitt zu einer Platte verbunden sind. Diese Platte hängt mit dem Ciliartheile der Retina und dem Tapete, ja selbst mit der Glashaut der Strahlenfortsätze (*Heiberg*) innig zusammen. Sie theilt sich im Bereiche des Corpus ciliare in zwei Blätter, deren hinteres zur hinteren, das vordere aber hauptsächlich zur vorderen Kapselhälfte hingeht und damit verschmilzt. Es wird so zwischen den beiden Blättern der Zonula und dem Kapselrande der *Petit'sche Kanal* gebildet, welcher im Leben jedoch gleich den serösen Höhlen *geschlossen* sein dürfte, insoferne die beiden Zonulaplatten sich gegenseitig zu berühren scheinen (*Henle*).

Die *Zonulafasern* sind anfänglich weit geschwungen oder wellig geschlängelt und tragen den Charakter des Binde- oder elastischen Gewebes. Im Bereiche der vorderen Platte ändern sie jedoch bald ihr Aussehen. Es treten hier nämlich, dieselben zum grössten Theile ersetzend, steife glatte wasserhelle, sehr scharfrandige und ausserordentlich dehnbare Fasern von wechselndem Durchmesser auf, welche der Zonula vom histologischen Standpunkte aus ein ganz eigenthümliches Gepräge verleihen. Es sind diese Fasern in *Büschel* geordnet welche, indem die Fasern *pinselförmig* auseinanderfahren, gegen den Kapselrand sich verbreitern und dann *flächenartig* an dem letzteren sich festsetzen. Der grösste Theil dieser Fasern trifft auf die Randpartie der *vorderen* Kapselhälfte, ein kleinerer auf die Peripherie der *hinteren* Kapselhälfte. Ein senkrecht und meridional durch die Zonula geführter Schnitt ergibt daher immer eine *fächerartige* Figur, deren concaver centraler Rand von der vorderen *und* hinteren Kapsel gebildet wird. Es ist also jene Zikzaklinie, welche als Marke des Strahlenblättchens bezeichnet wurde und sich abwechselnd

von der vorderen auf die hintere Kapsel schlängelt, nur die *vordere Grenze des flächenartigen Zonulaansatzes* (*Henle*, *Heiberg*, *Ed. Jaeger*).

Der Bestand *quergestreifter Muskelfasern* (*Finkbeiner*, *Heiberg*) in der Zonula ist zum mindesten sehr zweifelhaft.

Senile Veränderungen. Im *Glaskörper* äussert sich die senile Involution durch schwach milchige Trübung, welche besonders deutlich in der *vorderen äusseren* Partie des Organes hervortritt und durch einen zarten Niederschlag einer albuminösen, sehr fein molekulirten, schmutzig gelblichen Masse bedingt wird, in der Gruppen von Fettkörnern lagern, welche letztere durch fettigen Zerfall der dem Glaskörper eigenen Zellen zu erklären sind (*Wedl*).

Im Bereiche der *Zonula* soll sich die senile Involution zuweilen durch Verlust der Faserung beurkunden und die elastische Dehnbarkeit so weit vermindern, dass spontane Berstungen mit consecutiver Lösung des Krystallkörpers aus seinen Verbindungen sehr begünstigt werden (*H. Müller*). Auch Auflagerungen choloider und zum Theil kalkiger Massen kommen vor, scheinen aber mehr den Veränderungen der auflagernden Gebilde zuzugehören.

Nosologie. Als *anatomischer Grundcharakter* der Hyalitis lässt sich die Prolification der dem Glaskörper zugehörigen Zellen und eine damit im Zusammenhange stehende molekulare Trübung der Vitrina bezeichnen.

Im Ganzen scheinen Wucherungen der Glaskörperzellen ein *sehr gewöhnliches* Vorkommniss zu sein; wenigstens hat man alle Ursache, die so ungemein verbreiteten *beweglichen* und manche *fixe Scotome* (siehe diese) auf Wucherung und Massenvermehrung der fraglichen Elemente zu beziehen. Gemeiniglich jedoch werden die den Scotomen zu Grunde liegenden Processe, da sie keine *objectiv auffälligen* Veränderungen des Glaskörpers im Gefolge haben und auch wohl des *positiven* Nachweises entbehren, in den Begriff der Hyalitis *nicht eingeschlossen*; vielmehr pflegt man zur Diagnose der Glaskörperentzündung, gleichwie zu jener der Keratitis, ein *makroskopisch* nachweisbares Product, also eine *massenhafte* Neubildung, zu fordern.

Die Hyalitis ist häufig *partiel* und dann, wenn nicht *Traumen* die Veranlassung gegeben haben, in der Regel auf die *peripheren* Theile des Corpus vitreum beschränkt. Eben so oft indessen ist der Glaskörper seiner *Totalität nach* entzündet. Die an die Ciliarfortsätze und Netzhaut grenzenden, sowie die mit dem Sehnerveneintritte organisch verbundenen Portionen pflegen sich dann durch *reichlichere* Anhäufung der Producte auszuzeichnen. Wo der *Vordertheil* des Glaskörpers ergriffen ist, leidet die *Zonula* zumeist mit, sie erscheint von *denselben* neoplastischen Elementen überlagert und durchdrungen, diese wuchern von den das Strahlenblättchen deckenden gefässhältigen Theilen in das Corpus vitreum gleichsam hinein.

Der *Charakter* der Hyalitis ist je nach den gegebenen Umständen ein sehr verschiedener. Häufig ist die Entzündung *suppurativ*. Ausnahmsweise hat sie wohl auch die Bedeutung einer *Tuberkelausscheidung*. Am gewöhnlichsten jedoch ist ihre Tendenz auf *Hypertrophie* gerichtet, die neugebildeten Elemente sind nicht blos in Prolification, sondern auch in evidenter *Höhergestaltung* begriffen, oder haben sich unter dem Einflusse nachbarlicher Gebilde bereits grossen Theiles in *Bindegewebe* umgewandelt.

Bei der *eitrigen* und der sehr seltenen *tuberculosen* Form der Hyalitis ist wohl in der Regel der *gesammte* Glaskörper betheiligt und die Neubildung eine *überaus massenhafte*. Doch kommen auch *umschriebene Eiterherde*, besonders um fremde eingedrungene Körper herum, vor (*Graefe*, *Donders*, *Ruete*). Das *Product* der suppurativen Hyalitis sind *Eiterkörperchen* gemischt mit fettigem *Detritus* und einer je nach Umständen sehr variablen Menge von in Theilung, in Verfettigung oder Nekrose begriffenen *Kernen*. Daneben erscheinen mitunter in sehr untergeordneter Quantität Gruppen sich *höhergestaltender* Zellen und Bündel neoplastischen *Bindegewebes*. Diese Producte drängen sich stellenweise so enge an einander, dass die *Vitrina* zwischen ihnen völlig *verschwindet* und das Ganze ein käseähnliches Aus-

sehen gewinnt. Sie bilden an der Peripherie des Glaskörpers öfters *mächtige Schwarten*, welche die hintere Fläche der Ciliarfortsätze und der Linse, so wie die innere Wand der Netzhaut theilweise oder ganz überziehen, nach dem Centrum hin jedoch sich in ein Gemisch von Knollen, Balken oder Blättern auflösen, die in den eitrig infiltrirten Kern des Glaskörpers hineinragen oder nur mehr von *verflüssigten* Resten des letzteren und *losen* Eiterflocken umspült werden.

Die hypertrophirende Form der Hyalitis ist öfter *partiel* und in der Regel *weniger productiv*. Als *unmittelbares* Ergebniss derselben findet man anfänglich oft blos spärlich zerstreute Gruppen von in Kerntheilung und Endogenese begriffenen, rundlichen oder polygonalen *Zellen*, umschlossen von höchst feinen *molekularen Niederschlägen* und fettig körnigen Massen, welche der Vitrina auf grössere oder geringere Entfernung hin ein feinkörniges oder undeutlich streifiges Aussehen geben und dieselbe dem *freien* Auge getrübt erscheinen lassen. Häufiger aber trifft man in der entzündlich getrübten Glaskörpersubstanz neben Brutstätten neuer Zellen Productanhäufungen, in welchen sich die mannigfaltigsten Uebergänge von kleinen kernähnlichen Gebilden, von einfachen oder mehrkernigen, runden, polygonalen und spindeligen granulirten Zellen zu anderen nachweisen lassen, welche in der *Höhergestaltung* schon weit gediehen sind. So kommen Zellengruppen vor, in welchen die einzelnen Elemente durch Anbildung zahlreicher Fortsätze zu *sternförmigen* Figuren ausgewachsen sind. Meistens aber tragen diese Zellen den Charakter *wahrer Bindegewebskörper* und umspinnen dann mit ihren netzartig verbundenen Ausläufern gewöhnlich auch schon wellig geschwungene *Faserbündel*.

Das solchermassen zu Stande gekommene *Bindegewebe* dient bisweilen blos als Gerüst und Hülle für Zellen der mannigfaltigsten Art und stellt im Vereine mit den letzteren *papillenähnliche Auswüchse* von ovaler oder gestreckter kolbiger Gestalt dar, die sich mitunter astähnlich verzweigen und makroskopisch als in die trübe Vitrina eingesprengte Tüpfel oder netzartige Figuren zur Wahrnehmung kommen (*C. O. Weber, Wedl*). An anderen Stellen präsentirt sich das neoplastische Bindegewebe als ganz unregelmässig streichende *Züge wellig geschwungener Faserbündel*. Am öftesten jedoch treten die Elemente dichter aneinander und construiren so *balken- oder hautähnliche Blätter*, welche bald frei in den Glaskörper hineinragen, bald sich mannigfaltig interferiren und *Netzwerke* bilden, bald den Glaskörper nach dieser oder jener Seite hin *scharf abgrenzen*, bald endlich eingedrungene fremde Körper *kapselartig umschliessen*.

In den meisten Fällen ist das neugebildete Bindegewebe von mehr minder zahlreichen *Gefässen* durchstrickt, deren Stämme constant mit den Arterien und Venen der *umliegenden vascularisirten Organe*, der Ciliarfortsätze, der Netzhaut oder Sehnervenpapille, anastomosiren. Bisweilen erkennt man sogar noch die *ersten Anlagen* derselben in Gestalt kolben- oder sprossenähnlicher Auswüchse welche, von den Gefässen der genannten Organe ausgehend, in den Glaskörper gleichsam hineinwachsen und sich hier durch bündelweise Aneinanderlagerung gestreckter neoplastischer Zellen weiter und weiter fortsetzen (*C. O. Weber, Wedl*).

Ueberhaupt steht die ganze Entwickelung des *Bindegewebes* in näherem Bezuge zu den umliegenden Organen. Ein Theil desselben ist fast immer mit dem Stroma der letzteren verbunden und oft hat es ganz das Ansehen, als ob das Bindegewebe geradezu von aussen her in den Glaskörper vordränge. Die im *Vordertheil* des Glaskörpers vorfindigen bindegewebigen Neoplasien bekunden diesen Nexus übrigens häufig noch durch starke *Pigmentirung* der zelligen Elemente.

Nicht immer jedoch gelangen die Producte der Entzündung zu *höheren* Entwicklungsformen. Ziemlich oft werden sie, nachdem sie sich bis zu einem gewissen Grade ausgebildet haben, *wieder rückgängig*, zerfallen in lösliche Substanzen und werden auf dem Wege der *Resorption* entfernt, oder gehen durch die *regressive* Metamorphose in *ständige Formen* über.

So stösst man gar nicht selten auf einzelne Zellen und Zellengruppen, welche durch reichlichen *Gehalt körnigen Fettes* den Beginn ihres Zerfalles verrathen, oder sich theilweise schon in Fettkörnerkugeln verwandelt haben. Oft haben sich solche Gruppen sogar förmlich zersetzt und stellen nur mehr ganz unregelmässige Haufen vor, in welchen fettiger Detritus mit mehr oder weniger Pigment das Hauptconstituens bildet. Anderwärts trifft man einzelne oder gruppirte Zellen, welche durch Aufnahme einer *dichten* und *chemisch sehr indifferenten Masse* in fettig glänzende,

deutlich geschichtete und radiatim zerklüftende, *solide* Körper übergegangen sind, die im polarisirten Lichte ein helles Kreuz im dunklen Felde zeigen (*Wedl*). Daneben erscheinen oft Nester von *Cholestearinkrystallen*, Haufen körnigen *Pigmentes* und Gruppen kernähnlicher, an *kohlensaurem Kalke* reicher Gebilde, welche letztere bisweilen auch rosenkranzartig an einander gereiht sind und so Schnüre bilden, die sich zum Theile mannigfaltig verästeln und mitunter auch netzartige Figuren darstellen. Es lagern diese Producte der regressiven Metamorphose meistens in *fein molekulirter* und öfters mit Fettkörnchen reichlich durchstreuter, mitunter auch deutlich streifiger und *trüber Vitrina*. In einzelnen Fällen deuten in spitzen Winkeln zu einander gestellte Züge elainähnlicher, grösserer und kleinerer Körner auf den Untergang einer *faserigen* Textur. In der Regel jedoch erhalten sich *ausgebildete bindegewebige Elemente* lange und finden sich in ihrer ursprünglichen Form *neben* den Ergebnissen der Zellenrückbildung, oft bis in die fernsten Stadien. Sie pflegen sich dann durch Schrumpfung zu *verdichten*. Mitunter nehmen sie auch *Kalk* auf oder *verknöchern* sogar theilweise.

Mehr zufällig, immerhin aber ziemlich häufig, sind Beimischungen variabler Mengen von *frischen oder bereits in Pigmentmetamorphose begriffenen, extravasirten Blutkörperchen*. Auf deren Rechnung gehört nicht selten ein grosser Theil der neben den Ausgängen der Hyalitis vorfindlichen *Pigmenthaufen*.

Ursachen. Die Hyalitis steht meistentheils *im Abhängigkeitsverhältnisse zu Entzündungen der den Glaskörper umgebenden vascularisirten Organe*. Es gilt dieses mit einer gewissen Beschränkung sogar von den die *Scotome veranlassenden* Wucherungen, um so mehr aber von der *Hyalitis im engeren Wortsinne*. Vornehmlich sind es *sehr acut* auftretende und mit einem hohen Grade von Intensität verlaufende, besonders also *suppurative* Formen der Chorioiditis, Irido-Kyklitis, Dictyitis, an welchen der Glaskörper in sehr auffälliger Weise Antheil nimmt, indem er, dem Charakter des Processes entsprechend, mehr weniger massenhaft *Eiter* producirt. Doch auch *minder intensive*, ja selbst *schleichende chronische* Entzündungen der genannten Organe ziehen oft den Glaskörper in Mitleidenschaft, ja gewisse Formen derselben, das Glaucom, die chronische Iridochorioiditis und Neuroretinitis verlaufen sogar nur selten ohne Betheiligung des Glaskörpers, daher Trübungen desselben zu den charakteristischen Symptomen dieser Krankheitsformen gezählt werden. Das *Endergebniss* der Hyalitis sind in Fällen der letzteren Art meistens *bindegewebige*, oder *verfettigende* und *verkalkende* Neubildungen.

Auf *traumatische* Eingriffe reagirt der Glaskörper im Ganzen wenig und wenn sich in Folge deren Hyalitis entwickelt, so steht dieselbe mit der Verletzung häufig nur in *mittelbarem* ätiologischen Zusammenhang; das *nächste* pathogenetische Moment sind *Entzündungen der umliegenden vascularisirten Organe;* der Glaskörper betheiligt sich erst, nachdem diese letzteren ihre entzündliche Affection ganz unzweifelhaft bekundet haben, und die Hyalitis wird davon in der entschiedensten Weise beeinflusst.

Immerhin ist die Abhängigkeit der Hyalitis von Entzündungen der umliegenden Organe *keine absolute*. *Glaskörpervorfälle*, wie selbe bei manchen Operationen, z. B. bei der Staarextraction, vorkommen, führen nämlich gerne zu ausgebreiteten diffusen und membranösen Trübungen der Vitrina, *ohne* dass sich in der Netzhaut und Uvea nothwendig entzündliche Erscheinungen geltend machen. Am deutlichsten aber zeigt sich die Möglichkeit eines *selbständigen primären* Auftretens der Hyalitis, wenn *fremde Körper*, Entozoen, Linsentheile, Blutextravasate u. s. w. in den Glaskörper *tief eingedrungen* sind. Es umhüllen sich dieselben nämlich gar nicht

selten überaus rasch mit Eiter oder mit membranartigen Neubildungen, welche mit den umliegenden Organen eine Zeit lang in keinem nachweisbaren Zusammenhange stehen, ja in einzelnen Fällen werden solche Eindringlinge wohl auch *dauernd incapsulirt*, ohne dass die gefässhaltigen Hüllen des Corpus vitreum in ihrer Functionstüchtigkeit wesentlich geschädigt würden *(Kittel, Soelberg Wells)*. Bei deprimirten Staarkernen ist eine solche Incapsulation ohne Betheiligung der Netz- und Aderhaut sogar die Bedingung des günstigen operativen Erfolges.

Blutextravasate sind im *Glaskörper* eine ziemlich seltene Erscheinung. Sie rühren bisweilen von *neoplastischen* Glaskörpergefässen her und sind dann meistens an ausgebreitete Degenerationen der Binnenorgane geknüpft. In anderen Fällen stammen sie aus den *Netzhaut-* oder selbst aus den *Chorioidalgefässen*. Die *Ursache* ist dann gewöhnlich ein *Trauma*, ein das Auge direct treffender Stoss, Schlag oder eine vom Schädelgerüste fortgepflanzte Erschütterung. Doch kömmt es mitunter auch *spontan* zu derartigen Gefässberstungen und in einzelnen Fällen hat man sogar ein *periodisches* Wiederkehren derselben beobachtet. Es unterliegt wohl keinem Zweifel, dass *Gefässerkrankungen* hierbei mit im Spiele sind; hier und da deuten gleichzeitige apoplektische Anfälle *(Rothmund)* oder das Vorausgehen häufigen Nasenblutens *(Graefe)* unmittelbar darauf hin.

Die Hämorrhagie kündigt sich durch eine gänzliche oder theilweise Verdunkelung des Gesichtsfeldes an, welche entweder *plötzlich* hervortritt oder sich *allmälig* entwickelt, ausbreitet und auch wohl den Ort verändert, je nachdem nämlich das Blut gleich von vorneherein in den Pupillarbezirk des Glaskörpers gelangt, oder nur allmälig gegen denselben vordringt und unter fortgesetzter Resorption der Vitrina weitere Räume erfüllt. Die mit dem Bluteintritt verbundene oder etwa schon durch ein vorausgegangenes Trauma veranlasste Zerklüftung oder Zertrümmerung des Corpus vitreum begünstigt sehr das Schwanken seiner Theile in *grossen* Excursionen. So kömmt es, dass die von den Extravasaten herrührenden, bisweilen roth durchschimmernden Schatten bei raschen Bewegungen des Auges oft in unregelmässige Schwingungen gerathen, sich im Gesichtsfelde gleichsam herumrollen. Hat sich das Blut bereits gesenkt, so treten die Schatten wohl auch blos bei solchen Bewegungen hervor, um bei eingetretener Ruhe wieder zu verschwinden, oder sie machen sich nur bei gewissen Stellungen des Auges bemerklich. Durch den Augenspiegel oder mit Hilfe seitlicher Beleuchtung sind die Extravasate unschwer *objectiv* nachzuweisen.

Sie verschwinden im Laufe einiger Wochen öfters gänzlich, nachdem sie sich in kleinere Haufen und Punkte aufgelöst haben. Häufiger jedoch hinterlassen sie mehr weniger stark pigmentirte, verschieden geformte, bindegewebige Trübungen der Vitrina, ja nicht selten führt die durch das Trauma oder durch die hämorrhagische Zerklüftung des Glaskörpers als solche veranlasste Entzündung zur sehnigen Degeneration des Corpus vitreum mit Netzhautabhebung, oder sie wird suppurativ und zerstört den Bulbus unter den Erscheinungen der eitrigen Panophthalmitis. Es ist ein solcher Ausgang, abgesehen von in- und extensiven Verletzungen des Auges, besonders zu fürchten bei öfter wiederholten Ergüssen *(Förster)*, so wie dort, wo die Aderhautgefässe die Quelle abgeben und sonach die Netzhaut gleich ursprünglich durch das Trauma, oder durch das hinter ihr sich ansammelnde Blut durchrissen wurde. Doch ist auch in solchen Fällen eine, wenigstens relative Heilung nicht ausgeschlossen *(Graefe)*.

Krankheitsbild. Die *objective* Wahrnehmbarkeit der durch Hyalitis gesetzten Veränderungen setzt die Durchsichtigkeit der vorderen dioptrischen Medien voraus. Diese geht aber sehr häufig *frühzeitig verloren*. Gerade in den Fällen, in welchen die Hyalitis mit *massenhaften* Producten auftritt, pflegt die Einsicht in das Innere des Auges *gehindert* zu sein und zwar bei der *suppurativen* Form durch eitrige Infiltration der Cornea, Hypopyon, hintere Synechien und die Resultate einer Capsulitis; bei der *chronischen* Form aber durch Kapselauflagerungen, Pupillarabschluss oder durch staarige Trübung der Linse. Im Ganzen genommen ist das Bild der

Hyalitis nur selten ein *reines*, fast immer liegen nebenbei Symptome vor, welche der begleitenden und wohl auch begründenden Neuroretinitis, Chorioiditis, Kyklitis u. s. w. zugehören.

Abgesehen hiervon *äussert sich die Hyalitis objectiv* durch diffuse oder figurirte *Trübungen* im Innern des Glaskörpers, welche ihrer Ausdehnung und Dichtigkeit nach wesentlich von dem Charakter des Processes abhängen.

1. *Die ersten Anfänge* und *niedersten Grade* der Hyalitis sind meistens nur mit Zuhilfenahme des Augenspiegels nachzuweisen, zumal bei enger Pupille, wo die Neubildung zu wenig Licht reflectirt, um die normale Schwärze der Pupille zu beeinflussen. Durch den Augenspiegel zeigen sich die entzündeten Theile des Glaskörpers als ein diffuser feiner und lichter Nebel, welcher sich in grösserem oder geringerem Abstande hinter der Pupille ausbreitet und die Gefässe der Netzhaut, den Sehnerveneintritt u. s. w. nur in verschwommenen Umrissen erkennen lässt. Namentlich bei gewissen Einfallswinkeln des vom Spiegel reflectirten Lichtes tritt der Nebel deutlich in die Erscheinung und concentrirt sich wohl auch schon hier und da zu dichteren Tüpfeln, verschwommenen Flecken, Streifen, Blättern.

2. *Ist der Process weiter gediehen*, so wird die Trübung natürlich viel auffälliger und man gewahrt in der Regel schon mit *freiem* Auge etwa vorhandene *figurirte Bindegewebsneubildungen* mit ihren Beimischungen von Pigment und Cholestearin. Es schimmern diese öfters nur ganz undeutlich aus der diffusen Trübung heraus; in anderen Fällen jedoch ist ihr Detail, besonders mit Zuhilfenahme des Augenspiegels, ganz deutlich zu erkennen, indem sie über die Grenzen der nebelig getrübten Partien des Glaskörpers heraustreten. So findet man, vorzüglich an den *peripheren* Theilen des Glaskörpers und an seiner Vorderzone, öfters gelbliche oder weissliche zarte *Tüpfel*, unregelmässige wolkig begrenzte *Flocken*, mannigfaltig unter einander verschlungene *Fäden* und *Netzwerke*, eingebettet in eine zarte florige Trübung. In anderen Fällen zeigen sich neben oder ohne solchen Gebilden *Balken* oder *Blätter* von ziemlich gesättigter weissgelblicher, im Augenspiegelbilde oft fast schwarzer Farbe, welche den Glaskörper nach verschiedenen Richtungen hin durchsetzen und, indem sie sich theilweise durchkreuzen, öfters Fachwerke construiren. In einzelnen Fällen kommen sogar Gefässe in Sicht, welche sich nach den verschiedensten Richtungen verzweigen (*Coccius*, *O. Becker*). Alle diese entoptischen Körper pflegen sehr *beweglich* zu sein, bei raschen Wendungen des Auges lebhaft zu schwingen oder förmlich durcheinander zu wirbeln und dies, ohne dass der Glaskörper verflüssigt wäre.

Man sieht diese Trübungen am besten, wenn man bei der Untersuchung im umgekehrten Bilde die Loupe so weit vom Auge wegrückt, dass die Cornea und Iris deutlich hervortreten (*Schweigger*), oder wenn man den binocularen Spiegel benützt (*Knapp*).

Ist ein *fremder Körper*, ein Linsenfragment etc. in den Glaskörper gedrungen, so sieht man öfters den ersteren und den ganzen Wundkanal von einer dichten Hülle kapselähnlich umgeben, aus welcher zahlreiche, wolkig oder streifig begrenzte Balken und Blätter ausgehen und welche das Corpus peregrinum mit seiner eigenthümlichen Farbe nur undeutlich oder gar nicht durchscheinen lässt.

3. Wo die vorderen dioptrischen Medien ihre Durchsichtigkeit erhalten haben und der Wahrnehmung objectiven Lichtes kein Hinderniss in dem Wege steht, machen sich die Herde der Hyalitis auch *subjectiv* bemerkbar durch einen mehr oder weniger dichten Nebel, welcher das Gesichtsfeld deckt, beziehungsweise auch durch dunkle Schatten, welche in Grösse, Form und Lage den figurirten Neubildungen entsprechen und sich von den eigentlichen *Scotomen* (Siehe diese) nur durch den Mangel der charakteristischen Detailzeichnungen unterscheiden.

Ausgänge. Die Producte der Hyalitis sind im Allgemeinen um so *weniger veränderlich*, je *höher* sie sich bereits organisirt haben.

1. *Bindegewebige Neoplasien* können mit gewissen Beschränkungen ständig genannt werden. In Betreff der *Incapsulationen* ist jedoch zu bemerken, dass gewöhnlich über kurz oder lang durch den fremden Körper selbst oder durch andere zufällige Veranlassungen heftige Entzündungen angeregt werden, die dann *nachträglich* den Bulbus durch Atrophie, gewöhnlich aber durch *Eiterung* zu Grunde richten. Ganz vorzüglich droht diese Gefahr, wenn der fremde Körper in der Nähe der vascularisirten Augenhäute haftet, oder diese gar *berührt;* ja dann kömmt es überhaupt *seltener* zur Incapsulation, meistens geht der Bulbus von vorneherein durch *Suppuration* unter.

Man findet *massigere* Bindegewebsneubildungen relativ am häufigsten in Gestalt figurirter oder unregelmässig begrenzter, sehnenartig glänzender *Flecken* der Mitte der *Hinterkapsel* flach anlagernd. Man nennt sie *Polarstaare* schlechtweg oder *hintere Polarcataracten.* Falls sie aber die *ganze* hintere Krystallfläche schalenartig decken, heissen sie *Glaskörperstaar, Cataracta hyaloidea.* Es kommen Fälle vor, wo die vorderste Zone des Glaskörpers in einem bindegewebigen Neugebilde *völlig* aufgegangen ist und die Linse in der Concavität einer sehnenähnlichen Scheidewand zu liegen scheint, welche den hinteren Augenraum von dem vorderen völlig abschliesst.

Der Polarstaar scheint vielfältig mit dem *hinteren Kapselstaare* zusammengeworfen zu werden, wozu allerdings beiträgt, dass beide zuweilen *combinirt* vorkommen. Doch sind sie wesentlich *verschiedene* Zustände, indem der hintere Kapselstaar seinen Sitz *innerhalb* der Kapselhöhle selbst hat und aus Wucherungen oder dem Zerfalle von Elementen hervorgeht, welche ganz eigentlich *der Linse* zugehören. Demgemäss zeigt denn auch der hintere Kapselstaar bei schiefer Beleuchtung stets eine *rauhe*, oft körnige Oberfläche oder ragt gar in den Krystall hinein, während dem Polarstaar eine *glänzende glatte* Vorderfläche zukömmt, welche sich genau dem hinteren Umfange der Linse anschmiegt.

Der Polarstaar ist übrigens gewiss *nicht immer entzündlichen* Ursprunges, auf Hyalitis beruhend. Obgleich er sich nämlich in Gesellschaft von anderweitigen Veränderungen des Bulbus, welche auf ausgebreitete Wucherungsprocesse deuten, *vorzugsweise* findet, kömmt er doch auch oft genug in Augen vor, in welchen weder der Zustand der einzelnen Organe noch die Anamnese Anhaltspunkte für eine Begründung durch Entzündung bieten. Er dürfte dann *angeboren* sein. Es ist dies um so wahrscheinlicher, als er gerne neben verschiedenen *Bildungsmängeln* des Bulbus, neben sehr stark ausgesprochenem Lang- oder Rundbau, neben typischer Pigmententartung der Netzhaut, neben Coloboma oculi, Mikrophthalmus u. s. w. auftritt und meistens *binocular* ist. Ausserdem spricht für eine solche Annahme, dass er öfter mit *Nystagmus* einhergeht, einem Uebel, welches fast ausschliesslich aus Sehstörungen in den *frühesten* Jugendperioden sich entwickelt. Es liegt die Vermuthung nahe, dass sein nächster Grund in einer *unvollständigen Rückbildung der Arteria hyaloidea* und der an der Hinterwand des Krystalles sich verzweigenden Aeste derselben zu suchen sei (*Ammon*). Es macht sich in seinem Gefüge nämlich

mitunter eine starke Pigmentirung geltend; ausnahmsweise sind darin noch blutgefüllte *Gefässe* getroffen worden (*Hasner*), ja in einem Falle bei einer Ziege konnte man die Arteria hyaloidea von der Papille bis zum Polarstaare verfolgen (*H. Müller*).

Die Polarcataracte führt in späteren Lebensperioden gerne zum Totalstaare. Ihre operative Beseitigung ist sehr schwierig und, so lange die Linse ihre Durchsichtigkeit bewahrt, überaus gefährlich.

2. *Diffuse Trübungen des Glaskörpers* sind, besonders *anfänglich*, sehr wandelbar. Sie entwickeln sich oft überaus rasch und breiten sich in kürzester Zeit über den ganzen Glaskörper aus; verschwinden aber eben so schnell, um abermals hervorzutreten u. s. f. Geht die Entzündung der als *Mutterorgane* fungirenden vascularisirten Hüllen des Glaskörpers zurück und werden die Nutritionsverhältnisse im Innern des Augapfels *dauernd* günstig gestaltet, so gelangt auch das Corpus vitreum häufig wieder zur *vollen Normalität*. Wiederholen sich aber solche Entzündungen öfters, oder werden die *Mutterorgane* durch den Process wesentlich alterirt, so trägt auch der Glaskörper in der Regel beträchtliche Schäden davon.

a) In manchen Fällen *verflüssigt* das Corpus vitreum theilweise oder gänzlich, es kömmt zur *Synchysis des Glaskörpers*. Es geschieht dies relativ am häufigsten bei den *ectatischen* Formen der *Sclerochorioiditis*, bei sehr hochgradig entwickeltem *Staphyloma posticum*, bei der *disseminirten* Art der *Retinochorioiditis* und nach massenhaften *Glaskörperverlusten* so wie in Folge von *Zertrümmerung* des Corpus vitreum bei Discissio oder Depressio cataractae. Es ist dann die Synchyse bald eine *einfache*, der Glaskörper löst sich in eine wasserhelle Flüssigkeit *ohne* alle festeren Beimischungen; bald ist sie eine *flockige*, das Fluidum enthält eine grössere oder geringere Menge von regressiv metamorphosirten Resten der entzündlichen Neoplasien, Zellenhaufen, Gerinnsel, Pigmentklumpen, einzelne und zusammengebackene Cholestearinkrystalle, Fettkugeln u. s. w. Die *einfache* Synchysis, welche übrigens auch *selbstständig*, *ohne* vorausgegangene Entzündungen als habitueller Zustand auftritt, verräth sich oft durch *keine* äusseren Merkmale, höchstens durch sehr excursive Schwankungen der Iris und Linse. Bei der *flockigen* Form der Synchyse hingegen sind die Erscheinungen sehr auffallend. Es senken sich nämlich bei völliger Ruhe des Augapfels die erwähnten undurchsichtigen Körper gänzlich auf die *tiefste* Stelle des Augengrundes nieder und verschwinden sohin aus dem Gesichtsfelde des beobachtenden und beobachteten Auges. Bei einer raschen Bewegung aber wirbeln sie empor, schiessen nach den verschiedensten Richtungen hin und her und fallen dann allmälig wieder zu Boden.

Im Falle als das *Cholestearin* in der Flüssigkeit sehr reichlich vertreten ist, geben die stark glitzernden Körper ein überaus schönes Bild, welches in besonders entwickelter Form mit dem Sprühen von Funken oder mit Sternschnuppen verglichen werden kann. Das Phänomen kömmt bei sonst funktionstüchtiger Netzhaut auch dem *Kranken* in Gestalt von plötzlich aufleuchtenden Sternen oder eines Funkenregens zur Wahrnehmung. Oefters finden sich nebenbei Cholestearinnester in der Vorderkammer. Man nennt den Zustand *Synchysis scintillans* (*Desmarres*).

Die Synchyse gefährdet das Auge sehr, indem sie meistens zur Cataracta führt und oftmals Veranlassung von theilweisen oder gänzlichen Losreissungen des Krystallkörpers wird. Sie macht Staaroperationen sehr gefährlich, besonders die Extraction und Depression.

b) In anderen Fällen *degenerirt der Glaskörper in Bindegewebe*. Es entwickeln sich dann, während der Bulbus in Folge zunehmender Atrophie weicher wird und endlich an Volum abnimmt, an den peripheren Schichten des Glaskörpers sehnenähnliche vascularisirte Blätter, welche mit der

anliegenden Netzhaut innig zusammenhängen und von ihrer inneren Oberfläche eine grosse Anzahl von Balken und hautähnlichen Fortsätzen ins Innere des Glaskörpers entsenden. Diese Ausläufer durchkreuzen sich mannigfaltig und stellen im Vereine mit ähnlichen, aus der Sehnervenpapille hervorwachsenden bindegewebigen Neubildungen eine Art Fachwerk dar, dessen Lücken durch trübe Vitrina ausgefüllt werden, in welcher sich Brutstätten neuer Zellen neben Gruppen von in Höhergestaltung oder regressiver Metamorphose begriffenen Zellen mehr minder dicht zusammengedrängt finden. Weiterhin wird unter Massenzunahme des bindegewebigen Balkenwerkes die zwischengelagerte Vitrina mehr und mehr durch Resorption beseitigt, *der Glaskörper schrumpft zusammen*, zieht die anhaftende Netzhaut mit sich *(H. Müller)* und verwandelt sich am Ende in eine dichte, oft *wahrhaft sehnenähnliche Masse* (Fig. 24 *a*), welche neben Nestern mannigfaltig umstalteter Zellen und Kerne häufig auch viel Pigment führt und durch flockiges Bindegewebe mit dem Ciliarkörper zusammenzuhängen pflegt, damit also ihren theilweisen Ursprung aus dem entzündeten *Strahlenkörper* beurkundet. Es breitet sich diese sehnige Masse schalenartig aus und bildet so gleichsam eine Unterlage, auf welcher die Strahlenfortsätze und die Linse eingesenkt liegen. Aus dem Centrum der Schale tritt ein stielförmiger solider, oder aus verzweigten Balken bestehender Fortsatz *b* nach hinten, um mit dem Centrum der Papille des Sehnerven zu verwachsen.

Fig. 24.

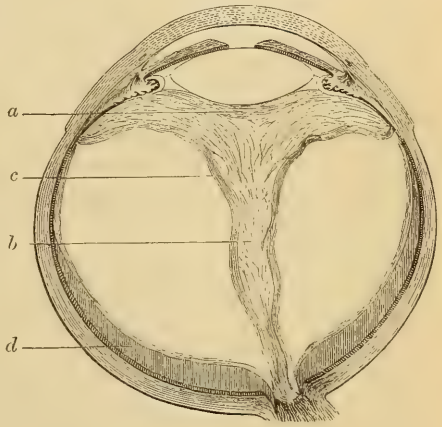

Schale und Stiel werden immer von der abgehobenen und in Gestalt eines Trichters zusammengefalteten Netzhaut *c* umhüllt. Die Schale *verknöchert* bisweilen und tritt an ihren Rändern in unmittelbaren Zusammenhang mit einer knöchernen Kapsel *d*, deren Aussenwand unmittelbar an der Chorioidea anliegt und deren Höhle von einem Fluidum gefüllt ist, das die becherförmig zusammengefaltete Netzhaut umspült, und an proteinigen Stoffen und deren Derivaten sehr reich zu sein pflegt.

Fig. 25.

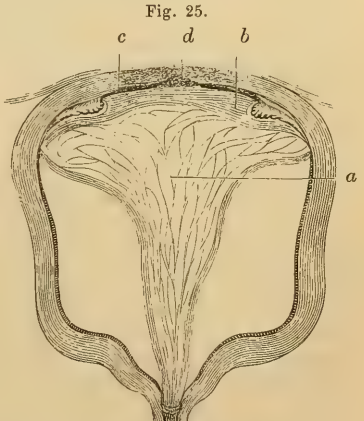

Nicht selten geben *Vereiterungen der Cornea und Verlust der Linse* die Veranlassung ab zu einem derartigen Vorgang im Inneren des Auges. Dann findet man (Fig. 25) den von der zusammengefalteten Netzhaut umhüllten, bindegewebig entarteten Glaskörper *a* nach vornehin in unmittelbarer Verbindung mit einer sehnigen Haut *b*, welche die Reste der Iris *c* und die Ciliarfortsätze überkleidet und in ihrem Centrum innig zusammenhängt mit der die Cornea ersetzenden flachen Narbe *d*.

3. Bei *eitriger Infiltration* des Glaskörpers kömmt es meistens zu förmlicher *Schmelzung*, es bildet sich im Inneren des Bulbus eine Quantität Eiter, welche in der Regel *durchbricht*, indem die Cornea oder Sclera ebenfalls entzündet wird und schmilzt, oder gar brandig abstirbt. Der *Bulbus* geht dann durch *Phthisis* zu Grunde. Manchmal jedoch atrophirt er ohne vorläufigen Durchbruch und schrumpft.

Die Behandlung fällt im Allgemeinen mit jener des eigentlichen *Grundleidens*, der Netzhaut- und Aderhautentzündung, zusammen. Es sei daher nur erwähnt, dass bei *frischen* entzündlichen diffusen Glaskörpertrübungen, wenn sie nicht etwa Nebenerscheinungen des *Glaucoms* sind, welches seine besonderen Indicationen stellt, die *Schmierkur* sich als ein ganz besonders wirksames Mittel empfiehlt.

Organisirte membranöse oder balkenähnliche Bindegewebsneubildungen, wie selbe nach intensiveren Glaskörperentzündungen, Blutaustritt u. s. w. öfter vorkommen und sowohl durch Beeinträchtigung des Sehvermögens als auch durch ihre Rückwirkung auf die Netzhaut in hohem Grade verderblich werden können, legen den Versuch nahe, dieselben mittelst zarter Sichelnadeln durch Scleronyxis zu *zerschneiden* oder zu *zerreissen*, und so eine Zurückziehung der einzelnen Segmente in *centrifugaler* Richtung anzubahnen *(Graefe)*. Die bisherigen Erfahrungen scheinen, was Durchführbarkeit und Resultate belangt, zu einem solchen Vorgange in geeigneten Fällen aufzumuntern.

Quellen. *Anatomie: Brücke*, anat. Beschreib. des m. Auges. Berlin. 1847. S. 31, 33. — *Hannover*, das Auge. Leipzig, 1852. S. 28, 94. — *Virchow*, dessen Archiv IV. S. 468, V. S. 278. — *C. O. Weber* ibid. 16. Bd. S. 410, 19. Bd. S. 367. — *Klebs* ibid. 19. Bd. S. 334, 21. Bd. S. 185. — *Kölliker*, mikr. Anatomie. Leipzig, 1854. II. S. 713, 716. — *Henle*, Handbuch der Anat. Braunschweig, II. 3. S. 670, 674. — *Doncan*, Diss. de struct. corp. vitr. Strassburg, 1854. und Henle, l. c. — *Bowman*, Lectures on the parts. London, 1849 und Kölliker, l. c. — *Finkbeiner*, Zeitschrift f. wiss. Zoologie, VI. S. 330. — *Coccius*, Ueber das Gewebe und die Entzündung des Glaskörpers. Leipzig, 1860 u. kl. Monatbl. 1864. S. 319. — *H. Müller*, Würzb. naturwiss. Zeitschrift II. 3, A. f. O. II. 2. S. 43, 65, III. 1. S. 20, IV. 1. 362, 371. — *C. Ritter*, A. f. O. VIII. 1. S. 12, X. 1. S. 74, XI. 1. S. 99. — *Iwanoff* ibid. XI. 1. S. 155 u. klin. Monatbl. 1864. S. 319. — *H. Heiberg* ibid. XI. 3. S. 168. — *Ed. Jaeger*, Einstellungen des dioptr. Apparates. Wien, 1861. Taf. IV. Fig. 1. — *Dousmani*, Compt. rend. 61. Bd. S. 286. — *M. Langenbeck*, Die Insolation des m. Auges etc. Hannover, 1859. S. 1. — *Ammon*, Archiv f. Anat. u. Phys. 1859. S. 1, kl. Darstellungen III. S. 67 u. Taf. 15. — *Arnold*, Untersuchungen im Gebiete der Anat. u. Phys. 1838. I. S. 215. — *Stellwag. Ophth.* I. S. 678 u. 714. — *Sämisch*, kl. Monatbl. 1863. S. 258. — *Zehender, Liebreich*, ibid. S. 259. — *Toussaint*, ibid. S. 350. — *Stör*, ibid. 1865. S. 24. — *Meissner*, Zeitschrift f. rat. Heilkunde. 3. Reihe. I. S. 562.

Pathologie: Wedl, Atlas. Lens Corp. vitr., Retina-Opticus. — *H. Müller*, A. f. O. II. 2. S. 47, IV. 1. S. 371, 375. Verhandlungen der Würzb. phys. med. Gesellschaft. 1858. S. 159. — *C. O. Weber*, Virchow's Archiv. 19. Bd. S. 394, 409, 15. Bd. S. 476. — *Coccius*, Ueber Glaucom etc. Leipzig, 1859. S. 47, Ueber das Gewebe etc. 1860. S. 11, 24, und kl. Monatbl. 1864. S. 319. — *Meckel*, Ann. des Charité-Krankenhauses, V. Jahrg. S. 276 und Coccius, l. c. — *Stellwag*, Ophth. I. S. 698, 714, 782 Nota 310, S. 717, 793 Nota 385—398. *Esmarch*, A. f. O. IV. 1. S. 350. — *Arlt, Förster*, kl. Monatbl. 1864. S. 364. — *Donders, Ruete, Arlt*, ibid. S. 323. — *Graefe*, A. f. O. I. 1. S. 351, 357, II. 2. S. 277, III. 2. S. 337, 340, 347, 349, 352, IX. 2. S. 79, 101, XI. 3. S. 38. — *Iwanoff* ibid. XI. 1 S. 143—155, 195, 198. — *Schweigger* ibid. V. 2. S. 221, 227, VI. 2. S. 259, 261, 272, 276, IX. 1. S. 199, Vorlesungen über den Gebrauch des Augenspiegels. Berlin, 1864. S. 51, kl. Monatbl. 1864. S. 326. — *Pagenstecher* A. f. O.. VII. 1. S. 92, 114. — *C. Ritter* ibid. VIII. 1, S. 12, 52. — *Schiess-Gemuseus* ibid. IX. 1. S. 39, XI. 1. S. 143, 154, 168. — *Jacobson* ibid. XI.

2. S. 152. — *Kittel*, Allg. Wiener med. Zeitg. 1864. Nro. 43—45. — *Soelberg Wells*, kl. Monatbl. 1863. S. 449. — *Ed. Jaeger*, Oesterr. med. Zeitschrift, 1857. Nro. 2. — *Zander* und *Geissler*, Verletzungen des Auges. Leipzig, 1864. S. 202, 392. — *Tetzer*, Allg. Wiener med. Zeitg. 1862. S. 64. — *Rothmund*, Jahresbericht etc. 186½. München, 1863. S. 19. — *Hasner*, kl. Vorträge. Prag, 1860, S. 248. — *Galezowsky*, Ann. d'oc. 51. Bd. S. 125. — *Desmarres* ibid. 14. Bd. S. 220 u. Traité des mal. d. yeux. Paris, 1847. S. 665. — *Knapp*, kl. Monatbl. 1863. S. 320. — *Schauenburg*, Ueber Cholestearinbildung im m. Auge. Erlangen, 1852. — *Seidel*, Wiener med. Wochenschrift 1851. Nro. 34, 35. — *Rydel*, *Tetzer*, *O. Becker*, Wien. med. Jahrb. 1866. 4. S. 60, 63, 65.

DRITTER ABSCHNITT.

Entzündung des Sehnerven, Neuritis optica.

Anatomie. Der Sehnerve entspringt mit einer *vorderen* Wurzel aus dem *Thalamus opticus*, mit einer *hinteren* aus der *Vierhügelregion* und erhält ausserdem noch Fasern von den knieförmigen Körpern, von der Substantia perforata antica, dem Tuber cinereum und der Lamina terminalis. Er steht durch einige Faserbündel in *directer* Verbindung mit den *Hintersträngen* des Rückenmarkes und der grauen Substanz der Hirnrinde. Sein Stamm tritt als *Tractus opticus* oder *Stria optica* an der hinteren unteren Fläche des Sehhügels aus dem Gehirne hervor und streicht in Gestalt eines flachen Bandes, die Hirnschenkel kreuzend, *ohne Neurilem*, blos von der weichen Hirnhaut umsponnen, an der Seite des Tuber cinereum nach vorne, um sich vor dem Trichter theilweise mit dem Tractus der anderen Seite im *Chiasma* zu vereinigen.

Dieses im Vereine mit den beiden Vordertheilen der Striae umfasst den Boden der dritten Gehirnkammer nach vorne und aussen. Von seinen Seitentheilen gehen die *beiden eigentlichen Sehnerven* ab welche, mit *Neurilem* bekleidet, über die beiden Segmente der *Arteria corporis callosi* hinüber ziemlich divergent zu den beiden *Sehlöchern* laufen. An deren Vorderseite werden die Sehnerven von einer *fibrösen Scheide*, deren äusserer Theil eine *Fortsetzung der Periorbita* ist, überzogen und begeben sich in etwas geschlängeltem Lauf zum *Augapfel*, um sich nach innen und unten von dem Centrum der hinteren Scleralhälfte zu inseriren.

Im Chiasma findet eine *theilweise Kreuzung* der Nervenfasern statt. Es geht nämlich von der inneren Seite eines jeden Tractus ein Bündel von Nervenfasern zum Sehnerven der *anderen* Seite und mit diesem zur *inneren* Hälfte der Netzhaut. Der grösste Theil der Fasern jedes einzelnen Tractus bleibt jedoch auf *derselben* Seite und streicht durch den *äusseren* Theil des Chiasma zum Opticus, um sich in der *äusseren* Hälfte der Retina auszubreiten.

Ausserdem finden sich im Chiasma noch Nervenfasern von ganz differenter Verlaufsweise. Eine Anzahl derselben entspringt von der *Lamina terminalis cinerea*, schlingt sich über den *vorderen* Rand des Chiasma an dessen *untere* Fläche und

kehrt, an dem *hinteren* Rande vorbeiziehend, nach *oben* zurück, um sich im grauen Höcker und Trichter zu verlieren (*Commissura ansata*). Eine andere Portion von Nervenfasern geht von dem *innersten* Rande des Tractus zum *hinteren* Rande des Chiasma und läuft an der *inneren* Seite des anderen Tractus wieder zurück. In gleicher Weise geht auch ein Bündel von Nervenfasern von dem einen Sehnerven an der *vorderen* Seite des Chiasma zum anderen Opticus (*Commissura arcuata posterior et anterior. Hannover, Bowman*).

Die fibröse Scheide des orbitalen Sehnervenstückes lässt sich in *zwei* feste bindegewebige, mit wenig elastischen Elementen untermischte *Schichten* trennen, eine *äussere* dickere *a* (Fig. 26. Nach einem Präparat von *Czerny*) und eine *innere* dünnere *b*. *Zwischen beiden* findet sich eine zarte Lage *c* lockeren Bindegewebes mit einzelnen eingelagerten Fettzellen, welche Lage sich nach vorne bis in die Dicke der *Lederhaut d* fortsetzt. Das äussere Stratum der fibrösen Scheide geht nämlich ununterbrochen und unter stumpfem Winkel in die *hinteren* und *mittleren* Lagen der hinteren Scleralhälfte über. Die *innere* Schichte der Scheide aber, welche das *Neurilem* vorstellt, dringt nach vorne bis zur *intraocularen Fläche* der Sclerotica und biegt daselbst unter mehr spitzem Winkel in die vorderen Lagen der Lederhaut ein. Es wird so am *Foramen opticum sclerae* ein etwas vorspringender Rand, der *Bindegewebs-* oder *Scheidenring* (*Ed. Jaeger*), gebildet, an welchem sich der Rand der hinteren *Oeffnung der Aderhaut e* durch faseriges Gewebe anheftet. Nach hinten weitet sich die Scleralöffnung etwas aus. Sie wird von dem Vordertheile des Sehnerven völlig ausgefüllt.

Fig. 26.

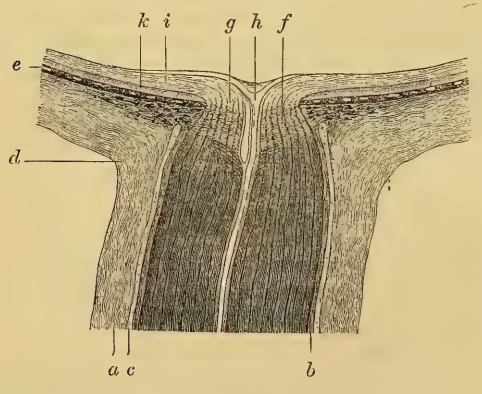

Von der inneren Fläche des Neurilems geht im *ganzen Laufe des Sehnerven* eine grosse Anzahl von festen sehnigen Fortsätzen ab, welche die einzelnen Bündel des Markes umhüllen und in welchen sich die *Vasa nutrientia* und die *Nerven des Markes* verzweigen. Nach vorne hin, nahe der Sclerotica, sind diese Fortsätze oder „*inneren Nervenscheiden*“ reichlicher und werden durch ein dichtes Maschenwerk von *elastischen* Elementen verstärkt, welche von der dicken sehnigen Scheide der Arteria centralis retinae *h* ausgehen, sich mit analogen, von der Sclera kommenden Fasern verbinden und so eine siebförmig durchlöcherte Haut, die sogenannte *Lamina cribrosa f* darstellen. Diese schliesst das Foramen opticum sclerae mit etwas nach hinten gerichteter Convexität, gewährt den Sehnervenfaserbündeln und den sie begleitenden Scheiden aber den Durchtritt. Sie enthält oft Gruppen von *Pigmentzellen*.

Jenseits der *Lamina cribrosa* treten die Bündel der Sehnervenfasern mehr auseinander (*Cauda equina nervi optici g*), bleiben aber von bindegewebigen Scheiden, welche hier durchsichtig werden, bis in die eigentliche Netzhaut *i*, deren Stabschichte durch *k* angedeutet ist, umhüllt. In den Lücken derselben findet man eine grössere Anzahl von freien Kernen oder

kleinen Zellen, welche ihrem ganzen Wesen nach einige Aehnlichkeit mit den im Glaskörper vorfindigen Zellenbildungen darbieten und auch in einem näherem Bezug zu dem Glaskörper selbst stehen dürften. An der betreffenden Stelle fehlt nämlich die Hyaloidea und auch die Limitans, die Glaskörpersubstanz lagert unmittelbar auf dem von weichem Bindegewebe durchzogenen Zellenneste. Die Hyaloidea entwickelt sich erst in einiger Entfernung vom Centrum, scheinbar durch das Zusammenfliessen der bindegewebigen Fasern (*Klebs*). Die Nervenröhren werden daselbst marklos, gleich den Scheiden *durchsichtig und hell*, gelblich oder graulich, und nehmen ganz den Charakter der feinsten Röhren in den Centralorganen an. Der *Kopf* des Sehnerven wird sonach in einem gewissen Grade durchscheinend, so dass im ophthalmoskopischen Bild die Lamina cribrosa zur Wahrnehmung kömmt.

Es ist diese Grenze zwischen pellucidem und trübem Gewebe jedoch nicht immer eine ganz *scharfe* und *an die Siebhaut gebundene*. Mitunter werden die optischen Nervenröhren bis *in die Netzhaut* hinein von ihren Markscheiden begleitet, namentlich die *peripher* im Nervenstamme streichenden. Auch kömmt es vor, dass die *inneren* Nervenscheiden theilweise, besonders an den *peripheren* Zonen des Nervenkopfes, ihre *Trübheit* bewahren. Umgekehrt findet man Fälle, wo die *centralen* Theile des Nervenkopfes absolut *stärker durchsichtig* sind, als in der Norm, oder wo die Röhren schon *vor* ihrem Durchtritte durch die Lamina cribrosa ihre Markscheide *verloren* haben. Im *Augenspiegelbilde* präsentiren sich diese anatomischen Varianten in der Gestalt von *Aushöhlungen des Nervenkopfes*. Sie werden darum auch als „*scheinbare angeborne Excavationen*“ beschrieben (*Ed. Jaeger*).

Die Sehnervenfasern sammt ihren Hüllen erheben sich, ehe sie in die Netzhaut eintreten, merklich über das Niveau der inneren Scleralfläche und bilden so einen kleinen Vorsprung, die *Papilla nervi optici*. Diese erscheint am Cadaver öfters *schüsselförmig* mit etwas aufgeworfenen Rändern, häufiger ist sie *genabelt*, oder zeigt gar eine *trichter-* oder *napfförmige Vertiefung*, eine „*wirkliche angeborene Excavation*“ (*Ed. Jaeger*, *H. Müller*). Dieselbe liegt nicht immer in dem Scheibencentrum, sondern oft näher dem Nasenrande.

Es sind solche *wirkliche* angeborne Excavationen meistens *nicht tief*, sie reichen nur selten über die Chorioidalebene nach hinten, wodurch sie sich wesentlich von den *scheinbaren* Excavationen unterscheiden. Doch kommen *beide* Formen der Aushöhlung wohl auch *combinirt* vor, indem eine *wirkliche* angeborne umfangsreiche Excavation sich *theilweise* durch *pellucides* Gewebe *a ausgefüllt* erweiset. (Fig. 27 *nach Ed. Jaeger*).

Fig. 27.

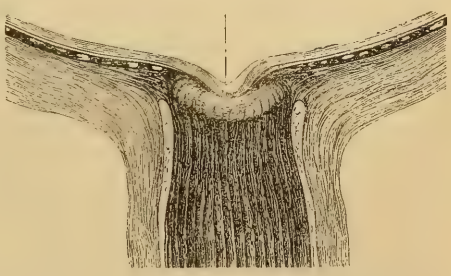

Die *centrale Schlagader* entspringt bald direct von der *Arteria ophthalmica*, bald ist sie ein Zweig *eines Ciliar- oder Muskelastes*. Sie bohrt sich einige Linien hinter der Sclerotica schief durch die Scheiden und das Mark des Sehnerven und läuft dann, eingehüllt von einer sehr mächtigen Adventitia, von welcher allenthalben zahlreiche Fasern ins innere Neurilem ausstrahlen, gewöhnlich ohne abzuzweigen, nach vorne bis in die Papille. Innerhalb der Masse der letzteren theilt sie sich in *zwei Hauptäste*, deren einer nach oben, der andere nach unten zieht und

meistens noch im Bereiche der Papille oder nahe dem Rande derselben eine weitere Zweitheilung eingeht, so dass *vier Hauptäste in divergenter Richtung in die Netzhaut eintreten.*

Die Netzhautvenen sammeln sich in Uebereinstimmung mit den Arterien gewöhnlich in *zwei obere* und *zwei untere Hauptäste*, welche in convergirender Richtung der Mitte des Sehnerveneintrittes zustreben. Gewöhnlich vereinigen sich diese vier Hauptäste *nahe der Papille* oder *auf dieser* in *zwei* Hauptstämme, welche dann an *einem* Punkte neben der Arterie *zusammenfliessen* oder *getrennt* bis zur Siebhaut laufen, um sich dort zu verbinden.

Bisweilen geschieht es auch, dass *alle vier* Hauptvenen in grösserer oder geringerer Entfernung von dem Arterienstamme in die Substanz der Papille eintreten und sich erst weiter hinten *im Kopfe des Sehnerven verbinden*, oder möglicher Weise wohl auch *ohne gegenseitigen Zusammenhang* aus der Scheide des Sehnerven heraustreten und sich in die orbitalen Stämmchen ergiessen.

In keinem Falle ist die Vena centralis mit der Arteria in Einer Scheide eingeschlossen und in der Regel verlässt die erstere schon nahe an der Hinterwand der Sclerotica den Nervus opticus.

Immer findet sich neben den Hauptästen der Centralgefässe eine grosse Anzahl *kleiner arterieller und venöser Zweige im Bereiche der Papille.* Es anastomosiren dieselben vielfach mit den Gefässen der Netz- und Aderhaut und stellen so eine vasculare Verbindung zwischen dem Ciliar- und Netzhautgefässsysteme her (*Leber*).

Sie liegen bald höher, bald tiefer in der Masse der Papille. Ihre Stämmchen passiren die Lamina cribrosa theilweise entfernt, theilweise in nächster Nähe von den Hauptgefässen; theilweise endlich gehen sie erst *im Bereiche der Papille* aus den Centralgefässen und dem hinteren Scleralkranze (*Leber*) hervor. Mit Ausnahme der letztgenannten Aestchen sind sie zumeist Ausläufer der *arteriellen und venösen Nährgefässe des Sehnerven.* Die meisten der letzteren entspringen aus den *Ciliar-* und *Muskelarterien*, bohren sich mit einzelnen *Nervenästchen in die Scheiden* ein, und dringen endlich mit den faserigen Fortsätzen der inneren Scheide ins Mark des Opticus.

Ophthalmoskopisches Bild. 1. *Der Sehnerveneintritt* stellt sich bei der Untersuchung mit dem Augenspiegel als eine *helle*, von der Umgebung stark abstechende, *rundliche Scheibe* dar, auf welcher man die *centralen Stücke der Netzhautgefässstämme* nach oben und unten streichen sieht.

Die *Scheibe* ist selten völlig *kreisrund*, öfters leicht *oval* mit senkrecht gestellter Längaxe, bisweilen an einer oder der anderen Seite etwas *abgeflacht* oder *ausgebuchtet.* Der Winkel, in welchem sie jeweilig *zur Visirlinie steht*, hat auf die Form, in welcher sie sich dem *untersuchenden* Auge präsentirt, einen sehr bedeutenden Einfluss und kann leicht zu Täuschungen Veranlassung geben.

Die Scheibe ist meistens *scharf contourirt*, da ihre Grenzmarke, der Rand der *hinteren Aderhautöffnung*, nur durch die *pellucide* Sehnervenausbreitung gedeckt wird. Dieser *Chorioidalrand* ist öfters stellenweise oder seiner ganzen Ausdehnung nach von dunklem Pigmente eingesäumt; daher man denn auch, namentlich bei dunkelhaarigen Individuen, *an der Grenze des Sehnerveneintrittes* öfters einen *schwarz- oder braunkörnigen Streifen* findet, welcher einen Bogentheil, oder auch die gesammte Peripherie der Scheibe umgibt. Ausserdem findet man die Sehnervenscheibe ziemlich oft von einem hellen weissgelblichen Ring, *den Bindegewebs- oder Scheidenring* (Fig. *A*, *N*), umgeben, welcher bei verschiedenen Menschen eine verschiedene Breite hat, übrigens auch in *demselben* Falle an verschiedenen Stellen in

der Breite wechselt und oft sogar auf eine schmale *mondsichelförmige Figur* reducirt ist, welche den *äusseren* Scheibenumfang einfasst.

Es hebt sich dieser Ring oder diese Sichel von der Umgebung deutlich ab, so dass man eine *Chorioidalgrenze* und eine *Scleral- oder innere Grenze* unterscheiden kann. *Letztere* ist unter normalen Verhältnissen gemeiniglich nicht sehr scharf, tritt aber bei materiellen Veränderungen des Nervenkopfes um so schärfer hervor. Die *Chorioidalgrenze* hingegen ist gewönlich sehr stark markirt.

Die Scheibe ist im Normalzustande *beiderseits immer gleich gross.* Die Grösse des wahrgenommenen Bildes aber variirt sehr nach den Einstellungen des untersuchenden und untersuchten Auges, und mittelbar nach der Brechung der Strahlen in dem dioptrischen Apparate des verwendeten Augenspiegels.

Die Farbe enthält im Normalzustande stets einen stark ausgeprägten *röthlichen* Ton, welcher von den zahlreichen, in der Papille verzweigten Gefässen herrührt. Die Grundfarbe ist gewöhnlich gelblichweiss, oft jedoch auch graugelblich, hell brännlichgrau oder schwach bläulich. Bei *dunkelhaarigen* Individuen mit stark pigmentirter Chorioidea erscheint die Farbe meistens viel heller wegen der Contrastwirkung, als bei *blonden.*

Uebrigens hat auf die Farbe der Papille auch die Farbe des *Lampenlichtes*, des Spiegelglases, die mehr weniger schiefe Beleuchtung u. s. w. einen sehr merklichen Einfluss. Namentlich tritt die röthliche Farbe häufig an den *peripheren Theilen*, zumal *zwischen den grossen Gefässen*, hervor. Sie ist hier bisweilen so intensiv, dass bei Abgang des Bindegewebsringes der Sehnerv nur wenig von dem umgebenden Augengrunde absticht.

Sehr oft findet man den Sehnerveneintritt auch *ungleichmässig gefärbt*, von mehr minder deutlichen, grauen oder graubläulichen, am gewöhnlichsten aber von schmutzig bräunlichen, *wolkenähnlichen Zeichnungen* bedeckt, zwischen welchen ein mit dem Bindegewebsringe in Verbindung stehendes *Netzwerk hellerer Streifen* lagert. Diese helleren Streifen sind von der *Lamina cribrosa* und den *inneren Nervenscheiden*, die wolkigen grauen Zeichnungen von den *Nervenröhren* bedingt (*Ed. Jaeger*). In sehr seltenen Fällen erscheint in dem Gefüge der Papille massenhaft Pigment. Es ist dasselbe meistens *pathologisch* und gewöhnlich auf Blutextravasate zurückzuführen. Doch kömmt es auch als Produkt *ursprünglicher Bildung* vor und ist an starke Pigmentirung der Uvea gebunden (*Liebreich, Knapp*).

2. Die *Gefässstämme* treten strahlenförmig aus dem Centrum der Scheibe oder etwas nach innen davon heraus, gehen in einem nach vorne convexen Bogen gegen die Peripherie des Sehnerveneintrittes und senken sich dann in das Netzhautgefüge ein. Man kann sie vermöge der grossen Pellucidität der Nervenröhren meistens in dem ganzen Bereiche der Papille vollkommen scharf und deutlich wahrnehmen. Bei etwas stärkerer Trübung der Scheibe aber erscheint ihr centraler Theil von der Siebhaut bis zur Oberfläche der Papille sehr umflort, matt und minder scharf begrenzt, man sieht deutlich, dass das Gefässstück nur allmälig aus der trüben Masse an die Oberfläche dringt und um so schärfer sich markirt, je weiter es sich von der Lamina cribrosa entfernt.

Die Arterienstämme sind heller gefärbt und schmäler, verlaufen mehr gestreckt und zeigen ihrer runden Lichtung halber an der einen Seite öfters eine helle Linie, eine Art Catacaustica. *Die Venen* sind dunkler, breiter, mehr geschlängelt und entbehren ihrer platten Form wegen jener lichten Begrenzungslinie.

Der Stamm der Arterie tritt öfters ungetheilt bis nahe an die Limitans hervor, um sich dann in zwei Hauptäste zu theilen, welche mit dem ersten ein T formiren. In anderen Fällen erfolgt die Theilung schon in der Gefässpforte der Lamina

cribrosa, es treten die beiden Hauptäste schon von diesem Punkte aus nach oben und unten und, falls die überlagernde Masse der Papille sehr trüb ist, kann es sogar den Anschein haben, als kämen die beiden Hauptäste aus *verschiedenen* Löchern der Siebhaut heraus. Bisweilen erscheint der eine Hauptast wie ein Zweig des anderen, in welchen sich der Stamm fortsetzt. Meistens theilen sich diese Hauptäste schon innerhalb des Sehnerveneintrittes dichotomisch.

Der Stamm der Venen liegt neben jenem der Arterie. Oft jedoch vereinigen sich die vier Hauptvenen erst in der Nähe der Gefässpforte zu zwei Stämmen, oder aber es treten alle vier Hauptvenen getrennt und in einiger Entfernung von einander in die Siebhautlöcher ein.

Aus den Hauptästen der Venen und Arterien entspringen häufig noch innerhalb der Papille *kleine Seitenäste*, die sich in den verschiedensten Richtungen zur Netzhaut begeben. Ausserdem erscheinen an den differentesten Punkten kleine Gefässchen, welche aus der Tiefe kommen und bisweilen ein dichtes Netz oder eine Art Convolut bilden, das den Sehnerveneintritt theilweise deckt und die Hauptäste verhüllt.

3. Von grösster praktischer Wichtigkeit sind die *angeborenen* oder *physiologischen Excavationen des Sehnerveneintrittes*. Sie kommen ungemein häufig vor, finden sich eben sowohl im Auge der *Neugeborenen* als in jenem *Erwachsener* und bestehen in der Regel ohne sonderliche Veränderungen *zeitlebens* fort. In der Mehrzahl der Fälle sind sie *sehr flach* und *klein*, daher auch schwierig nachzuweisen. Nicht selten jedoch sind ihre *scheinbaren* oder *wirklichen* Dimensionen auch sehr ansehnlich und sie treten dann im ophthalmoskopischen Bilde sehr auffällig hervor.

Im Ganzen sind die *ophthalmoskopischen Charaktere* der wirklichen und scheinbaren angeborenen Excavationen *nahezu identisch*, so dass es am Lebenden schwer hält, beide Formen von einander zu unterscheiden. Ein wie das andere Mal stellt sich die Aushöhlung als eine im Bereiche der *Gefässpforte* gelegene, *mehr durchscheinende* und *hellere*, weissliche oder weissgelbliche Stelle dar, welche von der bedeutend *dunkleren*, meistens auffällig *gerötheten* und dem übrigen Augengrunde oft *gleichgefärbten Randzone* der Nervenscheibe stark absticht (Fig *A*, *N*). Der *Form* nach ist diese Stelle bald *rundlich*; bald *oval* oder *länglich* mit horizontaler oder schräg nach aussen und abwärts gerichteter Längsaxe; selten *spaltenförmig;* ausnahmsweise wohl auch *buchtig*. Der *Durchmesser* der wirklichen oder scheinbaren Eingangsöffnung ist oft nur ein kleiner Theil des Diameters der Papille; in anderen Fällen ist derselbe aber so gross, dass die dunklere Randzone der Opticusscheibe nur einen *schmalen* Ring darstellt. Die *Grenze* der Excavation ist im Augenspiegelbilde *nicht* immer eine ganz *scharfe*. Bei *seichten muldenförmigen* Aushöhlungen verwäscht sich die dunklere Farbe der Randzone ganz *allmälig* in die hellere des Scheibencentrums. Bei *trichtrigen* Excavationen mit steil abfallenden Wänden jedoch ist der Uebergang ein sehr *rascher*, die Grenzlinie eine sehr scharfe. Mitunter bemerkt man hinter derselben einen *dunklen Schattensaum*, die Excavation gewinnt ein *ampullenartiges* Aussehen mit halsartig *eingeschnürter* Eingangsöffnung und ausgeweiteter Höhlung. Der *Grund* der Höhlung selbst zeigt sich bald *glatt*, bald nach Art der normalen Papille von Gruben und Zwischenleisten uneben.

Sehr charakteristisch ist übrigens auch noch *das Verhalten der centralen Gefässstücke*, da die Excavation auf deren Verlauf einen sehr merkbaren Einfluss nimmt. Bei *muldenförmigen* oder *kleinen trichterförmigen* Excavationen erscheinen die Mittelstücke der Gefässe *bogig* gekrümmt; sie senken sich

unter einer mehr weniger stark ausgeprägten *Curve* nach hinten in die Gefässpforte ein und erscheinen daselbst vermöge ihrer sehr schiefen Projection bedeutend *dunkler* gefärbt. Bei *umfangreicheren* Aushöhlungen mit *steil* abfallenden Seitenwandungen *biegen* die Gefässe jedoch an der Eingangsöffnung der Excavation *plötzlich um*, sie zeigen daselbst eine ganz auffällige *Knickung* und, weil das nach hinten streichende Gefässstück die eingeschlossene Blutsäule in der *Längsaxe* präsentirt, auch eine viel *dunklere* Färbung (Fig. *N*). Bei *ampullenförmigen* Excavationen mit verengerter Eingangsöffnung sieht man die Gefässe hinter der Knickung häufig *verschoben* oder gar durch den dunklen Schattenring *unterbrochen*, so dass es schwer wird, die zusammengehörigen Gefässstücke aufzufinden, besonders, da die an den *Seitenwandungen* der Excavation verlaufenden Theile durch schräge und kurze *Seitenäste* plexusartig unter einander verbunden zu sein pflegen.

Uebrigens sind im Bereiche der Excavation die Gefässe keineswegs immer *deutlich* zu verfolgen. Oefters *fehlen sie scheinbar* ganz, die Netzhautgefässe biegen am *Rande* der Höhlung schnabelförmig um und *verschwinden* plötzlich, indem sie sich in das die Excavation begrenzende *trübe* Gewebe des Nervenkopfes einsenken. In anderen Fällen erscheinen die Gefässe im Bereiche der Excavation wie von einem *trüben Schleier gedeckt*, sie präsentiren sich als zart *rosig* gefärbte, undeutlich begrenzte bandartige Streifen, welche von der Gefässpforte zur Eingangsöffnung der Excavation ziehen.

4. Ein eigenthümliches ophthalmoskopisches Phänomen ist *das Pulsiren der Hauptäste der centralen Gefässe*. Es ist immer nur *im Bereiche der Papille* wahrzunehmen und erstreckt sich wohl nur sehr ausnahmsweise über deren Grenze hinaus.

Der *Venenpuls* (*Trigt, Coccius*) ist eine *constante physiologische* Erscheinung (*Donders*), doch im Normalzustande nicht immer leicht zu ermitteln. Wo er scheinbar fehlt, kann er durch einen auf die Seitenfläche des Bulbus ausgeübten anhaltenden mässigen Druck sichtbar gemacht werden. Er äussert sich in einer *abwechselnd stärkeren oder schwächeren Füllung* der betreffenden Stammtheile. *Die Verengerung* derselben *beginnt an der Gefässpforte*, etwas *vor* der Diastole der Arteria centralis und schreitet gegen die Peripherie des Sehnerveneintrittes fort. *Die Diastole* der Venen hingegen *beginnt peripher*, unmittelbar *nach* dem Radialpulse und rückt in centripetaler Richtung vorwärts. *Wird der Fingerdruck gesteigert*, so nimmt auch die Deutlichkeit des Venenpulses zu und beurkundet sich dann oft in einer alternirenden *völligen Entleerung* und *Wiederfüllung* der betreffenden Gefässstücke.

Es weicht bei der *Venensystole* ein Theil des enthaltenen Blutes durch die Gefässpforte *nach aussen*, der andere Theil aber wird unter centrifugal fortschreitender Abplattung der Venenäste *gegen das Capillarnetz* hin zurückgestaut. Bei der Venen*diastole* aber erfolgt die Füllung und sofortige Erweiterung von der Peripherie aus und schreitet gegen die Gefässpforte hin vorwärts. Bei sehr entwickeltem Venenpulse sieht man im Papillartheile der Hauptäste die Blutsäule deutlich auf- und abschwanken, ihr centrales Ende ist scharf begrenzt, je nach Umständen senkrecht oder kegelig abgeschnitten und hebt sich sohin sehr deutlich von den Umrissen des comprimirten blutleeren Gefässtheiles ab.

Der *Arterienpuls* (*Ed. Jaeger*) ist unter normalen Verhältnissen *nicht sichtbar*, obgleich er sicherlich *besteht*. Es bewegt sich nämlich die mit jeder Herzsystole herantretende arterielle Blutwelle zu rasch und mit zu

geringer seitlicher Excursion durch die ganze Länge des jeweilig in Sicht befindlichen Gefässstückes, als dass die *Caliberschwankung* des letzteren zur Wahrnehmung gebracht werden könnte. Um den Arterienpuls *künstlich* zur Erscheinung zu bringen, bedarf es eines *starken* äusseren Druckes, ausgenommen den Fall, dass die Arterien sehr *rigide* sind, wo schon ein *leiser* Druck genügt (*Graefe*). Sein *sichtbares* Auftreten ist stets an *Verdunkelung des Gesichtsfeldes* gebunden (*Donders*). Er zeigt sich bald in *einem*, bald in *allen* Hauptästen der centralen Netzhautschlagadern und bekundet sich durch eine *rhythmisch abwechselnde Füllung und Entleerung* der im Sehnerveneintritte gelegenen Theile der Arterienäste. Die arterielle *Diastole* beginnt gleichzeitig mit dem *Radialpulse* und schleppt etwas hinter dem *Carotiden*pulse nach. Sie zeigt sich als ein stossweises rasches Eindringen einer Blutsäule in das vorher verengte oder *leere* Arterienstück. Die darauf folgende *Systole* nimmt weit mehr Zeit in Anspruch und äussert sich durch eine langsame centrifugale, theilweise oder gänzliche Entleerung des Gefässabschnittes.

Gelangt mit der andrängenden arteriellen Blutwelle ein *grösseres Blutquantum* in das Innere des Augapfels, so sollte folgerecht der intraoculare Druck um ein Entsprechendes *steigen*. Dies ist aber *nicht* der Fall. Es pflanzt sich nämlich der Druck jeder einzelnen eindringenden arteriellen Blutwelle rascher *durch den Glaskörper*, als *durch die Capillaren* auf die Venen fort, ja die Uebertragung des Druckes durch den Glaskörper ist eine *fast unmittelbare*, was die Zeit anbelangt. *Ehe* also die positive Welle bis in die Venen dringt, hat sie bereits den beschleunigten *Austritt* einer proportionalen Menge *venösen* Blutes veranlasst, es beginnt gleichzeitig mit der *Arteriendiastole* eine *Venensystole*, *beide* erreichen in *demselben* Momente ihre *Höhe* und sinken wieder zu einem *Minimum* herab. Es wird also das intraoculare *Blutquantum* und der intraoculare *Druck* durch die Arteriendiastole *nicht* verändert. Die mehrseitig behauptete Möglichkeit einer *Pulsation des gesammten Augapfels* (*Graefe*, *Coccius*) setzt, falls die Beobachtungen richtig sind, ganz *besondere pathologische* Verhältnisse voraus. Sie ist nur denkbar bei ausserordentlich excursiver Arteriendiastole, bei einem ganz ausnahmsweisen Grad elastischer Dehnbarkeit der Bulbuskapsel und bei gehemmtem venösem Rückflusse.

Der von der arteriellen Blutwelle auf den Inhalt und die Hülle des Augapfels *übertragene* Druck wirkt auf die *einzelnen Venenabschnitte* im Verhältnisse zur *Grösse* ihrer Oberfläche. Es ist daher klar, dass die Wirkung sich am ersten und kräftigsten an den *platten Enden* der venösen Hauptäste geltend machen müsse und zwar um so sicherer, als in Venen das Blut mit um so grösserer Leichtigkeit strömt und allen von aussen kommenden Impulsen folgen kann, je weiter ihre Lichtung ist. Es *concentrirt* sich also gleichsam der *sichtbare* mechanische Effect der über die *ganze* arterielle Seite des Binnenstromgebietes *vertheilten* arteriellen Blutwelle auf die *centralen Venenstücke*, dieselben werden zusammengedrückt und so eine rasche *Entleerung* der der Gefässpforte *zunächst* liegenden und eine *Rückstauung* der *entfernteren* Theile der Blutsäule bewerkstelligt. *Mittlerweile* pflanzt sich aber der *Stoss* der arteriellen Blutwelle durch die Capillaren in die *Venen* fort und treibt die gestaute Blutsäule vorwärts, die centralen Venenstücke *füllen* sich wieder, werden diastolisch *erweitert*, während *gleichzeitig* die *Arteria* centralis ihre *systolischen* Phasen durchläuft und so den Raum für die Venendiastole schafft.

Der *Venenpuls* ist also von dem *arteriellen* Pulse abhängig, die *sichtbare* Wirkung der unter gewöhnlichen Verhältnissen *unsichtbaren* arteriellen Pulsbewegungen, und bringt den auf Stetigkeit der intraocularen Blutmenge und der im Innern des Auges herrschenden Druckverhältnisse gerichteten *Regulirungsact* (S. 12) objectiv zur Anschauung (*Mimocki*).

Ist nun aber der *Venenpuls* der mechanische Effect des *arteriellen* Pulses, so liegt es auf der Hand, dass er um so *auffälliger* werden, dass die in den centralen Venenstücken eingeschlossene Blutsäule mit um so

grösseren Amplituden schwanken müsse, je grösser der *Unterschied* des Seitendruckes ist, welchen die arterielle Blutwelle während der Diastole und der Systole der Binnenschlagadern auf den Inhalt und die Kapsel des Bulbus *überträgt*, je *ungleichmässiger* also das Blut in den *Binnenarterien* strömt, je mehr der regulatorische Einfluss der elastisch dehnbaren Arterienwandungen *in* und *ausserhalb* des Bulbus *beschränkt* ist.

In der That fehlt ein sehr excursiver spontaner *Venenpuls* niemals, wo die Pulsschwankungen in den *Arterien* sich bis zur *Sichtbarkeit* gesteigert haben, oder doch unter Beihülfe eines *leichten* äusseren Druckes wahrnehmbar gemacht werden können, und umgekehrt ist ein sehr ausgesprochener spontaner *Venenpuls* in der Regel an spontanen oder doch leicht hervorzurufenden *Arterienpuls* gebunden.

Nicht minder bestätigt die klinische Erfahrung, dass *Rigidität* der Aeste und des Stammes der *Arteria ophthalmica* ein die Pulsphänomene wesentlich begünstigender Factor sei und dass in gleicher Weise *Starrheit der Bulbuskapsel* unter den pathogenetischen Momenten der fraglichen Erscheinung eine *wichtige* Rolle spiele.

Es unterliegt nämlich kaum einem Zweifel, dass der der Bulbuskapsel eigenthümliche, wenn auch geringe, Grad *elastischer Dehnbarkeit* die Contractilität der *Gefässwandungen* bei der Regulirung der arteriellen Blutströmung unterstütze, indem der durch den Bulbusinhalt auf die Augenkapsel übertragene *intravasculare* Seitendruck durch dasselbe Medium auf die äusseren Gefässwandungen *rückwirken* muss. Dies schliesst aber die Nothwendigkeit in sich, dass der *Verlust* oder die *Verminderung* der elastischen Dehnbarkeit der Bulbuskapsel die rhythmischen Schwankungen der arteriellen Blutsäule und folgerecht die *Auffälligkeit* der intraocularen Pulsbewegungen vergrössere.

Derselbe Umstand erklärt überdies den höchst bedeutenden Einfluss, welchen erfahrungsmässig *Steigerungen des intraocularen Druckes* auf das Hervortreten und die Grösse der Pulsbewegungen nehmen. Es ist eben die elastische Dehnbarkeit der Bulbuskapsel eine *sehr beschränkte*, sie nimmt in dem Masse ab und die Augapfelhülle gewinnt beziehungsweise und gegenüber spannenden Kräften die Eigenschaften *starrer Wandungen* in dem Grade, in welchem die Dehnbarkeit bereits in Anspruch genommen und die *Spannung* ihrem *Maximum* näher gerückt ist.

Dieses Verhalten der Bulbuskapsel ist nun auch einer der Gründe, warum ein *von Aussen* auf den Augapfel einwirkender *kräftiger Druck* das Pulsphänomen in seiner Auffälligkeit steigert. Anderseits kömmt hierbei aber noch in Betracht, dass der äussere Druck von der Kapsel und dem Inhalte des Bulbus auf die *äusseren* Wandungen der Binnengefässe übertragen und somit der *Widerstand* vermehrt wird, welchen das in den Arterien an den Augapfel herantretende Blut bei seinem *Eindringen* in das Binnenstromgebiet findet. Erreicht der äussere Druck eine gewisse Höhe, so geschieht es leicht, dass die Systole der *extraocularen* Arterienstämme nicht mehr zureicht, um das Blut in *continuirlichem* Strome durch die Gefässpforte in der Lamina cribrosa durchzutreiben, dass die Einspritzung der *Arteria centralis* vielmehr *nur unter der unmittelbaren Druckwirkung der Herzsystole*, also stossweise erfolgen kann. Wird aber der Druck *noch weiter gesteigert*, so vermag das arterielle Blut nicht mehr während der *ganzen Dauer* der Arteriendiastole einzuströmen, die Binnenschlagadern füllen sich nur für einen Augenblick während dem *Maximum* der positiven Welle unvollkommen, ihre *Diastole* wird immer kürzer und unvollständiger, die *Systole* immer länger und ausserdem fallen diese Phasen mit den *gleichen* Phasen des *Venenpulses* zusammen, es wird in den *Schlag-* und den *Blutadern* Diastole und Systole *isochronisch*, indem die Gefässwandungen im Maximum der positiven Welle, von Innen und Aussen mächtig gedrückt und gleichsam eingeklemmt zwischen incompressible Flüssigkeiten, die Rolle *starrer Röhren* spielen, so dass der Stoss der arteriellen Blutwelle sich durch die Capillaren

unmittelbar auf das in den *Venen* enthaltene Blut fortpflanzt und dieses vor sich her treibt. Bei dem *stärksten äusseren Drucke* endlich wird die arterielle Blutwelle *gar nicht* mehr eindringen können, es wird der Ein- und der Austritt des Blutes ganz *sistirt*, die centralen Stücke der Arterien und Venen erscheinen leer, zusammengedrückt und nur in den letzteren macht sich bisweilen noch ein wenig excursives Auf- und Absteigen der Blutsäule bemerkbar.

Nosologie. Die entzündliche Gewebswucherung *geht wahrscheinlich immer von den Hüllen der Nervenbündel* aus; man findet dieselben wenigstens immer zuerst und am auffälligsten verändert, von dichten Gefässnetzen durchstrickt oder gleichmässig geröthet, öfters auch von Blutextravasaten gefleckt und von *entzündlichen* Producten durchdrungen, aufgequollen und gelockert. Die *primitiven Nervenröhren* zeigen, wenn der Process nicht gar zu rapid einhergeht und durch massenhafte Productbildungen oder in Folge reichlicher Blutergüsse eine förmliche *Zertrümmerung* des Gefüges verursacht, oft erst ziemlich *spät* eine auffällige Theilnahme, indem sie entweder ihr Mark verlieren, *durchscheinend* und *varicös werden*, oder *verfettigen*.

Die innere Scheide und namentlich das Stratum *lockeren Bindegewebes*, welches zwischen den beiden Scheiden des Orbitalstückes des Opticus gelagert ist, erscheint meistens ebenfalls in Gewebswucherung begriffen. Dasselbe gilt auch von den *meningealen Hüllen* des Schädelstückes, weniger oft aber von *der äusseren Scheide* des Sehnerven.

Die Qualität und Quantität des Productes wechselt einigermassen nach der Intensität des entzündlichen Processes. In vielen Fällen entwickelt es sich nur in *geringer* Menge und bleibt bei grosser Armuth an Kernen und Zellen in ziemlich hohem Grade *durchscheinend*.

Es theilt diese Eigenschaft dem neurilematischen Muttergewebe mit, welches dadurch ein eigenthümliches *sulzähnliches* Aussehen gewinnt. Für das freie Auge wird in Folge dessen das Gefüge nur wenig verändert, es erscheint blos aufgequollen und etwas saftreicher. Namentlich im Bereiche der *Papille* ist vermöge der natürlichen Durchscheinbarkeit der Elemente die Alteration so wenig auffällig, dass sie leicht übersehen werden kann, wenn nicht die begleitende *Hyperämie* oder etwa vorhandene *Extravasate* auf das Leiden aufmerksam machen. *Späterhin* nehmen indessen auch die *Nervenröhren* in *sichtbarer* Weise Antheil, ihr Mark wird durchscheinend, sie heben sich nur wenig mehr von der sulzigen Hülle ab und *gehen* endlich *formel gänzlich unter*, der betreffende Theil des Nervenstammes ist scheinbar oder wirklich *gelatinös degenerirt* und diaphan geworden.

Häufiger jedoch ist *die Zellen- und Kernwucherung eine weit ergiebigere*, ein Theil der neugebildeten Formelemente verfettiget und wird in wechselndem Massenverhältnisse in *Körnchenzellen* und *Körnchenhaufen* umgewandelt, während sich gleichzeitig *choloide* Massen in variabler Menge entwickeln. Das Product erscheint demnach von vorneherein mehr trüb, molken- oder sogar eiterähnlich.

Die von dem infiltrirten Neurilem eingeschlossenen *Nervenbündel* pflegen unter solchen Umständen sehr bald ihre Theilnahme durch *Verfettigung*, durch Auflösung in reihenweise an einander gelagerte Fettkörner und endlichen *gänzlichen Zerfall* zu verrathen. Es versteht sich von selbst, dass durch ein solches Product die sonst durchscheinende Papille wesentlich *getrübt* werden müsse. In den *markhältigen* Theilen des Opticus indessen bedingt es nicht nothwendig sehr in die Augen springende Veränderungen, das betreffende Stück des Sehnerven erscheint dem *freien* Auge höchstens etwas hyperämirt, blutig gesprenkelt, aufgelockert, mehr weniger matsch.

Mitunter ist die *Gewebswucherung* wohl auch eine *stürmische* und *überaus üppige*, die Nervenröhren und ihre bindegewebigen Hüllen gehen

in ihr ganz unter, man findet den Opticus an der erkrankten Stelle in eine mehr weniger consistente Eitermasse verwandelt, in welcher sich nur mehr *Trümmer* der Nervenröhren und des nekrosirten Neurilems nachweisen lassen.

In seltenen Fällen schwillt das *Interstitialgewebe* mächtig auf in Folge *massenhafter Infiltration* eines durchsichtigen, oder von Molekülen und Fettkörnern getrübten, *sulzähnlichen* oder sehr dünnflüssigen und *serumartigen* Productes. Im *Schädelstücke* häuft sich ausnahmsweise dieses seröse Product in so *enormen* Mengen, dass dasselbe zur Dicke eines kleinen *Mannsfingers* aufgetrieben wird (*Hydrops nervi optici*). Daneben machen sich dann *Kernwucherungen* und deren weitere Derivate, insbesondere *Körnchenzellen*, weiterhin varicöse *Ausdehnungen* und *Verfettungen* der Nervenröhren, *Hypertrophie* und theilweise *fettiger Zerfall des Bindegewebes* geltend. Es wurde dieser Zustand bisher immer mit hochgradigem und meistens *entzündlichem* Oedem der *basalen Hirnhäute* verknüpft gefunden, welches seinerseits gewöhnlich, aber nicht immer (*Manz*), mit *Bright'schen Nierenleiden* oder *Tuberkulose* zusammenhing und neben anderweitigen Serumanhäufungen einherging. Es ist der in Rede stehende Hydrops nervi optici nicht zu verwechseln mit dem öfter vorkommenden entzündlichen *Oedem der Papille* (*Heymann*) und mit serösen Infiltrationen der orbitalen *Zwischenscheidenschichte* (*Ammon*).

Nur sehr ausnahmsweise erscheint der Process an einer bestimmten Stelle des Nerven auf *einzelne Bündel beschränkt*. Fast immer zeigt sich der Nerve *seiner ganzen Dicke nach* in den entzündlichen Vorgang verwickelt. Doch kommt es sehr oft vor, dass an einem und demselben *Durchschnitte* der Grad der Alteration *an verschiedenen Punkten* ein sehr verschiedener ist, so dass einzelne Bündel bereits völlig vernichtet sind, während andere noch wenig mitgenommen und bis zu einem gewissen Grade functionstüchtig sein können.

Oefters findet man *beide Sehnerven ihrer ganzen Länge nach* in entzündlicher Gewebswucherung begriffen und kann, dem eigenthümlichen *Producte* nachgehend, den Lauf der beiden Tractus *in das Gehirn hinein* bis in die knieförmigen Körper verfolgen, wo die charakteristischen Alterationen meistens mit *scharfer* Grenze aufhören (*Türck*). Der Grad der krankhaften Gewebsveränderung pflegt dann an den *beiden* Nerven und an den verschiedenen *Abschnitten* eines und desselben Nerven ein sehr verschiedener zu sein. Ausnahmsweise bleibt der *entzündliche* Process wohl auch auf die *eine Stria* oder auf *das Chiasma und beide Tractus* beschränkt. Am häufigsten jedoch ist *blos der eine oder andere eigentliche Sehnerve* afficirt und bleibt es oft zeitlebens, indem sich der Process in der Vorderhälfte des entsprechenden Seitentheiles des Chiasma in scharfem, nach hinten gerichteten Bogen, oder in einer verwaschenen Linie begrenzt.

Wenn das *Orbitalstück* des Sehnerven entzündet ist, sei es, dass der Process gleich von *vorneherein* daselbst seinen Sitz aufgeschlagen hat, oder dass er sich von der *Schädelhöhle* aus dahin fortgepflanzt hat (*Neuritis descendens*), so zeigt sich fast constant der *Nervenkopf* mitergriffen. Derselbe *schwillt* rings um die Gefässpforte zu einem Kreiswulste an, über welchen die Centralstücke der Netzhautadern in einem gewöhnlich sehr deutlichen, nach vorne convexen Bogen hinüberstreichen. Zugleich erscheint die Papille von dem Infiltrate stark *getrübt*, von dem eingespritzten feinen Gefässnetze *geröthet* und öfters auch von hämorrhagischen Extravasaten *gefleckt*. In den *allermeisten* Fällen bleibt übrigens die Entzündung auf den Nervenkopf *nicht* beschränkt, sie greift auf die *Netzhaut* über, der Process stellt sich objectiv unter der Form der *Neurodictyitis* dar (Siehe diese). Falls aber

das *Schädelstück* der ergriffene Theil ist und, was *oft* geschieht, die Gewebswucherung *nicht* am Sehnerven herab gegen den Augapfel hin sich ausbreitet: pflegt das Orbitalstück und der Kopf des Nerven sammt der Faser- und Ganglienschichte der Netzhaut zu *atrophiren*, der Process tritt *objectiv* unter der Gestalt des *reinen Sehnerven- und Netzhautschwundes*, *subjectiv* aber in Form einer *Cerebralamaurose* (Siehe diese) in die Erscheinung.

Quellen: *Kölliker*, Mikr. Anatomie. Leipzig, 1852. II. 1. S. 480, II. 2. S. 670. — *Bowman*, Lectures on the parts etc. London, 1849 und Kölliker, l. c. — *J. Wagner*, Ueber den Ursprung der Sehnervenfasern. Dorpat. 1862. S. 21. — *Hannover*, Das Auge. Leipzig, 1852. S. 1. — *Henle*, Handbuch der Anat. Braunschweig, 1866. II. 3. S. 582. — *Ammon*, Prager Vierteljahrschrift, 1860. I. S. 132, A. f. O. VI. 1. S. 15, 17, 33. — *Klebs*, Virchow's Archiv. 19. Bd. S. 321, 335. — *Donders*, A. f. O. I. 2. S. 75, 83, 90. — *Graefe* ibid. I. 1. S. 375, 382, I. 2. S. 299, 302. — *Förster* ibid. III. 2. S. 86. — *H. Müller* ibid. IV. 2. S. 3, 10. — *Liebreich* ibid. IV. 2. S. 295, Atlas. Tafel 12. Fig. 3, kl. Monatbl. 1864. S. 229. — *Leber*, Denkschriften der Wiener kais. Akad. 24. Bd. S. 318. — *Ed. Jaeger*, Wiener med. Wochenschrift 1854. Nro. 3—5, Staar und Staaroperationen. Wien, 1854. S. 105, Beiträge zur Pathol. des Auges. Wien, 1855. Taf. I, Einstellungen des dioptr. Apparates. Wien, 1861. S. 30, 48, 52. — *Knapp*, Canstatt's Jahresbericht 1864. III. S. 158. — *Trigt*, Nederl. Lancet 3. Ser. 2. Jahrg. S. 456, Der Augenspiegel, übersetzt von Schauenburg. Lahr. 1854. S. 49. — *Coccius*, Ueber die Anwendung des Augenspiegels. Leipzig, 1853. S. 3, Ueber Glaucom, Entzündung etc. Leipzig, 1859. S. 13. — *Schweigger*, Vorlesungen über den Gebrauch des Augenspiegels. Berlin, 1864. S. 70, 142. — *Zander*, Der Augenspiegel. Leipzig, 1862. S. 86. — *Mayrhofer*, Zeitschrift der Wiener Aerzte. 1860. Nro. 47. — *Mimocki*, A. f. O. XI. 2. S. 84, 104, 112. — *Türck*, Sitzungsberichte der Wiener kais. Akad. IX. S. 231, Zeitschrift der Wiener Aerzte. 1852. II. S. 301. — *Stellwag*, Ophth. II. S. 567, 617, 619. — *Wedl*, Atlas. Retina-Opticus. — *Heymann*, kl. Monatbl. 1864. S. 273. — *Manz* ibid. 1865. S. 280.

VIERTER ABSCHNITT.

Entzündung der Netzhaut, Dictyitis, Retinitis.

Anatomie. Die Netzhaut lagert faltenlos zwischen der Pigmentschichte der Chorioidea und dem Glaskörper, mit dessen glashäutiger Hülle sie im Leben *verklebt* ist. Ihre eigentlichen Grenzen sind nach *hinten* der Rand des Sehnerveneintrittes, nach vorne die Ora serrata, in deren Bereich sie fest mit der Aderhaut verwachsen ist.

Man unterscheidet allerdings noch eine *Pars ciliaris retinae* und diese ist wirklich eine *Fortsetzung* der Netzhaut, trägt aber nicht mehr den nervösen Charakter, sondern besteht aus einer Schichte von verlängerten Zellen, welche den *Zonulafasern auflagern* und als *verkürzte Stützfasern* erkannt worden sind *(H. Müller, Klebs)*.

Die Netzhaut ist *nicht ganz vollkommen durchsichtig*. Am hinteren Ende der optischen Axe, im horizontalen Meridian, etwa anderthalb Linien *vom äusseren* Rande des Sehnerveneintrittes entfernt, liegt *der gelbe Fleck*, *Macula lutea*, der empfindlichste Theil der Retina. Es ist dieser Fleck quer

oval, in seiner Grösse etwas wandelbar. Seine Mitte ist in Gestalt einer kleinen Grube, *Fovea centralis*, ausgehöhlt und ringsum erscheint die Netzhaut wallartig aufgetrieben.

Die Retina *besteht* zum Theile aus *nervösen* Elementen, zum Theile aus modificirtem *Bindegewebe*, welches jene einhüllt, unter einander zusammenhält und in ihrer gegenseitigen Lage sichert. Im Centrum herrscht das *Nervengewebe*, an der Peripherie aber das *bindegewebige* Stützwerk vor.

Strenge genommen und namentlich vom *genetischen* Standpunkte aus betrachtet, *gehört auch das Aderhauttapet zur Retina.* Es geht dasselbe nämlich allein (*Babuchin*) oder in Verbindung mit der Stabschichte (*Kölliker*) aus dem *äusseren* Blatte der secundären Augenblase hervor, während alle anderen Lagen sich aus der *inneren* Lamelle jenes foetalen Gebildes entwickeln.

1. Die *nervösen* Elemente gestalten sich in den verschiedenen Schichten der Netzhaut sehr mannigfaltig. Man unterscheidet *musivische Schichten*, welche eine nahe Beziehung zu dem specifischen Reize des Gesichtssinnes haben, und *eigentlich nervöse Schichten*, deren Elemente mit den in allen Theilen des *centralen* Nervensystems vorkommenden übereinstimmen (*Henle*) und die bezüglichen Strata mit einem *flächenartig ausgebreiteten Hirnganglion* zu vergleichen erlauben (*Kölliker*), um so mehr, als sie ursprünglich einen Theil der *Gehirnmasse* darstellen und erst später durch zwischengeschobene Theile davon getrennt werden, um fürder selbständig fortzubestehen. *Zwischen* den musivischen und den eigentlich nervösen Schichten ist die *äussere Faserschichte* (Zwischenkörnerschichte *d* Fig. 28, nach *H. Müller*) ausgebreitet.

Fig. 28.

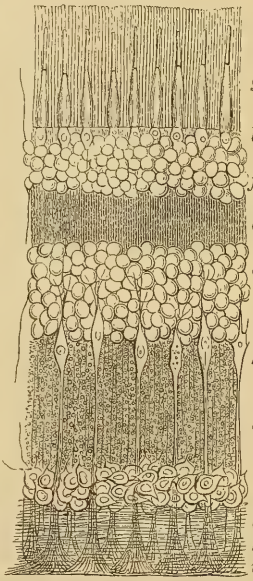

Als *eigentlich nervöse Schichten* gelten, von innnen nach aussen gezählt, die *Nervenfaserschichte a h*, welche in dem flächenartigen Hirnganglion die *weisse* Substanz repräsentirt; weiters die *Ganglienzellenschichte* (innere gangliose Schichte *b*), die *innere Faserschichte* (granulirte Schichte *c*), die *Körnerzellenschichte* (innere Körnerschichte oder äussere gangliöse Schichte *e*), welche zusammen die *graue* Substanz des Hirnganglions darstellen. Zu den *musivischen Schichten* gehört die *Körnerschichte* (äussere Körnerschichte *f*) und die *Stäbchenschichte g*, welche beide letztere durch die *äussere Grenzhaut* (Limitans externa *l*) von einander geschieden sind.

Die *Nervenfasern* der Retina sind den blassen Fasern des Gehirnes völlig analog, durchsichtig, homogen. Sie werden von Manchen als blosse *Axencylinder* aufgefasst (*M. Schultze*), welche beim Durchtritte durch die Siebmembran ihre Markscheide verloren haben. Es spricht für diese Ansicht unter Anderem der Umstand, dass die Fasern ausnahmsweise ihre Markscheide bis in die Retina hinein behalten oder, nachdem sie das Cribrum passirt haben, für eine Strecke wieder gewinnen (*Virchow, Recklingshausen*) und dichte, flächenartige Trübungen der Netzhaut mit entsprechenden Functionsstörungen begründen. Es liegen diese Nervenfasern in der nächsten Umgebung der Papille in *Bündel* geordnet noch *dicht* über einander, zerfahren aber, indem sie radienähnlich in die Netzhaut ausstrahlen, mehr und mehr und lassen nahe der Peripherie schon beträchtliche Lücken zwischen

sich. Sie stehen mit den *Ganglienzellen* in unmittelbarer Verbindung (*H. Müller*). Diese sind multipolare Zellen mit einem trüblichen Inhalte und einem schön entwickelten Kerne. Sie sind in der Nähe des gelben Fleckes kleiner und lagern daselbst zu mehren über einander, gegen die Peripherie der Netzhaut hin aber werden sie grösser, rücken auseinander und werden spärlicher. Von ihrer *äusseren* Seite gehen eine Anzahl Fortsätze aus, die in die granulirte Schichte eintretend sich theilen und in die Körnerzellenschichte gelangen, wo je ein Ast sich mit einer Körnerzelle verbindet (*C. Ritter*). Die *Körnerzellen* sind rundliche kleine Zellen mit grossem Kerne und mindestens zwei Ausläufern, von welchen der innere den Zusammenhang mit den Ganglienzellen herstellt, die übrigen aber durch die äussere Faserschichte dringen und die Verbindung mit den Körnern vermitteln (*H. Müller*). Die *Körner* sind Ellipsoide, welche mit der langen Axe senkrecht auf die Ebene der Retina gestellt sind und zu mehreren in einer Reihe hinter einander liegen. Im *frischen* Zustande erscheinen sie quer gestreift (*Henle*) und lassen die schichtweise Uebereinanderlagerung scheibenförmiger Ansammlungen chemisch verschiedener Substanzen vermuthen (*C. Ritter*). Nach neueren Untersuchungen sollen die Körner in *Ausweitungen* der die betreffende Schichte durchsetzenden Nervenfäden sitzen, markige Inhaltsportionen der letzteren darstellen (*C. Ritter*). Andere halten hingegen die Hülle der Körner für eine *Zellenwand*, erklären die fraglichen Gebilde dem entsprechend für *Kernzellen*, welche durch Fortsätze sowohl unter sich, als mit den Elementen der Stab- und Körnerzellenschichte communiciren (*H. Müller*). Die Verbindung der *äussersten* Körner mit den Stäben und Zapfen wird übrigens nicht durchwegs von einem feinen nervösen *Faden* vermittelt, sondern ist häufig eine *unmittelbare*, insoferne die Körnerwand direct mit der Basis eines Stabes oder Zapfens zusammenhängt (*H. Müller*). Es sind diese „*Stab- und Zapfenkörner*“ etwas grösser, als die übrigen Körner und bilden an der äusseren Grenzhaut bisweilen eine eigene Lage (*Henle*). Die *Stäbe* und *Zapfen* sondern sich durch eine scharfe Querlinie je in zwei Abtheilungen, Aussen- und Innenglieder (*W. Krause*), deren Material unter sich verschieden ist und chemische Differenzen zeigt (*Braun*), aber an den entsprechenden Abtheilungen beider Formen *gleichartig* erscheint. Zapfen und Stäbe sollen aus einer äusseren Hülle und einem markigen Inhalte bestehen, in welchem letzteren ein nerviger Faden bis nahe zur äusseren Begrenzung verläuft, um daselbst mit einer kolbigen Anschwellung zu endigen (*C. Ritter*).

2. *Der bindegewebige Theil*, die *Bindesubstanz* der Retina, durchdringt alle Schichten bis zu dem Stratum bacillosum, dessen Elemente von einer ganz wasserhellen, festen, dehnbaren, zähen und elastischen Masse zusammengehalten werden (*Henle*). Das *Bindegewebe* gleicht dem des Gehirnes und bildet eine Art Gerüst, dessen Maschen oder Lücken von den nervigen Elementen, theilweise vielleicht auch von etwas *Ernährungsflüssigkeit* (*Klebs*) ausgefüllt werden. Sein *Grundelement* ist die *zweiästige Faserzelle*, wenigstens herrscht diese vor, wenn sich auch *vielästige* Zellen vorfinden sollten (*C. Ritter*). Die äussere Form und Gruppirung dieser Grundelemente wechselt in den verschiedenen Lagen des Organes. Diesen Differenzen Rechnung tragend, pflegt man das bindegewebige Gerüste abzutheilen in die *innere Limitans*, welche die Netzhaut nach innen zu begrenzt, in die *Müller'schen Stützfasern*, die beiden *Faserschichten* und die *äussere Grenzhaut*.

Die *innere Limitans i* trägt im Allgemeinen die Charaktere einer Glashaut (*Kölliker*). In neuerer Zeit wird sie durch feste Verkittung der dem retinalen Bindegewebe eigenen kernhaltigen Faserzellen entstanden erklärt (*C. Ritter*). Jede dieser Faserzellen soll nur zum Theile, meistens sogar nur zur kleineren Hälfte, in der Grenzhaut liegen, der Rest derselben aber sich unter einem Winkel gegen das Innere der Netzhaut abbiegen und, indem er sich mit anderen Faserzellen verbindet, bei der Bildung der *Müller'schen Stützfasern* concurriren. Die inneren Enden *h* dieser Stützfasern erscheinen kegelig, die einzelnen Faserzellen treten hier eben erst zusammen, um sich zu dünneren Strängen zu vereinigen, welche vielfach durch Nebenäste mit einander anastomosiren und so ein Fachwerk darstellen, in welchem die Nervenfasern und die Ganglienzellen eingebettet liegen. Es setzen sich diese Stützfasern in die innere Faserschichte fort und zeigen daselbst nahe der Körner-

zellenschichte häufig gekernte Anschwellungen *k*. In der *inneren Faserschichte* und von hier ab bis zur äusseren Limitans wechselt das Gefüge einigermassen sein Ansehen. Die Faserzellen verbreitern sich, werden viel zarter, durchsichtiger, verschmelzen viel inniger unter einander und stellen so ein äusserst fein granulirtes schleierartiges Fachwerk dar, in dessen Lücken die nervigen Elemente lagern (*M. Schultze, C. Ritter*). Besonders stark entwickelt ist dieses schleierartige Gefüge (*Neuroglia Virchow's*) in den beiden Faserschichten, wo es die Hauptmasse bildet und blos von den nervigen Verbindungsfäden der entsprechenden Nachbarschichten, von den *Müller'schen Nervenfasern*, durchzogen wird. Das *granulirte* Aussehen der beiden Faserschichten kömmt grossentheils auf seine Rechnung. An der äusseren Grenze der Körnerschichte verschmelzen die Faserzellen wieder zu einer dichteren Haut, der *Limitans externa* (*M. Schultze*), welche jedoch nur an der Peripherie der Netzhaut eine geschlossene Schichte bildet, sonst aber gleich einem Eierbrette vielfach durchlöchert ist, und durch seine Lücken die Verbindung der Stabschichtelemente mit den Stab- und Zapfenkörnern gestattet.

Im Bereiche der *Macula lutea*, wo die Netzhaut inniger mit der *Chorioidea* oder eigentlich mit deren *Tapet* verbunden ist, erscheint die Zusammensetzung des Organes etwas abweichend.

Die Nervenfaserschichte ist daselbst sehr reducirt, deren Bündel umgreifen den gelben Fleck in Bögen und scheinen nur eine einfache Lage von Fasern über dessen Oberfläche hinzusenden (*Henle*). Dafür ist die *Ganglienzellenschichte* dicker als anderswo, deren Elemente sind hier kleiner und in mehrfachen Lagen, bis zu acht, über einander gehäuft (*H. Müller*). Die *innere Faserschichte* mangelt und die *Körnerzellenschichte* ist sehr verschmächtigt. Die *äussere Faserschichte* hingegen ist wiederum sehr entwickelt und besteht weitaus zum grössten Theile aus Müller'schen *Nervenfasern*, welche alle aus einem Punkte in der Mitte des gelben Fleckes und aus dessen äusseren Schichten auszustrahlen und in einem leichten Bogen in den horizontalen Verlauf überzugehen scheinen (*Henle*). Die *Körnerschichte* ist mächtig. Die *Stäbe* werden von gestreckten, dicht an einander gedrängten Zapfen ersetzt und treten erst *jenseits* der Fovea auf, um gegen die Peripherie hin an Zahl zu wachsen und allmälig das Terrain fast allein zu behaupten.

Die Gefässe der Netzhaut sind Zweige der *Arteria und Vena centralis*, deren Stämme in dem Sehnerven lagern. Man unterscheidet *zwei obere* und *zwei untere arterielle* und *venöse*, zusammen also 8 *Hauptäste* nebst mehreren *kleinen* Zweigen, welche strahlenförmig gegen die Peripherie der Retina streichen, sich auf diesem Wege vielfach verästeln und am Ende schlingenförmig umbiegen, ein dichtes Maschenwerk mit rundlichen Lücken bildend. Es überschreiten diese Gefässe niemals die Ora serrata. Sie stehen durch viele sehr zarte Zweigchen mit den Ernährungsgefässen des Sehnerven und mittelbar durch diese mit dem hinteren *Scleralkranz* und den Gefässen der *Aderhaut* in Verbindung. Doch ist letztere zumeist eine *arterielle* (*Leber*).

Die *Hauptstämme* streichen sämmtlich *über der eigentlichen Nervenfaserschichte* und dringen höchstens in dieselbe ein, ohne sie nach hinten zu überschreiten. Die weiteren Verzweigungen derselben durchsetzen das bindegewebige Gerüste bis in die innere Faserschichte, höchstens bis zur Körnerzellenschichte. Die *musivischen* Schichten sind absolut *gefässlos*. Auch in den *gelben Fleck* treten einzelne Capillaren ein.

Lymphgefässe fehlen wahrscheinlich im Bereiche der Netzhaut, doch will man sie in neuester Zeit eingespritzt und auch ein *perivasculares Canalsystem* an den Blutgefässen der Retina entdeckt haben (*His*).

Ophthalmoskopische Erscheinungen. Die Netzhaut ist allerdings nicht vollkommen pellucid, immerhin aber durchsichtig genug, um sich dem Blicke des minder geübten Forschers zu entziehen. Derselbe erkennt nur die in der Retina streichenden, baumartig verzweigten *Gefässe*, welche sich scharf abheben von dem hintergelegenen gelbrothen Augengrunde

und sich theilweise durch ihre hellere Färbung, geringere Breite und den gestreckten Verlauf als *Arterien*, theilweise durch ihre dunklere Farbe, grössere Breite und geschlängelten Decurs als *Venen* darstellen. Bei starker Erleuchtung des Augengrundes und besonders bei *schiefem* Auffallen des Lichtes wird es indessen nicht sehr schwer, die *Netzhaut als solche* in Form eines höchst zarten bläulichweissen Nebels zu erblicken, welcher den Augengrund überkleidet.

Sehr pigmentreiche Augen sind hierzu besonders geeignet, weniger die farbstoffarmen blonder Individuen. Am auffälligsten ist diese Trübung in der nächsten Umgebung des Sehnerven und häufig so bedeutend, dass die Papille wie verschwommen und in ihrem Durchmesser wegen undeutlicher Begrenzung vergrössert erscheint, dass überdies aber auch die Gefässe sich sehr merklich verschleiert zeigen. Es ist unter solchen Verhältnissen oft sogar möglich, die *einzelnen Bündel* der Opticusausstrahlung in Form feiner radiärer Streifen wahrzunehmen (*Liebreich*).

Ausnahmsweise erscheint die Netzhaut in der Umgebung der Papille sehr intensiv weissgrau getrübt und völlig opak, es zeigt sich daselbst ein *mächtiger, etwas erhabener Fleck* mit wolkiger oder flammigstrahliger Grenze, welcher die Aderhaut, so weit er reicht, völlig deckt. Es hat ein solcher Fleck viel Aehnlichkeit mit jenen herdweisen Trübungen, wie sie bei den nephritischen Netzhautentzündungen vorkommen; unterscheidet sich davon aber dadurch, dass er gewöhnlich die *Papille freiässt* oder doch nur *theilweise* überkleidet. Die *Ursache* dieser Anomalie ist, dass die Nervenfasern ihre Markscheide, welche sie beim Eintritte in die Siebmembran zu verlieren pflegen, in einzelnen Fällen *wieder gewinnen*, nachdem sie von der Papille in die Netzhaut übergegangen sind, oder überhaupt erst in letzterer *durchsichtig* werden. Es bedingen derlei Zustände nur bei sehr bedeutender Ausdehnung eine *amaurotische Gesichtsschwäche*, meistens veranlassen sie blos eine *Vergrösserung des blinden Fleckes* (*O. Becker, Dönitz*) und dieses zwar aus dem Grunde, weil die *trüben* Nervenfasern die lichtempfindenden Elemente der *Stabschichte* decken und sonach die Entwerfung von Objectbildern auf *diesem* Stratum, so weit sie reichen, unmöglich machen. *Jenseits* der Grenzen des trüben Fleckes functionirt die Netzhaut ganz *normal*.

Die Macula lutea erkennt man an dem Fehlen der Netzhautgefässe, häufig auch an einer stärkeren Pigmentirung der betreffenden Stelle des Augengrundes (Fig. *P*) und an einem eigenthümlichen Reflex, welchen die Fovea centralis verursacht (*Coccius*).

Um diesen Reflex leicht wahrzunehmen, ist es gut, wenn der Kranke das von dem Spiegel auf den Augengrund geworfene Lichtbild fixirt, und wenn dieses möglichst scharf auf der Macula entworfen wird. Es präsentirt sich die Netzhautgrube dann als ein kleiner heller Fleck von ovaler halbmondförmiger etc. Gestalt. Neuerer Zeit ist es gelungen, die gelbe Färbung in der Umgebung der Fovea zu erkennen (*Liebreich*). Die bekannte Lage des gelben Fleckes etwas unter dem horizontalen Durchmesser des Augengrundes, fast um den doppelten Diameter der Papille von deren Grenze nach aussen, erleichtert natürlich das Finden wesentlich.

Ausnahmsweise hat man auch *die Blutbewegung in den Gefässen der Retina* wahrgenommen (*Ed. Jaeger, Liebreich, Cuignet*).

Senile Veränderungen. Diese betreffen hauptsächlich das *bindegewebige* Hüll- und Stützwerk. Die Stützfasern werden durch molekularen Detritus trübe und geben der Netzhaut, wenn sie von der vorderen Fläche aus betrachtet wird, ein *marmorirtes Aussehen*, was besonders am Cadaverauge deutlich hervortritt.

Auch findet man bei Greisen fast immer durchscheinende, das Licht stark brechende, choloide und amyloide, kugelige Massen. Dieselben häufen sich bisweilen derart und sind so mächtig, dass die Netzhaut schon für das freie und für das mit dem Ophthalmoskop bewaffnete Auge weiss getüpfelt erscheint. Sie sitzen vorzugsweise in der *Nervenfaserschichte*, kommen übrigens auch in dem bindegewebigen Gerüste des *Opticus* vor und sind *sclerosirte Bindegewebskörper*, theilweise vielleicht auch sclerosirte *nervige* Elemente. *Die Limitans retinae* wird dabei in der Regel

ebenfalls trübe durch Anlagerung organischer Massen, welche sich öfters zu mannigfaltigen Figuren aggregiren. Ausserdem stösst man bisweilen auf *atheromatöse Gefässe* (*Wedl*).

Es ist wahrscheinlich, dass jene Alterationen im Zusammenhange stehen mit der Abnahme der Sehschärfe, welche bei sehr alten Leuten bisweilen nachzuweisen ist. Unzweifelhaft wirkt dabei aber auch die Atrophie des Pigmentstratums, die choloide Degeneration der Uvealgrenzhaut und der dadurch bedingte stärkere Lichtreflex des Augengrundes mit.

Nosologie. Der entzündliche Process geht wohl immer von dem *bindegewebigen Gerüste* der Netzhaut aus. Er liefert wechselnde Mengen eines *Productes*, welches zumeist als *Infiltrat* zwischen und in dem Gefüge der Membran abgelagert erscheint, oft aber auch *theilweise* unter der Form eines *Exsudates* an einer oder beiden *Oberflächen* der Retina sich sammelt. Es setzt sich dasselbe zusammen aus einer *sulzartigen* gerinnbaren Grundlage und aus den Ergebnissen einer *Zellenwucherung*, welche je nach dem Charakter der Entzündung qualitativ und quantitativ sehr beträchtlich wechseln. Die *Elemente der Netzhaut* selbst werden dabei in mannigfaltiger Weise verändert. Das *bindegewebige Gerüste* und die *Gefässwandungen* werden häufig theilweise *hypertrophirt;* öfter aber, namentlich bei grosser *Intensität* des Processes, wird die Bindesubstanz durch *Verfettung* geschädigt und kann auch ganz *aufgelöst* werden. Die *Bindegewebskerne*, soweit sie nicht in der entzündlichen *Wucherung* aufgehen, pflegen sich theilweise in *Fettkörnchenkugeln* umzuwandeln, theilweise aber zu *sclerosiren,* in choloide und amyloide Massen überzugehen. Die *nervigen Elemente* können lange ihre Integrität bewahren und pflegen ihre Theilnahme an dem entzündlichen Processe weniger durch auffällige Prolificationsphänomene zu bekunden, als vielmehr durch *Sclerose* und durch *Verfettung*. (*H. Müller*, *Schweigger*, *Wedl*).

Die *sulzähnliche Grundlage des entzündlichen Productes* ist anfangs fast *homogen*, oder doch nur fein molekulirt, *trübt sich* aber allmälig durch Ausscheidung von *Fettkörnchen*. Bisweilen *gerinnt* sie vielleicht schon während des Lebens; jedenfalls kann sie am Cadaverauge unter dem Einfluss erhärtender Flüssigkeiten coagulirt werden und stellt sich dann in der Gestalt eines opaken weissgrauen *Faserfilzes* dar, welcher sich zwischen die Elemente der Netzhaut hineindrängt und dieselben auseinander treibt. Man findet sie gewöhnlich in *sämmtlichen* Schichten der Netzhaut; am *meisten* jedoch pflegt sich davon in den *Körnerschichten* zu sammeln. In der *äusseren Faserschichte* füllt sie bisweilen sogar ansehnliche *Hohlräume*, welche sie sich durch Verdrängung des Bindegewebes geschaffen hat.

Der *fettige Zerfall des Fasergerüstes* wird vornehmlich in der Bindesubstanz der *Körnerschichten* beobachtet, während das Gerüste der *inneren Netzhautschichten* öfter, und besonders bei längerem Bestande *chronischer* Entzündung, *hypertrophirt* gefunden wird. Die *hypertrophirenden Stützfasern* nehmen beträchtlich an Volum zu, jedes *einzelne* Faserelement wird dicker und stärker lichtbrechend, die Gesammtmasse des Gerüstes also auch trüber, so zwar, dass die in den inneren Netzhautschichten streichenden Gefässstämme schleierartig verhüllt werden. Die Trübung wird übrigens noch bedeutend gesteigert durch die gleichzeitigen Veränderungen der *Bindegewebskerne*. Diese schwellen auf, ihr Inhalt wird durch Niederschläge molekularer fettiger Massen trüb und sie beginnen zu wuchern. Weiterhin pflegt ein *grosser Theil* dieser Elemente sich in *Fettkörnerkugeln* umzuwandeln, während ein anderer Theil *sclerosirt*, sich in resistente, stark opalisirende, kernhaltige und oft auch leicht granulirte, choloide und amyloide Körper metamorphosirt. Sowohl die Fettkörnerkugeln als die choloiden Körper stehen bald *discret*, bald in *Haufen* gruppirt in und zwischen den Stützfasern und die ersteren verursachen, wenn sie nesterartig zusammengedrängt sind, öfters das oben erwähnte *getüpfelte* Aussehen der Netzhaut. Am reichlichsten pflegen die Fettkörnerkugeln und die choloiden Körper in den *Körnerstratis* und

dann in der *Nervenfaserschichte* vertreten zu sein, ja sie finden sich hier häufig in so grosser Menge, dass sie unmöglich blos aus der Umwandlung *präexistenter* Elemente abgeleitet werden können, sondern die Annahme einer vorgängigen *Zellenvermehrung* und der späteren Metamorphose *neugebildeter* zelliger Elemente zur Nothwendigkeit machen. Auf üppige *Zellenwucherungen* deutet übrigens der anatomische Befund öfters auch noch *anderweitig* in unzweifelhafter Weise hin. So erscheinen manchmal massenhaft neoplastische, zum Theil noch in Prolification begriffene *Kerne* eingelagert in das *Fasergerüste*, während die Fettkörnchenkugeln und die choloiden Körper an Zahl bedeutend zurücktreten. In einzelnen Fällen hat man sogar Haufen schön entwickelter spindeliger oder kolbiger *Kernzellen* und die Anfänge neoplastischer bindegewebiger *Intercellularsubstanz* in dem Gerüste der Netzhaut gefunden. Mitunter ist die Neubildung noch weiter gediehen, es wachsen ganze *Bündel* völlig entwickelten kernbesetzten, bisweilen vascularisirten Bindegewebes in das *Aderhauttapet* (*Pope*), oder was weitaus häufiger geschieht, in den *Glaskörper* (S. 149) hinein. Derlei Ansammlungen neoplastischer Kerne oder Zellen scheinen meisthin den oben erwähnten *marmorirten* Zeichnungen der entzündeten Netzhaut zu Grunde zu liegen.

Die nervigen Elemente widerstehen, wie gesagt, oft ziemlich lange, oder trüben sich einfach durch fettige Niederschläge, *ohne* damit die Fähigkeit der Wiederherstellung der *normalen* Functionstüchtigkeit einzubüssen. Am Ende jedoch werden sie wenigstens theilweise durch *Verfettigung* oder *Sclerose* ihres nervösen Charakters verlustig. *Verfettigende Nervenröhren* schwellen öfters merklich auf und verursachen, wenn ihre Zahl eine bedeutende ist, nicht selten eine ganz deutliche *gestrichelte* Zeichnung in den betreffenden Netzhauttheilen. In verfettigenden *Ganglienzellen* findet man statt des Kernes einen oder zwei matt glänzende Fetttropfen, oder es ist gar der *ganze* Zelleninhalt in eine feinkörnige Masse umgewandelt und auch die *Fortsätze* derselben erscheinen durch eine ähnliche krümliche Masse varicös aufgebläht. Die *Körner* und die Elemente der *Stabschichte* pflegen sich am längsten zu erhalten, können am Ende jedoch auch verfettigen. Die *Sclerose* wird vornehmlich an den *Nervenröhren* beobachtet; von den *übrigen* nervigen Gebilden ist es noch gar nicht sicher gestellt, sondern nur *sehr wahrscheinlich*, dass sie theilweise sclerosiren, sich in choloide Körper umwandeln können (*Iwanoff*, *Klebs*). *Sclerosirende Nervenröhren* zeigen sich streckenweise aufgetrieben, varicös, fein molekulirt und stärker lichtbrechend. Einzelne der varicösen Anschwellungen entwickeln sich rasch zu beträchtlichem Volum und gewinnen allmälig das Ansehen der choloiden Körper, besonders wenn die sie verbindenden Nervenröhrenstücke degeneriren oder gar völlig zu Grunde gehen und die sclerosirten Knoten dann isolirt erscheinen.

Die Gefässe erleiden in ihren *Wandungen* ähnliche Veränderungen, wie das Fasergerüste der Netzhaut. Besonders die *feineren* Aestchen pflegen stellenweise zu *verfettigen*. Theilweise *sclerosiren* sie wohl auch, ihre Wandungen erscheinen verdickt durch eine derbe, stark lichtbrechende Substanz, welche auch in das *Lumen* sich ergiesst und dieses verengert, hier und da sich übrigens auch zu *Knoten* oder *Scheiben* zusammenhäuft, welche nach allen ihren Eigenschaften den choloiden Körpern des Bindegewebes entsprechen (*Virchow*). Die *Adventitialschichte* der Gefässe *hypertrophirt* sehr gewöhnlich und zwar an den *grösseren* Stämmchen oft in sehr bedeutendem Grade, so dass dieselbe nicht nur sehr beträchtlich verdickt, sondern überdies noch mit neoplastischen bindegewebigen *Anhängseln* besetzt erscheint, welche bald das Aussehen *papillöser* Auswüchse haben, bald dem *flügelförmigen* Besatze mancher Pflanzenstengel ähneln (*Wedl*). Die zugehörigen *Kerne* zeigen sich oft in üppiger Wucherung begriffen, ja nicht selten findet man ganze *Kettenreihen* neoplastischer Kerne eingelagert. Das Epithel der inneren Rohrlichtung nimmt an der Prolification Antheil (*Iwanoff*).

In einzelnen Fällen *überwiegt* die Wucherung der *Gefässwände* jene des bindegewebigen Stützwerkes in besonders auffälligem Grade, so dass die grösseren Aeste und Stämmchen der Centraladern als weissliche Stränge aus dem entzündlich getrübten Netzhautgefüge sehr deutlich hervorstechen (*Perivasculitis retinae*, *Iwanoff*, *Nagel*).

Die Betheiligung der Gefässwände ist ein Hauptgrund des überaus häufigen Vorkommens von *haemorrhagischen Extravasaten* in entzündeten Netzhäuten. Es erreichen diese Ergüsse meisthin nur einen *geringen* Umfang, da die *hämodynamischen* Verhältnisse im Binnenraume des Augapfels

(S. 12) den massenhaften Austritt von Blut aus einzelnen Gefässrissen erschweren. Dafür sind sie oft recht *zahlreich*. Sie sitzen gemeiniglich in den *inneren* Schichten der Netzhaut, dringen jedoch unter dem Drucke der nachrückenden Blutsäule nicht selten in den Maschen des bindegewebigen Gerüstes weiter und werden dann in ihren äusseren Umrissen von dem Fachwerke gemodelt, erscheinen säulenförmig im Bereiche der Stützfasern, gestrichelt im Bereiche der Papille u. s. w. (*Heymann, Schneller*). Selten *zertrümmern* sie das Gefüge und gelangen bis in die äussere Faserschichte oder zwischen Netzhaut und Aderhaut, oder treten anderseits in den Glaskörper aus (S. 151). Sie pflegen, wenn sie nicht sehr massig sind, unter günstigen Verhältnissen bald *aufgesaugt* zu werden. Doch gehen sie bisweilen auch *ständige* Formen ein, zersetzen sich, indem sie ihre Farbe ins Purpurne oder Rostbraune wechseln, in eine körnige Masse, in welcher man oft noch spät nekrotische Blutkörperchen und mitunter auch Hämatinkrystalle erkennen kann.

Das häufige Auftreten von Extravasaten bei Netzhautentzündung hat aber noch einen anderen Grund, nämlich die *Anschwellung des Nervenkopfes* und die damit gesetzte *Stauung des venösen Rückflusses*. Es beschränkt sich eben ein in der Netzhaut verlaufender Wucherungsprocess nur ausnahmsweise auf die Retina als solche, in der Regel greift er auf den Stamm oder wenigstens auf den *Kopf* des Nerven über; während anderseits wieder eine Neuritis sich nur sehr selten an der Papille abgrenzt, ohne auf die Netzhaut fortzuschreiten. Es handelt sich demnach meisthin nicht sowohl um eine Retinitis im engeren Wortsinne, als vielmehr um eine *Neurodictyitis*.

Das *anatomische Bild* des Processes ist übrigens keineswegs immer ein gleiches, sondern ändert in seinen einzelnen Zügen sehr wesentlich ab. Man unterscheidet auf Grundlage der Differenzen mehrere *Arten* der Neurodictyitis, welche jedoch durch zahlreiche Uebergangsformen vielfältig mit einander zusammenhängen.

In der grössten Mehrzahl der Fälle zeigt sich die Netzhaut und die Papille an der Leiche *allenthalben ziemlich gleichmässig* aufgequollen, sulzähnlich durchscheinend oder schleierartig getrübt, streckenweise vielleicht weisslich getüpfelt, gestrichelt, oder marmorirt. Die genauere Untersuchung lässt den entzündlichen Process in *allen* Schichten der Retina deutlich nachweisen; doch ist das Infiltrat, die Massenzunahme des bindegewebigen Gerüstes, die Verfettigung und Sclerose der nervigen Elemente nicht immer durch die *ganze Dicke* des Organes *gleichmässig* vertheilt; vielmehr findet man sehr häufig die charakteristischen Veränderungen bald in den *eigentlich nervösen*, bald in den *musivischen* Stratis entschieden *vorwiegend*.

Sind die *inneren* Schichten vorzugsweise ergriffen, so geht gewöhnlich eine sehr ausgesprochene *Hyalitis* nebenher, die *Aderhaut* hingegen und das *Tapet* pflegen in *reinen* Fällen ihre Integrität zu bewahren oder doch erst *spät* an dem Processe Antheil zu nehmen. Man beschreibt diese Fälle unter dem Namen der *Neurodictyitis diffusa*.

Wo der entzündliche Process aber sich mehr in den *äusseren* Stratis der Netzhaut concentrirt, dort leidet *constant das Tapet* in sehr auffälliger Weise mit. Man findet dasselbe dann im *verkümmerten* Zustand, vergilbt und oft ganz zerworfen, ja streckenweise *fehlt* es ganz. *Einzelne* Zellen-

gruppen werden jedoch gewöhnlich in den *Wucherungsprocess* einbezogen, vermehren sich durch Neubildung und häufen sich zu Klumpen, wachsen theilweise in die entzündlich gelockerte Netzhaut hinein und regen *in dieser* andere neoplastische Zellen zur Pigmentbildung an. Die *Vermittler* dieses innigeren Rapportes zwischen Netzhaut und Tapet sind zum Theile *bindegewebige Auswüchse* des musivischen Stroma, welche zwischen die Pigmentzellen hineinwuchern (*Junge*, *Pope*), hauptsächlich aber eine *auf die äussere Netzhautoberfläche ausgeschwitzte Lage* sulzähnlichen gerinnungsfähigen Productes, welches die Retina und Aderhaut mit einander verklebt und einen *exsudirten* Theil des entzündlichen Infiltrates darstellt.

Es erscheint dasselbe bald homogen oder höchstens feinkörnig, bald streifig oder undeutlich faserig. Es enthält gewöhnlich nur geringe Mengen zelliger Gebilde. Mitunter verzweigen sich darin einzelne neugebildete *Gefässe* (*Sämisch*), welche mit denen der Netzhaut zusammenzuhängen scheinen und wahrscheinlich mit den bindegewebigen Auswüchsen dahin gedrungen sind.

Die *Exsudatschichte* ist oft *ziemlich gleichmässig* über die *ganze* Oberfläche der Netzhaut verbreitet, die Anlöthung der Retina an die Chorioidea und die Alteration des Tapetes erstrecken sich über die *gesammte* Ausdehnung der genannten Organe. Es werden solche Fälle, obgleich sie eine *exsudative* Form der Neurodictyitis repräsentiren, fast durchwegs noch der *diffusen* Netzhautentzündung beigezählt, da die ihr charakteristischen Veränderungen während des *entzündlichen* Stadiums am Lebenden durch die starke Trübung der Retina und des Glaskörpers verdeckt werden, das *Krankheitsbild* beider, übrigens verwandten Arten also nahe übereinstimmt und sich erst in *späteren* Perioden *verschieden* gestaltet, wenn die getrübten Theile sich aufzuhellen beginnen und fortschreitende *Atrophie* an die Stelle des *Wucherungsprozesses* getreten ist.

In anderen Fällen *häuft sich das Exsudat vorzugsweise an einzelnen Stellen* der hinteren Netzhautoberfläche, oder es kömmt *blos streckenweise* zu einer wirklichen Ausschwitzung, während die *diffus* entzündete Netzhaut im Uebrigen *keine* Verbindung mit der Chorioidea eingeht; ja gar nicht selten *tritt der ganze Process überhaupt nur herdweise auf* und der Rest der Retina und des Tapetes verharrt in einem der Norm nahestehenden Zustande oder leidet doch nur in geringem Masse mit. Es bilden diese ausgeschwitzten Producte meistens ziemlich dicke und oft auch sehr umfangreiche *Fladen* mit mehr oder weniger scharfen Grenzen. Vermöge ihrer Opacität und helleren Färbung stechen sie aus der umgebenden Trübung stark heraus und lassen die Netzhaut, wenn sie mächtiger sind, in ihrem Bereiche etwas vorgetrieben erscheinen. In *späteren* Stadien, wenn ein Theil des exsudirten und in die Netzhaut infiltrirten Productes der Resorption anheimgefallen und der Rest in der Schrumpfung vorgeschritten ist, stellen sie sich in Gestalt höchst charakteristischer, häufig figurirter *Flecke* dar, deren intensiv helle Grundfarbe und die oft massige Einlagerung tief dunkler Pigmentklumpen die oben erwähnten Tapetalterationen in der auffälligsten Weise zur Wahrnehmung bringen. Sie *sitzen* am gewöhnlichsten in der Gegend der *Macula lutea*, wo die Verbindung der Retina und Chorioidea schon in der Norm eine *innigere* ist. Auf diese Form passt vornehmlich der Name *Neurodictyitis exsudativa.*

Wo die *inneren* Schichten der Netzhaut in *ausgesprochenem* Grade mitleiden, zeigt sich meisthin auch der *Glaskörper* entzündlich getrübt.

Die Aderhaut als solche kann an dem Wucherungsprocesse Antheil nehmen, thut dies aber *nicht nothwendig* (*Sämisch*) und *wenn*, so gewöhnlich in *minder* auffälliger Weise. *Später* aber kömmt es im Bereiche der Exsudatherde stets zur *Atrophie der Choriocapillaris* und *der Vasculosa*. Doch stösst man hier und da auch auf Fälle, wo neueren Untersuchungen zu Folge das Product *gleich ursprünglich innerhalb des eigentlichen Aderhautparenchymes* in *knotenähnlichen* Massen oder in *flächenartig* ausgebreiteten Fladen mit meist *rundlichen* Umrissen und scharfen, gewöhnlich wulstähnlich aufgeworfenen Rändern abgelagert wird. Es sollen diese Herde weiterhin die Grenzhaut der Chorioidea durchbrechen, mit der Aussenfläche der Netzhaut in Berührung kommen und, indem sie letztere in den Wucherungsprocess mitverwickeln, in deren Gefüge eindringen (*Förster*). Es rechtfertigen die erwähnten Zustände der *Aderhaut* einigermassen den der ganzen Krankheitsgruppe *früher* beigemessenen Namen einer *Retinochorioiditis* oder *Chorioiditis exsudativa*.

Die *knotigen Einlagerungen im Aderhautgefüge* erwiesen sich theils als Haufen wuchernder *Zellen* spindeliger Form; theils als Aggregate verzweigter, vielfach anastomosirender und stark pigmentirter *Stränge*, welche zum Theile degenerirte *Blutgefässe* der Vasculosa, zum Theile neugebildete *Kernmassen* waren. Es lagerten diese Gebilde in einer schwach faserstreifigen Grundlage, welche mit zahlreichen Choloidkugeln und pigmentlosen Kernen durchstreut war. Hier und da jedoch häuften sich die pigmentirten Massen auch in der Art, dass die Grundlage ganz verschwand und mächtige, fast solide, über die Oberfläche der Aderhaut etwas emporragende *Pigmentklumpen* dargestellt wurden. In einem Falle fand man derartige Einlagerungen aus einem *durchsichtigen*, feinfaserigen, weitmaschigen und ganz farblosen Gewebe bestehend, welches sich von dem umgebenden, wenig veränderten Aderhautgefüge sehr scharf absetzte. Es liess dieses Gewebe ansehnliche Lücken zwischen sich, welche von einer formlosen Masse, spärlichen kernähnlichen Gebilden und wahren Kernzellen ausgefüllt wurden. Die Elemente der *Aderhaut* waren im Bereiche dieser Herde völlig untergegangen. An der Oberfläche der *pigmentlosen* Knoten unterschied man deutlich ein Stratum wuchernder, sehr stark und dunkel pigmentirter Kernzellen. Die *Netzhaut* schien durch faserige Fortsätze mit der Neubildung zusammenzuhängen und war, da die untersuchten Fälle sämmtlich schon sehr *veraltet* waren, stark *atrophirt* (*Förster*).

Es sind dermalen noch zu wenig genaue Untersuchungen angestellt worden, als dass sich mit Bestimmtheit darüber entscheiden liesse, ob die im Obigen angeführten Unterschiede blos *Varianten* eines und desselben krankhaften Vorganges oder *essentiel differente Processe* charakterisiren. Neuester Zeit scheint man sich auf Seite der *letzteren* Ansicht zu neigen, ja Manche stellen bereits die Fälle der ersteren Art als „*Retinitis circumscripta*“ denen der zweiten Art, der „*Chorioiditis areolaris*“ gegenüber, indem sie meinen, dass bei der Ersteren die Affection der *Netzhaut*, bei der Letzteren das *Chorioidalleiden* überwiegend sei (*Sämisch*). Doch handelt es sich eben nur um ein Mehr oder Weniger und das Vorkommen zahlreicher *Uebergangsformen* lässt bisher das *Zusammenfassen* beider Arten ganz gut rechtfertigen.

Bei einer weiteren Form der Netzhautentzündung, welche an den Bestand der *Bright'schen* oder *verwandter Nierenkrankheiten* gebunden ist und darum als *nephritische Netzhautentzündung* beschrieben wird, sammeln sich *grosse Mengen* eines meistens rasch *verfettigenden* Entzündungsproductes in der *hinteren* Hälfte der Retina sowie im *Nervenkopfe* und machen dieselben oft beträchtlich anschwellen. Nebenher geht immer eine starke *Blutüberfüllung*, wenigstens in den *Venen*. Auch sind streifige oder fleckenartige *Extravasate* im Bereich der Productherde eine constante Erscheinung.

Der mikroskopische Befund ist von dem der vorigen Arten der Dictyitis nicht wesentlich verschieden, das *Charakteristische* liegt eben nur in den *massigen Productanhäufungen*, welche zumeist als *Infiltrat*, theilweise aber auch nicht selten als *Exsudat* zwischen Netz- und Aderhaut erscheinen, die beiden letzteren Membranen

streckenweise mit einander *verkleben* und die der *exsudativen* Form der Netzhautentzündung charakteristischen Veränderungen des *Tapetes* im Gefolge haben. Im *Glaskörper* wurden nebenbei öfters fibrinose Gerinnsel und wuchernde Zellen gesehen. Die *Aderhaut* erwies sich serös durchfeuchtet und in ihrem Gefüge gelockert; die Bindegewebszellen ihres Stromas erschienen aufgequollen, getrübt, zum Theile in choloide Körper umgewandelt; die zarteren *Gefässe*, namentlich die Netze der *Choriocapillaris*, waren durch eine stark lichtbrechende Substanz in ihren Wandungen verdickt, in ihren Lichtungen aber verengert oder ganz verstopft (sclerosirt); die Grenzhaut der Chorioidea zeigte sich normal oder mit choloiden Massen besetzt (*Virchow, H. Müller, Zenker, Schweigger*).

Bei einer *vierten Form der Dictyitis*, welche man mit dem Namen der *eiterigen, suppurativen*, beziehungsweise wohl auch *tuberkulösen*, belegen kann, erscheint die Netzhaut sammt der Papille in ihrer grössten oder vollen Ausdehnung Anfangs in sehr auffälliger Weise weissgelb getrübt und hyperämirt; später aber wird sie ganz opak, eitergelb, von ähnlichen Extravasaten wie bei der früheren Form durchsetzt, quillt auf, nimmt bedeutend an Dicke zu, wird dabei auch lockerer und *zerfällt* wohl gar stellenweise in eine eiterige Masse, während gleichzeitig eiteriges Product sich an einer oder beiden Oberflächen sammelt; oder es häuft sich das Product zu *tuberkelähnlichen Geschwülsten*, welche weiterhin schmelzen. Die *Gefässe* werden von den Entzündungsproducten meistens ganz verdeckt und zum Theile wohl auch comprimirt. In vielen Fällen erscheinen einzelne Stämme oder Aeste von eiterigen Producten wurstähnlich *gefüllt* und stark ausgedehnt (*Wedl, C. Ritter, Nagel*).

Auch bei der eitrigen Form der Netzhautentzündung findet sich jene *sulzähnliche* gerinnbare Substanz als Grundlage des Productes. Sie ist immer *sehr trüb* von fettigem Detritus. Der *charakteristische Bestandtheil* des Productes sind im Allgemeinen *Eiterkörper*. Man hat sie in einzelnen Fällen blos in der *Nervenfaserschichte* gesehen, wo sie sich dicht an einander drängten, während die *übrigen* Strata die Merkmale einer *diffusen, nicht eitrigen* Entzündung darboten und dann auch wohl von *geronnenem* fettigen Producte durchdrungen erschienen. In der Regel jedoch zeigen sich die Eiterkörper *allenthalben* im Inneren des sulzig aufgequollenen Gefüges und in den an den freien *Oberflächen* abgesetzten Exsudaten. Sie *überwiegen* gewöhnlich sogar an Masse in dem Grade, dass sie alles andere förmlich decken. *Neben* ihnen erscheinen oft *Fettkörnchenkugeln*, selten grössere Mengen *choloider* Körper. Die *nervigen Elemente* und das *Fasergerüste* leiden immer schon sehr frühzeitig durch *Verfettigung* und pflegen auch rasch zu *zerfallen*. Von den *nervigen* Elementen gehen besonders leicht die *Nervenröhren* und die *Ganglienzellen* unter, während die *Körner* und die Elemente der *Stabschichte* sich öfters einige Zeit lang erhalten, oder höchstens trüb werden und merklich aufschwellen.

Bei *sehr intensiven* suppurativen Netzhautentzündungen, besonders bei der *tuberkulosen* Form, kömmt es nicht zur Entwickelung wahrer Eiterkörper; vielmehr erscheint die Netzhaut ihrer *ganzen* Ausdehnung nach oder *streckenweise* verwandelt in eine mehr minder dichte Masse von eitrigem oder käsigem Aussehen, deren Hauptbestandtheile *fettiger Detritus* und eine Unzahl sich theilender und rasch verfettigender, unregelmässig geformter *Kerne* sind.

Die *suppurative Netzhautentzündung* zeigt sich *fast immer* neben massenhaften Eiterablagerungen in der Aderhaut und dem Glaskörper, sie ist der Regel nach nur *eine Theilerscheinung der Chorioiditis*, oder besser, *der Panophthalmitis suppurativa*. Nur sehr ausnahmsweise, und dann gemeiniglich in Folge *eitriger Embolie* einzelner Netzhautgefässstämme (*Virchow, Nagel*), tritt die Dictyitis suppurativa *primär* und in *reiner* Form auf. Sie zeichnet sich immer durch *sehr acuten* Verlauf und *reichliche* Production aus. Schon binnen wenigen Tagen pflegt die von vorneherein fast oder ganz *erblindete* Netzhaut in grossem Umfange oder der ganzen Ausdehnung nach von eiterigen Producten mächtig aufgetrieben und bedeckt zu sein. Alsbald

participiren dann die *übrigen* Bulbusorgane und der Augapfel geht unter den Erscheinungen der Panophthalmitis *atrophisch* oder *phthisisch* zu Grunde. (Siehe Chorioiditis suppurativa).

Quellen: *H. Müller*, Zeitschrift f. wiss. Zoologie VIII. S. 1, Anat. phys. Untersuchungen über die Retina. Leipzig, 1856, kl. Monatbl. 1863. S. 438, A. f. O. IV. 2. S. 41. — *Kölliker*, Mikr. Anatomie II. Leipzig, 1854. S. 648, 698. — *Henle*, Nachrichten der k. Gesellschaft der Wiss. zu Göttingen, 1864. S. 119, 305, Handbuch der Anat. II. 3. Braunschweig, 1866. S. 636. — *C. Ritter*, die Structur der Retina nach Untersuchungen am Wallfischauge. Leipzig, 1864, A. f. O. V. 2. S. 101, VIII. 1. S. 67, X. 1. S. 67, 74, 79, X. 2. S. 147, XI. 1. S. 89, 179. — *Ammon*, A. f. O. IV. 1. S. 93. *Babuchin*, Würzburg. naturw. Zeitschrift IV. S. 70, 81, V. S. 127, — *M. Schultze*, Observ. de retinae structura penitiore. Bonnae, 1859. — *Braun*, Sitzungsberichte der Wiener k. Akad. d. Wiss. 17. Bd. S. 15. — *W. Krause*, Zeitschrift f. rat. Medicin 3. R. XI. S. 175. — *Manz* ibid. X. S. 301. — *Schiess-Gemuseus* ibid. 18. Bd. S. 129. — *Welker* ibid. 20. Bd. S. 173. — *Virchow* dessen Archiv X. S. 190. — *Heinemann* ibid. 30. Bd. S. 256. — *Schelske* ibid. 28. Bd. S. 482. — *Beckmann* ibid. XIII. S. 97. — *Recklingshausen* ibid. 30. Bd. S. 375, A. f. O. X. 2. S. 71. — *Klebs*, A. f. O. XI. 2. S. 251, Virchow's Archiv. 21. Bd. S. 188. — *Leber*, Denkschriften der Wiener k. Akad. der Wiss. 24. Bd. S. 323, A. f. O. XI. 1. S. 4. — *Kugel*, A. f. O. IX. 3. S. 129. — *Niemetschek*, Prager Vierteljahrschrift, 1866. I. S. 132. — *His*, kl. Monatbl. 1865. S. 243. — *Liebreich*, A. f. O. IV. 2. S. 295, 299, 301, V. 2. S. 261, Atlas der Ophthalmoskopie. Berlin, 1863. Taf. 1, 2. — *Schirmer* A. f. O. X, 1. S. 148 — *O. Becker*, Wiener med. Wochenschrift, 1861. Nro. 28, 29. — *Dönitz*, Archiv f. Anat. u. Phys. 1864. S. 741. — *Schweigger*, A. f. O. VI. 2. S. 313, Vorlesungen über den Gebrauch des Augenspiegels. Berlin, 1864. S. 67, 96. — *Ed. Jaeger*, Staar und Staaroperationen. Wien, 1854. S. 104, Beiträge zur path. Anat. des Auges. Wien, 1855. Taf. 13. *Cuignet.* kl. Monatbl. 1866. S. 199. — *Coccius*, Ueber die Anwendung des Augenspiegels. Leipzig, 1853. S. 43, 46.

Nosologie: Türck, Zeitschrift der Wiener Aerzte. 1850. Nro. 4. — *Wedl*, Atlas Retina-Opticus, Sitzungsberichte der Wiener k. Akad. 48. Bd. S. 384. — *Heymann* und *Zenker*, A. f. O. II. 2. S. 137, VII. 1. S. 132, VIII. 1. S. 173, 182. — *Schneller* ibid. VII. 1. S. 83. — *Schweigger* ibid. V. 2. S. 220, VI. 1. S. 153, VI. 2. S. 259, 264, 277, 287, 291, 294, 300, IX. 1. S. 203, Vorlesungen über den Gebrauch des Augenspiegels. Berlin, 1864. S. 101, kl. Monatbl. 1864. S. 399. — *Nagel*, A. f. O. VI. 1. S. 191, 220, kl. Monatbl. 1864. S. 394. — *Iwanoff*, A. f. O. XI. 1. S. 135, 137, 143, 146, 154, kl. Monatbl. 1864. S. 415, 1865. S. 328. — *Klebs*, A. f. O. XI. 2. S. 244. — *Junge* ibid. V. I. S. 49. 55. — *Bolling Pope*, Würzburg. med. Zeitschrift III. S. 244, kl. Monatbl. 1863. S. 317. — *Sämisch*, Beiträge zur norm. u. path. Anat. des Auges. Leipzig, 1862. S. 18, 24, 29. — *Förster*, Ophth. Beiträge. Berlin, 1862. S. 99. — *Virchow* dessen Archiv. X. S. 170, 181. — *Wagner* ibid. XII. S. 218. — *Beckmann* ibid. XIII. S. 97. — *Demme*, Beiträge zur path. Anat. des Tetanus. Leipzig und Heidelberg, 1859. S. 93. — *H. Müller*, A. f. O. IV. 2. S. 41, Verhandlungen der Würzburger phys. med. Gesellschaft. 1856. 27. Dec., 1858. 8. Mai, 1859. 28. Mai. — *Malmsten* und *Gyllenschiold*, Gaz. méd. de Paris. 1862. Nro. 36. — *C. Ritter*, A. f. O. VIII. 1. S. 14, 67, 72. — *Schiess-Gemuseus* ibid. IX. 1. S. 30, 36.

1. Die diffuse Neurodictyitis.

Krankheitsbild. *Charakteristisch sind: Eine mehr gleichmässige oder wolkig verschwommene Trübung der Netzhaut und Papille mit davon abhängiger Verschleierung oder völliger Verhüllung der hinteren Aderhautgrenze; Ueberfüllung der grösseren Gefässstämme mit Neigung zu Blutergüssen; Umnebelung oder Verdunkelung des Gesichtsfeldes.*

1. *Die ophthalmoskopischen Symptome* und darunter das Hauptmerkmal, die *Trübung der Netzhaut und Papille*, sind nicht immer sehr deutlich ausgesprochen. Der Augenspiegel wirft nämlich nur *directes* Licht, und dieses

fast *senkrecht*, also unter Winkeln auf die Netzhaut, welche einer *ausgiebigen* Lichtzerstreuung *nicht* günstig sind. Es muss also die optische Gleichartigkeit der Netzhaut und Papille schon in ziemlich *beträchtlichem* Grade abgenommen haben, wenn die Trübung im Augenspiegelbilde *sehr auffällig* hervorstechen soll. In der That hat man in manchen Fällen *grosse* Noth, das Vorhandensein einer *pathologischen Trübung* mit *Sicherheit* nachzuweisen (Fig. *B*); die Diagnose muss sich vornehmlich auf die Nachweisbarkeit von *Circulationsstörungen, Blutextravasaten* und insbesondere auf die ziemlich charakteristischen *subjectiven* Symptome stützen, und dies zwar um so mehr, als sehr zarte schleierartige Trübungen der hinteren Netzhautportionen auch *im Normalzustande* nicht gerade selten vorkommen und dann die hintere Aderhautgrenze minder scharf heraustreten lassen.

In einzelnen Fällen lagern sich derlei entzündliche Trübungen wohl auch nur über *einzelne Theile* des Augengrundes, die Retinitis erscheint, zeitweise wenigstens, *partiel*. Verhältnissmässig am häufigsten wird dies in der Gegend der *Macula lutea* beobachtet.

Bei grösserer Intensität des Processes mit *reichlicher Productbildung* und *Fettausscheidung* nimmt die optische Ungleichartigkeit der Netzhaut und Papille, somit auch die Auffälligkeit der pathologischen *Trübung*, in sehr rascher Progression zu. Oft findet man dann die Retina als eine *mehr weniger dicht und nicht immer ganz gleichmässig getrübte*, weissliche, gelbliche oder grauliche *Schichte*, welche schleierartig über die Chorioidea ausgespannt ist und diese nur schwach röthlich durchschimmern lässt; daher auch der *Sehnerveneintritt* sich sehr schwach abgrenzt und blos durch seine hellere Farbe von der Umgebung absticht. In anderen Fällen wird die *Chorioidea völlig gedeckt*, der Augengrund erscheint matt, schmutzig gelbgrau mit dunkleren und lichteren wolkigen Zeichnungen; die hintere *Aderhautgrenze* ist *vollständig* verhüllt und man erkennt den *Ort der Papille* nur an dem gemeinsamen Austritte der centralen Gefässstämme und einer daselbst etwa vorhandenen grubigen Vertiefung (Fig. *C*).

In der Trübung, welche sich über den Augengrund hinzieht, gewahrt man bei günstiger Beleuchtung bisweilen auch die (S. 175) erwähnten, auf *bestimmte* anatomische Verhältnisse hindeutenden, feinen *Tüpfel, radiären Strichelungen* und zarten *marmorirten Zeichnungen*.

Die nebenhergehende *Circulationsstörung* bekundet sich oftmals deutlich durch *starke, radiär gestreifte* oder *gestrichelte Röthung der Papille* und ihrer nächsten Umgebung; häufiger aber, und zwar besonders bei längerem Bestande *chronischer* Entzündungsformen, blos durch auffällige *Erweiterung* und *Schlängelung* der *venösen* Stämme und Hauptäste. Die *Arterien* erscheinen dabei meistens von *normalem* Durchmesser oder gar *verengt*. Nicht selten erkennt man in den Venen *dunklere und hellere Stellen* (Fig. *B, C*) und erklärt sich dieses daraus, dass jene bei reichlicherer Productbildung nicht in *Einer* Fläche streichen, sondern von der geschwellten Netzhautportion bald nach vorne gedrängt werden, bald sich nach hinten einsenken und darum streckenweise in einer ihrer Axe sich nähernden Richtung gesehen werden. Die Gefässe werden dabei entweder in ganz *scharfen* und *klaren* Bildern wahrgenommen, oder sie zeigen sich auffällig *verschleiert*, ein Phänomen, welches durch weit gediehene entzündliche Veränderungen der *vordersten* Netzhautschichte und vornehmlich des *Glaskörpers* begründet wird.

In manchen Fällen, namentlich bei mehr *chronischen* Formen des Processes, findet man die Gefässstämme und deren grössere Aeste von hellen, glänzenden, *weisslichen Linien* eingesäumt. Es deuten dieselben auf *Hypertrophie der Wandungen* und treten besonders stark bei der Untersuchung im *aufrechten* Bilde hervor, wenn durch leichte Drehungen des Spiegels die Richtung des auffallenden Lichtes gewechselt wird (*Schweigger*). Der Reflex pflegt dann vorzugsweise an den *Arterien* auffällig zu sein. Ausnahmsweise stellen sich die Gefässe wohl gar als weisse *verzweigte Stränge* dar, welche die darin strömende Blutsäule nur ganz *undeutlich* durchschimmern lassen oder gänzlich *decken*, so dass das Gefäss für *obliterirt* gehalten werden könnte (*Nagel*). Oefters gelingt es dann noch, das Blut zur Wahrnehmung zu bringen und die *Durchgängigkeit* des Rohres zu erweisen, wenn man ein sehr kleines Flammenbild unmittelbar neben der betreffenden Gefässpartie entwirft. Leuchtet auch dann die Blutsäule nicht durch, so ist der Schluss auf *Unwegsamkeit* des Rohrstückes gerechtfertigt (*Liebreich*).

Eine *sehr ausgesprochene* und bis *in die feineren Zweige* ausgedehnte *Hyperämie* gehört keineswegs zu den *gewöhnlichen* Symptomen, sondern wird im Gegentheile *nur selten* und dann meistens blos *im ersten Beginne* einer *mit grösserer Intensität* auftretenden Retinitis beobachtet. Sie charakterisirt sich durch eine *feine rothe Punktirung* der Netzhaut und durch das Auftreten *zarter* dichter gitterartiger oder schlingenförmiger *Gefässnetze*. In der Regel *fehlt sie* und man findet höchstens die *Papille*, vorzüglich die periphere Zone derselben, stark hyperämirt, so dass die Sehnervenscheibe sich nur wenig oder gar nicht von dem übrigen Augengrunde abhebt.

Hämorrhagische Extravasate (Fig. *B*, *C*) sind zwar kein constantes Symptom, kommen aber doch *sehr häufig* vor. Sie stellen sich als dunklere und hellere blutrothe *Punkte, Streifen, Spritzer* oder umfangreichere *Flecke* dar, deren Grenzen bald scharf, bald verwaschen sind. Sie liegen häufig ganz *oberflächlich an den Venen* und stechen dann besonders im Bereiche heller Exsudatfladen sehr auffällig heraus. Oefters liegen sie aber auch *tiefer* und werden von den Trübungen schleierartig *gedeckt*. Wo sie sehr *zahlreich* oder von grösserem *Umfange* sind, pflegt man von einer *Neurodictyitis apoplectica* zu sprechen. Eine besondere *Art* der Netzhautentzündung daraus zu machen, ist aber unpassend.

Das ophthalmoskopische Bild der diffusen Neurodictyitis wird im Ganzen sehr wesentlich beeinflusst durch *entzündliche Glaskörpertrübungen*.

Diese fehlen in der That bei mehr *acut auftretenden* Fällen nur selten, machen sich aber auch oft bei *sehr chronisch* verlaufenden, wenigstens zeitweilig und besonders während den Nachschüben des Processes, geltend. Sie sind manchmal so dicht, dass die Netzhaut durch den Augenspiegel gar *nicht* wahrgenommen werden kann. Häufiger jedoch bilden sie blos einen zarten diffusen Nebel oder feine Wölkchen, welche sich über den Augengrund lagern, bisweilen wohl auch auf einzelne Theile des letzteren beschränkt sind und sich bei günstigen Einfallswinkeln des Spiegellichtes in verschwommenen Umrissen getrennt wahrnehmen lassen.

2. Im Uebrigen bietet der erkrankte Augapfel bei reiner Netzhautentzündung *objectiv wenig oder nichts Charakteristisches*. Er kann trotz weit gediehener diffuser Dictyitis *ganz normal* aussehen.

3. Von höchstem Belange sind die durch die Entzündung bedingten *Functionsstörungen der Netzhaut*. Sie sind es immer, welche den Kranken auf sein Leiden aufmerksam machen und der ärztlichen Behandlung zuführen.

Sehr häufig, namentlich bei *gleichmässiger* Vertheilung der Producte in der Netzhaut, äussert sich die Functionsstörung durch eine *gleichmässige*, mehr weniger dichte, rasch oder allmälig sich steigernde *Umnebelung des ganzen Gesichtsfeldes*. Bei *niederen* Graden der Affection klagt der Kranke meistens über einen weisslichen oder weissgrauen, öfters auch gelblichen

oder bräunlichgelben Nebel, welcher sämmtliche im Sehfelde gelegenen Objecte einhüllt. Die Untersuchung ergibt eine merkliche *Abnahme der centralen Sehschärfe* mit verhältnissmässiger *Undeutlichkeit des excentrischen Sehens.* Bei *höheren* Graden des Leidens ist der Nebel dichter, seine Farbe mehr grau bis ins Aschgraue, die Objecte erscheinen wie in Rauch gehüllt; die centrale Sehschärfe ist auf ein Geringes gesunken, das peripherische Sehen aber bis auf blosse Lichtempfindung geschwunden; *geringere* Erleuchtungsintensitäten heben jede Wahrnehmung auf, es ist sogenannter *amaurotischer Nachtnebel* gegeben. In den *höchsten* Graden endlich hört die *qualitative* Lichtempfindung auf, das kranke Auge kann nur mehr über *stärkere oder schwächere Erleuchtung des Gesichtsfeldes* urtheilen.

Mit Berücksichtigung der pathologisch-anatomischen Befunde darf man es als sicher annehmen, dass der hellfarbige Schleier, welcher sich bei minderen Graden des Leidens über das Gesichtsfeld lagert, nicht blos der Ausdruck einer verminderten *Perceptions-* und *Leitungsfähigkeit* der *nervigen* Elemente sei, sondern abgesehen von den etwa nebenhergehenden *Glaskörpertrübungen* grössten Theiles auf Rechnung des optisch ungleichartiger gewordenen *bindegewebigen Gerüstes* gesetzt werden müsse, also, ähnlich den Sehstörungen bei Trübungen der *dioptrischen* Medien, eine Folge der Zerstreuung des Lichtes in den entzündeten Schichten der Netzhaut sei.

In der That bietet die Qualität der durch derartige Formen der Retinitis bedingten Sehstörungen sprechende Analogien mit den Sehstörungen, welche durch centrale, die Pupille deckende Hornhauttrübungen begründet werden. *Grelle* Erleuchtung des Sehfeldes, besonders die Einwirkung intensiven *diffusen* Lichtes, steigert die Sehstörung durch Verdichtung und hellere Färbung des Nebels; *Dunkelheit* des Sehfeldes aber bewirkt, dass nicht genug directe Strahlen die vorderen Netzhautschichten passiren, um *hinlänglich lichtstarke* Bilder auf dem Stratum bacillosum entwerfen zu können. *Bei genügender* Erleuchtung des Gesichtsfeldes und möglichster Ausschliessung *diffusen* Lichtes hindern schwache Trübungen der entzündeten Netzhaut nicht, dass der Kranke noch *kleine*, von der Umgebung stark contrastirende Objecte *mit dem Centrum* der Retina zu *deutlicher* Wahrnehmung bringen, gewöhnliche Druckschrift lesen u. s. w. kann. Doch muss der Kranke die Objecte *mehr dem Auge nähern*, als in der Norm, er strengt sich dabei auch mehr an und dauert nicht aus.

Es versteht sich von selbst, dass bei *Massenzunahme* des entzündlichen Productes dessen *optische* Wirkung und die *Functionsstörung* der nervigen Elemente wachsen müsse. *Bei auffälliger Trübung* oder *völliger Undurchsichtigkeit der Retina* ist die centrale Sehschärfe und die Deutlichkeit der excentrischen Wahrnehmungen in der Regel, aber nicht immer, schon *sehr geschwächt*, es bedarf eines völligen Abschlusses des diffusen Lichtes und auch grosser, von der Umgebung stark contrastirender und *nahe*gestellter Objecte, um ein Erkennen derselben zu ermöglichen. In vielen Fällen ist das Sehvermögen gar schon *auf quantitative Lichtempfindung geschwunden.*

Im Ganzen lässt sich zwischen dem *Grade der Sehstörung* und der *Massenhaftigkeit der Producte* ein stetiges gerades Verhältniss *nicht* erkennen. Es fällt hierbei eben die grössere oder geringere Betheiligung der *nervösen Elemente* sehr gewichtig in die Wagschale und diese steht keineswegs immer in Proportion zur Anhäufung von Producten im bindegewebigen Gerüste der Retina und des Opticus, vielmehr sind die nervigen Theile nicht selten noch sehr wohl *erhalten* bei weit vorgeschrittener *Wucherung* des Fachwerkes und umgekehrt. Es geschieht daher auch nicht selten, dass bei relativ *geringer* Trübung der Retina *hochgradige* Sehstörung, ja blosse Lichtempfindung beobachtet wird, ohne dass ein Centralleiden oder eine bezügliche Affection des Nervenstammes hierauf Einfluss nähme.

In *einzelnen* Fällen von *reiner* diffuser Neurodictyitis kömmt es zu *Einschränkungen des Gesichtsfeldes*, es geht die Functionstüchtigkeit eines

kleineren oder grösseren *Abschnittes* der Netzhaut völlig verloren, während der *Rest* des Organes mit den vorhin geschilderten Hemmungen functionirt. Viel häufiger sind *Unterbrechungen des Gesichtsfeldes*, d. i. Erblindungen einzelner, dem Centrum näher gelegener Stellen der Netzhaut. Sie stellen sich als *leere, dicht umschleierte* oder *dunkle Flecke* im Sehfelde dar. Oft ist es ein *einzelner* Fleck, welcher centrisch oder excentrisch lagert, ein *Ring*, welcher die Mitte des Sehfeldes umgibt u. s. w. In anderen Fällen sind es *mehrere* in Grösse und Gestalt verschiedene Flecke. Die *Grenzen* dieser Einschränkungen und Unterbrechungen pflegen *minder scharf* zu sein, als bei den durch centrale oder Sehnervenleiden begründeten *amblyopischen Zuständen* (Siehe schwarzen Staar).

Es unterliegt keinem Zweifel, dass *Blutextravasate* und stellenweise dichtere *Glaskörpertrübungen* partielle Verdunkelungen des Gesichtsfeldes mitbegründen (*Graefe*).

Zu den aufgezählten subjectiven Symptomen kommen häufig noch andere, welche ihrer *Inconstanz* wegen jedoch nur *geringen diagnostischen* Werth besitzen. So klagen die Kranken oft über ein eigenthümliches *Schimmern, Glitzern, Zittern, Wimmeln im Gesichtsfelde*, welches bald stärker, bald schwächer hervortritt. Bisweilen erscheint *das Gesichtsfeld gefärbt*, gelblich, röthlich, grünlich u. s. w. Auch *wahre Chromopsie und Photopsie* kömmt nicht selten, wenigstens periodenweise, nach stärkeren geistigen und körperlichen Aufregungen, vor. Am häufigsten wird sie bei mehr acut auftretenden Processen, insbesondere nach der Einwirkung eines heftigen Irritamentes, beobachtet und ist dann mitunter durch ihre Intensität und Dauer in sehr hohem Grade peinlich. Ueberhaupt deuten diese subjectiven Gesichtserscheinungen auf *Fortdauer der progressiven Periode* und sind insoferne von *prognostischer* Bedeutung.

In einzelnen seltenen Fällen sehen die Kranken die Objecte verzogen, verzerrt, theilweise über und durch einander geworfen (*Metamorphopsie*), verkleinert (*Mikropsie*), verbreitert oder vergrössert (*Megalopsie*).

Eigentliche *Lichtscheu und Schmerzen* gehören ebenfalls nicht zu den constanten Symptomen, fehlen im Gegentheile sehr häufig, namentlich bei mehr chronischen Formen und in den späteren Stadien der rascher verlaufenden Fälle.

Ursachen. 1. Die Neuroretinitis diffusa entwickelt sich öfters primär, *ohne dass sich ein ätiologisches Moment* mit irgend einem Wahrscheinlichkeitsgrade nachweisen liesse. Häufiger jedoch wird sie *durch eruirbare innere und äussere Schädlichkeiten* angeregt. Am gewöhnlichsten geben *directe* Veranlassung *functionelle Irritamente und Traumen*.

Zu den *ersteren* gehören *übermässig grosse Erleuchtungsintensitäten des Gesichtsfeldes*, sei der Grund hiervon directes, oder von hellen und glänzenden Objecten reflectirtes *Sonnenlicht*. Nicht minder können *geringere* Erleuchtungsintensitäten, wenn dieselben *rasch und oft wechseln*, bei längerer Einwirkung zur Netzhautentzündung führen. Am *häufigsten* indessen sind *übermässige Anstrengungen* des Sehorganes behufs der deutlichen Wahrnehmung kleiner Objecte die Quelle des fraglichen Leidens. Insoferne kann *Uebersichtigkeit* in der That ein wichtiges disponirendes Moment abgeben (*Secondi*). Auch grelle *Färbung* und heller *Glanz* der Gegenstände so wie umgekehrt *geringe Contrastirung* von der Umgebung, flackernde oder zu schwache *künstliche* Beleuchtung, Trübung der dioptrischen Medien sowie alles andere, was die *Deutlichkeit* der Netzhautbilder beeinträchtigt, ist hiebei von grossem Belang. Mehr noch aber als die *Intensität* der Anstrengung fällt deren *Dauer* ins Gewicht. Wirklich setzen derartige anstrengende Beschäftigungen vorerst meistens nur *Reizzustände*, erst die Fortsetzung der Arbeit bei Bestand der Irritation zieht die *Gewebswucherung* nach sich.

Traumen können auf die *Netzhaut* und den *Sehnerven* (*His*) wohl nicht einwirken, ohne dass die *umgebenden* Theile wesentlich mitgeschädiget würden. Eine Neurodictyitis, welche sich in Folge von Erschütterungen, Schlägen, Stössen, zufälligen und operativen Zusammenhangstrennungen u. s. w. entwickelt, ist darum kaum jemals rein, sondern in der Regel mit *Iridochorioiditis* gepaart, ja sehr häufig nur die Theilerscheinung einer *Panophthalmitis*.

In die Categorie der *traumatischen* Formen gehören auch jene diffusen Entzündungen, welche bisweilen *im* Gefolge von *Gefässberstungen* und *Blutaustritt* in das Gefüge der *Retina* oder des *Sehnerven* (*Pagenstecher*) zu Stande kommen. Insoferne können *Blutstauungen* und in weiterer Linie *Herz-* und *Lungenkrankheiten* ein ursächliches Moment der Neurodictyitis abgeben.

Herzleiden und insbesondere *Endocarditis* werden ausserdem noch bisweilen durch Verführung abgelöster Exsudatmassen und Verstopfung der Centralschlagaderäste der Retina eine Veranlassung zur Dictyitis (*Virchow*). Diffuse entzündliche Trübungen der Retina sind in der That *constante* Erscheinungen der *Embolie der Netzhautarterien* (Siehe schwarzen Staar). Einmal wurde eine solche Trübung der mittleren Netzhauttheile auch bei *Thrombose des Hirnsinus* beobachtet (*Knapp*).

2. Auch *Leberkrankheiten* sollen unter Umständen eine Dictyitis begründen können (*H. Müller*, *Althof*). Nicht minder wird auf Grund einiger Beobachtungen ein aetioligischer Zusammenhang der Netzhautentzündung mit der *Leucaemie* (*Liebreich*), der *Zuckerruhr* (*Heymann*, *Galezowski*), und verwandten Krankheiten behauptet.

3. *Am häufigsten fusst die diffuse Netzhautentzündung auf allgemeiner Syphilis*, stellt eine Localisation der letzteren dar. Sie ist dann bisweilen mit Iridochorioiditis und Keratitis punctata, oder blos mit Iritis gepaart. Oefter *geht ihr Iritis voran*, sie entwickelt sich nach einem oder mehreren Anfällen syphilitischer Regenbogenhautentzündung, ohne dass jedoch letztere nothwendig mit recidivirte. Besonders gerne kommt es zur Dictyitis, wenn das Auge in der Reconvalescenz nach specifischer Iritis und vor gänzlicher Beseitigung des Grundleidens functionellen Schädlichkeiten ausgesetzt wird. In der Regel jedoch *steht* die syphilitische Neurodictyitis am Auge *allein*. Sie ist bald *einseitig*, bald *binoculär*. *Eigenthümliche Symptome* kommen ihr *ganz gewiss nicht zu*, die syphilitische Natur derselben lässt sich einzig und allein nur aus dem Gegebensein oder Vorausgehen von Erscheinungen ermessen, welche auf den Bestand der *allgemeinen Lues* hindeuten.

4. Ausserdem ist die diffuse Neurodictyitis gar oft ein *secundäres*, von den *Umgebungen* aus im Sehnerven oder in der Netzhaut angeregtes Leiden.

a) Die entzündliche Wucherung *beginnt* nicht selten *innerhalb der Schädelhöhle* und schreitet von hier dem Stamme des Nerven entlang zur Netzhaut vorwärts. *Neurodictyitis descendens* ist der für solche Vorgänge gebräuchliche Name.

Wenn man der *absteigenden* Form eine *aufsteigende* entgegenstellt, so sollte man unter letzterer eine Entzündung verstehen, welche von der Netzhaut ausgehend durch den Nervenstamm *bis in die Schädeltheile* des lichtempfindenden Apparates sich fortgepflanzt hat; widrigenfalls *fast jede primäre* Retinitis eine adscendens wäre, insoferne der Wucherungsprocess in der Regel eine Strecke weit im Nerven nach hinten dringt.

Am seltensten geschieht es wohl, dass ein entzündlicher Herd von den eigentlichen *Centralorganen des Gesichtssinnes* oder von *anderen* von Opticusbündeln durchzogenen Theilen des Gehirnes sich *unmittelbar* auf die Faserzüge des Sehnerven fortsetzt und in den bindegewebigen Hüllen der ersteren auf die Wurzeln und den Stamm übergeht, um weiterhin bis zur Netzhaut zu gelangen. Meistens begrenzt sich bei *centralen* Herden der *manifeste* Wucherungsprocess schon innerhalb des *Gehirnes* oder in einem der

beiden *Tractus*; im *Orbitalstücke* des Nerven und in der Netzhaut kömmt es zur *grauen* Atrophie.

Dagegen ist häufig eine neben dem Centralleiden einhergehende *Meningitis* die Vermittlerin des Ueberganges. Durch solche *Hirnhautentzündungen* können übrigens auch die verschiedenartigsten Affectionen von Gehirntheilen, welche den optischen Centris *ferne* liegen, mit der Neuritis optica combinirt werden. *Ueberhaupt muss die Meningitis basalis als eines der wichtigsten pathogenetischen Momente der Neurodictyitis bezeichnet werden* und man kann sagen, dass alles, was jene hervorzurufen vermag, auch eine Quelle des entzündlichen Sehnervenleidens werden kann.

Insoferne spielt auch die *epidemische Cerebrospinalmeningitis* eine Rolle in der Pathogenese der Neurodictyitis. Doch trägt diese unter solchen Umständen meistens den *suppurativen* Charakter und wird darum besser bei der *eitrigen Panophthalmitis* erörtert. Sonst ist die *Uebereinstimmung* zwischen den Producten der basalen Meningitis und einer davon abhängigen Neurodictyitis *keineswegs* eine Nothwendigkeit, im Gegentheile können *diffuse* Formen der letzteren ganz wohl im Gefolge *tuberkulöser* oder *eitriger* Hirnhautentzündungen auftreten.

Die erwähnten Hirn- und Meningealleiden, wenn sie mit sehr beträchtlicher Schwellung einhergehen, werden eben sowohl wie *Geschwülste* aller Art, welche sich im *Inneren* des Gehirnes oder auf der *Schädelbasis* entwickeln, auch noch auf eine *andere Art* zur Ursache einer absteigenden Neurodictyitis, nämlich durch *Behinderung der Circulation*, besonders des *venösen Rückflusses*. Die nächste Folge sind dann anatomisch und ophthalmoskopisch nachweisbare *Hyperämie*, *Oedem*, selbst *Blutaustretungen* im *Gefüge* des *Sehnerven*. Diese bringen aber die *Entzündung* entweder schon mit sich, oder *begünstigen* sie wenigstens so, dass eine verhältnissmässig *geringe äussere* Schädlichkeit zureicht, um den Ausbruch derselben zu veranlassen (*Graefe*). Im Ganzen scheint es, als ob solche Zufälle nur bei *langsam* und *stetig wachsendem* intracraniellen Drucke als Folge der Massenzunahme des Schädelhöhleninhaltes auftreten, *nicht* aber bei *rascher* Einengung der Blutbahn (*Blessig*).

Diese *Neurodictyitis* nimmt unter gewissen Verhältnissen, namentlich wenn die Geschwulst auf den *Sinus cavernosus drückt*, eine ganz eigenthümliche, sonst nicht leicht vorkommende Form an. Sie macht sich am auffälligsten im *Vordertheile* des Nerven und in den daran grenzenden Zonen der Netzhaut, *verschont* aber, wenigstens anfänglich, die *hinter dem Chiasma* gelegenen Theile; kömmt meistens, nicht immer, in *beiden* Nervenköpfen, wenngleich in ungleichem Grade, zur Entwickelung und *charakterisirt* sich ganz besonders durch überaus *reichliche* Productbildung, durch enorme hypertrophische *Schwellung* des Fasergerüstes, durch *entzündliche Degeneration*, beziehungsweise *Zerfall*, der *nervösen* Elemente und durch ganz ausserordentlich starkes Hervortreten von *Stauungserscheinungen*.

Dem entsprechend *erscheint* die *Papilla optica* sehr bedeutend und zwar unregelmässig *geschwellt*, sammt der anliegenden Portion der *Netzhaut* stark *getrübt*, grau oder graubräunlich mit einer beträchtlichen Beimischung von Roth. Es ist diese Trübung, welche die Chorioidalgrenze völlig verwischt, im Allgemeinen *diffus* oder *wolkig*. Bei *starker* Vergrösserung im *aufrechten* Bilde erscheint sie indessen mehr *streifig* und die Streifen folgen dem Zuge der von der Papille ausstrahlenden Nervenröhren. In der Regel finden sich nebenbei auch *Blutextravasate* manigfaltiger Form und Grösse in der alterirten Portion. Die *Netzhautvenen* sind ganz *enorm erweitert*, ausserordentlich stark *geschlängelt*, sie zeigen sich vermöge der hügeligen Oberfläche der Geschwulst streckenweise sehr *dunkel*, streckenweise *heller* und

treten in der trüben Substanz sehr *ungleichmässig* hervor. Die *Arterien* hingegen sind verhältnissmässig sehr *dünn* (*Coccius*, *Schneller*).

b) Seltener geht der Process von den *orbitalen Weichtheilen* aus; die Neurodictyitis wird von *Aftergebilden*, von reinen oder durch Knochencaries, Periostitis etc. bedingten *Abscessen*, von *erysipelatösen Schwellungen* des Bindegewebes in der Augenhöhle angeregt, sei es dass der *Wucherungsprocess* als solcher unmittelbar auf die Scheiden und das innere Neurilem des Opticus übertragen oder durch *mechanische Einwirkungen*, Druck, Zerrung des Nerven begründet wird. Im *letzteren* Falle pflegen *Stauungsphänomene* im Bereiche der Netzhautgefässe sehr deutlich ausgesprochen zu sein (*Graefe*).

c) Endlich ist die Neurodictyitis sehr häufig ein von der *Uvea* überkommenes Leiden. In der That gelangen *Aderhautentzündungen* kaum jemals zum Abschluss, ohne dass die Netzhaut und weiterhin der Opticus in Mitleidenschaft gezogen würde. In der Regel geschieht dies sogar schon sehr *frühzeitig*.

Bei *Iridochorioiditis* und *Iridokyklitis* kann man die *vorderen* Netzhautzonen oft schon weit vorgeschritten sehen im entzündlichen Processe, ja bisweilen sind sie bereits in *Schwund* übergegangen, während die *hinteren* Theile der Retina noch in einem befriedigenden Zustande verharren (*Iwanoff*).

Der Verlauf ist in der *Mehrzahl* der Fälle ein ganz eigentlich *chronischer*. Schon das *erste Auftreten* ist öfters ein ganz *unmerkliches*, indem sehr hervorstechende Symptome fehlen und der Process sich nur durch eine ganz allmählige Abnahme der *Sehschärfe* verräth.

Bei *einseitiger* chronischer Retinitis wird daher das Leiden anfänglich sehr leicht übersehen, ja thatsächlich geschieht dieses auch nicht ganz selten bei *binocu lärer* Affection, wenn die betroffenen Individuen weniger aufmerksam und durch ihren Beruf nicht gezwungen sind, sich viel mit kleinen oder fernen Objecten zu beschäftigen. Es besteht dann bisweilen die Krankheit Wochen und Monate, ehe die zunehmende Sehschwäche, die Schwierigkeit sich bei nächtlichem Dunkel zu führen, das Auftreten dunkler Flecke im Gesichtsfelde oder namhafte Einschränkungen desselben weitere Zweifel an dem Vorhandensein eines krankhaften Zustandes unmöglich machen. Oefters wissen ungebildete Leute gar nicht den *Zeitpunkt* anzugeben, in welchem die Sehstörung begann.

Täuschungen sind übrigens um so leichter denkbar, als die *Functionsabnahme* durchaus nicht immer eine *stetige* ist, sondern vielmehr in ziemlich häufigen Fällen periodenweise *Verbesserungen* und *Verschlimmerungen* eintreten, je nach Gunst oder Ungunst der Verhältnisse, unter welchen der Kranke jeweilig sich befindet. Insbesondere sind als solche, auf den Grad der Sehstörung *zeitweilig Einfluss nehmende Momente* zu nennen: Körperliche und geistige Aufregungen, übermässige Mahlzeiten, Räusche, geschlechtliche Ausschreitungen und vorzüglich passive Congestionen im Bereiche der oberen Hohlvene.

In anderen Fällen *entwickelt sich der Process rascher* bis zu einer gewissen Höhe, geht dann aber *in den chronischen Verlauf über* und schreitet unter allmäliger Steigerung der Netzhautalteration und der dadurch begründeten Sehstörung *langsam*, mit oder ohne zeitweilige Remissionen, den Ausgängen zu.

Es macht sich öfters *plötzlich*, ohne anderweitige auffällige Symptome, eine bedeutende Verminderung der centralen Sehschärfe und der Deutlichkeit des excentrischen Sehens geltend; die Functionstüchtigkeit der Netzhaut fällt von Tag zu Tag und ist binnen Kurzem auf ein Geringes gesunken. Oder es beginnt das Leiden unter Kopfschmerzen, Ciliarneurose, Lichtscheu, Chromopsie und Photopsie. Diese Symptome halten unter rascher Abnahme des Sehvermögens einige Zeit an, treten dann aber zurück, während die Sehstörung fort und fort, aber langsam steigt. Ersteres wird häufig bei der *syphilitischen* Dictyitis, letzteres bei jenen Netzhautentzündungen beobachtet, welche durch intensive *functionelle Schädlichkeiten* angeregt wurden.

Den *absteigenden Formen* gehen selbstverständlich in der Regel die Symptome des *primären Leidens* voraus. Doch geschieht es ausnahmsweise wohl auch, dass das letztere eine Zeit lang verborgen bleibt, dass die *Sehstörung* mit den charakteristischen Veränderungen des Nervenkopfes *in erster Linie* hervortritt und erst *später* deren Abhängigkeit von einem innerhalb der *Schädelhöhle* verlaufenden Processe unzweideutig zur Aeusserung kömmt. Die Neurodictyitis und die damit vergesellschaftete Sehstörung entwickeln sich dann häufig *überaus rasch*, ein oder mehrere Tage genügen zur völligen Ausbildung des eigenthümlichen Krankheitsbildes und zur Herabsetzung des Gesichtes auf quantitative Lichtempfindung oder völlige Erblindung. Auf diesem Punkte angelangt pflegt der Process einen mehr chronischen Gang einzuschlagen und den Ausgängen zuzuschreiten.

Ausgänge. Die diffuse Netzhautentzündung ist mit gewissen Beschränkungen unter die *heilbaren* Krankheiten zu zählen. Vornehmlich gilt dieses von den *mehr chronisch* auftretenden und verlaufenden Formen, bei welchen die *Productbildung* eine *minder reichliche* und *gleichmässig vertheilte* ist, vorausgesetzt, dass der Process *nicht schon* seit Monaten besteht. Bei *massenhafter Anbildung von Producten*, diese mögen nun gleichmässig vertheilt oder fleckweise angehäuft sein, ist die Aussicht auf eine *völlige* Rückkehr zur Norm schon *unwahrscheinlich*, eine Lichtung des über dem Gesichtsfelde lagernden dichten Nebels ist gewöhnlich die Grenze des *Erreichbaren*. Es werden nämlich unter solchen Umständen die nervigen Elemente meistens schon frühzeitig arg beschädigt.

Im Ganzen ist unter sonst gleichen Umständen die *Dauer* des Processes von *grösserem* Einflusse auf die Prognose als der *Grad*, in welchem die centrale Sehschärfe und die Deutlichkeit des excentrischen Sehens abgenommen hat. In der That schliesst die Reduction des Sehvermögens auf *quantitative* Lichtempfindung in Fällen jüngeren Datums die *Möglichkeit* der Heilung nicht aus. *Unterbrechungen* und besonders *Einschränkungen* des Gesichtsfeldes haben jedoch eine *schlimmere* Vorbedeutung. Sie bekunden nämlich eine starke Betheiligung der *nervosen* Elemente. *Einschränkungen* gehen wirklich nur selten oder niemals *vollständig* zurück; eine Aufhellung der *übrigen umnebelten Theile* des Gesichtsfeldes ist alles, was angehofft werden darf. *Unterbrechungen* des Gesichtsfeldes werden ebenfalls nur schwierig *vollständig* beseitigt, doch gelingt dieses in *frischen* Fällen noch eher, vorausgesetzt, dass es sich um eine *rein* diffuse Neurodictyitis und nicht etwa um *exsudative* Zwischenformen handelt.

Die Unterbrechung nimmt dann an Umfang ab, die betreffende Stelle des Sehfeldes wird heller, durchsichtiger und verliert sich endlich ganz in den klareren Umgebungen. Nicht selten ist diese Aufhellung eine *ungleichmässige*, der blinde Fleck zerfällt in mehrere kleinere, zwischen welchen die Objecte deutlicher und deutlicher hervortreten, und welche endlich in den an Ausdehnung gewinnenden hellen Zwischenräumen sich auflösen; oder es hellt sich der Fleck vom Centrum her auf, verwandelt sich in einen *Ring*, welcher allmälig an Breite und Dunkelkeit verliert, in Bogentheile zerfällt und gleichsam zerfliesst.

Immerhin bleibt selbst in dem *günstigsten* Falle eine *Neigung zu Recidiven* zurück, welche die geringste äussere oder innere Schädlichkeit zu einer Quelle neuer Erkrankungen machen kann und darum die grösste Vorsicht erheischt.

Ueberhaupt ist selbst bei *Abhandensein* von Einengungen und Unterbrechungen des Gesichtsfeldes eine Wiederherstellung der *vollen normalen* Functionstüchtigkeit nur in der *Minderzahl* der Fälle erreichbar. *Oftmals* bleibt neben einiger Trübung der Netzhaut eine mehr minder auffällige *Umnebelung des Gesichtsfeldes* zurück, welche durch keinerlei optische Hilfsmittel neutralisirt werden kann und nicht nur die *Fernsicht* wesentlich beeinträchtiget, sondern auch den Kranken zu *dauernder* Beschäftigung mit *kleinen* Objecten, zum Lesen, Schreiben, Nähen u. s. w. untauglich macht.

Auch erweiset sich die Aufhellung des Gesichtsfeldes nicht gar selten als eine blos *vorübergehende*, indem die Umwandlung und die theilweise Aufsaugung der entzündlichen Producte oft schon unter der Aegide *des trüben Schwundes* vor sich geht, welcher nicht ungerne dem Wucherungsprocesse auf dem Fusse folgt und bei seinem allmäligen Vorschreiten mehr und mehr *nervose* Elemente zu Grunde richtet. Selbstverständlich ist dieser Ausgang um so mehr zu fürchten, je grösser die *Intensität* des Processes und je grösser die *Menge* der Producte war, je *länger* die Infiltration der Netzhaut bestand und je weniger entsprechend das *Verhalten des Kranken* während und nach der Behandlung ist.

Der solchermassen begründete Schwund stellt sich jedoch nicht nothwendig in der *trüben* Form dar. Ausnahmsweise trägt derselbe in den späteren Stadien mehr den Stempel der *reinen* oder *grauen Atrophie*, und zwar wird dies gerade bei den *absteigenden* Formen der Neurodictyitis häufiger beobachtet. Die entzündlichen Producte im Nervenkopfe und der angrenzenden Netzhautzone werden dann *völlig* resorbirt, der *Schrumpfungsprocess* aber schreitet unter dem Einflusse des *primären* Herdes weiter. Doch bleibt die *Schlängelung* der Venen und die *Trübung* der die Papille umgebenden *Netzhautzone* zurück und unterscheidet solchermassen den Befund von dem einer gewöhnlichen *Cerebralamaurose mit Atrophie des Sehnerven* (*Graefe*).

Behandlung. Die leitenden *Indicationen* der Therapie sind bei der Dictyitis, so wie bei jeder anderen Entzündung, gerichtet: auf *Fernhaltung und Beseitigung aller Schädlichkeiten*, welche den Process anzuregen, zu unterhalten und zu steigern geeignet sind; auf *Beschränkung und Unterdrückung* der *Gewebswucherung;* auf *Rückbildung und Aufsaugung der krankhaften Producte* ohne Gefährdung der noch bestehenden normalen Elemente.

Vor allem ist zu ermitteln, ob die Dictyitis die Bedeutung eines *secundären* Leidens habe, und dann das etwa vorhandene *primäre* oder *Grundleiden* wirksam zu bekämpfen. Insonderheit muss die Häufigkeit einer *syphilitischen* Basis im Auge behalten und, wo diese *erwiesen* oder *wahrscheinlich ist*, eine *kräftige antisyphilitische* Behandlung eingeleitet werden.

In *jedem* Falle ist durch Anordnung eines entsprechenden *Regimens* auf Hintanhaltung und Beseitigung aller Anlässe zur Steigerung der vorhandenen *Circulationsstörungen* und des *entzündlichen Reizzustandes* hinzuwirken. In *letzterer* Beziehung ist es von grösster Wichtigkeit, das Sehorgan *in functionelle Unthätigkeit* zu setzen. Es liegt dieses im Interesse nicht blos der *Causalindication*, sondern auch der *Indicatio morbi*. Ruhe ist nämlich anerkannt ein ganz vortreffliches, ja das am wenigsten entbehrliche Antiphlogisticum. Zu diesem Ende empfiehlt sich das Tragen eines gut anliegenden und beide Augen vollkommen schliessenden *Schutzverbandes*. Soll derselbe aber seinen Zweck erreichen, so ist es unerlässlich, dass er *unverrückt liegen bleibe*. Nur behufs der Reinigung des Gesichtes und der Erneuerung der Charpie darf derselbe *im Dunklen* und *bei geschlossener*

Lidspalte abgelegt werden. Oeftere Abhebungen, besonders *im hellen* Raume, oder gar *Sehversuche* sind gefährlich, da durch das lange Geschlossensein der Augen die *Contrastwirkung* hellen Lichtes sich bedeutend steigert und dessen reizenden Einfluss vermehrt. Leichtsinnige und dumme Kranke verderben dadurch oft binnen wenigen Minuten, was 8 Tage lange Abhaltung des Lichtes nützen konnte; daher denn auch bei solchen Individuen die *Prognose* um ein Namhaftes ungünstiger ist, als bei sorglichen und vernünftigen Kranken. Im Allgemeinen dürfte es gerathen sein, ein *finsteres Zimmer* zum Aufenthaltsort anzuweisen und überdies den Schutzverband anzulegen.

Die blosse Versetzung der Kranken in ein verdunkeltes Zimmer entspricht im Ganzen weniger dem Zwecke, als ein gut applicirter Schutzverband. Der Kranke fühlt sich nämlich bei offenen Augen fortwährend versucht, seine Sehkraft zu prüfen und strengt dabei seinen lichtempfindenden Apparat nicht wenig an. Es ist aber auch kaum thunlich, ein Wohnzimmer *völlig gleichmässig* zu verdunkeln und alle *Contraste* in der Erleuchtung auszuschliessen, ohne der nothwendigen *Lüftung* entgegenzutreten und so den Kranken bei längerer Behandlung in *anderer* Weise zu gefährden.

Viele lassen den Kranken zwar *mit offenen Augen frei herumgehen* und legen ihm blos die Vermeidung grellen Lichtes, aller Erleuchtungscontraste und jedweder die Augen stärker in Anspruch nehmenden Beschäftigung ans Herz. Doch treten selbst bei der gewissenhaftesten Befolgung dieser Regeln die Heilwirkungen gemeiniglich *weniger rasch* hervor und dies fällt bei einem Processe, bei welchem eine längere Dauer anerkannt von schlimmstem Einfluss auf die Prognose ist, schwer in die Wagschale.

Als *directe* Mittel werden fast allseitig, und zwar *ohne* alle Rücksicht auf *syphilitische* Begründung des Leidens, *Mercurialien* für *nothwendig* erachtet. Es ist nun zwar erwiesen, dass bei *nicht* syphilitischen und namentlich auch bei *frischen* diffusen Netzhautentzündungen durch die erwähnten, mehr *diätetischen* Massregeln ganz ausgezeichnete Resultate erzielt werden können. Immerhin jedoch muss bei einem so gefährlichen und besonders durch längere Dauer verderblich werdenden Leiden die den Mercurialien beigemessene *antiphlogistische* und ihre erprobte *resorptionsbethätigende* Wirkung als ein erwünschter *Behelf* angesehen werden. Es erscheint insoferne zum mindesten *räthlich*, dem oben vorgezeichneten Verfahren eine *Inunctionskur* (S. 22) oder den innerlichen Gebrauch des *Sublimates* in auf- und absteigender Dosis beizufügen.

Oertliche Blutentziehungen nützen wenig oder nichts, jedenfalls haben sie einen zu rasch vorübergehenden Erfolg, als dass sie sonderliche Vortheile versprächen. Wo indessen die Retinitis unter sehr heftigen localen *Blutwallungen* oder *Blutstauungen* auftritt, kann man, um ja nichts zu versäumen, in Zwischenpausen von 3—8 Tagen eine Anzahl von Blutegeln oder den Heurteloup'schen Apparat an die Schläfengegend appliciren, vorausgesetzt, dass der Zustand des Kranken nicht ein Sparen mit dem Blute zur Pflicht macht. *Andere antiphlogistische Mittel* leisten kaum etwas und werden jedenfalls mit Vortheil durch die, besonders anfänglich nicht zu vernachlässigende *Beschränkung der Diät* ersetzt.

Im Allgemeinen ist dieses Verfahren durch 10—14 Tage *in seiner ganzen Strenge ohne Unterbrechung* fortzusetzen. Nach dieser Zeit sind die Augen *im Dunklen* zu lüften und vorsichtig auf die Zunahme der Sehkraft zu prüfen, dabei aber ist jede stärkere Anstrengung zu meiden. In günstigen Fällen zeigt sich dann meistens schon eine erhebliche Zunahme in der Deutlichkeit der Wahrnehmungen und öfters auch einige Aufhellung etwa vorhandener Unterbrechungen. Ist dieses *nicht* der Fall, so darf man *nicht viel* mehr hoffen; eine *Erhaltung* des noch gegebenen Grades von Functionstüchtigkeit ist dann meistens das Maximum dessen, was erreicht werden kann.

Nun darf auch das Lästige der Cur einigermassen gemildert werden. Während der Kranke noch einige Zeit den Sublimat oder, im Falle die Schmierkur angewendet wurde, das Jodkali fortbraucht, wird die Diät etwas aufgebessert und dem Kranken gestattet, täglich eine oder die andere Stunde mit *offenen* Augen im *verdunkelten* Zimmer oder, bei günstigem Wetter und nach Untergang der Sonne, im *Freien* umherzuwandeln. Allmälig wird die Zeit für diese Befugniss verlängert und endlich ein Spaziergang bei *Tageslicht* an *schattigen* Orten erlaubt. Der Kranke wird sich dabei mit Vortheil *einer rauchgrauen Brille* bedienen. *Directes* und auch *grelleres diffuses Sonnenlicht*, *Lampenlicht* etc. ist noch auf das sorgfältigste abzuhalten, und wo sich der Kranke demselben nur schwer entziehen kann, wird am besten der *Schutzverband* applicirt. Wenn dann der Kranke sich nach und nach an helleres Licht gewöhnt hat, darf er unter dem Schutze eines breitkrämpigen Hutes und rauchgrauer Gläser sich frei im Tageslichte umherbewegen, wird immer aber noch gut thun, *grelles* Licht zu meiden.

Für *einigermassen anstrengende Arbeiten*, anhaltendes Schreiben, Lesen, Nähen etc. *bleibt der Kranke häufig untauglich*, und wird am besten gleich von vorneherein darauf aufmerksam gemacht. Ueberhaupt kann auch *lange nach Eintritt vollständiger Reconvalescenz* eine rigorose Augendiät und Vermeidung aller Excesse in der Nahrung und dem Regimen nicht genug an's Herz gelegt werden, will man Recidiven hintanhalten. Wo *Refractionsfehler* vorliegen, ist bei Wiederaufnahme der Arbeiten selbstverständlich eine genügende Correction durch entsprechende Brillen anzustreben.

Quellen: *Coccius*, Ueber die Anwendung des Augenspiegels. Leipzig, 1853. S. 115, 124. — *Liebreich*, A. f. O. I. 2. S. 346, klin. Monatbl. 1864. S. 397, 401, Atlas der Ophth. Berlin, 1863. Taf. 8, 10. — *Ed. Jaeger*, Beiträge zur path. Anat. des Auges. 1855. Taf. 10, 11, 12. — *Schweigger*, kl. Monatbl. 1864. S. 399, Vorlesungen über den Gebrauch des Augenspiegels. Berlin, 1864. S. 94, 99, 109, 110, 111, 134, 146. — *Schneller*, A. f. O. VII. 1. S. 70, 81, 83. — *Pagenstecher*, klin. Beobachtungen. Wiesbaden, 1861. I. S. 51, 54, II. S. 24. — *Nagel*, klin. Monatbl. 1864. S. 394. — *Graefe*, A. f. O. I. 1. S. 367, II. 2. S. 277, 290, 293, VII. 2. S. 58, 66, kl. Monatbl. 1863. S. 58, 59, 1864. S. 367. — *Tetzer*, Wiener med. Jahrbücher. 1864. S. 164. — *Secondi*, Clinica oc. di Genova. Riassunto. Torino, 1865. S. 57. — *His*, Beiträge zur norm. u. path. Anat. der Cornea. Basel, 1856. S. 132. — *Rosow*, Sitzungsberichte der Wiener k. Akad. 49. Bd. 1. S. 431, 50. Bd. 2. S. 369. — *Virchow*, dessen Archiv. X. S. 181. — *Knapp*, klin. Monatbl. 1864. S. 402. — *H. Müller* und *Althof*, Würzburg. med. Zeitschrift II. 1861. S. 349. — *Galezowski*, Congress intern. d'ophth. Paris, 1863. S. 110. — *Hutchinson*, A clin. memoir on certain diseases of the eye etc. London, 1863. S. 223. — *Heymann*, klin. Monatbl. 1864. S. 270, 273, 1865. S. 281, A. f. O. VIII. 1. S. 173. — *Manz*, klin. Monatbl. 1865. S. 281. — *Horner* ibid. 1863. S. 71. — *M. Fischer* ibid. 1866. S. 164. — *Blessig* ibid. S. 273. — *Leyden*, Virchow's Archiv. 29. Bd. S. 202. — *Sämisch*, Beiträge zur norm. u. path. Anat. des Auges. Leipzig, 1862. S. 18, 24, 27. — *Iwanoff*, A. f. O. XI. 2. S. 138. — *Koster*, Zesde Jaarl. Verslag. Utrecht, 1865. S. 1, 8, 18.

2. Die exsudative Netzhautentzündung.

Krankheitsbild. *Charakteristisch sind heller gefärbte, meistens von Haufen dunklen Pigmentes besetzte Flecke, welche während oder nach dem Ablaufe einer diffusen oder mehr umschriebenen entzündlichen Netzhauttrübung am Augengrunde hervortreten und von dem Untergange des Tapetes, weiterhin aber auch von dem Schwunde des Aderhautstroma abzuleiten sind.*

Die ophthalmoskopischen Erscheinungen wechseln sehr, sind fast in jedem Falle und in den verschiedenen Stadien des Processes andere. Doch lassen sich die Differenzen unschwer auf gewisse *Typen* zurückführen, welche eben so viele Varianten des entzündlichen Vorganges vertreten.

a. Das Augenspiegelbild gleicht ursprünglich oft vollkommen dem einer *diffusen* Neurodictyitis; erst *später,* nachdem die gleichmässige Trübung der Netzhaut und Papille sich gelichtet hat, kommen die mittlerweile erfolgten Veränderungen des Tapetes und des Aderhautstromas zur Wahrnehmung. Der gelbrothe Ton des Augengrundes erscheint streckenweise mehr, streckenweise weniger abgeblasst, oder ist an manchen Stellen einer graugelblichen, selbst fahlweissen Färbung gewichen. Häufig lässt sich darin noch das Getäfel der Vasculosa erkennen. Es ist dasselbe entweder blos schwach angedeutet, von zarter, schmutzig graubräunlicher Färbung; oder es sticht mit dunklen Schattirungen das Braun sehr stark hervor; doch sind die Umrisse der einzelnen Täfelchen, stellenweise wenigstens, minder regelmässig oder ganz zerworfen. Dazwischen sieht man gewöhnlich noch einzelne *Wirbelgefässe* streichen. *Ueber* den gefleckten oder mehr gleichmässig gebleichten Augengrund sind ganz unregelmässig geformte, kleinere und grössere, an den Grenzen körnige Pigmenthaufen zerstreut, welche in allen Schattirungen vom hellen Braun bis zum Kohlenschwarz wechseln, und bald spärlich, bald überaus zahlreich (Fig. *F*) sind.

b. In anderen Fällen tritt das Leiden unter den Erscheinungen einer *diffusen* oder *nephritischen Neurodictyitis* hervor; doch machen sich gleich im *Beginne* die *Exsudatanhäufungen* in Gestalt kleinerer (Fig. *C*) oder grösserer, oft figurirter Flecken bemerkbar, welche eine der umgebenden Trübung *ähnliche,* aber viel *gesättigtere,* graulichweisse, grauröthliche oder gelblichweisse Färbung haben. Sie sind bald regelmässig, bald unregelmässig gestaltet, bald scharf, bald verschwommen begrenzt und nicht selten von *Pigmentanhäufungen,* welche anfänglich nur schwach durch die trübe Masse durchschimmern, *umsäumt* oder *durchstreut.* Wenn sich dann im weiteren Verlaufe die infiltrirte Retina aufhellt und auch die ausgeschwitzten Massen durch Aufsaugung und Schrumpfung mehr und mehr schwinden, erhalten die einzelnen Herde das im Vorhergehenden oder im Nachfolgenden geschilderte Aussehen.

Manchmal, und wie es scheint besonders gerne bei der *nephritischen* Entzündungsform, setzen sich derartige Flecke zusammen aus lauter kleinen, sehr hellen, bei völliger Ausbildung weissgelblichen oder rein weissen und dann stark glänzenden, länglichen, eckigen Figuren, welche bald abgerundete, bald ganz scharfe Winkel (Fig. *J*) haben und, indem sie sich reihenweise an einander ordnen, eine Art Stern formiren, dessen Strahlen alle gegen die Fovea centralis oder einen derselben nahen Punkt convergiren und nach oben und unten sich viel weiter, als in querer Richtung erstrecken, so dass der ganze Fleck eine längliche Gestalt mit senkrechter Axe erhält.

c. Minder häufig entwickelt sich der entzündliche Process gleich ursprünglich in umschriebenen Herden und fördert daselbst Producte in *reichlicher* Menge, welche theils *infiltrirt,* theils an die hintere *Oberfläche* der Netzhaut und unter Umständen auch in das Gefüge der *Aderhaut* abgelagert werden. Es erscheinen die Herde daher anfänglich nicht selten merklich *erhaben,* ja in einzelnen Fällen frischen Datums hat man an ihren Grenzen ein Emporsteigen der darüber hinwegstreichenden Netzhautgefässe wahrzunehmen vermocht *(Secondi).* Sie präsentiren sich als röthlich graue oder

röthlich weisse, mitunter auch als rein weisse oder gelblich weisse matte Flecke, welche mit schmalem verwaschenen Saume sich deutlich von den umgebenden, normal gefärbten oder eine Strecke weit überflorten Theilen des Augengrundes abgrenzen (Fig. *D*). Das *Tapet* ist vermöge der Massenhaftigkeit und Opacität der Producte im Bereiche der Herde noch verhüllt, doch kommen bisweilen schon *frühzeitig* einzelne Gruppen wuchernder Pigmentzellen der Oberfläche nahe und werden als kleine überflorte blauschwarze oder braune Inselchen gesehen. *Späterhin*, nach theilweiser Resorption des Exsudates werden die Herde *durchscheinender*. Man erkennt dann in ihrem Bereiche öfters ganz deutlich das Getäfel der Vasculosa und zwischendurch einzelne der Wirbelgefässe (Fig. *D*). Häufiger jedoch geht daselbst das Pigment *ganz verloren*, die Aderhaut atrophirt mehr und mehr und die Grundfarbe der Flecke wird ein ziemlich *gleichmässiges* Grauroth, Weissroth, Weissgelb (Fig. *E*) oder schmutziges Gelbgrau, seltener mit einem deutlichen Stiche ins Grüne (Fig. *F*). Die Gefässe der Vasculosa sind dann, so weit der Herd reicht, meistens völlig geschwunden. An und ausserhalb den Grenzen der Flecke zeigt sich fast immer *dunkles Pigment in Klumpen*, welche ganz unregelmässig zerstreut umherstehen, ausnahmsweise die Umrisse der Knochenkörperchen nachahmen (Fig. *E*) oder baumartig verzweigt sind.

Gewöhnlich fehlt den einzelnen Herden *alles Typische* in der äusseren Gestaltung. Die Figur ist eine *ganz unregelmässige* (Fig. *D*, *E*). Die *Zahl der Herde* ist meistens eine geringe, oft findet sich gar nur ein *einziger*. Dafür aber erreichen dieselben häufig einen sehr bedeutenden *Umfang*, ja decken nicht selten den ganzen Hintertheil des Augengrundes (*Circumscripte*, *disseminirte Form*).

Eine *andere* Reihe von Fällen charakterisirt sich durch das Auftreten meistens *sehr zahlreicher*, ziemlich scharf begrenzter Herde, welche sämmtlich eine *rundliche* oder *ovale* Form haben und von einem *Saume dunklen Pigmentes*, wenigstens theilweise, eingefasst werden. Es sind diese Herde bisweilen so dicht an einander gedrängt, dass sie zu *grossen Flecken zusammenfliessen* und nur mehr an deren äussersten Grenzen von einander gesondert werden können (Fig. *H*). Oder man findet nur in der Gegend der Macula lutea einige *grössere rundliche* Herde zusammengehäuft; in einiger Entfernung von diesem Orte werden die Herde sparsamer, stehen mehr *zerstreut* und sind auch um vieles *kleiner* (Fig. *G*), ja viele derselben stellen nur kleine rundliche Tüpfel dar, welche von einem breiten Pigmentsaume umgeben werden; oder sie präsentiren sich gar als *solide* Pigmenthäufchen (*Areolare Form*).

Wo die Neurodictyitis exsudativa *rein* dasteht, ist mit den geschilderten ophthalmoskopischen Erscheinungen die *objective* Seite des Krankheitsbildes ziemlich erschöpft. Von aussen her betrachtet, erscheint der *Bulbus* wirklich in der Regel *völlig normal*, selbst *Hyperämien* werden meistentheils vermisst. Doch stösst man in dem *entzündlichen* Stadium und während den nicht seltenen *Nachschüben* des Processes häufig auf diffuse Trübungen des *Glaskörpers*, welche die ophthalmoskopische Untersuchung sehr erschweren. Bisweilen kömmt es auch wohl zu einer regeren Mitleidenschaft der *Uvea*, es gesellen sich zu den Erscheinungen der exsudativen Netzhautentzündung jene einer *Iridochorioiditis*.

Unter den *subjectiven Symptomen* spielen *partielle Umnebelungen* oder *Verdunkelungen des Gesichtsfeldes* die Hauptrolle, ja sind geradezu *charakteristisch.* Sie entsprechen der *Lage* nach ganz gewöhnlich, seltener dem *Umfange* und der *Form* nach, den *Exsudatherden.* Die Kranken beschreiben sie als mehr weniger dichte, weissliche oder graue, selten als farbige, grünliche, bläuliche etc. *Nebelhaufen,* oder als *dunkle* rauchfärbige, bräunliche bis mattschwarze *Wolken, Flecke,* als unregelmässige und wohl auch unterbrochene *Ringe* u. s. w., welche über einem ganz *bestimmten* Theile des Gesichtsfeldes lagern, und die daselbst befindlichen Objecte decken.

Hinter den *dunkleren* Stellen *verschwinden* dem Kranken die betreffenden Objecttheile völlig, während sie an den *helleren* Stellen wie durch einen Nebel, Schleier, Rauch gesehen werden. Durch günstige Beleuchtung und richtige Stellung der Objecte zum Lichte können diese helleren Stellen öfters um ein Bedeutendes verkleinert und so weit aufgeklärt werden, dass die dahinter gelegenen Objecttheile um vieles deutlicher heraustreten. Stehen die Flecke *im Centrum* des Gesichtsfeldes, was bei der Vorliebe der Neurodictyitis exsudativa für die Gegend der Macula lutea häufig der Fall ist, so wird das Lesen, überhaupt das Erkennen sehr kleiner Objecte, sehr schwierig; der Kranke muss dann öfters sich dadurch helfen, dass er die optische Axe falsch einstellt, die Bilder also auf *excentrische,* noch gesunde Netzhautstellen leitet. Ist aber das *Centrum frei,* so kann der Kranke oft noch die feinste Schrift lesen; es fehlt ihm aber die Uebersicht, das Gesichtsfeld erscheint nach einer oder mehreren Richtungen unterbrochen und daher ist besonders das Erkennen grösserer Objecte erschwert. Es *mindern* sich diese Hindernisse in dem Masse, als die Grenzen der verdunkelten Stelle vom Centrum *hinwegrücken;* ja einigermassen *weiter abstehende* Flecke werden in der Regel nur bei *genauerer* Untersuchung zur Wahrnehmung gebracht, sonst aber von dem Kranken völlig übersehen. Die *Peripherie der Netzhaut* bleibt in ihren Functionen gewöhnlich vollkommen *unbeirrt,* da daselbst Exsudationsherde nicht leicht vorkommen und da die *Nervenfaserschichte* im Bereiche gegebener Herde erst spät, wenn überhaupt, zu leiden pflegt. Kommt es *hier* bis zur *vollständigen* Atrophie der Netz- und Aderhaut, so fehlen auch periphere *Einschränkungen* des Gesichtsfeldes nicht.

Eine eigenthümliche Erscheinung ist das *Krummsehen* von Linien, so weit dieselben in die den einzelnen Herden entsprechenden Aichungen des Gesichtsfeldes fallen. Es wird dasselbe ziemlich häufig bei der Neurodictyitis exsudativa beobachtet und macht sich dann insbesondere an den *Grenzen* der Unterbrechungen geltend. Man bezieht es auf *Niveauverschiedenheiten* der Netzhaut im Bereiche der Exsudationsherde und auf damit gesetzte Lageveränderungen der lichtempfindenden Elemente (*Förster*), welche wieder bald auf die *Anhäufung* von Producten (*Classen*), bald auf die mit der nachfolgenden Schrumpfung der Netz- und Aderhaut verknüpfte *Einziehung* (*Knapp*) zurückgeführt werden.

Selbstverständlich kommen die erwähnten charakteristischen Sehstörungen nur bei *umschriebenen Exsudations-Processen* zur Beobachtung und gehören vornehmlich den *späteren* Stadien des Leidens an, wo die Entzündung als solche bereits gewichen ist. Wo die Netzhaut ihrer *ganzen* Ausdehnung nach in der Wucherung begriffen und etwa noch der *Glaskörper* diffus getrübt ist, dort verschwimmen die Unterbrechungen in dem *allerwärts* dicht umnebelten Gesichtsfelde, ja häufig ist das Sehvermögen gar auf *quantitative* Lichtempfindung herabgedrückt.

Ursachen. Die Aetiologie fällt grossen Theiles mit jener der *diffusen* Neurodictyitis zusammen, die exsudative Form entwickelt sich häufig *neben* und *mit* der ersteren. Wo die letztere mehr *selbständig* auftritt, scheint öfters *allgemeine Syphilis,* sowohl *erworbene* als *hereditäre (Hutchinson),* den Grund abzugeben. Eine wichtige Rolle spielt jedenfalls auch die *Entwickelung des hinteren Scleralstaphyloms.* Bei *höheren* Graden desselben und

namentlich bei *vorgerückterem* Alter des Trägers sind in der That die der exsudativen Netzhautentzündung und ihren Folgen eigenthümlichen Veränderungen am Augengrunde sehr häufig zu beobachten *(Donders)*. Im Grossen und Ganzen ist jedoch der *Nachweis* eines genügenden, oder auch nur einigermassen entsprechenden ätiologischen Momentes nicht gar häufig möglich. Oft entzieht sich nicht nur die Gelegenheitsursache, sondern auch die *Zeit des Beginnes* der Krankheit der Erörterung.

Verlauf. In der Mehrzahl der Fälle entwickelt sich das Leiden unter *ganz unscheinbaren*, ausserdem aber auch rasch wieder *schwindenden* Reizsymptomen und schreitet nur *sehr langsam* und unvermerkt weiter. Fallen die Exsudationsherde nicht *zu nahe dem Centrum* der Netzhaut oder gar *in dasselbe*, so übersieht der Kranke oftmals die vorhandenen Gesichtsstörungen und es vergehen mitunter Jahre, bis der Zufall oder die allmälige Ausbreitung der Nebelflecke über centrale Partien des Sehfeldes die Aufmerksamkeit auf den Defect lenken und die ophthalmoskopische Untersuchung den Bestand veralteter Producthaufen erweiset.

In anderen Fällen, namentlich wo eclatante Schädlichkeiten die Veranlassung waren, tritt die Neurodictyitis exsudativa *plötzlich* unter *auffälligen* und wohl auch *allarmirenden* Entzündungserscheinungen *in reiner Form* oder *in den erwähnten Combinationen* auf, der Process steigert sich *rasch* bis zu einer gewissen Höhe, verliert dann aber wieder an Intensität, die Reizsymptome schwinden mehr und mehr, die Entzündung selbst ist *erloschen*, es bleiben nur ihre Folgen, insbesondere die charakteristischen Exsudatfladen und die davon abhängigen partiellen Umnebelungen oder Verdunkelungen des Sehfeldes zurück. Hat die etwa nebenhergehende *Iridochorioiditis*, *Hyalitis* etc. nicht *dauernde* Schäden gesetzt, so bessert sich in der Regel sogar das *Sehvermögen* um ein Beträchtliches, die verdunkelten Stellen des Sehfeldes zerreissen gleichsam, verlieren an Umfang, hellen sich stellenweise auf und früher blos *umnebelte* Aichungen des Gesichtsfeldes werden wieder klar.

Auf diesem Punkte angelangt, *steht der Process gleichsam still.* Es braucht dann oft Monate und Jahre, ehe irgend welche *erhebliche* Veränderungen im Krankheitsbilde sich ergeben. Häufig ist der *Abschluss ein vollständiger*, es kömmt *nicht* mehr zur Bildung *neuer* Exsudatherde, und die *alten* schreiten mehr und mehr dem Schwunde zu. In anderen Fällen jedoch *recidivirt* die Krankheit, der Process gewinnt mit oder ohne nachweisbare Ursache wieder einen Aufschwung, es entwickeln sich neben den alten *neue Herde*, worauf die Entzündung zurückgeht, um nach einer längeren oder kürzeren Remission *abermals* aufzuflackern u. s. f.

Besonders häufig sind solche Nachschübe, wo *Staphyloma posticum* oder *Syphilis* die Veranlassung war, oder wo die Krankheit *ohne erweisbare Ursache* sich schon während der *Jugendperiode* in *umschriebenen* Herden ganz unmerklich entwickelt hat. In solchen Fällen geht der Process auch gewöhnlich *auf das andere Auge* über. Wo hingegen *Traumen* den Grund abgaben, bleibt die Entzündung gewöhnlich auf das *betroffene* Auge *beschränkt.*

Ausgänge. Auf eine *Herstellung der Norm* ist bei Bestand der charakteristischen Exsudatfladen wohl *niemals* zu hoffen. In *frischen* Fällen wird

unter Beihilfe geeigneter Therapie das entzündliche Product allerdings nicht selten zum *grössten Theile* oder wohl gar *völlig* wieder *resorbirt;* doch *rehabilitiren* sich damit die betreffenden Portionen der Netzhaut *kaum jemals vollständig*; auch wird die *Chorioidea* durch Atrophie fast immer *sehr hart* mitgenommen und verstärkt dann durch abnorme Lichtreflexionen die in den *Netzhautalterationen* wurzelnden Sehstörungen. Dem zu Folge bleiben die *Objectbilder* im Bereiche der Herde zum mindesten *umschleiert* oder *verschwommen*. Bisweilen zeigen sie sich daselbst auch *verzerrt*.

Gewöhnlich ist die Resorption eine blos *theilweise*, der *Rest* des Productes geht *ständige Formen* ein und führt die betreffenden Portionen der Aderhaut und der Retina *allmälig zum Schwunde*. Von der *Netzhaut* bleiben dann die *vorderen* Schichten öfters *intact*, während die *hinteren*, so weit die Herde reichen, mehr und mehr *degeneriren*. In anderen Fällen greift der Schwund *am Ende durch die ganze Dicke* der Netzhaut, ja diese wird innerhalb den Grenzen der Exsudatfladen gar nicht selten in ein höchst zartes *bindegewebiges* Häutchen verwandelt welches, von der oft durchlöcherten *Limitans* gedeckt, der unterlagernden *höchstgradig* atrophirten Aderhaut *fest anhaftet* und neben Haufen neugebildeten Pigmentes nur wenige *Gefässe* zu enthalten pflegt, die überdies zum Theile atheromatös entartet, oder in bindegewebige, von flügelförmigen Anhängseln begleitete Stränge verwandelt sind. Zum Glücke ist dieser degenerative Process in der Regel ein *sehr langsamer*. Es bestehen in der That derlei Herde häufig sehr viele Jahre, ehe die betreffenden Netzhauttheile das Lichtempfindungsvermögen *völlig* verlieren, ja man hat guten Grund anzunehmen, dass der Schwund der *nervösen* Elemente überhaupt *keine nothwendige* Folge sei, die Verbildung der Retina vielmehr in den *verschiedensten* Stadien für immerdar *sistirt* werden könne.

Die *ausserhalb* den Grenzen der Exsudatfladen gelegenen Portionen der Ader- und Netzhaut vegetiren in einfachen Fällen meistens ganz *normal* weiter und pflegen auch ihre *Functionstüchtigkeit ungeschwächt* zu erhalten. Ist die Netzhaut im Bereiche der Exsudatherde nicht gar zu sehr alterirt worden, sind diese überdies vielleicht *excentrisch* gelagert und nicht übermässig *ausgedehnt:* so kann das Auge nach dem Mitgetheilten *zeitlebens* einen ziemlichen Grad von Brauchbarkeit bewahren, und bewahrt ihn unter günstigen Umständen factisch gar nicht selten, ja mitunter scheinen bei abgelaufenen Processen die Gesichtsstörungen mit den ophthalmoskopisch nachweisbaren Alterationen des Augengrundes in keinem Verhältniss zu stehen.

Tritt die Neurodictyitis exsudativa jedoch *in der Jugend* auf und ist obendrein die Sehstörung wegen mehr centraler Lagerung der Herde eine *sehr fühlbare*: so kömmt es in dem *allein* oder *vorwiegend* afficirten Auge sehr oft zu *functioneller Stumpfheit* der frei gebliebenen Netzhauttheile, indem der Kranke im Interesse der Deutlichkeit der Wahrnehmungen die Eindrücke des fraglichen Auges *bald unterdrücken lernt* und dieses sohin gewissermassen *ausser Uebung gesetzt* wird. Auch *strabotische Ablenkungen* sind unter solchen Verhältnissen nichts ungewöhnliches. Ebenso werden die *frei* gebliebenen Theile der Retina im späteren Verlaufe der Krankheit ziemlich oft sehr merklich an ihrer Functionstüchtigkeit geschädigt, wenn

die Exsudationsherde *sehr ausgebreitet* sind, sich über den ganzen hinteren Theil des Augengrundes ausdehnen. Die Ursache scheint dann in gestörten *Ernährungsverhältnissen* der *gesammten* Netzhaut zu liegen. Man findet unter solchen Umständen nämlich sehr häufig die *Hauptgefässstämme* der Retina in auffallender Weise *verdünnt* und oft auch an *Zahl* vermindert, oder theilweise durch *Collateralen* ersetzt.

Am schlimmsten fährt der Kranke begreiflicher Weise, wenn die exsudative Netzhautentzündung in *irgend* einem Stadium des Verlaufes oder gar *wiederholt* sich mit *Iridochorioiditis* vergesellschaftet und diese nicht *rasch genug* getilgt werden kann. Es concurriren dann nämlich die schweren Folgen dieser Krankheit mit jenen der Neurodictyitis und das *Endresultat* ist gar nicht selten *völlige Erblindung* oder gar *Schwund des gesammten Augapfels*, also Ausgänge, welche bei der *reinen* Form der exsudativen Netzhautentzündung kaum jemals zu beklagen sind.

Die Behandlung muss immer den *jeweiligen* Verhältnissen angepasst werden und fällt fast durchwegs mit jener der *diffusen* Neurodictyitis zusammen. (Siehe diese.) Auch hier ist die *Schmierkur* während den *eigentlich entzündlichen* Stadien das am *meisten* oder eigentlich *ausschliesslich* zu empfehlende Mittel. Bei *zweckmässiger* Durchführung derselben ist in *frischen* Fällen wirklich die Aufsaugung der Exsudatmassen und die Aufhellung der Flecke im Gesichtsfelde häufig eine überaus erfreuliche. Wo derlei Zustände schon *längere Zeit* bestehen, ist selten mehr als eine merkliche *Besserung* zu erwarten. Ist die *Atrophie* im Bereiche der Herde schon *weit vorgeschritten* und eigentlich *kein Product* mehr da, welches auf dem Wege beschleunigter Resorption zu beseitigen wäre, so ist das erwähnte Verfahren natürlich eben so *unwirksam*, als jedes andere und kann nur *gerechtfertigt* werden, wenn Verdacht auf *Syphilis* besteht und es darauf ankömmt, den *Recidiven* des Processes durch Tilgung des *Grundleidens* zuvorzukommen. Im Allgemeinen wird man dann sich am besten auf *entsprechende Augendiät* beschränken, um die Ursachen von *wiederholten* Entzündungsanfällen möglichst ferne zu halten und von dem vorhandenen Sehvermögen solchermassen zu retten, was noch zu retten ist. *Recidivirt dennoch* der Process, so ist eben so vorzugehen, als wäre die Krankheit in ihren *ersten Phasen* begriffen.

Die *localen Blutentziehungen* leisten wenig oder nichts. Die *Revulsiva*, insonderheit die neuerlich wieder anempfohlene Application eines *Haarseiles* in den Nacken (*Pagenstecher*), sind jedenfalls entbehrlich und werden am besten gemieden.

Quellen: *Coccius*, Ueber die Anwendung des Augenspiegels. Leipzig, 1853. S. 110, 132, 136. — *Graefe*, A. f. O. II. 2. S. 258, 282, 291, 294. — *Ed. Jaeger*, Beiträge zur path. Anat. des Auges. Wien, 1855. Taf. 5, 6, 7, 8, 9. — *Liebreich*, Atlas der Ophth. Berlin, 1863. Taf. 4, 5, 6. — *Pagenstecher* und *Sämisch*, kl. Beobachtungen. Wiesbaden, 1861. I. S. 23, II. S. 9. — *Sämisch*, Beiträge zur norm. u. path. Anat. des Auges. Leipzig, 1862. S. 29. — *Förster*, Ophth. Beiträge. Berlin, 1862. S. 1, 23, 31, 99. — *Schweigger*, Vorlesungen über den Gebrauch des Augenspiegels. Berlin, 1864. S. 86, 88, 94, 110. — *Classen*, Ueber das Schlussverfahren des Sehactes. Rostock, 1863. S. 32, A. f. O. X. 2. S. 155. — *Knapp*, kl. Monatbl. 1864. S. 307. — *Secondi*, Clinica oc. di Genova. Riassunto. Torino, 1865. S. 42. — *Donders*, Anomalien der Refraction u. Accomm. Wien, 1866. S. 322. — *Hutchinson*, A clinical memoir on certain diseases of the eye etc. London, 1863. S. 129. — *Virchow*, Die krankh. Geschwülste II. Berlin, 1864. S. 462. — *Galezowski*, Gaz. des hopit. 1862. Nro. 5.

3. Die nephritische Netzhautentzündung.

Krankheitsbild. *Charakteristisch sind Anhäufungen eines trüben Productes, welche sich neben zahlreichen hämorrhagischen Extravasaten unter starker localer Blutüberfüllung und beträchtlicher Abnahme des Sehvermögens in der hinteren Netzhauthälfte bilden und weiterhin gemeiniglich in einen mächtigen Fladen zusammenfliessen, der den Sehnerveneintritt wallartig umgiebt und sich auch über denselben hinwegzieht.*

1. *Das ophthalmoskopische Bild* ist je nach dem Zeitpunkte der Untersuchung ein ziemlich wechselvolles. Im *ersten Beginne* der Netzhautaffection fällt die starke *Blutüberfüllung* auf; der *Sehnerveintritt* und die *umgebende Zone* der Netzhaut zeigen sich geröthet von zahlreichen injicirten *feineren Gefässen.* Die *Venen* erscheinen ausgedehnt, sehr geschlängelt und deuten durch lichtere und dunklere Stellen nicht selten ein Auf- und Niedersteigen in hügelartig geschwellten Retinalportionen an. Die *Arterien* hingegen sind kaum erweitert, eher dünner als in der Norm. Alsbald kömmt es auch zu *Blutextravasaten*, welche theils die Form zarter Spritzer, theils die Gestalt von Flecken darbieten und sich oft so häufen, dass sie die Gefässe decken. Dazu tritt alsbald eine ausgebreitete diffuse, bläulichgraue oder gelblichgraue, schleierartige Trübung der Netzhaut, welche sich in der Umgebung des Sehnerveneintrittes an verschiedenen Stellen rasch *verdichtet* und kleinere und grössere, weissgraue oder milchweisse *Flecke* mit unregelmässigen Grenzen darstellt welche, so weit sie reichen, die Gefässe und den Augengrund theilweise verhüllen (Fig. *J*). An anderen Orten, namentlich in der Umgebung der *Macula lutea,* bilden sich gerne kleine grauweisse oder milchweisse *Tüpfel*, welche sich rasch vermehren, zu Haufen gruppiren und oft unter wachsender Trübung ihrer *Zwischenräume* zusammenfliessen.

Schreitet der Wucherungsprocess noch weiter vor, so schwillt die überflorte und geröthete Papille so wie die nachbarliche Zone der Netzhaut immer mächtiger an, die grauweissen oder milchweissen Flecke nehmen an Umfang und Zahl zu, breiten sich über den Sehnerveneintritt aus, verhüllen denselben mehr und mehr, wechseln ihre Farbe ins helle Weissgelb, werden völlig opak, fettglänzend, ziehen sich dabei aber oft in die hinteren Schichten der Netzhaut zurück, so dass die verhüllten Gefässstämme und Extravasate wieder theilweise oder ganz hervortauchen und in klaren Bildern gesehen werden. Endlich *fliessen diese Flecke* und nach ihnen auch die in der Gegend der Macula lutea gelegenen *Tüpfelgruppen zusammen* zu einem ringförmigen fettglänzenden gelblichweissen und oft graubräunlich schattirten *Wall* (Fig. *K*), welcher sich nur undeutlich von dem angeschwollenen und zum Theile röthlich durchschimmernden, oder durch das Infiltrat ganz verfärbten Nervenkopfe abgrenzt, nach dem Aequator hin aber gewöhnlich in einer zackigen Linie endet, deren Vorsprünge den grösseren Gefässen zu entsprechen pflegen. Diese *Grenze* ist bald eine ganz *scharfe*, bald ist sie strahlig streifig, so dass die Zacken ein *flammiges* Ansehen gewinnen; oft ist sie auch stellenweise *verschwommen,* löst sich in *Tüpfelgruppen* oder in eine *marmorirte* Zeichnung auf (Fig. *K*). Die *peripheren Netzhautportionen* sind oft völlig normal oder doch nur wenig getrübt; oft sind sie deutlich *schleierartig* getrübt und stellenweise von grauweissen *Tüpfeln* besäet *(Liebreich).*

Das Augenspiegelbild wird während dem eigentlichen *Entzündungstadium* häufig durch *Glaskörpertrübungen* sehr verundeutlichet. Im *Uebrigen* bietet der Bulbus in der Regel *keine* hervorstechenden *objectiven* Krankheitssymptome dar.

Subjectiv äussert sich das Leiden durch ein *allmäliges*, von zeitweiligen Stillständen und Besserungen unterbrochenes Sinken der Sehkraft, durch eine meistens *ungleichmässige* Umnebelung oder Verdunkelung des Gesichtsfeldes mit oder ohne periphere *Einschränkung* desselben. Zu einer völligen *amaurotischen* Verfinsterung des Sehfeldes kömmt es jedoch selten durch die Dictyitis an sich.

Ursachen. Die geschilderte Form der Netzhautentzündung entwickelt sich nach den bisherigen Erfahrungen *immer nur in Abhängigkeit von Bright'schem Nierenleiden.* Sie tritt öfters schon in *sehr frühen* Stadien der albuminosen Nephritis auf; *gewöhnlich* aber sind es die *späteren* Perioden *chronisch* verlaufender Fälle, in welchen sie sich geltend macht, ja sehr häufig kömmt sie erst zu Stande, nachdem bereits *fettige* oder *choloide (amyloide) Degeneration* eingetreten oder die Nieren in der *Schrumpfung weit* vorgeschritten sind.

Es ergibt sich hieraus unmittelbar, dass die nephritische Netzhautentzündung nicht wohl in *directem* ursächlichen Zusammenhange mit dem *Eiweissgehalt* des Harnes stehen könne. Die klinische Beobachtung bestätigt dies, insoferne thatsächlich genug Fälle vorkommen, in welchen das Albumin im Harne bereits *fehlt* oder, wenn es *vorhanden ist*, in seinem *procentarischen* Verhältnisse steigt oder fällt, *ohne* dass sich irgend welcher Einfluss auf den Gang des Netzhautleidens erkennen liesse. Eben so wenig kann vor der Hand die anomale *Blutmischung* (*Graefe*) als *letzter* Grund angenommen werden, da die zur Zeit *bekannten* Veränderungen des Blutes *allen* Fällen Bright'scher Krankheit gemeinsam sind, während die Neurodictyitis *nicht* zu den constanten, ja nicht einmal zu den *häufigsten* Folgezuständen der albuminosen Nephritis gehört. Eine Zeit lang glaubte man die nächste Veranlassung in *organischen Herzfehlern* (*Iman*, *Traube*) und damit begründeten Blutstauungen, Oedem, Hämorrhagien suchen zu müssen, um so mehr, als Hypertrophie des linken Ventrikels, Klappenfehler etc. als *constante* Vorläufer und Begleiter der nephritischen Neurodictyitis galten (*Schweigger*). Es steht aber fest, dass das Herzleiden sehr wohl *fehlen könne* (*Nagel*, *Horner*, *Secondi*) und dass das überaus *häufige* Zusammenfallen desselben mit der in Rede stehenden Form der Netzhautentzündung sich einfach daraus erkläre, dass die Bright'sche Krankheit in ihrem weiteren Verlaufe *sehr gewöhnlich* zu Herzfehlern führt, letztere aber umgekehrt auch ein wichtiges pathogenetisches Moment der ersteren abgeben (*Rokitansky*).

Zu den *entfernteren* Ursachen der nephritischen Neurodictyitis gehört selbstverständlich *alles*, was das Bright'sche Nierenleiden anzuregen vermag. Man findet beide gelegentlich neben Marasmus und Cachexie im Gefolge des Typhus, des Wechselfiebers, protrahirter Eiterung, Tuberkulose etc.; vornehmlich aber als secundäre Leiden nach exanthematischen Krankheiten und darunter besonders des *Scharlachs*, nach Cholera, Pyämie, nach häufigem Genusse geistiger Getränke oder scharfer harntreibender Mittel u. s. w. (*Rokitansky*). Auch in den *letzten Monaten der Schwangerschaft* wird die Netzhautentzündung neben Albuminurie beobachtet (*Pagenstecher*, *Secondi*, *Galezowski*) und die *Nephritis* dann, ähnlich wie bei Herzfehlern, auf mechanische Strömungshindernisse in den Nieren, insbesondere auf Erweiterung der Spermaticalvenen zurückgeführt (*Virchow*).

Verlauf und **Ausgänge.** Bisweilen ist die Entwickelung des Netzhautleidens eine wahrhaft *acute*, schon binnen *wenigen Tagen* nach dem Auftreten der Sehstörung haben sich unter *Zunahme* der letzteren grosse Mengen von entzündlichen Producten in der hinteren Netzhauthälfte gesammelt, sind auch schon unter rascher *Verfettung* zu einem breiten *Walle* ringsum den grauen, buckelig vorgetriebenen Papillartheil des licht-

empfindenden Apparates zusammengeflossen und nun erst tritt eine Art *Stillstand* ein, der Process geht in den *chronischen* Verlauf über.

In der Regel jedoch ist der Verlauf von *Anbeginn* an ein *langsamer*, selbst *chronischer* und dazu sehr oft auch von *Stillständen*, oder wohl gar von theilweisen *Rückgängen* schon gebildeter Productanhäufungen unterbrochener. Es bedarf dann *geraumer* Zeit, ehe sich der charakteristische fettig glänzende Wall vollständig ausgebildet hat.

In diesem Zustande *verharren* die Theile öfters wochenlang ohne erhebliche Veränderungen, höchstens kömmt es zu *weiteren Blutergüssen*, welche sich über kleinere oder grössere Portionen des Walles ausbreiten. Am Ende macht sich *die regressive Metamorphose* geltend, die Producte werden allmälig wieder resorbirt, die verhüllt gewesenen Gefässstücke tauchen hier und da wieder hervor, der Wall wird stellenweise durchscheinend, verliert seine helle fettigweisse Farbe, zerklüftet wohl auch, kurz der Process schreitet seinen *Ausgängen* zu.

Es ist jedoch durchaus *nicht nothwendig*, dass jener Wall sich vollständig ausbilde. Im Gegentheile kann der Process *in jedem Stadium rückgängig werden* und die Netzhaut ihre *volle Functionstüchtigkeit* wieder erlangen. In der That bleibt es bisweilen bei der einfachen *Blutüberfüllung* und bei *haemorrhagischen Extravasationen;* in anderen Fällen löst sich eine bereits zu Stande gekommene *zarte diffuse Trübung*, ohne sich vorher zu verdichten, und falls dieses geschehen wäre, so verschwinden die *fadenförmigen* Exsudathaufen, ohne zu dem *fettigen Walle* zusammengeflossen zu sein. Aber auch *vollständig ausgebildete* und ausgedehnte *Fettwälle* können sich unter günstigen Umständen zurückbilden, so dass keine Spur oder doch nur eine zarte Trübung übrig bleibt, welche die Functionstüchtigkeit der Netzhaut *wenig* beirrt.

Verhältnissmässig am *günstigsten* scheint die Prognose zu sein, wenn sich die albuminose Nephritis im Gefolge *acuter Exantheme* (*Horner*, *Höring*) oder im Verlaufe der *Schwangerschaft* entwickelt und nicht sehr weit gediehen ist, so dass die Herstellung der normalen Funktionstüchtigkeit der Nieren keine sonderlichen Schwierigkeiten findet. Es geht dann bisweilen das Netzhautleiden zurück, während die Albuminurie noch lange fortbesteht (*Secondi*).

Im Ganzen sind Heilungen *kein gewöhnliches* Vorkommniss, *in der Regel* bleiben ausgedehnte *Trübungen* mit entschiedener *Functionstörung*, in weiterer Instanz aber *Atrophie der Netzhaut* zurück. Manchmal kömmt es auch zu *Abhebungen der letzteren* und dieses zwar bisweilen schon sehr frühzeitig *(Liebreich)*.

Gar nicht selten zeigen sich nach Aufhellung der getrübten Netzhautpartien, oder wenn der charakteristische Wall sich zurückzieht, die der *exsudativen Neuroditytitis* eigenthümlichen Flecke am Aderhautgrunde (*Liebreich*). Sie bekunden eine streckenweise *Exsudation* des entzündlichen Productes auf die äussere Oberfläche der Netzhaut. Sie haben bald ganz die Eigenschaften der *circumscripten* Form, bald sind sie durch einen auffallenden Glanz und hellweisse Farbe, so wie durch den Mangel von Pigmentanhäufungen und durch höchst unregelmässige fetzige Umrisse ausgezeichnet. Relativ häufig findet sich die aus kleinen eckigen Plättchen zusammengesetzte *strahlige Figur* in der Gegend der Macula lutea (S. 191 Fig. *J*).

Sehr oft gelangt das Netzhautleiden *gar nicht zu den Ausgängen*, indem der Kranke früher dem *Allgemeinleiden erliegt*, als sich der Fettwall in der Retina völlig ausgebildet hat oder zurückgebildet werden konnte.

Häufig stellen sich im Verlaufe des Bright'schen Nierenleidens *urämische Amaurosen* ein. Es sind dieselben, wie schon der Name andeutet, an die Entwickelung der *Urämie* gebunden und erklären sich aus dem Einflusse eines mit Harnstoffen geschwängerten Blutes auf die betreffenden *Gehirntheile*. Sie treten daher auch immer in Gesellschaft mit anderen *Symptomen der Urämie* auf, zumal während Anfällen von heftigen Kopfschmerzen, Schwindel, Bewusstlossigkeit, Lähmungen, Convulsionen, maniacalischer Aufregung etc. Zum weiteren Unterschied von der durch nephritische *Dictyitis* und *Neuritis* bedingten Sehstörung ist ihre *Entwickelung* meistens eine *sehr rapide*, sie gedeihen nicht selten innerhalb einiger Stunden, ja Minuten, bis zur *completen Erblindung*, können umgekehrt aber eben so rasch wieder *zurückgehen*.

Es ist hierbei wohl zu merken, dass die Urämie nicht nothwendig zur *Amaurose* führt; dass die nephritische Dictyitis sehr oft völlig abläuft, ohne dass es zu einer intercurrenten urämischen *Amaurose* gekommen wäre und dass sich *diese* überhaupt gerne erst in den *späteren* Stadien der Netzhautentzündung einstellt; während umgekehrt urämische Amaurosen *ohne* entzündliche Affection der Retina *selten* beobachtet werden. Merkwürdig ist jedenfalls, dass ein grosser Theil der mit nephritischer Netzhautentzündung Behafteten bald nach der Entwickelung dieses Localleidens an *Urämie* zu Grunde geht, und dass zuweilen kurz nach urämischen Zufällen *Netzhautentzündung* auftritt.

Die Behandlung muss selbstverständlich in erster Linie auf das *Grundleiden* gerichtet werden. Die Regeln hierfür gibt die specielle Therapie.

Im Allgemeinen wird von den Oculisten der innerliche Gebrauch von *Säuren* und in Bezug auf das *Augenleiden* eine *derivatorische* Kur, insonderheit die wiederholte Application *natürlicher* oder des *Heurteloup'schen Blutegels* anempfohlen. Die Blutentziehungen müssen bei dem gewöhnlich sehr herabgekommenen Zustande der Kranken für *bedenklich* erklärt werden, um so mehr, als sie *kaum* etwas nützen. Dagegen kann unter Umständen das *Eisen* vielleicht Vortheile bringen (*Horner*). Das *Secale cornutum* (*Willebrand*) ist wirkungslos. In mehreren Fällen, wo das Nierenleiden in sichtlicher Abnahme begriffen war und die Nutritionsverhältnisse der Kranken nicht sonderlich gelitten hatten, wurde die *Schmierkur* in Verbindung mit dem Schutzverband (S. 188) mit günstigem Erfolge durchgeführt, indem die Aufhellung und Zurückziehung der Exsudatfladen sehr rasch vor sich ging.

Quellen: *Heymann*, A. f. O. II. 2. S. 137, 146. — *Liebreich* ibid. V. 2. S. 265, VI. 2. S. 318, Atlas der Ophth. Berlin, 1863. Taf. 10. — *Nagel*, A. f. O. VI. 1. S. 191, 195, 200, 229, 230. — *Graefe* und *Schweigger* ibid. VI. 2. S. 277, 282, 285. — *Schweigger* ibid. S. 294, 311, Vorlesungen über den Gebrauch des Augenspiegels. Berlin, 1864. S. 101. — *Iman*, Nederl. Lancet. 1852. S. 356. — *Rokitansky*, Lehrb. der path. Anat. Wien, 1861. III. S. 325. — *Virchow*, Monatschrift f. Geburtskunde und dessen Archiv. X. S. 170. — *Traube*, Deutsche Klinik 1859. Nro. 7. — *Beckmann*, Virchow's Archiv XIII. S. 97. — *A. Wayner* ibid. XII. S. 218. — *Pagenstecher* und *Sämisch*, kl. Beobachtungen. Wiesbaden, 1861. S. 52. — *Secondi*, Clinica oc. di Genova. Riassunto. Torino, 1865. S. 58. — *Horner*, kl. Monatbl. 1863. S. 11. — *Höring* ibid. S. 215. — *Zehender* ibid. 1866. S. 136. — *Galezowski* ibid. S. 150. — *Willebrand*, A. f. O. IV. 1. S. 341. — *V. d. Laan*, Zesde Jaarlijksch Verslag. Utrecht, 1865. S. 161, 166, 194, 213, 216, 226.

Die Netzhautabhebung, Hydrops subretinalis.

Pathologie. Unter Netzhautabhebung, auch *Amotio retinae* genannt, versteht man eine Trennung der Nervenhaut von der Chorioidea, bedingt durch Zwischenlagerung einer wässerigen, mit proteinigen Stoffen geschwängerten Flüssigkeit.

Die Abhebung ist anfänglich immer *partiel*, schreitet aber gerne nach allen Richtungen weiter. Sie kann an *jedem* Punkte der Netzhaut *beginnen*, wird jedoch wegen Senkung der Flüssigkeit in nicht ganz frischen Fällen nur selten anderswo, als an der *unteren* Hälfte der Retina beobachtet. *Die Grenze* des abgehobenen Netzhauttheiles umschreibt mitunter eine *rundliche*, oder mehr gestreckte ovale, gewöhnlich aber eine ganz *unregelmässige* Figur und ihr hinterer Abschnitt streicht in dem letzteren Falle meistens in einer geraden oder leicht gekrümmten Linie horizontal oder schräg unter der Sehnervenpapille vorbei.

Der *Zwischenraum* zwischen der abgehobenen Netzhautpartie und der Chorioidea ist oft nur ein sehr geringer, oft aber ragt die betreffende Retinalportion beutelähnlich *weit in den hinteren Augenraum hinein*. Der *Fuss* der Abhebung ist darum bald steil, bald steigt er nur ganz sachte empor. Beim Wachsthum der Ablösung rückt die *hintere* Grenze derselben an den Umfang des Sehnerveneintrittes heran, *umgreift* diesen allmälig von beiden Seiten und zuletzt bleibt nur mehr der obere innere Quadrant der Retina mit der Chorioidea in Berührung, ja bisweilen wird auch dieser abgetrennt und die Netzhaut faltet sich zu einem unregelmässigen *Trichter* zusammen, dessen wellig gebogene Wände einerseits an der Ora serrata, andererseits an dem Umfange des Sehnerveneintrittes festhaften (S.155).

Bei *frischen* Abhebungen *kleiner* Netzhautpartien können die letzteren für das freie Auge noch *ziemlich durchsichtig* erscheinen. Häufiger aber ist die abgehobene Portion und deren nächste Umgebung *deutlich florig getrübt*, von milchweisslicher oder graugelblicher Färbung. Bei *längerem* Bestande und *grösserer* Ausdehnung des Hydrops ist die Trübung *gewöhnlich* eine *gesättigtere*, bald gleichmässige, bald wolkige, fleckige, streifige.

Der abgehobene Theil der Retina erscheint fast immer *schlaff* und *faltig*, er *schwankt* bei raschen Bewegungen des Augapfels und zwar mit um so grösseren Excursionen, je grösser der Umfang der Abhebung ist und je weiter er in das Innere des Augapfels hineinragt. Es geht nämlich die Dislocation der Retina *auf Kosten des Glaskörpers vor sich*, von welchem zum mindesten die *hintere* Hälfte, wenn nicht mehr, *verflüssigt* und in dem Masse *resorbirt* wird, als seröse Producte zwischen der Netzhaut und Aderhaut sich sammeln, so dass der abgehobene Retinaltheil demnach *beiderseits von Flüssigkeit umspült wird*.

Bei *sehr kleinen* Abhebungen sind die Oscillationen zu gering und von zu kurzer Dauer, als dass sie mit freiem Auge wahrgenommen werden könnten, doch bestehen sie sicherlich. Wenn *grössere abgelöste* Netzhauttheile *nicht* schwanken, was in sehr seltenen Fällen allerdings vorkömmt, so scheint der Grund darin zu liegen, dass ihre Grenzen ringsum fest mit der Aderhaut *verwachsen* sind, das Fluidum demnach *abgesackt* ist und die bezügliche Portion der Retina gespannt erhält (*Schweigger*); gewöhnlich aber handelt es sich nicht sowohl um einen Hydrops subretinalis, sondern die Netzhaut wird durch einen Aderhauttumor, einen Cysticercus etc. überhaupt durch ein *festes* krankhaftes Product aus ihrer Lage gedrängt. Meistens schimmert dies dann auch mit der ihm eigenthümlichen Farbe durch das trübe Gefüge der darüber gespannten Netzhaut durch. Kömmt es aber unter *solchen* Umständen zu Ergüssen wässeriger Flüssigkeit, welche die Retina von der Oberfläche der Geschwulst trennen, so macht sich das Schlottern ebenfalls bemerklich.

Die *subretinale Flüssigkeit* ist in frischen Fällen serumähnlich, wasserhell, farblos, leicht gelblich oder röthlich und enthält, wie Analysen derselben unmittelbar nach der operativen Abzapfung ergaben *(Bowman)*, viel

Eiweiss, welches bisweilen schon während des Lebens gerinnt *(Liebreich)* und sich als dichtere Flocken oder streifige Massen den Wandungen des Hohlraumes anhängt. Bei *veralteten* und namentlich bei *totalen* Abhebungen wechselt es häufig seine chemisch-physicalischen Eigenschaften, indem die proteinigen Stoffe gewisse Wandlungen eingehen und von den umgebenden Membranen mancherlei geformte Elemente beigemischt erhalten.

Die den Hydrops subretinalis bildende Flüssigkeit enthält dann als vornehmlichste Bestandtheile neben Wasser: wechselnde, meistens aber grosse Mengen eines *fibrinähnlichen Stoffes*, welcher sich sowohl an der Luft als durch Kochen in Form von Gerinnungen ausscheidet; gelöstes *Hämatin*, welches dem Fluidum eine gelblich röthliche oder, bei bereits erfolgter chemischer Umwandlung, braune Farbe gibt; frische und alte, in verschiedenen Stadien der Umwandlung begriffene, theils discrete theils klumpig zusammengebackene *Blutkörperchen*, mitunter in solcher Menge, dass die Flüssigkeit mehr verdünntem Blute gleicht; gelöste *Salze*, welche sich öfters herausfällen und an der Oberfläche der chorioidalen Grenzhaut förmliche Beschläge bilden; *Pigmentkörner* von verschiedener Farbe, theils frei, theils in Klumpen, theils in Zellen von bedeutender Grösse eingelagert, welche wahrscheinlich neugebildet sind, möglicher Weise aber auch metamorphosirte Reste des Tapetes vorstellen; *neugebildete pigmentlose Zellen* und *Kerne* nebst *Körnchenzellen*; *Fett* in Tröpfchen, grossen Tropfen oder in *Krystallen*, bisweilen so reichlich, dass dasselbe schon dem freien Auge in Gestalt von grossen Kugeln bemerkbar wird oder dass die ganze subretinale Masse in einen breiigen Klumpen glitzernder Cholestearinkrystalle umgewandelt scheint.

Die Trübung der abgehobenen Netzhauttheile kann sicherlich nur auf Veränderungen des *retinalen Gefüges* beruhen, wenn gleich etwaige Färbungen der unterlagernden *Flüssigkeit* einen *modificirenden* Einfluss üben müssen. *Massgebend* kann dies letztere nicht sein, da, abgesehen von den häufig sehr deutlichen Zeichnungen der vorgebauchten Partien, die gesättigtesten Stellen nicht den Faltenfirsten, sondern den *Wellenthälern* entsprechen. Sitzt aber die Trübung *in der Netzhaut* selbst, so liegt wohl nichts so nahe, als deren Zurückführung auf einen *entzündlichen Process*, um so mehr, als die bisherigen anatomischen Untersuchungen, allerdings nur *veralteter* Fälle, *stets* die charakteristischen Erscheinungen der *Wucherung* oder des davon abhängigen *trüben Schwundes* (siehe diesen) in meistens eminentem Grade erkennen liessen.

Berücksichtigt man, dass die Trübung fast constant schon im *ersten Beginne* der Abhebung deutlich nachweisbar ist, mit dieser also mindestens *gleichzeitig* auftritt, wenn nicht gar *vorausgeht:* so gelangt man nothwendig zu dem Schlusse, dass der Hydrops subretinalis zur Dictyitis in einem gewissen *Abhängigkeitsverhältnisse* stehe oder geradezu ein *Produkt der Entzündung* abgebe.

Das häufige Nebenher- oder Voranschreiten diffuser *Glaskörpertrübungen* spricht der *entzündlichen* Natur des Leidens gleichfalls das Wort, insoferne bekanntlich die Hyalitis eine nahe Beziehung zur Retinitis hat. Dazu kömmt, dass Netzhautabhebungen sich sehr häufig im weiteren Verlaufe mit *Uveitis* paaren und mit *Schwund* des Augapfels enden; *umgekehrt* aber einen *regelrechten* Ausgang ausgedehnter *entzündlicher* Processe darstellen, bei welchen die *Ader- und Netzhaut* die Hauptrolle spielen und welche an sich oder vermöge mitwirkender ungünstiger Verhältnisse, z. B. Sclerose der Lederhaut und der Gefässe, die Lebensbedingungen des Bulbus tief erschüttern und diesen schliesslich der Atrophie überantworten; endlich dass der pathologische Befund dann in *beiden* Fällen *völlig gleich* erscheint, so

dass es ohne Anamnese schwer wird, darüber zu entscheiden, ob der Hydrops subretinalis den *Ausgangspunkt* oder den *Schlussstein* des ganzen Hergangs bilde (Siehe Nosologie der Chorioiditis serosa).

Auch ist nicht zu übersehen, dass Abhebungen sich nicht gar selten zu *manifesten Entzündungen der Retina* hinzugesellen und zwar vorzugsweise zu den *productiveren* Formen derselben, der *suppurativen* nämlich und *nephritischen*. Wenn sie nur *selten* als Ausgänge einer *diffusen* Neurodictyitis angeführt werden, so liegt der Grund grösstentheils wohl darin, dass dort, wo sie unter solchen Umständen zu Stande kommen, die Diagnose nicht mehr auf *Retinitis*, sondern eben auf *Amotio retinae* gestellt wird.

Immerhin kann die Netzhautabhebung vermöge der *Qualität* und dem *Ausscheidungsmodus* der Produkte nicht schlechtweg als eine *diffuse* Dictyitis betrachtet werden, sondern ist sicherlich als eine *eigene Art* der Retinitis aufzufassen.

Der ausnahmsweise *Mangel* einer deutlichen Trübung in *frisch* abgehobenen Netzhauttheilen darf nicht als ein zureichender Einwand gegen die entzündliche Natur gelten, da er sich auch bei der diffusen Neurodictyitis öfters fühlbar macht. *Welche* pathogenetische Verhältnisse den entzündlichen Process zu *serumähnlichen Ausschwitzungen* auf die äussere Oberfläche der Netzhaut bestimmen, ist unbekannt. Eine *Entspannung der Bulbuskapsel* und die damit gesetzte *Erweiterung der Binnengefässe* kann allerdings die Hypertrophie des Stützwerkes und die Ausscheidung entzündlicher Producte wesentlich *fördern* (*Klebs*), doch nimmer die eigentliche *Wurzel des Hydrops* sein. Eine solche *Herabsetzung des intraocularen Druckes* lässt sich bei Integrität der Leder- und Hornhaut nämlich nicht denken ohne gründliche Störung des endosmotischen Gleichgewichtes zwischen Inhalt des Bulbus und dem in seinen Gefässen strömenden Blute. Diese setzt aber nothwendig deletäre Processe als Bedingung *voraus*, ist also selbst ein *Folgezustand*. Uebrigens ist bei *frischen* und so zu sagen *primären* Netzhautabhebungen kaum jemals eine Herabsetzung des intraocularen Druckes mit Sicherheit zu ergründen, vielmehr machen sich die Anzeichen derselben gewöhnlich erst in *späteren* Perioden bemerklich, wenn eben der Ernährungszustand der einzelnen Theilorgane unter der allmäligen Ausbreitung des entzündlichen Processes auf die Uvea wesentlich geschädigt worden ist. Ausserdem ist es nicht ohne Belang, dass faktische *Annulirungen* des intraocularen Druckes wegen theilweiser *Entleerung der dioptrischen Medien* relativ *selten* zu Netzhautabhebungen im engeren Wortsinne führen, es wäre denn, dass die Retina gleich ursprünglich durch den nach Aussen gedrängten Glaskörper aus ihrer Verbindung mit der Aderhaut gerissen würde, oder dass sich in Folge der Zusammenhangstrennung der Bulbuskapsel verderbliche *intraoculare Entzündungen* entwickeln.

Eine Zurückführung des exsudativen Processes auf *Chorioiditis*, wie dies früher geschah, lässt sich durch keinerlei Thatsachen stützen.

Eine Zeit lang hat man auch *Blutergüsse* zwischen Retina und Aderhaut für die eigentliche Ursache der Amotio retinae gehalten und diese Meinung gegen bessere Einsicht mit Hartnäckigkeit vertheidigt (*Graefe*). Dermalen ist man hiervon ganz abgekommen, da sowohl das Krankheitsbild, als der klare Augenschein bei der operativen Durchtrennung der vorgebauchten Netzhautpartie und bei der Abzapfung des Hydrops das Irrthümliche jener Behauptung zwingend dargethan haben. Es war dies übrigens mit Sicherheit vorauszusehen, denn es liegt auf der Hand, dass subretinale *Blutergüsse* vermöge der Durchscheinbarkeit der Netzhaut eine *dunkel rothe* Farbe zeigen müssen, wie es auch die klinische Beobachtung darthut (*Secondi*). Zudem haben die *anatomischen* Befunde bei solchen Extravasaten mit Sicherheit ergeben, dass das *Blutserum* gewöhnlich rasch resorbirt wird und das zurückbleibende *Coagulum* sich mehr und mehr verdichtet, theilweise wohl auch organisirt, *niemals* aber das Bild einer Netzhautabhebung vorzuspiegeln vermag.

Krankheitsbild. *a)* Die abgehobene Netzhautpartie kann, besonders bei künstlich erweiterter Pupille, oft schon mit *freiem* Auge ohne Zuhilfenahme des Ophthalmoskopes *deutlich und mit allen Details wahrgenommen*

werden. Es ist dieses namentlich dann der Fall, wenn dieselbe durch Entzündung stark *getrübt* und *innerhalb der Brennweite* des dioptrischen Apparates *weit* nach vorne gerückt worden ist. Hat sie sich im Gegentheile nur *wenig* von der Aderhaut entfernt, oder ist sie in höherem Grade durchsichtig geblieben, so zeigt sich der Augengrund auch bei *erweiterter* Pupille blos leicht getrübt. Netzhautabhebungen begünstigen sehr das *Leuchten des Auges.*

b. Der vorgebauchte Theil der Retina kömmt im *ophthalmoskopischen Bilde* nur selten als eine *pralle glatte* Blase zur Anschauung, in der Regel stellt er sich als eine *schlaffe faltige* Fläche dar, welche sich über die Umgebung erhebt und bei jeder Bewegung des Auges *erzittert* oder in grossen Excursionen *schwankt*, gleichsam aufwallt *(Coccius).* Ist er noch *sehr durchsichtig* und *steht er nur wenig von der Aderhaut ab*, so entzieht er sich wohl auch dem Blicke, nur die Umbiegungen und Schwankungen der in seinen Bereich fallenden *Gefässe* sind sehr auffällig, im Uebrigen erscheint der Augengrund *wenig* verändert, höchstens etwas matter oder zart florig überhaucht. Hier und da jedoch bemerkt man öfters feine Falten als zarte hellere oder weissliche bewegliche Streifen, die nach einer Seite hin verwaschen, nach der anderen scharf begrenzt und mitunter auch dunkel gesäumt sind. *Ragt eine solche diaphane Blase tiefer* in den Glaskörperraum hinein, so wird das gleichmässige Roth der Aderhaut und allenfalls auch das Netz der Wirbelgefässe nur bei *senkrechtem* Auffallen des Spiegellichtes und daheriger *starker Erleuchtung* des subretinalen Fluidums wahrgenommen; sonst bleibt die Sackhöhle dunkel und die abgehobene Netzhautpartie zeigt sich zwischen den heller gefärbten *Falten* blaugrau schattirt oder ins schmutzig Grüne spielend. Oft ist indessen *die Trübung eine viel dichtere*, der Sack tritt im Augenspiegelbilde *deutlich* hervor, erscheint schmutzig gelblichweiss mit schieferfarbigen Schattenstellen oder *ganz opak*, fahl graugelb, mit helleren und dunkleren Partien (Fig. *N*).

Häufig erstreckt sich die *Trübung über die Grenzen des Hydrops* hinaus und verwäscht sich ganz allmälig in dem *sonst normalen* Augengrunde, oder überzieht diesen mit wechselnder Dichtigkeit in seiner *ganzen Ausdehnung.* Bei *unterwärts* gelagerter Abhebung findet man oft ein grösseres oder kleineres Stück einer *seitlichen* oder der *oberen* Netzhauthälfte diffus getrübt und es ist dann wahrscheinlich, dass die Abhebung ursprünglich hier entwickelt wurde, das Fluidum sich aber später nach abwärts *gesenkt* habe. Nicht selten fällt auch der *Sehnerveneintritt* in den Bereich der Trübung und bietet dann die Zeichen der *diffusen* Entzündung dar, während er *sonst* ausser einiger Röthung *keine* Veränderung oder, in *veralteten* Fällen, die Zeichen der *Atrophie* zur Schau trägt. Oefters machen sich wohl auch in der *gesammten* Netzhaut, einschliesslich der Papille, die Charaktere der *diffusen Neurodictyitis* geltend.

Bei *partiellen* Abhebungen fällt oft schon auf dem ersten Blick *die hintere Grenze* derselben *als eine dunkle*, fast schwarze, nach einer Seite hin verwaschene, unregelmässige *Linie* auf und macht den Contrast zwischen der abgelösten Portion der Netzhaut und den nachbarlichen Theilen des Augengrundes noch deutlicher hervortreten. Es ist diese Linie besonders scharf und dunkel bei *steil aufsteigendem* oder gar *überhängendem* Fusse der Abhebung und kann bei grosser *Beweglichkeit* des Sackes je nach der

jeweiligen Lagerung der betreffenden Wandtheile in ihrer Länge, Richtung und Dunkelheit wechseln, ja zeitweise ganz verschwinden. Sie ist nämlich der *Schatten*, welchen die von dem gradelinig sich fortpflanzenden Spiegellichte *nicht* getroffenen *Fusstheile* der Abhebung werfen. Wo diese Fusstheile *sehr sanft* aufsteigen, *fehlt* die dunkle Grenzlinie und wird nur durch das Umbiegen der Gefässe und etwaiger Zeichnungen in dem getrübten Netzhautgefüge angedeutet.

Durch das Ueberhängen, so wie durch die Bewegungen des Sackes wird übrigens nicht selten die *Papille* und der *gelbe Fleck* dauernd oder vorübergehend *gedeckt*. Falls diese Deckung der Papille eine blos *theilweise* ist, wechselt der Sehnerveneintritt bei dem Hin- und Herwogen der abgehobenen Netzhautportion beständig seine Gestalt, erscheint bald in seiner natürlichen Kreisform, bald nach einer Seite hin geigenförmig eingebuchtet und dieses Spielen macht bisweilen täuschend den Eindruck, als wäre er selbst in Bewegung, als verlängere er sich bald, bald aber zöge er sich zusammen.

Bei totalen Abhebungen fallen alle diese Einzelnheiten weg, der *ganze verfärbte* Augengrund *schwankt* hin und her und die Papille ist gewöhnlich, wenn überhaupt, nur *zeitweise* auf Augenblicke an der eigenthümlichen Anordnung der centralen Gefässstücke zu erkennen.

Die Gefässe der Netzhaut zeichnen sich scharf ab auf der schwankenden Fläche. Sie erscheinen gewöhnlich *viel dunkler* als in der Norm, streckenweise selbst *schwarz* und dies zwar besonders, wenn Theile derselben fixirt werden, welche über *dunkle* Stellen der abgehobenen Netzhautportion hinweg streichen. Im Bereiche *dicht getrübter opaker* Flecke, oder wenn bei grosser Durchscheinbarkeit der abgehobenen Netzhautpartie das Spiegellicht *senkrecht* auffällt und so der hintergelegene Raum hell erleuchtet wird, reflectiren sie eine *hell blutrothe* Farbe und bekunden somit einen gewissen Grad von Integrität (*Liebreich*). Wo die dioptrischen Medien klar geblieben sind, erscheinen sie in *scharfen* und *deutlichen* Bildern, seltener von Trübungen der *innersten* Netzhautschichten überflort oder unterbrochen. Bei vorgeschrittener *Atrophie* des abgehobenen Theiles sind sie theilweise wohl auch *unsichtbar*, oder zeigen sich in Gestalt *dicker weisser* oder *schwarzer körniger* Stränge mit baumartigen Verzweigungen. Sie folgen natürlich den sie bergenden Netzhautabschnitten. Man sieht sie darum im Bereiche der Abhebung häufig vielfach gekrümmt, indem sie, einen Hügel hinauflaufend, im Bogen nach vorne treten, dann sich wieder in einer Furche nach hinten senken, darin verschwinden, an einer anderen Stelle hervordringen, abermals nach vorne ausbiegen etc. Bei Bewegungen des Auges tanzen sie förmlich in dem Grunde des Bulbus herum.

Sind in der abgehobenen Netzhautpartie etwa *Pigmenthaufen*, *Extravasate*, *Cholestearinkrystallnester* etc. eingesprengt, so gibt dieses ein höchst eigenthümliches überraschendes Bild. Es ist ein Auf- und Durcheinanderwirbeln der verschiedensten Objecte, gleich wie in einem bewegten Kaleidoskop. Wird *der Bulbus aber fixirt*, so vermindern sich die Excursionen und die einzelnen Objecte treten wieder in ihr *früheres relatives* Lagerungsverhältniss zu einander. Dadurch unterscheiden sich eben *auf der Netzhaut haftende* derartige krankhafte Producte von ähnlichen, *frei im verflüssigten Glaskörper suspendirten* Massen. Auch *diese* können aufwirbeln, *sinken* zuletzt aber immer *zu Boden*, ohne ein *bestimmtes gegenseitiges* Lagerungsverhältniss zu behaupten.

Es setzen alle diese Erscheinungen natürlich die *Durchsichtigkeit der dioptrischen Medien* voraus. Diese Bedingung ist aber nicht häufig erfüllt. Vielmehr sind *Glaskörpertrübungen sehr gewöhnliche* Begleiter des Hydrops subretinalis, ja gehen ihm in der Mehrzahl der Fälle schon voraus. Sie sind bisweilen *partiel* und lagern wie ein zartes Wölkchen über der abgehobenen Netzhautportion. Oefter jedoch sind sie über einen *grossen* Theil oder den *gesammten* Augengrund ausgebreitet. Sie pflegen gleichfalls zu erzittern oder förmlich zu wogen, wenn sich das Auge bewegt, sind übrigens nicht sehr stetig, sintemalen sie sich bald verdichten und ausdehnen, bald wieder zusammenziehen und lichten, oder zeitweilig ganz verschwinden. Vor wie während etwaigen *Nachschüben* des entzündlichen Grundprocesses pflegen sie an Umfang und Dichtigkeit zuzunehmen und geben insofern ein nicht zu vernachlässigendes *prognostisches* Zeichen ab.

Häufig wird der Einblick in das Auge auch durch *Staare* beirrt, namentlich durch *polare* und *capsulare*, seltener durch *einfache Linsencataracten*. Die *polare* Form kömmt grösstentheils auf Rechnung der zur Abhebung *disponirenden* Zustände; der *Kapselstaar* resultirt gewöhnlich aus der in *späteren* Perioden gerne hinzutretenden *Iridochorioiditis*. Der *Linsenstaar* ist meistens wohl Folge der im Augapfelschwunde sich äussernden tiefen *Ernährungsstörungen*.

c. *Die subjective Seite des Krankheitsbildes* ist nicht minder ausgezeichnet, vorausgesetzt, dass die Netzhaut nicht durch ausgebreitete in- und extensive Entzündungen oder Atrophie bereits ihre Functionstüchtigkeit eingebüsst hat. Die Abhebung markirt sich dann im Gesichtsfelde als ein *heller* aber leerer, öfters als ein *dunkler* und, bei Vorhandensein von Blutextravasaten, wohl auch als ein *rother* oder *bräunlicher Fleck*, welcher bei Betrachtung des Himmelsgewölbes oder einer hellen fernen Wand das Ansehen einer Wolke mit unregelmässigen Umrissen gewinnt. *Selten functionirt* der abgehobene Theil der Netzhaut noch so weit, dass in seinen Bereich fallende Gegenstände in gröberen Zügen erkannt werden *(Pagenstecher)*. Diese *Unterbrechung* des Gesichtsfeldes entspricht *ihrer Lage nach* stets der abgelösten Retinalportion. Sie sitzt darum in *frischen* Fällen *gewöhnlich*, bei *längerem* Bestande des Leidens aber *so constant* in der *oberen* Hälfte des Gesichtsfeldes, dass man aus dieser Localisation allein mit einiger Wahrscheinlichkeit auf das Vorhandensein einer Netzhautabhebung *rückschliessen* kann *(Graefe)*. *Der Umfang* der Unterbrechung hingegen ist häufig *grösser*, als der Grundfläche des mit Flüssigkeit gefüllten Raumes zukömmt, was sich daraus erklärt, dass die materiellen Veränderungen des Netzhautgefüges über die Grenzen des Hydrops hinausreichen.

Die Deutlichkeit der Wahrnehmungen *in den übrigen Theilen der Netzhaut* kann dabei noch ziemlich mit der Norm übereinstimmen und, falls die Gegend der *Macula lutea* noch ausser dem Bereiche der Abhebung ist, selbst ein gewisser Grad von *Scharfsehen* erübrigen. Häufiger jedoch und bei *längerem Bestande* der Abhebung fast immer, *ist die Sehschärfe bedeutend gesunken* und, da die Abhebung sehr gewöhnlich bis zum horizontalen Meridian heran oder darüber hinausreicht, ist auch *die Fixation* eine *excentrische*. In vielen Fällen ist die Function sogar bis *auf quantitative Lichtempfindung reducirt*, oder es fehlt auch diese. Der *Grad* der Abhebung und die Ausdehnung ihrer Grenzen ist hierbei jedoch keineswegs massgebend. Man hat bei *totaler* Abhebung noch einen gewissen

Grad von Lichtempfindung beobachtet. Merkwürdiger Weise werden die Eindrücke dann in der Richtung der *Sehaxe* nach aussen projicirt *(Graefe)*.

Wo die Netzhaut theilweise noch einen *höheren Grad von Functionstüchtigkeit* bewahrt hat, klagen die Kranken sehr häufig über *Krumm- und Farbigsehen*. Die Objecte erscheinen ihnen in der *ganzen* Ausdehnung des Gesichtsfeldes oder blos an den *Grenzen der Unterbrechung* farbig gesäumt, gebogen, geknickt, verzerrt, theilweise gedeckt; öfters verschwinden sie theilweise, tauchen wieder auf und winden sich in Schlangen- oder Zickzacklinien, wenn das Auge sich bewegt.

Es bekunden sich damit *Stellungsveränderungen* eines Theiles jener Retinaelemente, welche die Aufnahme und Localisation der Lichteindrücke vermitteln; daher denn auch bei eingetretener Ruhe des Augapfels sich oft eine sehr nahe Uebereinstimmung der scheinbaren Objectkrümmungen mit dem Orte und der Richtung der Abhebung nachweisen lässt *(Classen)*.

Die *Farbensäume* und die *Schwankungen* der Objectbilder sind für die von Netzhautabhebung herrührende Form der Metamorphopsie charakteristisch *(Knapp)*.

Nebenbei offenbart sich sehr häufig vom ersten Beginne des Leidens an *ein gewisser Erregungszustand des lichtempfindenden Apparates*, der Kranke wird im hohen Grade belästigt durch die subjective Erscheinung farbiger oder weisser Kugeln, Tropfen, flimmernder Sterne, feuriger Räder, aufschiessender Raketen u. s. w., welche oft das Gesichtsfeld umkreisen und besonders stark nach heftigen Bewegungen, bei Aufregungen des Kreislaufsystems etc. hervortreten.

Ursachen. Der Hydrops subretinalis tritt häufig *spontan* auf, *ohne* dass irgend eine ermittelbare *äussere* Schädlichkeit eingewirkt hätte. Er betrifft dann selten *normal* gebaute Augen, *meistens* sind dieselben *bathymorphisch*, ja deren procentarisches Verhältniss überwiegt in dem Grade, dass an einem *näheren* pathogenetischen Zusammenhange zwischen angeborner Myopie und der Netzhautabhebung Niemand zweifeln kann. Die klinischen Beobachtungen stellen es mit Sicherheit heraus, dass die Bathymorphie *an sich* ein wirksames *disponirendes* Moment abgebe. Jedenfalls aber ist das *Hinzutreten* oder das *rasche Wachsthum* eines bestehenden Staphyloma posticum, besonders wenn es mit Sclerochorioiditis posterior einhergeht, ein Factor von *höherer* pathogenetischer Bedeutung, indem es ausser einer wesentlichen Steigerung der Disposition zugleich auch die *Gelegenheitsursache* in sich schliesst. Es ist nämlich die mit der Ausdehnung der Lederhaut gesetzte *ungleichmässige Zerrung der Netzhaut* nicht nur als ein directes *Irritament*, sondern auch als nothwendige Veranlassung von *Circulationsstörungen* in Rechnung zu ziehen. Auf sie werden denn auch die vorhin erwähnten *subjectiven* Erregungssymptome bezogen.

In anderen Fällen fungiren *Traumen* als aetiologisches Moment. Es sind bald *Erschütterungen*, Schläge, Stösse etc., welche das Auge direct oder indirect trafen, bald *durchdringende* und zwar besonders *sclerale Wunden*. Hier wie dort concurriren nicht selten intraoculare und gelegentlich wohl auch subretinale *Blutergüsse*. Die Abhebung entwickelt sich unter dem Einflusse der *entzündlichen Reaction* oft schon *sehr frühzeitig;* oft aber tritt sie erst in *späteren* Perioden auf und ist dann wohl in der Regel auf die chronisch schleichenden *Wucherungsprocesse* zurückzuführen, welche sich nach solchen Verletzungen gerne einstellen, unter zeitweiligen Remissionen und Exacerbationen Monate und Jahre andauern können und

meistens den *Augapfelschwund* im Gefolge haben. Die *Schrumpfung* von Narbenmassen, welche etwaige *Aderhautrisse (Sämisch)* oder *Wunden der Lederhaut* schliessen *(H. Müller)*, kömmt als *mechanisches* Moment hier gewiss nur selten in Betracht.

Ausnahmsweise sind *Abscesse in der Orbita* als Veranlassung der Netzhautabhebung beobachtet worden (*Graefe, Berlin*). Es liegt sehr nahe, die mit der Vortreibung des Bulbus verbundene Compression der Gefässe, also *Circulationsstörungen* im Bereiche der Retina und Chorioidea, als den *Vermittler* des Exsudationsprocesses anzunehmen.

Häufiger entwickelt sich der Hydrops subretinalis unter dem Einflusse *wuchernder Aderhautgeschwülste.*

Wenn unter solchen Verhältnissen zwischen Tumor und Netzhaut eine grössere Menge von Flüssigkeit ergossen wurde, macht die Abhebung ganz den Eindruck einer *primären* und es ist eine richtige Diagnose überaus schwierig, wenn nicht die Zeichen des vermehrten intraocularen Druckes, die starke Ausdehnung der episcleralen Gefässe in der Gegend der Abhebung etc. Fingerzeige für das Vorhandensein einer Afterbildung geben.

Von den *secundären Netzhautabhebungen* bei Neurodictyitis etc. war schon die Rede (S. 203).

Verlauf und Ausgänge. Der Hydrops subretinalis entwickelt sich, besonders wenn nicht *intensive äussere* Schädlichkeiten die Gelegenheitsursache abgaben, öfters ganz *allmälig* unter sehr *unscheinbaren* Symptomen, so dass er bei minder intelligenten Kranken längere Zeit völlig *unbeachtet* bleibt. Gewöhnlich fällt die von Glaskörpertrübungen herrührende zarte Ueberschleierung und *Undeutlichkeit*, oder das *Krumm-* und *Farbigsehen excentrisch* gelagerter Gegenstände zuerst auf, die *Unterbrechung* des Gesichtsfeldes aber stellt sich erst bei eingehenderer Untersuchung heraus, während die Abhebung selbst noch kaum *angedeutet* ist und nur bei sehr sorgfältiger Handhabung des Augenspiegels erkannt wird. Es vergehen dann oft Wochen, bis das Leiden in objectiver und subjectiver Richtung *scharf* ausgeprägt erscheint. Andererseits kömmt es mitunter auch *sehr rasch* zu *massenhaften* subretinalen Ausschwitzungen, namentlich wenn *Traumen*, acut auftretende *Blutstauungen* oder das plötzliche Wachsthum eines Staphyloma posticum die nächste Veranlassung waren. Das Krankheitsbild ist dann noch seltener gleich von vorneherein *deutlich* gezeichnet, indem ausgebreitete Glaskörpertrübungen, Blutextravasate oder die materiellen Veränderungen grosser Abschnitte des Netzhautgefüges die einzelnen Züge dadurch zu verwischen pflegen, dass sie das Sehvermögen auf *quantitative* Lichtempfindung beschränken oder ganz *aufheben*, anderseits aber auch die Einsicht in die Tiefe des kranken Auges unmöglich machen. Erst später, nach Klärung der dioptrischen Medien und theilweiser Herstellung der Netzhautfunction, gewinnt das Bild eine mehr charakteristische Färbung.

Wurde nicht gleich *ursprünglich* ein Theil der *unteren* Netzhauthälfte abgelöst, so ändert der Hydrops im Laufe von Wochen oder Monaten meistens seinen Ort, *die Flüssigkeit senkt sich* theilweise nach abwärts, eine *secundäre Abhebung* begründend, während der Rest der Aufsaugung anheimfällt. Der *früher* abgehobene Theil der Retina legt sich dann wieder an die Aderhaut an. Er kann sein *normales* Aussehen und möglicherweise auch seine *volle* Functionstüchtigkeit wieder gewinnen. Gewöhnlich aber bleibt er im wechselnden Grade *trüb* und liefert nur mehr *undeutliche*

Bilder, ja öfters besteht sogar die *Unterbrechung* des Gesichtsfeldes fort, lässt dann jedoch meistens eine sehr beträchtliche *Flächenverminderung* nachweisen. War die *primäre* Abhebung dem *gelben Flecke* sehr nahe gestanden oder dieser blos durch *Ueberhängen* des Sackes gedeckt worden, ohne selbst mitzuleiden, so kann aus der Senkung der Flüssigkeit und der Functionsherstellung des sich wieder anlegenden Netzhauttheiles eine *sehr wesentliche* Besserung des Sehvermögens resultiren. Indem nämlich der Hydrops die *tiefste* Stelle aufsucht, diese aber dem Aequator bulbi und beziehungsweise einem *sehr excentrischen* Abschnitte der Retina entspricht, fällt die *secundär* zu Stande gekommene Unterbrechung in einen der Mitte des Sehfeldes *fernen* Theil der *oberen* Sehfeldhälfte und wird leicht übersehen oder ähnlich dem Mariotte'schen Fleck durch Urtheil ausgefüllt, um so mehr, als sie an *Umfang* der primären nicht gleichkömmt.

Die Senkung ist übrigens, ganz abgesehen von *ursprünglich* nach *unten* erfolgten Ausschwitzungen, *kein* nothwendiges Ereigniss. Vielmehr können Netzhautabhebungen *an jedwedem Orte* durch *Resorbtion* verschwinden, sie mögen *primär* oder *durch Senkungsprocesse* dahin gelangt sein. Dieses ist der Weg, auf welchem möglicher Weise eine *dauernde* und *wahre Heilung* angebahnt wird. Leider betritt ihn der subretinale Hydrops *nicht häufig* oder verfolgt ihn nicht bis zum *Ziele*. Es wiederholen sich hierbei die oben angedeuteten Verhältnisse. Oefters *legt* sich der abgehobene Theil wohl *wieder an*, sein *Gerüste* hellt sich aber nicht vollständig auf, oder es stellt sich die Functionstüchtigkeit nicht wieder her, indem die *nervösen* Elemente durch den *Grundprocess* hart mitgenommen worden sind.

Mitunter geschieht es wohl auch, dass die Flüssigkeit *Gerinnsel* zurücklässt, welche die Retina mit der Chorioidea fest verkleben und als wolkig verschwommene trübe Streifen und Blätter neben einiger Tapetzerwerfung zur Anschauung kommen. Ausnahmsweise ist die Anlegung eine unvollständige, doch kehrt in dem Sacke ein gewisser Grad von qualitativer Lichtempfindung zurück (*Pagenstecher*).

Eine solche *unvollständige* und um so mehr eine *wahre Heilung* darf nur in Aussicht genommen werden bei *frischen* oder doch *nicht veralteten* Fällen und bei *geringem* Umfange der Ablösung. Wenn man derartige Ausgänge auch bei *sehr ausgedehnten* und gar *totalen* Netzhautabhebungen (*Kittel*, *Steffan*), oder nach *Monate langem* Bestand derselben (*Secondi*, *Niemetschek*) beobachtet hat, so sind dies eben *sehr seltene* Ausnahmen, welche die Vorhersage nicht zu bestimmen vermögen. *Höhere Trübungsgrade* und *übermässige Functionsbeschränkung* sind insoferne von *schlimmer* Bedeutung, als sie mit Grund *tiefe materielle* Veränderungen des Gefüges voraussetzen lassen. Am *meisten* beeinflusst und geradezu *beherrscht* wird die Prognose von dem *ätiologischen* Momente. In der That gehen erfahrungsmässig unter sonst *günstigen* Umständen Netzhautablösungen noch am *leichtesten* zurück, welche sich in *normalen* Augen als Folge von *Traumen* mit unerheblichen oder ohne Zusammenhangstrennungen der Lederhaut, als Folge von *Circulationsstörungen* (*Graefe*, *Berlin*), überhaupt als Folge von blos *zeitweilig* wirkenden Schädlichkeiten entwickelt haben, bei welchen also die Quelle des Grundprocesses sich *rasch erschöpft* und der Zustand der betroffenen Theile einen *völligen* Ausgleich der Nutritionsstörung noch erlaubt. Wo sich der Hydrops subretinalis auf bereits *schadhaftem* Boden ausbildet, vielleicht gar nur eine Nebenerscheinung des sich schon vorbereitenden oder in vollem Gange befindlichen *Augapfelschwundes* ist, oder

wo die Ursache fort und fort wirkt, wie dies bei *ectatischen Processen* der Leder- und Aderhaut häufig der Fall zu sein pflegt: da ist die Hoffnung auf *Null* gesunken, wenngleich auch hier *zeitweilige* Besserungen und Stillstände des krankhaften Vorganges zu den Möglichkeiten gehören.

Sehr förderlich für *dauernde Stillstände* oder *unvollständige Heilungen* sind die nicht ganz selten *spontan* eintretenden *Berstungen* des abgelösten Netzhautstückes. Das ungehinderte Ueberströmen der subretinalen Flüssigkeit in den Glaskörperraum vermindert nämlich oder beseitigt die *Zerrung* und *Spannung*, welchen die *Fusstheile* der Abhebung von Seite des, in *praller* Blase *fixirten* oder in *schlaffem* Sacke hin und her *schwankenden*, hydropischen Ergusses ausgesetzt sind. Damit wird aber nicht nur eine Quelle von *Reizungszuständen*, sondern auch ein directes *mechanisches Moment* für das *Fortschreiten* der Ablösung weggeschafft. Bei *sehr grosser Flächenausdehnung* des Hydrops tritt die günstige Wirkung des Durchbruches allerdings nur *wenig* hervor, denn da besteht eine Gelegenheit zu Zerrungen der Fusstheile fort, indem die abgelösten Netzhautstücke *selbst* vermöge ihrer *Eigenschwere* in *excursive* Bewegungen gerathen, so oft der Augapfel rasch seine Stellung wechselt. Bei *kleineren* oder doch *mässigen* Abhebungen hingegen, wo die Schwingungsweiten der losgetrennten Netzhautabschnitte *geringe* oder unerhebliche werden, ist der Effect oft ein sehr *auffälliger*, der Sack *sinkt ein*, seine Wände legen sich von dem Fusse her allmälig an die Aderhaut an und *verkleben* mit derselben, ja nicht selten wird die neue Verbindung eine *vollständige*, es bleibt nur an der *Perforationsstelle* eine kleine klaffende Oeffnung mit unregelmässigen Umrissen, indem die Wundränder sich unter Faltung und theilweiser Einrollung etwas zurückgezogen haben. Dieselben bilden sonach eine Art *Wall*, welcher vermöge der Trübheit der Retina und der Verlöthungsmasse eine helle weissliche oder gelbliche Farbe zeigt und stark absticht von der normalen oder durch Zerwerfung des Tapetes figurirten *Aderhaut*, die im Bereiche der fraglichen Oeffnung *blosliegt* (*Liebreich*).

Im Ganzen werden aber auch unter den erwähnten *günstigen* Verhältnissen *wahre* und *unvollständige* Heilungen *nicht oft* beobachtet, ja selbst wirkliche *Stillstände* des Processes sind *kein* häufiges Vorkommniss. Vielmehr schreitet in der *Mehrzahl* der Fälle das Leiden *unaufhaltsam vorwärts*, die Abhebung dehnt sich unter wiederholten Aufflackerungen des entzündlichen Vorganges immer mehr aus, oder es trübt sich die Netzhaut und die Papille in wachsendem Umfange, ohne dass der Hydrops an Fläche gewinnt, die Functionstüchtigkeit des Auges sinkt immer mehr und wird endlich ganz vernichtet. Gewöhnlich stellen sich über kurz oder lang Erscheinungen ein, welche auf *Chorioiditis* oder *Iridochorioiditis* hindeuten. Dann ist es um den Augapfel geschehen, er wird *weicher* und sein Schrumpfen ist unabwendbar.

Häufig bleibt es gar nicht bei dem Verluste des *einen* Auges, es wird auch das *zweite* früher oder später in den Process einbezogen, es kömmt auch hier zur Netzhautabhebung und schliesslich zur Atrophie. Bei *normal* gebauten Augen, und wo der Hydrops sich in *directer* Abhängigkeit von *äusseren* Schädlichkeiten, *einseitigen* Circulationshindernissen u. s. w. entwickelt hat, ist dieser misslichste aller Ausgänge allerdings *nicht* zu fürchten. Wo aber *Bathymorphie* und besonders *progressive hintere Lederhautectasien*

dem Processe zu Grunde liegen, und dies ist die *grösste Mehrzahl* der Fälle, wird das *zweite* Auge *in der Regel* ebenfalls ergriffen, da die Ursache fast immer *beiderseitig* wirkt.

Die Behandlung ist ziemlich unvermögend, es wäre denn, dass der Process durch Schädlichkeiten hervorgerufen wurde, welche sich auf therapeutischem Wege rasch beseitigen oder in ihrem Effecte wesentlich abschwächen lassen. Im Uebrigen ist sie auf Hintanhaltung von *Reizungen*, welche den Grundprocess unterhalten oder steigern können, und auf möglichste Beschränkung *excursiver Augenbewegungen*, welche das Fortschreiten der Ablösung in *mechanischer* Weise fördern, zu richten. Insoferne erscheint in Fällen, wo überhaupt noch Aussicht auf eine Heilung oder wenigstens Besserung des Zustandes vorhanden ist, *strenge Augendiät* und namentlich das systematische Tragen eines *binocularen Schutzverbandes* angezeigt. Wo der *entzündliche* Grundprocess in diffusen Trübungen der Netzhaut und des Glaskörpers sich deutlicher offenbart, lässt sich auch der Gebrauch der *Mercurialien* rechtfertigen. In der That hat die gegen *Neurodictyitis diffusa* empfohlene Behandlungsweise sich in vielen Fällen als vortheilhaft erwiesen, indem ein Rückgang der Trübungen und öfters auch eine Volumsverminderung des Hydrops mit erheblicher Besserung des Sehvermögens resultirten. Leider waren diese Erfolge *nicht haltbar*, ausser unter Verhältnissen, wo auch *spontane* Besserungen oder gar Heilungen zu den erwiesenen Möglichkeiten zählen.

Vor kurzem hat man empfohlen, die Lederhaut in der Gegend des abgehobenen Netzhautstückes mittelst eines feinen Messers anzustechen und so die subretinale Flüssigkeit *abzuzapfen* (*Sichel*), hierauf einen Schutzverband anzulegen und gleich wie nach anderen Augenoperationen ein strenges antiphlogistisches Verhalten anzuordnen. Nöthigen Falles soll die Operation 1—2 mal *wiederholt* werden. Es hat sich jedoch dieses Verfahren *nicht* bewährt (*Graefe*, *Secondi*), obgleich es in einzelnen Fällen *vorübergehende* Besserungen erzielte. Es wird daher die „*Ophthalmocenthese*“ besser gemieden.

Der unbestreitbar günstige Einfluss, welchen *spontane* Berstungen der abgelösten Netzhautpartie auf den ferneren Verlauf des Leidens nehmen, hat die Idee einer *operativen Spaltung* des Sackes angeregt *(Graefe)* und dermalen ist der *Netzhautstich* ziemlich allgemein in der Praxis eingeführt. Er kann selbstverständlich nur von Nutzen sein, wo der Zustand der Binnenorgane noch einen *wirklichen* Ausgleich der vorhandenen Nutritionsstörungen gestattet, also in *frischen* Fällen, und wo die *Grundursache* des Processes tilgbar ist oder doch in ihrem ferneren Wirken sich beschränken lässt. Dass diese Bedingungen verhältnissmässig *selten* erfüllt sind, ist aus dem oben Mitgetheilten klar, und daher kömmt es, dass die Operation sich bisher *keiner* dauerbaren Resultate rühmen kann; *vorübergehende*, mitunter allerdings sehr schätzbare *Besserungen* des objectiv wahrnehmbaren Befundes so wie auch der Functionstüchtigkeit sind das *Maximum* des Erreichbaren. Wenn aber behauptet wird, dass in gut gewählten und mit gehöriger Vorsicht operirten Fällen wenigstens einer *gänzlichen Vernichtung* des Sehvermögens vorgebeugt werde *(Graefe)*, so ist dies ein Irrthum, indem *Recidiven* des Processes mit nachträglicher Betheiligung der Uvea und consequutivem *Augapfelschwunde* nichts weniger als ganz seltene Erscheinungen sind. Im Ganzen kann von einer *dringenden* Indication wohl nicht die Rede sein und wenn man den tiefen moralischen Eindruck mitberücksichtigt,

welchen eine Operation überhaupt und noch mehr das selten befriedigende Schlussresultat auf die Mehrzahl der Kranken ausübt, so darf man vorderhand Jene wohl nicht der Vernachlässigung pflichtmässiger Obsorge zeihen, welche den operativen Eingriff *unterlassen*.

Die gefahrlose Durchführung des Netzhautstiches ist zudem gerade in *frischen* Fällen, wo sie noch am ersten etwas zu leisten vermöchte, nicht selten sehr *erschwert*. Einmal sind es *Glaskörpertrübungen*, welche einen genauen Ueberblick des Operationsfeldes vereiteln, das andere Mal macht die *Durchsichtigkeit* der abgelösten Netzhautpartie eine ganz scharfe Wahrnehmung unmöglich und, sich von den leitenden *Gefässstämmen ferne* zu halten, gebieten die Regeln der Klugheit. Bei sehr *kleinen* oder *seichten* Abhebungen liegt übrigens die Gefahr einer Verletzung der *Aderhautwirbelgefässe* sehr nahe. Endlich ist in solchen verhältnissmässig günstigen Fällen die Nothwendigkeit, sich des *Augenspiegels* zu bedienen, um den Hydrops in Sicht zu bringen und mit dem Instrumente nicht blind herum zu manövriren, eine gar nicht zu unterschätzende Schwierigkeit. Wo aber die Ablösung und die damit einhergehende Trübung der Netzhaut schon so weit gediehen sind, dass die Blase schon bei *freiem* Auge genug deutlich gesehen wird, um mit Beruhigung operiren zu können, da dürfen die Erwartungen nicht hoch gespannt werden.

Die Operation ist behufs besseren Einblickes in die Tiefe des Auges stets bei maximaler *Erweiterung* der Pupille und in *sitzender* Stellung des Kranken vorzunehmen. Das dazu dienliche Instrument ist eine feine *Sichelnadel* oder noch besser eine zarte zweischneidige Dalrymple'sche *Stopfnadel*, wie sie bei der Discission von Staaren mittelst Keratonyxis gebraucht wird. Dieselbe wird bei gehöriger Fixation des Kopfes, der Augenlider und des Bulbus 4‴—5‴ hinter der Hornhautgrenze *senkrecht* durch die Sclera gestossen, etwa 8‴ weit in den Glaskörper vorgeschoben und dann gegen die abgehobene Netzhautpartie gewendet, um letztere in leichtem Zuge zu durchtrennen *(Graefe)*, wobei mit Sorgfalt eine Durchschneidung grösserer Netzhautgefässstämme und etwaige Verletzungen der Aderhaut zu vermeiden sind, was bei dem steten *Zurückweichen* des Sackes allerdings die ganze Aufmerksamkeit des Operateurs erheischt.

Da solche *scharfe lineare* Zusammenhangstrennungen erfahrungsmässig leicht wieder *verlöthen*, wird neuester Zeit anstatt dem einfachen Netzhautstiche eine *Zerreissung* der abgelösten Partie für nothwendig erachtet. Zu diesem Ende sollen *zwei* Nadeln in zureichendem gegenseitigen Abstande durch die Lederhaut durchgestossen und dann unter gegenseitiger Annäherung der Spitzen durch den Glaskörper zur Sackoberfläche geführt werden, um diesen unter geeigneten Hebelbewegungen der Instrumente in genügender Ausdehnung zu spalten *(Bowman)*.

Auch hat man versucht, die *Abzapfung* der subretinalen Flüssigkeit mit der *Durchschneidung* des abgelösten Netzhautstückes zu verbinden. Man bediente sich dazu einer *Troikarnadel*, die in der Regel zwischen dem oberen und äusseren geraden Augenmuskel, 4‴—5‴ hinter der Cornealgrenze in die Lederhaut eingestochen und durch den Glaskörper in den Hydrops geleitet wurde, worauf man die subretinale Flüssigkeit entweichen liess und den Einstich in der Retina erweiterte *(Wecker)*.

Die *Nachbehandlung* nach solchen Eingriffen kömmt mit jenen nach anderweitigen Operationen am Bulbus überein. Bettlage, strenges antiphlogistisches Verhalten und besonders das mehrere Tage fortgesetzte Tragen eines binocularen Schutzverbandes sind die Hauptmomente. Es stellen sich gerne *Glaskörpertrübungen entzündlichen* Charakters ein, welche jedoch bald wieder zurückgehen, wie denn überhaupt die Operation als solche nicht zu den durch *starke* Reactionen *gefährlichen* zu rechnen ist.

Quellen: *Coccius*, Ueber die Anwendung des Augenspiegels. Leipzig, 1853. S. 125, 128. — *Bowman*, Ophth. hosp. reports. IV. 1864. Mai. S. 134. — *Schweigger*, A. f. O. VI. 2. S. 324, 329, Vorlesungen über den Gebrauch des Augenspiegels. Berlin, 1863. S. 118. — *Stellwag*, Ophth. II. S. 100, Wiener med. Wochenschrift. 1864. Nro. 10. — *H. Müller*, A. f. O. IV. 1. S. 369, 372, 374, 379. — *Klebs* ibid. XI. 2. S. 242, 249. — *Graefe* ibid. I. 1. S. 358, 362, 369, II. 1. S. 222, II. 2. S. 260, 278, 319, 321, III. 2. S. 391, 394, 396, IV. 2. S. 235, 238, IX. 2. S. 85, 88, 90, klin. Monatbl. 1863. S. 49, 57, 60. 1865. S. 137. — *Donders*, A. f. O. I. 2. S. 113; Anomalien der Refract. u. Acc. Wien, 1866. S. 335. — *Liebreich*, A. f. O. V. 2. S. 251, 256, 258, Atlas der Ophthalmoskopie. Berlin, 1863. Taf. 7. — *Secondi*, Clinica oc. di Genova. Riassunto. Torino, 1865. S. 61, 134. — *Pagenstecher* und *Sämisch*, klin. Beobacht. Wiesbaden, 1861. I. S. 50, II. S. 23. — *Tetzer*, Wiener med. Jahrbücher. 1864. S. 165. — *Kittel*, Wiener allg. med. Zeitschrift. 1860. Nro. 22, 23. — *Niemetschek*. Wiener Medicinalhalle. 1861. Nro. 47. — *Classen*, A. f. O. X. 2. S. 155, 160. — *Knapp*, kl. Monatbl. 1864. S. 307. — *Alf. Graefe* ibid. 1863. S. 233. — *Berlin* ibid. 1866. S. 77. — *Sämisch* ibid. S. 111, 115. — *Steffan* ibid. S. 75. — *Wecker* ibid. 1865. S. 117. — *Hirschmann* ibid. 1866. S. 229, 238. — *Zehender* ibid. S. 239. — *Sichel*, Clinique europ. 1859. Nro. 29. — *Rydel*, Wien. med. Jahrb, 1866. 4. S. 40, 45.

Der Schwund des Sehnerven und der Netzhaut.

Pathologie. Man unterscheidet fast allgemein den *reinen*, *nervosen*, auch *pelluciden* Schwund und die *trübe Atrophie*. *Beide* beruhen auf *entzündlichen* Vorgängen.

Der *reine*, besser *graue* oder *gallertige* Schwund charakterisirt sich *ursprünglich* stets durch Massenzunahme des bindegewebigen *Gerüstes*. Es *quillt* dieses in Folge von Wucherung und der Einlagerung einer graulichen klebrigen feuchten Masse, welche eine grosse Anzahl kleiner schimmernder Kerne und einzelne zarte helle Kernzellen führt, in wechselndem und oft sehr *auffälligem* Grade an und wird sulzähnlich *durchscheinend*. Die *nervösen* Elemente zeigen sich auseinander gerückt, oft geradezu zertrümmert, varicös, und *zerfallen* schliesslich in verschieden gestaltete, meistens aber kugelige glatte Massen, welche theilweise *verfettigen*, sich in kernlose Fettkörnchenconglomerate verwandeln, theilweise aber *sclerosiren*, in choloide und amyloide Kugeln übergehen. Es *überwiegt* hierbei bald die *Wucherung* des Neurilems, bald die Verfettigung und *Sclerose* des Markes. *Schliesslich schrumpft* das bindegewebige Fachwerk zu einer dichten graulichen, mattem Glase ähnlichen, starren, beim Drucke schollig blätterig zerfallenden Masse oder zu einer derben opaken *faserigen Schwiele*, welche die Reste der entzündlichen Zellenwucherung und der verfettigten und sclerosirten Marksubstanz in sich birgt (*Rokitansky*).

Bei dem *trüben Schwunde* verhalten sich die *nervosen* Elemente, wenn sie nicht schon während der Entzündung verfettigt sind, ganz ähnlich; der Unterschied liegt hauptsächlich in dem *Hervorstechen* der bindegewebigen *Neubildung;* der Process stellt sich eigentlich als eine *degenerative Hypertrophie* des bindegewebigen Gerüstes dar und *bewahrt* diesen Charakter auch in der Folge, nachdem es bereits zur Schrumpfung gekommen ist.

1. *Der Nervenstamm* wird bei der einen wie bei der anderen Form am Ende auf einen derben sehnigen Strang reducirt, in welchem die Nervenfasern und oft auch die meisten Gefässe untergegangen sind. Indem *die äussere Scheide* des Orbitalstückes sich nicht in entsprechendem Ver-

hältnisse zusammenzieht, passt dieselbe nicht mehr an den Stamm, schlottert förmlich und faltet sich um ihn herum, wie ein halbgefüllter Schlauch. Die Verbindung zwischen beiden wird durch ein höchst zartes lockeres weitmaschiges Strickwerk von zarten Bindegewebsfasern vermittelt, welches wahrscheinlich von einer wechselnden Menge serosen Fluidums umspült wird.

Bei *sehr hochgradiger* Atrophie wird in Folge der fortgesetzten Gewebsschrumpfung sogar der *Grund* des Zwischenraumes beider Nervenscheiden in der Richtung gegen die Aderhautebene gehoben und weitet sich wegen der Volumsverminderung des vorderen Nervenendes beträchtlich aus, so dass das vordere Ende des Scheidenzwischenraumes einen breiten ringförmigen Sinus bildet, welcher innerhalb der hinteren Scleralöffnung, hinter der Lamina cribrosa, gelegen ist.

Auf Durchschnitten des atrophisch gewordenen Sehnervenstammes erkennt man noch sehr deutlich die parallel zur Nervenaxe neben einander lagernden *Züge der ehemals vorhanden gewesenen Nervenbündel* und das sie umhüllende *neurilematische* Gefüge; doch sind die ersteren wegen Massenzunahme des letzteren mehr auseinandergerückt, als in der Norm. *Statt der Nervenfasern* findet man eine durch die Scheiden in *Stränge* formirte, bräunlich gelbe durchscheinende Substanz, welche hauptsächlich aus molekulirter organischer Grundlage, choloider, amyloider Masse und geschrumpften Kernbildungen besteht. Nebenbei trifft man daselbst öfters Haufen freien oder in Zellen eingeschlossenen *Pigmentes*, welches von haemorrhagischen *Extravasaten* oder von *Neubildungen* herrührt, obsolescirte und oft verkalkte *Gefässe*, *Cholestearinconglommerate* und *Kalkdrusen*. In einzelnen Fällen überwiegt stellenweise der Kalk und bäckt zu mächtigen *Concrementen* zusammen, welche in das atrophische Mark des Nerven oder des Nervenkopfes (*Graefe*) eingeschaltet erscheinen. Ausnahmsweise kömmt es vielleicht auch zu theilweisen *Verknöcherungen* des geschrumpften Bindegewebes.

2. *Im Nervenkopfe und der Netzhaut* sondern sich beide Formen der Atrophie sowohl anatomisch als symptomatisch viel schärfer.

Der *reine* oder *graue Schwund* pflegt sich auf den Kopf und die eigentliche Ausbreitung des Nerven, also auf die *Fasern-* und *Ganglienschichte der Netzhaut* zu beschränken (*H. Müller*), die *musivischen* Schichten der letzteren dagegen sowie das Tapet und die Chorioidea unberührt zu lassen. Der Untergang der nervösen Elemente und die Schrumpfung des bindegewebigen Stützwerkes begründen nothwendig eine Volumsverminderung, die denn auch besonders im *Nervenkopfe* auffällig wird. Indem nämlich die Cauda equina des Opticus auf eine dünne Lage obsoleten Bindegewebes reducirt wird, welche blos einige choloide Kugeln und Kernreste enthält, flacht sich die *Papille* ab, *sinkt ein*, erscheint *muldenförmig vertieft*. Die tiefste, meistens der Gefässpforte entsprechende Partie der Mulde reicht dabei gewöhnlich nicht über die Ebene der hinteren Chorioidalgrenze hinaus (*H. Müller*). Doch kommen solche Fälle vor. Es nimmt nämlich die *Siebmembran* gerne Antheil an dem Gewebswucherungsprocesse des Neurilems. Sie wird dann ähnlich diesem aufgelockert und verliert dadurch selbstverständlich an Widerstandskraft. Erreicht die Resistenzverminderung einen gewissen Grad, so genügt schon der *normale* intraoculare Druck, um jene Haut zum Nachgeben zu zwingen, es weicht die letztere mit dem ihr nach vorne auflagernden obsoleten Stratum weiter nach hinten, das Resultat ist eine *sehr tiefe Mulde*, ausnahmsweise aber auch eine *Excavation mit steilen Rändern*, wie selbe beim *Glaucom* constant sich zu entwickeln pflegt.

Die Behauptung, dass sich eine *derartige Excavation ausschliesslich nur bei glaucomatösen Leiden finde* und für diese pathognomonisch sei (*Graefe*), muss auf Grundlage thatsächlicher Beobachtungen mit Bestimmtheit zurückgewiesen werden.

Von den zahlreichen *kleinen Gefässen* des Nervenkopfes und der Netzhaut geht immer ein grosser Theil völlig unter und dies ist ein Mitgrund der eigenthümlichen Blässe, welche die im grauen Schwunde begriffene Papille darbietet. An den *Stämmen* und *grösseren Aesten* der *Centralgefässe* erscheint die Adventitia gewöhnlich um ein Beträchtliches verdickt, indem sie an dem ursprünglichen Wucherungsprocesse des Stützwerkes participirt. Bei *vorgeschrittenem* Schwunde *verengert* sich in Folge der Schrumpfung öfters die *Lichtung* und bisweilen kömmt es gar zur völligen *Obliteration* einzelner Hauptäste.

Der trübe Schwund erstreckt sich sehr gewöhnlich, aber nicht constant, über *sämmtliche* Schichten der Netzhaut und meistens leidet dann auch das *Tapet* und die *Uvea* in sehr auffälligem Grade mit, der Netzhautschwund ist nur die Theilerscheinung einer den *ganzen Bulbus* betreffenden Atrophie. An der Papille ist das *Einsinken* minder deutlich, auch wenn, wie dieses oft geschieht, die *Siebmembran* rückwärts gedrängt worden ist, indem die Höhlung wegen der Massenzunahme des bindegewebigen Stützwerkes ausgefüllt erscheint.

Am schärfsten ausgeprägt treten die anatomischen Charaktere des trüben Schwundes an *völlig abgehobenen Netzhäuten* hervor.

Nach Ablauf des entzündlichen Gewebswucherungsprocesses erscheint nämlich die trichter- oder klöppelförmig zusammengefaltete Retina *aufgequollen*, sulzähnlich getrübt, von reichlichem Fettgehalte ins schmutzig Gelbgraue verfärbt und nebenbei von zahlreichen kleinen *Blutextravasaten* wie getiegert. Die *Stützfasern* bestehen dann gewöhnlich nur mehr streckenweise in deutlich hypertrophirtem Zustande (S. 173); zumeist sind sie in der Wucherung aufgegangen und werden sammt der *grauen* Bindesubstanz *ersetzt* durch ein undeutlich faserstreifiges, oder durch völlig ausgebildetes bindegewebiges Stroma, in welchem zahlreiche, zum Theile in Verfettung oder Sclerose begriffene, ovale oder spindelige Kerne oder wohl auch schon wahre Bindegewebskörper lagern. Das Stroma zeigt bei *völliger* Ausbildung gewöhnlich ein *areolares* Gepräge; in der *Zwischenkörnerschichte* jedoch eine *radiäre*, senkrecht auf die Oberfläche streichende Faserung und bündelweise Anordnung. In der Gegend des *Sehnerveneintrittes* sammelt sich das Bindegewebe häufig zu langen und dicken verzweigten *Bündeln*, welche von der Siebmembran aus sich strahlig verbreiten und in dem areolaren Gefüge verlieren. Es schiebt sich dieses neoplastische Bindegewebe allenthalben *zwischen* die übrigen Elemente hinein und umspinnt sie; anderseits aber setzt es sich durch die lückenhaft gewordene *Limitans* in den degenerirten *Glaskörper* fort und verbindet die Netzhaut mit diesem. Die *innere Grenzhaut*, so weit sie erhalten ist, erscheint oft verdickt und getrübt in Folge der *Auflagerung* molekularer Detritusmassen auf die *hintere* Oberfläche. Nicht selten sind diese Auflagerungen in mannigfaltiger Weise *figurirt* und von geschrumpften Gefässresten durchwebt. Von den *nervigen Elementen* der Netzhaut ist anfänglich, besonders in den *vorderen* Zonen, oft noch ein grosser Theil nachweisbar; doch zeigen sie fast immer schon allenthalben die Charaktere fortgeschrittener *Verfettung* und *Sclerose*. Namentlich gilt dieses von den *Nervenfasern* und den *Ganglienzellen*. Die Elemente der *Stabschichte* erscheinen zum Theil abgelöst, aufgebläht und fettig getrübt. Die *Körner* hingegen pflegen sich länger zu erhalten und verrathen dann ihre Theilnahme an dem krankhaften Processe gewöhnlich durch starken fettigen Glanz. Neben und zwischen den nervigen Elementen, eingestreut in das bindegewebige Stroma, findet man grosse Mengen *choloider Körper*, *freier Fettkörner* und *Fettkörnchenkugeln*, welche letztere theilweise schon wieder im Zerfalle begriffen sind, oder wohl gar schon in *Cholestearin* sich umgewandelt haben, dessen Krystalle nesterförmig gruppirt herum liegen. Ausserdem machen sich allenthalben *Blutextravasate* alten und jungen Datums, seltener aber grosse Mengen *neoplastischen Pigmentes* bemerkbar. Die *kleineren Gefässe* sind gewöhnlich zum grossen Theile untergegangen oder entartet, und selbst von den *Stämmen* sind oft nur einzelne durchgängig. Ihre Wandungen sind meistens stark verdickt, in lockiges Bindegewebe verwandelt,

welches mit dem areolaren Stroma zusammenhängt und zahlreiche, zum Theile in Verfettung oder Sclerose begriffene Kerne enthält. Ausserdem ist es sehr gewöhnlich von Fettkörnern und Pigment, oft auch von Kalksalzen durchstreut und mit choloiden scheibenartigen Anhängseln versehen. In manchen Fällen laufen die degenerirten Gefässwandungen durch blattartige bindegewebige Neubildungen, wodurch sie das Aussehen geflügelter Blattstiele bekommen, oder sind mit papillosen Auswüchsen besetzt. Nicht selten sind die Gefässe streckenweise gänzlich *obliterirt*, in solide bindegewebige Stränge verwandelt, oder von nekrotischen Blutkörperchen oder von choloiden Massen gefüllt. Mitunter sind einzelne *atheromatös* entartet und präsentiren sich dann schon dem freien Auge als verzweigte kreideweisse derbe brüchige Stränge (*Wedl, H. Müller*).

Im weiteren Verlaufe gehen die nervösen Elemente durch fortgesetzte Verfettung und Sclerose mehr und mehr verloren, so dass endlich nur mehr *geschrumpfte Körner* in wechselnder Menge gefunden werden. Die *Fettkörnerkugeln* zerfallen, lösen sich auf; ebenso die *Blutextravasate*, ja sogar die *choloiden Körper* werden nach vorläufiger Körnung immer spärlicher. Nicht minder macht sich in dem *bindegewebigen Stroma* und seinen *zelligen Elementen* die Verfettung und Resorption geltend; es nimmt dasselbe beträchtlich an Masse ab und schrumpft endlich theilweise oder ganz auf ein *undeutlich faseriges* oder *indifferentes* derbes zähes Gefüge, welches von einzelnen dicken sehnenähnlichen *Strängen* und degenerirten *Gefässen* durchsetzt wird und nur geringe Mengen freien Fettes, körnigen Pigmentes, geschrumpfte Kerne und Nester von Körnern, hier und da auch Gruppen choloider Massen enthält, übrigens fest mit dem entarteten Glaskörper verlöthet ist. Ausnahmsweise kommen darin auch kleine *Knochenplättchen* vor, ja so weit die degenerirte Netzhaut mit den die Aderhaut überkleidenden Knochenschalen in Berührung steht, geht sie wohl auch *ganz* in der Verknöcherung unter.

Wo die Netzhaut der Aderhaut anliegend geblieben ist, springen die Merkmale der Degeneration in der Regel weniger in die Augen. Im Gefolge *sehr productiver Entzündungen*, insbesondere der *nephritischen* Form, erscheinen allerdings bisweilen die *hinteren* Portionen der Netzhaut sammt dem Gefüge der *Papille* mächtig verdickt, völlig opak und matt, ins Graugelbliche oder Grauweisse verfärbt, ja in einzelnen Fällen kann man innerhalb solcher verdickter Netzhauttheile schon mit freiem Auge ganz deutlich eine *faserige Streifung* oder gar dicke verzweigte *sehnige Stränge* und *Blätter* bemerken, welche vom Sehnerveneintritte aus sich strahlig in die Netzhaut verbreiten und mit ihren fransig zerfahrenen Enden über die Grenzen der opaken Flecke hinausreichen. Hier und da stösst man wohl auch auf derbe, sehnenähnlich glänzende, milchweisse und mannigfaltig figurirte *Narbenmassen*, welche durch die ganze Dicke der Retina dringen. Doch das sind *Ausnahmen*. In der *allergrössten* Mehrzahl der Fälle, namentlich nach *einfachen diffusen Netzhautentzündungen*, bekundet sich der degenerative Schwund blos durch einige *Dichtigkeitszunahme*, durch eine höchst zarte und kaum merkliche *sulzartige*, oder durch eine schwache weissliche *schleierartige Trübung*, welche nur im Bereiche des *Sehnerveneintrittes* und seiner nächsten Umgebung etwas dichter, mitunter auch leicht streifig zu sein pflegt, und durch theilweise *Entartung der Gefässe*.

Bei niederen Graden des Schwundes kann man dann oft noch *sämmtliche* Schichten der Netzhaut mit den ihnen eigenthümlichen nervigen und bindegewebigen Bestandtheilen unterscheiden, obgleich die einzelnen Theilorgane in der oben angedeuteten Weise schon mannigfaltig verändert und durch choloide Massen und Fettkörnerkugeln theilweise ersetzt worden sind. *Bei fortschreitendem Schwunde* geht aber die Schichtung mehr und mehr verloren. Je nach der Art der vorausgegangenen Entzündung sind bald die *inneren* bald die *äusseren Schichten* aufgegangen in einem durch molekulare Massen getrübten, indifferenten oder undeutlich streifigen Gefüge; oder es hat sich *die ganze Netzhaut* in eine indifferente oder leicht streifige, dünne aber zähe und derbe Haut verwandelt, in welcher von den *ehemaligen* Bestand-

theilen nur mehr geschrumpfte kernähnliche Gebilde, und in der Gegend des *Sehnerveneintrittes* geschrumpfte Gefässe und Bindegewebsbündel nachweisbar sind.

Sehr häufig kommen in dem degenerirten Gefüge atrophirter Netzhäute, welche *der Aderhaut allenthalben anliegen, Anhäufungen* von schwarzen *Pigmentzellen und Pigmentkörnern* vor. Oefters sind es nur *einzelne wenige* zerstreute Spritzer, Häufchen oder klumpenähnliche Massen, welche zumeist an den *Gefässen* oder an der *Sehnervengrenze* sitzen. In anderen Fällen ist das Pigment vornehmlich auf die *vorderen und mittleren* Zonen der Retina beschränkt und zeigt sich in *lauter kleinen*, den Knochenkörperchen nicht unähnlichen, unregelmässig zackigen, länglichen Häufchen, welche ihre *lange* Axe zumeist gegen die hinteren Theile der Netzhaut kehren und gleichsam concentrisch *um* dieselben gelagert sind. Oftmals endlich sammeln sich grosse Mengen neoplastischen Pigmentes vorzugsweise in der *hinteren* Hälfte der Netzhaut und bilden daselbst kleinere und grössere *Klumpen*, welche ganz unregelmässig umherstehen, zum Theil auch wohl zu mannigfaltigen Figuren *zusammenfliessen* und grosse Strecken des hinteren Augengrundes überdecken.

Es unterliegt keinem Zweifel, dass sich Pigment im Gefolge der degenerativen Atrophie *selbständig*, durch Umwandlung des Inhaltes *neoplastischer* Zellen, bilden könne (*Donders, Schweigger*). Es kommen Pigmentklümpchen nämlich gar nicht selten in den *vorderen Schichten* der Retina *ausser* aller Berührung mit den Zellen des Tapetes und bei völligem Pigmentmangel der hinteren Netzhautstrata vor. *Reichliche* oder gar *massige* Entwickelungen von Pigment in der Netzhaut finden sich indessen nur nach *exsudativen* Entzündungen und es ist dann die Umwandlung der *in der Retina* gelegenen neoplastischen Zellen *unter dem Einflusse* der proliferirenden *Tapetzellen* von Statten gegangen und davon geradezu abhängig (S. 176). Es ist nämlich durch mehrfache Untersuchungen ein *directer* Zusammenhang zwischen den Pigmenthaufen der Netzhaut und den wuchernden Tapetzellengruppen erwiesen und öfters auch das allmälige *Vordringen* der Pigmentbildung von den letzteren durch die einzelnen Schichten der Retina constatirt worden (*H. Müller, Pope*).

Besonders deutlich ist dieses Verhältniss durchwegs bei *grösseren confluirenden* Pigmenthaufen. Die eigenthümlichen *knochenkörperähnlichen* zarten Figuren hingegen pflegen nur *theilweise* mit *chorioidalen* Pigmentansammlungen zusammenzuhängen. Sie scheinen nach den bisherigen Untersuchungen *an die feineren Gefässe gebunden* zu sein, welche im Laufe des Atrophisirungsprocesses grossen Theils *degeneriren* und *unwegsam* werden. Dieser Umstand erklärt auch die eigenthümliche *Anordnung* derselben und ihre *radiäre Axenrichtung*.

Es lässt sich nach exsudativen Entzündungen die *Exsudatschichte* häufig noch nachweisen, welche die Chorioidea mit der atrophirenden Netzhaut verklebt. In *veralteten* Fällen ist dieses neoplastische Stratum jedoch nur selten mehr als eine *eigene* Schichte zu sondern, die degenerirte und öfters schon auf ein zartes trübes Häutchen reducirte Netzhaut scheint der hochgradig atrophirten Aderhaut *unmittelbar aufzulagern* und oft ist die *Verbindung* eine so innige, dass sich beide Häute nur schwer und fetzenweise von einander trennen lassen.

Der Glaskörper ist in Fällen, in welchen der Schwund der Netzhaut *nicht weit* gediehen ist, gewöhnlich *vollkommen erhalten*, nur in seinen *peripheren* Theilen finden sich häufig zarte florige *Trübungen*, welche durch Zellenwucherungen und ihre Derivate bedingt sind. *Wo die Netzhaut völlig entartet* und auf ein zartes, unbestimmt faserstreifiges Häutchen reducirt ist, welches der hochgradig atrophirten Aderhaut fest anhaftet, ist der Glaskörper hingegen stets *verflüssigt*, man findet von ihm höchstens einige bindegewebige Reste, welche der inneren Limitansoberfläche auflagern.

Das Krankheitsbild ist, den *anatomischen* Differenzen entsprechend, im Ganzen *ziemlich wandelbar*, selbst wenn man blos jene Fälle ins Auge fasst, in welchen die atrophirende Netzhaut der Chorioidea *anliegend* geblieben ist und die *dioptrischen* Medien den Einblick in die Tiefe des Auges gestatten. *Charakteristisch ist eigentlich blos die starke Verfärbung des Sehnerveneintrittes ins Weisse*, indem die übrigen Erscheinungen sehr wechseln.

Der reine oder *graue Schwund* kündigt sich in der Regel durch auffällige Blässe der *äusseren* Papillenhälfte an. Im allerersten Beginne sieht man im Bereiche des Sehnerveneintrittes oft ein durch seine helle Färbung von der Umgebung abstechendes *queres Oval*, welches mit seinem inneren Pole die Gefässpforte umgreift, mit dem anderen Ende aber sich gewöhnlich schon sehr dem Schläfenrande der Papille nähert. Die *nicht* scharfe Grenze und das *geradlinige* Darüberstreichen der Gefässstämme lassen eine Verwechselung mit physiologischen *Excavationen* nicht leicht zu. Es breitet sich diese verblasste Stelle rasch aus, am schnellsten in der Richtung gegen den gelben Fleck und erreicht bald den äusseren Theil des Bindegewebsringes, über welchen sie jedoch niemals hinübergreift. Das Oval geht so in die Form des *Rundbogens* über. Indem dann dessen Schenkel immer weiter aus einander weichen, während sein Zenith gegen die innere Papillengrenze vorrückt, reducirt sich die normale Färbung auf einen mondsichelförmigen Saum an der Nasenseite des Sehnerveneintrittes und verschwindet endlich ganz, so dass die Scheibe ihrem *vollen Flächeninhalte* nach hellgrau oder weiss, oft mit einem Stiche ins Bläuliche, opak, seiden- oder perlmutterartig glänzend und häufig auch ganz deutlich muldenförmig *vertieft* erscheint. Vermöge dem Contraste hebt sie sich stark von dem übrigen Augengrunde, welcher in der Regel *keine* Veränderungen erkennen lässt, ab und scheint auch schärfer als sonst begrenzt (Fig. *M*). Ihr *Durchmesser* wird beim *grauen* Schwunde nicht merkbar verkleinert. Vormals vorhanden gewesene *physiologische Excavationen* verstreichen sich bei *vorgeschrittener* Atrophie immer vollständig (*Ed. Jaeger*).

Der helle Reflex rührt theils von der durchscheinenden *Siebmembran*, theils von dem ihr *auflagerndem* Stratum obsoleten Bindegewebes her. Er macht sich unter Umständen durch *Aufleuchten* des Auges geltend, kann also die Erscheinungen des amaurotischen Katzenauges begründen.

Die im Normalzustande zahlreichen *kleineren* Gefässstämmchen pflegen im Bereiche der Papille ganz oder grösstentheils zu fehlen. Die *Hauptstämme* und *grossen Aeste* der Arteria und Vena centralis hingegen sind in der Regel vorhanden. Sie treten nicht mehr im *Bogen* aus der Pforte nach vorne, sondern biegen gleich in der Ebene der Siebmembran um und laufen, an diese knapp angedrückt, zur Netzhaut. Die Verdickung ihrer Adventitia bekundet sich im Augenspiegelbilde durch einen zarten hellen, oft glänzenden Saum, welcher die beiden Ränder der Gefässe einrahmt (*Liebreich*). Ihr *Caliber* ist häufig, selbst bei *weit* gediehenem Schwunde, *nicht* verändert. In anderen Fällen jedoch zeigen sich die *Arterien* verengert, die *Venen* normal oder gar etwas erweitert; oder es sind die *Blut- und Schlagadern* sehr verkümmert, dünn, spärlich verästelt (Fig. *M*) und oft auch wesentlich verkürzt. Mitunter scheinen wohl auch einzelne Stämme zu *fehlen*, es ist deren *Zahl* vermindert oder man findet an ihrer Stelle andere, die in Lage, Richtung und in dem Verhalten zur Gefässpforte von der

Norm sehr abweichen und der Vermuthung Raum geben, es handle sich um ausgedehnte *Collateralen*. In höchst seltenen Fällen wurden die Gefässe *gänzlich vermisst* (*Graefe*).

Beim trüben Schwunde ist das ophthalmoskopische Bild des Sehnerveneintrittes ebenfalls viel blässer, als im gesunden Zustande, die Farbe der Papille neigt, wenigstens streckenweise, entschieden ins Weisse oder Graue. Es fehlt aber, abgesehen von manchen *veralteten* Fällen, in der Regel der der vorigen Art charakteristische *starke sehnige Glanz* und der überaus *scharfe Umriss*. Es zieht sich nämlich eine mehr weniger auffällige, bald zarte, bald dichtere *schleierähnliche Trübung* über den hinteren Theil oder den ganzen Augengrund einschliesslich des Sehnerveneintrittes, wodurch der Rand des letzteren mehr minder verhüllt und auch der Farbe des Augengrundes ein weisslicher, gräulicher oder fahlgelblicher Ton beigemischt wird (Fig. *L*).

Bisweilen jedoch sieht man im Bereiche der Papille die geschrumpfte und oft etwas nach hinten gedrängte, also muldig vertiefte *Siebmembran* mit ihrem sehnigen oder perlmutterähnlichen Glanze durch die darüber lagernde hypertrophirte Bindegewebslage durchscheinen.

In einzelnen Fällen zeigen sich in letzterer dichtere und darum das Licht stärker brechende Streifen oder Flecke, welche einen Theil der Scheibe decken und sich öfters auch *über diese hinaus* in die eigentliche Netzhaut erstrecken. Es hat dann ganz das Ansehen, als ob die Grenze des Sehnerveneintrittes hinausgerückt wäre, oder als ob narbige Fortsätze sich aus der Mulde über die Retina erstreckten.

Die *Papille* stellt sich beim *trüben* Schwunde nicht selten *verkleinert* und auch wohl von ganz unregelmässiger eckiger Form dar.

Es ist diese Veränderung oft sicherlich nur eine *scheinbare*, durch das Auswachsen der Pigmentzellen an der Aderhautgrenze bedingte. Wo aber der Opticusschwund neben Atrophie des *gesammten Augapfels* einhergeht und der intraoculare Druck sehr herabgesetzt ist, erweiset sich die Flächenverminderung mitunter als *wirklich bestehend* und auf Schrumpfung der Siebmembran und des überlagernden obsolescirenden Bindegewebsstratums fussend.

Die *Gefässe* pflegen beim *trüben* Schwunde sowohl durch die vorangehende *Wucherung* als durch die nachfolgende *Schrumpfung* des Bindegewebes *mehr* zu leiden, als bei der *reinen* Atrophie. Viel häufiger als bei dieser sind die Hauptäste der Arteria und Vena centralis verdünnt, zweigarm und auffällig verkürzt (Fig. *L*), oder fehlen theilweise im ophthalmoskopischen Bilde. Die noch vorhandenen Gefässe aber erscheinen durch das umhüllende, stark getrübte bindegewebige Gerüste der Netzhaut und der Papille wie im Nebel und abgeblasst. Im Bereiche dichterer sehniger Massen werden sie wohl auch völlig gedeckt.

In einzelnen Fällen sieht man streckenweise statt ihrer ästige *Streifen von Pigment* oder *mattweisse Stränge*, welche entweder wirklich *obliterirte* Adern vorstellen, oder noch *durchgängig* sind, aber vermöge der Dicke und Opacität der Wandungen die Blutsäule nicht mehr durchscheinen lassen.

Ausserdem fallen beim trüben Schwunde gewöhnlich die *Pigmentanhäufungen* in der Netzhaut (Fig. *L*) und bisweilen auch in der Papille (*Liebreich*) auf. Es sind bald unregelmässig gestaltete grössere und kleinere *Klumpen*, bald zarte *Spritzer*, zackige *Linien* und den Knochenkörperchen ähnliche Massen, bald ausgebreitete und zum Theile zusammenfliessende *Fladen*. Die *ersteren* beiden Formen treten im Augenspiegelbilde meistens scharf heraus, da sie in den *vorderen* Schichten der Netzhaut zu sitzen

pflegen. Die *letztere* Form aber erscheint häufig von dem hypertrophirten Stützwerke der Netzhaut überflort und in Gesellschaft der der exsudativen Neurodictyitis eigenthümlichen Veränderungen des Augengrundes.

Ausnahmsweise stösst man im Bereiche der Netzhaut auf *narbige blattförmige* Einlagerungen und auf *Cholestearinnester* (*Coccius*). Die bläulich weisse Farbe und der sehnige Glanz lassen die ersteren, das perlmutterartige Glitzern die letzteren kaum verkennen.

Subjectiv äussert sich der Schwund immer durch *Herabsetzung der Sehschärfe* und meistens auch durch zunehmende *seitliche Einschränkung des Gesichtsfeldes*, in *vorgerückten* Stadien aber gewöhnlich durch *vollständige Amaurose*. Doch steht der Grad und die Ausdehnung dieser Functionsstörungen keineswegs immer in geradem Verhältnisse zu den ophthalmoskopisch *sichtbaren* Veränderungen. Es gilt dies vornehmlich von dem *reinen* Schwunde. Hier findet man neben hellweisser oder bläulicher Färbung, sehnigem Glanze und muldiger Vertiefung der Papille gar nicht selten noch eine *sehr beträchtliche* centrale Sehschärfe, die Kranken lesen bei guter Beleuchtung anstandslos die feineren Nummern der Jaeger'schen Schriftscala und nicht immer lässt sich eine Einschränkung des Sehfeldes nachweisen. Anderseits aber kommen wieder genug Fälle vor, wo bei *normalem* Bestand der Papille oder eben erst auftauchenden Zeichen *beginnender* Atrophie das Sehvermögen auf *quantitative* Lichtempfindung gesunken oder völlig *erloschen* ist. Es geht eben die *Zerstörung* der Nervenelemente in der Papille und Netzhaut den ophthalmoskopisch sichtbaren Veränderungen nicht immer parallel, die ersteren bleiben, wenigstens theilweise, oft lange *leitungsfähig*, trotzdem das Bindegewebe schon im Schwunde weit vorgeschritten ist; umgekehrt aber geschieht es auch oft, dass die Nervenelemente zu Grunde gehen, ehe es zu auffälliger Schrumpfung des Stützwerkes gekommen ist. Uebrigens stehen die Functionsstörungen des lichtempfindenden Apparates nicht blos im Zusammenhange mit den Ernährungszuständen der Netzhaut und der Papille; der hier zu Tage tretende Schwund ist sehr häufig blos die Theilerscheinung oder die Folge eines in der *Schädelhöhle* oder im *Rückenmarkscanale* verlaufenden, *identischen* oder auch ganz *verschiedenen* Processes, welcher die Leitungsfähigkeit der Nerven oder die specifische Thätigkeit seiner Centralorgane vernichten kann, bevor das Orbitalstück des Opticus und seine Ausbreitung zu leiden beginnt. Es stehen diese Verschiedenheiten in nahem Bezuge zu den *ursächlichen Verhältnissen* und beeinflussen ihrerseits wieder in sehr hervorstechender Weise das *Gesammtbild* der Krankheit. Es erscheint zweckdienlich, dieselben in einem eigenen, dem *schwarzen Staare* gewidmeten Abschnitte zu schildern (siehe diesen).

Die Pathogenese betreffend, sei erwähnt, dass der *graue* Schwund sich oft *primär* im *Opticus allein*, seltener in einer *Mehrheit* von Gehirnnerven zugleich entwickele. Es beschränkt sich dann der Process häufig auf das *Vorderstück* der Sehnerven, greift *nicht* über das *Chiasma* hinaus. In anderen Fällen aber schreitet er *darüber hinweg* auf den *anderen* Sehnerven und auf die *gleichseitige* Stria. Er lässt sich an der *letzteren* gewöhnlich bis zu den *knieförmigen* Körpern, ausnahmsweise bis zu den Ursprungskernen im *Seh-* und *Vierhügel*, oder gar längs den verbindenden Faserzügen bis in die hinteren *Rückenmarksstränge* oder in die *Hirnrinde* verfolgen.

Im Gegensatze hierzu geht der graue Schwund nicht selten von den *letztgenannten* beiden Bezirken aus und pflanzt sich allmälig auf den Thalamus opticus, auf die Corpora quadrigemina und weiter auf den Sehnerven fort. Auch geschieht es bisweilen, dass der Process gleich ursprünglich seinen Sitz in den *Seh-* oder *Vierhügeln* aufschlägt und hier zu schwieligen Verdichtungen führt, während er gleichzeitig nach *vorwärts* gegen die Netzhaut, *rückläufig* gegen die Medulla spinalis und gegen die graue Hirnrinde, oder in *beiden* Richtungen sich ausdehnt.

Ein sehr *gewöhnliches* pathogenetisches Moment des grauen Schwundes sind auch *manifeste Entzündungen*, welche sich in oder nahe den Ursprungsherden des Opticus oder in der Nachbarschaft beliebiger Abschnitte des letzteren entwickelt haben. Es pflanzt sich nämlich der entzündliche Process bald in seiner *ursprünglichen* Form längs den Faserzügen der Nerven fort und kann so allmälig vorschreitend eine wirkliche *Neuroretinitis*, fernerhin aber die *trübe* Atrophie im Gefolge haben; bald aber ändert er beim Weiterschreiten seinen Charakter in den des grauen Schwundes um.

In ähnlicher Weise wird die reine Sehnerven- und Netzhautatrophie oftmals von *tuberkulosen*, *krebsigen* etc. Ablagerungen, von *apoplektischen* oder *Erweichungsherden* u. s. w. im Gehirn und Rückenmarke angeregt.

Doch ist es bei derlei Zuständen nicht immer der *Wucherungsprocess* als solcher, welcher sich einfach auf die Faserzüge der Nerven und auf deren Hüllen überträgt. Häufig wirken die Producte *durch Druck*, es ist die *mechanische* Ernährungsstörung, welche den grauen Schwund einleitet (*Türck*).

Uebrigens geht der graue Schwund keineswegs constant vom Sehnerven und seinen Centraltheilen auf die Netzhaut über. Sehr oft ist der Weg ein *umgekehrter*, die Atrophie *beginnt in der Netzhaut und der Papille*. Als *pathogenetische* Momente fungiren dann ganz ähnliche Verhältnisse. In der That gehört der graue Schwund zu den möglichen Ausgängen manifester *Neurodictyitis*, obgleich diese öfter zur *trüben* Atrophie führt. Die auffälligen Veränderungen der Opticusausbreitung bei entwickeltem *Glaucom* tragen wesentlich den Charakter der grauen Atrophie und kommen einerseits auf Rechnung der *entzündlichen* Ernährungsstörung, anderseits aber und oft in vorwiegendem Masse auf Rechnung der intraocularen *Drucksteigerung*. Nicht minder erklärt sich die bei *Sclerectasien* häufig auftretende reine Atrophie der Netzhaut und des Sehnerven aus der *Zerrung* und nebenhergehenden *entzündlichen* Reizung der Theile.

Der Verlauf des *grauen* Schwundes *wechselt* ganz ausnehmend. Bald genügen wenige Wochen zu seiner vollständigen Ausbildung, bald ist der Gang ein überaus langsamer und vielfach unterbrochener, es vergehen Jahre und der lichtempfindende Apparat bewahrt noch immer einen Theil seiner Functionstüchtigkeit. Es steht übrigens fest, dass der Process in *jedem* beliebigen Stadium *dauernd still stehen* könne. Es fehlen die *objectiven* Zeichen, welche in dieser Richtung die *Prognose* leiten könnten, es lässt sich das Fortschreiten und Stillestehen des Processes eben nur aus der Zunahme der krankhaften Erscheinungen oder deren Unveränderlichkeit für bereits *vergangene* Zeiträume ermitteln, nicht *vorhersagen*. Das ursächliche Moment hat jedenfalls einen wesentlichen Einfluss auf den Gang des Leidens (siehe schwarzen Staar).

Der *trübe* Netzhautschwund entwickelt sich in der Regel *ganz allmälig* aus der Entzündung, und dieses zwar nicht immer *gleichmässig* in allen Theilen der Netzhaut. Der *Uebergang* von einem Zustand in den anderen ist gewöhnlich mit einer *merklichen Aufhellung* der *entzündlichen* Trübung verknüpft, was sich aus der Resorption der *fettigen* Producte allein zum grossen Theile erklärt, zum anderen Theile aber auch einer successiven *Umwandlung des bindegewebigen Stroma* und der damit verknüpften Zunahme der optischen Gleichartigkeit auf Rechnung gehört. In der That sieht man nicht ganz selten im Laufe der Zeit die charakteristische Trübung des Augengrundes beträchtlich abnehmen und es kömmt mitunter sogar dahin, dass der Umriss des sehnigweissen Sehnerveneintrittes wieder *vollkommen scharf* und die *Netzhaut fast unsichtbar*, der ophthalmoskopische Befund also dem des reinen Schwundes ganz ähnlich wird. Immerhin jedoch lässt er sich gewöhnlich durch die stellenweisen *Pigmentanhäufungen in der Retina* und die meistens weitgediehene *Pigmentatrophie der Aderhaut* unterscheiden.

Es versteht sich von selbst, dass diese Aufhellung der Netzhaut nicht mit einer Zunahme, sondern mit *entschiedener Abnahme des Schvermögens* einhergeht, da sie doch nur das Symptom *fortschreitenden Schwundes* ist und an diesem die *nervösen* Elemente Theil nehmen. Uebrigens kann auch der trübe Netzhautschwund sich *in jedem Stadium zeitweilig* und für die *Dauer sistiren*, ein wenn auch langsames Fortschreiten der Atrophie ist keine *nothwendige*, sondern nur die *gewöhnliche* Folge.

Quellen: *Rokitansky*, Lehrbuch der path. Anatomie. Wien, 1856. II. S. 432, 435, 463, 488, 499. — *Türck*, Sitzungsberichte der Wiener k. Akad. IX. S. 229, Zeitschrift der Wiener Aerzte 1852. II. S. 301, 1855. II. S. 521. — *Wedl*, Atlas, Opticus-Retina, Sitzungsberichte der Wiener kais. Akad. 48. Bd. S. 384, 386, 388. — *Virchow*, dessen Archiv VI. S. 268. — *Klebs* ibid. 19. Bd. S. 336, 21. Bd. S. 171, A. f. O. XI. 2. S. 244. — *Stellwag*, Ophth. II. S. 583, 591, 686. Nota 73, Wiener med. Wochenschrift 1864. Nro. 11. S. 163. — *H. Müller*, Würzburger med. Zeitschrift III. S. 252, kl. Monatbl. 1863. S. 318, Verhandlungen der Würzb. phys. med. Gesellschaft 1856. S. 46, 1858. S. 52, 1859. S. 449, A. f. O. III. 1. S. 96, IV. 1. S. 363, 370, 375, 379, 383, IV. 2. S. 1, 12, 13, 15. — *Graefe*, A. f. O. I. 1. S. 367, 381, 403, II. 2. S. 319, III. 2. S. 444, IV. 2. S. 153, VIII. 2. S. 285, kl. Monatbl. 1865. S. 141, 143, 154. — *Ammon*, A. f. O. VI. 1. S. 15, 17, 33, kl. Darstellungen. Berlin, 1847. S. 59. Taf. 19. — *Ed. Jaeger*, Einstellungen des dioptr. Apparates. Wien, 1861. S. 39, 42. — *Quaglino*, Congress int. d'ophth. Compte rendu. Paris, 1863. S. 229. — *Pagenstecher*, Würzburger med. Zeitschrift. III. S. 399, kl. Beobachtungen. II. Wiesbaden, 1862. S. 76, 82, A. f. O. VII. 1. S. 94, 96. — *Bolling Pope*, Würzb. med. Zeitschrift III. S. 244, klin. Monatbl. 1863. S. 317. — *Sümisch*, Beiträge zur norm. u. path. Anat. d. Auges. Leipzig, 1862. S. 18, 24. — *Donders*, A. f. O. III. 1. S. 139, Verhandlungen der Augenärzte in Heidelberg. Berlin, 1860. S. 10. — *Junge*, A. f. O. V. 1. S. 49, 58. — *Schiess-Gemuseus* ibid. IX. 3. S. 175, XI. 2. S. 62, 76. — *Schweigger* ibid. V. 1. S. 96, V. 2. S. 221, IX. 1. S. 203, 206, Vorlesungen über den Gebrauch des Augenspiegels. Berlin, 1864. S. 113, 146, klin. Monatbl. 1864. S. 400. — *Mooren*, kl. Monatbl. 1863. S. 93, 104. — *Liebreich* ibid. 1864. S. 229, 230, 397, 401. — *Coccius*, Ueber die Anwendung des Augenspiegels. Leipzig, 1853. S. 110, 125.

Die typische Pigmententartung.

Krankheitsbild. *Objectiv* ist diese ganz eigenthümliche Netzhautaffection, welche man als *Retinitis pigmentosa* oder *getiegerte Netzhaut* zu beschreiben pflegt und vielseitig mit dem *trüben* Schwunde zusammenwirft, ausgezeichnet

durch das Auftreten zahlreicher schwarzer Pigmenthäufchen, welche bald unregelmässig gekrümmte Linien, bald ovale oder lang gestreckte Flecke mit zackigem Rande oder mit zarten ästigen Fortsätzen bilden und in ihren Umrissen sehr an Knochenkörperchen erinnern. Es sitzen dieselben hauptsächlich in der *mittleren Zone* der Netzhaut und zwar in deren *vordersten* dem Glaskörper zugewendeten Schichten. Indem sie ihren Ursprung wahrscheinlich aus krankhaften Vorgängen in den *Gefässwandungen* ableiten, kehren sie ihre lange Axe zumeist einem Punkte des hintersten Augengrundes zu (Fig. *M*). Die *Netzhaut selbst* und der *Sehnerveneintritt* bieten im Uebrigen gewöhnlich die Charaktere des *reinen* Schwundes dar. Die Stämme und grossen Aeste der *Centralgefässe* sind häufig hell gesäumt wegen Verdickung ihrer Wandungen, oft schon frühzeitig in auffallender Weise *verdünnt* und werden bisweilen ganz *unsichtbar* oder auf zarte weisse Stränge reducirt. Sie erscheinen häufig streckenweise von Pigment gedeckt oder eingerahmt und setzen sich gerne in verzweigte Pigmentstreifen fort. Die *Aderhaut* zeigt sich in *reinen* Fällen meistens ganz *normal* oder hat das der *Senescenz* eigenthümliche getäfelte Aussehen, seltener stösst man auf grössere Strecken, wo das Tapet völlig *untergegangen* oder in massigere Haufen zerworfen ist. Im *Glaskörper* hat man ausnahmsweise flockige Trübungen, *häufig* aber die *Cataracta polaris* gesehen *(Mooren)*.

Subjectiv charakterisirt sich das Leiden von seinem *Beginne* an durch die Erscheinungen des *Nachtnebels*, durch eine *ganz allmälig*, aber *unaufhaltsam* von der Peripherie gegen das Centrum vorrückende, *kreisförmige Einschränkung* des Gesichtsfeldes und durch eine *relativ geringe* Abnahme der *centralen Sehschärfe*.

In einzelnen Fällen wurde eine *concentrisch* gegen die Mitte vorschreitende *zonenförmige Unterbrechung* des Gesichtsfeldes mit verhältnissmässig guter centraler und peripherer Sehschärfe nachgewiesen (*Graefe*).

Die *concentrische* Verkleinerung des Gesichtsfeldes und die im Allgemeinen *geringe* Einbusse der centralen Sehschärfe unterscheidet die mit *typischer* Pigmententartung einhergehende Sehstörung wesentlich von jenen Amblyopien, welche ihre Quelle in dem *grauen* oder *trüben* Netzhaut- und Opticusschwunde finden. Bei *diesen* ist die Einschränkung des Sehfeldes nämlich meistens eine *seitliche* und sehr *unregelmässige* und reducirt das letztere schliesslich auf einen horizontal gelegenen *Schlitz*.

Die concentrische Einengung des Gesichtsfeldes macht die häufigen *Complicationen* des fraglichen Leidens mit *Cataracta polaris* und mit *Myopie* im hohen Grade misslich. Beim *Polarstaar* fällt nämlich die Beschattung des Netzhautcentrums ins Gewicht, bei der *Myopie* aber der Umstand, dass die absolute Erweiterung des Gesichtsfeldes bei Fixation *fernerer* Objecte durch den Refractionsfehler unnutzbar wird.

Ursachen. Die typische Pigmententartung hat sich in einer Reihe von Fällen als *erblich* erwiesen *(Alf. Graefe, Mooren)*. Ausserdem ist es wahrscheinlich, dass das Uebel bei Kindern *blutsverwandter* Eltern häufiger, als im gegentheiligen Falle vorkomme. Da es übrigens auffallend oft mit *Accomodationsschwäche*, *Schwerhörigkeit* und *mangelhafter* Entwickelung der *geistigen* Fähigkeiten auftritt, so erscheint eine *angeborne Disposition* sehr annehmbar *(Liebreich)*.

Verlauf und **Ausgänge**. Die *Anfänge* des Leidens datiren immer aus der *ersten Kindheit* und machen sich schon während dieser Periode durch auffällige Verschlechterung des Gesichtes bei abnehmenden Erleuchtungs-

intensitäten und durch das unstete Herumwerfen der Augen bei Betrachtung grösserer oder beweglicher Gegenstände bemerklich.

In der Regel ist die Krankheit *binocular* und schreitet beiderseits ziemlich gleichmässig vorwärts, aber so, dass in dem einen Auge die Einschränkung des Gesichtsfeldes und die Abnahme der centralen Sehschärfe stets etwas weiter gediehen ist (*Mooren*). Doch ist die typische Pigmententartung auch auf *Ein* Auge beschränkt gefunden worden (*Pedraglia*).

Die charakteristische *Sehstörung* scheint immer der Pigmentablagerung um ein Bedeutendes *vorauszugehen*. Die *letztere* fehlt oft noch bei Kindern, welche schon an der ersteren kranken, und tritt erst gegen die Pubertätsperiode hervor. Doch steht die *Masse* des neoplastischen Pigmentes keineswegs immer im geraden Verhältnisse zur Entwickelung der *subjectiven* Erscheinungen oder zum *Alter* des Individuums und der *Dauer* der Krankheit. Es beginnt die *Pigmentirung* meistens an der *Nasenseite* der Netzhaut nahe dem Aequator und schreitet in der Gleicherzone, gleichzeitig aber auch in *meridionaler* Richtung vor und rückwärts weiter. Der Gürtel vervollständigt sich in solcher Weise mehr und mehr, ohne dass er sich jedoch an der Schläfenseite immer nothwendig *schlösse*, und gewinnt an Breite. Ausnahmsweise hat man die charakteristischen Häufchen sogar auf der *Papillenfläche* gesehen (*Secondi*). Mit dem Pigment geht in der Regel auch die Sehstörung weiter, und meistens ist die concentrische Einengung zur *vollen Amaurose* gediehen, ehe die sichtbaren Veränderungen sich bis zum gelben Netzhautflecke fortgepflanzt haben.

Im Allgemeinen ist der *Verlauf* ein sehr langsamer, die Krankheit führt gewöhnlich erst im *reifen Mannesalter* zur vollständigen Blindheit, ja man hat einen 81jährigen Greis beobachtet, bei welchem das aus der Kindheit herrührende Leiden auf dem einen Auge noch einiges Sehvermögen übrig gelassen hatte (*Secondi*).

Anatomische Untersuchungen *strenge hierher gehöriger* Fälle gehen noch ab, daher sich über das Wesen des zu Grunde liegenden Processes nichts Bestimmtes mittheilen lässt.

Quellen: *Graefe*, A. f. O. II. 2. S. 282, IV. 2. S. 250. — *Alf. Graefe* ibid. IV. 2. S. 252. — *Liebreich* ibid. V. 1. S. 110, Deutsche Klinik. 1861. Nro. 6., Atlas der Ophth. Berlin, 1863. Taf. 6. — *Mooren*, klin. Monatbl. 1863. S. 93, 97, 104. — *Höring* ibid. 1864. S. 233. 1865. S. 236. — *Pedraglia* ibid. 1865. S. 144. — *Stör* ibid. 1865. S. 23. — *Pagenstecher* und *Sämisch*, klin. Beobachtungen. Wiesbaden, 1861. I. S. 53, II. S. 26. — *Schweigger*, Vorles. über den Gebrauch des Augenspiegels. Berlin, 1864. S. 112, 116. — *Secondi*, Clinica oc. di Genova. Torino. 1865. S. 60.

FÜNFTER ABSCHNITT.

Entzündung der Regenbogenhaut, Iritis.

Anatomie. Die *Regenbogenhaut, Iris* oder *Blendung*, hat die Bedeutung eines Diaphragma, dessen Oeffnung, *die Pupille, Sehe* oder das *Sehloch*, um ein Geringes vom Centrum nach innen abweicht und durch Muskelwirkung verengert und erweitert wird. Der periphere oder *ciliare Rand* hängt durch

das Ligamentum pectinatum mit dem Randfasernetze der Descemet'schen Membran (S. 44.) zusammen und setzt sich unmittelbar fort in das Stroma des Ciliarmuskels und der Strahlenfortsätze, deren Köpfen die Regenbogenhaut von vorneher auflagert. Der *Pupillarrand* ragt bei maximal erweitertem Sehloche *frei* in den Kammerraum hinein; bei *mittlerem* Durchmesser aber *berührt* er die über die Ursprungsebene der Iris hervorgewölbte Vorderkapsel und schliesst die hintere Kammer von der vorderen ab. Bei zunehmender Verengerung rückt er an der Convexität der Kapsel hinauf, es kömmt eine *breitere* Zone der Iris mit der Vorderfläche des Krystallkörpers in Contact und die Regenbogenhaut selbst erscheint *kuppelig* nach vorne gebaucht. Die *hintere Kammer* besteht als *gesonderter* Raum also nur unter bestimmten Verhältnissen und stellt dann einen engen, im senkrechten Durchschnitte dreieckigen Kanal vor, welcher kreisförmig um den Linsenaequator herumläuft. Das den Kammerraum erfüllende *Kammerwasser*, der *Humor aqueus*, ist eine pellucide Flüssigkeit, welche nur Spuren von Eiweiss nachweisen lässt und als verdünntes Blutserum zu betrachten ist.

Die *vordere Fläche* der Iris ist von netzförmig verzweigten vorspringenden Leistchen und dazwischen liegenden seichten Grübchen uneben. Bei Kindern trägt sie ein einfaches zartes *Pflasterpithel;* bei Erwachsenen aber soll dies *fehlen (Henle).*

Die *hintere* Regenbogenhautfläche hingegen ist mit einem *dicken* Stratum kleiner rundlicher, von dunklen Pigmentmolekülen dicht erfüllter Zellen belegt. Die *Summe* dieser Zellen wird allgemein als *Pigmentschichte* oder *Tapet der Iris* beschrieben und ist eine Fortsetzung des die Chorioidea und die Ciliarfortsätze überkleidenden Pigmentstratums. Das *Tapet* ragt am Pupillarrande etwas hervor und säumt denselben gleichsam ein.

Die *Grundsubstanz* ist schön lockig wellig gestreiftes *Bindegewebe*, dessen Bündel in theils radiärem, theils circularem Verlaufe sich vielfach durchflechten und mit dem Stroma der Aderhaut und des Ciliarmuskels in directem Zusammenhange stehen. Es ist dieses Faserlager von zahlreichen, meistens spindel- oder sternförmigen, seltener rundlichen Kernzellen durchstreut, deren Ausläufer sich netzförmig unter einander verbinden. In der vordersten Schichte der Iris mischen sich mit dem Bindegewebe die Enden der Fasern des *Ligamentum pectinatum iridis*, streichen jedoch nicht über die Mitte der Irisbreite hinaus. Im Ganzen ist hier das Gefüge viel *dichter* gewebt, so dass es als eine *eigene* Lage, als *vordere Begrenzungsschichte* der Iris beschrieben werden kann *(Henle).* Die *mittlere mächtigste* Schichte ist ausnehmend locker, schwammartig und weitmaschig. In ihr lagern die *Gefässe*, welche die *Hauptmasse* der Iris ausmachen. Dieselben streichen, in 2—3 Reihen übereinander geschichtet, mit radiärem Zuge gestreckt und bei *weiter* Pupille im Zickzack oder in korkzieherartigen Windungen. Sie verzweigen sich in spitzen Winkeln und zeichnen sich durch ganz enorme Mächtigkeit der Adventitia sowie durch deren Zusammensetzung aus. Es ist dieselbe nämlich verdichtetes *Irisstroma* und führt statt längsovalen Kernen die dem letzteren zukommenden, ästig verzweigten Kernzellen zwischen den der Gefässaxe parallel verlaufenden Bindegewebsbündeln. Es sind die Irisgefässe durch die Cornea hindurch sichtbar und veranlassen die schönen *strahligen Zeichnungen*, welche besonders an *hellen* Augen sehr deutlich ausgeprägt sind.

Blaue Regenbogenhäute zeigen sich in ihrem Gefüge oft ganz *pigmentlos*, ihre Farbe ist ein *Interferenzphänomen*, eine Wirkung der parallelen Anordnung sehr feiner, an sich farbloser Fasern in der vorderen Begrenzungsschichte *(Henle)*. Häufig jedoch finden sich, namentlich in der *Pupillarzone*, auch unregelmässig zerstreute, gelbbräunliche Flecken und Streifen, die von der Ansammlung eines goldgelben, rostrothen oder bräunlichen, körnigen Pigmentes in den verästelten Zellen und in den Lücken des Gefüges herrühren. In *braunen* und *schwarzen* Regenbogenhäuten sind diese Zellen mit dunklem Pigmente dicht angefüllt und eine ansehnliche Menge desselben lagert auch *frei* in dem Stroma.

Eingehüllt in die Grundsubstanz streichen Bündel *glatter Muskelfasern* mit kreisbogenförmigem Verlaufe. Dieselben sammeln sich grösstentheils um den Rand der *Pupille* und bilden daselbst einen sehr auffälligen *Sphincter* oder *Schliessmuskel*. Ob sich nebenbei in dem Stroma der eben beschriebenen Schichten auch *radiäre Muskelfasern* finden, ist neuerer Zeit zweifelhaft geworden *(Grünhagen, Henle)*. Man beschreibt sie als in viele schmale Bündel geordnet, welche strahlenförmig vom Ciliarrande der Iris gegen den Pupillarrand hin streichen, sich auf diesem Wege öfters unter spitzen Winkeln vereinen und endlich in den Sphincter eingehen, indem sie sich, an demselben angelangt, in zwei Bündel theilen, welche in divergirender Richtung aus einander fahren und mit den Kreisfasern sich verwirren *(Kölliker)*. Es wird diesen Fasern, welche in ihrer Gesammtheit den sogenannten *Erweiterer* oder *Dilatator pupillae* darstellen sollen, nunmehr eine *bindegewebige* Natur beigemessen, dafür aber die *hintere Begrenzungshaut* für muskular erklärt *(Henle)*.

Die *hintere Begrenzungshaut*, welche zwischen die lockere Mittelschichte der Blendung und die Pigmentlage eingeschoben ist, wurde ihrer Derbheit wegen vielfach als ein der Limitans chorioideae verwandtes Gebilde aufgefasst. Dieselbe ist aber fein radiär gestreift und in zarte *Fasern zerlegbar*, welche nach ihrem ganzen Verhalten mit muskulären Faserzellen übereinstimmen *(Henle)* und zwischen sich, in Reihen geordnet, dunkle Pigmentkörner nebst spärlich zerstreuten stäbchenförmigen Kernen führen.

Die Schlagadern kommen sämmtlich aus dem *grossen Gefässkreise der Iris*, welcher noch innerhalb des Ciliarmuskels, hart an der Regenbogenhautgrenze, liegt und sich aus den beiden *langen hinteren* und aus Aesten der *vorderen Ciliararterien* zusammensetzt. Sie streichen unter mehrmaliger Theilung und gegenseitiger Verbindung bis zum *Pupillarrande* hin, wo sie in die *Venen* umbiegen. Sie geben auf diesem Wege kleinere Aeste ab, die sich in dem Gefüge der Iris und des Schliessmuskels in feine Capillarnetze auflösen. In der Nähe des Pupillarrandes bilden einige ihrer Aeste, welche unter nahezu *rechten Winkeln* von den Stämmchen abgehen, durch gegenseitige Anastomosen einen zweiten, sehr oberflächlich gelagerten Gefässkreis, den *Circulus arteriosus iridis minor* (*Leber*).

Die Venen der Iris haben einen ganz ähnlichen Verlauf, liegen jedoch der *hinteren* Oberfläche näher als der vorderen. Sie stehen durch die Blutadern des Ciliarmuskels mit den *vorderen Ciliarvenen* in Verbindung, die *Hauptmasse* ihres Blutgehaltes gelangt jedoch durch büschelförmig angeordnete Stämmchen, welche vielfach unter einander communiciren, zur *inneren Oberfläche der Strahlenfortsätze*, deren dichte Venennetze sich unmittelbar in die

Wirbelgefässe der Aderhaut fortsetzen, um sich weiterhin in den *hinteren Ciliarvenen* zu sammeln *(Leber)*.

Die *Nerven* der Iris und des Ciliarmuskels sind grösstentheils Zweige des Trigeminus und des Oculomotorius, ein Theil derselben gehört aber sicherlich dem Sympathicus und den durch den oberen Halsknoten gehenden *cerebrospinalen* Aestchen an. Auch spricht manches für die Betheiligung des *Abducens*.

Sie treten zumeist als *Nervi ciliaris breves* aus dem Ganglion ciliare zum hinteren Umfange der Sclerotica, um diese zu durchbohren und in der sogenannten Lamina fusca der Aderhaut nach vorne zu ziehen. Nur ein, gewöhnlich aber zwei Stämmchen, von welchen das eine in der Regel noch einen Nervenzweig von dem Ganglion ciliare aufnimmt, gehen direct von dem Nasenaugennerven ab und dringen an der inneren Seite des Sehnerven durch die Lederhaut, nachdem sie sich in mehrere Aestchen gespalten haben. Man nennt sie *Nervi ciliares longi*. Aus den langen und kurzen Ciliarnerven zweigen im Bereiche des Ciliarmuskels die *Hornhautnerven* ab. Der Rest derselben löst sich in ein reiches und dichtes Geflecht auf, aus welchem theils der Muskel selbst, theils die Iris mit Nervenfäden versorgt wird. Die *eigentlichen Irisnerven* verlaufen im Allgemeinen radiär, theilen sich aber vielfach und anastomosiren unter einander, so dass zahlreiche Bögen mit nach dem Pupillarrand gerichteter Convexität und Maschennetze gebildet werden, welche sich bis an den äussersten Rand der Iris fortsetzen.

Nosologie. Der *Ausgangspunkt* und der *vornehmliche Sitz* der Gewebswucherung sind die *Stromazellen*. Doch nehmen die bindegewebige *Intercellularsubstanz* und oft auch die *muskulösen Faserzellen* sowie das *Tapet* an dem Processe thätigen Antheil.

So weit die bisherigen Untersuchungen reichen, wiederholen sich bei der Iritis nur jene Vorgänge, welche die Entzündung in anderen Organen mit *bindegewebiger* Grundlage kennzeichnen. Es schwellen vorerst die *zelligen* Elemente etwas an, ihr Inhalt trübt sich und scheidet eine molekulare, nach Umständen fettigkörnige Masse aus, welche sich besonders um den Kern herum häuft, während dieser selbst sich etwas vergrössert, grobkörnig wird und wohl auch seine Gestalt ändert. Am deutlichsten ausgesprochen sind diese Alterationen von Anfang an in den *Stromazellen*, namentlich in jenen, welche dem die *Gefässe* begleitenden Bindegewebe zugehören. Oft findet man deren Kerne schon in der Sprossenbildung und Theilung begriffen. Weniger auffällig, wenn überhaupt nachweisbar, pflegen die Alterationen in dem *Tapete* und den *muskulosen* Faserzellen zu sein. In *pigmentirten Stromazellen* ist der Vorgang oftmals sehr wenig markirt; der Umstand, dass diese Zellen sehr lange ihr normales Aussehen bewahren, könnte sogar die Vermuthung stützen, dass sich dieselben gar nicht oder doch nur in sehr untergeordneter Weise betheiligen. Doch hat man häufig genug sehr auffällige Veränderungen in Farbe und Menge des Pigmentes, Verfettigungen des Zelleninhaltes, selbst ein Auswachsen und förmliche Prolification, andererseits aber auch ein partielles Zugrundegehen dieser Zellen zu beobachten Gelegenheit. Die *Intercellularsubstanz* wird wegen der *Ausdehnung der Gefässe* und wegen der *Infiltration* mit einer serösen oder gelatinosen, fein molekulirten oder mit Fettkörnchen durchstreuten, mitunter auch durch gelöstes Hämatin röthlich gefärbten Substanz aufgelockert und schwillt etwas an.

Weiterhin machen sich im Gefüge der Iris wechselnde Mengen *neoplastischer Elemente* bemerkbar. Sie sind öfters in *Reihen* geordnet, welche dem Laufe der Gefässe zu folgen pflegen; in anderen Fällen häufen sie sich in *Nesterform* zusammen oder erscheinen in der Intercellularsubstanz regellos *zerstreut*. Ihre *Form* und ferneres *Verhalten* wechseln ausnehmend je nach dem Charakter und dem Stadium der Entzündung. Gewöhnlich sind es *junge Kernzellen*, welche in Prolification und in den verschiedensten Phasen der Höhergestaltung begriffen sind. Oft jedoch gelangen die neugebildeten Elemente gar nicht zu höheren Entwickelungsformen, sie gehen vielmehr rasch in *Eiterkörper* über, ja in gar vielen Fällen gestaltet sich nur ein kleiner Theil des Productes zu wahren Kernzellen, die Resultate der Wucherung sind in *überwiegender* Menge *Kerne*, welche in weiterer Prolification getroffen werden oder alsbald wieder verfettigen und verkümmern.

Mitunter ist die *Production* eine *sehr spärliche*, sie liefert keine Neubildungen, welche sich von dem eigentlichen Gefüge der Regenbogenhaut deutlich abheben, sondern äussert sich blos in *Verfärbung* und *Schwellung der Iris*. Man hat diese Form der Iritis mit dem Namen der „*serösen*" belegt. Weitaus in der Mehrzahl der Fälle führt die entzündliche Gewebswucherung jedoch zur Entwickelung von Neoplasien, welche mit *freiem* Auge wahrgenommen werden können.

1. Es sind diese letzteren meistens *bindegewebiger Natur*. Ihre Form ist ausserordentlich wandelbar. Am häufigsten sind es:

a. Papillose Auswüchse, welche nahe dem Pupillarrande diffus im eigentlichen Irisstroma wurzeln, die vordere oder die hintere Begrenzungsschichte durchbrechen und, mit der vorderen Kapsel in Berührung kommend, dieser rasch ankleben, eine sogenannte *hintere Synechie* bedingen. Sie sind ursprünglich warzen- oder kolbenförmig, werden nach ihrer Verbindung mit der Kapsel aber oft zu Fäden ausgesponnen. Stehen sie dicht aneinander, so fliessen sie gerne zusammen und bilden so mehr minder breite *Säume*, welche vom Pupillarrande zur Kapsel hin streichen. Bei massenhafter Entwickelung solcher Producte im *ganzen* Umfange des Pupillarrandes wird das Sehloch meistens vollständig *geschlossen*, die papillosen Auswüchse vereinigen sich zu einem *Pseudohäutchen*, welches die Kapselmitte deckt und ihr entweder anklebt oder, was selten der Fall ist, sich frei abheben lässt. Ausnahmsweise hat diese Neubildung vermöge ihrer unverhältnissmässigen Dicke mehr Anspruch auf den Namen eines *Pfropfes* als einer Haut.

Es bestehen die *papillosen Auswüchse* in der Regel aus einer structurlosen, feinkörnigen oder radial gestreiften Grundsubstanz, in welcher nicht selten einzelne neoplastische Gefässe, immer aber wechselnde Mengen *zelliger* Gebilde lagern. Es sind diese letzteren zumeist stark pigmentirt, bald ganz unregelmässig gestaltet und theilweise ramificirt, kleiner und grösser; bald den normalen Stromazellen ganz ähnlich, lang gestreckt und mit zahlreichen verzweigten Fortsätzen versehen. Ausserdem finden sich in untergeordnetem Massenverhältnisse pigmentlose Kernzellen in den verschiedensten Entwickelungsstadien, freie Kerne, Haufen freien Pigmentes etc. eingesprengt. Wo solche Auswüchse sich zu breiten *Säumen* oder zu einer die Pupille verschliessenden *Membran* vereinigt haben, sieht man in deren Gefüge nicht selten eine Anzahl von Faserbündeln, welche in radiärer Richtung gegen das Centrum der Pupille hin streichen und sich dort zu einem ganz unregelmässigen Netzwerke verstricken, am Pupillarrande der Iris aber aus der Pseudohaut heraustreten und in Gestalt isolirter Stränge zur vorderen oder hinteren Fläche der Pupillarzone der Regenbogenhaut laufen, um sich dort in das Stroma einzusenken (*Wedl*).

b. Granulationen. Am häufigsten und schönsten entwickelt findet man dieselben an *vorgefallenen* Iristheilen, welche dadurch nicht selten ganz das Ansehen einer schön granulirenden Wundfläche gewinnen. Wo aber die *Hornhaut ihre Continuität bewahrt hat*, erheben sich eigentliche Granulationen nur selten *über* die Oberfläche, in der Regel lockert sich die Iris in Folge üppiger bindegewebiger Wucherung blos auf und schwillt, mitunter nach Art eines Schwammes, an. Relativ am öftesten werden wahre Granulationen an der *Vorderfläche* der Iris gesehen. An der *hinteren* Irisfläche sind sie eine Seltenheit, kommen daselbst jedoch bestimmt vor, in einzelnen Fällen als *continuirliche* Schichte, welche die ganze Iris von hinten her überzieht und die Pupille schliesst. Sie wurzeln im eigentlichen *Stroma* der Iris und heben sich von demselben in keiner Weise ab.

Die granulirende Iris erscheint ihrer *ganzen Dicke* nach dicht durchstreut von neoplastischen Kernen und Zellen, welche theilweise in Reihen geordnet das Stroma

verdrängen und die mannigfaltig veränderten Kernzellen desselben scheinbar ganz unregelmässig durcheinander werfen, *selbst* aber je nach Zeit und Umständen die verschiedensten Grade der Entwickelung und Höhergestaltung darbieten, hier spindelig auswachsen und sich zu Strängen an einanderlegen, um Gefässe zu bilden, dort Fortsätze treiben und den Bindegewebskörpern ähnlich werden, oft auch durch reichliche Production von Pigment sich zu dunklen Stromazellen umwandeln, und eine grössere oder geringere Menge von Intercellularsubstanz ausscheiden, welche häufig durch deutliche Faserstreifung das Bild neoplastischen gefässhältigen und pigmentirten Bindegewebes vollendet. Die *hintere Begrenzungsschichte* und das *Tapet* nehmen lebhaften Antheil an dem Processe und gehen in der Wucherung wohl auch völlig auf, wenn Granulationen nach *hinten* auswachsen.

c. Gummen. Es sind dieses *knotenartige* Productanhäufungen von sehr wandelbarem Umfange, welche *tief* im Stroma der Iris wurzeln, und über die *vordere* Fläche der Regenbogenhaut hervorragen, sich auch wohl zu *grösseren Geschwülsten* vereinigen, dann ansehnliche Portionen der Iris decken und die Vorderkammer zum Theile füllen. Sie führen wechselnde Mengen von Pigment und Gefässen.

Die *gummöse* Natur der bei Iritis *syphilitica* aufschiessenden Knoten wurde schon früher *vermuthet* (*Virchow*). In neuerer Zeit haben genaue Untersuchungen in der That den Bau solcher Geschwülste übereinstimmend mit jenem wahrhaft syphilitischer Gummen herausgestellt. Es erwies sich ein linsengrosser Tumor dieser Art zusammengesetzt aus dichtgedrängten jungen Bindegewebszellen mit stark lichtbrechenden Kernen, die in Prolification begriffen waren; aus spindeligen Zellen mit deutlicher Zellenwand, welche meistens in bestimmten Zügen angeordnet waren und auf beginnende Gefässneubildung hindeuteten; aus in Vermehrung begriffenen Stromazellen und zerstreuten Pigmenthaufen. Die organischen Muskelfasern waren im Bereiche der Geschwulst untergegangen. Dabei waren die Irisgefässe im Tumor sehr ausgedehnt und durch *neugebildete* vermehrt, die Geschwulst also sehr blutreich (*Colberg*). Anderseits werden auch Fälle beobachtet, wo die Elemente durch die Trübung und den Fettgehalt des Zelleninhaltes den beginnenden *Zerfall* deutlich bekunden oder wohl gar schon zum Theile in fettigen Detritus aufgelöst worden sind. Jedenfalls ist das Verhalten dieser Geschwülste nach Zeit und Umständen variabel, wie die verschiedenen *Ausgänge* derselben lehren. Auch ist ihr Auftreten durchaus nicht an das Vorhandensein einer secundären Syphilis gebunden, so wie sie umgekehrt auch bei unzweifelhaft *syphilitischer* Grundlage „*nichts* darbieten, wodurch sie über das Gebiet *einfach entzündlicher* Producte hinausreichten" (*Virchow*).

2. In einer anderen Reihe von Fällen tragen die Producte der Gewebswucherung gleich von vorneherein *den Charakter des Eiters.*

In einzelnen Fällen hat man Eiterzellen, nach dem Verlaufe der Gefässe in Zügen zusammengereiht, im Gefüge der Iris gefunden. Ausnahmsweise kommen wohl auch kleine Eiterherde, *wahre Abscesse*, vor. Sie brechen mitunter nach vorne durch und hinterlassen einen *geschwürähnlichen Substanzverlust* oder ein *förmliches Loch* mit eiterig infiltrirten fetzigen Rändern. Unter gewissen Umständen kann sogar *die Iris als Ganzes in einen Eiterstock verwandelt werden* und durch eiterige Schmelzung, *Phthise*, zu Grunde gehen.

In der Regel jedoch tritt *der Eiter mehr in Gestalt eines Secretes an der Oberfläche der Iris zu Tage,* das Irisstroma erscheint wohl dicht durchsetzt von jungen Zellen, doch tragen diese nicht den Charakter der *Eiterkörper;* nur an der *Oberfläche* findet sich ein Beschlag von üppig wuchernden Kernen und Zellen, welche durch ihren Fettgehalt und ihren ganzen Habitus sich als die *nächste Quelle* des Eiters erweisen, welcher sich allmälig am Grunde der Kammer sammelt und *ein Hypopyum* darstellt.

In einem Falle war trotz reichlicher Eiterausscheidung in die Kammer von einer eigentlichen Wucherung der Stromazellen gar nichts zu sehen, diese zeigten sich blos bis in die feinsten Ausläufer von Fettkügelchen gefüllt (*Schweigger*).

Das Hypopyum besteht öfters durchwegs aus *flüssigem* Eiter, welcher mit jeder Bewegung des Auges seine Lage wechselt. Oft jedoch enthält der Hypopyumeiter *dichtere placentaähnliche Gerinnungen*, welche nicht beweglich sind, erstens wegen ihrer Schwere, zweitens aber wegen ihrer Neigung, mit den Kammerwänden zu verkleben. Bisweilen wiegen diese Gerinnungen geradezu an Masse vor und stellen eine Art *Fachwerk* dar, in welchem der flüssige Eiter gleichsam abgesackt ist, so dass er bei Lageveränderungen des Auges seinen Sitz in keiner Weise ändert. Der Eiter erscheint von *extravasirtem Blute* manchmal roth gestriemt oder auch gleichmässig geröthet.

Es steht nunmehr fest, dass seine Quelle nicht immer ausschliesslich in der Iris zu suchen, sondern wenigstens ein Theil desselben *aus dem Epithellager der Descemeti* und aus dem mitergriffenen *Ciliarmuskel* abzuleiten sei (*Hasner*, *Roser*, *Graefe*). Das netzartig durchbrochene Ligamentum pectinatum iridis gestattet jedenfalls dem im Ciliarmuskel producirten Eiter den Austritt in die Kammer und dass dieser Muskel häufig bei der Iritis mitleidet, unterliegt keinem Zweifel. Das Mikroskop hat in einigen Fällen Schleimkörper als einen Theil des Productes nachgewiesen (*Junge*, *C. Ritter*).

Complicationen. Ausser dem *Ciliarmuskel*, dessen Mitleidenschaft wahrscheinlich zur Regel gehört, nimmt öfters auch der *Strahlenkranz* Antheil an der Entzündung der Iris, in welchem Falle der Process den Namen *Iridokyklitis* führt. Wird aber der Ciliarkörper in den Process hineingezogen, so geschieht es nicht gar selten, dass auch die entsprechende Portion der *Lederhaut* in einen entzündlichen Wucherungsprocess geräth, dass selbst der *Vordertheil des Glaskörpers* participirt und bindegewebige oder eiterige Producte in seinem Gefüge zu Tage fördert. Auch *Iridochorioiditides* kommen häufig vor; sie erscheinen in der Regel mit *Netzhautentzündung* und mit *Hyalitis* gepaart. Nicht selten ist die Iritis sogar nur die Theilerscheinung einer *Panophthalmitis* des mannigfaltigsten Charakters. Am häufigsten jedoch ist die Complication der Iritis mit Hornhautentzündung, die sogenannte *Keratoiritis*, und die Complication mit Capsulitis, die *Iridocapsulitis*. Selten wird nebenbei eine Entzündung der *gesammten Linsenrinde* beobachtet.

Krankheitsbild. *Charakteristisch sind neben den Erscheinungen einer mehr weniger lebhaften Ciliarreizung: die eigenthümliche Verfärbung der Iris, die Verschwommenheit ihrer normalen Zeichnungen und die Trägheit oder Unbeweglichkeit der meistens stark verengerten Pupille. Dazu kommen in der Mehrzahl der Fälle Symptome, welche durch die dem freien Auge wahrnehmbaren, nach Masse und Qualität wechselnden Producte bedingt werden.*

1. Die von der Gewebswucherung abhängige optische Ungleichartigkeit des Gefüges macht, dass die arcadenförmigen Gefässverzweigungen weniger deutlich durchscheinen, dass also die in der Norm so schön gezeichnete Oberfläche der Iris ein *mehr gleichmässiges*, *sammtähnliches*, *mattglänzendes Ansehen* bekömmt. Dabei *wechselt die Farbe selbst.* Blaue und graue Regenbogenhäute verfärben sich in ein schmutziges Schiefergrau oder Gelbgrün; schwarze oder braune Irides aber ins Ockergelbe, Zimmtbraune, Rostrothe bis Braunrothe.

Um diese Symptome in jedem Falle mit Sicherheit zu constatiren, ist eine *Vergleichung beider Regenbogenhäute* unerlässlich nothwendig. Ohne diese Vorsicht werden selbst *bedeutende* Verfärbungen häufig übersehen. Uebrigens muss hervor-

gehoben werden, dass *nicht überall*, wo die Iris verfärbt und ihre Zeichnung verschwommen erscheint, auch eine *Iritis* vorliege. Es gehören diese Erscheinungen nämlich auch in die Symptomatologie von mancherlei *ständigen Ausgängen der Iritis*. Ausserdem aber sind selbst sehr auffällige Verfärbungen und Verschwommenheiten der Zeichnung häufig *blos scheinbar* und kommen bei völliger *Integrität* der Regenbogenhaut vor, gehören einzig und allein auf Rechnung einer gleichmässigen entzündlichen Trübung der *Hornhaut* oder des *Kammerwassers*. Nur die genaueste Berücksichtigung aller übrigen Symptome, insonderheit aber die Probe auf die *Beweglichkeit der Pupille*, kann hier vor Irrthum in der Diagnose bewahren.

2. Eine weitere *nothwendige* Folge der Gewebswucherung ist die Unfähigkeit der Iris, auf Lichtwechsel zu reagiren, also *Trägheit oder völlige Unbeweglichkeit der Pupille*. Wo die Beweglichkeit der Iris *wenig* gelitten hat, kann in der That von einer Entzündung der Regenbogenhaut nicht die Rede sein; denn selbst in dem Falle, als die muskulösen Elemente ihre Integrität bewahrt hätten, müssten sie an dem durch Prolification der Elemente und durch seröse Infiltration geschwellten Stroma sowie an dem blutüberfüllten Gefässnetze der Iris eine sehr bedeutende Wirkungshemmung finden. Grosse Trägheit oder völlige Unbeweglichkeit der Pupille ist also eine unerlässliche Bedingung, um die Diagnose auf Iritis stellen zu können. Doch ist hierbei in Anschlag zu bringen, dass die Iritis bisweilen und namentlich im *Beginne* des Processes sich auf *Theile* der Regenbogenhaut beschränkt und demnach auch die Functionsstörung eine *partielle* sein könne.

Bei der Erörterung dieses Symptomes ist grösste Vorsicht nothwendig, will man sich vor Täuschungen bewahren. Um die Iris des kranken Auges auf ihre Reactionsfähigkeit zu prüfen, muss der Kranke so gestellt werden, dass mässig starkes, am besten gewöhnliches Tageslicht *nur von Einer Seite schief* auf das kranke Auge falle. Das *gesunde* Auge muss geschlossen und nicht blos mit der Hand, sondern mit einem zusammengefalteten Tuche bedeckt werden, so dass mit Sicherheit jede Spur von Licht von demselben abgehalten wird. Der Untersuchende stellt sich dabei so vor den Kranken, dass er, während er mit der einen Hand einen Kernschatten auf das unbedeckte Auge wirft, dessen Pupille neben der deckenden Hand *in Sicht behält*. Während er nun den Rand der Pupille fixirt, wird durch Entfernung der Hand helles Licht auf das Auge geleitet, das Auge abermals beschattet u. s. f. Ein zwei- oder dreimaliges Wechseln mit Schatten und Licht wird in der Regel über die Reactionsfähigkeit der Iris Aufschluss geben und bei gehöriger Befolgung aller Vorsichtsmassregeln wird auch selbst die leiseste Kräuselung des Pupillarrandes zur Wahrnehmung kommen. Die Bedeckung des gesunden Auges mit einem gefalteten Tuche ist nothwendig, weil die blosse Schliessung der Lider oder die Bedeckung mit der Hand nicht ausreicht, um alles Licht abzuhalten, ein auf das *gesunde* Auge wirkendes Licht aber auch die Pupille des *kranken* Auges verengt und den Contrast zwischen dem auf letzteres wirkenden Lichte und Schatten mächtig abschwächt, so dass bei geringerer Reactionsfähigkeit die Iris im kranken Auge fest gebannt erscheinen kann, obwohl sie noch beweglich ist. Ein *stärkeres* Licht und ein *Kernschatten* ist erforderlich, um einen genügenden *Contrast* und dadurch eine möglichst *starke Reaction* zu erzielen. Der Pupillarrand muss sowohl während der Beschattung als bei der Beleuchtung in Sicht behalten werden, weil widrigenfalls bei der Entfernung der beschattenden Hand die Contraction des Pupillarrandes in der Regel schon *vorüber* ist, ehe das untersuchende Auge den letzteren scharf fixirt hat, so dass selbst bedeutende Zusammenziehungen der Beobachtung entgehen können.

Wo trotz aller dieser Vorsichten bei wiederholtem Licht- und Schattenwechsel keine Bewegung des Pupillarrandes wahrgenommen wird, kann man mit Wahrscheinlichkeit auf Reactions*unfähigkeit* der Iris schliessen. In *zweifelhaften* Fällen gewährt übrigens eine *Lösung von Atropin* das Mittel, um sich sicher zu stellen. Wo sich auf dessen Anwendung die Pupille stark und gleichmässig erweitert, ist eine *höhergradige totale* Iritis bestimmt *nicht* vorhanden. Bei *partiellen* Regenbogenhautentzündungen steht einer *theilweisen* Erweiterung der Pupille durch Atropin

oder durch Beschattung natürlich nichts im Wege. Umgekehrt darf nicht übersehen werden, dass ein *Ausbleiben der Atropinwirkung* nicht *nothwendig* auf Iritis hindeutet, da die Unbeweglichkeit der Regenbogenhaut auch in mannigfaltigen *anderen* Zuständen ihren Grund finden kann, in hinteren Synechien, Paralysen, Atrophie u. s. w. Auch ist wohl darauf zu achten, dass sehr *heftige Reizzustände des ciliaren Nervensystems*, wie selbe nicht selten die *Keratitis* etc. begleiten, den Effect des Atropins sowohl in Bezug auf Grösse als auf Dauer sehr vermindern, oder wohl gar auf *Null* setzen.

3. Aus der entzündlichen Gewebswucherung und der damit einhergehenden Hyperämie und serösen Durchfeuchtung des Gefüges resultirt ferner auch eine *Anschwellung*. Diese macht sich sowohl durch *Dickenzunahme*, als durch Verbreiterung der Iris, d. i. durch *Verengerung der Pupille*, bemerklich. Die *Verdickung* ist meisthin eine sehr wenig auffällige. Allerdings zeigt sich die entzündete Iris oft aufgelockert und auch wohl etwas hervorgetrieben, so dass die Kammer verengt scheint. Dieses letztere Symptom ist aber gewöhnlich mehr die Folge einer Abnahme des Humor aqueus. *Die Verengerung* der starren Pupille jedoch ist meistens deutlich nachweisbar, obwohl *kein constantes* Symptom, denn die Iris kann bei jeder möglichen Weite des Sehloches entzündet sein.

Man hat die Verengerung der Pupille vielfach als *ledige* Folge einer verstärkten Zusammenziehung des Schliessmuskels aufgefasst. Allein sie macht sich oft erst in Stadien der Iritis geltend, in welchen man allen Grund hat, eine völlige Functionsuntüchtigkeit des Sphincter vorauszusetzen. Uebrigens liegt der Beweis für die Abhängigkeit des Phänomens von der *Schwellung* in dem Umstande, dass selbst bei veralteter Lähmung oder gänzlicher Verbildung der Iris, wie selbe z. B. bei inveterirten Glaucomen vorkömmt, eine sich rasch entwickelnde Iritis bisweilen ein winkeliges Vorspringen einzelner Theile des Pupillarrandes mit sich bringt; und dass überhaupt nach erfolgter Anheftung zweier Punkte des Pupillarrandes der zwischengelegene Bogen des letzteren sich nicht nothwendig darauf beschränkt, in die *gerade* Linie vorzurücken, sondern über diese hinaus mit einer deutlichen *Convexität* dem Centrum der Kapsel zurückt, ein Vorgang, welcher der Muskelwirkung gerade entgegen ist. Es geht daraus hervor, dass die Muskelwirkung bei der entzündlichen Verengerung der Pupille nicht in Rechnung komme, oder doch nur als ein *beihelfendes* Moment aufgefasst werden könne.

4. *Hyperämien* können vermöge der Mächtigkeit der Gefässwände *in der Iris* nicht leicht zur Wahrnehmung kommen, auch wenn sie bestehen. Dass übrigens die *hämodynamischen* Verhältnisse des Binnenraumes einer *hochgradigen* Entwickelung derselben *nicht günstig* sind, wurde bereits erwähnt (S. 12).

Wirklich findet man nur *sehr ausnahmsweise*, dass ein oder mehrere stark erweiterte, offenbar *venöse* Gefässstämmchen an der Oberfläche in einer kurzen Strecke ihres sehr unregelmässigen Verlaufes heraustreten. Namentlich ist dieses bisweilen der Fall in den spätern Stadien *chronischer* Iritis, wenn das Gefüge der Regenbogenhaut schon sehr gelitten und im *Schwunde* weit vorgeschritten ist.

Blutextravasate, als mittelbare Folgen der Circulationsstörung, machen sich daselbst jedoch nicht gar selten bemerklich. Sie erscheinen als blutfarbige verwaschene Flecke in dem Parenchyme der Regenbogenhaut; mitunter äussern sie sich durch blutige Färbung iritischer Producte oder als freie Ergüsse in den Kammerraum, als sogenannter *Hämophthalmus* oder *Hypohäma*.

So wenig deutlich indessen die Hyperämie im Bereiche der Iris selbst hervortritt, so auffällig macht sich dieselbe an den *vorderen Ciliargefässen* und deren collateralen Aesten durch die Entwickelung eines äusserst feinmaschigen und dünnadrigen Gefässnetzes *in der vorderen Episcleralzone*. Es ist dieses eines der *constantesten* Symptome der Iritis, ja es findet sich selbst schon bei einfachen *Reizungen* der Regenbogenhaut und gehört über-

haupt zu den ersten *Vorboten* der fraglichen Entzündung. Das injicirte Episcleralgefüge ist dabei meistens *serös infiltrirt*. Oefters nimmt wohl auch das darüber gelegene *Bindehautgefüge* an der Hyperämie und ödematösen Schwellung Antheil und erhebt sich in Form eines breiten niederen Wulstes, eines sogenannten *Gefässkranzes*, rings um die Hornhaut.

Die hyperämische Röthe der *episcleralen* Gefässnetze ist in der Regel eine sehr helle, offenbar *arterielle* und spielt wegen der tiefen Lage der Netze mehr weniger ins Rosenfarbene oder ins *Lila*. Bisweilen zeigt die Röthe eine ganz entschiedene Beimengung von *Braun*. Der *conjunctivale* Gefässkranz wechselt in seiner Farbe vom hellen Blutroth zum bläulichen Roth, den *mehr arteriellen* oder *venösen Charakter* der Circulationsstörung andeutend.

Man hat früher den *verschiedenen Tönen der episcleralen Injectionsröthe* einen ungebührlichen diagnostischen Werth beigelegt. Man glaubte aus der braunen Nuance auf ein syphilitisches Grundleiden, aus der mehr bläulichen Farbe auf Begründung der Iritis durch Gicht, aus der hellen Rosenröthe auf Rheuma u. s. w. schliessen zu können. Es ist dieses entschieden unrichtig. Die bräunliche Nuance ist ihrer Entstehung nach durchaus nicht aufgeklärt. Die mehr helle oder mehr bläuliche Färbung resultirt aus dem Ueberwiegen der Störung in den arteriellen oder venösen Gefässen; weiter deutet sie nichts an.

Wichtig ist noch zu bemerken, dass ausnahmsweise sehr intensive Iritiden verlaufen können, *ohne dass es zu einer auffälligen Hyperämie des Episcleralgefüges kömmt*. Im Verlaufe des Puerperium, des Typhus, der Pyämie u. s. w. hat man öfters Gelegenheit, derartige Regenbogenhautentzündungen zu beobachten.

Umgekehrt beschränkt sich die Hyperämie häufig nicht auf den Gefässkranz; die *Bindehaut ihrer ganzen Ausdehnung nach* und selbst *die Lider* erscheinen stark geröthet und geschwollen. Besonders *der obere Lidrand* ist oft deutlich gewulstet und auffällig roth, seine äussere Decke gespannt, glänzend und empfindlich.

5. Das inconstanteste Symptom der Iritis sind die *Schmerzen*. Es *fehlen* dieselben nicht selten ganz oder sind *so gering*, dass sie kaum die Aufmerksamkeit des Kranken erregen. In anderen Fällen erscheinen sie schon unter den Vorboten und steigern sich allmälig zu den *heftigsten* Graden.

Ihrer *Qualität* nach werden sie von verschiedenen Kranken als reissend, bohrend, stechend, drückend u. s. w. beschrieben. Jede das Auge treffende äussere oder innere Schädlichkeit vermehrt sie. Sehr oft vergesellschaften sie sich mit *Lichtscheu* in wechselnder Proportion. Bald *stetig*, bald mit *Remissionen* und *Exacerbationen* alternirend, bald intermittirend und in Form von *Paroxysmen* zu unregelmässigen oder bestimmten Tageszeiten wiederkehrend, schattiren sie das Krankheitsbild in der mannigfaltigsten Weise. Dazu kömmt noch, dass sie sehr oft nicht auf den Augapfel beschränkt bleiben, sondern nach verschiedenen Richtungen, am häufigsten *nach dem Verlaufe des Stirnnerven*, seltener nach der Verzweigung des Nervus infraorbitalis oder inframaxillaris *ausstrahlen*.

Auch das *Gehirn* äussert sehr oft seine Mitleidenschaft durch mehr weniger heftige Cephalalgie. Durch dessen Vermittlung participirt öfters der *Darmtract* an dem krankhaften Processe. Appetitlosigkeit, Belegtheit der Zunge, Verstimmung der Geschmacksnerven, Neigung zum Erbrechen oder wirkliches Erbrechen verrathen diese Theilnahme. Selbst der *gesammte Organismus* reagirt nicht selten unter der Form von *Fieber*.

6. Niemals fehlen bei der Iritis beträchtliche *Störungen des Gesichtes*. Sie sind bisweilen die einzigen Symptome, welche den Kranken auf das Vorhandensein eines Augenleidens aufmerksam machen. Sie resultiren einerseits aus der durch die Gewebswucherung bedingten Lähmung des Muskelsystems, also aus der Aufhebung des Accommodationsvermögens und der

Fähigkeit, das Auge nach Bedarf zu blenden; andererseits sind sie eine Folge der im Bereiche der Pupille abgelagerten Producte. (Siehe Kapselstaar.)

7. *Die papillösen Auswüchse am Pupillarrande* sind häufig so überaus klein und so sparsam zerstreut, dass sie, so lange die Iritis besteht und die Pupille unbeweglich bleibt, nur sehr schwer mit *freiem* Auge wahrgenommen werden können, um so mehr, als sie wegen ihres reichlichen Gehaltes an Pigment sich nur wenig von der schwarzen Pupille abheben. Man muss sehr genau sehen und oft auch noch die *schiefe Beleuchtung* zu Hilfe nehmen, um sie als winzige braune oder schwarze Erhabenheiten zu erkennen.

Mit der Massenzunahme der Neubildung wächst natürlich die Auffälligkeit derselben. Aus der Verschmelzung von dicht gedrängten Auswüchsen hervorgegangene *Säume* lassen sich bei einiger Aufmerksamkeit kaum übersehen. Sie sind hellbraun bis dunkelbraun und selbst matt schwarz, oft bis zu einer Viertellinie breit, umkränzen einen grösseren oder kleineren Bogen des Pupillarrandes, allen seinen Ausbuchtungen folgend, oder fassen das Sehloch seinem ganzen Umfange nach ein und zeigen auf der Vorderkapsel eine zackigkerbige oder verwaschene Grenze. Gar nicht selten ist an ihnen noch eine schmale centrale *pigmentarme* und darum grauweisse Zone mit wolkig verschwommenem inneren Rande zu unterscheiden, in welcher sich nur bei schiefer Beleuchtung Haufen von Pigment nachweisen lassen.

Oft erscheint bei Vorhandensein ausgebreiteter hinterer Synechien *die Pupille zum grossen Theile oder ihrer ganzen Ausdehnung nach getrübt.* Meistens beurkundet sich dadurch nur eine neben der Iritis einhergehende *Capsulitis.* Die von Pigment gefärbten neoplastischen Säume des Pupillarrandes verwaschen sich dann gegen das Centrum der Kapsel hin in ein reines oder gelbliches Weiss, welches, unregelmässig vertheilt, fleckig streifige Zeichnungen bedingt, zwischen denen der Augengrund bläulich durchscheint. Oefters jedoch ist diese Trübung wirklich *durch iritische Producte* veranlasst und wird allenfalls durch eine complicirende Capsulitis nur auffälliger gemacht. Die unter solchen Verhältnissen gegebenen Auflagerungen auf die Vorderwand der Kapsel lassen, wenigstens bei schiefer Beleuchtung und bewaffnetem Auge, *stets* den Gehalt an braunem oder schwarzem *Pigment* nachweisen. Gewöhnlich ist der Farbestoff schon dem freien Auge bemerklich.

Vermöge seiner *ungleichmässigen* Vertheilung bildet er in der trüben Pupille bräunliche bis schwarze Flecken, welche oft ähnlich Früchten auf baumartig verzweigten, gleichartig gefärbten Streifen sitzen; oder es zeigt sich in der Sehe ein Netzwerk unter einander verflochtener pigmentirter Fäden, welche mit dem pigmentirten Exsudatsaume des Pupillarrandes zusammenhängen und in ihren Maschen den Augengrund durchschimmern lassen.

Bisweilen ist das Pigment aber auch mehr *gleichmässig* vertheilt und so dicht eingestreut in die die Pupille schliessende hautartige Neubildung, dass das Sehloch bei flüchtiger Betrachtung die normale Schwärze beibehalten zu haben scheint und dass erst bei genauerer Untersuchung die dunkelbraune oder selbst matt dintenschwarze Neoplasie erkannt wird.

8. Die *Gummen und Granulationen* sind schon ihrer Grösse halber sehr auffällig und kaum zu verkennen. Die eigentlichen *Gummen* sind meistens mohn- bis hirsekorngross und stellen Knoten mit kegeliger Spitze vor; mitunter jedoch sind sie mehr kolbig oder warzenähnlich mit rundlichem

Kopfe. Sie ragen deutlich über die *Vorderfläche* der Iris hervor. Oft stehen sie einzeln. Mitunter findet man sie zu einem warzigen Kranze verbunden, welcher die Pupillarzone der Iris völlig deckt. Ihre *Farbe* ist in *lichten* Regenbogenhäuten meistens gelblich grau oder von reichlichem Gefässgehalte röthlich, bisweilen wohl auch zimmtbraun; in *dunklen* Augen aber lohbraun bis dunkelbraun.

Die grösseren Auswüchse, es mögen nun *Gummen* oder einfache *Fleischwärzchen* sein, pflegen mehr ein kohlblumenähnliches Aussehen darzubieten. Ihre Oberfläche ist in der Regel sehr rauh, drusig warzig, es wäre denn, dass sie bis an die Descemeti reichen, wo sich die Oberfläche dann aus mechanischen Gründen glättet. Sie zeigen oft eine schmutzige Fleischfarbe. Nicht selten jedoch wird die Röthe durch den Pigmentgehalt des Gefüges ins Bräunliche und selbst entschieden Braune umgewandelt, namentlich bei dunklen Regenbogenhäuten und nach längerem Bestande der Excrescenzen. Bisweilen veranlassen sie wiederholt *Blutungen* (*Secondi*). Auswüchse, welche vermöge ihrer Zusammensetzung mehr zur Eiterung neigen, reflectiren meistens ein mehr schmutziges Gelb, das bisweilen von dunklerem Pigmente gesprenkelt ist.

9. *Bei der Iritis mit eiterigem Producte* erscheint die Regenbogenhaut öfters nur von einem dünnen florähnlichen trüben Beschlage überkleidet, der Eiter stösst sich rasch los, mischt sich mit dem *Kammerwasser*, trübt dasselbe und gibt ihm das Ansehen einer trüben Molke. Nicht selten zeigen sich darin auch dichtere Flocken, welche sich allenthalben an den Wänden der Kammer, unter andern auch an der hinteren Wand *der Descemeti* niederschlagen und bei reichlicher Entwickelung sich am Boden des Kammerraumes in Gestalt eines *Hypopyum sammeln.*

In anderen Fällen findet man die Iris stellenweise oder ihrer ganzen Ausdehnung nach von *gelblichen schmierigen rahmähnlichen Massen überkleidet*, welche von ihrem Gehalt an Pigment und extravasirtem Blut öfters fleckig oder gestriemt erscheinen und *secundär* durch ihre *Schmelzung* das Hypopyum erzeugen. Sie lagern häufig in Form eines ganz *gleichmässig dicken* Stratum von grösserer oder geringerer Mächtigkeit der Iris und Kapselmitte auf. Nicht selten jedoch ist die Auflagerung auch eine sehr *ungleichmässige*, ja öfters sieht man blos hier und da *einzelne Fladen* mit wolkigen oder streifigen Rändern.

Am häufigsten erscheinen solche Massen auf den *Pupillartheil beschränkt.* Sie bilden daselbst oft *mächtige Pröpfe*, welche die Pupille völlig verlegen und mit strahligen Ausläufern sich über den centralen Theil der Regenbogenhaut hinüber erstrecken.

10. *Der eiterige Niederschlag*, *das Hypopyum*, erhebt sich oft kaum über die Höhe des Limbus conjunctivalis und wird nur bei sorgfältiger Untersuchung in Gestalt eines schmalen eitergelben Streifens an der unteren Cornealgrenze gefunden. In anderen Fällen reicht das Hypopyum bis zum unteren Rande der Pupille, seltener über das Sehloch hinaus, oder es erfüllt ausnahmsweise die Kammer völlig. Meistens ist es *nach oben flächenartig begrenzt*, namentlich, wenn der *flüssige* Eiter an Masse überwiegt, wo die mit jeder Lage des Bulbus ihre Lage wechselnde obere Grenzfläche eine Ebene ist. Falls aber die *placentaähnlichen* Gerinnungen überwiegen, kann die obere Grenze des Hypopyum auch eine sehr *unebene* sein.

Abgesehen davon, dass das Hypopyum häufig aus der Zerfällniss *fester*, der Iris anhaftender Producte hervorgeht, wird nämlich auch bei *primären* Hypopyen der *flüssige* Eiter oft binnen kurzem zum grossen Theile aufgesaugt, während die festeren Gerinnungen der Resorption widerstehen und sich allmälig über das Niveau des Hypopyum erheben. Man findet die letzteren dann meistens in Gestalt von Klumpen, welche der Irisvorderfläche auflagern oder die Pupille pfropfartig schliessen. Es ist unter solchen Umständen oft schwer zu entscheiden, ob das Hypopyum das Primäre war, oder aus der theilweisen Schmelzung jener solideren Massen hervorgegangen ist. Verwechslungen mit dem *Onyx* sind in der Regel nicht schwer zu meiden (S. 74).

Ursachen. Die Aetiologie der Iritis ist ungemein reich, indem 1. fast *jede erheblichere Schädlichkeit, welche das Auge trifft,* direct oder indirect zur Regenbogenhautentzündung führen kann. *a*) Zu den *mechanischen Schädlichkeiten*, welche am häufigsten eine Iritis anregen, gehören: fremde Körper, welche längere Zeit im Conjunctivalsacke haften oder in der Cornea stecken; Dehnungen, Zerrungen und wirkliche Zusammenhangstrennungen der Iris, sie mögen nun zufällig oder auf operativem Wege gesetzt worden sein; die mechanische Einwirkung eines in die vordere Kammer gelangten fremden Körpers (*Horner*) oder losgelösten Staarstückes, einer vorgefallenen Linse; Bloslegungen der Regenbogenhaut in Folge durchdringender Substanzverluste oder ausgedehnter Zerstörungen der Cornea. *b*) Als *chemische* Schädlichkeiten sind aufzufassen: die Einwirkung scharfer ätzender Stoffe auf das Auge, namentlich unzweckmässige Anwendung reizender Salben, Augenwässer Aetzmittel u. s. w. *c*) Unter den *physikalischen* Schädlichkeiten spielt wahrscheinlich rascher Wechsel sehr verschiedener Temperaturgrade und deren nächste Folge, Erhitzung und Verkühlung, eine Rolle. Ueberdies ist auch die Einwirkung sehr hoher Lichtgrade und in specie greller Lichtcontraste auf das Auge zu den möglichen Veranlassungen der Iritis zu zählen. *d*) Unter den *functionellen* Schädlichkeiten stehen übermässige Anstrengungen des Auges behufs deutlichen Sehens in erster Reihe.

2. Häufig ist die Regenbogenhautentzündung eine *secundäre,* die Folge der *Fortpflanzung* des Processes auf die Iris von Organen, welche mit dieser in *anatomischem* oder *functionellem* Verbande stehen. Die Chorioiditis paart sich in solcher Weise sehr oft mit Iritis, am häufigsten aber die Keratitis.

Die Fähigkeit, sich gegenseitig Reizzustände mitzutheilen und so Entzündungen anzuregen, ist übrigens nicht blos auf die einzelnen Organe *eines und desselben* Augapfels beschränkt. Viele in neuerer Zeit gemachte Beobachtungen sprechen dafür, dass Entzündungen des einen Bulbus, namentlich die Iritis und die Iridochorioiditis, unter gewissen *ausnahmsweisen* Verhältnissen durch Vermittelung des *Nervensystems auf sympathischem Wege den anderen Bulbus* in Mitleidenschaft zu ziehen und daselbst wieder eine Iritis zu erzeugen im Stande sind (Siehe Iridochorioiditis).

3. Endlich sind noch *gewisse Allgemeinleiden* als mögliche Veranlassung von entzündlichen Processen zu nennen, welche sich bald auf die Iris beschränken, bald aber auch in der Form einer *Panophthalmitis suppurativa* (siehe diese) sich geltend machen.

Am häufigsten unter allen sogenannten Dyscrasien führt *die Syphilis* zur Regenbogenhautentzündung; ja man kann sagen, ein ansehnliches Procent aller vorkommenden Iritiden ruhe auf syphilitischer Basis. In der Regel tritt unter solchen Verhältnissen die Iritis auf, *ohne dass* eine nachweisbare *äussere* Schädlichkeit auf das Auge gewirkt hätte. Bisweilen

jedoch gibt eine der vorgenannten *Gelegenheitsursachen* den eigentlichen Anstoss. Meistens kömmt es zur Iritis erst nach längerem Bestande und mannigfachen anderweitigen Localisationen der allgemeinen Syphilis. Doch kann auch das Gegentheil stattfinden, die Iris unter den *erstergriffenen* Organen sein, oder geradezu den Reigen der örtlichen secundär syphilitischen Leiden eröffnen.

Besonders häufig ist die Combination der Iritis syphilitica mit *papulösen Hautsyphiliden*. Man hat darum auch vielseitig einen besonderen Causalnexus zwischen diesen beiden Affectionen angenommen, um so mehr, als eben die Iritis gar nicht selten gerade während der Eruption eines solchen Syphilides zu Stande kömmt. Es lässt sich das Zusammentreffen der Iritis und der Papula syphilitica indessen viel leichter daraus erklären, dass dieses Syphilid überhaupt eine der häufigsten Kundgebungen des Allgemeinleidens ist. Uebrigens stösst man oft genug auf unabweisbar syphilitische Regenbogenhautentzündungen, neben welchen sich keine Spur eines vorhandenen oder abgelaufenen *Hautsyphilides* entdecken, oder auch nur anamnestisch nachweisen lässt; der syphilitische Charakter des Augenleidens verräth sich aber durch die Anwesenheit von *syphilitischen Geschwüren* im Rachen u. s. w.; oder bei Abgang aller anderen eigenthümlichen Localaffectionen durch die der allgemeinen Syphilis fast durchwegs *zukommenden Anschwellungen der Lymphdrüsen* in der Nacken-, Achsel-, Cubital- oder wenigstens in der Leistengegend und durch die Nachweisbarkeit einer Schankernarbe.

Wo die secundäre Syphilis sich durch keine der ihr eigenthümlichen Localaffectionen, selbst nicht durch die Anschwellung der Lymphdrüsen, äusserlich kund gibt, dort *fehlt jeder Anhaltspunkt*, um eine vorhandene Iritis durch Syphilis begründet zu erachten, selbst wenn ein *primäres* syphilitisches Geschwür vorhanden oder vorausgegangen wäre. Es kann dann allerdings die Iritis noch den syphilitischen Charakter tragen und man wird Grund haben, dieses in der Therapie zu berücksichtigen, wenn sie *ohne entsprechende äussere Veranlassung während dem Bestande* des primären Geschwüres *oder kurze Zeit nach dessen Verheilung* hervortritt; eben so gut kann aber unter solchen Umständen die Iritis auch eine *genuine* im eigentlichsten Wortsinne sein. Die Entscheidung ist dann gewöhnlich erst auf Grundlage *der therapeutischen Resultate fällbar;* die syphilitische Natur ergibt sich aus der Unzulänglichkeit der einfachen Antiphlogose und der Nothwendigkeit und Wirksamkeit antisyphilitischer Mittel.

Man hat vielfach behauptet, *die Syphilis drücke der Regenbogenhautentzündung ganz besondere, keiner anderen ätiologischen Form der Iritis zukommende Merkmale auf*, und man könne sohin aus dem Krankheitsbilde der Iritis als solchem allein und mit Bestimmtheit den syphilitischen oder nicht syphilitischen Charakter des Leidens erkennen. Dies ist jedoch entschieden ein *Irrthum*, wie zum Theile schon daraus hervorgeht, dass verschiedene Augenärzte der Iritis syphilitica ganz *verschiedene* Symptome beimessen. *Es gibt kein locales Symptom und keine Combination von localen Krankheitserscheinungen, welche eine gegebene Iritis zur syphilitischen stempeln liessen* und umgekehrt kann *jede* Iritis, welches auch ihr specielles Krankheitsbild wäre, durch Syphilis bedingt sein, folglich eine antisyphilitische Behandlung erheischen.

Der syphilitische Charakter einer Iritis kann nur erschlossen werden aus dem bestimmten Nachweis einer allgemeinen Syphilis. Dazu bedarf es gewisser Veränderungen *am übrigen Körper*, des Vorhandenseins von Hautsyphiliden, Rachengeschwüren etc. oder mindestens der eigenthümlichen Anschwellungen der Lymphdrüsen. Im Allgemeinen kann man sagen, dass dort, wo die Lues universalis durch derartige Localisationen *dargethan ist,* der syphilitische Charakter einer gleichzeitig gegebenen Iritis *mehr als wahrscheinlich* sei; dass im gegentheiligen Falle aber aus der Anamnese *bisweilen* wohl *Verdachtsgründe* sich ergeben, *niemals* aber Prämissen für ein *bestimmtes Urtheil.*

Vorkommen. Die Iritis kömmt *in jedem Lebensalter* vor. Es vereitelt dieselbe gar oft den günstigen Erfolg von Staaroperationen *im höchsten*

Greisenalter und wird auch während den *ersten Lebenstagen* an Neugeborenen beobachtet, ja es liegen sogar Erfahrungen vor, welche die Möglichkeit einer Iritis *während des Fötallebens* annehmbar machen (*Himly, Pagenstecher*). Jedenfalls liefert *die mittlere Lebensperiode* vom 21. bis zum 40. oder 50. Jahre das grösste Contingent, ein Verhältniss, welchem die grössere Häufigkeit traumatischer Einflüsse und der allgemeinen Syphilis in diesem Alter nicht fremd sein dürfte. *Das Geschlecht* scheint keinen besonderen Einfluss auf das leichtere oder schwierigere Zustandekommen der Iritis auszuüben. Ob *dunkle* Irides und die *linke* Regenbogenhaut besonders disponiren, wie Manche glauben, ist dermalen noch nicht genügend aufgeklärt.

Eine specielle Erwähnung verdient das Vorkommen *syphilitischer* Iritiden bei Kindern in den *ersten Lebensmonaten.* Sie werden leicht übersehen, da sie unter wenig auffälligen äusseren Erscheinungen sehr heimtückisch zu verlaufen pflegen. Die gewöhnlichen Begleiter solcher Iritiden: syphilitische Hautausschläge, Aphthen, Condylome am After u. s. w. lassen die Syphilis unschwer ermitteln. Es stammen derlei Kinder in der Regel von Müttern, welche in einer der Geburtsperiode nicht fernen Zeit syphilitisch geworden waren. Gut genährte Kinder sollen mehr disponiren, als verkümmerte (*Hutchinson*).

Verlauf. Man spricht fast allgemein von *acuten und chronischen Regenbogenhautentzündungen.* In der That kommen häufig Iritiden vor, welche *binnen wenigen Tagen* ihren Gipfelpunkt erreichen, rasch Producte setzen und ebenso schnell wieder zurückgehen: während in anderen Fällen der Process nur sehr *allmälig* Producte liefert und, bald remittirend bald exacerbirend, *Wochen und Monate dahinschleicht,* ehe er sich seinen Ausgängen zuwendet. Es sind dieses indessen blos *Extreme,* die durch eine unendliche Zahl unmittelbar mit einander zusammenhängender Zwischenglieder gegenseitig verbunden werden und in der Praxis häufig insoferne ihre Bedeutung verlieren, als *acute* Iritiden nicht selten in den *chronischen* Verlauf einlenken, umgekehrt aber *exquisit chronische* Processe zeitweilig exacerbiren und alle Charaktere der *acutesten* Entzündung darbieten können.

Das *ätiologische* Moment hat jedenfalls Einfluss auf das raschere oder langsamere Ablaufen des Processes. Regenbogenhautentzündungen, welche durch *äussere reizende Schädlichkeiten* veranlasst wurden, neigen immer mehr zum *acuten* Verlaufe und dieser pflegt um so rascher zu sein, je bedeutender die durch die Schädlichkeit unmittelbar gesetzte Störung gewesen ist. Die *syphilitische* Iritis ist auch in *dieser* Beziehung ein Proteus, bald acut, bald chronisch in der ausgedehntesten Bedeutung des Wortes. Die *secundären* Iritiden pflegen sich rücksichtlich des Verlaufes nach dem primären Leiden zu richten. Wo *passive Hyperämien oder Sympathie* den vorwaltenden Grund abgegeben haben, ist der Verlauf meistens ein *chronischer.*

Mit *vorderer* Synechie gepaarte *ectatische Hornhautnarben* sowie *totale oder nahezu totale hintere Synechien des Pupillarrandes* pflegen die sie bedingende Iritis Wochen und Monate lang zu unterhalten und jedenfalls eine so bedeutende Neigung zu *Recidiven* zu begründen, dass die geringste *Schädlichkeit* hinreicht, um den Process von Neuem wieder anzufachen. In der That kommen solche Fälle ziemlich häufig vor, in welchen der Kranke mit kürzeren oder längeren Unterbrechungen *Jahre lang* von chronischen Regenbogenhautentzündungen geplagt wird. Meistens gesellt sich früher oder später Chorioiditis und Netzhautentzündung hinzu, wenn diese nicht

schon von *vorneherein* die Iritis begleiteten oder ihr *vorausgingen*, und dann ist gewöhnlich Atrophie des *ganzen* Bulbus das Endresultat (Siehe Iridochorioiditis).

Ausgänge. Das procentarische Verhältniss der *Heilungen* ist bei der Iritis im Allgemeinen ein *günstiges*. Oft genug jedoch hinterlässt die Entzündung auch *Folgezustände*, welche die Functionsfähigkeit des Auges mehr weniger in Frage stellen oder ganz vernichten. In Betreff dieser letzteren muss man unterscheiden zwischen Veränderungen, welche *die constituirenden Elemente der Iris selber* erleiden und zwischen Alterationen, welche ihren Grund in den weiteren Wandlungen der oben erwähnten, von der Iris sich deutlich abhebenden, *entzündlichen Neubildungen* finden. Häufig genug sind freilich krankhafte Zustände *beider Arten* in der mannigfaltigsten Mischung das Endergebniss des Processes. Oefter jedoch kehrt *das Regenbogenhautgefüge als solches* zur Norm zurück, während *Neubildungen*, in ständige Formen übergehend, den Functionen des Auges hinderlich in den Weg treten. Am seltensten büsst *das Irisgefüge* seine normalen Charaktere ein, während die Gewebswucherung nicht reichlich genug war, um *Neubildungen* zu Stande zu bringen.

1. *Das entzündete Irisgewebe* erlangt begreiflicher Weise seine *Integrität* um so leichter wieder, je weniger es durch die Wucherung bereits alterirt worden ist. *Kurzer Bestand* und *geringe Intensität* des Processes im Vereine mit leichter Entfernbarkeit der die Entzündung unterhaltenden Momente sind der Wiederherstellung der Norm besonders günstig. Im Gegentheile aber gewähren *längerer Bestand* der Iritis trotz geringerer Intensität derselben, sowie *grosse Intensität* des Processes und massenhafte Entwickelung neuer Elemente trotz *kurzem* Bestande des Leidens weniger Aussicht auf *vollständige* Heilung, besonders wenn die Beseitigung des ätiologischen Momentes Schwierigkeiten bietet. Unter solchen Umständen ist *Atrophie* ein sehr gewöhnlicher Ausgang. Am *schlimmsten* aber gestaltet sich die Vorhersage, wenn die Iritis *mit Chorioiditis* einhergeht, denn dann werden die Ernährungsverhältnisse des *gesammten* Augapfels in hohem Grade gefährdet (Siehe Iridochorioiditis).

Der Schwund als solcher lässt sich bald als ein *Zerfallen der Elemente in resorptionsfähige Stoffe* mit nachträglicher Abfuhr derselben durch die Gefässe definiren; bald ist er eine Verwandlung des wuchernden Gefüges in derbe narbenähnliche Massen, eine Art *Schrumpfung*, *Obsolescenz*. Häufig finden sich *beide* Formen der Atrophie *neben* einander. Sie beschränken sich bisweilen auf *Theile* der Iris, namentlich wenn dieselben einer *Zerrung* durch Synechien ausgesetzt sind. In der Regel aber atrophirt die Regenbogenhaut *ihrer Totalität nach*.

Die Atrophie beurkundet sich in *lichten* Regenbogenhäuten durch *Verfärbung* derselben in sehr schmutzige Töne des Schiefergrauen bis Graphitfarbenen; während *braune* Irides ein schmutzig rost- oder lohfarbenes, mitunter selbst fahles erdfarbenes Colorit annehmen. Die normale *Zeichnung* der Iris ist verschwunden, die mannigfaltig verzweigten, arcadenförmig verbundenen Gefässe sind grösstentheils oder ganz zu Grunde gegangen. An deren Statt findet man häufig ganz unregelmässig vertheilte, theils geradlinige, theils baum- und netzartig verzweigte, *schnenähnliche Streifen*, bisweilen untermischt mit eben solchen *Flecken*, deren Grenzen wolkig

verschwommen oder gefranst erscheinen. Diese sehnenähnlichen Neubildungen stechen durch ihre weisse oder bläulich graue, bisweilen auch ziemlich lebhaft gelbe Färbung und den seidenähnlichen Glanz sehr deutlich von dem matten dunkelfarbigen Grunde ab und modificiren je nach ihrer grösseren oder geringeren Masse wesentlich das ganze Ansehen der Regenbogenhaut. Sie sind sehr fest und zähe. Wo sie in *reichlicher* Menge entwickelt wurden, erscheint die *Consistenz* der Iris *vermehrt*, oft in dem Grade, dass letztere nur schwer einreisst und dabei ein knatterndes Geräusch verursacht. Wo sie hingegen nur *spärlich* ausgebildet wurden oder *ganz fehlen*, findet man die Regenbogenhaut gewöhnlich *matsch, leicht zerreisslich*, ja selbst zunderähnlich morsch, so dass sie beim geringsten Eingriffe schon in Fetzen zerfährt. Dabei ist die Iris meistens *verdünnt*, selten schwammartig *aufgebläht*. Die Verdünnung geht bisweilen so weit, dass die Regenbogenhaut nur mehr ein florähnliches, äusserst zartes, *durchscheinendes* Häutchen darstellt.

Die schmutzig graue graphitähnliche Färbung der dünnsten Stellen ist eben nur der Ausdruck für diese Durchscheinbarkeit, sie ist im Wesentlichen nichts anderes, als das Durchschlagen des schwarzen Augengrundes durch das rarificirte Irisgewebe. Dieses hat eine ganz structurlose molekulirte Grundlage, in welcher nur hier und da Züge oder förmliche Netzwerke von Bindegewebe gefunden werden, und welche freies Pigment, höchst mannigfaltig gestaltete, zum Theile im fettigen Zerfall begriffene Pigmentzellen, Fettkörner, freie Kerne, Choloidkugeln etc. in wechselnden Mengen enthält. *Die sehnenähnlichen Streifen und Flecke*, welche sich mitunter als feine *Pseudohäutchen* über die *Oberfläche* der Regenbogenhaut hinziehen, gewöhnlich aber *tief* in deren Substanz eingreifen oder die Iris ihrer *ganzen Dicke* nach durchsetzen, tragen den Charakter pigmentführenden *verödenden Bindegewebes*. An der *Oberfläche ausgebreiteter* neoplastischer Schwarten zeigt sich das Gefüge bisweilen durchscheinend, überaus derb, unbestimmt faserstreifig oder völlig structurlos und ähnelt sehr dem der *Glashäute*. Manche sehen darin wirklich *neugebildete Glashäute*, welche durch schichtweise Aussonderung eines eigenthümlichen erstarrenden Productes an der Oberfläche der Schwarten zu Stande gekommen sind (*Donders*, *Coccius*). Es scheint jedoch, dass diese Erklärung nur für jene Fälle Platz greifen könne, in welchen wegen völliger Aufhebung der Vorderkammer die sehnenähnlichen Neoplasien in *unmittelbare* Berührung mit der Descemeti gelangt oder mit dieser gar *verklebt* sind (*Graefe*), wo sonach eine Ausscheidung von Seite *dieser Membran* annehmbar wird. Wo aber die Kammer als *Raum* noch besteht, die Descemeti also ausser Spiel bleibt, hat jene Ableitung jedenfalls etwas gezwungenes und kann gegenüber dem *directen* Nachweise des Hervorgehens jener structurlosen Schichte aus den obsolescirenden oberflächlichsten Lagen der neoplastischen Schwarten (*Junge*) kaum aufrecht erhalten werden. Die *muskulösen Faserzellen des Schliessmuskels* findet man entweder in Verfettigung begriffen, oder sie sind bereits völlig geschwunden. Statt ihrer erscheint dann ein plattes Bündel zarter bindegewebiger Ringfasern mit zwischengestreutem fettigen Detritus und Pigment. Auch die *Nerven* atrophiren gewöhnlich rasch und gehen ganz unter. Von den *Gefässen* findet man häufig zahlreiche Reste in atheromatosem Zustande oder völlig obliterirt und in regressiver Metamorphose weit vorgeschritten. Mitunter stellen solche Gefässüberbleibsel die Hauptmasse einzelner Irispartien dar. Dazwischen streichen nicht selten andere *noch gangbare* Gefässe, welche dann oft enorm ausgedehnt sind, so dass sie sogar mit freiem Auge und am Lebenden als ganz unregelmässig hin und hergebogene Stämme venösen Ansehens an der Oberfläche der Iris wahrgenommen werden können. Diese Alterationen der Gefässe erklären die bei Verletzungen der atrophirten Iris vorkommenden sehr profusen Blutungen. *Die hintere Begrenzungsschichte* ist mitunter verdickt, sehr derb und zähe, öfters jedoch scheint sie zu fehlen, in den schrumpfenden Massen aufgegangen zu sein.

Es versteht sich von selbst, dass unter solchen Verhältnissen die *Functionen* der Iris immer vollständig darnieder liegen. Es bekundet sich dieses einerseits durch *völlige Unbeweglichkeit der Pupille* und *Aufhebung des*

Accomodationsvermögens, andererseits aber auch oft durch auffällige *Lageveränderungen* und durch *Verlust der normalen Spannung der Iris.*

2. *a) Papillöse Auswüchse am Pupillarrande bilden sich* häufig wieder vollständig *zurück*, so dass die durch sie bedingten hinteren Synechien zu bestehen aufhören. Sie reissen unter der Wirkung der wiedererwachenden Muskelthätigkeit der Iris ein, oft nachdem sie zu dünnen Fäden ausgezogen worden sind. Ihre *Ueberbleibsel* werden leicht durch die *Aufsaugung* entfernt oder *schrumpfen*, so dass sie dem freien Auge unmerkbar werden. Doch geschieht es auch nicht gerade selten, dass *an der Vorderkapsel* als Merkzeichen vorhanden gewesener derartiger Synechien stark pigmentirte kleine *Flecke* zurückbleiben, welche bei der Untersuchung mit dem Augenspiegel oder mit schiefer Beleuchtung sehr deutlich hervortreten.

Oft indessen werden solche papillöse Excrescenzen in ihrer *ursprünglichen* Form, oder zu mehr weniger langen *Fäden* ausgesponnen, *ständig.* Sie äussern sich durch *bleibende Verziehungen der Pupille* und, bei einiger Erweiterung der letzteren, durch sehr scharf vorspringende Winkel, welche der Pupillarrand an seinen Anheftungsstellen bildet. Bei stärker contrahirtem Sphincter, also besonders bei heller Beleuchtung des Auges und kräftigen Accommodationsanstrengungen, *entziehen sich* kleinere Auswüchse gerne der Wahrnehmung. Da sie nämlich zumeist an der Randfläche selbst sitzen, geschieht es nicht selten, dass der nach Ablauf der Entzündung wieder vollkommen tüchtig gewordene Schliessmuskel bei entsprechenden Anregungen sich *über die Anheftungen hinweg* dem Centrum des Sehloches nähert, dass sonach die hinteren Synechien durch die mitgezerrte Pupillarzone der Iris völlig *gedeckt* werden und die Sehe ganz rund erscheint, trotzdem ihr Rand an vielen Stellen und zwar in verschiedenen Abständen von dem Mittelpunkte an der Kapsel festhängt. Es muss dann der Sphincter durch Mydriatica *gelähmt* werden, um die Synechien und die dadurch bedingte Unregelmässigkeit der Pupille zur Wahrnehmung zu bringen.

Je *zahlreicher* die papillösen Auswüchse sind und *je dichter gedrängt* sie stehen, um so *schwieriger* wird der Pupillarrand wieder frei. Wo *grössere Bogentheile* des letzteren durch *saumartige* Neubildungen mit der Kapsel verklebt sind, da ist die Aussicht auf eine Lösung der Synechie schon sehr gering; um so geringer natürlich bei *totaler hinterer Synechie.* Unter solchen Verhältnissen wird in der Regel auch die complicirende *Kapseltrübung* ständig, das Resultat ist *ein mit hinterer Synechie verknüpfter vorderer Kapselstaar.*

Ausnahmsweise indessen wird allerdings selbst *eine totale hintere Synechie* durch Muskelwirkung der Iris *wieder gelöst.* War dabei die Pupille enge gewesen und die Kapsel in deren Bereich von einer iritischen Neubildung überdeckt worden, so bleibt diese nach Befreiung des Pupillarrandes bisweilen als ein kleiner, scharf begrenzter Fleck am Centrum der Kapsel zurück, einen sogenannten *Centralkapselstaar* darstellend, welcher durch cataractöse Umwandlung der hintergelegenen Theile der Linse und deren weitere Verkalkung an Dicke mächtig wachsen und selbst in einen *Pyramidenstaar* übergehen kann.

b) Massenhaftere iritische Producte im Bereiche der Pupille werden immer ständig. Sie schrumpfen dabei wohl etwas, behalten trotzdem aber nicht selten eine ganz ansehnliche Dicke. Man pflegt diese neugebildeten Pfröpfe

als „*falsche Staare*“ zu beschreiben, ein Name, welcher durch die fast constante Combination des fraglichen Zustandes mit Linsencataracta einigermassen gerechtfertigt erscheint. Falsche Staare sind demnach dasselbe, was *durch iritische Auflagerungen bedingte Kapselstaare*, nur die *Massenhaftigkeit* der Neoplasie unterscheidet erstere von den letzteren.

Man belegt die falschen Staare mit verschiedenen Specialnamen, welche sich auf die anatomischen Charaktere der Neubildung beziehen. So spricht man von einem *Lymphstaare*, wenn die ständig gewordene Neubildung ihrer äusseren Erscheinung nach *sehnigem* Gefüge gleicht oder doch zum grössten Theile daraus zusammengesetzt erscheint. Es ändert übrigens nichts an dem Namen, wenn eine *theilweise Verkreidung oder Verknöcherung* aus den Symptomen wahrscheinlich wird. Ist der Propf aber durch *hämorrhagisches Extravasat* blutig gefärbt oder gar der Hauptmasse nach das Ueberbleibsel eines *Blutcoagulums* und wandelt sich dann der Cruor in *Pigment* um, so führt die Neubildung den Namen *Blutstaar*, *Cataracta spuria cruenta oder grumosa*. Als *Pigmentstaar*, *Cataracta chorioidalis*, wird gewöhnlich eine ständige, die Pupille schliessende, nicht sehr massenhafte Neubildung beschrieben, welche sehr reich an neoplastischem Pigmente ist und darum sehr dunkle, baumartig verzweigte oder netzförmige Streifen, oder wohl auch eine gleichmässige braune bis dintenschwarze Färbung wahrnehmen lässt.

c) Damit man von einem mit hinterer Synechie gepaarten Kapselstaare oder falschen Staare in der eben bezeichneten Bedeutung des Wortes sprechen könne, wird vorausgesetzt, dass die Pupille als solche einen *nicht ganz unbedeutenden Durchmesser* behalten habe. Es geschieht nun aber nicht gar selten, dass die Sehe bis auf Nadelkopfgrösse zusammengezogen, oder aber auf einen engen, meist zackig verlaufenden Spalt reducirt wird und in dieser Form bleibend verharrt, indem eben durch neugebildetes Gefüge eine *Verwachsung des Pupillarrandes* zu Stande gebracht wird. Diesen der spontanen Heilung unfähigen Zustand nennt man *Atresia pupillae*, *Verschliessung des Sehloches*. Die Atresie kömmt oft schon *während* dem eigentlich entzündlichen Stadium zu Stande, eben so oft jedoch wird sie erst *nach dem Ablaufe der Iritis* vollendet, indem das in das Sehloch ergossene und in die Pupillarzone der Regenbogenhaut infiltrirte Product schrumpft und so die Sehe mehr und mehr verengt.

Wo die Linse sammt Kapsel besteht, ist der Pupillarrand durch die das Sehloch schliessende Neubildung immer mit dem Krystallkörper verwachsen und darum auch gewöhnlich ein *Kapselstaar* gegeben. Es treten aber auch öfters *nach völligem Verluste der Linse* Atresien der Pupille auf. Dann *schwankt* die Iris entweder im Kammerraume, oder sie ist *trichterförmig nach hinten* gezogen, indem der Pfropf, welcher die Pupille schliesst, mit dem gewöhnlich schon in bindegewebiger Entartung und Schrumpfung begriffenen *Glaskörper* in organischer Verbindung steht.

3. *Gummen* werden häufig rasch wieder *resorbirt*. Sie können jedoch auch *ständig werden*, indem sie *veröden*. Die *kleineren* schrumpfen dann in härtliche, mehr weniger pigmentirte *Knötchen* zusammen, welche oft viel Fett und Kalk führen. Die *grösseren Auswüchse* und die ihnen verwandten *Granulationen* hingegen verwandeln sich, wenn sie veröden, in derbe sehnenähnliche pigmentirte *Narbenmassen*, welche der Oberfläche der Iris entweder blos auflagern, oder in die Dicke derselben eingesprengt erscheinen.

Auch *Eiterung* ist kein ganz ungewöhnlicher Ausgang. Bei *kleinen* Knoten kommt es freilich nur selten zur Eiterung und sohin zu *geschwürähnlichen* Substanzverlusten, welche eine kleine strahlige Narbe zu hinterlassen pflegen; *grössere Gummen* und *fleischwärzchenähnliche* Auswüchse hingegen werden *öfter* durch Suppuration beseitigt. Namentlich neigen jene Excrescenzen zur Eiterung, welche gleich von vorneherein eine mehr

gelbliche käseähnliche Färbung zeigen. Das Resultat ist dann gewöhnlich ein massiges *Hypopyum*.

4. *Das Hypopyum* als solches, es möge nun ein *primäres* oder ein *secundäres*, d. i. aus der Schmelzung von entzündlichen Geschwülsten hervorgegangenes sein, bietet der *Aufsaugung* in der Regel keine besonderen Schwierigkeiten. Diese sind um so geringer, je *kleiner* die in der Kammer angesammelte Eitermasse ist und ein je geringeres Procent von *festen* placentaähnlichen Gerinnungen sie enthält, je beweglicher sie also ist. In der That reichen bisweilen wenige *Stunden* hin, um selbst ansehnliche Hypopyen verschwinden zu machen; während in anderen Fällen Tage und auch Wochen dazu erforderlich sind. Uebrigens ist die Aufsaugung keineswegs immer eine *stetig fortschreitende*, öfters macht sich ein abwechselndes Steigen und Fallen des Hypopyum bemerklich, ja nicht selten verschwindet dieses im Laufe einer Iritis mehrmals, um immer wieder hervorzutreten, bis endlich der Process zum Abschlusse gelangt.

Häufig genug indessen führt die mit Hypopyum einhergehende Iritis *zu krankhaften Zuständen*, welche die Functionstüchtigkeit des Auges sehr beeinträchtigen. Einerseits nämlich ist in derartigen Fällen die reichliche Entwickelung *papillöser Auswüchse* am Pupillarrande Regel, und überdies sind *degenerative Atrophien der Iris* nach so intensiven Processen sehr häufig; andererseits aber ist die *Aufsaugung* des Hypopyum nicht immer eine *vollständige*, es bleiben Theile desselben im Inneren des Auges zurück. Namentlich bei *massenhafteren* Eiteransammlungen in der Kammer gehört ein *völliges* Verschwinden zu den *selteneren* Ereignissen; obgleich nicht zu läugnen ist, dass mitunter selbst Hypopyen rasch und völlig resorbirt werden, welche den *ganzen* Kammerraum ausfüllen. Es sind vorzüglich die *placentaartigen* Gerinnungen im Hypopyum, welche gerne *ständige Formen* eingehen. Ein Theil derselben wandelt sich nämlich zu derben *sehnigen* Massen um, während der Rest *verkalkt* und *verfettiget*.

Am häufigsten finden sich solche Neubildungen nach Hypopyum an der *tiefsten* Stelle des Kammerraumes. Sie füllen hier die falzähnliche Peripherie der Kammer in wechselnder Höhe aus und setzen sich in Gestalt wolkig streifiger Flecken auf die Descemeti und Irisvorderfläche fort, diese in grösserer oder geringerer Ausdehnung überkleidend. Nach sehr umfangreichen Hypopyen bleibt wohl auch die *ganze hintere und vordere Wand der Kammer* von derartigen Auflagerungen bedeckt. *Im Bereiche der Pupille* pflegen die letzteren dann besonders massenreich zu sein und einen mächtigen Pfropf zu bilden, der das Sehloch völlig verlegt und eine *Cataracta lymphatica spuria* darstellt.

Es setzen diese Zustände voraus, dass *die Cornea ihre Integrität zu bewahren* im Stande war, was häufig der Fall nicht ist. Oft nämlich entwickeln sich suppurative Iritiden gleich von *vorneherein* in Gesellschaft von *eiteriger Keratitis*, oder aber es pflanzt sich im *Verlaufe* der Regenbogenhautentzündung der Process von der Iris auf die Cornea fort, diese wird theilweise geschwürig zerstört, durchbrochen und so *dem Hypopyumeiter ein Abzugsweg* eröffnet. Nicht gar selten findet damit der Process sein Ziel, die Iritis geht zurück und zu deren Folgezuständen gesellen sich jene eines perforirenden Hornhautgeschwüres. Oefter hingegen *schreitet der Process noch weiter*, der *Augapfel* geht durch *Atrophie* oder durch

Phthise zu Grunde, indem auch die *tiefer* gelegenen Binnenorgane des Bulbus in den Process verwickelt werden. Bei *sehr grossen* Eiteransammlungen in der Kammer ist ein solcher Uebergang der Iritis in *Panophthalmitis suppurativa* sogar ziemlich gewöhnlich und erfolgt entweder *vor* dem eitrigen Durchbruch der Cornea oder um so sicherer *nachträglich.* (Siehe Chorioiditis suppurativa.)

Behandlung. *Die Aufgaben der Therapie sind: Entfernung des* etwa noch fortwirkenden *ätiologischen Momentes* und *Abhaltung aller Schädlichkeiten,* welche den Entzündungsprocess unterhalten oder gar steigern könnten; *Beschränkung und Unterdrückung der Gewebswucherung*, Herabsetzung des quantitativ gesteigerten Ernährungsprocesses auf das normale Mass; *Verhütung der* durch iritische Neubildungen möglicher Weise zu begründenden *Schäden* und, falls dieses nicht gelingt, *directe Beseitigung* derselben oder *Verminderung der* durch sie gesetzten *Functionsstörungen des Auges.*

1. *Um der Causalindication zu genügen*, werden *a*) nicht gar selten *operative* Eingriffe nothwendig. *Wo fremde Körper,* welche in der Bindehaut, in der Cornea oder im Inneren der Augapfelhöhle stecken, den nächsten Grund der Iritis abgeben, ist deren operative Entfernung dringende Pflicht des behandelnden Arztes, da widrigenfalls der Bulbus in der Regel völlig zu Grunde geht oder doch functionsuntüchtig wird. Dasselbe gilt auch von jenen Fällen, in welchen *die Linse in die Vorderkammer gefallen ist, oder Staarstücke sich losgelöst haben* und in der Vorderkammer lagernd *die Iris reizen*, oder wo eine *zerstückelte Linse sich mächtig aufbläht* und die Regenbogenhaut auf mechanischem Wege dehnt oder zerrt. Die Extraction ist dann ohne grösste Gefahr kaum zu umgehen und wird am besten so rasch als möglich ausgeführt, wenn nicht später zu erörternde Gründe *die Iridectomie* als zweckentsprechender erscheinen lassen. Wo Grund vorhanden ist, eine gegebene Iritis durch *Mitleidenschaft* an einem, mit heftigen Reizerscheinungen einhergehenden, entzündlichen Processe *des anderen Auges* begründet zu erachten, kann an letzterem *die Anlegung einer künstlichen Pupille* geboten, unter Umständen sogar die *Enucleation des Bulbus* räthlich erscheinen. *Bei chronischen*, immerfort recidivirenden *Regenbogenhautentzündungen*, die *durch vorhandene Synechien des Pupillarrandes unterhalten oder doch begünstigt werden,* säume man nicht mit der Coremorphose, da bei deren Hinausschiebung die gegen die Entzündung gerichtete Therapie einen nur zeitweiligen Erfolg zu haben pflegt, überdies aber mit jeder Recidive die Gefahr des Schwundes wächst und die Aussicht auf Herstellung eines gewissen Grades von Sehvermögen abnimmt. Man benützt zur Durchführung der Operation am besten die erste *bedeutendere Remission.* So lange die Entzündungserscheinungen noch einigermassen *erheblich* sind, pflegt der Eingriff *sehr schmerzhaft* zu sein; oft kömmt es auch zu reichlichen *Blutergüssen* und in weiterer Folge zur *Wiederverschliessung* der neu eröffneten Pupille; überhaupt aber ist die Gefahr einer starken Reaction eine grosse und die Aussicht auf einen vollen Erfolg daher eine geringere.

b) Im Uebrigen fordert die Iritis *ein strenges diätetisches Verhalten.* Bei der hohen Gefahr, welche jeder Regenbogenhautentzündung anklebt, selbst wenn sie unter unscheinbaren Symptomen verläuft, kann die Wachsamkeit des Arztes und die Sorge um thunlichste *Abhaltung aller möglichen Schädlichkeiten vom Auge* nicht gross genug sein. Grösste körperliche

und geistige Ruhe des Kranken, Aufenthalt desselben in einem dunklen Zimmer, Bettlage, Vermeidung jeder, auch der geringsten Anstrengung der Augen, Beseitigung aller Gelegenheiten zu Blutwallungen und Blutstockungen etc. sind geradezu unerlässlich.

c) Ganz besondere *causale* Indicationen fliessen *aus der dyscratischen Begründung* vieler Regenbogenhautentzündungen.

Bei der *Iritis syphilitica* kömmt insbesondere die *Schnelligkeit* in Betracht, mit welcher der Process Zustände begründen kann, die, einmal gesetzt, nur schwer wieder beseitigt werden oder jedem therapeutischen Verfahren widerstehen und die Functionen des Auges dauernd beirren oder aufheben. Es handelt sich also darum, das Grundleiden mit Mitteln anzugreifen, welche *in der kürzesten Zeit möglichst kräftig und sicher wirken,* dabei aber den Gesammtorganismus nicht leicht schädigen, also nur ausnahmsweise Nebenwirkungen entfalten, welche die Unterbrechung der Kur gebieterisch fordern könnten zu einer Zeit, in welcher die Iritis noch nicht behoben ist und das Grundleiden als solches fortbesteht. Am besten entspricht erfahrungsmässig allen diesen Anforderungen eine gut geleitete *Schmierkur* (S. 22), daher denn auch in einschlägigen Fällen *sogleich* mit ihr zu beginnen ist, es wäre denn, dass die *Unverträglichkeit* derselben bereits festgestellt ist. Das Herumtändeln mit den übrigen Mercurialien und anderen unverlässlichen Mittelchen straft sich oft bitter.

2. *Die Indicatio morbi* und die ihr entsprechende *Behandlung der Iritis als solchen* richtet sich im Wesentlichen *nach der Intensität* des Processes und der denselben begleitenden *Gefäss- und Nervenstörungen.* Im Ganzen genommen gelten hier dieselben Regeln, welche bei der *directen* Behandlung der Keratitis und jeder anderweitigen Entzündung zu beachten sind, der Process ist allenthalben derselbe, nur das Substrat ist ein verschiedenes (S. 54. 1).

3. Eine Reihe höchst wichtiger und *vom Anbeginne der Iritis* urgirender *Indicationen fliesst aus dem so häufigen Auftreten gewisser Neubildungen* und zielt auf die Verhütung functionsstörender ständiger *Ausgänge.*

a) Die hervorragendste Rolle spielen in dieser Beziehung *die papillösen Auswüchse des Pupillarrandes* und die dadurch bedingten *Anheftungen der Iris* an die vordere Kapsel. Es gibt nämlich kaum eine Iritis, bei welcher nicht eine oder die andere papillöse Excrescenz zu Stande käme oder wenigstens die Gefahr einer theilweisen Verklebung des Pupillarrandes mit der Kapsel drohte. Es ergibt sich daraus die Nothwendigkeit, *von vorneherein* die auf Beschränkung und Unterdrückung der krankhaften Gewebswucherung zielende Therapie mit täglich ein bis zwei Mal wiederholten *Einträufelungen starker Lösungen neutralen schwefelsauren Atropins* zu verknüpfen, um frisch entstandenen hinteren Synechien so rasch als möglich entgegenzutreten.

Allerdings macht sich bei einer *wahren* und *totalen Iritis* die Wirkung der Mydriatica nicht gleich auffallend geltend, es erfolgt eine Erweiterung der Pupille erst, wenn der Process als solcher seinen Culminationspunkt überschritten hat und die Muskelfasern unter Rückbildung der neu gebildeten Elemente wieder functionstüchtig geworden sind. Allein es ist nicht möglich, den Eintritt dieser Verhältnisse der Zeit nach genau zu bestimmen und jedes Versäumniss straft sich durch zunehmende Festigkeit der Adhäsionen und Erschwerung der Lösung. Die *vorzeitige* Anwendung des Mydriaticum bezweckt, abgesehen von der *reizmindernden* Wirkung (S. 28), eben nur, der Erweiterung der Pupille den Weg zu bahnen, um sie in dem Augen-

blicke, als die Muskelfasern die dazu erforderliche Freiheit gewinnen, ins Werk zu setzen.

b) Weit seltener, aber um so entschiedener, treten *Eiteransammlungen im Kammerraume* mit speciellen Anforderungen an die Therapie hervor. Der alte Glaube an die „schmelzende" Kraft der Mercurialien und der Jodpräparate hat sich letzterer Zeit sehr gemindert; dafür aber gewinnt die directe Entleerung der Kammer durch *die Paracentese der Hornhaut* immer mehr Freunde. Es unterliegt in der That keinem Zweifel, dass dieselbe bei dem Hypopyum an Wirksamkeit alle anderen Mittel weitaus übertreffe und oft wirklich überraschende Resultate liefere. Wo daher das Hypopyum *massiger ist*, soll man nicht lange mit der Entleerung zaudern und im Nothfalle dieselbe wiederholen. Je massenhafter der angehäufte Eiter, je heftiger der Reizungszustand, je intensiver die Circulationsstörung und die Nervenaufregung ist, um so dringender wird die Anzeige, um so gefährlicher die Aufschiebung der Operation. Wo bereits die tieferen Theile des Auges mitleiden, wo sich eine merkliche Steigerung des intraocularen Druckes bemerklich macht oder gar schon die Hornhaut ergriffen ist und einen spontanen Durchbruch befürchten lässt, da ist die Gefahr auf das Höchste gestiegen und die *sofortige* Paracentese der Hornhaut in der Regel die Indicatio vitae für das betreffende Auge.

Die günstigen Resultate und die relative Gefahrlosigkeit der Paracentese haben begreiflicherweise zu Erweiterungen der Indicationsgrenzen geführt. In neuerer Zeit ist man bereits dahin gekommen, die fragliche Operation als eine bei Eiterablagerungen *absolut angezeigte* zu erklären und auf deren rasche Ausführung bei den *kleinsten* Hypopyen, ja selbst bei blossen *Trübungen des Kammerwassers* zu dringen. Es lässt sich dagegen nichts Wesentliches einwenden, namentlich für jene Fälle, in welchen die Entzündung noch im Steigen begriffen ist und eine Vermehrung des Eiters in der Kammer zu erwarten steht. Im Uebrigen dürfte indessen auch den *Zögernden* kein Vorwurf treffen, da bekanntlich *kleine* Hypopyen sehr oft in kürzester Zeit *spontan* schwinden, ohne üble Folgen zu hinterlassen.

Die Paracentese wirkt einerseits dadurch günstig, dass sie *den Eiter direct aus der Kammer entleert* und so verhindert, dass sich die der Resorption widerstrebenden placentaartigen Gerinnungen an den Kammerwänden niederschlagen und daselbst consolidiren; andererseits ist aber auch die *Herabsetzung des intraocularen Druckes* nicht gering anzuschlagen.

Es muss übrigens erwähnt werden, dass man sich auf die Resorption der bei der Paracentese etwa in der Kammer zurückbleibenden placentaartigen Gerinnungen nicht gar zu sehr verlassen dürfe und dass man bei deren Vorhandensein wohl thut, wenn man *ihre Entfernung durch den Daviel'schen Löffel vorsichtig zu bewerkstelligen sucht.*

4. *Die Nachbehandlung* erfordert kaum weniger Sorgfalt, als die Behandlung der Iritis selbst, und ist vorerst auf die Fernhaltung aller das Auge möglicherweisse treffenden Schädlichkeiten gerichtet. Der Kranke darf daher nur allmälig den gewohnten äusseren Einflüssen ausgesetzt werden.

Ein höchst wichtiger Theil der Nachbehandlung zielt darauf hin, gewisse *ständige Ausgänge* der Iritis, zumal die so häufig zu Stande kommenden *Verwachsungen des Pupillarrandes mit der Vorderkapsel*, *zu beseitigen* oder doch ihres verderblichen Einflusses auf das Sehvermögen und auf die ferneren Vegetationsverhältnisse des Auges zu berauben. *Die Mittel*, um diesen Anzeigen zu genügen, liegen vornehmlich in der Anwendung *kräftiger Mydriatica* und in der Durchführung gewisser Operationen.

In den Fällen, in welchen der äusserlich wahrnehmbare Zustand des Irisgewebes den Fortbestand *functionsfähiger Muskelfasern* vermuthen lässt, soll die Behandlung hinterer Synechien stets mit der Application starker *pupillenerweiternder* Mittel begonnen und fortgesetzt werden, bis der Pupillarrand frei geworden ist oder das Mittel sich als unzulänglich erwiesen hat. Meistens bedarf es einer *längeren* Zeit, um zum Ziele zu gelangen. Darum darf man sich von der Erfolglosigkeit der ersten Applicationen nicht gleich abhalten lassen, die Versuche zu wiederholen. Bei *peripherer* Anlöthung der Iris können die *Calabarpräparate* von Nutzen sein (*O. Becker*).

In neuester Zeit empfiehlt man hintere Synechien, welche sich in misslicher Weise geltend machen und in der vorerwähnten Weise nicht beheben lassen, auf *operativem* Wege zu lösen und dann die *Pupille* durch kräftige Mydriatica *längere* Zeit thunlichst *erweitert* zu halten, um die getrennten Theile von einander zu entfernen und an der Wiederverwachsung zu hindern (*Streatfield*). Man rühmt sehr die glänzenden Erfolge und die gänzliche Ungefährlichkeit des darauf berechneten Verfahrens, welches man *Corelyse* genannt hat (*A. Weber*, *Hasner*).

Die Nothwendigkeit einer *starken* und *längere Zeit* andauernden Mydriase, um den Erfolg zu *sichern*, schliesst es schon in sich, dass die Corelyse nur dort am Platze sein könne, wo das *Muskelsystem der Iris* seine Functionstüchtigkeit bewahrt hat und der Pupillarrand, wenigstens zum *grossen* Theile, *leicht ausdehnbar* ist; dass die Corelyse demnach vornehmlich bei *partiellen* hinteren Synechien Gutes erwarten lasse, es mögen diese durch *zahlreiche zerstreute papillose* Auswüchse, oder durch *zarte schmale saumartige* Neoplasien vermittelt werden. So lange noch *Reizzustände* in der Iris oder deren Nachbarorganen vorhanden sind, erscheint die Corelyse *widerräthlich*, da abgesehen von der Möglichkeit einer stärkeren Reaction die Muskeln der Regenbogenhaut in ihrer Function sehr beirrt sind und daher die Wirkung des Atropins ungenügend ausfällt. Ebenso passt wegen der Unmöglichkeit, eine *ausgiebige* Dilatation der Pupille zu erzielen, *die Corelyse nicht*, wo der Pupillarrand *ringsum* oder seiner *grössten* Ausdehnung nach durch *massigere* Producte mit der Kapsel verwachsen, oder auch nur auf *grössere* Strecken in seinem *Gefüge* deutlich alterirt ist, oder wo die *Iris* im Ganzen *atrophirt* erscheint. Wo die Pupille nebstbei ihrer *ganzen* Ausdehnung nach von iritischen Auflagerungen oder von Producten einer Capsulitis gedeckt ist, kann die Lösung des Pupillarrandes selbstverständlich nicht zureichen, um ein nur einigermassen befriedigendes Sehvermögen herzustellen; die Corelyse könnte in einem solchen Falle also höchstens dazu dienen, um die *Verlagerung der Pupille* möglich und nutzbringend zu machen. Im Allgemeinen gilt also noch dermalen wie früher der Grundsatz:

Wo bei Bestand einer *totalen* oder *nahezu totalen hinteren Synechie die Mydriatica entschieden ihre Dienste versagen*, oder wo vermöge dem Zustande des Irisgefüges eine kräftige Zusammenziehung der Muskeln von vorneherein als *unmöglich* erkannt wird: ist die *Anlegung einer künstlichen Pupille geboten* und soll auch *nicht lange aufgeschoben* werden, da es sich dabei nach dem früheren nicht blos um Herstellung eines Weges für Lichtstrahlen und Verbesserung des Sehvermögens, sondern auch um die Verhütung der aus jenem Zustande nicht selten resultirenden höchst misslichen Folgen handelt. Mit jeder nachkommenden Recidive wird nämlich das *Irisgefüge mehr alterirt* und dem endlichen Schwunde genähert, die *Auflagerung auf die Vorderkapsel verstärkt* und so der mögliche Erfolg einer späteren Operation geschmälert. Die Hauptgefahr der Hinausschiebung der Coremorphose liegt aber in der erfahrungsmässigen *Neigung der Aderhaut, an solchen Recidiven Theil zu nehmen*. Ausserdem kömmt noch in Betracht, dass bei längerem Bestande des fraglichen Zustandes sehr häufig auch der *Linsenkern leidet* und so eine totale *Cataracta* entwickelt wird, deren Beseitigung wesentlichen Schwierigkeiten unterliegt, während bei zeitiger

Coremorphose ansehnliche *Aufhellungen vorhandener Kapseltrübungen* mit einigem Grunde gehofft werden können.

Es ergibt sich hieraus zur Genüge, dass die *Ausdehnung und Dichtigkeit der vorhandenen Kapseltrübungen* die Indication zur Coremorphose nur in *zweiter* Reihe beeinflussen und dass die Operation in Fällen, in welchen sich *Anfälle von Entzündung und Ciliarneurose* öfters wiederholen oder gar ein Uebergreifen des Processes auf die tieferen Gebilde des Augapfels befürchten lassen, auch dann räthlich erscheine, wenn *das Sehvermögen relativ wenig beeinträchtigt* ist. Die Störungen, welche das Gesicht *durch die künstliche Pupille* allenfalls erleiden könnte, werden leicht auf ein Minimum dadurch beschränkt, dass die Pupille nach Oben angelegt wird.

Quellen: *Kölliker*, Mikr. Anatomie. Leipzig II. 2. 1854. S. 637. — *Henle*, Handbuch der Anatomie. 1866. II. S. 628, 685. — *Brücke*, Beschreib. des m. Augapfels. Berlin, 1847. S. 12. — *Arlt*, A. f. O. III. 2. S. 87, 97. — *Cramer*, Het Accommodatievermogen. Haarlem, 1853. S. 61. — *Stellwag*, Zeitschrift der Wiener Aerzte 1850. S. 125, 129, Cramers Phys. Abhandl. über das Accommodationsvermögen der Augen, übersetzt von Doden. Leer, 1855. S. 89. — J. Arnold, Virchow's Archiv. 27. Bd. S. 345, 366. — *Grünhagen* ibid. 30. Bd. S. 481. — *Wittich*, A. f. O. II. 1. S. 131. — *Rosow*, A. f. O. IX. 3. S. 63, 65. — *Leber*, Denkschriften der Wiener k. Akad. d. Wiss. 24. Bd. S. 287, 305, 307, 311, A. f. O. XI. 1. S. 1. — *Wedl*, Atlas, Iris-Chorioidea. — *Alf. Graefe* u. *Colberg*, A. f. O. VIII. 1. S. 288. — *Virchow* dessen Archiv XV. S. 217, 305, 321, 326, die krankh. Geschwülste. II. Berlin, 1864. S. 462. — *Graefe* und *Schweigger*, A. f. O. VI. 1. S. 143, 151, 152, 161, VI. 2. S. 267, 272. — *Hasner*, Entwurf einer anat. Begründung der Augenkrankheiten. Prag, 1847. S. 110, klin. Vorträge. Prag, 1860. S. 165, Prager Vierteljahrschrift. 76. Bd. S. 137, Congress intern. d'ophth. Compte rendu. Paris, 1863. S. 75. — *Roser*, A. f. O. II. 2. S. 151. — *Junge* ibid. V. 2. S. 200, med. Centralzeitung 27. Jahrg. S. 301. = *C. Ritter*, A. f. O. VIII. 1. S. 63. — *Schiess-Gemuseus* ibid. IX. 3. S. 174, 183, 193. — *Horner*, kl. Monatbl. 1863. S. 395, 396, 400. — *Sämisch* ibid. 1865. S. 46. — *Zander* und *Geissler*, die Verletzungen des Auges. Leipzig u. Heidelb. 1864. S. 160, 169, 177, 181. — *Graefe*, A. f. O. II. 2. S. 202, 204, 206, 210, 227, 229, 231, 330, 333, III. 2. S. 387, IX. 3. S. 127. — *Himly*, Krankheiten u. Missbildungen des Auges. Berlin, 1843. S. 100. — *Pagenstecher* u. *Sämisch*, kl. Beobachtungen. Wiesbaden, 1861. I. S. 17, II. S. 9. — *Schön*, Beiträge zur prakt. Augenheilkunde. Hamburg, 1861. S. 88, 123. — *Hutchinson*, A clinical memoir etc. London, 1863. S. 1, 25, 192. — *Secondi*, Clinica oc. di Genova. Riassunto. Torino, 1865. S. 28. — *Donders*, A. f. O. III. 1. S. 150. — *Businelli*, Zeitschrift der Wien. Aerzte. 1859. S. 108, 137, 155, 217. — *Coccius*, Ueber die Neubildung von Glashäuten. Festrede. Leipzig, 1858. S. 9, 12. — *M. Langenbeck*, Die Insolation des m. Auges. Hannover, 1859. S. 18. — O. *Becker*, Wiener med. Jahrbücher. 1866. 4. S. 37. — *Streatfield*, Ophth. Hosp. Rep. 1857. Oct. — *A. Weber*, A. f. O. VII. 1. S. 1, VIII. 1. S. 354.

Die Operation der künstlichen Pupillenbildung, Coremorphosis.

Anzeigen. Die Coremorphosis ist unstreitig die am häufigsten zur Ausführung kommende Augenoperation. Sie dient nämlich nicht blos dazu, den objectiven Lichtstrahlen einen *neuen Weg* zu eröffnen oder das krankhaft verengte oder verlegte Sehloch zu *erweitern:* sondern auch den normwidrig gesteigerten *intraocularen Druck herabzusetzen*, so wie einer rigid gewordenen Bulbuskapsel durch Einschaltung einer elastisch dehnbaren Narbe einen gewissen Grad von *Nachgiebigkeit* zurückzuerstatten und damit etwaige

Störungen in der Blutströmung und in den vegetativen Verhältnissen der Binnenorgane dauernd zu begleichen.

Im Allgemeinen erscheint die Anlegung einer künstlichen Pupille *geboten* oder wird wenigstens mehrseitig *empfohlen*: 1. *Bei dichten unaufhellbaren Hornhauttrübungen*, welche einen grossen Theil der Pupille oder das ganze Sehloch verdecken, sie mögen mit vorderen Synechien der Iris gepaart sein oder nicht. 2. *Bei Atresia pupillae, falschen Staaren,* namentlich *bei totaler oder nahezu totaler hinterer Synechie des Pupillarrandes* mit oder ohne gleichzeitiger Kapseltrübung und davon abhängiger chronischer Iritis, Iridochorioiditis, Panophthalmitis, sowie bei sympathischer Mitleidenschaft des andern Auges. 3. *Bei Verschwärungsprocessen in der Hornhaut,* welche die Entspannung der Cornea durch Paracentesis verlangen, ihrer Lage und Ausdehnung nach aber eine Hornhauttrübung gewärtigen lassen, die ihrerseits späterhin die Anlegung einer künstlichen Pupille nothwendig machen würde. 4. *Bei den verschiedenen Formen der Hornhaut- und Scleralectasie.* 5. *Bei dem Glaucome.* 6. *Bei Seitenverschiebungen der Linse,* wenn ein Theil des durchsichtigen Krystalles die Pupille verlegt und dadurch Ursache von Sehstörungen wird. 7. *Bei partiellen Linsen- und Kapseltrübungen,* welche das Gesicht in hohem Grade beeinträchtigen, dabei aber entweder stationär sind oder doch nur äusserst langsam fortschreiten und daher die Reife des Staares erst nach langer Zeit gewärtigen lassen, übrigens nur unter namhaften Gefahren direct beseitigt werden können, so lange der cataractöse Process nicht weiter gediehen ist. 8. *Bei Aufblähungen der in cataractöser Metamorphose begriffenen Linse,* wenn die Kapsel durch ein Trauma oder auf operativem Wege eröffnet worden ist, die Entleerung des Magmas durch die Paracentesis der Cornea aber nicht gelingt, und wenn die Staarmassen die Iris nach vorne drängen oder, in der Pupille oder Kammer lagernd, die Iris mechanisch reizen und eine Schliessung der Pupille auf entzündlichem Wege drohen. 9. Als Nebenbehelf bei den verschiedenen *Staaroperationen.* 10. *Bei der Extraction fremder Körper,* welche in der Kammer lagern oder in der Iris stecken und sich nicht ohne Zerrung oder Verletzung der Regenbogenhaut entfernen lassen. 11. *Bei hartnäckiger Myose.*

Verfahren. Man hat bisher eine ganz unglaubliche Menge von mehr weniger abweichenden Methoden ersonnen (*Himly*). Was Sicherheit des Erfolges und Gefahrlosigkeit betrifft, steht jedoch die sogenannte *Iridectomie, die Ausschneidung eines Irisstückes* (*Beer*) obenan; daher denn auch die anderen Verfahrungsweisen fast ganz verlassen wurden und zwar mit um so mehr Recht, als die Iridectomie sich fast *unter allen Umständen* leichter, und mit nur ganz geringen Modificationen auch erfolgreich, ausführen lässt.

Die erforderlichen *Instrumente* sind ein *gerades* oder, falls die künstliche Pupille nach *innen* oder *oben* angelegt werden soll, ein *nach der Fläche winkelig gebogenes Lanzenmesser;* eine zarte *gerade Haken-* oder leicht gekrümmte *Fischer'sche Irispincette* und eine *kleine Louis'sche Schere.*

Statt der Pincette ist vielseitig das *Irishäkchen* im Gebrauche. Seine Handhabung ist jedoch weit schwieriger, als jene der Pincette, gefährdet leicht die Integrität der *Kapsel* und erlaubt weniger, die Grösse der neu anzulegenden Pupille mit Bestimmtheit zu bemessen. Wer sich übrigens desselben bedienen will, wählt am besten ein Häkchen mit *biegsamen Halse* (*Himly*). Es ist nämlich häufig nothwendig, das Häkchen zu krümmen, um über die Nase u. s. w. eingehen zu können.

Sogenannte *Ophthalmostaten*, d. i. Instrumente, um den Augapfel in einer gewissen Stellung *ruhig* zu erhalten, sind besonders für den Fall zu empfehlen, als man die künstliche Pupille *nach oben* anzulegen Grund hat. Es flieht nämlich selbst bei sehr ruhigen Kranken das Auge gerne nach oben und verbirgt das Operationsfeld unter dem oberen Lide; ausserdem aber werden durch das Ausweichen des Auges nach oben *Verletzungen der Kapsel* trotz aller Vorsicht sehr leicht veranlasst. Man ist wirklich beim *Hornhautstiche* nicht immer im Stande, rasch genug das Messer zu neigen, wenn das Auge nach oben flieht, daher die Spitze des Instrumentes in die Kapsel dringt; beim *Herausziehen* des Messers aus der Kammer aber muss man, wenn das Auge gewaltsam nach oben gewendet wird, die Spitze stark nach hinten wenden und reisst so die Kapsel leicht ein. Am besten entspricht als Ophthalmostat eine *federnde Zahnpincette*, mit welcher die Conjunctiva bulbi nahe der Cornea gefasst wird. *Sperrpincetten* haben den Nachtheil, dass man ihr Schloss nicht immer rasch genug öffnen und das Instrument beseitigen kann, wenn der Kranke unverhofft abwehrende Bewegungen macht. Das Ansetzen der Pincette in *grösserer Entfernung* von der Hornhaut und das *Mitfassen eines geraden Augenmuskels* hindert zwar das Ausreissen der Bindehaut, veranlasst aber gerne *rollende* Bewegungen des Auges, welche die Operation ebenfalls sehr erschweren. Bei sehr *unruhigen Kranken* und namentlich bei *Kindern* genügt die Fixation überhaupt nicht, da sie schmerzhaft ist und der Kranke sich um so mehr zur Wehre setzt oder doch die Muskeln übermässig spannt. Da ist die *Narcose* unumgänglich nothwendig.

Eine besondere *Vorbereitung zur Operation* ist überflüssig. Doch ist darauf zu sehen, dass die Operation weder bei ganz leerem Magen, noch nach einer ausgiebigen Mahlzeit vorgenommen werde. Der Kranke kann dabei sitzen, oder was vorziehbar ist, *liegen*. Ein Gehilfe hat die Lider bei weit geöffneter Spalte zu fixiren, während das andere Auge durch einen Schutzverband gedeckt wird.

Die Pupille durch Calabarwirkung (*Graefe*) zu verengern, wenn selbe vorläufig durch Mydriatica oder in Folge krankhafter Vorgänge, z. B. beim Glaucom, sehr erweitert worden war, ist zwar unschädlich, aber auch von keinem besonderen Nutzen, da dort, wo die reactive Fähigkeit der Irismuskeln noch besteht, der Abfluss des Kammerwassers nach dem Hornhautschnitte genügt, um den Pupillarrand zu kräftigen Contractionen anzuregen.

Die Operation setzt sich aus zwei wesentlich verschiedenen Theilen zusammen. Der erste besteht in der *Eröffnung der Hornhaut* durch einen 2‴ bis 2·5‴ langen *linearen* Schnitt oder Einstich, der zweite in der *Hervorziehung und Abschneidung des zu entfernenden Stückes der Iris*.

Die Schnittwunde in der Hornhaut muss immer *senkrecht auf den Meridian* des auszuschneidenden Irisstückes angelegt werden. Wo die Coremorphose den Zweck hat, den Lichtstrahlen einen Durchgang zu ermöglichen und eine mehr *centrale* Pupille herstellbar ist, soll der Einstich etwas ausserhalb der Mitte des *Meridians* der Hornhautkrümmung fallen. Wo man sich aber mit einer mehr *excentrischen* Pupille begnügen muss, ist es am besten, eine Viertellinie vom Rande entfernt in die Hornhaut einzustechen, damit die dann stehen bleibenden peripheren Theile der Iris die äussersten Randstrahlen abblenden. Wo nur an der Cornealgrenze ein kleiner Raum für die Pupille übrig ist, muss man etwa eine halbe Linie vom Hornhautrande entfernt *in die Sclerotica* einschneiden und das Messer so führen, dass es genau an dem Ursprungskreise der Iris in die vordere Kammer eindringt. Von *grösster Wichtigkeit* ist die strenge Einhaltung *dieser* Regel in jenen Fällen, in welchen die Coremorphose den Zweck hat, die *Druck-, Circulations- und Vegetationsverhältnisse* im Innern des Auges in heilbringender Weise zu beeinflussen; wird unter solchen Umständen *in oder*

innerhalb der Cornealgrenze eingestochen, so ist die Operation erfahrungsmässig stets *fruchtlos.*

Dem entsprechend ist das Lanzenmesser, wenn in die *Sclerotica* eingestochen wird, *schief aufzusetzen;* fällt aber der Schnitt in die *Cornea,* so muss das Instrument *nahezu senkrecht* durch die Hornhaut gestossen und, sobald es in die Kammer gedrungen ist, sogleich gewendet und dessen Spitze zwischen Iris und Descemeti so weit vorgeschoben werden, dass die Schnittwunde die gehörige Länge erhalte.

Das *Zurückziehen des Messers* soll *langsam* geschehen, damit das Kammerwasser sich nicht zu rasch entleere. Sonst kann die urplötzliche Entspannung des Bulbus leicht die Ursache *intraocularer Blutungen* mit allen deren üblen Zufällen werden, zumal wenn krankhafte Processe in der Uvea und Netzhaut deren Gefässe bedeutend alterirt haben. Unter solchen Verhältnissen ist es auch gut, schon *während des Ausziehens des Messers* durch einen leichten Fingerdruck die Bulbuswandungen zu spannen und bis zur Anlegung des Verbandes gespannt zu erhalten (*Graefe*).

Der zweite Theil der Coremorphose erfordert immer *beide* Hände des Operateurs. Die eine Hand hat die *Pincette,* die andere aber die *Schere* zu führen. Die Pincette muss sehr leicht gehalten und mit gegen den Augapfel gekehrter Convexität vorsichtig durch die Cornealwunde bis nahe an den *Pupillarrand* des auszuschneidenden Irisstückes vorgeschoben werden. Nun erst ist sie zu öffnen und zwar so weit, als es die beabsichtigte Breite der künstlichen Pupille erfordert. Nachdem hierauf das betreffende Stück der Regenbogenhaut *nahe dem Pupillarrande sicher* gefasst worden ist, wird dieser unter sanftem und allmäligem Zuge von seinen etwaigen Verbindungen getrennt und (Fig. 29) mit der Pincette *langsam* nach aussen gezogen. *Während dem* wird die Louis'sche Schere mit der Convexität ihrer Blätter flach auf den Bulbus aufgelegt und, sobald eine genügende Portion der Iris hervorgezogen scheint, diese rasch und knapp an den Rändern der Hornhautwunde abgetragen.

Fig. 29.

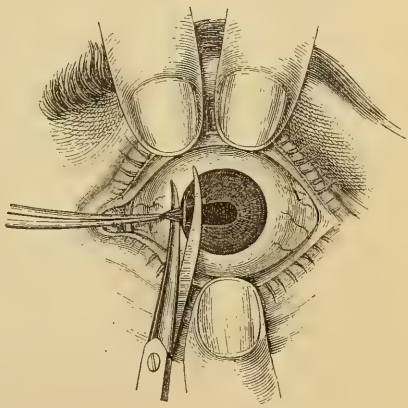

Wo die künstliche Pupille den Zweck hat, den Lichtstrahlen einen *neuen* Weg durch die dioptrischen Medien des Auges zu bahnen oder den natürlichen nach einer Seite hin zu *erweitern,* genügt ein Ausschnitt von 1‴ Breite, ja *weitere* Pupillen pflegen das Sehvermögen bedeutend zu beeinträchtigen, indem sie bei grösseren Erleuchtungsintensitäten des Gesichtsfeldes gerne Veranlassung von sehr lästigen *Blendungserscheinungen* werden, überdies auch den aus dem Mangel des Accommodationsvermögens resultirenden Zerstreuungskreisen der Netzhautbilder zu grosse Durchmesser geben. Dieser Umstand lässt es dort, wo die Operation bei *reiner* Hornhaut wegen ausgebreiteten oder totalen *hinteren Synechien* ausgeführt wird, und der Centraltheil der *Kapsel* noch durchsichtig genug ist, um ziemlich deutliche Wahrnehmungen zu ermöglichen, räthlich erscheinen, die Pupille *nach oben* anzulegen. Bei *centralen Hornhauttrübungen* soll, wo es nur immer

thunlich ist, der *innere untere* Regenbogenhautquadrant ausgeschnitten werden (S. 124). In jedem Falle sind *stark getrübte oder narbige Theile der Cornea zu vermeiden*, damit nicht eine *Narbenkeratitis* angeregt werde (S. 117).

Wo es sich darum handelt, dem üblen Einflusse zu begegnen, welchen eine *starre unnachgiebige Bulbuskapsel* oder eine *Steigerung des intraocularen Druckes* auf die Circulations- und Vegetationsverhältnisse des Auges ausübt, ist es unbedingt nothwendig, dem Lederhautstiche eine Länge von *mehr* als 2‴ zu geben und einen *grösseren* Bogentheil der Regenbogenhaut auszuschneiden. Oefters kömmt man auch *damit nicht* aus, die Lederhaut spannt sich binnen Kurzem wieder und die misslichen Folgen treten abermals hervor. Die Operation muss dann *wiederholt, neben* dem ersten Einstiche ein zweiter gemacht und der betreffende Regenbogenhauttheil entfernt werden, will man das Ziel erreichen. Um die Blendungserscheinungen auf ein Kleinstes zu beschränken, soll unter solchen Umständen die Pupille immer *nach Oben* angelegt werden.

Ist *ein fremder* Körper aus der Kammer oder aus der Iris zu entfernen, so muss der Einstichspunkt in dem *entsprechenden* Meridiane des Lederhautrandes gewählt werden. Man thut dabei wohl, die Spitze des Lanzenmessers *nicht gerade* gegen das Centrum der Pupille zu lenken, sondern *neben* dem fremden Körper vorbei in *schiefer* Richtung vorzuschieben und sich damit möglichst nahe der hinteren *Hornhautwand* zu halten, um den Eindringling nicht aus seiner Lage zu bringen und etwa an Orte zu stossen, welche von der Wunde aus schwer mit Instrumenten zu erreichen sind. Haben sich ringsum vielleicht schon Granulationen oder überhaupt *vascularisirende* Exsudate gebildet, so ist eine solche Lostrennung des Splitters oft mit starken *Blutungen* verknüpft, welche das Operationsfeld völlig verhüllen und die Ausziehung ausserordentlich erschweren oder ganz unmöglich machen. Diese Umstände lassen auch den Versuch, den fremden Körper *allein zu fassen* und zu extrahiren, gewagt erscheinen. Es gelingt dies nämlich selten, ohne den Splitter mehrfach zu wenden und, hat er scharfe Ecken oder Kanten, so veranlasst er gewöhnlich arge Verletzungen der Iris oder auch wohl der Linsenkapsel, um so mehr, als nach Abfluss des Humor aqueus die genannten Theile von Seite des Glaskörpers nach vorne gedrängt werden, der Splitter also gleichsam eingeklemmt ist. Es erscheint daher klug, die Pincette mit *geöffneten* Armen so in die Kammer einzuführen, dass der fremde Körper ruhig *zwischen* letzteren liegen bleibt, sie bis zum Pupillarrande vorzustossen, dann noch etwas weiter auseinander federn zu lassen und endlich zu schliessen. Dieselbe fasst solchermassen die seitlich vom Splitter liegenden *Irisportionen*, da diese von dem nach vorne andrängenden Krystalle zwischen die Branchen gezwängt werden und der Splitter wird gleichsam in einer schützenden *Hülle* nach Aussen gefördert (*Horner*). Bisweilen kann man sich die Extraction des fremden Körpers dadurch *erleichtern*, dass man nach vollendetem Einstiche das Messer *rasch* entfernt und damit einen *schnellen* Abfluss des Kammerwassers erzielt. Es wird dann nämlich nicht selten die betreffende Portion der Regenbogenhaut mit dem daran haftenden Splitter durch die Wunde nach Aussen getrieben und man hat blos den *Vorfall abzutragen*, nachdem man ihn sammt dem

fremden Körper mit der Pincette gefasst hat. Uebrigens fordern besondere *Verhältnisse* auch besondere *Massnahmen* und *Handgriffe*.

Es ist nicht unwichtig, zu bemerken, dass die künstliche Pupille *unmittelbar nach der Operation* selten ihre *wahre* Grösse und Gestalt zeigt, da die nachbarlichen Portionen der Regenbogenhaut von der Pincette gegen die Wundöffnung gezerrt und daselbst von der an die Descemeti angepressten Linse festgehalten werden. Dieselben kommen erst in ihre natürliche Lage, wenn der Einstich verklebt und das Kammerwasser wieder angesammelt ist.

Nach Beendigung der Operation ist ein binocularer Schutzverband anzulegen. Nebstbei die Lidspalten durch zarte Streifen von englischem Pflaster zu verkleben, ist nur bei *unzuverlässlichen* Kranken räthlich, welche sich leicht zu vorzeitigen Sehproben veranlasst finden oder aus Nachlässigkeit und Unverstand die Binde verschieben könnten. Wo die Gefahr einer intraocularen Blutung besteht, ist der Druckverband *fester anzuziehen* und erst nach Ablauf einiger Stunden etwas zu lockern. Der Verband muss mehrere Tage liegen; doch soll der Charpiebausch öfters *gewechselt* werden.

Mittlerweile muss der Kranke zu unbedingter körperlicher und geistiger Ruhe angehalten werden. Am erspriesslichsten ist die *Rückenlage* im Bette. Wo diese indessen sehr beschwerlich fällt, ist es von Vortheil, den Kranken auf der *nicht operirten* Seite liegen oder gar in einem Lehnsessel aufsitzen zu lassen. Die *Diät* ist in den ersten Tagen nach der Operation auf Suppe, leichtes Gemüse, gedünstetes Obst u. s. w. zu beschränken. Das laute Sprechen, sowie überhaupt jede stärkere Bethätigung der Kau- und Respirationsmuskeln des Gesichtes ist strengstens zu untersagen.

Treten Erscheinungen eines Reizzustandes oder einer Entzündung im Bulbus auf, so ist mit doppelter Strenge an diesen Regeln zu halten und ein entsprechendes antiphlogistisches Verfahren einzuleiten. Im gegentheiligen Falle kann nach 6—8 Tagen der Verband abgenommen und der Kranke allmälig in die gewohnten Lebensverhältnisse zurückversetzt werden.

Ueble Zufälle. 1. *Ein zu schiefer Einstich.* Dringt das Lanzenmesser sehr schief durch die Dicke der Hornhaut, so dass der Ein- und Ausstichspunkt weit von einander entfernt sind, so kann es wegen der Durchsichtigkeit der Cornea leicht geschehen, dass man mit der Pincette statt der Iris die hintere Wundlefze der Cornea fasst, quetscht, zerrt und so Veranlassung zu heftigen Entzündungen, zu Trübungen der betreffenden Hornhautportion, zu Vereiterungen derselben und sogar zur Atrophie des gesammten Bulbus gibt. Dieselbe Gefahr droht dann übrigens auch, wenn man wirklich die Iris fasst, da diese der Pincette ohne Umstülpung und Zerrung der hinteren Wundlefze nicht folgen kann. Reisst die Iris nicht aus, was in der Regel geschieht, und folgt sie dem Zuge, so kann es geschehen, dass ihre Verbindung mit dem Rande der Descemeti und dem Ciliarkörper getrennt wird, oder dass die Iris eine übermässige Dehnung erleidet und dass trotzdem die Pupille einen ganz ungenügenden Durchmesser erhält, da ein grosser Theil des hervorgezogenen Stückes innerhalb der Cornealwunde lagert und sich daher der Schere nicht Preis gibt. Es droht dieser Uebelstand besonders, wenn mit dem nach der Fläche gekrümmten Lanzenmesser ohne Berücksichtigung des Umstandes operirt wird, dass, um mit diesem Instrumente senkrecht durch die Cornea zu dringen, dessen Stiel etwas gegen die dem Einstiche entgegengesetzte Seite des Auges hin geneigt sein muss.

2. *Das Anstechen der Iris und der Kapsel.* Verletzung der letzteren führt fast immer zu cataractöser Trübung des Krystalles und macht späterhin eine Staaroperation nothwendig. Verwundung der Iris bedingt bisweilen Blutungen, welche die späteren Manipulationen erschweren. Um dem vorzubeugen, muss das Messer, sobald der verminderte Widerstand das Eindringen der Spitze in die Kammer merken lässt, rasch gewendet werden. Bei gehöriger Vorsicht lässt sich auch trotz sehr enger Kammer diesem üblen Ereignisse leicht ausweichen.

3. *Ausreissen des mit der Pincette gefassten Irisstückes.* Bei dem Gebrauche der Pincette ist dieser Zufall weniger zu fürchten, als bei der Anwendung des Häkchens. Er droht besonders bei hochgradiger Atrophie der Iris, wo deren Gewebe nicht selten ganz welk und morsch wird. Das *successive Hervorholen kleiner Fetzen* behufs der *Erweiterung* des künstlichen Sehloches ist meistens sehr schwierig, besonders wenn sich Hämorrhagien einstellen und das Blut alles verdeckt. Gewöhnlich führt es zu heftigen Reizzuständen. Wo die Iris ihrem äusseren Aussehen nach sehr verändert ist, muss daher die Pincette *weit* geöffnet und ein *breites* Stück gefasst werden, um, falls auch die Iris einrisse, eine hinlänglich grosse Pupille zu erzielen.

4. *Das Zurückbleiben der Pupillarzone der Iris.* Wo der Pupillarrand fest an die Kapsel gelöthet ist, bleibt er trotz langsamen Zuge mit der Pincette öfters sitzen. Es hat dieses nicht viel auf sich, wo wegen totaler hinterer Synechie operirt wird. Eine gewaltsame Trennung mittelst des Häkchens würde übrigens in der Regel zu Verletzungen der Kapsel und weit übleren Folgen führen, daher man gut thut, jeden weiteren Trennungsversuch zu unterlassen. Wo aber der betreffende Theil des Pupillarrandes *frei* ist, muss, um die Brücke zu trennen, das Häkchen eingeführt und die *doppelte* Pupille sofort in eine *einfache* verwandelt werden.

5. *Das Zurückbleiben des alterirten Pigmentstratums* oder vielmehr *häutiger Neubildungen im Bereiche der künstlichen Pupille.* Es geschieht bisweilen, dass das faserige Gefüge der Iris in genügendem Umfange entfernt wird und die Pupille unmittelbar nach der Operation schwarz erscheint. Nach Entfernung des Verbandes und erfolgter Aufsaugung des etwa in die Kammer ergossenen Blutes aber zeigt es sich, dass das neu eröffnete Sehloch von einer mit Pigment reichlich durchsetzten hautartigen Neubildung verlegt ist. Es ergibt sich daraus die Nothwendigkeit, die Iris mit der Pincette nicht zu oberflächlich zu fassen. Ist es aber doch geschehen, so kann der Fehler nur durch eine *wiederholte* Operation verbessert werden.

6. *Das Abreissen der Iris vom Ciliarbande.* Rasches Anziehen mit der Pincette, besonders aber Unruhe des Kranken, während die geschlossene Pincette nach aussen geführt wird, können dazu Veranlassung geben, dass die Iris in grossem Umfange oder gänzlich von dem Ciliarbande getrennt wird. Um dem auszuweichen, ist es unbedingt nothwendig, die Pincette sehr leicht zu halten, um in jedem Augenblicke loslassen zu können, den Bewegungen des Auges rasch zu folgen und besonders den Kopf des Kranken gehörig zu fixiren. Ist dennoch das Unglück geschehen, so muss das abgetrennte Irisstück hervorgeholt und entfernt werden.

7. *Starke Blutungen.* Wo das Irisgefüge nicht bedeutend durch vorangehende Entzündungen verändert worden ist, sind die Blutungen kaum jemals erheblich und von um so geringerer Bedeutung, als das Extravasat in der Regel sehr bald aufgesaugt wird. Ist die Regenbogenhaut im Schwunde weit vorgeschritten, vielleicht gar *schwammig aufgelockert* oder von *ausgedehnten* Gefässen durchflochten, so werden die Blutergüsse oft schon *während der Operation* hinderlich, saugen sich übrigens auch sehr schwer auf, werden leicht Veranlassung von Reizzuständen und vereiteln nicht selten den Erfolg der Operation, indem ihre Coagula in Verbindung mit iritischen Producten die künstliche Pupille pfropfartig schliessen. Mitunter geht sogar der Bulbus seiner Totalität nach atrophisch zu

Grunde. Wo der Bulbus *nicht sehr* gelitten hat, kann man das Extravasat öfters *dauernd* beseitigen, indem man nach Vollendung der Operation einen Daviel'schen Löffel in die Wunde einführt und durch sanftes Niederdrücken der hinteren Wundlefze dem Blute den Austritt gestattet, unmittelbar hierauf aber einen Druckverband anlegt. Wo die Iris aber *morsch, zerreisslich, schwammig* aufgelockert, oder der Augapfel schon atrophirt und darum weicher anzufühlen ist, nützt das Auslassen des Blutes nichts, da das Entleerte sich immer wieder durch neue Nachschübe ersetzt. Da ist ein sicher anliegender Druckverband das einzige Mittel, um übermässigen Extravasationen zu begegnen und auch die nicht seltenen *Wiederholungen* derselben zu verhindern. In solchen Fällen thut man mitunter wohl, das *Abschneiden* des mit der Pincette hervorgeholten Regenbogenhautstückes *ganz zu vermeiden,* letzteres also einfach in der Wunde liegen zu lassen, damit es hier einheile. Es ist dies Verfahren besonders zu empfehlen, wenn bei einer *vorausgegangenen* Iridectomie der Abtrennung des Prolapsus eine starke Blutung gefolgt ist, welche den Erfolg der Operation zu nichte und eine Wiederholung derselben nothwendig machte. Mehrere Fälle haben diese Vorsicht durch überaus günstige Resultate gelohnt.

8. *Austritt des verflüssigten Glaskörpers.* Es ist dieser Zufall besonders zu fürchten, wenn die Uvea und Netzhaut durch vorausgegangene Entzündungen stark mitgenommen worden sind, oder wenn die Linse fehlt, oder doch aus ihren normalen Verbindungen gerissen ist. Entleert sich dann eine *grössere* Quantität Glaskörper, was besonders bei unruhigen Kranken, welche die Augenmuskeln stark contrahiren, leicht geschieht, so faltet sich der Bulbus, die Hornhaut sinkt ein, die Iris weicht zurück und es ist oft kaum möglich, letztere mit der Pincette zu fassen.

9. *Wiederverwachsung der Pupille oder übermässige Verengerung derselben.* Dieses Ereigniss droht besonders dort, wo die Iris durch vorausgegangene Entzündungen atrophisch geworden, namentlich aber schwammig aufgelockert worden ist und wo bei der Operation noch eine chronische Iritis oder Iridochorioiditis im Gange ist oder starke Blutungen eingetreten sind. Da ziehen sich bisweilen Pupillen von ganz ansehnlicher Breite wieder völlig zusammen. Man muss hier daher gleich von vorneherein auf eine grössere Pupille antragen. Ist die Verschliessung aber dennoch erfolgt, so muss, so wie dort, wo die Pupille vermöge ihrer Kleinheit dem Zwecke nicht entspricht, die Operation wiederholt werden, indem man unmittelbar neben der ersten Stichwunde der Hornhaut eine zweite anlegt.

10. *Aderhauthämorrhagien, Netzhautapoplexien* und *Abhebungen der Retina* von der Chorioidea durch subretinale Ergüsse. Sie setzen schon bedeutende Alterationen der genannten Gebilde voraus. Verhinderung eines raschen Abflusses des Humor aqueus und ein Druckverband sind die besten Vorbauungsmittel.

11. *Heftige entzündliche Reactionen.* Diese sind äusserst selten bei der Iridectomie, kommen jedoch vor und können möglicher Weise trotz scheinbar *günstigen* Verhältnissen den Bulbus zur *Vereiterung* führen (*Rothmund*). Um sie zu bekämpfen dient kräftiges antiphlogistisches Verfahren.

12. *Trübungen der Hornhaut* in der Umgebung der Einstichstelle. Sie sind nach der Iridectomie ziemlich häufig, besonders in Fällen, in welchen die Cornea durch vorhergehende krankhafte Processe sehr gelitten hat, also vorzüglich, wo wegen partiellen Obscurationen die Coremorphose vorgenommen werden musste. Sie gewinnen bisweilen eine so bedeutende Ausdehnung, dass der Erfolg der Operation dadurch wesentlich gefährdet wird, indem sie einen Theil der künstlichen Pupille wieder überdecken.

Sie finden sich natürlich am häufigsten dann ein, wenn auf die Operation stärkere entzündliche Reizungen folgten. Doch trifft man sie bisweilen auch, wo die Reaction eine ganz unbedeutende war oder scheinbar fehlte.

Ersatzmethoden. Sie haben zum Theil den Zweck, *Uebelstände* zu vermeiden oder zu verkleinern, welche der *künstlichen Pupille als solchen ankleben;* zum Theile zielen sie darauf hin, gewisse *Hindernisse*, welche *der Ausführung* der Iridectomie bisweilen *im Wege stehen,* zu umgehen und so den Erfolg zu sichern und zu vergrössern.

1. *Die Corelysis, oder die operative Loslösung des mit der Kapsel verwachsenen Pupillarrandes* (*Streatfield, A. Weber*) kann etwas leisten bei *zahlreichen zerstreuten* und bei *ausgedehnten partiellen hinteren Synechien*, wenn die Irismuskeln nach dem operativen Eingriffe frei zu wirken in der Lage sind und das Kapselcentrum in grösserer Ausdehnung durchsichtig geblieben ist (S. 247). Der Operation müssen wiederholte Applicationen starker *Atropinlösung vorausgeschickt* werden, um die Irismuskeln für eine möglichst ausgiebige Mydriase vorzubereiten und alle *freien* Stellen des Pupillarrandes thunlichst zu retrahiren. Die *Operation* selbst zerfällt in zwei Momente, in die *Eröffnung der Kammer* durch einen linearen Hornhautschnitt und in die *instrumentale Trennung* der Verwachsungen. Sie wird unter denselben Cautelen wie die Iridectomie ausgeführt, fordert jedoch immer die *Fixirung des Bulbus* und bei sehr unruhigen Kranken die Narkose. Der Hornhautschnitt wird immer *nach Aussen*, etwa in der *Mitte* des horizontalen Meridianes der Cornea, mittelst eines Lanzenmessers geführt. Hierauf wird ein eigenthümlicher *Haken* in die Kammer eingeführt, welcher einem stärkeren Irishäkchen nicht unähnlich ist, jedoch insoferne abweicht, als er der Fläche nach breitgeschlagen aber nicht schneidend ist; als weiters der freie, bei 3 Mill. lange Schenkel zum Schafte in einen *Winkel* von weniger als 45° gestellt und die Umbiegungsstelle nach vorne und hinten *abgerundet* ist. Mittelst dieses Hakens werden die Verwachsungen, am besten von einer *freien* Stelle aus, leicht getrennt, indem man die Neubildungen von der Kapsel mittelst der Convexität *losstösst*, oder mit dem freien Schenkel *losreisst*. Es ist dabei von hohem Belang, dass die Neoplasien nicht einfach *zerrissen*, sondern unter vorsichtiger Manipulation von der Kapsel *losgeschält* werden, da die Rückbleibsel derselben häufig für immer auf der Kapsel haften bleiben und das Sehen trüben. Auch ist es von grösster Wichtigkeit, dass die Axe des Instrumentes immer *in der Ebene der Pupille* bleibe und dass die Breitseite des Hakens stets *flach* auf der Kapsel aufliege, diese also niemals mit einer Kante treffe; daher der Haken, im Falle eine *Wendung* seines freien Endes nothwendig ist, in der Hornhautwunde *zurückgeschoben* und nach der Wendung erst wieder eingeführt werden muss.

Unmittelbar nach der Trennung der vorhandenen Synechien wird das Auge mehrere Minuten lang unter eine starke Atropinlösung gesetzt, hierauf mittelst eines Lappens verdeckt, das Zimmer *vollständig* verdunkelt und der Kranke zu ruhiger Rückenlage angewiesen. Nach etwa 2 Stunden wird die Einträufelung eines starken Mydriaticum wiederholt und das Auge untersucht. Ist die Pupille *nicht erweitert*, so wird in kurzen Zwischenpausen noch öfter Atropin applicirt, sodann aber ein leichter *binocularer Schutzverband* angelegt. Im Übrigen ist die Nachbehandlung gleich der bei der Iridectomie. Doch ist völlige Finsterniss, grösste Körperruhe und die Vermeidung kalter Ueberschläge dringend geboten und vom 3.—4. Tage an soll noch durch längere Zeit je nach Bedarf täglich 1—2 Mal ein Mydriaticum applicirt werden.

2. *Die Verlagerung der ganzen Pupille durch künstliche Erzeugung eines Prolapsus iridis* hat den Zweck, die Pupille unbeschadet ihrer Beweglichkeit aus dem Bereiche *stark verkrümmter* oder *getrübter* Theile der Cornea oder Linse zu bringen und so die dadurch bedingten Sehstörungen aufzuheben oder wenigstens auf ein Kleines zu reduciren. Sie findet ihre specielle Anzeige bei gewissen Fällen von *Schichtstaar*, bei *Ectopia lentis;* hauptsächlich bei *Keratoconus*, *Ectasia corneae*, bei *partiellen Verkrümmungen und Trübungen der Hornhaut*, wenn der Pupillarrand frei ist (S. 122). Auch

wird sie bisweilen mit Vortheil *der Iridectomie substituirt*, wenn die *Ausschneidung* der Regenbogenhaut starke Blutungen befürchten lässt (S. 255).

Die Verlagerung des Sehloches ist nicht denkbar ohne eine *Zerrung* des Pupillarrandes und vornehmlich der dem künstlichen Prolapsus gegenüber liegenden Irisportion. Soll nämlich die Operation dem Zwecke voll genügen, so darf man sich nicht darauf beschränken, einen Theil des Pupillarrandes der *inneren* Wundöffnung zu *nähern* (*Critchett*), sondern derselbe muss durch den Stichkanal *herausgezogen* werden (*Pagenstecher, Berlin*). Die Dehnung ist dann so gross, dass die Iris bei einem raschen unvorsichtigen Zuge bisweilen theilweise von ihren ciliaren Verbindungen *losgetrennt* wird (*Alf. Graefe*). Im Ganzen wird sie ziemlich *gut vertragen*, höchstens *atrophirt* die am meisten gespannte Partie der Regenbogenhaut und es zeigen sich dann im weiteren Verlaufe einzelne sehnenähnliche graue pigmentlose Streifen oder Flecke in das Gefüge eingeschaltet. Ausnahmsweise werden jedoch auch *Entzündungen angeregt*, ja man hat in einzelnen Fällen sogar *deletäre Iridochorioiditis* und Schwartenbildung an der hinteren Wand der Iris und des Strahlenkörpers mit gänzlicher Erblindung des Auges beobachtet (*Alf. Graefe, Steffan, Höring*).

In Anbetracht dessen wurde schon vor Langem die Nothwendigkeit hervorgehoben, den gespannten Iristheil einige Zeit nach der Verlagerung *einzuschneiden* (*Himly*). Neuerer Zeit empfiehlt man im drohenden Falle die *Iridectomie* nachzuschicken (*Alf. Graefe*). Es liegt jedoch auf der Hand, dass durch diese *Nachoperation* der eigentliche *Zweck* der Verlagerung, die Abblendung getrübter oder verkrümmter Partien der dioptrischen Trennungsflächen, vereitelt wird. Es erscheint darum klüger, dort, wo die Zerrung *leicht* zu üblen Folgen führen kann, gleich *von vorneherein die Iridectomie* auszuführen.

Die Gefahr besteht ganz besonders, wenn eine *vordere Synechie* gegeben oder wenn *ein Theil des Sehlochrandes an die Kapsel geheftet* ist und man nicht mit Sicherheit darauf rechnen kann, denselben unter dem Zuge der Pincette loszureissen. Es kann sich dann nämlich die Dehnung nicht über die *gesammte* Iris vertheilen, dieselbe betrifft hauptsächlich die zwischen der krankhaften Anheftung und dem künstlichen Vorfalle gelegenen Portionen. Vorzugsweise aber leidet der *Pupillarrand*, da die der Schnittwunde gegenüberstehenden Theile der Iris nicht *nachrücken* können. Derselbe verträgt die übermässige Zerrung aber um so weniger, als er oft in weiten Strecken *narbig* degenerirt oder doch von schrumpfenden Wucherungsproducten durchsetzt und darum minder nachgiebig geworden ist. Es werden daher auch *vordere* und *unlösbare hintere Synechien* fast allgemein als *Gegenanzeigen* der Verlagerung anerkannt. Wo der *Pupillarrand frei* ist oder doch während der Operation leicht frei gemacht werden kann, darf man sich jedoch über jene Bedenken *hinwegsetzen*, da dann ein Misserfolg zu den *seltensten* Ausnahmen gehört und jedenfalls *leichter* wiegt, als die vielen ganz beträchtlichen *Vortheile*, welche die Verlagerung der Pupille gegenüber der Iridectomie in geeigneten Fällen bietet. Zudem ist letztere ja auch *nicht ohne* Gefahr und hat ausnahmsweise ebenfalls sehr betrübende Resultate.

Manche empfehlen, bei *hinteren* Synechien der Verlagerung der Pupille die *Corelysis vorauszuschicken* (*Ad. Weber*). Damit wird aber der *Zerrung* des Pupillar-

randes nicht genügend gesteuert, indem sich eben die mit hinteren Synechien verknüpfte narbige Rigidität der Pupillarzone nicht beseitigen lässt.

Die Verlagerung der Pupille *nach zwei Seiten* durch Erzeugung eines künstlichen Vorfalles an *jedem* Ende eines Cornealdurchmessers (*Bowman*) ist in Anbetracht der vorerwähnten Gefahren einer übermässigen Zerrung *nicht zu empfehlen.*

Die Operation wird von den Augenärzten in sehr verschiedener Weise durchgeführt. Im Allgemeinen sind *zwei* Hauptmethoden zu unterscheiden, *die Iridodesis* (*Critchett, Pagenstecher*), bei welcher der künstliche Prolapsus durch einen *umschlungenen Faden* fixirt wird, und *die Iridenkleisis* (*Himly, Wecker*), bei welcher auf die *Einklemmung* des Vorfalls von Seite des *Wundcanales* gerechnet wird.

Behufs der Iridodesis wird an dem für die Pupillenverlagerung geeigneten Bogentheile des Cornealrandes mittelst einer zarten krummen Nadel ein feiner Seiden- oder Zwirnsfaden durch den *Limbus conjunctivalis* geführt und dessen Enden einstweilen über die Stirne und Wange gelegt. Nun wird knapp neben dem im Bindehautsaume lagernden Fadenstücke der *Hornhautstich* gleichwie bei der *Iridectomie* gemacht. Hierauf schürzt man den Faden zu einer *Schlinge* und geht *durch diese hindurch* mit der Fischer'schen Pincette in die Kammer ein, fasst die Iris nahe am Pupillarrand und zieht einen Theil derselben aus der Wunde (Fig. 30), worauf die Schlinge *zugeschnürt* und der Prolapsus sonach fixirt wird. Die Fadenenden werden dann selbstverständlich mit der Schere abgeschnitten (*Snellen*). Die Operation wird am besten während der *Narkose*, jedenfalls bei *sicher fixirtem* Augapfel ausgeführt. Der eine Assistent hat hierbei eines der beiden Lider abgezogen zu erhalten und mit der anderen Hand das eine Fadenende anzuziehen, wenn die Schlinge zugeschnürt werden soll. Der Operateur kann, während eine Hand die Pincette führt, mit dem Ring- und Mittelfinger der *anderen* Hand das zweite Lid fixiren, gleichzeitig aber mit dem Zeigefinger und Daumen der letzteren das zweite Fadenende anziehen. Zur Fixation des Bulbus gehört ein *zweiter* Assistent.

Fig. 30.

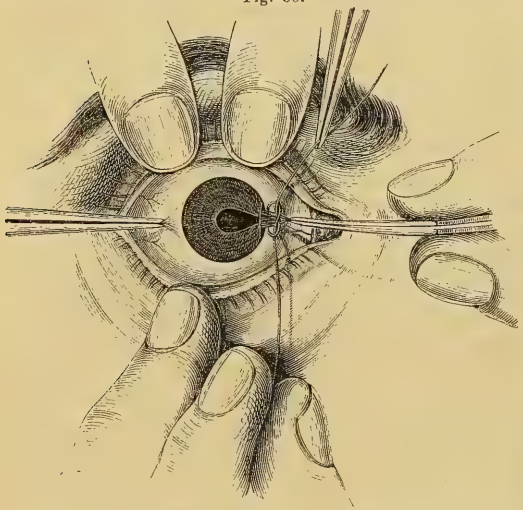

Die *Nachbehandlung* ist der bei Iritectomie vollkommen analog. Schon nach 24 Stunden fällt gewöhnlich die Schlinge ab. Mitunter jedoch bleibt sie auch hängen und muss dann nach mehreren Tagen künstlich entfernt werden. Die *Reaction* ist meistens eine sehr geringe und bedingt kaum eine Gefahr.

Die Durchführung des Fadens durch den Limbus conjunctivalis erleichtert wesentlich die *richtige Anlegung* der Ligatur und macht die verschiedenen *Schlingen-*

schnürer (*Schuft*, *Förster*) entbehrlich, welche man erfunden hat, um die Schwierigkeiten bei der Anlegung der Schlinge mit freier Hand zu umgehen.

Leider gewährt die Knotenschlinge *keine Garantie* gegen ein theilweises *Zurückziehen* des künstlich erzeugten Irisvorfalles, vielmehr wird der Erfolg der Operation durch ein solches Ereigniss gar nicht selten gefährdet. Es fällt eben die Schlinge, besonders wenn sie etwas kräftiger zugeschnürt wurde, häufig zu rasch ab, als dass die betreffende Irisportion in dem relativ *kurzen* Wundkanale sich schon hinlänglich befestigt haben könnte, um dem Zuge der übrigen Regenbogenhauttheile zu widerstehen. Der Umstand, dass die prolabirte Irisportion knapp an der äusseren Wundöffnung in ein schmales *Bündel* zusammengedrückt wird, welches den Wundkanal nur zum *kleinen Theile* ausfüllt und der Verwachsung blos *schmale* Flächen bietet; weiters der Umstand, dass der verhältnissmässig *weite* Wundkanal zur Zeit des Schlingenabfalles kaum immer schon fest genug verklebt ist: sind einem solchen theilweisen Zurückziehen des Prolapsus jedenfalls sehr günstig.

Es ergiebt sich hieraus die Mahnung, den Wundkanal möglichst *lange und enge* zu machen. Geschieht dieses aber, so ist nach einer Reihe von einschlägigen Versuchen die Umschlingung des Prolapsus mit einem Faden ganz *überflüssig*, der Vorfall heilt rasch und jedenfalls *sicherer* als bei der Iridodesis ein. Das Resultat ist übrigens dem einer *gelungenen Iridodesis* vollkommen entsprechend und *dauernd*.

Die Iridenkleisis, *die Einklemmung eines künstlich erzeugten Prolapsus iridis in einen langen und engen Wundkanal*, bietet also einen *vortheilhaften Ersatz* für die complicirtere *Iridodesis*. Behufs dessen wird ganz so vorgegangen wie bei der Iridectomie. Doch wird der Einstich etwa $^3/_4$‴ von der Cornealgrenze *in der Lederhaut* gewählt und das Lanzenmesser *sehr schief* und nur *so weit* vorgeschoben, dass die innere Wundöffnung wenig mehr als 1‴ Länge bekömmt. Hierauf wird mit der *Irispincette* die Regenbogenhaut nach Bedarf aus der Wunde hervorgezogen (Fig. 31), der Prolapsus aber einfach liegen gelassen. Die *Nachbehandlung* ist der nach Iridectomie gleich. Der Vorfall stösst sich nach mehreren Tagen ab; falls er längere Zeit fortbesteht und am Ende lästig wird, kann er einfach *abgetragen* werden. *Reaction* folgt in der Regel keine.

Fig. 31.

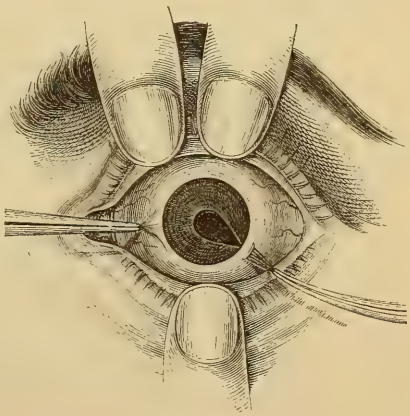

3. *Die intraoculare Myotomie* oder *Durchschneidung des Ciliarmuskels* (*Hancock*, *Solomon*) soll eben so sicher und dauernd eine *Entspannung der Bulbuswände* nach sich ziehen, als die Iridectomie, also überall, wo es sich um Verminderung des intraocularen Druckes handelt, der Coremorphose substituirt werden können und den Vortheil haben, dass das Auge weniger entstellt wird, als durch die künstliche Pupille. Insbesondere wird sie mehrseitig empfohlen bei *Glaucom*, bei *Sclerochorioidalstaphylomen*, bei *Staphyloma posticum sclerae*, ja selbst als Mittel, um *Asthenopie* und *fortschreitende Bathymorphie* zu bekämpfen. Sie wird ausgeführt, indem man

ein Staarmesser am unteren äusseren Rande der Cornea mit nach hinten und unten gerichteter Spitze einsticht und an dem Linsenrande vorbei bis in den Glaskörper vordringen macht. Nach Einigen soll die *Fläche* des Messers bei der Schnittführung *in der Ebene des Meridianes* stehen, so dass eine etwa $1^1/_2'''$ lange meridionale Wunde in der *Scleralvorderzone* resultirt (*Hancock*). Andere stellen die Klingenflächen *senkrecht auf den Meridian*, so dass die eine nach der Sclera, die andere nach dem Linsenrande sieht, können also auch ein *Lanzenmesser* benützen. Das Messer soll in letzterem Falle so tief eingesenkt werden, dass eine $2'''—2^1/_2'''$ lange Wunde gebildet wird (*Solomon*). Auch muss es langsam ein- und ausgeführt werden. Es entleert sich in der Regel Glaskörpersubstanz. Die Operation soll schmerzlos sein und keine starke Reaction im Gefolge haben.

4. *Die Iridectomie durch den Lappenschnitt mit Extraction der Linse* (*Graefe*), ist in Fällen am Platze, in welchen *derbe sehnige Neubildungen die hintere Fläche der Iris überkleiden*, die Pupille völlig obliteriren und mit der Kapsel in weiterem Umkreise verlöthen. Wo man solche Pseudomembranen an der Hinterwand vermuthet, oder von deren Vorhandensein durch eine *frühere misslungene* Iridectomie Kenntniss gewonnen hat, muss mittelst eines Staarmessers an der unteren Grenze der Cornea ein *Lappenschnitt*, wie behufs einer Staarextraction, geführt werden. Ist dieses geschehen, so wird mit dem Staarmesser oder mit einem Lanzenmesser die Iris an ihrem *Ciliarrande* auf $3'''$ und mehr Länge durchschnitten und von dieser Wunde aus mittelst einer zarten Schere ein grösseres Stück der Regenbogenhaut entfernt. Oft entleert sich inzwischen die Linse und in der Regel leider auch ein grosser Theil des gewöhnlich verflüssigten Glaskörpers. Tritt die Linse nicht *spontan* heraus, so muss sie mittelst eines Hakens oder eventuel mittelst eines tief ausgehöhlten Staarlöffels, wie er zur Excochleatio cataractae gebraucht wird, hervorgeholt werden. Hierauf wird ein Schutzverband angelegt und die Nachbehandlung gleich wie nach einer einfachen Staarextraction geleitet.

Falls die Linse erwiesener Massen *fehlt* oder in *geschrumpftem* und durch Verkalkung sehr *cohärentem* Zustande vorausgesetzt werden darf, kann man die Operation dadurch vereinfachen, dass man ein *Lanzenmesser* von der Cornealgrenze aus sogleich *durch die Hornhaut und den Ciliarrand der Iris* stösst und dann eine zarte Schere in die Wunde einführt, um damit ein grösseres trianguläres Stück aus der Iris und aus den dieser etwa anhaftenden *siliquirten* Resten der Linse zu schneiden.

Im Ganzen ist diese Operation eine *gefährliche*, weil sie fast immer mit *grösstentheiliger* Entleerung des verflüssigten Glaskörpers verknüpft ist, also einen Collapsus bulbi mit allen dessen Gefahren, Gefässberstungen, Netzhautablösungen u. s. w. zur unmittelbaren Folge hat. Sie ist aber auch nur ein letztes Mittel in verzweifelten Fällen, bei welchen nicht viel zu verlieren ist.

Quellen: *Beer*, Lehre von den Augenkrankheiten. II. Wien. 1817. S. 200. — *Himly*, Krankheiten u. Missbildungen d. m. Auges. II. Berlin. 1843. S. 127, 156, 160. — *Graefe*, A. f. O. II. 2. S. 177, 202, 227, 239, 241, 244, 246, 247, 248, 251. III. 2. S. 548. IV. 2. S. 271. VI. 2. S. 150. VIII. 2. S. 261, 262. IX. 3. S. 126. — *Hasner*, Klin. Vorträge. Prag. 1860. S. 153, 291. Prager Vierteljahresschft. 76. Bd. S. 137. Congress intern. d'ophth. Paris. 1863. S. 75. — *Knapp*, klin. Mntbl. 1863. S. 165, 167. — *Businelli*, Zeitschft. d. Wiener Aerzte. 1859. S. 250. — *Froebelius*, A. f. O. VII. 2. S. 118. Congress intern. d'ophth. Paris. 1863. S. 222. — *Horner*, kl. Mntbl. 1863. S. 395, 396, 402. — *Heymann* ibid. 1864. S. 365. — *Rothmund*, Deutsche Klinik. 1865. S. 170. — *Streatfield*, Ophth. Hosp. Rep. 1857. Nr. 11. — *Bowman* ibid. 1859. Nr. 9. S. 154. — *Critchett* ibid. 1859. Nr. 9. S. 145; kl. Mntbl. 1863. S. 466. — *A. Sichel*, Des indicat. de l'iridectomie etc. Paris. 1866. — *A. Weber*, A. f. O. VII. 1. S. 1, 30, 35, 37, 42. VIII. 1. S. 354; kl. Mntbl. 1863. S. 86. — *Donders*, A. f. O. VII. 1. S. 196. — *Berlin* ibid. VI. 2. S. 73, 78, 88, 92, 95. — *Pagenstecher* ibid. VIII. 1. S. 192. — *Pagenstecher* und *Sämisch*, kl. Beobachtungen

Wiesbaden. 1860. I. S. 19, 39. — *Warlomont,* Ann. d'oc. 1864. S. 1. — *Alf. Graefe,* A. f. O. IX. 3. S. 199, 205, 207. — *Steffan* ibid. X. 1. S. 123, 130. — *Krüger,* kl. Mntbl. 1865. S. 33, 35, 40. — *Höring* ibid. 1865. S. 42, 45. — *Rydel,* Wien. med. Jahrb. 1866. 4. S. 39. — *Schuft,* nach Krüger l. c. S. 35 und Seitz, Handbuch der Augenheilkunde. Erlangen. 1855. S. 480. — *Förster,* nach Krüger l. c. S. 36. — *Snellen,* Derde Jaarslijksch Verslag. Utrecht. 1862. S. 280. Congress intern. d'ophth. Paris. 1863. S. 235. — *Wecker,* kl. Mntbl. 1863. S. 114, 117, 278. — *Stellwag,* Wien. med. Wochenschrift. 1865. Nr. 29. — *Hancock,* The Lancett. 1860. — *Solomon* James Vose. Med. times and gaz. 1861. Jan. March, British med. journ. 1862. Jan. 11, kl. Mntbl. 1866. S. 118.

SECHSTER ABSCHNITT.

Entzündung der Aderhaut und des Strahlenkörpers, Chorioiditis und Kyklitis.

Anatomie. Die *Aderhaut, Chorioidea,* liegt der Innenwand der Sclerotica enge an und ist lose mit derselben verwachsen. An ihrem *hinteren* Umfange lässt sie durch das runde *Foramen opticum chorioideae* den Sehnerven durchtreten und hängt daselbst durch elastisch-bindegewebiges Gefüge, welches in concentrischen Faserzügen den Lochrand umgibt und einen förmlichen Ring, den sogenannten *Faserring,* bildet, mit der Lamina cribrosa und dem Neurilem des Sehnerven innig zusammen. Nach *vorne* findet die Aderhaut eine imaginäre Grenze an der Ora serrata, allwo sie auch mit der Netzhaut fest verwachsen ist. Das Uvealgefüge setzt sich jedoch über diese Grenze fort und bildet die als *Ciliarfortsätze* bekannten Anschwellungen, deren Summe als *Strahlenkörper* beschrieben wird.

Man unterscheidet an der Aderhaut eine Anzahl von *Schichten,* welche der Reihe nach von aussen nach innen gezählt als *äussere Pigmentschichte* oder *Lamina fusca,* als *eigentliche Gefässlage* oder *Tunica vasculosa,* als *Membrana choriocapillaris* oder *Ruischiana,* als *Lamina elastica* oder *Grenzhaut* und als *Stratum pigmenti* oder *Tapet* aufgeführt werden.

Die *Lamina fusca* ist ein lockeres flockiges, bräunliches bis schwarzes Gewebe, welches die zwischen Aderhaut und Sclera ziehenden *langen* Ciliargefässe und Nerven umhüllt und, indem es aus der äusseren Oberfläche der Aderhaut hervorgeht und theilweise in das innerste Stratum der Sclerotica eindringt, diese beiden Häute mit einander verbindet. Es besteht aus einem elastischen Fasernetze (*Henle*) und einer dessen Lücken ausfüllenden structurlosen hyalinen Intercellularsubstanz. Eingebettet in dieses Gefüge findet sich eine grosse Anzahl freier *Kerne* und höchst mannigfaltig gestalteter, zum Theile sternförmiger, ganz farbloser oder mehr weniger pigmentirter *kernhaltiger Zellen,* welche mit längeren und kürzeren, meist sehr zarten, bisweilen anastomosirenden Fortsätzen versehen sind.

Die stets minder gefärbte *eigentliche Gefässlage* und die farblose zarte *Choriocapillaris* stellen den eigentlichen Körper der Aderhaut vor. Das Stroma derselben ist dem der Lamina fusca ähnlich. Doch drängen sich die Zellen in der Tunica vasculosa schon mehr zusammen, werden grossentheils farblos, haben nur kurze Ausläufer und gehen nach innen hin allmälig in ein *ganz homogenes* oder leicht streifiges, zum Theile noch kernhaltiges Gewebe über, welches von gewissen elastischen Lamellen der innersten Gefässhaut nicht mehr zu unterscheiden ist. Auf der

inneren Oberfläche dieses Stratums, etwas eingesenkt in dasselbe, liegt das ungemein dichte *Capillarnetz*, welches der fraglichen Schichte seinen Namen gegeben hat. Die Gefässe desselben haben ein sehr gleichmässiges Caliber und ordnen sich theilweise sternförmig um einzelne Knotenpunkte, meistens aber bilden sie ein feines Strickwerk ohne deutliche Mittelpunkte.

Die Lamina elastica oder *Grenzhaut der Chorioidea* ist ein zartes, vollkommen hyalines, structurloses, mit einzelnen sehr hellen Kernen belegtes Häutchen, welches in seinem Verhalten den Glashäuten ganz analog erscheint. Es überzieht die innere Oberfläche der Choriocapillaris ihrer ganzen Ausdehnung nach, hängt mit derselben innig zusammen, lässt sich aber, besonders in macerirten Aderhäuten, leicht in grossen Fetzen abziehen.

Es trägt auf seiner Innenwand das *Stratum pigmenti*, das aus regelmässig sechsseitigen, dicht an einander gedrängten, äusserst dünnwandigen Zellen besteht, welche braunschwarze Pigmentkörner in grosser Menge, theils suspendirt im flüssigen Zelleninhalte, theils angelagert an die gegen die Netzhaut sehende Wand, enthalten; daher der Kern meisthin nur als ein heller Fleck erscheint. Die Pigmentzellen werden durch eine feste zähe homogene Bindesubstanz zusammengehalten. In der Gegend der Macula lutea stehen sie dichter, ändern ihre Form, werden höher als breit und umhüllen zum Theil die Elemente der Stabschichte der Netzhaut. Die Pigmentkörner dieser Zellen sind grösser und mehr länglich als in den übrigen Theilen der Ader- und Regenbogenhaut (*Henle, Rosow*). Durch Chlor lassen sie sich bleichen (*Wittich, Rosow*). Vom Standpunkte der *Entwickelungsgeschichte* aus erscheint das Aderhauttapet als ein Theil der *Netzhaut* (*C. Ritter, Babuchin*).

Der Strahlenkörper ist eine unmittelbare Fortsetzung der Chorioidea, als deren *Ciliartheil* er betrachtet werden kann. Von hinten besehen, erscheint er zusammengesetzt aus etlichen und siebenzig innig mit einander verschmolzenen, meridionaliter gelagerten keulenförmigen Anschwellungen, welche in die von der Zonula gebildeten Faltenthäler eingebettet sind und dieselben bis auf geringe Distanz vom Linsenrande ausfüllen. Ihre Köpfe berühren letzteren unter *keinen* Umständen (*Arlt, O. Becker*). Es sind diese Anschwellungen, *die Ciliarfortsätze*, eigentlich nur Falten, in deren vordere Concavität sich der Ciliarmuskel einsenkt. Die *freie* Oberfläche derselben trägt einen der Grenzhaut der Chorioidea analogen Ueberzug, auf dem ein Stratum *pigmentirten Epithels* ruht, welches mit dem *Ciliartheile der Retina* ziemlich fest verklebt ist und beim Abziehen des Kranzes auf der Zonula haften bleibt.

Die *Structur* der Strahlenfortsätze ist jener der Aderhaut sehr analog. Es lassen sich in ihnen *dieselben* Schichten nachweisen, mit Ausnahme der *Choriocapillaris*, welche an der Ora serrata endet und durch meridional ziehende, verhältnissmässig sparsam verzweigte Gefässe ersetzt wird. Die *Grundlage* der Ciliarfortsätze bildet ein sehr gefässreiches, lockig welliges *Bindegewebe*, das in feine parallele, in meridionaler Richtung streichende Bündel geordnet ist. Von der inneren Fläche dieser Bindegewebshaut erheben sich schon in der Nähe der Ora schmale und niedrige Leistchen, die sich vielfach unter einander kreuzen und ein nach vorne hin immer feiner und enger werdendes Gitterwerk, das *Reticulum* des Strahlenkranzes, darstellen. Ueber dieses Maschennetz hinweg, allen Vertiefungen und Erhabenheiten sich anschmiegend, streicht die structurlose *Grenzhaut*, welche ihrerseits wieder von der *Pigmentschichte* gedeckt wird. Die Zellen der letzteren füllen die Gruben des Reticulum aus und lassen die Oberfläche der Processus glatt und eben erscheinen. Die Pigmentkörner sind hier rund *(Rosow)*.

Eingebettet in die vordere Concavität der Strahlenfortsätze lagert der *Ciliarmuskel* (*Todd-Bowman*) oder *Aderhautspanner* (*Brücke*, Fig. 2, *g, l*, S. 42), welcher früher als *Ligamentum ciliare* beschrieben wurde. Es stellt sich derselbe als ein ziemlich dicker und breiter, im senkrechten Durchschnitte dreiseitig prismatischer Ring von weissgrauer Farbe dar. Er besteht aus *glatten Muskelfaserbündeln*, welche theils eine *meridionale* Richtung haben,

theils aber kreisförmig verlaufen *(H. Müller)*. Die *Längsfasern* entspringen an der vordersten Zone der inneren Lederhautwand dicht an einander gedrängt, und hängen theils direct, theils durch ein sehr dichtes Fasernetz mit dem Scleralgefüge zusammen *(G. Meyer)*. Die *vorderste* oder äussere Lage derselben *g* streicht hart an der Sclera gegen die Ora serrata und setzt sich an der Aderhaut fest. Die *tiefer* lagernden Bündel *l* haben einen gleichen Ursprung und eine gleiche Gesammtrichtung, biegen aber alle gegen die optische Axe hin um und dringen in das bindegewebige Gerüste der Strahlenfortsätze ein, so dass diese an den Enden des Muskels wie an einer Bürste hängen. Auf diesem Wege nach innen spalten sich die Bündel, vorbinden sich gegenseitig, ändern wohl auch ihre Richtung nach der Seite hin oder lenken gar in den Zug der *Kreisfasern* ein, deren Gesammtheit als *H. Müller'scher Ringmuskel* beschrieben wird. Diese Kreisfaserbündel häufen sich am meisten nach vorne, nahe der Irisgrenze. Die *Lücken* werden theils durch *lockeres* Aderhautstroma, theils durch ein *derberes* bindegewebiges Balkenwerk gefüllt, welches mit dem Randfasernetz der Descemeti zusammenhängt und als ein *mittelbarer Ansatz* des Muskels aufgefasst werden kann.

Die eigentliche *Chorioidea* wird vornehmlich von den *kurzen hinteren Ciliararterien* versorgt; der *Ciliarmuskel*, der *Strahlenkörper* und die *Iris* aber von den *langen hinteren* und den *vorderen* Ciliararterien. Der grösste Theil des *venösen* Blutes passirt die *Wirbelgefässe* der Aderhaut und gelangt durch die *hinteren Ciliarvenen* zu den orbitalen Geflechten; ein *kleiner* Theil desselben, und zwar besonders der aus dem *Ciliarmuskel* rückströmende, hat einen *eigenen* Abfluss durch die *vorderen Ciliarvenen*.

Die *hinteren Ciliararterien* treten in Gestalt kleiner verästelter Stämmchen, welche unmittelbar von der *Augenschlagader* kommen, an den Bulbus heran. Die *kurzen* durchbohren die Lederhaut an ihrem hinteren Umfange in ziemlich senkrechter Richtung. Die zahlreichsten und stärksten dringen in der Gegend des gelben Fleckes ein. An der inneren Oberfläche angelangt, streichen sie eine Strecke weit an der Aderhaut hin, zertheilen sich mehr und mehr, senken sich allmälig zwischen die Wirbelgefässe der Vasculosa und lösen sich endlich in der Choriocapillaris zu einem feinen Netze auf. Die hintersten derselben anastomosiren reichlich mit dem hinteren Gefässkranze der Sclera und den Nährgefässen des Nervenkopfes, stehen also mit den Netzhautgefässen in Verbindung. Die mehr nach vorne gelegenen Stämmchen reichen mit ihren Verzweigungen bis zur Ora serrata, ja einzelne gehen über diese hinaus und vereinigen sich mit dem arteriellen Gezweige des Ciliarmukels und der Strahlenfortsätze. Die zwei *hinteren langen* Ciliararterien dringen etwas weiter nach vorne in die Sclera ein, durchsetzen dieselbe in *sehr schiefer* Richtung, ohne Zweige abzugeben, und laufen im horizontalen Augendurchmesser, je eine auf jeder Seite, an der äusseren Aderhautfläche gerade nach vorne. Im *Ciliarmuskel* spalten sie sich gablig und gehen seitlich abbiegend zur vorderen Grenze des Muskels, um hier den *grossen Gefässkranz der Iris* zu bilden. *Die vorderen Ciliararterien* kommen aus den Bäuchen der vier geraden Augenmuskeln, durchbohren deren Sehnen und verästeln sich in der vordersten Zone des Episcleralgewebes. Eine Anzahl von Zweigen tritt dann in ziemlich *gerader* Richtung durch die Lederhaut hindurch. Im Ciliarmuskel zerfahren sie in kleinere und kleinere Reiser und lösen sich endlich in ein Capillarnetz auf, welches den Aderhautspanner durchstrickt. Ein Theil der Aestchen verbindet sich mit solchen der *langen hinteren* Ciliararterien und vervollständigt den Circulus arteriosus major iridis. Ein anderer Theil bildet weiter nach hinten und zwar ungefähr in der *Mitte* der Muskelbreite einen *zweiten*, aber unvollständigen *Gefässkranz*, zu welchem gleichfalls das Gezweige der hinteren langen Ciliararterien beiträgt. Ein dritter Theil endlich geht *rückläufig* zur Chorioidea, anastomosirt hier mit Endästen der hinteren *kurzen* Ciliararterien und speiset die *vordere* Zone der Choriocapillaris mit arteriellem Blute *(Leber)*.

Die Venen streichen in der Vasculosa der Aderhaut *strahlig*, doch mit vorwaltend *meridionalem* Zuge, gegen gewisse Punkte hin und bilden solchermassen die bekannten *Wirbel*, von welchen man 5—6 grosse und 1—6 kleinere zählt. Die Stämmchen, in welchen sich die einzelnen Vortices sammeln, durchbrechen die Sclera in *sehr schiefer* Richtung, vereinigen sich innerhalb der Emissarien mit anderen nachbarlichen Stämmchen und treten endlich, etwa 6 an der Zahl, *am Augengleicher* in die Orbita heraus, um in grössere Blutadern einzumünden. Die zarten Venen, welche aus dem *hinteren* Umfange der Lederhaut herauskommen, gehören lediglich *dieser* an und haben *keine* Zuflüsse aus der Chorioidea. Sie entsprechen also *nicht* den hinteren kurzen Ciliararterien. In gleicher Weise *fehlen lange hintere Ciliarvenen*. *Alles* durch die Wirbelgefässe strömende Blut ist *durch Capillaren* gegangen; ein *unmittelbares* Umbiegen von Arterien in Venen (*Brücke*) findet im Bereiche der Uvea *nicht* statt. Die Hauptquelle für die fraglichen Adersterne ist selbstverständlich die Choriocapillaris. Doch liefern auch die Regenbogenhaut, die Strahlenfortsätze und der Ciliarmuskel *sehr erhebliche* Zuflüsse. Von der *Iris* geht *kein* Venenblut *direct* durch die vorderen Ciliarvenen, vielmehr verflechten sich deren abführende Gefässe *sämmtlich* mit jenen der Strahlenfortsätze zu einem groben Netze, das unterhalb des Muskels zur Aderhaut hinzieht und sich hier mit den vorderen Strahlen der Wirbelgefässe verknüpft. Es nimmt dieses Netz jedoch auch Venenäste aus dem *Ciliarmuskel* auf, dessen Blutadergeflechte den *grössten* Theil ihres Inhaltes auf *directem* Wege durch die Vorderzone der Sclera nach aussen senden. Es treten nämlich aus dem Muskel zahlreiche Stämmchen in die Lederhaut und verbinden sich innerhalb derselben theilweise zu dem *Plexus ciliaris venosus* (fälschlich *Canalis Schlemmi* genannt), theilweise aber durchsetzen sie die weisse Augenhaut in *gerader* Richtung durch *selbständige* Emissarien. Die sämmtlichen an der vorderen Bulbuszone heraustretenden Blutäderchen werden als *vordere Ciliarvenen* beschrieben. Sie stehen mit den vorderen *Scleralgefässen*, so wie mit den Geflechten der *Conjunctiva* und *Cornea* in Verbindung. Unter *normalen* Verhältnissen entleeren die vorderen Ciliarvenen also in überwiegendem Masse blos Venenblut aus dem *Aderhautspanner*, aus den *übrigen* Theilen vermitteln sie nur dann einen *beträchtlicheren* Abfluss, wenn der Strom in den Stämmen der *Wirbelgefässe gestaut ist* (*Leber*). Der jüngst sehr hervorgehobene Zusammenhang der Venae vorticosae mit den Venen der Cornea (*Winther*) ist jedenfalls ein sehr entfernter, mittelbarer.

Die *arteriellen* Gefässe der Aderhaut führen eine verhältnissmässig mächtige *Ringmuskelschichte*. Ausserdem ist ihre *Adventitia* von Bündeln *muscularer Faserzellen* gesäumt. An den langen hinteren Ciliararterien stehen diese Bündel in directem Zusammenhang mit dem Aderhautspanner. Im hinteren Theile der Chorioidea anastomosiren sie gegenseitig netzartig (*H. Müller*).

Die *Ciliarnerven* (S. 227) verzweigen sich in ihrem Laufe durch die Lamina fusca sehr stark und geben selbst *rückwärts* streichende Aestchen ab, welche theils dunkelrandige, theils blasse Primitivfasern enthalten. Sie hängen mit einem Netze blasser Fasern zusammen, welches vorzugsweise in der hinteren Hälfte der äusseren Pigmentschichte lagert und dessen feinste Aeste sich in den Arterien zu verlieren scheinen. In diesem Netze, sowie in den Stämmen der Ciliarnerven, hat man *Ganglienzellen* einzeln oder gruppig gehäuft gefunden (*H. Müller*, *Schweigger*).

Ophthalmoskopische Erscheinungen. Die Aderhaut bestimmt vermöge ihres reichen Gehaltes an Blut und dunklem Pigment die *Farbe* des Augengrundes im ophthalmoskopischen Bilde. Es ist diese in der Regel ein *helles Gelbroth* (Fig. *A*) mit einer mehr oder weniger auffälligen Beimischung von Braun. Die *gelbrothe* Farbe ist Reflex des in den Gefässen der Vasculosa und Choriocapillaris circulirenden Blutes, die *bräunliche* Beimischung aber rührt von dem Stratum pigmenti und zum Theile auch von dem Farbestoff der eigentlichen Chorioidea her. Sie macht sich um so deutlicher bemerkbar, je reicher der Pigmentgehalt der Chorioidea ist. Während der Augengrund bei *Hellblonden* sehr licht gelbroth erscheint, zeigt er bei *dunkelhaarigen* Individuen mit brauner oder schwarzer Iris meistens einen hell braunrothen Ton. Die *Art der Beleuchtung* und die *Qualität des verwendeten Lichtes* ist dabei von grösstem Einflusse. Im

umgekehrten Bilde erscheint die Farbe *dunkler*, als im *aufrechten* und am *hellsten*, wenn *Tageslicht* benützt wird.

Das Pigmentstratum erweiset sich sohin als *diaphan*, was sich daraus erklärt, dass die Pigmentmoleküle innerhalb der Zellen nicht dicht gehäuft sind und dass die Pigmentzellen durch eine, wenn auch sehr sparsame, pellucide Intercellularsubstanz von einander getrennt werden, somit Zwischenräume bestehen, durch welche das Licht in jeder beliebigen Richtung zu passiren vermag. Diese *ungleichmässige* Vertheilung des Farbstoffes in dem Tapete ist die Ursache des oft sehr deutlichen, *fein getüpfelten* Aussehens des Augengrundes. Je *dichter* die Pigmentkörner in der Zellenhöhle an einander gedrängt sind, je grösser ihr Massenverhältniss gegenüber dem flüssigen Zelleninhalte ist, um so mehr muss natürlich die Durchscheinbarkeit des Tapetes sinken und dessen Farbe im ophthalmoskopischen Bilde zur Geltung kommen. In der That zeigt sich der Augengrund bisweilen fast *schwarz* mit einem darüber schwebenden bläulichen Hauche, welcher von der Netzhaut herrührt. Bei *Negern* ist dies besonders auffällig (*Liebreich*).

Sehr häufig trifft man bei schwarzhaarigen Individuen mit dunkler Hautfarbe den Augengrund *getäfelt* (Fig. *G*, *Q*, *S*). Es rührt dieses von stärkerer Pigmentirung des *Aderhautstromas* und *massigem* Farbestoffgehalte des *Tapetes* her (*Schweigger*). Indem nämlich die Wirbelgefässe die *Hauptmasse* des Aderhautgefüges ausmachen und die pigmentführende *Grundlage* desselben nur in den *Maschen* der Adernetze in reichlicher Menge vertreten ist, sticht bei starker Pigmentirung der Stromazellen der Farbenunterschied sehr kräftig heraus, der Augengrund zeigt sich als ein *Gitterwerk* von breiten verschlungenen rothen Bändern, dessen Lücken von *eckigen Flecken* mit körniger Grenze ausgefüllt werden. Diese Flecke wechseln in ihrer Farbe von *hellem Braun* bis zum *dunkelsten Schwarz*. In der Gegend der Macula lutea sind sie kleiner, mehr rundlich eckig, gegen die *Vordergrenze* der Aderhaut hin jedoch wächst ihr Umfang und sie werden *gestreckt* mit meridionaler Längsaxe. Die *regelmässige* Anordnung dieser Flecke und deren genaue Einfügung in die Maschen des Venengezweiges lassen Verwechselungen mit *krankhaften* Zerwerfungen des Pigmentes nicht leicht aufkommen.

Uebrigens gehört es nicht zu den Seltenheiten, dass unter ganz *normalen* Verhältnissen an den verschiedensten Stellen des Augengrundes, namentlich um den Sehnerveneintritt herum, sich die Stromazellen häufen und einzelne *unregelmässige*, körnig begrenzte dunkle Flecke bilden. Die Gegend der *Macula lutea* ist in der Regel etwas tiefer gefärbt und mitunter sogar sehr auffällig ins Braune schattirt.

Bei hellblonden Individuen, deren Tapet gewöhnlich pigmentärmer ist, kann man bei guter Beleuchtung öfters ganz deutlich die *Wirbelgefässe* der Vasculosa selbst unterscheiden. Seltener gelingt dieses an dem getäfelten Augengrunde *Dunkelhaariger*. Das Strickwerk der *Choriocapillaris* macht sich wohl nur sehr ausnahmsweise an einer feinen Punktirung des hellen Augengrundes bemerklich. Man behauptet übrigens, auch die *Blutbewegung* in den Aderhautgefässen gesehen zu haben (*Liebreich*).

Senile Veränderungen treten, gleichwie in anderen Körpertheilen, so auch in der Aderhaut bei verschiedenen Individuen bald früher bald später ein, erreichen in *gleichen* Altersperioden bald niedere bald höhere Grade der Ausbildung und kommen fast vollständig überein mit *einfacher Atrophie*, wie selbe so häufig durch krankhafte Processe begründet wird.

Das *Gefüge der Aderhaut und der Strahlenfortsätze* wird dabei steifer, brüchiger, trockener; einzelne der *grösseren Gefässstämme* werden oft atheromatös entartet und auch völlig obliterirt; die *Capillarnetze* veröden häufig, namentlich in der Choriocapillaris, streckenweise ganz; die *Grenz-*

haut erscheint an einzelnen Stellen oder im ganzen Umfang der Chorioidea verdickt, von choloiden Auflagerungen rauh und trübe, und in merklichem Grade spröde. Am auffälligsten leidet aber das *Pigment*. Es ändert dasselbe allmälig seine Farbe, *bleicht* und geht theilweise zu Grunde. Das *Tapet* wird solchermassen durchscheinender, daher denn auch das oben erwähnte *Getäfel* des Aderhautstroma in senilen und atrophirenden Augen ganz besonders deutlich hervorzutreten pflegt. Vermöge der Wandlungen und theilweisen Auflösung der Farbestoffkörner zeigt es sich häufig in lichten Schattirungen des Braun. Bei weiter gediehener Involution geht es in den Zellen des Stroma und des Tapetes wohl grösstentheils unter und man findet die Aderhaut auf grösseren oder geringeren Strecken gleichmässig schmutzig grauweiss gefärbt und so diaphan, dass die unterliegende Lederhaut bloszuliegen scheint *(Wedl, H. Müller)*. Es machen sich diese Veränderungen im *Augenspiegelbilde* selbstverständlich geltend und modificiren dasselbe in der mannigfaltigsten Weise.

Die *Stromazellen* erhalten sich gewöhnlich sehr lange. Doch erscheint ihr Inhalt oft getrübt und von Fettmolekülen durchsetzt. Der Farbstoff ist dann meistens sehr verblasst oder fehlt gänzlich. Zwischen den Zellen zeigen sich häufig ausgebreitete Lager freier Fettkörnchen, ausnahmsweise wohl auch zerstreute Choloidkugeln. Die *atheromatösen Gefüsse* werden oft schon mit freiem Auge als dicke verzweigte rigide weisse Stränge erkannt. Sie laufen bisweilen in atheromatöse *Netze* aus, *fehlen* jedoch nicht selten ganz. Ihre Wandungen erscheinen sehr verdickt, faserig und mit Fett und Kalksalzen, oft auch mit Pigment durchsetzt.

Die *Choriocapillaris* ist oft auf weite Strecken blutleer. Die Capillaren erscheinen in ihr häufig zusammengefallen und auf ein ganz schwach markirtes unregelmässiges Netzwerk reducirt, welches sich kaum abhebt von der zwischengelagerten feinkörnigen structurlosen und oft fetthältigen Molekularmasse. In anderen Fällen treten die unwegsamen Gefässreste noch sehr deutlich heraus als ein zartes nettes Balkenwerk, welches bald das Ansehen hat, als wäre es aus Bindegewebe geflochten, bald aber jeder Structur entbehrt und aus Strängen einer homogenen, das Licht stark brechenden Substanz gewoben scheint. Immer hängen diese Netze sammt der molekularen Zwischensubstanz der Elastica fest an.

Die Verdickung der Grenzhaut erweiset sich als die Folge einer abnormen Auflagerung hyaliner Massen, welche ursprünglich weich sind, aber allmälig erstarren und dann in ihrem ganzen Verhalten mit der Grenzhaut selber, mit welcher sie ein Continuum bilden, übereinkommen. Es sind diese Auflagerungen bald mehr diffus, mit welliger Oberfläche, bald formiren sie kugelsegmentähnliche, mehr weniger dicht gedrängte Drusen oder selbst gestielte stalaktitenähnliche Auswüchse, welche dem freien Auge den Eindruck von feinen Sandkörnern machen, meistens durchscheinend sind, oft aber auch Kalkkörnchen und Pigmentmoleküle enthalten, welche sie bedeutend trüben. Sie heben die überlagernden Pigmentzellen empor und schieben sie zur Seite, so dass ihr Fuss oft wallartig von Pigment umsäumt erscheint und das Pigmentstratum ein reticulirtes Aussehen gewinnt. Sehr oft macht sich diese Alteration im ganzen Umfange der Grenzhaut bemerklich. In anderen Fällen ist sie auf einzelne Partien derselben beschränkt. In vielen Fällen erscheint sie an den Lauf der Gefässe gebunden, indem sie besonders mächtig in den Zwischenräumen der Stämme der Vasculosa hervortritt. Sie veranlasst so im Verein mit der Pigmentmetamorphose die auffälligen reticulirten Figuren an der inneren Aderhautoberfläche. An dem elastischen Ringe des Foramen opticum chorioideae und ebenso am Reticulum des Strahlenkörpers pflegt sie sehr deutlich ausgesprochen zu sein und namentlich letzterem ein ganz drusig-warziges Aussehen zu geben (*Wedl, Donders, H. Müller*). Bisweilen kann man die rundlichen Lücken, welche diese kugeligen Auflagerungen auf die Grenzhaut durch Verdrängung des Pigmentes verursachen, auch ophthalmoskopisch erkennen. Bei sehr reichlicher Entwickelung stellen sie eine fein reticulirte Zeichnung mit rundlichen Maschen dar (*Liebreich*).

Die *Zellen des Tapetes* sind mehr weniger weit in der Verfettigung vorgeschritten. Ihr Pigment ist an den helleren Stellen schon auffällig vermindert und

überdies ins Lichtbraune, Lohfarbige, Rostgelbe etc. verfärbt. Zwischen den Pigmentmolekülen treten dann die Fettkörnchen des Zelleninhaltes deutlich heraus. Streckenweise fehlt in den Zellen das Pigment ganz und wird von Fett ersetzt. An einzelnen Zellengruppen sind bisweilen schon die polygonalen Begrenzungen der Zellen, vielleicht durch Berstung, verloren gegangen. An anderen Gruppen fehlt der Zellenkörper und der Kern, die Umrisse der Zellen aber haben sich als ein zartes polygonales Netzwerk erhalten, welches der Grenzhaut fest anhängt. Auf weiten Strecken ist wohl auch die letzte Spur der Zellenwandungen beseitigt, die Grenzhaut *liegt blos*, oder ist nur mehr von *freien* Pigmentkörnern oder von Fettkügelchen bestreut.

Im Bereiche der *Strahlenfortsätze* und des *Ciliarmuskels* werden ganz analoge Veränderungen beobachtet.

Auch hier ist die *Verfettigung* der Stroma- und muscularen Faserzellen, die Rarefication und Verblassung des Pigmentes, die atheromatose Entartung der Gefässe, die Ablagerung choloider Massen in das Gefüge sehr deutlich. Dazu kömmt eine sehr auffällige Verdichtung und Massenzunahme des *Reticulum*, dessen Leistchen an Höhe und Dicke beträchtlich wachsen und der Innenwand des Strahlenkörpers oft ein drusig warziges Aussehen geben. Häufig kommt es auch zur Ein- und Auflagerung von *Kalksalzen*, bisweilen in solchem Masse, dass dadurch die Maschen der Leistchen ganz ausgefüllt werden (*H. Müller*, *Wedl*).

Nosologie. Die *Chorioiditis* und *Kyklitis* sind fast immer blos Theile eines über *grössere Abschnitte* oder über den *gesammten Bulbus* ausgebreiteten Processes. Am auffälligsten pflegt sich die entzündliche Mitleidenschaft des *Glaskörpers* und der *Retina* zu offenbaren, häufig tritt auch jene der *Iris* und der *Linse* sehr deutlich heraus, weniger oft aber jene der *Lederhaut*. Gemeiniglich schlagen die entzündlichen Veränderungen der *Nachbarorgane* in dem Masse vor, dass sie für das Gesammtbild der Krankheit geradezu bestimmend werden. Die *älteren* Augenärzte pflegten darum nicht sowohl von Chorioiditis und Kyklitis, als vielmehr von *inneren Ophthalmien* zu sprechen und selbe je nach dem vorwiegenden Sitze und nach ihrer Ausdehnung in *vordere, hintere* und *allgemeine* zu unterscheiden. Die *modernen* Namen *Iridokyklitis, Iridochorioiditis, Chorioiditis* und *Panophthalmitis* sind in ihrer durch Uebereinkommen festgestellten Bedeutung jenen Bezeichnungen nahezu *gleichwerthig*.

Das constante Hinausgreifen des entzündlichen Vorganges über die Grenzen der Aderhaut und des Strahlenkranzes ist zum Theile in dem innigen *anatomischen* Verbande begründet, in welchem das Gefüge und die Gefässe der Uvea mit jenen der Nachbarorgane stehen. Zum anderen Theile aber ist es eine natürliche Folge der *Störungen des regulatorischen Einflusses* (S. 12), welchen die Aderhaut und der Strahlenkörper auf die gesammte *Blutströmung* und mittelbar durch diese auf die *Ernährungsverhältnisse* im Innern des Augapfels ausüben.

Die haemodynamischen Verhältnisse drücken den fraglichen Processen übrigens auch insoferne einen *eigenthümlichen* Stempel auf, als sie *starken Blutüberfüllungen* der Binnenorgane einen wirksamen Damm entgegensetzen, so lange die Bulbuskapsel ihre Integrität behauptet und so lange der Inhalt des Bulbus nicht unter das Normalmass gesunken ist. *Ausgesprochene* Congestiverscheinungen des Binnenstromgebietes *fehlen* darum oft selbst bei *grösserer* Intensität des Wucherungsprocesses, sie treten, wenn überhaupt, nur in den ab- und zuführenden *extraocularen* Gefässen hervor.

A. Die Gewebswucherung ist im Inneren der entzündeten Chorioidea und des Strahlenkranzes *meisthin* eine *sehr wenig productive*, so zwar, dass

deren Ergebnisse nur mit dem Mikroskope ersichtlich gemacht werden können. Man hat solchen Entzündungen einen *vorwiegend secretorischen* Charakter beigemessen und sie *seröse* genannt, indem man annimmt, dass ein seröses oder gelatinoses Product durch die Netzhaut in den Glaskörper übertrete.

Die *Stromazellen* zeigen sich hierbei in der Regel wenig verändert, höchstens findet man sie streckenweise etwas aufgebläht; ihr flüssiger Inhalt erscheint getrübt oder gar mit Fettkügelchen durchsetzt, während der Farbstoff abgenommen hat und verblasst ist. Nur ausnahmsweise hat man in ihnen eine Mehrheit von sprossenden und sich theilenden Kernen gesehen. In einzelnen Fällen jedoch wachsen sie gruppenweise aus und werden durch Vermehrung ihres Pigmentgehaltes dunkler gefärbt, oder sie gehen im Gegentheile zu Grunde. Mitunter hat man auch Gruppen *freier* Kerne beobachtet, die haufenweise im Parenchyme lagerten oder in Züge geordnet den ausgedehnten und oft theilweise atheromatösen Gefässen folgten. Sie sind manchmal stark pigmentirt. In der *Choriocapillaris* sind die Capillaren gewöhnlich stark erweitert, zum Theile sackartig ausgedehnt. Die Zwischensubstanz erscheint von Kernhaufen und Fettmolekulen durchstreut. Die *Grenzhaut* ist meistens verdickt, trüb, mit Choloidmassen überkleidet. Die *Tapetzellen* verfettigen öfters und büssen theilweise ihren Farbestoffgehalt ein, oder derselbe *bleicht*, wird ins Hellbraune oder Gelbe verfärbt. In Folge der Zerstörung ihrer Wände sieht man in *späteren* Perioden häufig Gruppen *freier* Kerne so wie freier Farbestoffkörner an der Oberfläche der Lamina elastica. Es nehmen übrigens die Tapetzellen gar nicht selten, wenigstens streckenweise, *directen* Antheil an dem Wucherungsprocesse. Sie wachsen unter mehr weniger üppiger Kerntheilung aus und vermehren sich bisweilen sehr beträchtlich. Die *jungen* Zellen pflegen sich dann an einzelnen Orten zu häufen, während sich die alten ringsum in den verschiedensten Phasen der Prolification befinden. Sie erscheinen kleiner, sind meistens oval, seltener rund oder eckig. Ihr Pigmentgehalt wechselt ausnehmend, ist bald sehr reichlich, bald spärlich, bald fehlt er ganz. Die Farbestoffkörner sind in Gestalt und Grösse sehr wandelbar (*Rosow*). Im *Strahlenkranze* bedingt die Wucherung der bindegewebigen Grundlage ausserdem eine sehr auffällige Entwickelung des *Reticulum*. Am *Ciliarmuskel* äussert sich der Process durch Kerntheilung und Fettablagerung in den Faserzellen, sowie durch Auswachsen und Vermehrung der Bindegewebskörper und durch seröse oder gelatinose Infiltration des Balkenwerkes (*Wedl, Schweigger*).

Die *weitere* Gestaltung des Processes hängt zumeist von dem Zustande der *Lederhaut* ab, insoferne dieser die *Circulationsverhältnisse* und mittelbar die *Ernährungsströme* im Inneren des Augapfels wesentlich beeinflusst.

1. Wo die Bulbuskapsel ihre *normale elastische Dehnbarkeit* und einen gewissen Grad von *Succulenz* bewahrt hat, vorzüglich also in *jugendlichen* Augen, nimmt die Lederhaut, wenigstens streckenweise, an der Entzündung einen *regeren* Antheil, ihre zelligen Elemente wuchern häufig in *auffälliger* Weise, während die Intercellularsubstanz durch ein seroses oder gelatinoses, an Fettbestandtheilen mehr minder reiches Infiltrat merklich *aufgelockert* und darum nachgiebiger, dehnbarer wird *(Sclerochorioiditis)*. Diese Resistenzverminderung der Kapsel wird dann gerne die Quelle von *Ectasien* der Leder- und Aderhaut (*Sclerochorioidalstaphylomen*), besonders wenn, wie dieses häufig der Fall ist, der Process sich mit einer Steigerung des intraocularen Druckes paart. Auch wird gar nicht selten die *Siebmembran*, welche zumeist blos eine Fortsetzung der Sclera ist, in den Wucherungsprocess einbezogen, erweicht, nach hinten gedrängt und so eine *Excavation des Sehnerven* begründet.

Es genügt bei entzündlicher Auflockerung der Bulbuskapsel schon der *normale* intraoculare Druck, um derlei Ectasien zu begründen. Nimmt nämlich die Resistenz der Bulbuskapsel und sohin auch der Widerstand ab, welchen der Seitendruck in den Binnengefässen findet, so muss bei *unverminderter Triebkraft* des Blutes das

intraoculare Stromgebiet sich so lange erweitern, oder Flüssigkeiten in den Augapfelraum ausscheiden, als die Spannung der Bulbuskapsel mit dem intraocularen Drucke nicht ins Gleichgewicht gekommen ist, mit anderen Worten: es muss der Binnenraum so lange wachsen, bis die Cornea und Sclera der *weiteren* Dehnung einen Widerstand entgegensetzen, welcher dem intraocularen Drucke die Wagschale hält. Je *grösser* der letztere, um so mehr wird die Dehnung der Sclera vorgeschritten sein müssen, ehe jenes Aequilibrium herbeigeführt ist, um so *rascher* wird sich die Ectasie entwickeln und um so *beträchtlicher* wird sie sein.

Für die Zunahme der im Inneren des Bulbus herrschenden Druckverhältnisse liegt das Hauptmoment in der Steigerung des *intravascularen Seitendruckes* (S. 13), welche entzündliche Vorgänge überhaupt begleitet und bei der Sclerochorioiditis noch einen gewichtigen Factor in der *Stauung* des *venosen* Rückflusses findet. Abgesehen von *passiven* Hyperämien, welche sehr häufig dem Wucherungsprocesse *vorangehen* und schon in der *Pathogenese* desselben eine Rolle spielen, kömmt hier nämlich der Umstand in Rechnung, dass die *Stämme* der Wirbelgefässe, welche den *grössten* Theil des Venenblutes aus dem Binnenstromgebiete nach Aussen führen, sehr *schräg* durch die Lederhaut hindurchtreten, eine lange Strecke innerhalb derselben verlaufen und darum bei Infiltrationen des umgebenden Scleralgefüges und noch mehr bei bereits vorhandenen Dehnungen desselben sehr beengt werden müssen. In der That vermisst man selten eine starke *collaterale* Erweiterung der *vorderen* Ciliarvenen und diese deutet eben auf Strömungshindernisse im rückwärtigen Theile des Blutadersystems hin.

2. In Augen mit *starrer unnachgiebiger saftarmer* Kapsel ist die entzündliche Theilnahme der *Lederhaut* von vorneherein eine *weniger* auffällige, die Wucherung der zelligen Elemente und die Auflockerung der faserigen Grundlage finden einen minder günstigen Boden und gedeihen daher nur unter *besonderen* Umständen zu einem Grade, welcher die Ausdehnung einzelner Scleralabschnitte gestattet. Nur in der *Siebmembran* kömmt es vermöge der geringeren Dichtigkeit des Gefüges öfters zu einer erweisbaren entzündlichen Infiltration mit Bildung von Fettkörnerhaufen (*Wedl, Coccius*) und selbst zur Vermehrung der Kerne (*Wedl*). Die Durchtränkung des Fachwerkes mit fettig trübem Producte führt dann um so sicherer zur *Excavation des Sehnerveneintrittes*, als die Lamina cribrosa laut directen Versuchen (*Mayrhofer*) schon im *normalen* Zustande der Lederhaut an Widerstandskraft bei weitem nachsteht. Zudem erscheint sie unter solchen Verhältnissen thatsächlich *höher belastet*, indem die Starrheit der Bulbuskapsel, die Entzündung der Binnenorgane und häufig auch Blutstauungen zusammenwirken, um den *intraocularen Druck* um ein sehr Beträchtliches zu steigern.

Der Wucherungsprocess gewinnt solchermassen ein ganz eigenthümliches Gepräge, *er wird zum Glaucom* und hat, insoferne fast *sämmtliche* Gebilde des Augapfels participiren, die Bedeutung einer *Panophthalmitis.*

Besonders auffällig pflegt sich die Mitleidenschaft des *Glaskörpers* und der *Hornhaut* zu äussern. Die glaucomatöse Hyalitis soll sich durch starke Vermehrung der *bläschentragenden* Zellen vor anderen Formen auszeichnen (*Iwanoff*). Die diffuse sulzige oder neblige Trübung der Cornea spiegelt oft entzündliche Veränderungen der Iris und des Wasserhautepithels vor (*Liebreich*, S. 231). Häufig bestehen diese nebenbei aber *wirklich* und machen durch abgestossene Producte den *Humor aqueus* milchig oder flockig. Seltener kömmt es gleich anfänglich zu *papillosen Auswüchsen* am Sehlochrande und zu Wucherungen der *Kapselzellen.* Das bindegewebige Stützwerk der *Netzhaut* und des *Nervenkopfes* geräth gleichfalls häufig in üppige Prolification und wächst förmlich in den Glaskörper aus; in der Regel aber beschränkt sich der Process auf blosse Aufquellung des Stroma und auf Vermehrung der Kerne, also auf Veränderungen, welche den *Beginn des grauen Schwundes* kennzeichnen (S. 213).

Die Entzündung entwickelt sich oft in stürmischem Verlaufe zu *hohen Intensitätsgraden*, oft aber schleicht sie unter *wenig* deutlichen äusseren Merkmalen *chronisch* dahin. Sehr häufig macht sie blos *Anfälle* von wechselnder Heftigkeit und Dauer, tritt dann aber wieder zurück, so dass sich die Krankheit objectiv nur durch die Excavation, durch eine dem Grade nach sehr wandelbare Zunahme der Bulbushärte und etwa durch Zeichen örtlicher Blutstauung offenbart.

In anderen Fällen bildet sich die Excavation der Papille unter mehr minder auffälliger Steigerung der Augapfelresistenz *allmälig* aus und besteht lange Zeit, *ohne dass* sich jemals eine Entzündung der Binnenorgane erweisen liesse. Doch tritt diese früher oder später mit seltenen Ausnahmen *immer* dazu und vervollständigt schliesslich das Bild des Glaucoms. Die *Stetigkeit* dieses Ausganges stellt es ausser Frage, dass der Wucherungsprocess auch hier *nicht* etwas *zufällig Hinzugekommenes (Donders)*, keine eigentliche *Complication* sei, sondern in den vorausgehenden krankhaften Zuständen seine Wurzeln finde und zu dem ganzen Vorgange gehöre.

Folgerecht lassen sich beide Categorien von Fällen nicht wohl als *verschiedene* Krankheiten, sondern nur in der Bedeutung von *Verlaufsvarianten eines und desselben Processes* betrachten, welche in ihren Ursprüngen und Ausgängen völlig zusammenfallen. Es ergibt sich aber auch die zwingende Nothwendigkeit, den *Begriff* des Glaucoms zu *erweitern* und dasselbe im praktischen Interesse in *eine entzündliche* und in eine *nicht entzündliche einfache Form* zu sondern. Der *Kern* des Leidens kann nicht mehr in der *Entzündung*, sondern nur in den *Grundbedingungen* der Härtezunahme des Bulbus und der Sehnervenexcavation gesucht werden.

Der Begriff des Glaucoms hat sich in den letzten Jahren überhaupt sehr geändert. Noch vor kaum anderthalb Decennien bezeichnete man mit dem Namen Glaucom Zustände, welche nach den jetzigen Anschauungen zu den *Ausgängen* des Processes gezählt werden müssen und jeder Therapie für alle Zeiten spotten werden. Erst nachdem die Iridectomie als ein bedingt nutzbares Heilmittel erkannt worden war (*Graefe*) und man mit geschärfter Aufmerksamkeit den *Quellen* des Leidens nachzuspüren begonnen hatte, wurde der Begriff über die ursprünglichen Grenzen weit ausgedehnt und das Glaucom zu einer *beschränkt heilbaren* Krankheit gestaltet. Doch anerkannte man blos die *entzündliche* Form als Glaucom, während man das *einfache* Glaucom strenge davon trennte und, da es in der Regel mit sehr beträchtlicher Abnahme des Sehvermögens einhergeht, unter dem Namen „*Amblyopie mit Sehnervenexcavation*“ als *selbständige* Krankheit beschrieb (*Graefe*). Erst mit zunehmender Einsicht in die Verhältnisse gelangte man neuerer Zeit zur Erkenntniss der *Zusammengehörigkeit* der beiden Formen und vereinigte sie unter einem *gemeinsamen* Namen.

Die Härtezunahme des Augapfels ist schon seit langem als ein wesentlicher Grundzug glaucomatoser Zustände hervorgehoben worden *(Mackenzie)*. Doch ist man bis in die neueste Zeit zu keinen klaren Vorstellungen über die *nosologische Bedeutung* derselben gekommen, indem man ihr *mechanisches* Moment falsch beurtheilte und sie für gleichbedeutend mit einer Erhöhung des intraocularen Druckes hielt.

Wirklich glaubt man noch vielseitig, dass der Widerstand, welchen der Augapfel einer von Aussen her auf ihn einwirkenden Kraft entgegenstellt, die Höhe des im Binnenraume des Augapfels herrschenden Druckverhältnisses objectiv zur Wahrnehmung bringe, und sieht daher in der Vermehrung der Härte unbedingt eine Steigerung des intraocularen Druckes. Eine solche ist aber entschieden ein *pathologischer* Zustand, da sie sich ohne Störungen der Blutströmung und ohne Veränderung des endosmotischen Gleichgewichtszustandes im Innern des Augapfels

nicht denken lässt, setzt demgemäss *tiefere pathogenetische* Grundlagen voraus. Viele suchen diese in der glaucomatosen *Entzündung* (*Graefe*), kommen aber mit der Thatsache in Widerspruch, dass sehr häufig trotz unläugbarer Vergrösserung der Bulbusresistenz auf einen Wucherungsprocess hindeutende Zeichen *nicht* gefunden werden können, und mit der Annahme einer *latenten* Entzündung ist wenig geholfen. Andere legen daher das ganze Gewicht auf eine *Vermehrung des Bulbusinhaltes* und leiten diese von einer *Neurose der Secretionsnerven* des Auges ab (*Donders*). Es reicht jedoch eine krankhafte Erregung der Absonderungsthätigkeit an sich *nicht* hin, um eine Steigerung des intraocularen Druckes zu erklären (S. 13). Zudem fusst die Hypothese auf keinerlei *positiven* Grundlagen, sondern nur auf *Analogieschlüssen*, welche sich in der praktischen Erfahrung nicht hinlänglich stützen lassen.

Der *fühlbare* Widerstand, welchen der Augapfel einem äusseren Drucke entgegensetzt, ist eben kein einfaches Phänomen, sondern der *summarische Ausdruck* für die Höhe des intraocularen Druckes *und* für den Grad elastischer Dehnbarkeit, welchen die Bulbuskapsel besitzt. Beide Faktoren *gesondert* zu ermitteln, ist dermalen noch nicht möglich, man kann nur sagen, dass eine Steigerung des im Innern des Auges herrschenden Druckverhältnisses die Spannung der Bulbuskapsel und damit die fühlbare Resistenz derselben vergrössere, der Augapfel aber auch bei *gleichem* Binnendrucke um so härter erscheinen müsse, je weniger nachgiebig die Lederhaut ist, je weniger sie sich auszudehnen vermag. Es wiederholen sich hier dieselben Verhältnisse, welche die *Pulshärte* an den grösseren Arterien bestimmen. So wie der Puls an *starren* atheromatosen Schlagadern immer eine grössere Härte zeigt, als an *normalen* und besonders *kindlichen* Arterien, eben so und aus *gleichen* Ursachen muss auch die Bulbushärte bei starrer unnachgiebiger Kapsel stets beträchtlicher sein, als bei normaler elastischer Dehnbarkeit derselben.

Die Erfahrung bestätigt dies vollauf. Die Rigidität der Lederhaut und die daran geknüpfte normwidrige Härte des Augapfels findet sich nicht selten als ein *habitueller* Zustand, der seiner Anlage nach *angeboren* und meistens *ererbt* ist und mit zunehmendem Alter zu wachsen pflegt. Häufiger aber ist die Starrheit der Bulbuskapsel eine *erworbene* und aus der *senilen Involution* oder aus *atheromatosen Processen* abzuleiten. Dass es sich in solchen Fällen nicht um eine Erhöhung des intraocularen Druckes handle, geht mit Sicherheit daraus hervor, dass in der Regel weder subjectiv noch objectiv irgend welche Störungen in der Ernährung und in der Function der Binnenorgane zu ermitteln sind, ja dass derlei Augen oft *dauernd* ihre volle Integrität bewahren.

Wo die Starrheit der Lederhaut als *habitueller* Zustand auftritt, dürften bestimmt *nachweisbare* materielle Veränderungen des Lederhautgefüges *fehlen*. Im anderen Falle mögen ihr *ähnliche* Vorgänge zu Grunde liegen, wie beim *Greisenbogen* und bei der atheromatosen Entartung des *Gefässsystems*, um so mehr, als derartige Zustände *fast constante* Begleiter sind. Das Mikroskop hat *Verfettung* der Sclera als nächsten Grund erkennen lassen (*Coccius*). Es scheint jedoch nach mikrochemischen Untersuchungen, dass es sich mehr um *Kalkablagerungen* als um Fettbildung handle (*Donders*).

Ist die Härtezunahme des Augapfels *nicht nothwendig* an eine Erhöhung des intraocularen Druckes gebunden, so hält es ausnehmend schwer, die letztere als einen *integrirenden Bestandtheil* des Glaucoms nachzuweisen, ja es liegt sogar nahe, anzunehmen, dass die vermehrte Bulbusresistenz beim *einfachen* Glaucome und während der *Intermissionen* der entzündlichen Form, wenigstens zeitweilig, blos auf Rechnung der *Rigidität der Bulbuskapsel* zu

setzen sei. Der Umstand, dass der Widerstand, welchen der Augapfel einem äusseren Drucke entgegenstellt, bei unzweifelhaft glaucomatosem Leiden gar oft *nicht grösser* ist, als bei entschieden *gesunden* Augen mit rigider Kapsel, spricht dieser Ansicht kräftig das Wort.

Das *stetige* Nebenhergehen einer *Sehnervenexcavation* lässt sich nicht als ein triftiger Beweis für die temporäre oder dauernde Steigerung des intraocularen Druckes verwerthen, da es ausser Frage steht, dass Verminderung der Resistenz der Siebmembran an sich zureicht, um bei voller *Normalität* des Binnendruckes die Aushöhlung der Papille zu begründen. Findet man dieselbe doch bisweilen im Gefolge einfacher Neuritis oder des grauen Sehnervenschwundes (S. 214), während umgekehrt bei Glaucom manifeste entzündliche Veränderungen des Nervenkopfes und der Lamina cribrosa bereits öfters mit Bestimmtheit nachgewiesen worden sind.

Hört die Steigerung des intraocularen Druckes auf, ein *unerlässliches Criterium des Glaucoms* zu sein, so kann als solches nurmehr die *Starrheit der Bulbuskapsel* gelten. In der That entwickeln sich glaucomatose Zustände erfahrungsmässig *blos* in Augen, welche vermöge ererbter oder erworbener Rigidität der Lederhaut schon vorläufig einen höheren Grad von Resistenz dargeboten haben, während Erhöhungen des Binnendruckes in *kindlichen* und überhaupt mit *normal dehnbarer* Lederhaut begabten Bulbis *niemals* ein Glaucom im wahren Wortsinne begründen, auch wenn sie auf seröser Aderhautentzündung fussen oder mit derselben einhergehen. Es genügt übrigens schon eine *theilweise* Verminderung der Scleralresistenz, wie sie im Staphyloma posticum und in den Sclerochorioidalectasien zum Ausdrucke kömmt, um die Ausbildung eines Glaucoms hintanzuhalten; ja es scheint, als ob die *Heilwirkung* der gegen das Glaucom erfolgreich verwendbaren *Operationsmethoden* hauptsächlich darauf beruhe, dass die Sclera in weitem Bogen durchschnitten und die Wundflächen durch ein *nachgiebigeres* Narbengefüge wieder vereinigt werden, welches der Bulbuskapsel den Verlust an elastischer Dehnbarkeit einigermassen zu *ersetzen* vermag.

Ist dies alles richtig, so kann man die Starrheit der Lederhaut nicht mehr blos als einen wesentlichen *Charakterzug* des Glaucoms betrachten, sie ist die *eigentliche Grundbedingung* desselben. Wirklich lassen sich aus ihr die *übrigen* zum Glaucom gehörigen Erscheinungen zwangslos ableiten. Entbehrt nämlich die Bulbuskapsel ihrer normalen elastischen Dehnbarkeit, so ist offenbar auch der *regulatorische* Einfluss gelähmt, welchen sie auf die *Blutströmung* im Inneren des Auges ausübt (S. 12), die Circulation wird daselbst eine *minder gleichmässige*. Thatsächlich ist auch das *Pulsphänomen* (S. 165) in derlei *harten* Augen auffälliger oder doch leichter durch einen äusseren Druck hervorzurufen, als sonst. Die Ungleichmässigkeit der Blutströmung muss noch *zunehmen*, wenn, wie dies häufig der Fall ist, *neben* der Sclerotica auch die Wandungen der zu- und abführenden *Gefässe* oder gar *grössere* nachbarliche Abschnitte des Kreislaufssystems durch nekrobiotische Processe ihrer Elasticität beraubt wurden. Die *weitere* Folge ist dann eine *Verlangsamung des Blutstromes* in den vascularen Endgeflechten. Einer merkbaren *Ausdehnung* des Binnenstromgebietes steht nämlich die Resistenz der Lederhaut und die Unzusammendrückbarkeit des Bulbusinhaltes entgegen (S. 12); eine *Erweiterung* des Venengezweiges, wie sie *anderwärts* unter ähnlichen Verhältnissen eine Rolle spielt, ist hier nicht leicht möglich, sie macht sich höchstens an den Blutadern der *Netzhaut* bemerklich. Mit der Verlangsamung des Blutstromes ist aber schon

die Erhöhung des *intravascularen* Seitendruckes und die Gelegenheit zur Vermehrung der Augenflüssigkeiten, folgerecht also auch die Bedingung zur Steigerung des *intraocularen* Druckes und in weiterer Linie zur Aushöhlung des Sehnerveneintrittes gegeben. Die letztere ist ohne *Zerrung* der am Rande der Papille geknickten Nervenfasern nicht denkbar, führt also, besonders bei *rascher* Entwickelung der Excavation, nothwendig zu *Sehstörungen*, während sie anderseits wesentlich *begünstiget* wird durch die *Entzündungen*, welche in den Circulationsstörungen gleichsam schon vorbereitet sind und nur eines kleinen Anstosses bedürfen, um hervorzutreten und im fehlerhaften Kreise auf die Blutströmung und die Druckverhältnisse störend rückzuwirken.

Es soll damit nicht gesagt sein, dass die Rigidität der Lederhaut diese Folgen *nothwendig* mit sich bringe. Sie macht eben nur, dass äussere und innere Krankheitsursachen, welche auf das Auge einwirken und unter *anderen* Umständen vielleicht *vorübergehende* Störungen setzen würden, das Glaucom nach sich ziehen. Der Zustand, in welchem sich die einzelnen Theile des Augapfels befinden, so wie die Art und Grösse der Schädlichkeit begründen sehr beträchtliche *Gradverschiedenheiten* in der Entwickelung der einzelnen *Charakterzüge* und gestalten so das *Gesammtbild* des Glaucoms zu einem sehr *wechselvollen*.

Die *Excavation der Sehnervenpapille* ist nach allem dem ein *secundärer* Zustand, welcher sich erst im *Verlaufe* des glaucomatosen Processes entwickelt. Sie ist anfänglich oft eine *partielle*, begründet durch das Zurückweichen eines kleineren oder grösseren *Abschnittes* der Peripherie des Sehnerveneintrittes. Bei *völliger* Entwickelung ist sie immer eine *totale*, wodurch sie sich wesentlich von den *angebornen* Excavationen unterscheidet. Der Sehnerveneintritt ist nämlich seiner *ganzen* Fläche nach zurückgedrängt und *präsentirt sich* als eine mehr weniger tiefe Grube (Fig. 32, nach *Ed. Jaeger*) mit muldenförmig ausgehöhltem Grunde und *steilen*, mitunter selbst überhängenden Rändern *a*, die unter einem sehr ausgeprägten abgerundeten Winkel in die concave Fläche des Augengrundes einbiegen.

Fig. 32.

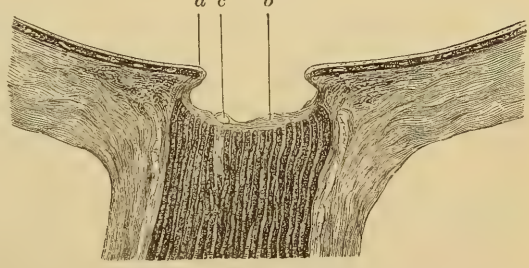

Die Wandung dieser Grube wird durch die ansehnlich ausgedehnte und nach hinten gedrängte *Lamina cribrosa* gebildet. *Ueber* dieser finden sich als ein dünner Belag *b* bisweilen stellenweise Züge von *Nervenfasern*, welche in die Retina übergehen; in der Regel aber sind daselbst die Sehnervenfasern ganz untergegangen und werden durch eine zarte Schichte von *Bindegewebe* ersetzt, welches dem Boden und den Wänden der Grube fest anhaftet und mit den atrophirten Vorderschichten der Netzhaut im Zusammenhange steht. In diesem Bindegewebe ziehen die Aeste der *Centralgefässe c* und werden an die Wandungen der Excavation festgelöthet, daher sie in ihrem Verlaufe *eine doppelte Knickung* erleiden. *Einzelne* dieser Aeste werden im späteren Verlaufe des Processes gerne in der vorhin

geschilderten Weise *verändert* oder *verschwinden* ganz, ja es kommt vor, dass *alle* Hauptstämme im Bereiche des Sehnerveneintrittes *untergehen*. Als *Ersatz* findet sich in letzterem dann gewöhnlich eine wandelbare Anzahl von Gefässen, welche durch ihre abnorme Lage und Verlaufsrichtung sich als *Collateralen* ergeben, die in Folge der Unwegsamkeit der normalen Hauptäste sich bedeutend erweitert haben. Sie dringen entweder durch den vorderen Sehnerventheil nach hinten, um sich mit dem Stamme der *Arteria oder Vena centralis* retinae zu vereinigen, oder aber stehen sie möglicher Weise zum Theile mit den *Ernährungsgefässen des Opticus* in Verbindung (*H. Müller*, *Wedl*).

Die *Kesselform* der Excavation hängt davon ab, dass das vordere Ende des Nerven *kegelig* zuläuft, nach hinten also *breiter* wird. Oefters soll nebst der Siebmembran auch noch der *Porus opticus* ausgehöhlt werden, so dass der Boden der Excavation trichterförmig und die *Gefässe* gegen die Nasenseite gedrängt erscheinen (*Schweigger*).

B. Der *serosen* Aderhautentzündung stehen Formen von Uveitis gegenüber, bei welchen die Producte nicht nur *deutlich wahrnehmbar*, sondern für die ganze *äussere* Gestaltung des Processes geradezu *bestimmend* sind.

1. Von einer dieser Formen, der *Retinochorioiditis exsudativa*, war schon die Rede (S. 177).

2. Eine andere Form kennzeichnet sich durch mehr minder massige *organisirbare Producte*, welche von Seite der *vorderen Uvealtheile* zu Tage gefördert werden, während die *eigentliche Aderhaut* entweder ganz *unverändert* scheint (*Iridokyklitis*) oder unter den Erscheinungen der *Chorioiditis serosa* Antheil an dem Processe nimmt (*Iridochorioiditis*).

Im Bereiche der *Iris* bringt sich die Wucherung vornehmlich durch *papillose Auswüchse* zur Geltung, welche den Pupillarrand in grösserem Umfange oder ringsum an die Vorderkapsel anlöthen (*Pupillarabschluss*), häufig aber auch in Gestalt eines Kapsel- oder falschen Staares das Sehloch völlig ausfüllen (*Pupillarverschluss*). Nebenbei finden sich bisweilen auch *Gummen*, *Granulationen* oder *Hypopyen*. In der Regel jedoch zeigt sich die Regenbogenhaut blos entzündlich *aufgelockert* und verfällt bald dem *Schwunde* (S. 239), wird theilweise *sehnig* entartet, theilweise zunderähnlich *morsch* und *zerreisslich*. Nicht selten auch schwillt sie nach Art eines Schwammes an und wird ganz *matsch*, während deren *Gefässe* völlig degeneriren, sich mächtig ausdehnen und nach Art der Kropfadern an der Oberfläche der Membran hervortreten. An der *hinteren Wand* der Iris kömmt es dann sehr häufig zur Bildung derber zäher *sehnenähnlicher Schwarten*. Dieselben resultiren aus der üppigen Wucherung der *hinteren Begrenzungsschichte* und des *Tapetes* und zeigen grosse Neigung zur Schrumpfung, zur Obsolescenz. Ihre *Dicke* wechselt sehr. Die *dünneren* sind öfters in dem Grade pigmentreich, dass sie fast gleichmässig dintenschwarz erscheinen. Die *dickeren* verhalten sich ganz wie Sehnengewebe und haben gewöhnlich eine graue, dunkel gefleckte Färbung. Sie hängen oft nur lose an der atrophirten Iris an, oder vielmehr, die zunderähnlich morschen Reste der *vorderen* Regenbogenhautschichten lassen sich in grossen Fetzen oder im Zusammenhange von den sehnig verdichteten obsoleten Ueberresten der *hinteren* Strata leicht trennen. In anderen Fällen jedoch greifen die sehnigen Massen durch die ganze Dicke der Iris durch, die Pseudohaut ist nur *stellenweise* mit kurzfaserigen morschen Rudimenten von *lockerem*

atrophirten Stroma überkleidet. Es stehen diese Membranen immer in *directem* Zusammenhange mit den die Pupille schliessenden Neubildungen, stellen gleichsam nur eine *Fortsetzung* derselben dar. Sie hängen der Vorderkapsel bisweilen bis nahe zum Rande an; häufiger jedoch ist ihr *peripherer* Theil durch Flüssigkeit von der Kapsel getrennt, die Verwachsung beschränkt sich auf die *Pupillarregion*.

Im Bereiche des *Strahlenkranzes* wiederholen sich ganz ähnliche Verhältnisse. Der Wucherungsprocess äussert sich hier vornehmlich durch Auflockerung des *Reticulum* oder vielmehr jener *dichten Lage* von Bindegewebe, welche die hintere Wand des Ciliarkörpers bildet. Es wachsen aus derselben zahlreiche halbkugelige oder elliptische, oft auch gestielte kolbige *Papillomata* hervor, welche dem Organe ein sehr rauhes, drusig warziges Aussehen geben. Gewöhnlich aber ist die Prolification eine weit üppigere und die Neubildungen gestalten sich unter allmäliger Verdichtung und Schrumpfung zu pigmentirten *mächtigen Schwarten*, welche mit jenen der Iris zusammenhängen und nach hinten hin sich in ein *zottiges Balkenwerk* auflösen, das in den mitwuchernden getrübten *Vordertheil des Glaskörpers* hineinwächst (S. 149).

Es bestehen diese Schwarten aus einer mehr weniger deutlich faserigen, von Molekularmasse und Fettkörnern in wechselndem Grade getrübten und von freiem Pigmente durchstreuten *bindegewebigen Grundlage*, welche in grösserer oder geringerer Menge theils auswachsende und in Kerntheilung begriffene, theils *junge* runde oder ovale Kernzellen und freie Kerne in sich schliesst. Dieselben sind zumeist *pigmentlos*, führen hier und da jedoch auch beträchtliche Quantitäten von Farbestoff und stellen dann ganz eigenthümliche sparrige Gebilde dar. Die *pigmentlosen* Formelemente häufen sich an manchen Orten an, bilden förmliche Lager, an anderen Orten ordnen sie sich zu Strängen, welche oft schon hohl sind und meist mit blindem, kolbig angeschwollenem Ende absetzen. Es sind dies die Anfänge der sich *neubildenden Gefässe*, welche sich allmälig mit Blut füllen, weiter sprossend sich verzweigen und in den Glaskörper hinein verlängern (*Wedl, Schiess-Gemuseus*).

In dem bindegewebigen *Stroma des Ciliarmuskels* und an den Wandungen der daselbst streichenden Gefässe weiset die Vermehrung der Kerne und die Infiltration mit einer serösen oder gelatinosen, oft stark getrübten und fetthaltigen Substanz auf die entzündliche Mitleidenschaft hin. Bisweilen kömmt es hier auch zur reichlichen Entwickelung von *Eiterelementen*. Die *Faserzellen des Muskels* selbst werden getrübt und verfettigen häufig. In den *Ciliarnerven* findet man analoge Veränderungen, sie verfettigen und sclerosiren. Oft atrophiren sie einfach, indem sie ihre Markhülle verlieren und das Ansehen von Axencylindern annehmen.

Die Degeneration des Strahlenkörpers und der Iris macht alsbald den *Humor aqueus versiegen*, so dass die *vordere Kammer* sich mehr und mehr verengert. Dafür wird aber öfters ein ziemlich stark klebriges gelbliches, an Eiweiss reiches, gerinnbares Fluidum in den abgeschlossenen *hinteren Kammerraum* ergossen und die Iris dadurch in Form eines *Kreiswulstes* nach vorne gestaut, oder bei *ungleicher* Resistenz ihres Gefüges stellenweise zu *kropfigen Buckeln* ausgedehnt.

3) Ein seltenes Vorkommniss sind *Abhebungen der Aderhaut. Anatomisch* sind sie bereits vor langer Zeit nachgewiesen worden (*Ammon*); doch hat man ihnen eine grössere Aufmerksamkeit erst zugewendet, seitdem sie ophthalmoskopisch beobachtet wurden (*Graefe, Liebreich*). Sie haben manche Analogien mit *Netzhaut*abhebungen. Es ist nämlich ein *seröses* oder *sulzähnliches* eiweissreiches Exsudat welches, von dem Aderhautgefüge ausgeschieden, sich vornehmlich in der *äusseren Pigmentschichte* ansammelt, deren Elemente auseinander zerrt, endlich durchreisst und die Chorioidea mehr und mehr von der Lederhaut trennt. Es hat meistens eine gelbliche *Farbe* und setzt kleine *Gerinnsel* an den Wänden der selbstgebildeten Höhle ab. In den festeren Massen zeigen sich *zellige Gebilde* mannigfaltiger Art, unter-

mischt mit pigmentirten Resten der Fusca und freiem Farbstoffe. Das Gefüge der *Aderhaut* trägt dabei nach den bisherigen anatomischen Untersuchungen die Charaktere eines mehr minder üppigen *Wucherungsprocesses*, ist bisweilen sogar beträchtlich *hypertrophirt* und von einem ähnlichen Producte *aufgequollen*. Man hat solche Abhebungen unter den *Ausgängen* der *Iridochorioiditis*, neben vorgeschrittenem *Augapfelschwund* und neben *Sclerochorioidalstaphylomen*, so wie in Gesellschaft von *Aderhautgeschwülsten* gesehen. Sie erreichen bisweilen eine bedeutende Höhe und Ausdehnung, ja es kann geschehen, dass die Aderhaut ihrer ganzen Fläche nach von der Sclera losgetrennt und nach innen hin gedrängt wird, so dass die Verbindung nur mehr von einzelnen Gefässen hergestellt wird (*Iwanoff*). Mitunter entwickeln sie sich jedoch auch *primär* und *sehr rasch*. Sie sind dann *beschränkteren* Umfanges und stellen sich als *kugelsegmentähnliche* Erhebungen von wechselnder Höhe und Fläche dar, deren Wände *straff* gespannt und jeder flottirenden Bewegung unfähig sind. Die Netzhaut läuft *glatt* über die Blase hinweg oder erscheint blos an deren Fusse etwas abgehoben. Bei richtiger Einstellung des Augenspiegels sieht man die Netzhautgefässe an dem Tumor emporklimmen und an der entgegengesetzten Wand wieder herabsteigen. *Unmittelbar dahinter aber gewahrt man in dem röthlichen Grunde das Gezweige der Wirbelgefässe deutlich durchschimmern.* Damit ist denn auch die Diagnose eines wässerigen oder sulzigen Ergusses unter die Aderhaut gesichert und eine Verwechselung mit *Blutextravasaten* oder mit *geformten Neubildungen*, welche die Chorioidea in ähnlicher Weise nach vorne bauchen können, ausgeschlossen (*Liebreich*). Als *Nebensymptome* sind Blutextravasate in der Netzhaut und Aderhaut etwas gewöhnliches. *Subjectiv* äussert sich der Process durch starke Herabsetzung des Sehvermögens bis zur *vollen Erblindung*. Es tritt mitunter eine *wahre Netzhautabhebung* dazu (*Graefe*). Der *gewöhnliche Endausgang* ist *Schwund des Augapfels* unter den Erscheinungen der *Iridochorioiditis*.

4. Eine *vierte* Form der Aderhautentzündung endlich, die *Chorioiditis suppurativa*, charakterisirt sich durch *eiteriges Product*. Sie lagert dasselbe theils *in das Aderhautgefüge selbst* ab, theils scheidet sie es *an die freie Oberfläche* der Chorioidea aus. Es zeigt sich der Eiter gewöhnlich *zuerst an den Gefässen* der Vasculosa und Fusca, seine Elemente sind massenhaft in dem die Gefässe begleitenden Bindegewebe zusammengedrängt und erfüllen nicht selten auch *die Lichtung des Rohres*, so dass einzelne Stammtheile auf weite Strecken hin schon mit *freiem* Auge als verzweigte eitergelbe Stränge verfolgt werden können. Bei *fortschreitendem* Processe aber wird auch bald *das Stroma* von Eiter durchsetzt und dieser entweder *gleichmässig* im Gefüge diffundirt, oder stellenweise in *so grosser Menge* angesammelt, dass der Herd *buckelförmig* in den hinteren Augenraum hervorspringt. Der Eiter ist übrigens bald *von vorneherein flüssig oder rahmartig*, bald ist das Product anfänglich derb und schmilzt erst *später*. In einzelnen Fällen hat es die Bedeutung eines *wahren Tuberkels*. Sehr oft ist es durch ausgetretenes *Blut* gleichmässig verfärbt oder gestriemt.

Ist der Eiter *flüssig*, *so geht das Stroma* der Aderhaut im Bereiche grösserer Herde meistens alsbald bis auf wenige pigmentirte fetzige Reste *völlig unter* und selbst die *Gefässe* widerstehen nicht lange dem Schmelzungsprocesse. Ist der Eiter aber *consistenter*, so kann man die Elemente des Stroma öfters noch deutlich erkennen. Die *pigmentirten Stromazellen* sind ganz unregelmässig durch einander geworfen und auseinander gedrängt von Massen neoplastischer Elemente, welche den Charakter der *Eiterkörperchen* tragen und in einer trüben fettreichen, mehr minder consistenten, fibrinösen *Zwischensubstanz* lagern, die oft in *überaus reichlicher* Menge das Gefüge durchdringt und aufquellen macht. Die *Pigmentzellen* als solche erscheinen dabei oft ganz *unverändert* oder blos etwas *blässer*, ihres Farbestoffes theilweise beraubt; oft aber auch bis in ihre Ausläufer von *Fett erfüllt*; seltener in *Kernwucherung* begriffen. Die *pigmentlosen Zellen* hingegen sind bei der Wucherung in *vorwaltendem* Masse betheiligt. Streckenweise, namentlich in den inneren Stratis der Vasculosa, *fehlen sie oft ganz*, indem sie in dem Prolificationsprocesse völlig vernichtet worden sind, bis auf ihre *Fortsätze*, welche als ein zartes feines Netzwerk die

neoplastischen Elemente umspinnen. Wo sie noch *vorhanden* sind, erscheinen sie sehr aufgetrieben, spindelig ausgewachsen und enthalten *zwei oder mehrere* trübe Kerne, die später unter Zerstörung der Zellenhülle frei werden und sich in wahre Eiterkörper umwandeln. Die *Gefässe* der Vasculosa gehen hierbei gewöhnlich zum grossen Theile völlig unter, werden comprimirt und endlich ganz zerstört. Die *Choriocapillaris* behauptet mitunter ziemlich lange ihre Integrität, eben so die *Elastica* und das *Tapet.* Doch früher oder später verfallen im Bereiche grösserer Herde auch *diese* Strata fast immer der Zerstörung. Die *Choriocapillaris* wird dann in dem eitrigen Producte ganz unkenntlich, die *Elastica* theilweise durchbrochen und aufgelöst. Indem der Eiter nach innen vordringt, wird das *Tapet* theilweise verschoben, seine Elemente über- und durcheinander geworfen und zum Theile nach innen geschwemmt. Ein Theil der Zellen löst sich auch durch *Verfettung* auf, während ein anderer vielleicht wuchert und zur Ausbildung grösserer Pigmenthaufen Veranlassung gibt, oder etwa bei der Entwickelung der an der freien Aderhautfläche vorkommenden Eiterablagerungen mitwirkt (*Wedl, Schweigger, C. Ritter, Schiess*).

Oefters *beschränkt sich die Eiterbildung auf eine oder die andere Portion der Aderhaut*, der *Rest* dieser Membran so wie der Strahlenkranz bieten die Erscheinungen einer einfach *serösen* Entzündung dar, sind dabei stark hyperämirt, ecchymosirt, sehr saftreich, aufgequollen, von einer trüblichen Flüssigkeit durchtränkt. In anderen Fällen ist bereits *der grösste Theil der Aderhaut* in umfangsreichen Eiterherden zu Grunde gegangen; zwischen diesen finden sich nur einzelne Stellen, an welchen die Aderhaut als solche noch besteht, aber ihres Pigmentes theilweise verlustig geworden ist, stark hyperämirt, ecchymosirt, serös infiltrirt und überdies von kleinen Eitertröpfchen und bisweilen von eitererfüllten Gefässen durchsetzt erscheint. Endlich trifft man nicht selten Fälle, in welchen *die Chorioidea ihrem ganzen Umfange nach* zerstört worden ist und gleichsam ersetzt wird von einem mehr weniger dicken, mitunter zu mächtigen Knoten anschwellenden Stratum eiteriger oder tuberkelartiger, ecchymotischer und von pigmentirtem Fetzenwerk durchstreuter Masse.

Fig. 33.

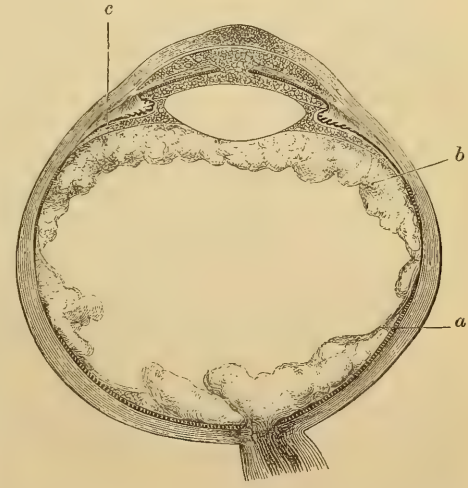

Sowie die übrigen Formen der Aderhautentzündung ist auch *die Chorioiditis suppurativa niemals rein, immer leiden die anderen Bulbusorgane* in sehr auffälligem Grade mit und zwar sehr oft in dem Grade und in der Ausdehnung, dass der Process die Bedeutung *einer suppurativen Panophthalmitis* gewinnt.

Die *Netzhaut* (Fig. 33 *a*) erscheint in Folge der entzündlichen Theilnahme stark getrübt, ecchymosirt und oft auch von ausgesprochen eitrigem Infiltrate verdickt oder gar zu käseähnlichen Knollen aufgetrieben. Gemeiniglich wird sie hierbei in Folge reichlichen Ergusses einer fettig trüben, dünn eitrigen Flüssigkeit ihrem ganzen Umfange nach *von der Aderhaut abgehoben* und zusammengefaltet. Streckenweise *schmilzt* sie, so dass ihre

Ueberreste in Gestalt fetziger Lappen im Glaskörperraume flottiren oder, falls die Schmelzung vornehmlich den *hinteren* Theil beträfe, sich an der hinteren Krystallwand zu einer dichten Masse zusammenballen *(Schweigger)*. In den *späteren* Stadien des Processes geht die Netzhaut in der Eiterung wohl auch *völlig unter*. Der *Glaskörper* zeigt sich immer schon im *ersten* Beginne stark getrübt, indem *seine* zelligen Elemente in einen überaus üppigen Wucherungsprocess verwickelt werden, vielleicht auch ein theilweises *Ueberschwemmen* von Eiterelementen aus den membranösen Umgebungen stattfindet (*Ritter, Schiess-Gemuseus*). Dann und wann trifft man ihn streckenweise von *compacteren* Eitermassen durchsetzt oder zu einer von eiterigen Flocken geschwängerten trüben Flüssigkeit *geschmolzen*. In einzelnen Fällen wird der *ganze Vordertheil* des Corpus vitreum in einen *Eiter- oder Tuberkelstock b* verwandelt, die Vitrina daselbst völlig verdrängt von einem käsigen Produkte. Dieses letztere erfüllt dann gewöhnlich auch den Petit'schen Canal *c*. *Im Strahlenkranze und der Iris* lagern meistens sehr beträchtliche Eitermassen, die mitunter zu kleinen *Abscessen* sich häufen und in Folge der Schmelzung *Substanzlücken* begründen, oder das Gefüge *gleichmässig* durchsetzen und die genannten Organe durch Suppuration *völlig* zerstören können. Nebenher gehen immer *massige Hypopyen*, ja dieselben füllen die Kammer gar nicht selten vollständig aus. Auch die *Hornhaut* ist gewöhnlich schon frühzeitig von eitrigem Producte infiltrirt und abscedirt. Sehr häufig verwandelt sie sich ihrer *ganzen* Ausdehnung nach in einen Eiterstock und schmilzt oder geht durch Brand zu Grunde. Selbst die *Lederhaut* infiltrirt sich öfters unter auffälliger Wucherung ihrer Bindegewebskörper mit einem fettigen trüben Producte, erweicht und wird ausgedehnt oder schwillt zu ganz erstaunlichen Dicken an. Oft *verschwärt* sie theilweise und gestattet dem intraocularen Eiter den Ausweg. Bisweilen wird sogar das den Bulbus umgebende *Orbitalgewebe* in einen Eiterstock verwandelt.

Eine besondere Erwähnung verdient das ausnahmsweise Vorkommen von *Miliartuberkeln* in der Aderhaut. Man hat dieselben bisher immer nur als Theilerscheinung einer *allgemeinen acuten Tuberkulose* gesehen. Sie stellen sich als kleine grauweissliche Knötchen dar, welche ausschliesslich im Gefüge der *Vasculosa* lagern und theilweise aus den pigmentlosen Zellen des Stroma hervorzugehen scheinen, zum allergrössten Theile jedoch den *Gefässen* dieser Schichte aufsitzen und aus der Wucherung der zelligen Elemente der *Adventitia* ihren Ursprung nehmen. Ihre Entwickelung findet *ohne* auffällige entzündliche Erscheinungen bei völliger Integrität der übrigen Strata statt (*Manz*). Auch ist einmal ein *grösserer* Tumor tuberkulosen Charakters in der Aderhaut gesehen worden (*Graefe*).

Es sind diese Fälle nicht zusammenzuwerfen mit den bereits oben angedeuteten, in welchen es sich um ein *tuberkulisirendes massenhaftes Product einer Panophthalmitis* handelt, das die *sämmtlichen* Organe des Augapfels infiltrirt und letzteren seiner *Totalität* nach in einen käsigen Tuberkelstock verwandelt, in welchem die einzelnen Bulbusbestandtheile öfters nur schwer mehr auseinander zu halten sind und welcher meistens bald an einem oder mehreren Orten zu zerfliessen beginnt, um nach eitrigem Durchbruche der Cornea sich nach Aussen zu entleeren. In einzelnen Fällen bleibt nichts übrig, als die auf das 4 und mehrfache verdickte Lederhaut, ja es schmilzt auch diese bisweilen bis auf kleine Reste, wenn der *Tod* dem Processe nicht früher ein Ende macht. Es wurden solche tuberkulose Panophthalmitides nämlich immer nur in den *letzten Stadien der Phthisis tuberculosa* beobachtet; das Auge bildet eines der *letzten* Glieder in der Reihe der Organe, welche an der allgemeinen Tuberkulose sich zu betheiligen pflegen.

Quellen: *Kölliker*, mikr. Anatomie II. Leipzig, 1854. S. 628. — *Henle*, Handbuch der Anat. II. Braunschweig, 1866. S. 611. — *H. Müller*, Würzburger Verhandlungen

der phys. med. Gesellschaft. X. S. 179, Würzb. naturwiss. Zeitg. II. S. 221, A. f. O. II. 2. S. 35, III. 1. S. 1, IV. 2. S. 277. — *Rosow*, A. f. O. IX. 3. S. 63, 65. — *Wittich*, ibid. II. 1. S. 124. — *C. Ritter* ibid. X. 1. S. 67, X. 2. S. 148. — *Babuchin*, Würzb. naturw. Zeitg. IV. S. 70, 81. — *Arlt*, A. f. O. III. 2. S. 87, 102, 103, 110. — *O. Becker*, Wiener med. Jahrbücher. 1863. S. 159, 170, 175. — *v. Reeken*, Ontleedkundig onderzoog v. d. Toestel v. acc. Utrecht, 1855. S. 37, 46. — *Cramer*, Het acc. vermogen etc. Harlem, 1853. S. 68. — *Helmholtz*, A. f. O. I. 2. S. 65. — *Henke* ibid. VI. 2. S. 53, 57. — *Klebs*, Virchow's Archiv. 21. Bd. S. 176. — *Todd-Bowman*, Phys. Anat. 1847. II. S. 27, Kölliker l. c. S. 635. — *Brücke*, Med. Zeitg. des Vereines f. Heilk. in Preussen. 1846. S. 130, Anat. Beschreib. des m. Augapfels, Berlin, 1847. S. 12, 17, 20. — *Mannhardt*, A. f. O. IV. 1. S. 269. — *G. Meyer*, Virchow's Archiv. 34. Bd. S. 380. — *Leber*, Denkschriften der Wiener k. Akademie der Wiss. 24. Bd. S. 299, 305, 308, 312, A. f. O. XI. 1. S. 1. — *Winther*, Experimental-Studien über die Path. des Flügelfelles. Erlangen, 1866. S. 5, 8—13. — *Kugel*, A. f. O. IX. 3. S. 128. — *Schweigger*, A. f. O. V. 2. S. 216, VI. 2. S. 320, IX. 1. S. 200, Vorles. über den Gebrauch des Augenspiegels. Berlin, 1864. S. 63. — *Sämisch*, Beiträge zur norm. und path. Anat. des Auges. Leipzig, 1862. S. 26. — *Coccius*, Ueber die Anwendung des Augenspiegels. Leipzig, 1853. S. 53. — *Liebreich*, A. f. O. IV. 2. S. 286, 290, 294.

Senile Veränderungen, *Nosologie*: *Wedl*, Grundzüge der pathol. Histologie. Wien, 1854. S. 330, Sitzungsberichte der Wiener k. Akad. der Wiss. 48. Bd. S. 384, 385, 386, 388, Atlas Cornea-Sclera, Retina-Opticus, Iris-Chorioidea. — *Donders*, A. f. O. I. 2. S. 106, IX. 2. S. 215, 217, kl. Monatbl. 1863. S. 503, 1864. S. 433. — *H. Müller*, Verhandlungen der Würzb. phys. med. Ges. 1855. 28. April, 1856. 8. März, 27. Dec., 1859. 28. Mai, A. f. O. II. 2. S. 1, 13, 28, 32, 40, 64, IV. 1. S. 363, 366, IV. 2. S. 1, 18, 20, 23, 30, 39. — *Schweigger*, Congress intern. d'ophth. Paris, 1864. S. 70, A. f. O. V. 2. S. 216, 219, 223, 227, 231, 233, 234, VI. 1. S. 143, 150, 151, 163, VI. 2. S. 258, 261, 265, 271, 274, IX. 1. S. 192, 202, Vorlesungen über den Gebrauch des Augenspiegels. Berlin, 1864. S. 126, 127, 144. — *Rosow*, A. f. O. IX. 3. S. 63, 75, 82. — *Iwanoff* ibid. XI. 1. S. 191, 193, 198. — *Mayrhofer*, Zeitschrift der Wiener Aerzte. 1860. Nro. 47. — *Liebreich*, kl. Monatbl. 1863. S. 488, Traité prat. des mal. d. yeux par Mackenzie. Bruxelles, 1857. II. S. LIII, A. f. O. V. 2. S. 259. — *Graefe*, A. f. O. I. 1. S. 371, 378, 380, II. 1. S. 210, III. 2. S. 457, 461, 464, 475, 479, 481, 484, 487, 551, 554, IV. 2. S, 143, 146, VIII. 2. S. 271, 276, 279, 284, 286, kl. Monatbl. 1864. S. 435. — *Haffmans*, A. f. O. VIII. 2. S. 124, 143, 157. 176. — *Ed. Jaeger*, Zeitschrift der Wiener Aerzte. 1858. S. 465, 470, 484, 488, Oesterr. Zeitschrift für prakt. Heilkunde. 1855. Nro. 4. — *Coccius*, Ueber Glaucom, Entzündung etc. Leipzig, 1859. S. 9, 12, 44, A. f. O. IX. 1. S. 1, 13, 16, 19. — *G. Braun*, A. f. O. IX. 2. S. 222, 225. — *Mackenzie*, Prakt. Abhandlung über die Krankheiten des Auges. Weimar, 1832. S. 685. — *Galezowski*, kl. Monatbl. 1865. S. 58. — *Klebs*, Virchow's Archiv. 19. Bd. S. 337, A. f. O. XI. 2. S. 242. — *Schiess-Gemuseus*, IX. 1. S. 22, 24, 33, 38, 39, IX. 3. S. 170, 175, 181, 184, 186, 193, 195. — *Pagenstecher und Sämisch*, klin. Beobachtungen. Wiesbaden, 1861. II. S. 74, 77, 83, 90. — *Ammon*, Zeitschrift f. Ophth. II. S. 247. — *Wardrop*, Essays on the morb. anat. etc. London, 1818. II. S. 64. — *Stellwag*, Ophth. II. S. 98, 146, 150, 151. — *C. Ritter*, A. f. O. VIII. 1. S. 1. 30, 52, 55, 60, 65. — *Heymann* ibid. VII. 1. S. 127, 130. — *Manz* ibid. IV. 2. S. 120, 124, IX. 3. S. 133, 135, 139, 140, 142, kl. Monatbl. 1863. S. 450.

1. Iridokyklitis, Iridochorioiditis.

Krankheitsbild. *Charakteristisch sind neben den Erscheinungen der exsudativen Iritis unverhältnissmässig hohe Grade von Sehstörung und entzündliche Trübungen des Glaskörpers.*

1. Das *Bild der Regenbogenhautentzündung* wechselt je nach der Intensität des Processes und nach dem Verlaufsstadium sehr bedeutend. *Stetig*

ist nur die meistens vollständige *Verlöthung des Pupillarrandes* mit der Vorderkapsel. In den *ersten* Perioden zeigen sich nebenbei bisweilen *Hypopyen, gummöse* Knoten u. s. w.; *späterhin* jedoch *fehlen* derlei Productanhäufungen fast immer, indem die vorderen Uvealpartien rasch dem *Schwunde* zu verfallen pflegen und so das Schaffungsvermögen theilweise einbüssen. Wo die Krankheit einige Zeit besteht, findet man daher gewöhnlich die Symptome der *Entzündung* mit jenen des *Schwundes* (S. 239) gepaart. Dazu kommen in der Regel die Merkmale *tiefer Gefässentartung.* Es treten einzelne mächtig ausgedehnte Stammtheile an der Oberfläche der Regenbogenhaut hervor, verlaufen daselbst eine Strecke weit, verzweigen sich und verschwinden wieder in der Tiefe. Auf ihre Rechnung sind die nicht seltenen, zeitweilig sich wiederholenden *Blutergüsse* zu setzen, welche im Kammerraume beobachtet werden. Mit der Atrophie im Zusammenhange steht eine beträchtliche Verminderung der *wässerigen Feuchtigkeit*, die Kammer wird immer enger, bis die Iris am Ende der Wasserhaut anliegt. Die sehr verfärbte und stellenweise sehnig entartete Regenbogenhaut erscheint dann oft in flacher Wölbung *straff gespannt.* In anderen Fällen ist sie von einer im hinteren Kammerraume gesammelten gelblichen eiweissreichen klebrigen Flüssigkeit an einzelnen Orten *buckelig vorgebaucht*; oder sie tritt ihrer Gesammtheit nach in Gestalt eines *Ringwulstes* an die Cornea heran, dessen centrale Wand gegen die Verschlussmasse des engen, meist zackigen Sehloches *steil* abfällt, während die äussere Wand sich *flach* gegen die Peripherie hin abdacht. Mitunter ist die ins Schiefergraue oder Fahlbraune entfärbte Regenbogenhaut sichtlich *gelockert* oder hat ein kropfig *geblähtes* Aussehen, ihre Oberfläche ist voll von drusigen Erhabenheiten und einspringenden Furchen, sammtähnlich rauh oder bisweilen auch von einem missfärbigen schimmelartigen *Belege* überkleidet.

2. Rings um die Hornhaut macht sich immer eine mehr minder starke *episclerale Gefässeinspritzung* bemerkbar. Oft nimmt auch der vordere Gürtel der *Augapfelbindehaut* an der Congestion Antheil und bedingt die Entwickelung eines mächtigen *Gefässkranzes*, ja mitunter geht *entzündliches Oedem* der Conjunctiva bulbi und selbst der Lider nebenher. Die Hyperämie ist nur selten und dann immer blos anfänglich *vorwiegend arteriel*, in der Regel trägt sie entschieden den *venösen Charakter.* Oefters und namentlich in den *späteren* Stadien des Processes sieht man eine auffallend grosse Zahl stark ausgedehnter, von dunklem Blute strotzender Zweige aus der Vorderzone der Lederhaut hervortreten, sich zu groben Netzen verschlingen und dann, zu grösseren Stämmen vereinigt, geschlängelten Laufes am Augapfel nach hinten streichen. Es weiset diese Ueberfüllung der vorderen Ciliarvenen auf Strömungshindernisse in den *Wirbelgefässen* hin, hat eine ausgesprochen *collaterale* Bedeutung und ist von den Veränderungen im Bereiche der eigentlichen *Aderhaut* abhängig.

3. *Die Spannung der Bulbuskapsel* ist in den ersten Perioden des Leidens häufig etwas *vermehrt, wechselt* aber dem Grade nach im Einzelnfalle innerhalb kurzer Zeiträume, bringt also Veränderungen in den *Binnendruckverhältnissen* zur objectiven Wahrnehmung. In dem späteren Verlaufe wird der Augapfel in der Regel *auffallend weich* und deutet damit auf eine Abnahme des *Bulbusinhaltes*, auf vorgeschrittenen Schwund der inneren Gebilde hin.

4. *Ophthalmoskopisch* verräth sich der Process, falls das Sehloch für directes Licht noch durchgängig ist, nur durch starke *Trübung des Glaskörpers*, da diese den Augengrund völlig verhüllt. Die Trübung ist gemeiniglich *diffus*, nur hier und da zu unbestimmt begrenzten strang- oder blattartigen Zügen verdichtet. Seltener erscheint sie *figurirt*, man sieht in dem dichten Nebel hinter der Pupille verzweigte Zotten oder grobe Balkennetze mit zwischengestreuten flockigen Massen. Sie ist meistens über den *ganzen* Glaskörper verbreitet, concentrirt sich jedoch bisweilen an einzelnen Stellen, besonders in der Nähe des Strahlenkörpers.

5. *Die Sehschärfe* ist stets *tief* gesunken, viel tiefer, als dass sich der Verlust lediglich aus den Exsudationen im Bereiche des Sehloches und selbst aus der Trübung der dioptrischen Medien überhaupt erklären liesse, das Auge ist im eigentlichen Wortsinne *amblyopisch* geworden und offenbart so die Mitleidenschaft des *lichtempfindenden* Apparates. Es lagert sich, so klagen die Kranken, über das Gesichtsfeld ein dichter Nebel oder Rauch, welcher anfänglich heller zu sein pflegt und auch wohl dem Grade nach stark wechselt, mit der Zeit aber immer dunkler wird und das Erkennen von Gegenständen mehr und mehr erschwert, wenn nicht ganz unmöglich macht. Bei genauerer Untersuchung erkennt man oft schon ganz deutlich *Einschränkungen des Gesichtsfeldes*, welche von einer peripherischen Stelle beginnend sich allmälig ausbreiten, endlich über das Centrum hinwegschreiten und das Sehvermögen auf *quantitative* Lichtempfindung zurückführen oder gänzlich *vernichten*. Es handelt sich dann meistens nicht mehr blos um eine einfache *entzündliche* Mitleidenschaft der Retina und des Opticus, sondern um viel tiefere Vegetationsstörungen, welche den Process namentlich in den späteren Verlaufsstadien zu begleiten pflegen, um *progressiven Nervenschwund*, um *Netzhautabhebung*, um eine *Excavation der Papille*. Der *Ort* und die *Umrisse* der Gesichtsfeldbeschränkung lassen den einen oder den anderen der genannten Zustände manchmal mit Wahrscheinlichkeit diagnosticiren.

6. Mit der Abnahme des Sehvermögens stellen sich oft *subjective Lichterscheinungen* ein, farbige oder weisse Punkte, Sterne, Räder, Flammen, Blitze u. s. w. Sie treten vorzugsweise im *Dunklen* hervor und steigern sich bei circulatorischen oder nervösen Aufregungen des Kranken.

7. Auffällige *Schmerzen* fehlen nicht selten; öfter jedoch sind dieselben vorhanden und wechseln ausnehmend dem Grade und der Art nach. Sie sitzen bald im Auge selber, bald strahlen sie nach den einzelnen Zweigen des fünften Nerven aus. Sie machen gerne *paroxysmenartige* Anfälle, welche typisch oder zu unregelmässigen Zeiten wiederkehren und mehr weniger vollständige Remissionen zwischen sich haben. Sie sind nicht selten mit *Lichtscheu* gepaart.

Bisweilen beobachtet man ausserdem einige *Verstimmung der Magennerven*, welche sich durch Appetitlosigkeit, Ueblichkeiten, Erbrechen beurkundet. *Fieberbewegungen* sind bei acuten Fällen etwas Gewöhnliches.

8. Häufig erscheint die Iridochorioiditis combinirt mit *Keratitis punctata*, mit den Erscheinungen der *Hydromeningitis*, der *Capsulitis* und manchmal auch mit jenen der *Phakeitis*. Auch sind in den späteren Stadien der *Polar-* und *Glaskörperstaar* nichts ganz Ungewöhnliches. Es werden eben bei Entzündungen der Uvea fast *sämmtliche* Organe des Auges in Mitleiden-

schaft gezogen und bringen dies mehr oder weniger deutlich zur objectiven Wahrnehmung.

Ursachen. Die Aetiologie der Iridochorioiditis fällt grossen Theiles mit jener der *einfachen* Regenbogenhautentzündung zusammen. In der That können *dieselben* Schädlichkeiten, welche als gewöhnliche Anlässe der *Iritis* aufgeführt werden (S. 236), unter Umständen auch den Strahlenkranz und die Aderhaut zur entzündlichen Wucherung anregen.

Mitunter ist die *In- und Extensität der Reizwirkung* der Grund, dass sich der Process nicht auf die Iris beschränkt, sondern sich rasch über den *ganzen Uvealtract* ausbreitet, oder gleich von vorneherein die Bedeutung einer *Iridochorioiditis* gewinnt. Am häufigsten geschieht dies in Folge starker *Erschütterungen* des Auges; in Folge *durchdringender Wunden*, besonders wenn sie mit Zerrung, mit Quetschung der Theile, mit Verlust sehr beträchtlicher Mengen von Glaskörperflüssigkeit verbunden sind; wenn ein *fremder Körper* in den *Vordertheil des Augapfels* eindringt und einige Zeit daselbst verweilt, oder wenn massenhaft *Blut* in den Binnenraum ergossen wird; wenn der *Krystallkörper dislocirt* wird und auf gefäss- und nervenreiche Organe drückt, wenn die *Kapsel verletzt* wurde, die Linse sich nachträglich aufbläht und die Eingeweide des Bulbus mechanisch reizt u. s. w. Es spielen darum auch *Staaroperationen* eine wichtige Rolle in der Aetiologie der Iridochorioiditis, namentlich solche, bei welchen mächtige Trümmer oder der ganze Krystall im Auge zurückbleiben, oder behufs der Herausbeförderung eines grossen Kernes eine ausgedehnte Wunde gesetzt werden muss, der operative Vorgang ein sehr schwieriger, an Hindernissen reicher oder roher, gewaltsamer ist.

Auch die *Oertlichkeit der Reizeinwirkung* ist nicht ohne Einfluss. Verletzungen der *Ciliargegend*, selbst ganz unscheinbare, sind erfahrungsmässig weit gefährlicher, führen viel öfter zur Iridochorioiditis, als analoge Verwundungen der Regenbogen- oder Aderhaut. Es scheint, dass der sehr grosse Nervengehalt des Strahlenkranzes in dieser Beziehung von hoher Bedeutung ist.

Für die verhältnissmässig geringere Neigung der Chorioidea, auf Traumen mit Heftigkeit zu reagiren, sprechen unter anderem Fälle von *isolirter Aderhautberstung*. *Anatomisch* hat man derlei Rupturen bei unverletzter Lederhaut und Netzhaut erst einmal nachgewiesen (*Ammon*), doch liegen bereits eine Reihe von *ophthalmoskopischen* Beobachtungen vor. Die *Veranlassung* ist stets ein Schlag, Stoss, Wurf u. s. w., welcher das Auge mit *grosser* Gewalt trifft und zu einer plötzlichen Formänderung mit Dehnung der Bulbuskapsel zwingt. Kurz darnach finden sich im Hintertheile des Binnenraumes *massige Blutergüsse*, welche sich gewöhnlich alsbald mit *Trübungen des Glaskörpers* vergesellschaften und den Augengrund verhüllen. Weiterhin saugen sich aber die Extravasate auf und hinterlassen oft zerstreute Fladen von dunkelgefärbten Gerinnseln, welche der *Aderhaut* auflagern und sich allmälig, wenigstens theilweise, in Haufen schwarzbraunen körnigen *Pigmentes* umwandeln. Sie treten, indem sich auch die dioptrischen Medien mehr und mehr aufhellen, am Ende *klar* hervor und daneben zeigen sich im Augenspiegelbilde die *Aderhautrisse* in ihrer höchst eigenthümlichen und kaum zu verwechselnden Form. Sie erscheinen nämlich als *schmale lange helle Streifen*, welche von dem umgebenden, meistens *wenig veränderten* Augengrunde sehr stark abstechen. Sie liegen stets in der *hinteren Hälfte* der Aderhaut und zwar fast immer an der *äusseren* Seite der Papille, in verschiedenem Abstande von derselben. Ihre *Axe* steht gewöhnlich fast *senkrecht* oder doch in *grossem* Winkel zur Richtung der Meridiane und ist oft merklich *gekrümmt*, bildet einen dem Rande des Sehnerveneintrittes concentrischen Bogen. Die *Grundfarbe* der Streifen ist das helle Sehnenweiss der hier *blossliegenden*

Lederhaut. Darauf sieht man schmutzig gelbliche oder bräunliche Zeichnungen mit wolkig verschwommenen Grenzen, unregelmässige Haufen dunklen Pigmentes, dann und wann auch ein Aderhautgefäss, welches aus der Sclera hervortritt und sogleich in den Rissrand der Chorioidea übergeht, oder quer über die ganze Breite des Streifens hinwegstreicht. Die *Ränder der Ruptur* sind streckenweise scharf, bisweilen etwas aufgeworfen, häufig stark pigmentirt. Streckenweise jedoch erscheinen sie oft fetzig rauh oder roth verwaschen. Die Risse *theilen sich* manchmal in zwei oder drei Schenkel oder Zacken, welche jedoch im Allgemeinen die Richtung des Haupttheiles ziemlich beibehalten. Die *einzelnen Enden* laufen bald spitz zu und bewahren ihre scharfen Grenzen, bald verlieren sie sich ganz allmälig in den normalen Augengrund, setzen sich als hellrothe, wolkig gezeichnete Bänder eine Strecke weit fort. Nur ausnahmsweise berstet die Aderhaut an *Einer einzelnen* Stelle (*Graefe*); in der Regel sind *zwei* Rupturen vorhanden (*Hirschler*). Doch kommen auch Fälle vor, wo die Chorioidea an *drei* (*Haase*) und mehr Stellen eingerissen ist. So fand sich einmal (Fig. *O*) *innerhalb* des gelben Fleckes ein mächtiger Riss, welcher nach oben und unten je in zwei Zacken auslief. *Ausserhalb* der Macula lutea, gleichfalls in der Höhe der Papille, war die Aderhaut in kurzem Abstande *zweimal* geborsten und zwar erschien die *innere* Ruptur einfach, die *äussere* aber verzweigte sich in zwei obere und zwei untere lange Schenkel. Ein schräges Querjoch verband den inneren Riss mit dem inneren unteren Schenkel der äusseren Ruptur und so stellten beide zusammen eine fünfzackige Figur mit kurzem Mittelstücke dar. Zwischen den unteren Schenkeln des *innersten* Risses und dem einfachen unteren Ende der *mittleren* Ruptur bemerkte man einen kürzeren, etwas schräg laufenden, isolirten *weissröthlichen* Streif mit wenig scharfen Rändern. Zwei ganz ähnliche kürzere röthliche Streifen lagen in verschiedener Höhe nahe dem unteren äusseren Rande der Papille, die nach unten hin ausgebuchtet war und eine stumpf birnförmige Gestalt hatte. — Die *Netzhautgefässe* streichen mit seltenen Ausnahmen (*Graefe*) *ohne* Unterbrechung oder Ablenkung quer über die hellen Streifen hinüber. Die Retina nimmt also in der Regel *keinen* Antheil an der Berstung und lässt in den späteren Stadien überhaupt keine auffälligen krankhaften Veränderungen wahrnehmen, verhält sich vielmehr ziemlich normal. Selbst die *Functionsstörung* ist eine verhältnissmässig geringe. Die *Sehschärfe*, welche unmittelbar nach der Schädlichkeitseinwirkung durch die Blutergüsse und die nachfolgende entzündliche Reaction immer sehr vermindert und gewöhnlich auf *quantitative* Lichtempfindung herabgedrückt ist, pflegt sich mit dem Fortschreiten der Resorption *wieder zu heben* und kann selbst der Norm *nahe* stehende Grade erreichen (*Sämisch*). Gewöhnlich aber bleibt doch ein starker Nebel oder Rauch zurück, welcher nur die Wahrnehmung *grösserer* Gegenstände und allenfalls die *Selbstführung* gestattet. In einzelnen Fällen ist eine peripherische *Einschränkung des Gesichtsfeldes* nachzuweisen (*Hirschler*). Dieselbe steht jedoch nicht immer in *directem* Zusammenhange mit der Ruptur der Aderhaut oder mit *traumatischen* Beschädigungen der Retina, sondern kömmt oft auf Rechnung der *nachfolgenden entzündlichen Reaction* und ihrer *späteren* Consequenzen. Als solche hat man in einem Falle *progressiven Sehnervenschwund* (*Frank*), in einem anderen eine glaucomatöse *Excavation* (*Streatfield*) und in einem weiteren eine partielle *Netzhautabhebung* (*Sämisch*) beobachtet. Dagegen unterliegt es kaum einem Zweifel, dass die häufig vorhandene Trägheit, Erweiterung und unregelmässige Gestalt der *Pupille* von einer Dehnung oder Berstung der in der Fusca streichenden *Ciliarnerven* abhängig sei (*Ammon*, *Hirschler*). Der Grund, warum bei einwirkenden stumpfen Gewalten gerade der *hintere* Theil der Aderhaut zu Berstungen neigt, ist nicht hinlänglich aufgeklärt. Es scheint, dass die straffere Verbindung mit der Lederhaut dabei eine Rolle spiele. Jedenfalls hindert dieselbe eine *rasche Vertheilung* der Zugwirkung, welche bei einer gewaltsamen Dehnung der Bulbuskapsel nothwendig auf die innen anliegenden Membranen ausgeübt werden muss. In dem *lose* anhaftenden *vorderen* Aderhautgürtel und in der blos leicht angeklebten Netzhaut ist eine rasche Vertheilung der Spannung viel leichter möglich. Anfänglich scheinen die Rissränder *nicht zu klaffen* (*Ammon*), sondern erst später, möglicher Weise in Folge von *Schrumpfung*, aus einander zu weichen. Die *hellrothen* Streifen und die verwaschenen *röthlichen Enden* der sehnigweissen Rissstellen dürften nicht sowohl auf wirkliche Substanzlücken, als vielmehr auf *Schwund des Gefüges*, veranlasst durch starke Dehnung, zu beziehen sein.

Noch leichter als derlei Rupturen werden im Bereiche der Aderhaut *einfache Gefässberstungen* und damit gesetzte *Blutergüsse* vertragen. Es stellen sich dieselben

bisweilen *spontan*, oder in Folge *plötzlicher Circulationsstörungen* durch heftiges Niessen, Husten, Erbrechen, überhängende Kopflage u. s. w. ein; setzen dann aber wohl immer *Erkrankungen der Gefässwände* durch atheromatose Processe oder entzündliche Auflockerung etc. voraus. Oefter jedoch sind sie *traumatischen Ursprunges* oder aus einer *Aufhebung des intraocularen Druckes* in Folge *pathologischer* Verhältnisse oder theilweiser *Entleerung* der dioptrischen Medien durch eine Wunde der Horn- oder Lederhaut abzuleiten. Wo der *Bulbusinhalt* sich vermöge eingetretener Atrophie der Theile oder wegen einfachen Abfluss durch eine Substanzlücke der Kapsel *vermindert* hat, können die Extravasate überaus *massenhaft* werden, die Grenzhaut der Chorioidea durchbrechen und die Netzhaut vor sich treiben oder zerreissen und in den Glaskörper austreten (S. 151), bei durchbohrenden Hornhautwunden auch wohl den Ciliarmuskel absprengen und bedenkliche *Blutverluste* begründen. Wo jedoch die Bulbuskapsel *unverletzt* und der intraoculare Druck nicht weit unter das Normale gesunken ist, sind reichlichere Ergüsse und dadurch gesetzte Berstungen der Grenzhaut und der Netzhaut *Ausnahmen;* die *hämodynamischen* Verhältnisse des Binnenraumes lassen dieselben schwer zu (S. 12), es seien denn die Bedingungen einer raschen *Aufsaugung des Glaskörpers* günstig, wo allerdings Blut in dem Masse nachrücken kann, als der normale Inhalt des Augapfels sich vermindert. Es *sitzen* die Extravasate in der Regel *zwischen der Aderhaut und Sclera*, oder theilweise in der eigentlichen *Gefässschichte*, äusserst selten zwischen der *Grenzhaut und Vasculosa*, sind bisweilen recht *zahlreich* und pflegen sich in nicht langer Zeit bis auf kleine Pigmenthaufen aufzusaugen. *Ophthalmoskopisch* stellen sie sich im *frischen* oder doch nicht veralteten Zustande als dunkel blutrothe Flecke mit unregelmässigen, bisweilen verwaschenen Umrissen dar. Sie unterscheiden sich von *Netzhauthämorrhagien* dadurch, dass die retinalen *Gefässe* in ihrem Bereiche ganz deutlich mit ihren scharfen Grenzen wahrgenommen werden, also nicht wie bei letzteren in den Extravasaten verschwinden. Wo aber *kein* solches Gefäss über den Erguss hinwegläuft, gibt die *tiefere* Lage und der Umstand einen diagnostischen Anhaltspunkt, dass die Netzhauthämorrhagien an ihren Rändern oft *gestrichelt* erscheinen, indem sie sich in den Lücken zwischen den Nervenfasern auszubreiten pflegen. Selten schimmern grössere Aderhautextravasate *durch die Lederhaut* durch und lassen sich so direct erkennen. *Sehstörungen* werden durch *einfache* Aderhautblutungen nicht leicht unmittelbar begründet. Wo sich solche geltend machen, sind meistens die nebenhergehenden Verletzungen oder die nachfolgende, wenn auch geringe, entzündliche Gegenwirkung der nächste Grund. Selbst in dem Falle, als wegen grösserer Massenhaftigkeit des Ergusses die *Netzhaut hervorgestaut* würde, kann sich die damit gesetzte Functionsbeirrung nicht offenbaren, weil ein solches Ereigniss tiefe krankhafte Veränderungen voraussetzt und weil die damit verknüpften Hemmungen des Wahrnehmungsvermögens jene völlig verhüllen.

Häufiger indessen, als die In- und Extensität so wie der Ort der Schädlichkeitseinwirkung, ist die *Dauer des Reizes* der Grund, dass der entzündliche Process von der Iris aus sich allmälig auf den Strahlenkranz und die Aderhaut fortpflanzt. Wo nach Ausbruch der Regenbogenhautentzündung das *ätiologische Moment* oder *andere Irritamente* in ihrem verderblichen Einflusse *beharren*, gewinnt der Process in der That gar bald die Bedeutung einer *Iridochorioiditis.* Diese trägt darum auch häufig den *syphilitischen Charakter*, ist eine Folge vernachlässigter oder unzweckmässiger Behandlung einer specifischen Iritis.

Uebrigens liegt in den *Verlöthungen des Pupillarrandes* mit der Vorderkapsel, wie selbe durch Iritiden so häufig begründet werden, ein *überaus wirksamer* Factor für fortdauernde Reizzustände, folgerecht also für allmälige Ausbreitung des entzündlichen Vorganges über den *gesammten* Uvealtractus und damit auch über den ganzen Augapfel (*Graefe*). *Theilweise* und *zerstreute* hintere Synechien sind in dieser Beziehung laut täglicher Erfahrung *weniger bedrohlich*, wohl aber *totale* oder *nahezu totale.* Wo ein solcher *Abschluss* oder *Verschluss* des Sehloches besteht, wiederholen sich in der Regel fort und fort Anfälle von Iritis und bald nehmen auch die tieferen

Bulbusorgane Antheil, es gesellen sich zu den Erscheinungen der Regenbogenhautentzündung jene der Kyklitis und Chorioiditis, ja sehr oft wird auf *sympathischem* Wege auch der *andere Augapfel* in entzündliche Mitleidenschaft gezogen. Jedenfalls sind derlei hintere Synechien ein überaus kräftiges *disponirendes Moment*, welches macht, dass *geringfügige* äussere oder innere Reize, welche sonst ohne allen Schaden leicht vertragen werden, die vorhandenen Störungen zu einem manifesten Wucherungsprocesse anfachen. Doch bedarf es dann zur Anregung der Recidiven wahrscheinlich nicht immer eines *äusseren* Anstosses; die Zerrung und Dehnung, welcher die verwachsene Iris ausgesetzt ist, genügen möglicher Weise an sich, um heftige Reizzustände und weiterhin Entzündungen zu veranlassen. Der Umstand, dass *Hebung* der Spannung durch theilweise Ausschneidung der Regenbogenhaut die Neigung zu Recidiven vermindert oder tilgt, spricht sehr für eine solche Annahme. Andererseits werden erwiesener Massen auch *vordere Synechien* gerne die Ursache recidivirender Iritiden, wenn durch *Vorbauchung des narbigen Theiles der Cornea* die eingewachsene Partie der Regenbogenhaut einer höhergradigen Spannung ausgesetzt wird. Diese Iritiden nehmen auch einen ganz ähnlichen Verlauf und machen ganz gleiche Ausgänge, wie die durch *hintere* Synechien vorbereiteten oder direct begründeten *(Graefe)*.

Die Iridochorioiditis ist ausserdem oft insoferne eine *secundäre*, als der Uvealtract erst in *zweiter* Linie ergriffen wird, oder *ursprünglich* in einer *anderen* Form erkrankt war. Ihr Auftreten bildet sehr oft die *Schlussscene* mannigfaltiger anderer Processe, der Netzhautabhebung, der exsudativen Retinochorioiditis, des Glaucoms, ectatischer Vorgänge in der Lederhaut u. s. f. Ein *unmittelbarer* Zusammenhang mit Scrophulose *(Arlt)* Rheumatismus, Gicht etc. besteht nicht.

Verlauf. Entwickelt sich die Iridochorioiditis in Folge einer *das Auge treffenden intensiven reizenden Schädlichkeit,* so ist ihr Auftreten meistens ein acutes, sie trägt den *sthenischen* Charakter, steigt binnen kurzem unter sehr heftigen Schmerzen und den Erscheinungen einer intensiven localen Blutwallung zu ihrem Höhenpunkt und führt ebenso rasch zu ständigen Ausgängen; oder lenkt allmälig in den *chronischen* Verlauf ein und schleicht dann unter zeitweisen Exacerbationen und Remissionen Wochen, Monate und Jahre lang fort, bis endlich ein Stillstand eintritt, oder die völlige Atrophie der Bulbusorgane der Entzündung wenig Boden mehr bietet.

In den *übrigen* Fällen und namentlich bei den *secundären* Formen stellt sich die Iridochorioiditis oft in *subacuter* Weise ein, neigt aber gleich von vorneherein schon zum *chronischen* Decurse, in welchen sie alsbald übergeht, um dann nur zeitweilig, spontan oder in Folge von Schädlichkeitseinwirkungen, wieder aufzuflackern. Oft jedoch treten die Erscheinungen der Iridochorioiditis nur *ganz allmälig* hervor, gesellen sich beziehungsweise zu jenen der primären Krankheit.

So geschieht es öfters, dass Kranke über einen auffällig raschen *Verfall des Sehvermögens* an einem oder dem anderen Auge klagen; es lagert sich, so sagen sie, ein dicker Nebel oder Rauch über das ganze Gesichtsfeld und nimmt von Tag zu Tag zu. *Schmerzen* pflegen zu fehlen oder doch unerheblich zu sein; dann und wann geht einige *Lichtscheu* nebenher. *Objectiv* zeigt sich eine meist sehr geringe *episclerale* Gefässeinspritzung, welche überdiess oft auf einzelne *Bogentheile* des

vorderen Lederhautgürtels beschränkt ist. Dagegen erscheint der *Humor aqueus* gewöhnlich deutlich und mitunter flockig getrübt; öfters ist nebstbei das *Cornealepithel* merklich gelockert oder gar gestippt, während die eigentliche *Hornhautsubstanz* ihre Durchsichtigkeit vermindert und ein sulzähnliches Ansehen gewonnen hat. In einzelnen Fällen kommen auch schon die charakteristischen Exsudathäufchen der *Keratitis punctata*, einer *häufigen* Begleiterin der *späteren* Processstadien, zum Vorschein. Die *Regenbogenhaut* ist an einer oder der anderen Stelle, der Episcleraleinspritzung entsprechend, sichtlich aufgequollen, im hohen Grade entfärbt und nicht selten von einem fahlen schimmelähnlichen Belage überkleidet, dabei überaus träge beweglich, die Pupille selbst durch Atropin nur wenig erweiterbar und ihr Rand fast immer schon durch einzelne papillose Auswüchse an die Vorderkapsel geheftet. Alsbald entwickeln sich im Bereiche der missfärbigen Irispartie einzelne mächtig ausgedehnte, von dunklem Blute gefüllte Gefässe, welche sich an der Oberfläche verzweigen und gerne Blutergüsse in die Kammer veranlassen. Der *Glaskörper*, soweit er dem Augenspiegel zugänglich ist, zeigt sich diffus getrübt. Einmal an diesen Punkt angelangt, schreitet der Process entweder in *gleichmässigem* Tempo weiter, oder unter zeitweiligen auffälligen *Verschlimmerungen*, während welchen die Injection der Ciliargegend zunimmt, oft auch der intraoculare Druck etwas steigt und, besonders wegen merklicher Verdichtung der Glaskörpertrübung, die Sehstörung wächst. Dabei breitet sich der ursprüngliche Herd in der Iris mehr und mehr aus, die an seiner Oberfläche hervortretenden Blutadern kriechen gleichsam weiter, oder es bilden sich *neue* Herde und fliessen nach und nach zusammen. Die Aufquellung des Regenbogenhautgefüges wird dabei immer deutlicher, so dass die Iris am Ende in Gestalt unregelmässiger kropfähnlicher Buckeln in die Kammer vorspringt, ein schwammähnlich aufgelockertes Ansehen gewinnt. Mitlerweise vermehren sich auch die *Anheftungen* des Pupillarrandes an die Vorderkapsel, das Sehloch wird enger und unregelmässiger, bis es endlich nur mehr als ein kleiner zackiger Sehnenpfropf in der Mitte der aufgeblähten und nach vorne getriebenen Regenbogenhaut zur Wahrnehmung kömmt. Von hier aus beginnt nun das Irisgefüge *sehnig* zu entarten, es schrumpft *stellenweise* zu derben grauen Streifen und Fladen, wobei die ausgedehnten Gefässe wieder verschwinden; das Sehvermögen sinkt mehr und mehr auf quantitative Lichtempfindung, in der vorderen Episcleralzone zeigen sich mächtig ausgedehnte, unter einander verschlungene Venenstämme und die Abnahme der Bulbusresistenz lässt keinen Zweifel mehr, dass der *ganze Augapfel* bereits *im Schwunde* begriffen sei.

In anderen Fällen hebt die Krankheit mit einer starken *Gefässeinspritzung* der vorderen Episcleralzone und einer mehr oder minder heftigen *Ciliarneurose* an. Die *Iris* erscheint dabei etwas entfärbt, besonders wenn gleichzeitig das Kammerwasser getrübt ist, bewegt sich aber noch ziemlich gut und lässt nur spärliche papillose Auswüchse, wenn überhaupt, am Pupillarrande erkennen; oder es bilden sich unter den genannten Erscheinungen von Zeit zu Zeit *Hypopyen*, welche rasch wieder verschwinden oder doch in ihrer Grösse sehr wechseln. Die auffällige Röthung und die Empfindlichkeit der Ciliargegend, zusammengehalten mit den nachträglich erweisbaren flockigen Trübungen der *vorderen Randtheile* des Glaskörpers und der davon abhängigen unverhältnissmässigen Abnahme der *peripheren* Sehschärfe, sprechen für ein *vorzugsweises* Ergriffensein des *Strahlenkranzes* und daher hat man denn auch diese Fälle in neuerer Zeit als *reine* und beziehungsweise als *eitrige Kyklitis* beschrieben (*Graefe*). Der Process geht häufig wieder *zurück*, obgleich er sich bei der *letzteren* Form oft recht hartnäckig erweiset. Oft jedoch und zwar vornehmlich auch bei der *zweiten* Form greift er weiter, die Betheiligung der *Regenbogenhaut* wird immer deutlicher und endlich treten die auf *Chorioiditis* zu beziehenden Erscheinungen hinzu, die Krankheit verläuft fürder als *Iridochorioiditis* in der oben beschriebenen Art.

Das Leiden ist mit seltenen Ausnahmen *anfänglich auf ein Auge beschränkt, pflanzt sich* jedoch durch eine Art *Sympathie* unter Vermittelung der *Ciliarnerven* oder der sie begleitenden *sympathischen* Fäden (*H. Müller*) *überaus gerne auf das andere Auge fort.* Es geschieht dies oft schon in sehr *frühen* Perioden, besonders dort, wo der Process durch ausgebreitete Verwachsungen des Pupillarrandes mit der Vorderkapsel, durch Zerrung der Iris von Seite ectatischer durchgreifender Hornhautnarben, durch einen

im Bulbus stecken gebliebenen fremden Körper, durch Lageveränderungen der Linse, oder durch Blähung ihrer blossgelegten Trümmer u. s. w. angeregt und unterhalten wird. Die entzündliche Wucherung hat dann häufig die *Regenbogenhaut* noch gar nicht überschritten und schon macht sich im zweiten Auge die Mitleidenschaft ganz unzweifelhaft geltend; ja bei recidivirenden Iritiden mit Pupillarverschluss oder Abschluss gehört dies geradezu *zur Regel*, man findet dieselben in der grössten Mehrzahl der Fälle *beiderseitig*, wenigstens bestehen am anderen Auge *zahlreiche* hintere Synechien.

Um so bedrohter ist erfahrungsmässig der *zweite* Bulbus, nachdem der krankhafte Vorgang im *ersten* sich zur Bedeutung einer *Iridochorioiditis* emporgeschwungen hat, namentlich wenn *Schwartenbildungen* an der hinteren Iriswand bestehen, oder eine *grosse Empfindlichkeit der Ciliargegend* bei Betastung mit einem Sondenknopfe und dem Finger bemerkbar ist, oder wenn überhaupt das Leiden mit sehr heftiger *Ciliarneurose* einhergeht (*Graefe*).

Der Uebergang des Processes in *ständigere* Formen *vermindert* die Gefahr *nur*, wenn die Schmerzanfälle *dauernd* beseitiget und auch die krankhafte Reizbarkeit des ciliaren Nervensystems getilgt werden. Dies ist aber durchaus *nicht immer* der Fall, öfters bleibt ein gewisser Erregungszustand zurück, wahrscheinlich weil die Gewebswucherung in den Scheiden der Nerven fortdauert, und sich auch wohl an den Stämmen in centripetaler Richtung ausbreitet, nachdem die Endverzweigungen bereits der Atrophie verfallen sind. Wirklich erweiset sich die Ciliargegend nicht selten trotz *vorgeschrittenem Schwunde* des *gesammten* Augapfels noch in hohem Grade empfindlich gegen jeden äusseren Reiz und in manchen Fällen wird ein solcher Bulbus eigentlich gar nie frei von leisen und zeitweilig sich steigernden Schmerzgefühlen. Kömmt es *in Folge* der Iridochorioiditis zu *Sclerochorioidalstaphylomen*, oder hat sich jene in Abhängigkeit von ectatischen Processen der Horn- und Lederhaut entwickelt, so nimmt das Nervenleiden mit der fortgesetzten Dehnung der äusseren Formhäute wegen gleichzeitiger andauernder Zerrung der Nervenäste wohl gar zu und steigert so die Bedingungen für ein sympathisches Ergriffenwerden des anderen Auges. Zu allem dem fehlt es auch in *völlig atrophirten* und seit langem zur Ruhe gekommenen Augäpfeln nicht an inneren und äusseren Ursachen *neuer* entzündlicher Anfälle, die dann nicht selten mit den heftigsten Schmerzen verlaufen. Oft reicht eine anscheinend geringfügige äussere Schädlichkeit hin, um derlei Vorgänge anzufachen. Mitunter geben *Hämorrhagien* aus den entarteten Binnengefässen das pathogenetische Moment der Entzündung ab, und die damit verbundene starke Spannung der geschrumpften Organe wird eine Quelle wüthender Schmerzanfälle. Ausserdem können die Schrumpfung der neoplastischen Schwarten so wie die Verkalkung und Verknöcherung derselben als eine Ursache von Reizzuständen betrachtet werden (*Graefe*).

Man darf indessen durchaus nicht glauben, dass *die Entzündung als solche* auf den zweiten Bulbus übertragen werde. *Uebertragen* wird gewiss nur der krankhafte *Reizzustand der Nerven* und *dieser* setzt dann die Neigung zu *Congestivzuständen* und die *Disposition zu entzündlichen Gewebswucherungen*. Ein solcher Vorgang kann bei dem innigen functionellen Verbande, in welchem die Ciliarnerven beider Augen mit einander stehen, nicht Wunder nehmen. Er findet übrigens ein Seitenstück bei entzündlichen *Cornealleiden*, welche mit heftigen Ciliarneurosen einher-

gehen. Auch hier wird das andere Auge durch *nervöse* Reizungen, weiterhin aber oft durch Congestivzustände und wahre Entzündungen, wenigstens zeitweilig, undienstbar. Dass bei *Iridochorioiditis* die Gefahr der sympathischen Affection mehr *betont* wird, hat seinen Grund wohl in der Dignität der Organe und in der Schwierigkeit, die misslichen Folgen des Processes zu beseitigen.

Dem eigentlichen *Ausbruche* der sympathischen Iridochorioiditis gehen sehr häufig *prodromale Erscheinungen* voraus. Das zweite Auge bekundet seine Mitleidenschaft *vorerst* eine Zeit lang durch *grosse Empfindlichkeit* und Unverträglichkeit gegen helleres Licht und gegen jedwede Anstrengung des Accommodationsapparates, durch lästige Gefühle von Druck und Spannung; weiterhin durch öftere Anfälle von über den Kopf ausstrahlenden Schmerzen und *episclerale Congestionen*, oder gar durch zeitweilige Ausbildung wahrer *Iritiden*, welche dann gewöhnlich zu hinteren Synechien führen. Die Erfahrung lehrt, dass diese Zufälle meistens während den *Exacerbationen* des Grundleidens hervortreten, mit der Ciliarneurose des erstergriffenen Auges steigen und fallen und bei zeitweiligen Remissionen der primären Affection oft auch ganz zurückgehen.

Nicht immer jedoch führt die sympathische Erregung der Nerven zur exsudativen Iritis und schliesslich zur Iridochorioiditis mit deren weiteren Folgen. In manchen Fällen offenbart sich die Theilnahme des zweiten Auges eine lange Zeit blos durch die *heftigste Lichtscheu* und *vollständige Gebrauchsunfähigkeit* (*Donders*, *Maats*), oder durch *Photophobie* mit rhythmisch-periodischen *Verdunkelungen des Gesichtsfeldes* während einer halben bis ganzen Minute (*Liebreich*). Auch kommen Fälle vor, in welchen sich eine rasch zunehmende *Amblyopie* unter Entwickelung einer glaucomatosen *Sehnervenexcavation* ausbildet (*Graefe, Horner*). Der letztgenannte Zustand findet sich relativ am öftesten bei *älteren* Individuen und ist stets an eine merkbare *Härtezunahme* des Augapfels geknüpft. Es liegt nahe anzunehmen, dass die *Rigidität der Lederhaut* es sei, welche den Process in die abweichende Form eines *einfachen Glaucoms* gedrängt hat (S. 272).

Ausgänge. Die Iridochorioiditis kann durch zweckmässige Therapie *geheilt* werden, möglicher Weise wohl auch *spontan heilen*. Eine *völlige* Herstellung des Normalzustandes setzt aber voraus, dass die constituirenden Elemente des Uvealtractes und vornehmlich jene der Netzhaut noch nicht sehr gelitten haben, lässt sich also nur bei *frischen* Fällen mit Grund erwarten. Wo die Iridochorioiditis schon *längere* Zeit besteht und überdies vielleicht gar in *secundärer* Weise aufgetreten, durch *materielle* Veränderungen wichtiger Augapfeltheile *vorbereitet* worden ist, sind die Aussichten auf vollständige *Heilung* und beziehungsweise selbst auf *Besserungen* des Functionsvermögens des Auges nur sehr geringe, der Process führt vielmehr in der Regel zu *ständigen Verbildungen*.

Ein häufiger Ausgang sind *Sclerochorioidalstaphylome*. Sie kommen besonders gerne bei *jugendlichen* Individuen zu Stande, obwohl sie auch bei Leuten des *reiferen* Alters nichts ganz Ungewöhnliches sind. Sie können sich in *jedem Stadium* des Processes entwickeln, so lange der intraoculare Druck nicht *unter* das normale Mass gesunken ist. Oft treten sie schon in dem *ersten* Beginne der Iridochorioiditis hervor, häufiger jedoch in den *späteren* Stadien und dann meistens während den entzündlichen Exacerbationen.

Der gewöhnlichste Ausgang ist der *Schwund des gesammten Augapfels*. Es vermindert sich hierbei vorerst das Kammerwasser und die Vitrina, der Bulbus wird weicher, schlaff und faltet sich wohl auch unter dem Zuge und Drucke der Augenmuskeln, während sein Umfang sich verkleinert.

Im *Glaskörper* entwickeln sich in Folge fortschreitender Gewebswucherung bindegewebige Balken und Häute (S. 155), welche allmälig schrumpfen; das Corpus vitreum zieht sich daher auf ein kleineres Volumen zusammen und gewinnt am Ende das Aussehen einer gestielten Schale (Fig. 34 *a*), auf welcher der Krystall und die Ciliarfortsätze ruhen. *Die Netzhaut b*, welche mit dem metamorphosirten Glaskörper ziemlich fest verwachsen ist, folgt dem letzteren, wird von der Aderhaut abgehoben, faltet sich und legt sich in Gestalt eines Trichters zusammen. In dem Zwischenraume, welcher durch die Abhebung der Retina zwischen dieser und der Aderhaut erzeugt wird, sammelt sich eine wässerige oder mehr sulzähnliche, gelbliche röthliche oder braune Flüssigkeit, ein sogenannter *Hydrops subretinalis* (S. 202). Gleichzeitig, oder im späteren Verlaufe der Krankheit, setzen sich *faserstoffähnliche Producte an der Oberfläche der Chorioidea ab.* Besonders häufig kommen dieselben *in der Umgebung des Sehnerveneintrittes* vor und bilden dann mehr weniger ausgebreitete Schwarten mit zugeschärften, oft wolkig verschwommenen Rändern. Gar nicht selten überziehen sie in Gestalt einer continuirlichen Schichte von wechselnder Dicke den *grössten Theil der inneren Aderhautfläche*, oder diese *ihrem ganzen Umfange* nach. Ihr *Gefüge* trägt stets den Charakter mehr minder entwickelten *Bindegewebes*, führt eine wechselnde Menge von *Gefässen*, die grösstentheils mit den Gefässen der wuchernden oder bereits atrophirten *Aderhaut* zusammenhängen, und pflegt frühzeitig zu *verknöchern.*

Fig. 34.

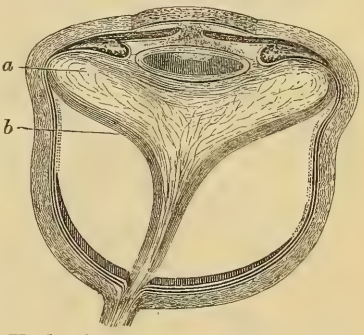

Die Aderhaut selber erscheint, so lange der Process noch *im Gange* ist, hyperämirt und bietet alle Charaktere einer üppigen *Gewebswucherung* (S. 268) dar. In den *späteren* Stadien findet man sie sehr gewöhnlich *hypertrophirt*, sie stellt ein gefässreiches lockeres, streckenweise aber auch verdichtetes Bindegewebsstratum dar, in welchem meistens noch sehr reichliche Mengen wuchernder Kernzellen, ausserdem aber freie Kerne, freies Pigment, Fett, choloide Kugeln und Kalksalzdrusen, selten auch neugebildete Knochensplitter (*Pagenstecher*) lagern. Die *Gefässwandungen* sind theilweise sehr verdickt und enthalten oft in sehr grosser Menge choloide Massen oder sind verkalkt (*Wedl*). Die Oberfläche der Chorioidea, so weit sie nicht Schwarten trägt, ist von der sehr verdickten *Lamina elastica* überkleidet, auf deren innerer Wand sehr häufig nebst spärlichen Resten des Tapetes zahllose choloide Kugeln (S. 266) sitzen. Dieselben erreichen bisweilen einen ganz erstaunlichen Entwickelungsgrad, so dass es das Ansehen gewinnt, als wäre die Aderhaut mit kleinen trüben glasigen Körnern dicht übersäet. Diese glasähnlichen Körner sind dann mitunter so hart, dass sie unter einem darauf hingleitenden harten Körper rauschen. Man fand sie in einzelnen Fällen *gestielt*, im Inneren geschichtet und zum Theile auch von Pigmentkörnern, Kalksalzen und eckigen Krystallen, wahrscheinlich fettiger Art, durchstreuet (*Klebs*).

Der *Ciliarkörper* und die *Iris* erweisen sich unter solchen Verhältnissen in der Regel *hochgradig atrophirt.* Ihre hintere Fläche ist in den meisten Fällen von dichten sehnigen, zum Theile schon kalkhältigen oder gar von Knochenschüppchen durchsetzten *Schwarten* bedeckt, welche gar nicht selten mit jenen der Aderhaut im Zusammenhange stehen und nach vorne hin sich bis zu dem das Sehloch schliessenden Pfropfe fortsetzen, mit ihm in Verbindung treten. Von der inneren Wand dieser Schwarten treten immer zahllose bindegewebige Flocken und Balken in den sehnig entarteten Glaskörper ein, oder die Schwarten gehen unmittelbar

über in eine dicke sehnige *Scheibe*, welche dem Krystalle von hinten her auflagert und aus der Verdichtung des sehnig degenerirten Corpus vitreum resultirt.

Der *Ciliarmuskel* ist meistens bis auf wenige in Verfettigung begriffene Faserzellen im Schwunde aufgegangen, oder stellt blos mehr eine Lage von obsolescirendem *Bindegewebe* dar, das mit geschrumpften Kernbildungen, Fett und Kalk durchstreut ist. Die Gefässe desselben verhalten sich ähnlich jenen der Aderhaut; die *Nerven* sind ihres Markes beraubt oder gänzlich zerstört, unkennbar geworden.

Die *Schwarten* folgen, falls der schrumpfende Bulbus schon gefaltet ist, allen Unebenheiten der inneren Scleralwand und gewinnen ganz das Ansehen, als hätten sie sich erst *nach der Runzelung der Sclerotica* aus der Flüssigkeit, welche den Zwischenraum zwischen Aderhaut und Netzhaut ausfüllt, durch faserstoffige Niederschläge gebildet. An der Stelle des Sehnerveneintrittes sind sie immer *durchbohrt*, um die Netzhaut durchtreten zu lassen. Anfänglich erscheinen dieselben ziemlich *weich*, werden aber bald derb und gleichen dann äusserlich ganz *gekochtem Eiweisse* oder einem *Knorpel*. Sie wachsen, nachdem sie einmal zur Entwickelung gekommen sind, in der Regel fort, sowohl nach der Fläche, als auch nach der Dicke und erreichen nicht selten eine sehr bedeutende Mächtigkeit, von 1 und selbst 2 Linien. Auf senkrechten Durchschnitten macht sich gewöhnlich eine *Schichtung* bemerklich, welche darauf hinzudeuten scheint, dass *ein Stratum nach dem andern* neu angebildet wird; was übrigens auch schon darum wahrscheinlich ist, weil die gegen die subretinale Flüssigkeit sehenden Schichten als die *jüngsten* in der Regel bedeutend weicher, als die tieferen, und oft noch ganz sulzähnlich gefunden werden.

Die *Verknöcherung* dieser Neubildungen beginnt *von den äusseren Lagen aus*, während sich an der *inneren* Oberfläche *neue* bindegewebige Schichten (Fig. 35 *a*) ansetzen. Sie erfolgt bald von *einem*, bald von *mehreren* Punkten aus; bald verknöchern die äusseren Strata *ihrem ganzen Umfange nach gleichzeitig und gleichmässig*.

Fig. 35.

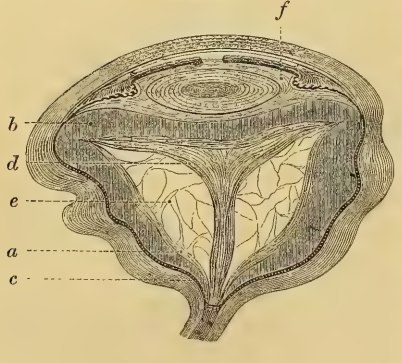

In Fällen, in welchen die Knochenschale bis nach vorne an die Ciliarfortsätze reicht, *verknöchert bisweilen auch der an der Hinterfläche der Linse anliegende scheibenförmige Theil b des bindegewebig umgewandelten Glaskörpers* und dessen Peripherie tritt mit den Rändern der knochigen *Aderhautschale* in Verbindung. Das Resultat ist *eine geschlossene Kapsel*, welche nach aussen von der Aderhaut *c* überkleidet wird, mit ihrer Vorderwand an die Ciliarfortsätze und die Hinterkapsel stösst, nach hinten aber im Bereiche des Sehnerveneintrittes ein kleines Loch besitzt, durch welches die Netzhaut in die Höhlung der Kapsel eindringt. Diese Höhlung ist, was ihre Räumlichkeit betrifft, je nach dem Umfange des Bulbus und je nach der bisweilen sehr bedeutenden Dicke der Neubildung sehr wandelbar. Sie wird immer von der oben geschilderten Flüssigkeit erfüllt. Umspült von der letzteren findet man in der Axe des Kapselraumes die trichter- oder strangförmig zusammengedrängte Netzhaut *d*, welche nach vorne hin sich flächenartig ausbreitet und so die hintere Fläche der vorderen Knochenkapselwand überkleidet.

Von dem sehnigen Belag der inneren Oberfläche der knochigen Kapselwandungen erheben sich bisweilen *zottenähnliche trübe weissgraue Auswüchse*, welche frei in dem Hohlraume flottiren. Mitunter findet man wohl auch ein förmliches Balkenwerk *e* von Fäden und Häuten bindegewebigen Aussehens, welche von der Innenwand der Knochenkapsel zur äusseren Oberfläche der Netzhaut ziehen und den Zwischenraum zwischen beiden nach den verschiedensten Richtungen hin durchkreuzen. Dieselben sind meistens structurlos, lassen öfters jedoch schon eine deutliche Streifung und Kernbildungen erkennen.

Ganz ähnlich verhält sich auch die bisweilen nachweisbare *gallertähnliche innerste Schichte der Knochenschalen* selbst. Die darunter gelagerten *sehnen- oder knorpelähnlichen Strata* treten mitunter stellenweise auseinander und bilden *menis-*

coide Räume, welche mit einem Fluidum gefüllt sind, das jenem des Hydrops subretinalis völlig gleicht. Die *einzelnen Schichten* sind zum Theile structurlos, zum Theile aber schon deutlich gestreift und zerfahren dann an den Rändern der Präparate in Faserbündel. In dieser Masse erscheinen oft ganz deutliche *Bindegewebskörper* neben wechselnden Mengen dunkler Moleküle, Pigmentkörnern, Fettkugeln, Kalksalzdrusen und metamorphosirten Blutkörperchen. In einzelnen Fällen finden sich hier und da auch *Blutgefässe*, bisweilen in so reichlicher Menge, dass die Injection derselben schon dem freien Auge merklich wird.

Die knochigen Lagen sind gewöhnlich sehr compact und bestehen dann aus einer festen, anscheinend structurlosen oder deutlich faserstreifigen Grundlage, in welcher *Kalksalzdrusen* und *Knochenkörperchen* von verschiedenen Entwickelungsgraden ordnungslos unter einander geworfen sind. In anderen Fällen, namentlich wenn sie sehr bedeutende Dicken erreichen, erscheinen sie ganz nach Art der Diploë oder der Wirbelkörper *porös*, zusammengesetzt aus einer Unzahl *knochiger Balken und Blätter*, welche sich in den verschiedensten Richtungen durchkreuzen und aus einer structurlosen oder streifigen bindegewebigen Grundlage und zahllosen eingestreuten Knochenkörperchen bestehen. Bisweilen findet man in diesen Neubildungen eine deutliche *concentrische Schichtung* mikroskopischer Lamellen mit Andeutungen *Havers'scher Kanäle* (*Wedl*). Oft enthält die organische Grundsubstanz *Pigment*. Es sitzt das Knochenstratum in der Regel *unmittelbar auf der Chorioidea auf*. Selten erscheint *zwischen Knochen und Aderhaut eine sehnige Schichte* zwischengeschoben. Ebenso selten ist der Knochen *an beiden Oberflächen des sehnigen Ueberzuges baar*. Die *innere* Oberfläche pflegt dann sehr rauh zu sein, ja mitunter erscheinen sogar *zackige Auswüchse* auf derselben. Unter dem *Polarisationsmikroskope* verhalten sich diese Neubildungen ganz wie gewöhnliche Knochensubstanz (*Klebs*). Die *Gefässe* derselben stehen zumeist in Verbindung mit jenen der Aderhaut (*Pagenstecher*). Die *Fettzellenbildung* ist im Knochen bisweilen eine sehr reichliche (*Pagenstecher*).

Die Veränderungen der *Netzhaut* und des *Glaskörpers* sind schon anderwärts (S. 215) beschrieben worden.

Derlei Stümpfe bestehen oft *zeitlebens* fort, *ohne* den Kranken irgendwie zu *belästigen*. Sie sind oft sogar in hohem Grade *unempfindlich*, vertragen z. B. ohne den mindesten Schaden das Tragen eines passenden *künstlichen* Auges. In anderen Fällen jedoch bleibt der Stumpf *sehr reizbar*, es kömmt sehr oft zu heftigen entzündlichen Anfällen, welche schliesslich nicht selten zur Vereiterung und zum Durchbruch führen, häufig auch das andere Auge auf sympathischem Wege gefährden (S. 287).

Behandlung. Die therapeutischen *Indicationen* zielen theils auf die *Beseitigung der den Process vorbereitenden und unterhaltenden krankhaften Zustände*, theils auf die *directe Bekämpfung des entzündlichen Vorganges* und der nebenhergehenden *Circulations- und Nervenstörungen*. Ihre specielle Aufzählung wäre nur eine Wiederholung dessen, was bei Gelegenheit der *Regenbogenhautentzündung*, der gewöhnlichen Vorläuferin der Iridochorioiditis (S. 244), gesagt wurde. Es soll deshalb nur darauf hingewiesen werden, dass dort, wo neben einem Abschluss oder Verschluss des Sehloches sich bereits die Zeichen einer Mitleidenschaft der *tieferen* Bulbusorgane geltend machen, die Anzeige zur Iridectomie eine *zwingende* wird.

In der That genügen dann der antiphlogistische Apparat und die Mydriatica nicht mehr, um die Krankheit zu einem *befriedigenden Abschlusse* zu bringen, sie können nur als *Nothbehelfe* dienen, um *Exacerbationen* des Processes zu beschwichtigen und so den Augapfel zur Operation *vorzubereiten*. *Während* eines heftigeren entzündlichen Anfalles zu operiren, ist nämlich aus bereits (S. 244) angeführten Gründen *nicht rathsam*. Nur wenn ein fremder Körper, eine dislocirte Linse, geblähte Staartrümmer etc. einen intensiven Reizzustand anregen und unterhalten, muss in Anbetracht

der *dringenden* Gefahr jede Rücksicht bei Seite gestellt und die *Entfernung* des Irritamentes angestrebt werden, wobei man gut thut, die Iridectomie damit gleich zu verbinden.

Oben an steht unter den entzündungswidrigen Mitteln eine *gut geleitete Schmierkur*, besonders wenn sie mit dem systematischen Tragen eines *Schutzverbandes* combinirt und überhaupt nach den bei der Neurodictyitis angegebenen Regeln (S. 188) *strenge* durchgeführt wird. Sie empfiehlt sich ganz vorzüglich bei sehr dichten *Glaskörpertrübungen*, indem diese unter ihrem Einflusse rasch zurückzugehen pflegen. In Anbetracht dessen findet sie auch häufig *nach der Iridectomie* eine sehr wirksame Verwendung, wenn die Aufhellung der dioptrischen Medien eine *unvollkommene* geblieben ist. Wo *Syphilis* dem Processe zu Grunde liegt, erscheint es klug, sie der Operation in *jedem* Falle *vorauszuschicken*.

Insoferne die heilbringende Wirkung der Iridectomie nicht blos in der Eröffnung eines neuen Weges für directes Licht, sondern hauptsächlich in der *Aufhebung jener Spannung* zu suchen ist, in welche die Regenbogenhaut durch schrumpfende Neubildungen im Bereiche der Pupille gekommen ist, und welche die vornehmlichste Quelle der immerfort recidivirenden entzündlichen Anfälle und oft auch heftiger nervöser Reizzustände abgiebt: liegt es auf der Hand, dass selbst *ausgesprochener Schwund des gesammten Bulbus keine constante Gegenanzeige bilden*, dass vielmehr auch in diesen Fällen die Indication für die Anlegung einer künstlichen Pupille in voller Kraft bestehen *könne*. Es hat wirklich die Erfahrung es als *möglich* erwiesen, durch die Iridectomie den Schwund zum Stillstand zu bringen und dort, wo eine sehr deutliche Lichtempfindung nach allen Richtungen besteht, selbst einen ziemlich befriedigenden Grad von Sehvermögen herzustellen (*Graefe*). Ladet nun schon diese Möglichkeit öfters zur *versuchsweisen* Operation ein, so wird die letztere um so mehr *geboten* erscheinen, wenn sich *Anfälle von inneren Reizzuständen*, heftigen Ciliarneurosen oder peinigenden Licht- und Farbenerscheinungen alle Augenblicke mit und ohne gegebene Ursache wiederholen, dem Kranken lange Zeit den Genuss des Lebens verbittern oder möglicherweise wohl gar eine sympathische Affection des anderen Auges fürchten lassen.

Ueberhaupt spielt die *Rücksicht für das zweite Auge* eine geradezu *massgebende* Rolle unter den die Therapie bestimmenden Verhältnissen. Wo immer bei Bestand einer Iridochorioiditis der *zweite* Bulbus seine *sympathische* Theilnahme bekundet, sei es auch nur durch *prodromale* Erscheinungen, wird die Indication zur Iridectomie eine *drängende*, die drohende Gefahr fordert die *ungesäumte* Benützung der *ersten* stärkeren Remission des Processes zur Durchführung der Operation. Ist deren *Erfolg* aber ein *unvollständiger*, bestehen nach der Hand die Reizzustände fort, oder *steigern* sie sich gar wegen eingetretener Blutungen u. s. w.: so erscheint, da dann *Wiederholungen* der Iridectomie nur selten zum Ziele führen, die *Ausschälung des Auges* nicht nur gerechtfertigt, sondern im Interesse des *zweiten* Bulbus *nothwendig*. Es gilt dies namentlich für jene Fälle, in welchen die Ausschneidung eines Irisstückes nicht etwa durch unvorhergesehene und leicht zu vermeidende *Zufälligkeiten*, sondern durch die *krankhaften Zustände* der betreffenden Theile selber in hohem Grade behindert und nur unter starker Reizung der letzteren zu bewerkstelligen

war, einem *zweiten* Eingriffe also ähnliche Schwierigkeiten bevorstehen und ein gleicher Misserfolg zu prognosticiren ist; weiters für jene Fälle, in welchen die *Ciliargegend* äusserst schmerzhaft und gegen äusseren Druck empfindlich, der Augapfel übrigens durch den Process bereits so weit geschädigt ist, dass auf die Wiederaufnahme eines nur einigermassen *nutzbaren* Theiles der *Functionen* nicht mehr gehofft werden kann. Im Ganzen thut man wohl, dort, wo blos *cosmetische* Rücksichten die Erhaltung des *erstergriffenen* Auges wünschenswerth machen und die Iridectomie bei sehr zweifelhafter Aussicht auf *durchgreifenden* Erfolg grosse Schwierigkeiten in der Ausführung verspricht; anderseits aber der *zweite* Bulbus auf sympathischem Wege bereits arg mitgenommen und sonach eine *möglichst schleunige* Sistirung des Vorganges geboten ist: die Zeit mit meistens nutzlosen und oft geradezu verderblichen Versuchen nicht zu *vergeuden*, sondern *von vorneherein zur Enucleation des Bulbus zu schreiten*, dann aber die ganze Aufmerksamkeit dem zweiten Auge zuzuwenden, um es, nöthigenfalls durch *Iridectomie*, unter die thunlichst günstigen Bedingungen eines Ausgleiches zu bringen.

Neuerer Zeit betont man sehr die Zweckmässigkeit, auch mit der *Ausschälung des Auges* nur während starker *Remissionen* des Processes vorzugehen, indem man die Operation im *gegentheiligen* Falle von wenig oder keinem Nutzen sah (*Critchett*, *Maats*).

Die Iridectomie leistet am meisten und ist auch am leichtesten auszuführen, wenn die Regenbogenhaut nicht zu sehr entartet ist, eine von der Norm wenig abweichende Wölbung darbietet oder von flüssigem Exsudate wallartig nach vorne gedrängt erscheint; wenn zudem die Ciliargegend bei Betastung mit einem Sondenknopf sich nicht sonderlich schmerzhaft erweiset und keine zu weit gediehene Sehstörung vorliegt, oder ein guter Theil derselben auf eine merkliche Erhöhung des intraocularen Druckes zu schieben ist.

Wo die *Iris sehr aufgelockert*, von kropfaderförmig *ausgedehnten Gefässen* oberflächlich durchzogen, oder gar *schwammartig aufgebläht* ist, ist die Operation eine sehr missliche. Es concurriren dann die Zerreisslichkeit des Gefüges und die Starrheit der neugebildeten Schwarten an der hinteren Irisfläche mit der Neigung zu *profusen* Blutungen, um einerseits die Manipulation zu erschweren, andererseits aber den Erfolg einer trotzdem wohl gelungenen Regenbogenhautausschneidung in der bedauerlichsten Weise zu beeinflussen.

Wirklich treten öfters schon während dem Abströmen des Kammerwassers durch die Cornealöffnung Blutungen ein. Um so gewisser aber kömmt es dazu, wenn ein Stück des morschen Gefüges mit der Pincette gefasst und von der unterlagernden Schwarte losgerissen oder, falls die Schwarte selber mitginge, am Wundausgange mittelst der Schere abgetragen wird. Es haben diese Ergüsse stets einen ausgeprägt *venösen Charakter*. Sie saugen sich sehr schwer auf, da in dem Masse, als das *Blutserum* abgeführt wird, immer neues Blut aus den degenerirten, der Zurückziehung ganz unfähig gewordenen, durchrissenen oder durchschnittenen Gefässenden nachrückt. Stillt sich am Ende aber auch die Hämorrhagie, so bleiben *massenhafte Coagula* zurück, welche vereint mit den Producten der *entzündlichen Reaction* zu derben, stark pigmentirten Pfröpfen werden und allemal die Pupille wieder verschliessen, auch wenn sie *gross* ausgefallen wäre, was bei der ausserordentlichen Morschheit des Gefüges selten gelingt. In manchen Fällen kann man allerdings dieser Gefahr entrinnen, wenn es gelingt, die Iris ohne Blutung vom Pupillarpfropfe loszulösen und aus der Cornealwunde hervorzuziehen. Man darf dann nämlich den Prolapsus nur in der Wunde liegen lassen, ohne ihn abzuschneiden.

In der Regel jedoch kommt man auch damit nicht zum Ziele, indem eben die unter solchen Umständen fast immer vorhandenen Irisschwarten nur selten dem Zuge folgen und deren nachträgliche Losreissung sehr eingreifende Manöver voraussetzt, welche fast nie ohne Blutung oder starke Reizung ablaufen. Das Endresultat ist also gewöhnlich Null, ja gar oft eine *Verschlimmerung* des Zustandes. Jeder neue Versuch steigert die Gefahren, bis endlich der Schwund des Augapfels sich unzweifelhaft kund gibt und dann auch unaufhaltsam weiter schreitet. In *einzelnen* solchen Fällen hat sich die *Schmierkur* nützlich erwiesen. Versagt diese und erscheint das andere Auge auf *sympathischem* Wege bedroht, während das zuerst ergriffene ohnehin jede Hoffnung auf Sehfähigkeit ausschliesst, so kann man die *Enucleation* versuchen. Leider bietet auch diese *keine* genügende Bürgschaft, um sie *eindringlich* zu empfehlen. Oft genug geht der Process trotzdem auf den anderen Bulbus über. In vielen Fällen wird der Letztere sogar sehr frühzeitig in Mitleidenschaft gezogen und der geschilderte traurige Zustand kömmt bereits *binocular* zur Behandlung. Es liegen dann auch meistens *keine* Gründe zur Annahme einer *sympathischen* Begründung im zweiten Auge vor, es scheint vielmehr, als ob *innere* Ursachen den Process *beiderseits* hervorgerufen hätten.

Wo die Iris durch *dichte sehnige Neubildungen, welche ihrer hinteren Fläche anlagern*, straff gespannt, sehr stark desorganisirt, entfärbt und von dicken Gefässen durchzogen erscheint, erweiset sich die Iridectomie meistens eben so schwierig, ja sie ist nicht selten ganz *unausführbar*, indem die eingeführte Pincette nichts zu fassen vermag oder die Iris fetzenweise abreisst, während jene Neubildungen stehen bleiben. Sollte es aber auch gelingen, in jene neoplastischen Membranen und in die Iris ein Loch zu reissen, so ist doch meistens der Erfolg ein sehr geringer, die Anfälle der Entzündung und Ciliarneurose wiederholen sich und führen am Ende doch zum Untergange des Auges, vielleicht auch zur Zerstörung des anderen Bulbus. In solchen Fällen scheint es nach neueren Erfahrungen gerathen, *die Iridectomie mit der Extraction der Linse zu combiniren* (S. 260.) Die Sorge für die letztere darf von diesem Verfahren nicht abhalten, denn dieselbe ist ohnehin meistens schon cataractös. Wohl aber soll nicht übersehen werden, dass der Eingriff ein viel grösserer, als bei der einfachen Iridectomie und sohin auch die *Gefahr* einer heftigen entzündlichen Gegenwirkung eine viel bedeutendere sei. Im Allgemeinen eignet sich daher dieses Verfahren *kaum*, wo es sich darum handelt, einer *sympathischen* Affection des zweiten Auges vorzubeugen. Ist zudem die Ciliargegend sehr empfindlich gegen äusseren Druck, so muss sogar dringend vor der fraglichen Methode *gewarnt* werden; es ist dann unbedingt rathsamer, gleich zu *enucleiren*. Jedenfalls *am besten* lohnt sich die mit der Linsenextraction verbundene Iridectomie, wenn das andere Auge bereits völlig functionsuntüchtig geworden ist und keine Rücksicht mehr verlangt, auch keinerlei Reizzustände bestehen und überhaupt die *ganze* Aufgabe sich in der Herstellung eines mässigen Grades von *einseitigem Sehvermögen* concentrirt.

Die *Enucleatio bulbi* lässt sich, wo die Gefahr einer *sympathischen* Erkrankung des zweiten Auges besteht, durch die *künstliche Vereiterung* wegen der damit verknüpften oft starken und dauernden Irritation *nicht ersetzen* (*Graefe*).

Quellen: *Graefe*, A. f. O. I. 1. S. 402, II. 2. S. 202, 210, 218, 220—222, 225, 227, 230, 232, 235, 239, 248, 251, 253, 330; III. 2. S. 337, 353, 442, 453; IV. 2. S. 150, 152; IX. 2. S. 105, 109; kl. Mntbl. 1863. S. 447, 449. — *Graefe* und *Schweigger*, A. f. O. VI. 1. S. 116, 123, 129, 134, 150, 154. — *Secondi*, Clinica oc. di Genova. Riassunto. Torino. 1865. S. 29. — *Ammon*, A. f. O. I. 2. S. 119, 124, 127. — *Hirschler*, Wiener med. Wochenschrift. 1865. Nr. 91, 92. — *Frank* und *Streatfield* nach Hirschler. — *Sämisch*, kl. Mntbl. 1866. S. 111, 113, 115. — *Haase* ibid. S. 255. — *Stellwag*, Ophth. II. S. 143, 164, 247, 427, 432. — *Arlt*, Die Krankheiten

des Auges. Prag. 1853. II. S. 71. Zeitschrift der Wien. Aerzte. 1859. S. 149, 151. — *Businelli* ibid. S. 203, 264. — *Tetzer*, *Rydl* ibid. Jahrb. 1866. 4. S. 27, 30, 31. — *Critchett*, kl. Mntbl. 1863. S. 440, 442, 445. 446. — *Donders* ibid. S. 448. — *Liebreich* ibid. S. 450. — *Horner* ibid. — *Pagenstecher* und *Sämisch*, kl. Beobachtungen. Wiesbaden. 1861. I. S. 21. II. S. 44, 47—51, 78, 80, 94. — *H. Müller*, A. f. O. IV. 1. S. 364, 367, 368, 378, 384. Verhdlgen. der Würzburger phys. med. Ges. 1858. 8. Mai. *d.* — *Pagenstecher* ibid. VII. 1. S. 99, 102, 105, 108, 111, 113, 115. — *Klebs* ibid. XI. 2. S. 235, 237, 240. — *Wedl*, Atlas Iris-Chor., Sitzungsberichte der Wiener k. Akad. d. Wiss. 48. Bd. S. 384, 386, 388. — *Maats*, Zesde Jaarlijksch Verslag. Utrecht. 1865. S. 25, 35, 43, 47, 51, 56, 66, 74, 78, 81, 89.

2. Das Glaucom.

Das Krankheitsbild *setzt sich zusammen aus der fühlbaren Härtezunahme des Auges, aus den ophthalmoskopischen Erscheinungen der Sehnervenexcavation, aus den Symptomen der Blutstauung und der Entzündung, so wie aus mannigfaltigen Sehstörungen.*

1. *Die Härte des Augapfels* wird am besten durch das *Tastgefühl* ermittelt, indem man die Zeigefinger der *beiden* Hände an die innere und äussere Seite der vorderen Bulbushälfte bei geschlossener Lidspalte aufsetzt und einen leichten Druck gegen das Centrum des Augapfels wirken lässt. Die zu gleichem Behufe erdachten *Spannungsmesser*, *Ophthalmotonometer (Hamer*, *Dor)*, entsprechen nämlich durchaus nicht den Anforderungen, welche man billiger Weise an sie stellen kann.

In der Mehrzahl der Fälle ist die Resistenzvermehrung des Auges eine *überaus auffällige*, ja oftmals fühlt sich der Bulbus geradezu wie Bein oder Holz an. Von diesem Extreme wechselt die Härte in den verschiedensten Abstufungen bis zu Graden herab, welche nicht selten auch an *normal* functionirenden Augen getroffen werden. Häufig schwankt sie sogar in *einem und demselben* Falle innerhalb weiter Grenzen, steigt bald, bald sinkt sie wieder. Ihr *Mass* wird nämlich ebensowohl von der Grösse des Widerstandes bestimmt, welchen die *Bulbuskapsel* einer Dehnung entgegenstellt, als von der Höhe des *intraocularen* Druckes (S. 271) und der *letztere* ist beim Glaucom ein *sehr wandelbarer*, indem er wesentlich abhängt von dem im Binnenstromgebiete herrschenden *Seitendrucke* und dieser, wie anderwärts so auch hier, von den mannigfaltigsten Verhältnissen beeinflusst wird. Insbesondere sind mit den *entzündlichen Episoden* des Glaucoms und mit *Congestivzuständen*, diese mögen auf *mechanischen* Gründen beruhen oder von den *vasomotorischen* Nerven ausgehen, fast immer sehr beträchtliche Steigerungen des Binnendruckes und sonach auch der Augapfelresistenz vergesellschaftet.

Wo das eine Auge noch *völlig normal* functionirt, ergibt der *Unterschied* unmittelbar, *wie viel* von der Härte im kranken Auge auf die Zunahme des intraocularen Druckes zu schreiben ist, denn es ist wohl mehr als wahrscheinlich, dass der *andere* Factor der Bulbusresistenz, die Starrheit der Kapsel, *beiderseits* zu einem *gleichen* Grade gediehen sei. Wo jedoch auch der *zweite* Augapfel glaucomatös oder anderweitig erkrankt ist, lässt eine solche vergleichende Prüfung die Grösse der *Binnendrucksteigerung* nicht leicht mehr abschätzen, ja es wäre oft unmöglich, eine Vermehrung

des intraocularen Druckes überhaupt zu erweisen, wenn an sie nicht gewisse Erscheinungen geknüpft wären, welche des Charakteristischen genug haben, um Rückschlüsse zu erlauben. Hierher gehören: *sehr ausgesprochene Pulsationen* in den Centralstücken der Netzhautgefässe, *Verengerung des Kammerraumes*, *Erweiterung* und *Trägheit* oder völlige *Starrheit der Pupille*, *Verminderung der Accomodationsbreite* und oft auch des *Refractionswerthes* des dioptrischen Apparates, endlich *Anaesthesie der Cornea.*

Die Pulsationen zeigen sich zuerst in den *Venen*, treten bei zunehmendem Drucke aber auch in den *Arterien* auf (S. 163). Es concurriren hierbei die Rigidität der Bulbuskapsel und der Gefässwandungen, vielleicht auch die Knickung der centralen Stammstücke am Rande der Excavation. Diese Momente genügen an und für sich, um das Phänomen zu erzeugen. Immerhin ist die Steigerung des Binnendruckes ein das Auftreten des Pulses wesentlich *begünstigendes* Moment. Wo der Venenpuls *sehr deutlich* ist, und gar der *Arterienpuls* spontan oder unter Anwendung eines verhältnissmässig geringen äusseren Druckes zur Wahrnehmung kömmt, wird man in der That selten fehl gehen, wenn man den intraocularen Druck für vergrössert erklärt.

Die *Verengerung der Kammer* bringt unmittelbar die Vermehrung der Glaskörperflüssigkeit zur Anschauung, welche bei der Drucksteigerung eine wichtige Rolle spielt. In den *Anfangsstadien* der Krankheit ist sie allerdings nicht immer deutlich, bei *fortschreitendem* Processe jedoch rücken Iris und Linse stets nach vorne und endlich wird die Kammer wohl auch fast gänzlich aufgehoben, indem mit dem Schwunde der vorderen Uvealtheile die Quellen des Humor aqueus versiegen.

Am deutlichsten spricht sich die Vermehrung des Binnendruckes in den *Motilitätsstörungen der Iris* aus, die Pupille wird etwas weiter und reagirt sehr träge oder gar nicht auf Lichtwechsel. Es fehlt dieses Symptom *niemals,* wo eine Steigerung des intraocularen Druckes wirklich vorliegt, wohl aber dort, wo die Härte des Bulbus mehr auf die Resistenzzunahme der *Lederhaut* zu rechnen ist. In den *vorgerückteren* Stadien des Processes zeigt sich die Iris meistens sogar auf ein *schmales Säumchen* reducirt, die Mydriasis ist eine *höchstgradige*, es wäre denn, dass sich im Verlaufe des Glaucoms oder schon früher eine Iritis entwickelt und zu *Anheftungen des Pupillarrandes* geführt hat.

Die *Verminderung des Brechzustandes* im dioptrischen Apparate ist eine nothwendige Folge der *Abflachung der Hornhaut* und diese wieder das Resultat des mit wachsender Spannung eintretenden Strebens der Bulbuskapsel, sich der *Kugelform* zu nähern. Bei sehr beträchtlichen Steigerungen des Binnendruckes lässt sich die Wirkung dieses mechanischen Momentes sehr oft unmittelbar an der *Verstreichung der Rinne* erkennen, welche der Hornhautrand mit der vorderen Scleralgrenze bildet. Die *Einschränkung der Accommodationsbreite* erklärt sich aus dem Drucke und vielleicht auch aus der Zerrung, welche die Ciliarnerven im Innern des Augapfels unter den fraglichen Verhältnissen erleiden müssen. Es können jedoch nur *rasche Abnahmen* dieser Werthe auf Vermehrungen des intraocularen Druckes bezogen werden, indem *allmälige* Verkleinerungen des Refractionszustandes und der Accommodationsbreite sehr häufig dem Glaucome schon *vorangehen* und der symptomatische Ausdruck für die *senile Involution* sind, welche

den ganzen Process gleichsam *vorbereitet* und im *Krystallkörper* den anerkannt günstigsten Boden findet (*Schelske*, *Haffmans*).

Die *Cornealanaesthesie* findet sich in der Regel nur bei *sehr beträchtlichen* Steigerungen des intraocularen Druckes vor. Sie ist nicht immer ganz *gleichmässig* entwickelt in den verschiedenen Sectoren der Hornhaut und variirt dem *Grade* nach sehr bedeutend. Oft ist die Unempfindlichkeit der Cornea bei *völlig ausgebildetem* Glaucom so gross, dass die Berührung des Organs durch den Finger, einen Federbart u. s. w. kaum wahrgenommen wird. Gleich den *Motilitätsstörungen* der Iris und des Accommodationsmuskels ist sie zum grossen Theile aus dem *auf die Nerven wirkenden Drucke* abzuleiten. In den *späteren* Stadien kommen aber jedenfalls auch *materielle* Veränderungen der *Nerven* und der betreffenden *Organe* selber als Ursachen hinzu (*Graefe*).

2. *Die glaucomatöse Excavation* bekundet sich im Augenspiegelbilde vornehmlich durch das *Umbiegen der Netzhautgefässstämme* am *äussersten* Rande des Sehnerveneintrittes, durch *Seitwärtsrückung der Gefässpforte* und durch *Umsäumung* der Papille von einem breiten hellen *Ring* (*Ed. Jaeger*).

Bei *partiellen Excavationen* bemerkt man blos an jenen Gefässstämmen, welche über den *ausgehöhlten* Theil der Papille hinwegstreichen, eine Verlaufsabweichung. Sie überschreiten die betreffende Randportion in einem scharfen *Bogen* oder erscheinen daselbst förmlich *geknickt* (Fig. *P*). Die *übrigen* Stämme streichen in *gerader* Richtung über den Rand der Papille hinweg der *Gefässpforte* zu, welche oft schon deutlich *verrückt*, gegen die *innere* Grenze des Sehnerveneintrittes gewichen ist.

Ist die Excavation bereits eine *totale* geworden, aber in ihrer Entwickelung noch *nicht weit* gediehen, so findet man *sämmtliche* Netzhautgefässstämme am Rande des Sehnerveneintrittes nach hinten *umgebogen*, aber noch *nicht unterbrochen*, man kann sie *allesammt* ihrer *ganzen* Länge nach bis zur seitlich verrückten Gefässpforte übersehen.

Bei völlig entwickelten ampullenförmigen Excavationen (Fig. *Q*) hingegen scheinen die Gefässe am äussersten Rande der Papille scharf *abgesetzt* zu sein und, falls sie ihn in *schiefer* Richtung überschreiten, sieht man ihr Ende schnabelförmig umgebogen. Da das umgebogene Ende seiner Längsaxe nach in Sicht kömmt, erscheint es meistens dunkler blutroth. Bestehen noch die zugehörigen, im Bereiche der Papille gelegenen, centralen Gefässstücke, so zeigen sich diese bei der Betrachtung von der Seite her in der Regel gegen die am Rande der Excavation umgebogenen Aeste *verschoben*. Wird der Spiegel aber so gewendet, dass der betreffende Theil der *Seitenwand der Excavation* zum Vorschein kömmt, so erkennt man oft leicht das an dieser Seite herablaufende und bei der Betrachtung von vorne durch den überhängenden Rand gedeckte Verbindungsstück.

Die Centralstücke der Gefässe präsentiren sich, besonders in den *ersten* Stadien des Processes, oft in ganz *klaren* und *reinen* Bildern. Die *Arterien* sind von normalem Durchmesser oder etwas *verengt*, die *Venen* wegen Abplattung merklich *breiter* und häufig von einem Netze oder Convolute kleiner, vielfach unter einander anastomosirender *Nebenzweige* umsponnen. Im *weiteren* Verlaufe hingegen werden *einzelne* oder *alle* Centralstücke allmälig *blässer*, *undeutlich begrenzt*, sie zeigen sich von einem trüben graulichen Gefüge mehr minder stark *verschleiert*. Am Ende *verschwinden* einzelne

Centralstücke wohl auch ganz, man findet im Bereiche der Excavation nur mehr einen oder mehrere Gefässstämme, welche ihrer abnormen Richtung nach überdies oft als *Collateralen* betrachtet werden können und meistens *venös* sind. Oefters ziehen sich *alle Gefässe* von der zur Seite gerückten Gefässpforte zurück, der ausgehöhlte Sehnerveneintritt erscheint *völlig gefässlos*, *sämmtliche* Netzhautgefässe zeigen sich am Rande der Papille *scharf abgesetzt*.

Die Excavation selbst macht bei völliger Ausbildung, in Folge einer von der Lichtbrechung abhängigen Sinnestäuschung, im Spiegelbilde den Eindruck eines nach vorne *vorspringenden Hügels* (*Ad. Weber*). Doch erkennt man ihre *Concavität* leicht an der Form des Schattens (Fig. *P*, *Q*), dessen grösste Breite und Dunkelheit immer an jene Seite fällt, von welcher das Licht kömmt, somit nach der Lage des Spiegels zum Auge seine Stelle wechselt. Es ist dieser *Schatten* ringförmig, mehr weniger breit, und umschliesst die meistens sehr auffällig nach innen gerückte Gefässpforte in einem grösseren oder kleineren Abstand. An seinem centralen Rande ist er immer verwaschen, gegen die Peripherie der Excavation aber scharf begrenzt.

Wo sich die *glaucomatöse* Excavation an einer Papille entwickelt, welche eine *angeborene* Excavation trägt, kann man anfänglich oft *beide Formen* neben einander unterscheiden. Man gewahrt ganz deutlich die *doppelte* Einsenkung des Sehnerveneintrittes, insbesondere die *doppelte* Knickung und Verschiebung der Gefässe. Späterhin verwischt sich die *angeborene* Excavation mehr und mehr und geht in der *totalen* Aushöhlung verloren (*Ed. Jaeger*).

Die Farbe des Sehnerveneintrittes neigt anfänglich wegen der vorhandenen venösen Stauungen stark ins *Rothe* oder ist in Folge reichlicher Extravasationen stellenweise gar eine *blutrothe*. *Späterhin* spielt die Farbe wegen fortschreitender *Atrophie* der Opticuselemente ins Graue oder Graubläuliche, bisweilen ganz entschieden ins Grüne, oder auch ins Sehnigweisse. Manchmal ist der Boden der Excavation schmutzig graugelb gefleckt oder gewölkt.

Sehr charakteristisch ist auch ein *heller gelblichweisser Bogen oder Ring* (Fig. *Q*), welcher den excavirten Sehnerveneintritt *umsäumt*. Es ist derselbe um so deutlicher ausgesprochen und um so breiter, je mehr die Excavation ausgebildet und der Schwund der Theile vorgeschritten ist. Er rührt wahrscheinlich von dem Lichtreflexe der *vorderen* Schichten des Scleralringes her, welche an der Ausdehnung keinen Antheil nehmen und, da sie eine von Natur aus etwas engere Oeffnung umschliessen, als die *hinteren* Strata der Lederhaut, am Fusse der Eintiefung einen etwas vorspringenden oder gar überhängenden Rand bilden (*Ed. Jaeger*).

In neuerer Zeit will man sich auf anatomischem Wege davon überzeugt haben, dass der fragliche Saum durch vollständigen *Schwund des die Papille umgebenden Aderhautringes* bedingt sei und einen weiteren Grund in der starken Dehnung und Zerrung der ansehnlichen Faserzüge finde, welche sich manchmal vom Aderhautringe in die Siebmembran erstrecken (*Schweigger*).

3. *Die Blutstauung* im Binnenstromgebiete offenbart sich durch starke Erweiterung einzelner der *vorderen Ciliarvenenstämme*. Man sieht eine grössere Anzahl dunkler strotzender Gefässe am vorderen Umfange des Bulbus plötzlich aus der Lederhaut hervorbrechen und unter gegenseitigen Anastomosen geschlängelten Laufes den Aequator bulbi überschreiten. *Steigerungen* des abnormen Spannungsgrades *vermehren* die Zahl und das

Caliber der ausgedehnten Blutadern. Besonders auffällig aber ist die Hyperämie während den *entzündlichen Anfällen*. Es tritt dann zwischenbei ein feinmaschiges *Gefässnetz* hervor und bildet ringsum die Cornea eine Art von *Gefässkranz*, welcher durch seine bläuliche oder bräunliche Färbung deutlich den *venösen* Charakter verräth und nicht selten auch von *ödematöser Schwellung* des umgebenden Gefüges und der Bindehaut begleitet wird. *In den späteren Stadien* des Glaucoms, wo die *Degeneration* in den Binnenorganen des Bulbus und in den Gefässwänden schon weit vorgeschritten ist, überwiegen gewöhnlich die *collateralen* Aeste, das Episcleralgefüge erscheint *allenthalben* durchzogen von sehr erweiterten Venenzweigen, welche zum Theile direct aus den Emissarien der vorderen Scleralzone hervortreten, sich zu *weiten Maschen und unregelmässigen Bögen* verschlingen, nach hinten hin in mächtig erweiterte Stämme zusammenfliessen und in den *verschiedensten* Richtungen gegen den Augapfelgleicher streichen.

Sehr oft führen diese Stauungen zu *Hämorrhagien*, sowohl in den *Binnenorganen* des Augapfels als in der *Episclera*, besonders wenn sie durch einen *raschen* Wechsel in der Grösse des intraocularen Druckes *plötzlich um ein Bedeutendes* gesteigert werden.

4. *Die glaucomatose Entzündung* verräth sich, abgesehen von den nebenhergehenden *Episcleralhyperämien*, hauptsächlich durch eine mehr weniger beträchtliche, gelbgraue oder graue, diffuse *Trübung des Glaskörpers*, der *Cornea* und des *Kammerwassers*. Bei *grösserer Intensität* des Entzündungsprocesses ist dieselbe sehr oft so bedeutend, dass schon die Iris in einem dichten Nebel gehüllt erscheint und die Untersuchung des Augengrundes ganz zur Unmöglichkeit wird. Beim *Zurücktreten* der Entzündung jedoch pflegt auch die Trübung sich beträchtlich zu vermindern; der über dem Augengrunde schwebende Nebel wird dünner und dünner, lässt am Ende die Umrisse der einzelnen Theile durchschimmern oder verschwindet auch wohl völlig, so dass man ganz *klare* Augenspiegelbilder gewinnt. *Besondere*, auf die serose *Aderhautentzündung* hindeutende, ophthalmoskopische Erscheinungen sucht man aber *vergebens*.

Die Trübung der dioptrischen Medien im Vereine mit der Erweiterung der Pupille bedingt *einen eigenthümlichen graubläulichen, graugelblichen oder graugrünlichen Reflex des Augengrundes*. Es wurde dieser aus der Tiefe des Bulbus kommende Reflex früher als das Hauptsymptom des Leidens betrachtet und nach ihm der Process „*Glaucom, grüner Staar*“ benannt. Er kann jedoch *fehlen* und ist im Ganzen nur *dann* auffällig, wenn es bereits zu ansehnlicher *Erweiterung der Pupille* gekommen ist, kann daher nicht als pathognomonisches Zeichen anerkannt werden.

Er ist überhaupt nur eine *Verstärkung des bei Mydriasis, Irideremie* u. s. w. wahrnehmbaren Widerscheines und diese Verstärkung resultirt eben aus der Trübung der dioptrischen Medien. Es sind hierbei Trübungen des *Kammerwassers* von wesentlichem Einfluss, wie die Resultate der Cornealparacentese mit Sicherheit darthun. Durch die *senile* Vergilbung des *Linsenkernes* wird die bläuliche Trübung des Augengrundes in eine graugrünliche umgewandelt. Doch trägt die nicht seltene gelbe oder bräunliche Färbung des Glaskörpers jedenfalls dazu bei, dass das Reflexphänomen oft in vorwaltend *gelbem* oder *grünlichem* Lichte zur Wahrnehmung kömmt.

5. *Sehstörungen* gehören recht eigentlich zum Begriffe des Glaucoms. Sie sind in der Regel *von Anfang an* sehr auffällig. Bei der *acuten ent-*

zündlichen Form des Glaucoms geschieht es sogar nicht selten, dass das Sehvermögen innerhalb weniger Tage oder Stunden bis auf *quantitative Lichtempfindung* herabgedrückt wird. In der grössten Mehrzahl der Fälle jedoch wird eine *allmälige Abnahme* des Sehvermögens beobachtet. Anfangs klagen dann die Kranken oft nur über eine sehr störende *Undeutlichkeit* ihrer Gesichtseindrücke, namentlich, wenn es sich um kleinere Objecte, Schrift u. s. w. handelt, eine Undeutlichkeit, welche sich durch Neutralisation der vorhandenen Accommodations- oder Refractionsanomalien nicht völlig beheben lässt, wohl aber durch stärkere und zweckmässigere *Beleuchtung* der Gegenstände sowie durch beträchtliche *Annäherung* derselben an das Auge, also durch *Vergrösserung der Gesichtswinkel*, einigermassen vermindert wird. Zeitweilig nimmt die Undeutlichkeit der Wahrnehmungen beträchtlich zu, bei gewöhnlichem *Tageslicht* lagert sich ein mehr minder dichter *Nebel* über das Gesichtsfeld; bei *künstlicher* Beleuchtung aber zeigen sich die im dunklen Raume aufgestellten Flammen von einem *Lichtscheine* umgeben, welcher oft in *Regenbogenfarben* spielt und zwar so, dass an der *äusseren* Seite das Grünblau, an der *inneren* das Roth vorherrscht (*Haffmans*). Ab und zu *verdichtet* sich der Nebel, so dass er die Objecte förmlich verhüllt; oder es *verdunkelt sich* wohl gar das Gesichtsfeld in dem Grade, dass die *Selbstführung* unmöglich wird, ja die *qualitative* Lichtempfindung völlig aufhört.

Ehe es so weit kömmt, macht sich in der Regel schon eine *Einschränkung des Gesichtsfeldes* geltend. Diese beginnt in der allergrössten Mehrzahl der Fälle an der *inneren* Seite des *monocularen* Sehfeldes und ihre Grenzlinie streicht anfänglich meistens in der Richtung einer *Sehne*. Allmälig oder *sprungweise*, unter temporärer Zunahme der *centralen* Sehstörung, rückt diese Grenzlinie gegen die *Mitte* des Gesichtsfeldes vor, während gleichzeitig ihre beiden *Enden* an der oberen und unteren Peripherie des Sehfeldes *nach aussen* hin fortschreiten und hier zuletzt *zusammenfliessen*, so dass das Gesichtsfeld von *allen* Seiten her eingeengt erscheint. Die *weitere* Reduction des Sehfeldes ist dann sehr ausnahmsweise eine *concentrische*; in der Regel wird dasselbe auf eine *schmale Spalte* eingeengt, deren Richtung fast immer eine *diagonale* ist, und in welcher noch mehr weniger deutliche Wahrnehmungen ermöglichet sind. Früher oder später *schwindet* weiterhin auch *dieser Rest* von Netzhautsensibilität, es kömmt zur *absoluten Amaurose* (*Graefe*).

Das Nebelsehen steht ohne Zweifel im innigen Causalnexus mit den *Trübungen der dioptrischen Medien*, denn es pflegt mit den letzteren *im Verhältnisse* zu steigen und zu fallen und auch wohl zu verschwinden. Eben so kömmt der *Lichtschein*, welcher um Flammen im dunklen Raume wahrgenommen wird, den *Trübungen* auf Rechnung, er ist ein rein *physikalisches* Phänomen, das wahrscheinlich auf *Interferenz* der Strahlen beruht. Schon die *Anordnung* der verschiedenen Farben deutet darauf hin. Insoferne der Farbenring verschwindet, wenn die Pupille sich verengert oder der Kranke durch ein enges Loch sieht, ist anzunehmen, dass bei der Interferenz vornehmlich die durch die *peripheren* Theile der Medien gehenden, am stärksten abgelenkten Strahlen betheiligt sind (*Haffmans*).

Die Wahrnehmung *rauchähnlicher Verdüsterungen* des Gesichtsfeldes und besonders *förmliche Verdunkelungen* des letzteren sind hingegen immer schon der Ausdruck einer wirklichen *Functionsstörung des lichtempfindenden Apparates*. Sie kommen zum Theile auf Rechnung der *materiellen* Veränderungen des Sehnerven- und Netzhautgefüges. Zum anderen Theile aber sind sie durch *Steigerungen des intraocularen Druckes* zu erklären. Es steht nämlich fest, dass derlei Verdunkelungen

auch im *normalen* Zustande *künstlich* hervorgerufen werden, wenn die Spannung der Lederhaut durch einen *äusseren* Druck bis zu dem Grad erhöht wird, dass die *Arterien* zu *pulsiren* beginnen (S. 164). Anderseits spricht dafür der Einfluss, welchen die *Entspannung der Kapsel* auf die Sehstörungen nimmt.

Die Einschränkungen des Gesichtsfeldes und die endliche *amaurotische Erblindung* sind Folgen der *Zerung und Degeneration der Nervenfasern* im Bereiche der Excavation, sowie des allmäligen Fortschrittes der Atrophie im Inneren des Bulbus und an den beiden Opticis.

Merkwürdiger Weise wird bei bereits ausgebildeter Amaurose der Kranke öfters durch *subjective Erhellung des Gesichtsfeldes* über den Zustand seines Auges getäuscht. Er sieht zu gewissen Tageszeiten oder an gewissen typisch wiederkehrenden Tagen das ganze Gesichtsfeld in hellem weissgelblichen oder bläulichen Lichte glänzen und ist nur zu geneigt, dieser Wahrnehmung Objectivität unterzubreiten. Es ist diese Sinnestäuschung der Ausdruck für die entzündliche Erregung, in welcher die Elemente des Sehnerven durch den an ihnen in centripetaler Richtung allmälig fortschreitenden glaucomatösen Process erhalten werden. Indem dieses Fortschreiten in der Regel ein langsames ist, zählt der Kranke häufig noch seine hellen und dunklen Tage, nachdem der Bulbus längst dem Schwunde anheimgefallen ist.

6. Nebenerscheinungen beim Glaucome sind: *Chromopsie*, *Photopsie*, *Schmerzen*. Es sind diese Symptome sehr inconstant und können in allen möglichen Intensitätsgraden variiren. Das Funken- und Farbensehen steht theilweise mit den Circulationsstörungen im Zusammenhange und wird durch temporäre Steigerungen der letzteren bedeutend verstärkt. Die Schmerzen können während dem ganzen Verlaufe fehlen. Beim *entzündlichen Glaucome* sind sie indessen oft auch sehr heftig, ja zeitweilig geradezu *exorbitant*. Oft irradiiren sie dann nach verschiedenen Richtungen. Besonders sind wüthende Kopfschmerzen gewöhnliche Begleiter. Auch Verstimmung der Magennerven kömmt oft vor und in einzelnen Fällen ist Brechneigung bis zur Hyperemesis beobachtet worden.

Ursachen. Das Glaucom entwickelt sich nur auf einem so zu sagen *vorbereiteten* Boden, es setzt einen gewissen Grad von *Starrheit*, Unnachgiebigkeit in der Bulbuskapsel voraus (S. 272). Insoferne dieser Zustand nicht selten *habituel*, in seiner Anlage *angeboren* ist und sich mit wachsendem Alter rasch ausbildet, kömmt es mitunter schon *frühzeitig*, nach Ablauf der 20er oder 30er Jahre zum Glaucom. In der Regel jedoch ist der Verlust an elastischer Dehnbarkeit auf die *senile Involution* der Bulbuskapsel zu rechnen und dem entsprechend ist denn auch das Glaucom *vorzugsweise eine Krankheit des höheren Alters*, sein Auftreten fällt meistens hinter das 50. Lebensjahr. Die innigen Beziehungen, welche sich überaus häufig zwischen der Rigidität der Lederhaut und *atheromatosen Processen* in den Wandungen der ab- und zuführenden Gefässe nachweisen lassen, erklären die hervorragende ätiologische Bedeutung, welche der *Gicht* von Alters her beigemessen worden ist.

Ist einmal die Disposition gegeben, so reicht bald *irgend* ein Anstoss hin, um das Glaucom zum Ausbruch zu bringen.

Gar nicht selten wirkt die Gelegenheitsursache auf ein *einzelnes* Organ des Bulbus und veranlasst eine *Entzündung* desselben, die damit gesetzten Reizzustände und Circulationsstörungen aber führen weiterhin zur Ausbildung eines Glaucoms (*Glaucoma secundarium*, *consequutivum*). So wird bisweilen eine Hornhautentzündung, eine Iritis u. s. w. *mittelbar* Veranlassung des Glaucoms. Am häufigsten hat man Gelegenheit, die secundäre Entwickelung des Glaucoms zu beobachten in Folge von *Iridochorioiditis*,

welche durch totale hintere Synechie des Pupillarrandes, durch Dislocation oder Zertrümmerung und nachfolgende Blähung der Linse, durch progressive Staphylome der Hornhaut, durch *Cornealnarbenectasien* u. s. w. unterhalten oder zeitweilig gesteigert wird.

In der Regel jedoch tritt das Glaucom *primär* auf und zwar entweder in Folge eclatanter *äusserer* Schädlichkeiten, wo sich dann gewöhnlich die entzündliche Form entwickelt; oder, was viel häufiger ist, *ohne* alle genügende äussere Veranlassung.

Verlauf. Das Glaucom bietet in der Art seines *Auftretens*, in seiner *Entwickelung* und dem ganzen *Verlaufe* sehr grosse Differenzen dar, welche von der höchsten praktischen Bedeutung sind, so zwar, dass man sie fast allgemein als *Eintheilungsgrund* benützt und nach ihnen eine Reihe *verschiedener Formen* unterscheidet, die allerdings vielfach mit einander *zusammenhängen* und oft auch in einander *übergehen* (*Graefe*).

A. In einer gewissen Anzahl von Fällen tritt das Glaucom *gleich von vorneherein als solches hervor, ohne* dass ihm eigentliche *Vorboten* vorangingen.

1. Die *Entwickelung* des Glaucoms ist unter solchen Umständen oft eine ganz *unmerkliche, schleichende*, so dass der Kranke seinen Zustand leicht übersieht und häufig erst beunruhigt wird, wenn das Leiden ziemlich weit vorgeschritten ist. Gewöhnlich klagen die Patienten über eine rasche Abnahme ihrer Sehkraft auf einem oder beiden Augen, welche zeitweilig und vorübergehend besonders auffällig ist, sich sowohl beim Fernsehen als ganz vorzüglich beim Nahesehen, beim Lesen, Schreiben u. s. w. fühlbar macht und bei genauerer Untersuchung sich auf eine beträchtliche Abnahme der *Accommodationsbreite* und des *Refractionswerthes* des dioptrischen Apparates, häufig auch auf eine gewisse *Stumpfheit der Netzhaut* zurückführen lässt. Oft fühlt sich auch das schwächer gewordene Auge etwas *härter* an und deutet damit auf eine Steigerung des intraocularen Druckes. Die *Pupille* ist gewöhnlich, aber nicht immer, etwas erweitert und in ihren Bewegungen träger; die dioptrischen *Medien* jedoch sind ohne alle erkennbare Veränderung. Im *Spiegelbilde* erscheint eine *partielle* oder gar schon *totale*, wenn auch noch nicht völlig ausgebildete, glaucomatöse *Excavation* mit oder ohne merkliche Verrückung der Gefässpforte, starker Verbreiterung der Venenstämme und der Möglichkeit, durch einen verhältnissmässig geringen Druck des Fingers den Arterienpuls hervorzurufen. Es liegt also bereits ein *nicht entzündliches, einfaches Glaucom* vor.

In diesem Zustande kann das Glaucom viele Monate, ja noch länger verharren, ohne dass das Krankheitsbild sehr wesentlich verändert würde und namentlich, ohne dass die Sehstörungen eine beträchtliche Zunahme erführen; nur die *Excavation* pflegt sich mehr und mehr auszubilden. *In der Regel* jedoch macht sich alsbald eine *sehr fühlbare* Steigerung aller Symptome geltend, die Krankheit schreitet ganz *allmälig*, oder mit zeitweiligen *Exacerbationen* und *Re- oder Intermissionen* vorwärts: der Bulbus wird immer härter, die Stauungen treten deutlicher und deutlicher hervor, die Cornea wird minder empfindlich, die Kammer enger, die Pupille weiter und träger oder ganz starr, die excavirte Papille bekömmt die eigenthümliche blasse Färbung des Schwundes, die Einschränkung des Gesichtsfeldes

nimmt überhand, während gleichzeitig auch die centrale Sehschärfe mehr und mehr sinkt und endlich völlige Amaurosis gegeben ist.

Nicht selten gelangen alle diese Symptome zur *maximalen Entwickelung*, der vollkommen erblindete Augapfel wird beinhart, die Cornea anästhetisch, die Kammer fast Null, die sonst unveränderte Iris auf ein schmales Säumchen reducirt, die tief excavirte Papille hochgradig atrophirt, *ohne dass jemals Merkmale einer Entzündung deutlich hervorgetreten wären.* Mitunter *erhält* sich der geschilderte Zustand sogar *längere Zeit*, mehrere Jahre, bis endlich das Krankheitsbild unter allen Erscheinungen der *Phlogose* wechselt.

Weit häufiger indessen stellen sich schon viel *früher manifeste Entzündungen* ein, das Leiden gewinnt den Charakter des *inflammatorischen Glaucoms.* Es geschieht dieses entweder *plötzlich* unter der Form eines *heftigen acuten* Entzündungsanfalles; oder aber *successive* und dann gewöhnlich *schubweise*, d. i. unter dem Wechsel von leichteren und rasch vorübergehenden *Insulten* und mehr minder vollständigen *Intermissionen.* Die *Anfälle* bekunden sich unter solchen Umständen durch rasches Sinken der Sehkraft und häufig auch durch Ciliarneurose; *objectiv* durch rasche Steigerung des intraocularen Druckes, durch starke Erweiterung und Starrheit der Pupille, sowie durch Verfärbung der Iris, durch Blutüberfüllung der Episcleralgefässe und Bildung eines Gefässkranzes, hauptsächlich aber durch *Trübung der Augenmedien.* Es sind diese Symptome je nach der *Intensität* des jeweiligen Anfalles mehr minder deutlich ausgesprochen und *wechseln* dem Grade nach oft innerhalb weniger Stunden. Im Allgemeinen sind die Anfälle anfänglich *gelinder*, steigern sich aber nach und nach, wenn auch nicht regelmässig, in Bezug auf Intensität, Dauer und *Frequenz*, bis endlich die Krankheit *dauernd* den *entzündlichen Charakter* zur Schau trägt und nur mehr *remittirt.*

2. In gewissen Fällen tritt das Glaucom *gleich von vorneherein*, *ohne dass* irgend welche *Vorboten* vorausgegangen wären, unter der Form einer mehr minder heftigen *acuten Entzündung* auf und entwickelt sich innerhalb kurzer Zeit ganz vollständig.

Ausnahmsweise wird das Sehvermögen ganz normal functionirender Augen sogar *plötzlich in der acutesten Weise*, innerhalb weniger Stunden, ja innerhalb einer *einzigen halben* Stunde, *völlig* oder bis auf undeutliche Spuren von Lichtempfindung vernichtet (*Fulminirendes Glaucom*). *Objectiv* ist dann manchmal nichts anderes als eine sehr beträchtliche *Trübung* der dioptrischen Medien und, soweit möglich, eine Ueberfüllung der Netzhautvenen zu constatiren; die Drucksteigerung wird erst *nachträglich* auffällig, nimmt aber *rasch* überhand, während sich eine mehr minder starke *Ciliarneurose* und *Congestionserscheinungen* in der Episclera ausbilden. Eben so oft jedoch ist die Erblindung gleich von *vorneherein* mit den letzterwähnten Symptomen *gepaart*, das fulminirende Glaucom trägt von *Anfang* an den Charakter des *inflammatorischen* Glaucoms und unterscheidet sich von der gewöhnlichen acuten Form nur durch die *plötzliche* Erblindung und die *rapide* Entwickelung der anderen Erscheinungen, geht übrigens alsbald in die letztere Form über. Man hat das fulminirende Glaucom vornehmlich bei alten Leuten jenseits des 55. Lebensjahres beobachtet; es kömmt jedoch bei erblich disponirten Individuen auch in der *Mannesperiode* vor. Es führt *immer* innerhalb der *kürzesten* Zeit, innerhalb wenigen Wochen oder Tagen,

zur glaucomatösen Excavation und zur degenerativen Atrophie der Binnenorgane des Bulbus (*Graefe*).

B. In der grössten Mehrzahl der Fälle *gehen dem Glaucome* kürzere oder längere Zeit *Vorboten voraus.* Den Reigen eröffnet gemeiniglich das wiederholte Auftreten ganz exorbitanter *Kopfschmerzen.* Der Augapfel selbst erscheint etwas *gespannter* und meistens auch von einzelnen ausgedehnten episcleralen Venenstämmen übersponnen. Alsbald stellen sich dann mehr minder deutliche *entzündliche Anfälle* ein, welche sich *subjectiv* durch rasche und beträchtliche Abnahme der Accommodationsbreite und wohl auch des Refractionszustandes, durch Nebelsehen, den eigenthümlichen farbigen Lichtschein um Flammen, und oft auch durch wechselnde Grade von *Ciliarneurose* bekunden; *objectiv* aber durch ansehnliche Steigerung des intraocularen Druckes und der Stauungsphänomene, ferner durch Erweiterung und Starrheit der Pupille, oft auch durch Verengerung der Kammer, besonders aber durch mehr minder beträchtliche *Trübung* des Kammerwassers und des Glaskörpers zum Ausdruck kommen. Bei *grösserer* Intensität der Ophthalmie lassen sich oft schon *Einschränkungen des Gesichtsfeldes,* mitunter auch der *Arterienpuls,* nachweisen.

Derlei Anfälle *wiederholen* sich häufiger oder seltener, mit oder ohne äussere Veranlassungen, in unregelmässigen Intervallen oder periodisch; gehen aber gewöhnlich wieder *vollständig* zurück, oder hinterlassen höchstens eine etwas vermehrte Spannung des Augapfels und eine auffällige Verminderung der Accommodationsbreite oder vielleicht auch des Refractionszustandes. Das *Prodromalstadium* kann sich solchermassen *geraume Zeit,* Jahre lang, hinausziehen. Gemeiniglich jedoch geht es *frühzeitig zu Ende,* ja nicht selten ist schon nach dem zweiten oder dritten Anfalle das Glaucom *entwickelt,* d. i. es kömmt *nicht* mehr zu einer förmlichen *Intermission,* sondern es *bleiben* gewisse dem Glaucome zugehörende Symptome *dauernd zurück.* In dieser Beziehung sind nun mehrfache wichtige Differenzen zu bemerken:

1. In manchen Fällen verschwinden nach einem oder dem anderen Anfalle wohl die *exquisit entzündlichen* Symptome, allein es bleibt der Bulbus beträchtlich härter, die Kammer enge, die Pupille weiter und träge oder starr; es entwickelt sich ganz allmälig die charakteristische Excavation des Sehnerveneintrittes, während gleichzeitig neben zunehmender Accommodationsparese eine sehr störende Stumpfheit der Netzhaut und eine wachsende Einschränkung des Gesichtsfeldes zur Geltung kommen. Man hat es dann also mit einem *einfachen Glaucom* zu thun, welches entweder *als solches* längere Zeit fortbesteht und sich mehr und mehr entwickelt, oder aber durch *fernere manifeste entzündliche* Anfälle, die sich von Zeit zu Zeit wiederholen und wieder vollständig ausgleichen, *schubweise seiner Vollendung zugeführt wird.*

2. In anderen Fällen gehen nach mehreren Anfällen *auch die entzündlichen Erscheinungen* nicht mehr vollständig zurück, sie *remittiren* blos, um über kurz oder lang wieder einen *Aufschwung* zu nehmen. Sehr oft schwankt dann der Process in solcher Weise Monate und Jahre lang zwischen Exacerbationen und Remissionen, bis er endlich unter höchstgradiger Ausbildung der dem Glaucome zukommenden Merkmale zum *Abschluss*

gelangt. Man spricht in solchen Fällen von *chronischem entzündlichen Glaucome.*

3. Endlich kommt es vor, dass nach längerer oder kürzerer Dauer des Prodromalstadiums das Glaucom *mit einem Male* unter der Form eines *intensiven Entzündungsanfalles* zum Ausbruch gelangt. Es stellen sich plötzlich intensive Schmerzen im Kopfe, eine wüthende Ciliarneurose und oft auch subjective Lichterscheinungen ein; das Sehvermögen sinkt um ein Bedeutendes, oder es wird völlig aufgehoben; das Episcleralgewebe und die Conjunctiva zeigen sich dicht injicirt, letztere öfters bis zur förmlichen Chemose geschwollen; der Bulbus ist auffallend hart geworden, die Hornhaut rauchig, die Kammer verengt, der Humor aqueus trüb, die Iris stark verfärbt, die Pupille unbeweglich, weit und verzogen, der Glaskörper undurchsichtig, so dass die Untersuchung des Augengrundes zur Unmöglichkeit wird. Oft *genügen wenige Tage,* ja selbst *Stunden,* um das Bild des Glaucoms in allen diesen Zügen zu *vollenden.* Meistens ist es Eine qualvolle Nacht, welche die Krankheit in ihrer ganzen Grösse zur Entwickelung bringt. Man bezeichnet diese daher unter solchen Verhältnissen mit dem Namen des *acuten inflammatorischen Glaucoms.* Sie bleibt einige Tage oder Wochen mit mehr weniger deutlichen Remissionen auf dieser Höhe, oder steigert sich wohl auch noch. Nach Ablauf jenes Zeitraumes aber nehmen die entzündlichen Erscheinungen für die *Dauer* oder blos *zeitweilig* wieder ab; doch kehrt der Bulbus und seine Function nicht mehr zur Norm zurück, vielmehr schreitet der Process, nachdem er früher oder später in den *chronischen Verlauf* eingebogen hat, immer weiter, bis endlich jede Spur von Lichtempfindung geschwunden ist und in den einzelnen Theilen des Auges der *degenerative Schwund* mehr und mehr zu Tage tritt.

4. *Objectiv* charakterisirt sich *dieser* Zustand, welchen man als *abgelaufenes Glaucom (Gl. absolutum, consumatum)* bezeichnen kann, durch: Beinhärte des Augapfels; Entwickelung eines sehr groben venösen Gefässnetzes auf der vorderen Scleralhälfte; durch beträchtliche Rigidität, stellenweise Durchscheinbarkeit und ein eigenthümliches porcellanartiges Aussehen der atrophirenden Lederhaut; durch Verstreichung der zwischen ihr und dem Cornealrande einspringenden Rinne; durch rauchige Trübung der ganz anästhetischen Cornea; Annullirung der Kammer; Retraction der Iris auf ein schmales Säumchen, das immer sehr stark entfärbt und stellenweise des Pigmentes völlig beraubt ist, so dass das bindegewebige Stroma in Gestalt eines bläulich weissen feinen Netzwerkes oder dichter sehnenähnlicher Flecke zu Tage liegt; durch Pigmentatrophie der Aderhaut und durch die Erscheinungen einer höchstgradig entwickelten glaucomatösen Excavation mit theilweisem oder gänzlichem Untergange der centralen Gefässstücke und Ersatz durch Collateralen, mit beträchtlicher Verengerung der pulsirenden Arterien und mit der der Atrophie eigenen Sehnenfarbe des Excavationsbodens.

Das *absolute Glaucom* besteht oft viele Monate und Jahre, ohne dass das Krankheitsbild eine wesentliche Veränderung erlitte, nur wird der Schwund in den einzelnen Bestandtheilen des Augapfels, insbesondere in der Iris, der Chorioidea und dem Sehnerveneintritte immer deutlicher und früher oder später kömmt es auch zur cataractösen Trübung der Linse, es entwickelt sich wegen der gestörten Ernährungsverhältnisse die sogenannte

Cataracta glaucomatosa. Häufig indessen wechselt das Krankheitsbild insoferne, als sich von Zeit zu Zeit manifeste *Entzündungen* einstellen, welche gewöhnlich unter heftigen Kopfschmerzen, wüthender Ciliarneurose und subjectiven Lichterscheinungen verlaufen, oft lange Zeit anhalten und dann dem Kranken sein Leben geradezu zur Qual machen. Sie treten bald *spontan* auf, bald in Folge *äusserer* Veranlassungen und zwar genügt oft die geringste äussere Schädlichkeit, ein kleiner Diätfehler, um sie herauf zu beschwören.

C. *Das secundäre oder consecutive Glaucom* trägt im Allgemeinen den Charakter der acuten oder chronischen *entzündlichen* Form, verläuft gleich dieser und unterscheidet sich von derselben eben nur durch das Voraus- und Nebenhergehen der *primären* Krankheitsprocesse.

Es darf nicht verwechselt werden mit dem *Glaucoma complicatum*, d. i. mit dem Glaucome, welches sich bisweilen neben anderen pathologischen Processen im Auge entwickelt, *ohne* dass ein näherer *Causalnexus* zwischen beiden Vorgängen bestünde. So kömmt es manchmal zu Glaucom in Augen, deren Linse bereits *cataractös* geworden ist. Auch complicirt sich in einzelnen Fällen das Glaucom mit *Cerebralamaurose* oder umgekehrt. Die frühzeitige atrophische Verfärbung der sich aushöhlenden Papille und die Einschränkung des Gesichtsfeldes *von Aussen her* geben dann neben den Symptomen des Cerebralleidens die Mittel an die Hand, um den Zustand diagnostisch gehörig beurtheilen zu können.

D. *Das Glaucom entwickelt sich vorerst immer nur auf Einem Auge.* Es kann darauf zeitlebens beschränkt bleiben. Dieses ist jedoch wohl nur äusserst selten und dort der Fall, wo eine intensive *äussere Schädlichkeit*, ein heftiges Trauma u. s. w. allein den Anstoss gegeben hat, oder wo das Glaucom *secundär* aus anderen, *auf das betreffende Auge gebannten* Krankheiten hervorgegangen ist. Immerhin aber ist auch in solchen Fällen eine gewisse *Disposition des anderen Auges* gegeben, indem sehr oft ein etwas heftigerer Eingriff, eine Staaroperation, eine zufällige Verletzung u. s. w. den glaucomatösen Process hervorruft, was in der Praxis sehr wohl zu berücksichtigen ist. Das *primäre* Glaucom im Gegentheile bleibt *kaum jemals monocular*. Ist einmal das eine Auge ergriffen, so ist auch das zweite in höchster Gefahr. Allerdings braucht es manchmal Jahre, ehe der Process sich in diesem ankündigt. Sehr häufig jedoch machen sich daselbst schon sehr frühzeitig, wenige Tage oder Wochen nach dem Ausbruch des Glaucoms auf dem anderen Auge, die Vorboten bemerklich und nicht lange währt es, so ist das Glaucom ein *binoculares*.

Ausgänge. Das Glaucom ist in seinen *ersten* Stadien unter Voraussetzung günstiger Verhältnisse und einer geeigneten Therapie *beschränkt heilbar*. Wird es aber *sich selbst überlassen* oder *unzulänglich* behandelt, so verfallen die einzelnen Bestandtheile des Augapfels allmälig dem *Schwunde* und werden unfähig, ihre Functionen wieder aufzunehmen. Die *Schlussscene* bilden gewöhnlich Anfälle von *Iridochorioiditis* mit mehr minder massigen Exsudationen im Bereiche des Sehloches und der Strahlenfortsätze, worauf der Bulbus weicher wird, sich faltet und schrumpft, während an der Innenwand der Aderhaut *verknöchernde* Schwarten abgelagert werden und die Netzhaut in Folge der bindegewebigen Entartung des Glaskörpers klöppelförmig zusammengezogen wird (S. 289).

Ausnahmsweise kommen in Folge heftiger oder oft wiederholter entzündlicher Anfälle *partielle oder totale Sclerochorioidalectasien* zu Stande. Sie entwickeln sich wegen der damit verknüpften Zerrung der Ciliarnerven meistens unter *wüthenden Schmerzen*, besonders wenn die Lederhaut *frühzeitig* nachgibt, *bevor* die Nerven durch den glaucomatösen Process zu Grunde gegangen sind. Nebenher gehen gewöhnlich *ausgebreitete Gefässentartungen.* Dieselben verursachen öfters sehr beträchtliche *Blutergüsse* im Inneren des Augapfels. Mitunter scheinen sie sich bis auf das Gezweige an der *Schädelbasis* zu erstrecken, wenigstens deuten die Symptome der Cerebralhyperämie, besonders andauernde intensive Kopfschmerzen, darauf hin. Die *Atrophie* der einzelnen Theile ist dann immer sehr ausgesprochen, die *Iris* und die *Bindehaut* werden oft ganz matsch, zunderähnlich zerreisslich. Man bezeichnet diesen Zustand mit dem Namen „*glaucomatose Degeneration*" (*Graefe*).

In einzelnen Fällen ist das Product der Wucherung *Eiter.* Man hat denselben in der *Aderhaut* (*Schweigger*) gefunden. Meistens jedoch beschränkt sich die Eiterung primär auf die *Hornhaut.* Die solchermassen gesetzten Geschwüre können wieder *zuheilen.* Oft aber brechen sie durch und enden dann mit *Phthisis bulbi.*

Ob diese Geschwüre mit der *Anaesthesie* der Cornea in näherem Verbande stehen (*Graefe*), ist nicht ausgemacht und bei der vorzugsweise *traumatischen* Natur der neuroparalytischen Hornhautaffectionen (S. 76) auch ohne tiefere Bedeutung.

Behandlung. *Die erste und wichtigste Aufgabe ist, den Verlust, welchen die Bulbuskapsel an elastischer Dehnbarkeit erlitten hat, einigermassen auszugleichen und einen normwidrig gesteigerten intraocularen Druck auf das physiologische Mass herabzusetzen.* Das *Hauptmittel* ist insoferne eine mit Rücksicht auf diesen Zweck gehörig durchgeführte (S. 252) *Iridectomie (Graefe).* Alle *übrigen* bisher in Gebrauch gezogenen Heilverfahren stehen dieser Operation an Grösse und Wahrscheinlichkeit des Erfolges weit nach und können im günstigsten Falle nur als *schwache Nebenbehelfe* gelten.

Behufs der Entspannung der Bulbuskapsel sind schon vor langem der *Lederhautstich* und die Entleerung eines Theiles des Glaskörpers empfohlen worden (*Mackenzie*). Doch waren die Resultate nicht befriedigend genug, um diese Methode einzubürgern. Entschieden günstige Wirkungen indessen wurden mit der *Paracentesis corneae* erzielt. Nur sind diese Wirkungen laut den darüber gemachten Erfahrungen (*Graefe, Coccius*) *nicht genug nachhaltig; häufige Wiederholungen der Paracentesis* sind aber ganz abgesehen von der Belästigung des Kranken nicht ohne Gefahr (S. 98, *Secondi*). In England, wo die Iridectomie noch manchen gewichtigen Widersacher hat, wird vielfach die *intraoculare Myotomie* (S. 259) geübt. Ueber deren praktischen Werth müssen weiter fortgesetzte Versuche entscheiden. Die Verbindung der Iridectomie mit der *Enkleisis* (*Critchett, Coccius*) hat theoretisch viel für sich, kann jedoch nicht als ein *besonderes* Verfahren gelten, da eine Iridectomie, welche nach den bei Glaucom allgemein vorgeschriebenen Regeln durchgeführt wird, die Einheilung einer Regenbogenhautportion in die Stichwunde *nothwendig* mit sich bringt. Es scheint dadurch die Nachgiebigkeit und Dehnbarkeit der Narbe wesentlich erhöht zu werden, was dem Zwecke der Operation nur förderlich sein kann.

Es kleben auch der Iridectomie gewisse *Nachtheile* an. Doch stehen diese in gar keinem Verhältnisse zu den *segensreichen* Wirkungen, welche eine zeitlich genug und mit den nöthigen Vorsichten ausgeführte Operation zu entfalten pflegt; daher sie denn auch die Indicationsgrenzen keineswegs verrücken, sondern nur in *prognostischer* Beziehung genauer beachtet werden müssen.

a. So gibt die plötzliche Entspannung des Bulbus und die damit gesetzte momentane Blutüberfüllung seiner Binnenorgane gerne Veranlassung zu *intraocularen Hämorrhagien*, und zwar kommen diese um so leichter zu Stande, je weiter der Process bereits gediehen ist, und je mehr die Gefässwandungen schon gelitten haben. Beim *acuten* und namentlich beim *fulminirenden* Glaucome pflegen sie besonders häufig und massig vorzukommen. In der Regel werden derlei Extravasate *rasch aufgesaugt*, besonders in der Netzhaut, und hinterlassen auch meistens *keine* functionellen Störungen. Bisweilen, vornehmlich wenn die Blutung etwas *reichlicher* war, geschieht dieses indessen doch und das Resultat sind dann *theilweise Verdunkelungen* des Gesichtsfeldes.

b. Wird die Iridectomie *beim acuten entzündlichen Glaucome in den früheren Perioden*, während oder nach einem der ersten manifesten Entzündungsanfälle, ausgeführt: so *beschleunigt* sie in einem grossen Procent der Fälle *den Ausbruch* des Leidens auf dem *anderen* Auge, vorausgesetzt dass dieses schon Prodromalzeichen nachweisen lässt, möglicher Weise auch in dem Falle, als dieses Auge noch ganz gesund ist. Während sonsten beim acuten entzündlichen Glaucome die ersten manifesten Entzündungsanfälle an dem einen und dem anderen Auge durch Intervalle von einigen Monaten und selbst Jahren getrennt zu sein pflegen: erkrankt *nach* der Iridectomie das zweite Auge häufig schon innerhalb der ersten 4 Wochen, ja selbst nach Ablauf von 14 oder 8 Tagen. Es ist dieses ein Nachtheil, der reichlich aufgewogen wird durch den Umstand, dass die Iridectomie gerade während den ersten Perioden des acuten Glaucoms die herrlichsten Erfolge erzielt und diese sowohl bei dem erstergriffenen als bei dem anderen Auge ausgenützt werden können; während jede Versäumniss, jeder Aufschub der Operation unter solchen Verhältnissen sich bitter straft. Selbstverständlich darf jedoch der behandelnde Arzt es nicht unterlassen, den Kranken vor der Operation auf die Möglichkeit aufmerksam zu machen, dass das zweite Auge binnen kurzem ergriffen werden und seinerseits die Operation erfordern könne.

c. Manche glauben, dass die Iridectomie öfters Veranlassung zur raschen *Ausbildung der Cataracta* an dem operirten Auge gebe. Es ist jedoch gar kein Zweifel, dass in der allergrössten Mehrzahl solcher Fälle eine *Verletzung* der Kapsel die nächste Ursache der Staarbildung geliefert habe. In einzelnen seltenen Fällen konnte indessen der rasche Abfluss des Kammerwassers eine *Berstung der Kapsel oder der Zonula* bedingt und damit den Grund des Staares gelegt haben (*Graefe*).

d. Eine besondere Erwähnung verdient eine eigenthümliche Form der *Wundheilung*, welche man als *„cystoide Vernarbung“* beschreibt und vornehmlich in jenen Fällen beobachtet, in welchen die Zeichen der intraocularen Drucksteigerung schon *vor* der Operation *stark* ausgeprägt waren, oder wo sich zu *Staphyloma posticum* die charakteristische *Sehnervenexcavation* hinzugesellt und die Iridectomie nothwendig gemacht hatte. Es bleiben in solchen Fällen die beiden Wundflächen des linearen Einstichskanales öfters nicht in unmittelbarer Berührung, vielmehr baucht sich das *verbindende* neoplastische Gefüge in Gestalt eines zarten Wülstchens heraus, welches aus stärkeren sehnigen Fäden und zwischengelagerten, sehr dünnhäutigen, mehr prominenten blasenartigen Buckeln besteht. Gewöhnlich wird diese ectatische Zwischensubstanz von Zeit zu Zeit *durchbrochen* und das Kammerwasser tritt unter die Bindehaut, dieselbe nach vorne hervortreibend. Es *wiederholt* sich dieser Zufall oftmals noch viele Monate nach der Operation, ja es sind Fälle beobachtet worden, wo nach zwei Jahren noch derlei Durchbrüche statt fanden. Gemeiniglich bleibt unter solchen Umständen der Bulbus normwidrig *weich*, doch hat die Kammer ihre normale Weite. Bei *geringeren* Graden der cystoiden Vernarbung wird in der Regel

etliche Monate nach der Operation das Gewebe zwischen den Narbensträngen dichter, die Ergüsse von Humor aqueus hören allmälig auf und es kömmt endlich zu einem ziemlich normalen Abschluss der Wunde. Bei *höheren* Graden jedoch braucht die Verdichtung und Verflachung des blasigen Wulstes immer eine viel längere Zeit. Oefters besteht während der ganzen Periode eine starke *Conjunctival-injection* und eine sehr beträchtliche *Reizbarkeit* gegenüber äusseren Schädlichkeiten. Mitunter kömmt es dann wohl auch zu fatalen *Entzündungen*, die sich bis zur *Eiterbildung* steigern und den Bulbus zu Grunde richten können (*Graefe*).

Um solchen üblen Ereignissen *vorzubeugen*, ist es nothwendig, in Fällen, in welchen während den ersten Wochen nach der Operation sich eine Tendenz zu cystoider Vernarbung zeigt, ein besonders strenges diätetisches Verhalten anzuordnen, um äussere Schädlichkeiten thunlichst zu beseitigen, ausserdem aber den Bulbus periodisch mittelst eines leichten *Druckverbandes* zu comprimiren. Bei *höhergradiger* Ectasie des Zwischengewebes, wenn gleichzeitig ein starker Conjunctivalreiz besteht, ist es räthlich, die normale Wundheilung dadurch anzubahnen, dass man bei gut fixirtem Bulbus den Wulst mittelst eines Staarmessers an dem einen Rande *spaltet*, sodann die Blasenwand mit der Schere *abträgt* und nun nach Anlegung eines leichten Druckverbandes durch mehrere Tage strengste Ruhe bei Bettlage einhalten lässt, überhaupt wie nach schwereren Augenoperationen vorgeht. Für die Behandlung heftiger *Entzündungen* gelten die allgemeinen Regeln (*Graefe*).

Im Allgemeinen kann man sagen, *die Iridectomie leiste beim Glaucom um so mehr, je früher sie ausgeführt wird und je weniger die Binnenorgane des Bulbus materielle Veränderungen erlitten haben.* Ihr Haupteffect besteht eben blos in der Herbeiführung günstigerer Circulations- und Nutritionsverhältnisse. Sie *erleichtert nur* den Ausgleich der vorhandenen Ernährungsstörung; sollen die Elemente wieder functionstüchtig werden, so müssen sie als solche noch bestehen. Es ergibt sich daraus als eine allgemeine *Regel, dass die Operation möglichst zeitig ausgeführt werden müsse.*

1. In den ersten Zeiten des *Prodromalstadiums*, bei geringer Entwickelung der Vorboten und langsamer Steigerung derselben, wird man allerdings keine grosse Gefahr laufen, wenn man das therapeutische Verfahren vorderhand auf Fernhaltung aller *Schädlichkeiten*, welche zur Gelegenheitsursache des glaucomatosen Processes werden könnten, so wie auf Verminderung und Beseitigung der *Circulationsstörungen* oder eines bereits vorhandenen *Reizzustandes* richtet.

In ersterer Beziehung kann nicht genug strenge das *alsogleiche Aufgeben jeder das Auge nur einigermassen anstrengenden Beschäftigung* z. B. des Lesens, Schreibens, Nähens u. s. w. gefordert werden. Gleichzeitig muss der Kranke thunlichst vor der Einwirkung *intensiver Lichtgrade*, directen Sonnenlichtes, greller Reflexe, sowie starker Lichtcontraste, wie sie beispielweise *künstliche* Erleuchtungen bedingen, verwahrt werden, sei es durch Vermeidung der Gelegenheiten zu derartigen Einwirkungen, sei es im Falle der Noth durch Abschwächung dieser Schädlichkeiten mittelst zweckmässiger Anwendung schützender Apparate. Aber auch *Wind*, *Rauch*, *Staub*, *scharfe Dämpfe*, *starker Temperaturwechsel* u. dgl. können erfahrungsgemäss zur Gelegenheitsursache der ohnehin schon vorbereiteten Entzündung werden, oder wenigstens die vorhandene Hyperämie und Reizung der Theile, somit auch die Disposition zum Glaucome steigern. Sie müssen demnach bei der Vorschreibung des einzuhaltenden Regimens wohl berücksichtigt werden. Empfehlenswerth ist insoferne für die bessere Jahreszeit der Aufenthalt auf dem Lande, in einem nicht zu warmen Klima, mässige Bewegung im Freien, an wind- und staubfreien schattigen Orten und während der kühleren Tageszeit. Mit Rücksicht auf die gegebene *locale* Hyperämie sind körperliche und geistige *Aufregungen* thunlichst zu meiden. Auch die *Kost* ist von hohem Belang. Der Genuss ungewässerten Weines, des Bieres, starken schwarzen Kaffee's, starken Thee's, des Branntweines ist ganz zu untersagen. Kleine Dosen eines leichten gewässerten Weines, des Milchkaffee's, schwachen Thee's dürften jedoch kaum eine Gefahr mit sich bringen. Die Malzeiten sollen aus leicht verdaulichen, leicht kaubaren, nicht stark gewürzten, nicht blähenden,

vornehmlich pflanzlichen Speisen zusammengesetzt werden. Ueberfüllung des Magens ist streng zu meiden; dafür können sich die Malzeiten öfter im Tage wiederholen. Des Abends bleibt der Kranke am besten diät. Auch ist es von Wichtigkeit, dass derselbe nicht nach dem Mittagsmale schlafe. *Bei der nächtlichen Ruhe ist erhöhte Lage des Kopfes* und Vermeidung der Rückenlage zu empfehlen. Die Gründe dafür liegen auf der Hand. Es sind dieselben, welche eine *leichte bequeme Kleidung* nothwendig machen und beengende, namentlich den Hals einschnürende und zu warme Kleidung in hohem Grade gefährlich machen.

Unter den *directen Mitteln* ist die zeitweilige Application *kühler Ueberschläge* auf die Augen und den Vorderkopf hervorzuheben. Es ist die locale Wärmeentziehung jedoch nur am Platze, wenn die Erscheinungen der Hyperämie, namentlich örtlicher *Blutwallungen*, im Auge und Gehirne deutlicher hervortreten und mit erhöhter Temperatur vergesellschaftet sind. Das Vorhandensein von *Gicht* contraindicirt dann die kühlen Ueberschläge durchaus nicht. Immerhin jedoch fordert deren Anwendung Vorsicht und stete Rücksichtnahme auf die örtliche Temperatur. *Douchen* sind ihrer reizenden Wirkung halber zu meiden. *Auch kalte Bäder* bedingen nicht selten temporäre Blutwallungen und werden in solchem Falle am besten unterlassen. Sind *heftige Schmerzen* zu bekämpfen, so können *hypodermatische Einspritzungen* von Morphiumlösungen verwendet werden.

Ueberdies verlangt das die örtlichen Hyperämien bedingende *Grundleiden* häufig eine eingehendere Behandlung. So wird z. B. bei *Unterleibsleiden* oft die systematische Anwendung leicht lösender Mittel, namentlich gewisser Mineralwässer, bei *Herzleiden* die Application der Digitalis u. s. w. erforderlich. Die Indicationen dafür zu stellen, ist Sache der speciellen Therapie. Doch muss hier erwähnt werden, dass der Gebrauch *warmer* Bade- und Trinkquellen eine überaus grosse Gefahr in sich schliesst; dass diese daher in Fällen, in welchen das Grundleiden auf ihren Gebrauch hinweist, stets durch *kühlere* und *möglichst wenig aufregende Quellen* zu ersetzen sind.

Rücken einmal die Anfälle von Verdunkelung des Gesichtsfeldes näher an einander, so ist es klug, die Operation *nicht länger mehr zu verschieben*, denn der *Ausbruch* des Glaucoms ist bald zu erwarten und es steht dahin, in welcher Form derselbe erfolgt und ob er nicht vielleicht rasch Veränderungen setzt, gegen welche die Iridectomie nur wenig mehr vermag. *Nach der Operation* bleiben die Anfälle in der Regel aus und die Functionstüchtigkeit der Netzhaut wird *meistens* auf den *früheren* Grad der Vollkommenheit gehoben, so dass die Kranken wieder ihren gewohnten Beschäftigungen nachzugehen vermögen. Nur ausnahmsweise geschieht es, dass trotz dauernder Verminderung der Bulbushärte doch ein glaucomatöses Sehnervenleiden und allmälig Atrophie der Papille mit mehr minder bedeutenden Sehstörungen zur Entwickelung kömmt, oder dass *neue Nachschübe* mit Druckvermehrung die *Wiederholung* der Operation verlangen.

2. *Ist der glaucomatöse Process in acuter Form zum Ausbruch gekommen*, so ist das Kuriren mit Antiphlogisticis, Narcoticis, Mydriaticis etc. meistens Zeitverlust; die Verzögerung der Operation verlängert das intensive Leiden des Kranken und vermindert die Möglichkeit einer Wiederherstellung, da sie den degenerativen Veränderungen Zeit zur Entwickelung gönnt. Namentlich beim *fulminirenden* Glaucom ist ein *alsogleiches* operatives Einschreiten *dringendes* Gebot, da hier oft schon *wenige* Tage hinreichen, um *unheilbare* Schäden zu setzen. Beim *gewöhnlichen acuten Glaucom* kann man eher noch einige Tage zuwarten, um den ärgsten Sturm in den localen Gefäss- und Nervenbahnen vorüber gehen zu lassen; ja in vielen Fällen hat sich sogar die *vorläufige Beschwichtigung* der heftigen Entzündung und der wüthenden Ciliarneurose dem Endeffecte *günstig* erwiesen. Doch ist erfahrungsmäsig ein solches Zögern nur dann gestattet, wenn der ent-

zündliche Anfall keine allzugrosse Abnahme des Sehvermögens mit sich gebracht hat. Wo dieses im *raschen* Laufe bis auf *quantitative* Lichtempfindung gesunken ist, oder sich *Einschränkungen* des Gesichtsfeldes geltend machen, wäre es *gefährlich*, die Operation aufzuschieben, um mittlerweile die Intensität der Entzündung und Ciliarneurose durch Antiphlogistica und Narcotica zu bekämpfen. Zudem hat sich die Operation selbst als das *sicherste* und *kräftigste* antiphlogistische und schmerzstillende Mittel erwiesen.

In der That hören die bis dahin oft unerträglichen *Schmerzen* gewöhnlich *unmittelbar nach* der Operation fast gänzlich auf. Höchstens bleiben 1—2 Tage leichte Stirnschmerzen oder Empfindungen zurück, wie selbe nach jeder Operation vorkommen. *Auch die Entzündungserscheinungen* gehen meistens in der kürzesten Zeit zurück, oder werden in sehr erfreulicher Weise vermindert. Eben so nimmt auch das *Sehvermögen* unmittelbar nach der Operation zu, soweit nämlich die Störung desselben von der Trübung des nunmehr abgeflossenen Kammerwassers und von der Steigerung des intraocularen Druckes abhängig gewesen war. Das Zurückgehen der entzündlichen Alterationen und der in solchen Fällen sich fast immer einstellenden Netzhautecchymosen bedingt dann *weiters* eine *allmälige* Zunahme, welche sich besonders innerhalb der ersten 14 Tage deutlich nachweisen lässt, aber auch *nach* dieser Zeit noch fortzuschreiten pflegt, so dass in den meisten Fällen erst nach 6—8 *Wochen* der *Höhenpunkt* erreicht wird.

Ist zeitlich genug operirt worden, so gelingt es beim *acuten* Glaucome häufig, dem lichtempfindenden Apparate nahezu seine *frühere* Functionstüchtigkeit zurück zu geben und dieselbe auch *dauernd* zu erhalten. Erfahrungsmässig kann man beim gewöhnlichen acutentzündlichen Glaucome auf ein so glänzendes Resultat mit *Wahrscheinlichkeit* rechnen, wenn die Iridectomie in den ersten 14 Tagen nach dem *ersten* Anfalle zur Ausführung kömmt, und zwar ist die Hoffnung eine um so mehr gerechtfertigte, je *früher* innerhalb dieses Zeitraumes der Eingriff geschieht, immer *vorausgesetzt*, dass es sich um ein Auge handelt, welches vor dem Anfalle, in den Intervallen der prodromalen Insulte, *normal functionirte*, dass dermalen das Gesichtsfeld nicht bereits eine merkliche Einschränkung erlitten hat und dass die Lichtempfindung noch eine sehr prompte ist. In *minder frischen* Fällen und überhaupt, wo sich bereits eine *Einschränkung* des Gesichtsfeldes nachweisen lässt, allenfalls auch die Fähigkeit, *qualitative* Lichtunterschiede wahrzunehmen, verloren gegangen ist, wird ein so ausgezeichneter Erfolg nur *ausnahmsweise* erzielt, *erwarten* darf man ihn nie; in der Regel bleibt die *Sehschärfe* ansehnlich vermindert, das *Gesichtsfeld* erhält auch nicht mehr seine frühere Ausdehnung. Es sind unter solchen Umständen eben fast immer schon *degenerative* Veränderungen des lichtempfindenden Apparates im Spiele und diese werden durch die Iridectomie wenig berührt.

Diese Ohnmacht der Iridectomie gegenüber *degenerativen* Alterationen zeigt sich übrigens auch sehr auffällig an den *mehr oberflächlich gelegenen Organen*. Selbst in verhältnissmässig *frischen* Fällen stellt sich öfters die normale Empfindlichkeit der Cornea nicht mehr her, die Kammer bleibt sehr oft etwas verengt, die *Iris* erscheint constant nach wie vor der Operation etwas verfärbt, die *Pupille* etwas erweitert und träge beweglich oder ganz starr und die Functionsbeschränkung des *Accommodationsmuskels* äussert sich durch sehr auffälliges Fernstehen des Nahepunktes.

Uebrigens darf nicht verschwiegen werden, dass die Operation, trotzdem sie zeitlich genug, mit den gehörigen Vorsichten und unter scheinbar *günstigen* Auspicien vorgenommen wurde, auch *versagen könne*. Es kommen

Fälle vor, in welchen nach der Operation sich *neue acute Entzündungsanfälle* mit mehr minder starker Ciliarneurose einstellen und dann nicht immer durch eine *wiederholte Iridectomie* beschwichtigt werden können, sondern *dauernde* Schäden setzen. Auch werden Fälle beobachtet, und diese sind nicht einmal gar so selten, in welchen nach der Iridectomie das Glaucom sich in der *chronisch inflammatorischen* oder *einfachen nicht entzündlichen Form* mehr und mehr ausbildet.

3. *In den späteren Perioden des acuten Glaucoms* ist die Aussicht auf eine Herstellung der *vollen* Functionstüchtigkeit des lichtempfindenden Apparates und auf deren *dauernde* Erhaltung schon *sehr gesunken.* Allerdings führt der glaucomatöse Process nicht immer gleich rasch zu degenerativen Veränderungen im lichtempfindenden Apparate; vielmehr kommen bisweilen Fälle vor, wo *nach wiederholten acuten Anfällen* das Sehvermögen auf einige Zeit wieder *spontan* einen höheren Grad erreicht und auch eine Excavation nicht nachgewiesen werden kann. Unter solchen Verhältnissen vermag dann auch die Iridectomie *sehr viel* zu leisten, das Auge selbst *vollständig* zu rehabilitiren. Dieses sind jedoch *seltene* Ausnahmen; in der Regel findet man in den späteren Perioden des acuten Glaucoms schon das Gesichtsfeld eingeengt und die Papille auffällig ausgehöhlt. Eine *Zurückführung zur Norm* liegt dann bereits ausser den Grenzen der Möglichkeit. Doch gelingt es noch bisweilen, wenn die Excavation wenig entwickelt und die Einengung des Gesichtsfeldes eine geringe, namentlich concentrische ist, die *centrale Sehschärfe dauernd* um einiges zu erhöhen und auch wohl das Gesichtsfeld etwas zu erweitern. Man darf sich um so mehr dieser Hoffnung hingeben, je grösseren Antheil an der Sehstörung *die Trübung der dioptrischen Medien* und die *Steigerung des intraocularen Druckes* zu haben scheint. Wo das Gesichtsfeld jedoch beträchtlich, besonders von der einen Seite her, eingeengt oder wohl gar *excentrisch* geworden ist, oder wo die Lichtempfindung schon sehr undeutlich zu werden beginnt, so wie dort, wo die Excavation schon weit in ihrer Entwickelung gediehen ist; muss man sich in der Regel damit begnügen, *den Process zum Stillstand zu bringen.*

Uebrigens sind die mit der Iridectomie unter so bewandten Umständen erzielten günstigen Resultate *nicht immer von langem Bestand.* In vielen Fällen *beschränkt* sich das Gesichtsfeld über kurz oder lang unter Abnahme der centralen Sehschärfe wieder auffällig, reducirt sich wohl auch auf einen kleinen excentrischen Theil und am Ende schwindet nicht selten jede Spur von Lichtempfindung. Die dem freien Auge zugänglichen Symptome des Glaucoms können sich dabei allmälig weiter und weiter ausbilden, so dass die Krankheit später unter der Form des *einfachen nicht entzündlichen* oder *chronisch inflammatorischen* Glaucoms in die Erscheinung tritt. In anderen Fällen *verwischen* sich die charakteristischen Merkmale mehr und mehr; auch *verflacht* sich die gegebene *Excavation,* wenn sie frisch ist, nicht selten in sehr auffälligem Grade, sie wird muldenförmig; der degenerativen Atrophie der Elemente jedoch vermag die Operation nicht zu steuern, einmal bis zu einem gewissen Grade vorgerückt, geht dieselbe in der Regel weiter und früher oder später verräth der Sehnerveneintritt durch seine schnigweisse Farbe und den leichten seidenähnlichen Glanz die bindegewebige Entartung der Papille.

Es ist hierbei wichtig zu bemerken, dass derlei *sehnige Verfärbungen der Papille* nach der Iridectomie bei Glaucom gar nicht selten vorkommen, ohne dass damit nothwendig eine Gefahr für das *Sehvermögen* erwüchse. *Bedenklich* sind sie nur, wenn damit eine *Abnahme der Sehschärfe* gleichen Schritt hält. In der Regel schreitet die sehnige Entartung bis zu einem gewissen Grade vor, bleibt dann aber stehen, ohne dass das Sehvermögen dadurch wesentlich beirrt erschiene.

4. *Bei dem chronisch inflammatorischen* und *bei dem einfachen nicht entzündlichen Glaucom* ist der Umstand sehr misslich, dass die Kranken meistens erst *spät* die ärztliche Hilfe ansuchen, zu einer Zeit, wo die *materiellen* Veränderungen der Binnenorgane des Auges schon weit vorgeschritten sind. Immerhin gelingt es auch hier nicht selten, *seit kurzem* bestehende *centrale Sehschwächen* und selbst *seitliche Einschränkungen aufzuhellen* oder doch um ein Bedeutendes zu *vermindern;* wenigstens kann man in der Mehrzahl der Fälle auf einen *Stillstand des Processes*, auf eine *dauernde Erhaltung* des noch bestehenden Grades des Sehvermögens und der materiellen Zustände der Binnenorgane hoffen. Ein *Weiterschreiten* des Processes und eine endliche *Vernichtung der Sehkraft* gehört in der That nicht zu den *häufigen* Vorkommnissen. Im Ganzen treten unter solchen Umständen aber die günstigen Wirkungen der Iridectomie *weniger rasch* hervor, als bei der acuten Form, wo die Trübung der Medien, die zeitweiligen beträchtlichen Circulationsstörungen etc. bei der Sehstörung concurriren und in der Iridectomie ein *rasch wirkendes* Gegenmittel finden. Es braucht oft Monate und selbst länger, ehe die Besserung des Sehvermögens oder auch nur der Stillstand des früher stetig fortschreitenden Uebels mit *Gewissheit* nachgewiesen werden kann. Es ist nothwendig, auf diesen Umstand den Kranken aufmerksam zu machen, damit er von der Operation nicht zu viel erwarte.

5. Für das *secundäre* und *complicirte Glaucom* gelten im Grunde genommen dieselben therapeutischen und prognostischen Regeln wie für das *primäre* und *reine* Glaucom, so weit es sich nämlich um das Glaucom als solches handelt. Doch wird nicht selten auch das *primäre Leiden* von der Iridectomie günstig beeinflusst, ja mitunter *verlangt* dieses eben so die Operation wie das Glaucom an sich, um zur Heilung oder wenigstens zum Stillstande gebracht zu werden, *verstärkt* also die Indication. Ganz vorzüglich ist dieses der Fall bei *chronischen Iritiden* mit totaler hinterer Synechie und bei *progressiven Staphylomen* der Hornhaut und Lederhaut. Doch hat man auch sehr günstige Wirkungen gesehen, wenn die Iridectomie bei fortschreitendem *Staphyloma posticum* und secundärer Excavation ausgeführt wurde, vorausgesetzt, dass dies sehr *zeitlich* geschah. Wo das Glaucom indessen mit *cerebraler Amaurosis* gepaart ist, sind die Ergebnisse bisher immer *negativ* ausgefallen, indem das *Nervenleiden* unbeirrt weiter schreitet.

6. Gegen das *absolute Glaucom*, d. i. das Glaucom der älteren Schriftsteller, vermag die Iridectomie *nichts;* man wird daher besser thun, die Operation zu sparen, es wäre denn, dass häufige acute Anfälle, heftige Schmerzen, lästige Chromopsien, Photopsien etc. zu einem directen therapeutischen Einschreiten auffordern. Bleibt dann aber die Operation ohne

Erfolg, so erscheint in dringenden Fällen die *Enucleatio bulbi* gerechtfertigt (*Graefe*).

7. In Fällen *glaucomatöser Degeneration* verschlimmert die Iridectomie eher das Leiden, indem sie gemeiniglich zu reichlichen intraocularen *Blutungen* Veranlassung gibt. Wo fortwährende entzündliche Anfälle oder häufige Ciliarneurosen ein therapeutisches Einschreiten nothwendig machen, ist die *Enucleatio bulbi* bei weitem vorzuziehen. Mitunter ist diese Operation vom günstigsten Einflusse auf die Therapie des *anderen etwa noch heilungsfähigen Auges*, da sie eine ergiebige Quelle *sympathischer* Reizungen stopft. Wenn das zweite Auge *frei*, oder durch Iridectomie vor sympathischen Reizungen einigermassen sicher gestellt, oder ebenfalls schon erblindet ist, kann man statt der Ausschälung wohl auch die *künstliche Vereiterung* des Bulbus mittelst eines durchgezogenen Fadens (*Graefe*) in Ausführung bringen. (Siehe Therapie des Sclerochorioidalstaphyloms.)

Quellen: *Hamer*, *Donders*, kl. Monatbl. 1863. S. 502, A. f. O. IX. 2. S. 215. — *Dor*, kl. Monatbl. 1865. S. 351. — *Stellwag*, Ueber doppelte Brechung etc. (Denkschriften der Wien. k. Akad. der Wiss. V). Wien, 1853. S. 62. — *Schelske*, A. f. O. X. 2. S. 1, 18, 26, 44. — *Jacobson* ibid. X. 2. S. 54. — *Haffmans* ibid. VIII. 2. S. 124, 143, 147, 151, 153, 154, 156, 162, 165, 168, 171, 173. — *Ed. Jaeger*, Staar und Staaroperationen. Wien, 1854. S. 103, 104, Wien. med. Wochenschrift. 1854. S. 36, Zeitschrift der Wiener Aerzte. 1858. S. 465, 467, 486, 491, Einstellungen des diopt. Apparat. Wien, 1861. S. 37, 42, Fig. 12—17. — *Graefe*, A. f. O. I. 1. S. 371, 375, I. 2. S. 299, 302, 305, II. 2. S. 291, III. 2. S. 456, 460, 471, 481, 484, 487, 489, 495, 501, 505, 526, 536, 546, 551, 554, IV. 2. S. 127, 128, 133, 137, 146, 150, 153, 156, VI. 2. S. 150, 254, VIII. 2. S. 242, 244, 247, 254, 257, 263, 280, 286, 289, 298, 300, 308, 310, 312, IX. 2. S. 105, 110. — *A. Weber* ibid. II. 1. S. 133, 141. — *Schweigger* ibid. V. 2. S. 233, Vorlesungen über den Gebrauch des Augenspiegels. Berlin, 1864. S. 127, 130. — *Förster*, A. f. O. III. 2. S. 81. — *Coccius* ibid. IX. 1. S. 1, 8, 12, Ueber Glaucom, Entzündung etc. Leipzig, 1859. S. 11. 15, 16, 18. — *G. Braun*, A. f. O. IX. 2. S. 222, 225, 226. — *Alf. Graefe* ibid. VII. 2. S. 113. — *Pagenstecher* und *Sämisch*, Klin. Beobachtungen. Wiesbaden, 1860. I. S. 26, 39, II. S. 13. — *Mackenzie*, Prakt. Abhandl. etc. Weimar, 1832. S. 689. — *Rothmund*, Jahresbericht 186½. München, 1863. S. 10. — *Tetzer*, Wiener allg. med. Zeitschrift. 1862. S. 210. — *Bowman*, British med. journ. 1862. S. 377, 381, klin. Monatbl. 1866. S. 267. — *Knapp*, Dritter Jahresbericht. Heidelberg, 1865. S. 19, Canstatt's Jahresbericht. 1864. III. S. 155. — *Critchett*, Ophth. Hosp. Rep. II. S. 59. — *Solomon*, kl. Monatbl. 1866. S. 116, 118. — *Secondi*, Clinica di Genova. Riassunto. Torino, 1865. S. 39, 51. — *Businelli*, Zeitschrift der Wien. Aerzte. 1859. S. 267. 269.

4. Chorioiditis (Panophthalmitis) suppurativa.

Krankheitsbild. *Charakteristisch ist ausser den Symptomen der Entzündung überhaupt, namentlich einer mehr weniger beträchtlichen ödematösen oder chemotischen Schwellung der Lider und Bindehaut, das Auftreten einer gesättigten eiterfarbigen Trübung in der Tiefe des Auges und die rasche völlige Erblindung des letzteren.*

1. Der *directe* Nachweis der *chorioidalen Eiterherde* ist wohl nur sehr ausnahmsweise gestattet, da die *dioptrischen Medien von Anbeginn an mitleiden* und vermöge ihrer Trübung die ophthalmoskopische Untersuchung des Augengrundes behindern. Ehe sich noch durch den Augenspiegel erkennbare Eiterherde *in der Aderhaut* bilden können, wird immer der *Glaskörper* in Folge entzündlicher Gewebswucherung seiner Durchsichtigkeit verlustig

und beurkundet auch wohl eine merkliche Volumsvergrösserung. Man findet die entfärbte Iris sammt der Linse mehr weniger nach vorne gedrängt oder gar der Cornea anliegend, und *hinter* der starren und gewöhnlich auch beträchtlich erweiterten *Pupille eine diffuse*, an Dichtigkeit rasch zunehmende, meistens gelblich grünliche *Trübung*, welche oft von einem stärker reflectirenden Balken- oder Fachwerke durchzogen wird.

Doch ist auch dieses Symptom häufig unnachweisbar, indem neben der eiterigen Aderhautentzündung gerne *ähnliche Processe in den vorderen Theilen des Augapfels auftreten*, die Kapsel sohin oft getrübt, die Pupille geschlossen oder verlegt, das Kammerwasser einfach getrübt oder von einem massigen Hypopyum verdrängt, die Cornea durch eiterige Infiltrate opak, theilweise vielleicht verschwärt oder gänzlich geschmolzen gefunden wird. Die Diagnose der Chorioiditis suppurativa stützt sich dann nur auf Symptome, welche in ihrer Gesammtheit *mittelbar* auf jenes Leiden hindeuten; es wäre denn, dass bereits eine Oeffnung in der Augenkapsel gegeben ist und das *Hervorquellen von Eiter* jeden Zweifel über das Vorhandensein eines Eiterstockes im hinteren Augenraume beseitigt.

2. Von diesen *mittelbar auf Chorioiditis suppurativa hindeutenden* Erscheinungen ist nur eines ganz constant, nämlich das *frühzeitige rasche Erlöschen der Lichtempfindung;* alle anderen Symptome sind wandelbar und machen das Bild der fraglichen Krankheit zu einem höchst wechselvollen.

So trägt die Chorioiditis suppurativa sehr oft den Charakter einer *sthenischen Entzündung* und schreitet mit *intensivem Fieber* und *heftiger localer Nervenreizung* einher. Die *Lider* erscheinen hoch aufgeschwollen, tief geröthet, gespannt, heiss und sehr empfindlich gegen jeden Druck. *Die Bindehaut* des Augapfels ist zu mächtigen bläulichrothen Wülsten aufgetrieben, welche zur Lidspalte herausragen und den Bulbus ganz verdecken. *Die Secretion der Conjunctiva stockt*, jene Wülste erscheinen daher trocken und von graulichen, oft zu Krusten verdorrten und von ausgetretenem Blute gefärbten Exsudatschwarten belegt. *Der Augapfel selbst* ist vermöge der entzündlichen Anschwellung des Orbitalgefüges um ein Bedeutendes aus der Augenhöhle *hervorgedrängt, unbeweglich und sehr empfindlich.* Im Falle die Cornea und Sclera ihre Continuität noch bewahrt haben, findet man ihn *enorm gespannt und hart*; oft auch schon ansehnlich *vergrössert.* Die *Hornhaut* ist trüb oder bereits in einen Eiterstock verwandelt. Der Kranke wird durch *Chromopsie* und *Photopsie* gepeinigt und leidet an fürchterlichen Schmerzen, welche nach dem Nervus frontalis und infraorbitalis ausstrahlen und während den entzündlichen Exacerbationen oft geradezu unerträglich werden.

In anderen Fällen sind trotz gleich rascher und massenhafter Eiterbildung *alle Erscheinungen weit milder.* Das *Fieber* ist schwach oder es fehlt ganz, die *Lider* und die *Bindehaut* sind nur leicht geröthet, *ödematös* angeschwollen, teigig weich. *Die Conjunctiva sondert* mehr weniger eiterigen *Schleim* ab. Der *Bulbus* ist, falls kein Durchbruch statt fand, *mässig gespannt,* nur wenig oder gar nicht hervorgetrieben, beweglich und etwas empfindlich gegen Druck. Die *subjectiven Lichterscheinungen* sind wenig intensiv und machen sich nur zeitweise bemerklich. Die *Schmerzen* fehlen

bisweilen ganz oder beschränken sich auf ein Gefühl von Druck, Ziehen, Pochen etc. mit geringer, nur periodenweise sich steigernder Heftigkeit.

Endlich kommen ausnahmsweise Fälle vor, wo die *Lider* und die *Bindehaut* nur ganz *wenig injicirt* und geschwellt erscheinen, die Hyperämie im Episcleralgewebe unbedeutend ist, der *intraoculare Druck* kaum merklich zugenommen hat und die *subjectiven Reizerscheinungen* fast gänzlich mangeln, obgleich vielleicht der Glaskörper und das Kammerwasser bereits von Eiter völlig verdrängt sind.

Ursachen. 1. Als *Gelegenheitsursachen* fungiren häufig *in- und extensive, traumatische oder chemische Schädlichkeiten:* Erschütterungen, Schläge, Stösse, Hiebe, Prellschüsse etc. mit und ohne Continuitätstrennung der Bulbuswand; chemische Anätzungen, Verbrühungen, Verbrennungen; die mechanische Reizeinwirkung einer zufällig oder künstlich in die Vorderkammer getriebenen oder lose in dem Augapfelraume herumschweifenden Linse, eines intraocularen Cysticercus u. s. w.

Obenan stehen in dieser Beziehung jedoch *verunreinigte Wunden. Fremde Körper, welche an oder in dem Bulbus stecken geblieben sind*, führen der Regel nach zu ausgebreiteten *suppurativen* Entzündungen und schliesslich zur *Phthisis des Augapfels, wenn sie nicht zeitlich genug entfernt werden.* Falls der fremde Körper *in der Hornhaut* haftet, ist die Gefahr für den Bestand des Auges als Ganzen allerdings eine mehr *mittelbare,* insoferne die eitrige Entzündung sich häufig vorerst auf die Cornea beschränkt, der Eindringling unter fortgesetzter Schmelzung des ihn umgebenden Gefüges gerne losgestossen und solchermassen weiteren Zerstörungen vorgebeugt wird. Oft genug aber pflanzt sich der Wucherungsprocess fort auf die *tieferen* Organe, es kommt zur *Iritis, Iridochorioiditis* und weiterhin nicht selten auch zur *Phthise* des gesammten Auges. Ist der fremde Körper *in die Kammer gelangt* oder *in der Iris* stecken geblieben, so ist der Augapfel gleich von *vorneherein mehr* bedroht und geht am Ende *meistens* durch Eiterung zu Grunde; nur ausnahmsweise geschieht es, dass die Entzündung sich in der nächsten Umgebung des fremden Körpers abgrenzt und, indem sie blos *plastische organisirbare* Producte liefert, eine *Einkapselung* anbahnt. Haftet der fremde Körper *in der Linse,* so zerfällt diese gewöhnlich cataractös. Mitunter kömmt es dann wohl vor, dass jener, von secundär metamorphosirten Staarresten umhüllt, in der Kapselhöhle liegen bleibt und dauernd unschädlich gemacht wird; gewöhnlich aber wird er unter fortschreitender staariger Auflösung des Krystalles wieder *flott, senkt sich,* fällt in dem Kammerraume zu Boden und veranlasst die heftigsten Reactionen, welche gemeiniglich mit Vereiterung des Bulbus enden. Am *grössten* ist wegen der schwierigeren Entfernung die Gefahr, wenn der fremde Körper *in der Ciliargegend* festsitzt oder im *hinteren Binnenraume* des Augapfels lagert. Dann sind suppurative Processe in der Regel die *unmittelbare* Folge. Die Wucherung geht unter solchen Umständen meistens von den gefäss- und nervenreichen *Hüllen* des Glaskörpers aus (*Ed. Jaeger*), besonders wenn diese durch die Verletzung selbst arg mitgenommen, zerrissen, gequetscht worden sind oder durch den Splitter in fortwährender Reizung erhalten werden. Bisweilen jedoch beginnt die Prolification auch im *Glaskörper,* in der unmittelbaren Umgebung des darin steckenden Fremdkörpers und längs des von ihm durchschrittenen Weges, erst später werden die Netz-

und Aderhaut in Mitleidenschaft gezogen *(Graefe)* und schliesslich auch die *übrigen* Bestandtheile des Augapfels in den Eiterungsprocess verwickelt. *Abkapselungen* bei *normalem* Fortbestande oder *geringfügiger* Betheiligung der *entfernteren* Partien des Bulbus kommen allerdings auch *hier* vor (S. 150). Allein es sind eben so *Ausnahmen*, als wenn der fremde Körper eine *längere* Zeit im Auge verharrt, *ohne* überhaupt eine auffällige entzündliche Gegenwirkung anzuregen und ohne von Exsudaten umhüllt zu werden, vielmehr *blos liegend* mit Hilfe des Spiegels im Augengrunde wahrgenommen werden kann *(Graefe)*. Uebrigens haben solche Einkapselungen im hinteren Binnenraume, auch wo sie gelingen, nur *selten Bestand*, über kurz oder lang stellen sich wieder heftige Entzündungen ein, welche den Ausgang in *Phthise* nehmen. Am ersten noch ermöglichen *kleine Metallsplitter* und *rundliche Körper* ohne vorspringende Ecken und Kanten, z. B. Schrotkörner, eine *dauernde* Incapsulation durch *umschriebene* Entzündung; bei *zackigen* Splittern ist dies kaum *jemals* zu gewärtigen; am *allerwenigsten* bei Trümmern von *Zündhütchen*, da bei diesen ausser dem mechanischen Reize auch der *chemische* der anhaftenden Stoffe verderblich wirkt *(Graefe)*. Zündhütchen sind aber gerade die weitaus *häufigsten* fremden Körper, welche in den Augapfel eindringen; die Zahl der durch sie gesetzten Verletzungen, besonders bei Kindern, überwiegt um ein *Vielfaches* jene *aller* übrigen verunreinigten Bulbuswunden zusammengenommen und ist auch *absolut* eine erstaunlich hohe (*Boissoneau*, *Cunier*).

Ausserdem gehören zu den gewöhnlicheren Veranlassungen *operative Eingriffe*. Abgesehen von der grösseren oder geringeren *Reizwirkung* der Operation als solchen concurriren hierbei mannigfaltige Verhältnisse. Vorerst lässt sich eine gewisse *Disposition* nicht läugnen. Wichtiger ist die mit theilweiser Entleerung des Bulbusinhaltes verbundene und nach Umständen wohl auch einige Zeit *andauernde Herabsetzung des intraocularen Druckes* sammt deren unmittelbaren Folgen, *Circulationsstörungen*, *Blutaustretungen* u. s. w. Die *erste Rolle* aber spielt in dieser Beziehung die mechanische Reizwirkung von *Linsentheilen*, welche durch Wunden der Kapsel Gelegenheit finden, in den *Kammerraum* zu dringen und dort mit der *Iris* in Berührung kommen. (Siehe Staaroperationen.)

2. *Durch Herabsetzung des intraocularen Druckes* werden oft auch *geschwürige Durchbrüche der Cornea*, namentlich wenn sie mit Entleerung der Linse oder gar eines Theiles des Glaskörpers verknüpft sind, eine Quelle für suppurative Augapfelentzündungen. Die letzteren können dann in gewisser Beziehung als *secundäre* Affectionen aufgefasst werden, welche ihre Begründung in einer Keratitis ulcerativa und weiterhin in einer Ophthalmoblenorrhoe, Diphtheritis conjunctivae u. s. w. finden.

B. Es ist indessen kein Zweifel, dass die Chorioiditis suppurativa sich auch im wahren Sinne des Wortes *secundär*, *durch Fortpflanzung* des entzündlichen Processes von der Bindehaut, Hornhaut, Iris etc. auf die Aderhaut entwickeln könne. Bei der *epidemischen Cerebrospinalmeningitis* und in manchen mit *Meningitis* einherschreitenden Fällen von *Typhus*, *Puerperium*, *Pyaemie* etc. scheint die Entzündung sogar von den *weichen Hirnhäuten* längs den Nervenscheiden auf die Binnenorgane des Bulbus übergehen und hier zu reichlichen Productausscheidungen Veranlassung geben zu können.

Jedenfalls sind die unter den *letztgenannten* Verhältnissen auftretenden Ophthalmien ihrer Pathogenese und dem Wesen nach nicht immer vollkommen gleich. In gewissen Fällen handelt es sich gewiss blos um *heftige Bindehautcatarrhe*, die sich weiterhin mit *Verschwärungen der Cornea* paaren und so möglicher Weise das Auge zu Grunde richten. Es dürften hier ähnliche Factoren zusammenwirken, wie bei der *neuroparalitischen Ophthalmie*, vorzüglich beim *Spedalsked* (S. 77), da die gefahrdrohenden Zustände immer erst dann zum Vorschein kommen, wenn die Lider nicht mehr geschlossen werden, also die Nervenleitung eine sehr beschränkte geworden ist und mannigfaltige Schädlichkeiten auf den blosliegenden Bulbus ungehindert einwirken können (*Schirmer*).

In anderen Fällen trägt jedoch die Ophthalmie von Anbeginn an den Charakter einer *suppurativen Iridochorioiditis*, entwickelt sich unter *heftigen* Entzündungssymptomen, unter starker Röthung, Schwellung der Lider und Bindehaut, führt stets rasch zur Verlöthung des Pupillarrandes mit der Vorderkapsel, und fördert *massenhaft* eiterähnliche Producte, welche theils als *Hypyum* in die Kammer ergossen werden (*Kreitmair*), theils den *Glaskörper*, namentlich den *vorderen* Theil desselben infiltriren; während das tiefe Sinken oder völlige Verlöschen des Sehvermögens die innige Theilnahme des *lichtempfindenden* Apparates bekundet. Das Glaskörperinfiltrat verräth sich durch einen sehr auffälligen hellgelben Widerschein, welcher sichtlich von einer dichten geschlossenen concaven Trübung ausgeht, die unmittelbar der hinteren Linsenfläche anliegt und durch ihre Gefässlosigkeit sich deutlich von einer *abgehobenen* und an den Krystall angedrängten *Netzhaut*partie unterscheiden lässt (*Jacobi*). Es ist dieser Reflex als *characteristisch* anerkannt, da er *niemals fehlt*, es wäre denn, dass die *Linse* bereits in den Wucherungsprocess einbezogen und staarig getrübt ist, oder dass die Ophthalmie sich *nicht vollständig* entwickelt hat, sondern auf die *Iris beschränkt* bleibt, ohne auf die tieferen Bulbusorgane überzugehen. Man hat derlei suppurative Augenentzündungen im Gefolge von Meningitis in den *verschiedensten Stadien* des Grundleidens auftreten gesehen (*Jacobi*). *Sie* sind es vornehmlich, welche man durch *Fortleitung* des Wucherungsprocesses längs der Nervenscheiden erklären zu müssen glaubt, um so mehr, als auch *anatomische* Untersuchungen für einen solchen Hergang sprechen (*Schirmer*).

4. Nicht selten hat die suppurative Panophthalmitis die Bedeutung einer *Metastase*, sie ist durch *Thrombose* einzelner Binnengefässe begründet (*Virchow*). Sie zeigt sich dann fast immer in Gesellschaft von Eiterherden ähnlichen Ursprunges in *anderen* Körpertheilen. In diese Categorie gehören die meisten Fälle jener suppurativen Ophthalmien, welche sich im Verlaufe von *pyämischen* und *puerperalen* Processen, von anomal verlaufenden *Blattern*, *Masern*, *Scharlach*, von *Typhus*, der *Rotzkrankheit* (*Graefe*) u. s. w., überhaupt dann entwickeln, wenn die obwaltenden Verhältnisse eine Aufnahme deletärer, insbesondere eitriger und jauchiger Stoffe in und durch das Blut ermöglichen und begünstigen.

Manche Epidemien der genannten *acuten Exantheme* sind durch die Häufigkeit solcher eitriger Augapfelentzündungen und sonstiger Eiterablagerungen überaus verheerend. Dann und wann dürfte auch die im Gefolge der *epidemischen Cerebrospinalmeningitis* auftretende Ophthalmie den Charakter einer Metastase tragen. *Manche* halten dies auf Grundlage einzelner beobachteter Epidemien sogar für die *Regel* und stützen sich dabei auf den Umstand, dass auch hier wie bei Pyaemie etc. eitrig seröse Ergüsse in die Gelenkshöhlen, Pneumonie, Pleuritis u. s. w. häufige Complicationen sind (*Jacobi*).

6. Endlich kömmt die Chorioiditis suppurativa als Folge eitriger Schmelzung *intraocularer Geschwülste*, so wie als Ausgang *tuberculoser Localisationen* (S. 278) vor.

Der Verlauf bis zur Acme ist fast immer ein *sehr acuter;* nur sehr ausnahmsweise bedarf die Krankheit mehrerer Wochen, um ihren *Höhenpunkt* zu erreichen und von da ab in *subacuter* oder *chronischer* Weise ihren Ausgängen zuzuschreiten. Die hauptsächlichsten Differenzen, welche sich im Verlaufe der Chorioiditis suppurativa geltend machen, betreffen den

Charakter des Processes und hängen mit diesem grösstentheils ab von dem *ätiologischen* Momente.

1. So ist die durch intensive *traumatische* oder *chemische* Schädlichkeiten hervorgerufene suppurative Aderhautentzündung *in der Regel* durch *sthenischen* oder gar *hypersthenischen* Charakter ausgezeichnet. Doch gibt es von hier ab eine Menge von *Gradabstufungen* und es kann sogar geschehen, dass die *traumatische* Chorioiditis suppurativa unter *relativ unscheinbaren* Symptomen abläuft.

Bei Staaroperationen wird man dadurch in der That bisweilen über den Zustand des Auges getäuscht. Die Lider schwellen blos ödematös an, sind wenig geröthet, die Bindehaut sondert schleimigen Eiter ab, die Schmerzen sind gering oder nur zeitweise lästig, die subjectiven Lichterscheinungen sehr wenig auffällig, das Fieber Null; eröffnet man aber die Lidspalte, so findet man alle Zeichen einer bereits *weit vorgeschrittenen eiterigen* Aderhautentzündung.

Steckt ein fremder Körper im Auge, so wechseln gewöhnlich Anfälle der heftigsten Entzündung und oft auch wüthender Schmerzen mit mehr minder beträchtlichen Nachlässen und selbst gänzlichen Unterbrechungen; weniger oft nimmt der Process einen mehr chronischen Verlauf, sein Charakter schwankt Monate lang zwischen dem einer subacuten Iridochorioiditis mit vorwaltend *organisirbaren* schrumpfenden Producten und zeitweiligen Exacerbationen mit reichlicheren *Eiterausscheidungen*, bis der Augapfel in Folge eitrigen Durchbruchs und der Entleerung des Eindringlings, oder in Folge der Umhüllung des letzteren von mächtigen neoplastischen Schwarten, wenigstens zeitweilig, zur Ruhe gelangt.

2. Die Chorioiditis suppurativa, welche sich *nach geschwürigen Durchbrüchen der Hornhaut* entwickelt, bietet *selten* den *sthenischen* Charakter dar, meistens sind die Reizerscheinungen viel milder und namentlich die *subjectiven* Symptome von geringerer Intensität. Der Verlauf ist gewöhnlich ein *subacuter*.

3. Die *metastatische Form* entwickelt sich öfters unter ähnlichen *stürmischen* Erscheinungen, wie die traumatische. Oft aber stehen die begleitenden Erscheinungen ihrer Intensität nach in gar keinem Verhältnisse zu den Leistungen des Processes. Häufig kommt es sogar vor, dass die Schwellung und Röthung der äusseren Hüllen des Bulbus unbedeutend zu nennen sind und dass erst die rasche oder fast plötzliche *Erblindung* des Auges den Arzt aufmerksam macht und ihn bestimmt, den Alterationen in den Binnenorganen nachzuspüren, welche dann gewöhnlich schon *weit vorgeschritten* sind und oft den Augapfel im Laufe weniger Tage durch Eiterung zerstören.

Diese Form der suppurativen Chorioiditis ist gleich der von epidemischer Cerebrospinalmeningitis abhängigen häufig *binoculär*, indem entweder gleich *ursprünglich beide* Augen ergriffen werden oder indem der Process sich erst nach Verlauf einiger Tage auf das andere Auge fortsetzt. Die übrigen Arten der Chorioiditis suppurativa bleiben in der Regel *auf ein Auge* beschränkt.

Ausgänge. *Eine Heilung im engeren Wortsinne* ist wohl nur in höchst seltenen Ausnahmsfällen und dann möglich, wenn die Gelegenheit zum Ausgleich der Störungen *im ersten Beginne* der Krankheit, ehe diese noch bedeutende Alterationen gesetzt hat, geboten wird. Im Allgemeinen wird man sich zufrieden stellen müssen, wenn es gelingt, *den Process in seinen*

Anfängen zu ersticken, und wenn der erblindete Augapfel seine *Form behält,* oder in Folge eintretenden Schwundes nur wenig an Volumen einbüsst. In den allermeisten Fällen schrumpft der Bulbus auf ein kleines missstaltetes Knöpfchen zusammen und dieses zwar in Folge *einfacher Atrophie* durch entsprechende Verkleinerung sämmtlicher Formbestandtheile, oder in Folge *wahrer Phthise*, d. i. eitriger *Schmelzung* und theilweiser *Entleerung* des Inhaltes des Augapfels.

Möglicherweise kann es unter ungünstigen Verhältnissen zur *Aufnahme von Eiterpartikeln in das Blut* und zu deren höchst gefährlichen Folgen kommen. In einzelnen Fällen hat man auch *eine Fortpflanzung* des Suppurationsprocesses *auf die Gehirnhäute* mit meist *tödtlichem* Ausgange beobachtet (*Graefe*).

Am schlechtesten ist die Prognose bei der *metastatischen* und ganz besonders bei der *tuberculosen* Form. Gewöhnlich *geht der Kranke* in Folge des Allgemeinleidens *früher zu Grunde*, als der *Localprocess* im Auge bei seinen Ausgängen angelangt ist. Kömmt der Patient mit dem Leben durch, so wird der Bulbus meistens phthisisch oder atrophisch; selten, ja ausnahmsweise nur und bei sehr geringer Eiterproduction im Bulbus, wird dieser bis zu einem gewissen Grade wieder functionstüchtig.

Bei der durch *epidemische Cerebrospinalmeningitis* begründeten Form ist *Schwund* der *reguläre* Ausgang und macht sich oft schon *frühzeitig* durch sehr auffällige Weichheit des Augapfels geltend. Doch wird mitunter auch eitriger *Durchbruch* und in weiterer Folge *Phthise* des Bulbus beobachtet *(Lindström)*.

Die phthisische Zerstörung des Bulbus wird nicht immer auf dieselbe Weise eingeleitet. Meistens *infiltrirt sich die Hornhaut* ihrer grössten Ausdehnung nach, wird in einen Eiterstock verwandelt und schmilzt, worauf sich *der Inhalt des Bulbus* zum grossen Theile *entleert* und der Rest der intraocularen Gebilde unter fortgesetzter Eiterung consumirt und ausgestossen wird. Oefters geschieht dieses erst, *nachdem die Sclerotica sich* unter der Wirkung des gesteigerten intraocularen Druckes theilweise oder dem ganzen Umfange nach beträchtlich *ausgedehnt hat.* Deren Spannung ist dann bisweilen so gross, dass die Berstung der Cornea unter einem hörbaren Knalle erfolgt und der Inhalt des Augapfels auf eine grössere Distanz herausgeschleudert wird. Auch kömmt es vor, dass in Folge dieser abnormen Druckverhältnisse die Circulation und Nutrition eine wesentliche Störung erleiden, *die Cornea mit oder ohne einem Theile der Sclerotica brandig abstirbt* und so ein Ausweg für den eiterigen und theilweise vielleicht schon nekrotischen Inhalt des Augapfels geschaffen wird. Nicht minder werden auch Fälle beobachtet, wo der intraoculare *Eiter sich durch ein erweitertes Emissarium der Lederhaut eine Bahn bricht*, oder wo die Sclerotica in grösserem oder geringerem Umfange durch Eiterung förmlich *aufgelöst* wird und so die Entleerung der Augapfelhöhle ermöglichet.

Nach dem Durchbruche dauert die Eiterung immer noch eine Zeit lang fort. Doch pflegen die *entzündlichen Reizerscheinungen* rasch und stetig abzunehmen; die vordem oft unerträglichen *Schmerzen* sind häufig sogar wie abgeschnitten. Immerhin kommen oft genug Fälle vor, in welchen während der Dauer der intraocularen Eiterung eine beträchtliche Schwellung und Röthung der Bindehaut und Lider fortbesteht und sich übrigens auch eine sehr grosse Empfindlichkeit geltend macht, ja wo zeitweilig wohl auch heftige Schmerzen auftreten. Es geschieht dieses bisweilen *trotz freiem*

Abfluss des Eiters. *Verlegt* sich die Ausgangsöffnung oder verwächst sie gar, so steigern sich die entzündlichen Erscheinungen um so sicherer bis zum *neuerlichen* Durchbruch. Manchmal *wiederholt* sich der *ganze Vorgang* sogar öfters, besonders wenn ein fremder Körper im Auge steckt. Mitunter bringt der Durchbruch auch *gar keine* oder doch nur eine *sehr vorübergehende Erleichterung* des Kranken mit sich, die Schwellung, Röthung etc. der Augengegend bleibt eine sehr bedeutende, die Schmerzen bestehen ungeschwächt fort oder *potenziren* sich wohl gar, wüthen Tag und Nacht mit geringen Remissionen fort, strahlen über den ganzen Kopf aus, rauben dem Kranken den Schlaf und bringen ihn um so mehr herunter, als das qualvolle Leiden unter solchen Umständen sich oft *Wochen*, ja selbst *Monate* hinauszieht und überdies gerne mit *Fieber* einhergeht. Zu allem dem kommt dann noch, dass bei Bestand einer heftigen Ciliarneurose und vornehmlich bei Vorhandensein eines fremden Körpers im Binnenraume nicht gar selten der *andere* Bulbus in Mitleidenschaft gezogen und durch Iridochorioiditis dem Ruine zugeführt wird. Am Ende *schrumpft der Bulbus* mehr und mehr zusammen, die entzündlichen Reizerscheinungen treten zurück, der Eiterausfluss hört auf und die Durchbruchsöffnung schliesst sich.

Der *atrophische* oder *phthisische Stumpf* zeigt sich als ein erbsen- bis haselnussgrosses Knöpfchen mit glatter oder runzeliger Oberfläche, welches meistens tief in die Orbita eingesunken erscheint. Die Lider sind dem entsprechend nach hinten gezogen, unbeweglich und geschlossen. Bei jugendlichen Individuen *verengt sich* mit der Zeit auch *die Orbita*, selbst bis zu einem so hohen Grade, dass das ganze Gesichtsskelet eine auffällige Difformität erlangt.

Bei der Untersuchung phthisischer Stümpfe (Fig. 36) findet man die *Sclerotica* meistens sehr verdickt, indem sich die Elemente derselben bei der Schrumpfung gleichsam übereinanderschieben. Die vordere Oeffnung der Sclera ist mit einem kleinen Scheibchen *a* neoplastischen Gefüges geschlossen, das sich nur durch seine Trübheit und durch seinen Gehalt an Pigment — aus der Iris — von der normalen Hornhautsubstanz unterscheidet. Es wird oberflächlich sehr oft von einem Stratum lockeren Bindegewebes, scheinbar einer Fortsetzung der Bindehaut, überkleidet. In der Höhle *b* des geschrumpften Bulbus findet man fetzige Reste der pigmentirten *Uvea*, gemischt mit neugebildeten sehnigen Balken und Häuten, mit Klumpen organischer amorpher kernhaltiger, von Fett und Kalkmolekülen durchsetzter Masse. Auch wahre *Knochenconcremente c* kommen darin bisweilen vor. Aus dem atrophischen Sehnerven tritt meistens ein Büschel bindegewebiger Stränge hervor, welche sich in der pigmentirten Ausfüllungsmasse des Bulbus verlieren und die Ueberreste der untergegangenen *Netzhaut* darstellen.

Fig. 36.

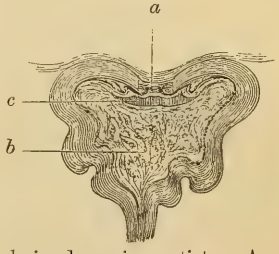

Stümpfe nach *diffusen eitrigen* Entzündungen verhalten sich meistens viel indifferenter, als solche, welche aus *chronischer Iridochorioiditis* mit Schwarten- und Knochenbildung hervorgegangen sind. Doch kommen aus gleichen Ursachen wie bei diesen (S. 287) mitunter auch bei *jenen* heftige Entzündungen vor, welche dann zu neuerlichen Durchbrüchen führen und dem zweiten Auge auf *sympathischem* Wege gefährlich werden können. Am meisten zu fürchten sind solche Ereignisse, wenn der Stumpf einen *fremden Körper* in sich birgt. Da bleibt der geschrumpfte Augapfel auch wohl *zeitlebens* sehr reizbar.

Behandlung. Die hauptsächlichsten therapeutischen Aufgaben zielen natürlich auf Behinderung und Unterdrückung des rapid fortschreitenden Wucherungsprocesses, somit *auf Entfernung* alles dessen, was *die Eiterung anregen und unterhalten könnte*, weiters auf *directe Bekämpfung der Entzündung* und Herbeiführung von für den Ausgleich der bereits vorhandenen Störungen möglichst günstigen Verhältnissen.

1. *Die Causalindication* fordert häufig schon im *prophylactischen* Interesse, eine sich aufblähende Cataracta zu extrahiren oder durch Iridectomie unschädlich zu machen, wegen eines massigen Hypopyums oder eines Cornealabscesses die Hornhaut zu paracentesiren, einen Orbitalabscess zu eröffnen etc. Von der *allergrössten Wichtigkeit* und *niemals zu vernachlässigen* ist die schleunigste und möglichst schonende *Entfernung eines etwa eingedrungenen fremden Körpers.*

Das hierzu dienliche *Verfahren* wechselt selbstverständlich je nach dem Sitze des Eindringlings. Lagert dieser *in der Kammer* oder ragt er fassbar in selbe hinein, so ist die *Ausziehung* durch einen linearen Hornhautschnitt zu bewerkstelligen und in der Regel mit der *Iridectomie* zu verbinden (S. 252). Haftet er *in der Linse oder Kapsel*, so empfiehlt sich die Extraction des Krystalles durch den *Lappenschnitt* unter gleichzeitiger Ausschneidung eines Irisstückes. *Letztere* erscheint insbesondere *nothwendig*, wenn der staarige Zerfall noch nicht weit vorgeschritten ist und wegen drohendem *Flottwerden* des Splitters auch nicht abgewartet werden darf. Ist der fremde Körper in das *Corpus ciliare* eingedrungen und sitzt er daselbst fest, was sich, abgesehen von dem *Wundorte*, öfters direct durch die Sonde ermitteln oder aus der Empfindlichkeit der betreffenden Stelle gegen leisen Druck errathen lässt, so muss unmittelbar *darauf eingeschnitten* und der Schnitt nach Richtung und Länge dem Zwecke der Extraction möglichst genau angepasst werden.

Steckt der fremde Körper *im Hintertheile des Binnenraumes*, so kömmt es vorerst darauf an, sich über seine *Lage* thunlichst zu orientiren. *Anfänglich* kann er öfters noch mit dem *Augenspiegel* wahrgenommen werden, oder man erkennt seinen Sitz aus einer dichten umschriebenen klumpigen Glaskörpertrübung. *Später* ist diese oft schon sehr ausgebreitet, diffus und verhüllt alles vollständig. Ein *Sondiren* der Eingangswunde ist dann sehr gefährlich, weil der vielleicht unmittelbar dahinter liegende Splitter leicht losgestossen und tiefer in den Binnenraum hineingedrängt werden kann. Mitunter hilft wieder das *Betasten* der Sclera mit einem Sondenknopfe aus, indem sich der Sitz des fremden Körpers, falls er *nahe* an der *äusseren* Bulbuswand liegt, gerne durch eine auffällige Empfindlichkeit der bezüglichen Lederhautpartie andeutet. Bisweilen findet man diese *der Einschlagswunde gerade gegenüber* und erhält so einen Fingerzeig dafür, dass der Splitter durch den Glaskörper hindurch bis zum entgegengesetzten Theile der Bulbuskapsel vorgedrungen sein mag. Ist auf eine oder die andere Weise die Lage des fremden Körpers *halbwegs ermittelt*, so muss die *Sclera in nächster Nähe* desselben, am besten *parallel* dem Cornealrande eingeschnitten werden, wobei man jedoch wegen dem Laufe der hinteren langen Ciliargefässe wohl thut, den *horizontalen* Meridian des Auges zu *meiden*. Es entleert sich hierauf ein Theil des Glaskörpers entweder von selbst oder unter einem leichten Drucke, welchen man mittelst eines an

geeignetem Orte der Sclera aufgelegten Daviel'schen Löffels auf das Auge wirken lässt. Oft folgt auch schon der fremde Körper, oder legt sich nahe an die Schnittwunde, so dass er gefasst werden kann. Widrigenfalls bleibt freilich nichts übrig, als ihn mit den Armen der Zange zu suchen und hervorzuholen.

Es lässt sich nicht läugnen, dass nach einem solchen Eingriffe, namentlich wenn sich der Ausziehung grosse Schwierigkeiten in den Weg legen, wenn sehr viel Glaskörper herausfliesst, oder reichliche Blutungen eintreten, der Augapfel sehr häufig *ebenfalls durch Eiterung zu Grunde* geht. Immerhin gelingt es bisweilen, einen Theil der Functionstüchtigkeit oder wenigstens die Form des Auges zu erhalten und im *schlimmsten* Falle läuft der Suppurationsprocess *rascher* und unter weit *milderen* Erscheinungen ab, gefährdet nicht so leicht den zweiten Bulbus und setzt einen Stumpf, welcher weit weniger empfindlich und zu neuerlichen Entzündungen minder geneigt ist, als wenn der Splitter im Auge sitzen bleibt.

Im Falle der fremde Körper trotz aller Mühe *nicht gefunden und gefasst werden* könnte, gebietet die Rücksicht auf die bevorstehenden dauernden Leiden des Kranken und die Gefahr für das zweite Auge, den fruchtlosen Extractionsversuchen unverweilt die *Enucleation des Augapfels* nachfolgen zu lassen. Diese letztere Operation soll daher *von vorneherein* schon in *Aussicht* genommen und der Kranke auf die *eventuelle* Nothwendigkeit derselben aufmerksam gemacht werden.

Die *schlechteste* Politik ist jedenfalls, mit der Entfernung des fremden Körpers *zu zaudern* und sich etwa mit der Hoffnung auf die *Ausstossung* desselben durch Eiterung *(Tetzer)* oder auf eine *dauernde Einkapselung* zu tragen, da mit dem Fortschreiten der Entzündung, besonders mit der Neubildung dichterer Hüllen und mit einer allenfallsigen Verwachsung derselben, die Bedingungen für eine *Extraction* immer ungünstiger werden und diese am Ende ganz *unausführbar* wird; weiterhin aber die Leiden des Patienten und die Bedrohung des zweiten Auges schliesslich doch die *Ausschälung* des Bulbus zur *unabweisbaren Nothwendigkeit* machen können.

2. *Die directe Behandlung ist im Wesentlichen eine entzündungswidrige.* Das *Verfahren* richtet sich vornehmlich nach dem *jeweiligen Charakter* des Processes. Bei geringer Hyperämie, leichter ödematöser Schwellung der Umgebungen des Augapfels, bei schwacher oder ganz fehlender örtlicher Temperaturerhöhung genügt es, neben gewissenhafter Erfüllung der Causalindication den kranken Bulbus mit einem *trockenen Läppchen oder einem Schutzverbande zu bedecken.* Bei stärkerer Hyperämie und Schwellung der Theile und merklicher Temperatursteigerung sind *zeitweilig* und *nach Bedarf kalte Ueberschläge* zu appliciren. Diese können nöthigenfalls auch durch *örtliche Blutentziehungen* unterstützt werden. Wo indessen die *nervöse Reizung* vorwiegt, oder die *Ciliarneurose* gar ausser Verhältniss zu den übrigen Entzündungssymptomen ist, pflegen *laue Ueberschläge* besser zu bekommen. Wo sie nicht genügen, ist die Anwendung der *Narcotica* zu empfehlen. Bei wahrhaft *sthenischem* Charakter der Entzündung ist *continuirliche und energische Anwendung von Eisüberschlägen*, wiederholte Application von *Blutegeln*, Verabreichung innerlicher *kühlender Mittel*, absolute *antiphlogistische Diät*, mitunter auch wohl die Anwendung der *Narcotica* nothwendig.

3. Es reicht dieses Verfahren jedoch nur so lange aus, als der *intraoculare Druck keine beträchtliche Steigerung* erlitten hat und es auch zu *keiner massigen Eiteransammlung* oder zu *reichlichen Hämorrhagien* im Inneren des Auges gekommen ist.

Wo die Härte des Bulbus fühlbar zunimmt, oder sich ein *massigeres Hypopyum* in der Kammer zeigt, muss die *Cornea* ohne Zaudern *paracentesirt*, und diese Operation nöthigenfalls mehrmals *wiederholt* werden, will man die gänzliche Zerstörung des Augapfels hindern und den Kranken von seinen oft wüthenden Schmerzen befreien.

Hat man Grund, einen nur einigermassen *umfangreicheren Eiterherd* oder *massenhafte Blutaustretungen im Bereiche des hinteren Augenraumes* zu vermuthen, *dehnt sich* vielleicht gar schon die *Sclerotica* stellenweise aus, so ist keine Zeit zu versäumen, sondern *alsogleich* ein *meridionaler*, mehrere Linien langer *Einstich in die Lederhaut zu machen*, und so unter Abspannung der äusseren Bulbuskapsel ein Ausweg für den Eiter zu schaffen.

4. *Steht dem Ausflusse des Eiters kein Hinderniss mehr im Wege*, so muss je nach der Intensität des noch vorhandenen Entzündungsprocesses entweder ein blosser *Druckverband* angelegt und entzündungswidriges Regimen eingehalten werden, oder es wird ein *eingreifenderes antiphlogistisches Verfahren* nothwendig.

In Fällen, in welchen die Eiterung schon *weiter gediehen* ist, so dass *die Phthise des Bulbus unvermeidlich scheint*, empfehlen sich ganz besonders *warme feuchte Ueberschläge*, *gleichviel welches der Charakter* des Processes *sei*. Sie sind dem Kranken angenehmer als kalte Fomente, fördern wohl auch die Eiterung und kürzen sonach die Dauer des Processes ab.

5. Sollte sich die *Eiterung sehr in die Länge ziehen* und vermöge einer *übermässigen* Production dem Kräftezustande des Kranken verderblich werden oder ein andauerndes qualvolles Leiden begründen und damit etwa gar den *zweiten* Bulbus gefährden, so ist es vielleicht gerechtfertigt, wenn man zur *Ausschälung des Bulbus* schreitet. Die Vermuthung eines *fremden Körpers* im Binnenraume verschärft die Indication. Doch ist es immer klug, einen *Nachlass der heftigen* Entzündungserscheinungen abzuwarten, da die Operation, *während dem Höhestadium* des Processes vorgenommen, gerne übermässige Reactionen nach sich zieht und in einigen Fällen sogar den *Tod* des Kranken durch Fortpflanzung der Entzündung auf das retrobulbäre Zellgewebe und consequutive Meningitis herbeigeführt hat (*Graefe*).

6. *Hat die Intensität des Entzündungsprocesses sehr abgenommen* und befindet sich der im Inneren des Bulbus abgesonderte Eiter bereits auf dem Wege der *Resorption*, oder ist die Eiterung unter allmäliger Schrumpfung des Augapfels bereits sparsam geworden, so genügt immer ein einfacher Druckverband. Er ist zu tragen, bis entweder Heilung eingetreten, oder der Augapfel atrophisch oder phthisisch zusammengeschrumpft ist. Er hält die äusseren Schädlichkeiten vom Auge fern, beschränkt einigermassen die Gewebswucherung, befördert die Resorption, verkleinert auch die eiternde Fläche und begünstigt gegenseitige Verwachsungen der sich berührenden entzündeten Theile. Nur wenn eine bedeutende Erschlaffung und krankhafte Secretionen der Bindehaut zu bekämpfen sind, werden *nebenbei adstringirende* Mittel anzuwenden sein.

7. Ist der Augapfelstumpf *sehr empfindlich*, gelangt er eigentlich nie zur völligen Ruhe, wiederholen sich öfters ohne äussere Veranlassungen Anfälle von heftiger *Ciliarneurose* oder *förmliche Entzündungen*, oder steht gar schon eine Betheiligung des *anderen* Auges in Aussicht, so ist die *Enucleation* des Stumpfes *dringend* anzurathen.

Entwickelt sich in einem solchen Stumpfe plötzlich ein unter lebhafter Gefäss- und Nervenreizung einhergehender Eiterungsprocess, welcher den gewöhnlichen antiphlogistischen Mitteln widersteht, so thut man vorerst am besten, durch einen *Einstich in den Bulbus* eine theilweise Entleerung des Inhaltes zu erzwingen. Die Leiden des Kranken werden solchermassen oft rasch beschwichtigt und die Entzündung geht unter Anwendung *lauer Ueberschläge* leicht zurück. Hat man Grund, Wiederholungen des Anfalls zu fürchten, so kann man dann immer noch die Entfernung des Stumpfes durch Enucleation bewerkstelligen, ohne die Gefahr einer übermässigen Reaction zu laufen.

Quellen: *Graefe* und *Schweigger*, A. f. O. VI. 1. S. 134, 144, 145, 154, VI. 2. S. 261, 267, 276. — *Graefe* A. f. O. I. 1. S. 406, 408, 411, III. 2. S. 337, 353, 418, IX. 2. S. 79, kl. Mntbl. 1863. S. 456, 1865. S. 384. — *Heymann*, A. f. O. VII. 1. S. 127. — *Ed. Jaeger*, Oesterr. Zeitschft. f. prakt. Heilkd. 1857. Nr. 2. — *Schön*, Beiträge zur prakt. Augenheilkunde. Hamburg. 1861. S. 92, 107. — *Zander* und *Geissler*, Die Verletzungen des Auges. Leipzig und Heidelberg. 1864. S. 202, 211, 213. — *Boissonneau* und *Cunier*, nach Zander l. c. S. 18. — *Rothmund*, Jahresbericht 186½. München. S. 19. — *Schirmer*, kl. Mntbl. 1865. S. 275, 277. — *Kreitmair*, ibid. S. 384. Aerzt. Intelligenzblatt f. Baiern. 1865. Nr. 21, 22. — *Knapp*, kl. Monatbl. 1865. S. 378, Canstatt's Jahresbericht. 1864. III. S. 144. — *Jacobi*, A. f. O. XI. 3. S. 156, 162, 165. — *Lindström*, nach Jacobi l. c. — *Virchow*, dessen Archiv. X. S. 181. — *Nagel*, A. f. O. VI. 1. S. 220. — *Arlt*, Zeitschrift der Wien. Aerzte. 1859. S. 149. — *Critchett*, kl. Mntbl. 1863. S. 440, 442. — *Tetzer*, Wiener med. Jahrb. 1866. 4. S. 9, 11. —

SIEBENTER ABSCHNITT.

Die Entzündung der Lederhaut, Scleritis.

Anatomie. Die *Lederhaut*, *Sclerotica*, *Sclera*, *weisse oder harte Haut* des Auges bildet eine sehr zähe und feste, wenig dehnbare elastische Kapsel, welche allenthalben der Aderhaut und dem Ciliarkörper sehr enge anschliesst und mit diesen Gebilden in *organischer* Verbindung steht. Sie besteht aus *Bindegewebe*, dessen Elemente zu breiten Bändern vereinigt in der ganzen Dicke der Membran ziemlich regelmässig abwechselnd der Länge und Quere nach verlaufen und so auf senkrechten Durchschnitten eine Art *lamellösen Baues* hervortreten lassen, dessen einzelne Schichten jedoch vielfach mit einander zusammenhängen. Im Allgemeinen kann man sagen, dass die Streichung der Fasern in den *äusseren* Schichten vorwaltend *meridional*, in den *inneren* vorwaltend *aequatorial* sei. Eingewebt darin findet sich ein feines und dichtes Netz *elastischer* Elemente, welches

nach innen hin immer enger wird und die Lederhaut gegen die Chorioidea abschliesst (*Henle*). Von ihm gehen zahlreiche elastische Fäden in die Aderhaut ein. Zwischendurch lagert in dem Gefüge allenthalben körniges *Pigment* in Klümpchen, die ihrer Gestalt nach an die Stromazellen der Uvea erinnern.

Am *vorderen Rande* gehen die Bindegewebsfasern der Sclera unmittelbar in jene der Hornhaut über, wandeln sich in *Cornealelemente* um. Sie haben daselbst einen fast ausschliesslich *aequatorialen* Verlauf und bilden so einen festen Reif, welcher den Rand der Hornhaut umfasst. Von dem elastischen Netze dieses Reifes gehen einzelne Fasern in Begleitung von Gefässen und Nerven in die Hornhautsubstanz ein. *Vor* dem Ringe, aber noch *innerhalb* des Lederhautgefüges und ganz nahe der inneren Fäche der Sclera, weichen die Bindegewebsbündel auseinander, um den *Plexus ciliaris venosus* aufzunehmen, welcher früher als *Schlemm'scher Kanal* (Fig. 2, S. 42 *h*) beschrieben wurde und ein dichtes *Geflecht* feiner Venen darstellt, das rings um die Peripherie der Cornea läuft und einerseits mit den Venen des Ciliarmuskels, andererseits mit dem oberflächlichen Blutadernetze der Sclerotica in Verbindung steht (*Leber*). Es wird von einer mehrschichtigen Lage einer feinfaserigen elastischen, der inneren Gefässhaut ähnlichen Membran begrenzt (*Henle*).

Nach hinten hin, in unmittelbarer Nähe des Sehnerveneintrittes, ist die Lederhaut am dicksten, da sich hier die äussere Scheide des Opticus anlegt und in directen Verband mit dem Scleralgefüge tritt. *Innerhalb* dieser Lederhautpartie liegt, den Nervenkopf umkreisend, der *hintere Scleralgefässkranz (Ed. Jaeger)*. Er wird von zwei oder mehreren kleinen Gefässen gebildet, welche nahe dem von der Scheide des Nerven und der Sclera gebildeten Winkel in die Lederhaut eintreten und in ihrem Laufe um den Nervenkopf herum zahlreiche Aeste sowohl zu diesem, als auch zur Aderhaut abgeben, somit eine *directe* Verbindung des Ciliargefässsystems mit jenem der Netzhaut herstellen (*Leber*). Ihre Verzweigung wechselt sehr und so kömmt es, dass der Kranz öfters sehr unvollständig oder gar nicht ausgebildet ist.

Ausserdem wird die Lederhaut von einer grossen Anzahl von *Kanälen* durchbohrt, welche den Gefässen und Nerven der *Uvea* (S. 263) den Ein- und Austritt gewähren und gleich dem Schlemm'schen von dichten Netzen elastischer Fasern umsponnen sind (*Henle*). An der vorderen und hinteren Zone sind diese Emissarien besonders dicht an einander gedrängt, aber fein und ihre Richtung ist meist ziemlich *senkrecht* auf die Oberfläche. Näher dem Aequator sind sie spärlicher, aber von grösserem Caliber und gehen *sehr schief* durch die Membran.

Der Sclerotica eigenthümliche *Nerven* sind bisher nicht mit Sicherheit ermittelt worden. Wohl aber finden sich spärliche *Gefässchen*, welche im Lederhautgefüge ein weitmaschiges Netz bilden und aus den Ciliaradern stammen.

Die äussere Oberfläche der Sclera löst sich in ein Stratum flockigen Bindegewebes auf, welches am mittleren und hinteren Umfange der Lederhaut sparsamer, locker und zottenähnlich ist und die Verbindung mit der Scheidenhaut des Auges herstellt; am vorderen Ende aber kurzfaseriger, dichter erscheint und unmittelbar in das subconjunctivale Gewebe über-

geht. Man kann diese Schichte *Episcleralgewebe* heissen. Es enthält ein sehr feines und dichtes Adernetz, welches grossentheils aus den in diesem Gewebe streichenden *Ciliargefässstämmen* gespeiset wird. Am Umfange der Hornhaut ist das Episcleralgewebe sehr stark entwickelt und ganz besonders gefässreich, so zwar, dass es sich bei stärkeren Hyperämien wulstartig hervorwölbt und dann als *Gefässkranz* beschrieben wird.

Im *gesunden* Zustande und namentlich bei *jugendlichen* Individuen sieht man von diesen Gefässen meistens blos die *vorderen Ciliararterien*, welche gewöhnlich zu zweien von den Stämmen der 4 geraden Augenmuskeln ausgehen, sehr geschlängelten Laufes in der Richtung dieser Muskeln nach vorne ziehen und sich einseltener zweimal theilen, um dann mit 12 oder 15 Aesten, $^1/_2$—3 Mill. von dem Cornealrande entfernt, in die Lederhaut einzutreten. Da sie von der Bindehaut bedeckt werden, erscheinen sie ziemlich dunkel gefärbt. Das ausserordentlich zarte *Netz*, durch welches sie unter einander anastomosiren, wird nur bei einer Reizung des Auges sichtbar. Ist eine solche Gelegenheit zu stärkerer Gefässeinspritzung gegeben, so treten meistens auch die sonst unsichtbaren *subconjunctivalen* oder *episcleralen Venen* heraus. Sie bilden ein zartes, durch bläuliche oder violette Farbe ausgezeichnetes Geflecht um die Hornhaut herum, in welchem sich deutlich stärkere Aeste unterscheiden lassen, die theils *bogenförmig* die Peripherie der Cornea umgreifen, theils *baumartig* verzweigt erscheinen, theils direct aus der Lederhaut hervortreten und *sämmtlich* in stärkere Stämme übergehen, welche unter zahlreichen gegenseitigen Anastomosen in wenig geschlängelter Richtung nach hinten ziehen, um dann in der Uebergangsfalte zu verschwinden. Es sind diese Gefässe, sowohl Blut- als Schlagadern, wegen der Straffheit des Gefüges, in welchem sie lagern, *wenig* oder *nicht verschieblich* und unterscheiden sich dadurch wesentlich von den überlagernden Gefässen der *Bindehaut*, mit denen sie jedoch theilweise in Verbindung stehen (*Leber*, *Donders*).

Senile Veränderungen. Die Greiseninvolution der Lederhaut äussert sich vornehmlich durch Verminderung der dem Gefüge eigenthümlichen elastischen Dehnbarkeit und wird so Veranlassung zu Aenderungen der haemodynamischen Verhältnisse, welche bei Gegebensein krankmachender Ursachen gerne zu glaucomatosen Processen führen (S. 269). Der materielle Grund dieser Elasticitätsabnahme steht im Zusammenhange mit *Kalkablagerungen*, welche bei alten Leuten, namentlich im *hinteren* Theile der Lederhaut, niemals fehlen sollen (*Donders*).

Nosologie. Die Entzündung der Sclerotica charakterisirt sich in erster Linie durch *Wucherung im Bereiche der Bindegewebskörper;* diese schwellen auf, ihr körniger Inhalt wandelt sich in Zellen um, welche sich durch Theilung und Endogenese vervielfältigen, die Intercellularsubstanz mehr und mehr verdrängen und dann auf Durchschnitten in Gestalt von Nestern eingelagert erscheinen, welche entweder ganz unregelmässige Formen darbieten, oder noch den Bindegewebskörpern einigermassen ähneln, indem sich in ihnen ein Körper und strahlige Ausläufer erkennen lassen, welche mit analogen Ausläufern anderer Zellennester anastomosiren. *Die Intercellularsubstanz* scheint dabei wenig in ihrem Gefüge alterirt zu werden. Nur bei in- und extensiven Processen trübt sich dieselbe durch moleculare Niederschläge und mehr minder reichliche Ausscheidungen von körnigem Fette; auch wird dann eine gewisse Auflockerung, eine Art Aufquellung durch seröse Flüssigkeit mit daheriger Verminderung der normalen Resistenz, und einige Vermehrung des Blutgehaltes auffällig. Am Lebenden wird das Vorhandensein einer Scleritis häufig übersehen oder doch erst in den Ausgängen, Ectasie oder Atrophie, erkannt.

Doch kommen allerdings auch Fälle vor, wo unter einem rapiden Wucherungsprocesse das eigenthümliche Gefüge der Sclerotica nach vorläufiger starker Auflockerung und molecularfettiger Trübung stellenweise fast ganz *untergeht*, und dann in eine matsche, in Fetzen zerreissliche, brüchige eitergelbe Masse verwandelt wird, welche entweder den Charakter des *Eiters* oder zerfliessenden *Tuberkels* (S. 278) trägt und ganz aus in Theilung und Verfettigung begriffenen Kernen, fettigem Detritus und wohl auch aus wahren Eiterkörpern besteht, von den eigentlichen Elementen der Sclerotica aber kaum mehr eine Spur erkennen lässt.

Es ist ungewiss, ob die Scleritis jemals *selbständig* aufzutreten vermöge; bisher ist sie nämlich stets nur *in Begleitung und Abhängigkeit von Entzündungen der nachbarlichen gefässreicheren Gebilde* nachgewiesen worden. *Neben* diesen Processen ist sie aber eine *ganz gewöhnliche* Erscheinung.

In der That scheint es, dass jede nur einigermassen heftigere Entzündung der *Horn-* und *Bindehaut* sich *constant* mit Scleritis vergesellschafte. Namentlich verläuft kaum eine Blenorrhöe, Diphtheritis, ohne dass es zu nachweisbaren Zellenwucherungen in dem vorderen Scleraltheile käme.

Ebenso ist auch der *Conjunctivalherpes* zweifelsohne nicht selten von Wucherungen der Scleralbindegewebskörper begleitet. Bisweilen steigert sich unter solchen Verhältnissen die Scleralwucherung sogar zur Entwickelung wahrer herpetischer Knoten, welche *in dem Episcleralgewebe* ihren eigenen Sitz haben, aber mehr weniger tief in die oberflächlichen Schichten der Sclerotica eingesenkt und mannigfaltiger Ausgänge fähig sind. Sie *bilden sich* nämlich bisweilen einfach *zurück*. In anderen Fällen *obsolesciren* sie, werden sehnen- oder knorpelartig, oder verkalken förmlich. Manchmal *vereitern* sie, bilden kleine subconjunctivale Abscesse, welche sich rasch ausbreiten. In einzelnen Fällen endlich kömmt es zu tiefgreifenden *Verschwärungen*, welche zu partiellen Scleralectasien oder gar zu Vorfällen der Uvea führen können.

In ganz ähnlicher Weise wird die Lederhaut auch bei entzündlichen Processen *der Aderhaut* und *des Ciliarkörpers* in Mitleidenschaft gezogen. Es tritt dann die entzündliche Gewebsalteration bald mehr in der Uvea hervor, bald in der Sclerotica; daher für letztere Fälle mit einigem Rechte der Name „*Sclerochorioiditis*“ benützt werden kann (S. 268).

Die Scleritis, wenn sie nicht zur Vereiterung führt, *hinterlässt häufig keine Spur ihrer Existenz*. Mitunter führt sie zu einiger *Hypertrophie* des Gewebes oder wohl auch zu einer partiellen *Sclerose* desselben, sehr ausnahmsweise zu *Verkalkungen (Pagenstecher)*. Häufiger sind *theilweise Atrophien* der Endausgang, die Sclera wird an den betreffenden Stellen dünner und scheint darum blaugrau durch. Sehr oft ist die Scleritis auch der nächste Grund von *Ausdehnungen der Lederhaut*, indem sie durch Auflockerung die Resistenz des Gefüges bedeutend vermindert und so dem intraocularen Drucke das Uebergewicht verschafft.

Die Unselbständigkeit der Scleritis macht eine genauere Erörterung der Symptome, der Ursachen, des Verlaufes und der Therapie an diesem Orte überflüssig.

Quellen: *Kölliker*, Mikrosk. Anat. Leipzig. 1852. II. S. 606. — *Henle*, Handbuch der Anat. Braunschweig. 1866. II. S. 588, 607. — *Leber*, Denkschriften der Wiener k. Akad. d. Wiss. 24. Bd. S. 318, 324; kl. Mntbl. 1864. S. 426; A. f. O.

XI. 1. S. 35, 38, 42, 47. — *Ed. Jaeger*, Einstellungen des diopt. Apparates. Wien. 1861. S. 52, 55. — *Donders*, Vijfde Jaarlijksch Verslag etc. Utrecht. 1864. S. 231, 260; kl. Mntbl. 1864. S. 422; A. f. O. IX. 2. S. 217. — *Schelske*, A. f. O. X. 2. S. 33. — *Wedl*, Atlas. Cornea-Sclera. — *Sichel*, A. f. O. III. 2. S. 226. — *Graefe* ibid. S. 409. — *Pagenstecher* ibid. VII. 1. S. 117.

Das Scleralstaphylom.

Nosologie. Die Entwickelung eines Scleralstaphylomes setzt erstens eine *Verminderung der normalen Resistenz* der Lederhaut, zweitens aber den *Fortbestand des normalen intraocularen Druckes* voraus (S. 268). *Verstärkungen* dieses Druckes, wie selbe bisweilen durch Vermehrung des Bulbusinhaltes sowie durch kräftige gleichzeitige Zusammenziehungen der vier geraden Augenmuskeln bedingt werden, *begünstigen* wesentlich solche Ausdehnungen.

Es sind diese Ectasien jedoch niemals auf die *Lederhaut* beschränkt, immer wird das entsprechende Stück der *Chorioidea* mit ausgedehnt, da Sclera und Aderhaut ihrer ganzen Fläche nach in innigem *organischen* Zusammenhange mit einander stehen; daher denn auch der Name *Sclerochorioidalstaphylom* ein mehr bezeichnender ist. Gewöhnlich indessen benützt man diesen Namen nur für jene Ectasien, welche ihren nächsten Grund in *entzündlichen Gewebslockerungen* der genannten Formhäute finden, oder doch *entzündlich alterirte Theile* zum Substrate haben, und stellt ihnen das sogenannte *Staphyloma posticum Scarpae* gegenüber, welches in seiner *Anlage angeboren* wird und bei welchem die partielle Resistenzverminderung der Lederhaut auf einen ursprünglichen *Bildungsfehler*, auf eine mangelhafte *Entwickelung* des Bulbus zu beziehen ist.

I. Das Sclerochorioidalstaphylom.

Pathologie und **Krankheitsbild.** Die Leder- und Aderhaut wird bisweilen *ihrem ganzen Umfange nach* ausgedehnt. In anderen Fällen beschränkt sich die Ectasie auf einen oder den anderen *Theil* dieser Membranen. Man unterscheidet daher *totale* und *partielle Sclerochorioidalstaphylome* und theilt letztere je nach ihrem Sitze in *vordere, seitliche* und *hintere.*

a. Das totale Sclerochorioidalstaphylom.

Es charakterisirt sich durch bedeutende *Vergrösserung und Gestaltveränderung des ganzen Augapfels.* Gewöhnlich nimmt nämlich *die Cornea* oder eine die Hornhaut ersetzende Narbe unter der Form eines *Keratoglobus* (S. 127) oder beziehungsweise eines *Narbenstaphylomes* (S. 134) an der Ausdehnung Theil; daher man ein derartiges totales Sclerochorioidalstaphylom auch gerne mit den Namen „*durchsichtiges oder narbiges Totalstaphylom des Bulbus*“ belegt.

Der Augapfel erscheint unter solchen Verhältnissen bald eiförmig (Fig. 37), bald verkehrt eiförmig (Fig. 38), bald walzig, bald rundlich,

bald ganz irregulär. Die *vordere Scleralöffnung* ist fast immer sehr stark erweitert, was eine beträchtliche Ausdehnung des Strahlenkranzes, der Iris und Zonula mit sich bringt. Die *vordere Lederhautzone* stellt sich dabei

Fig. 37.

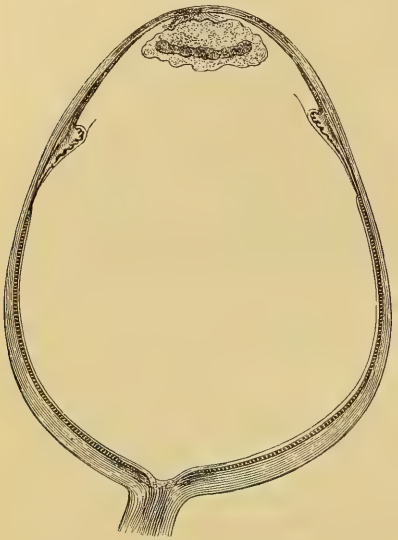

Fig. 38.

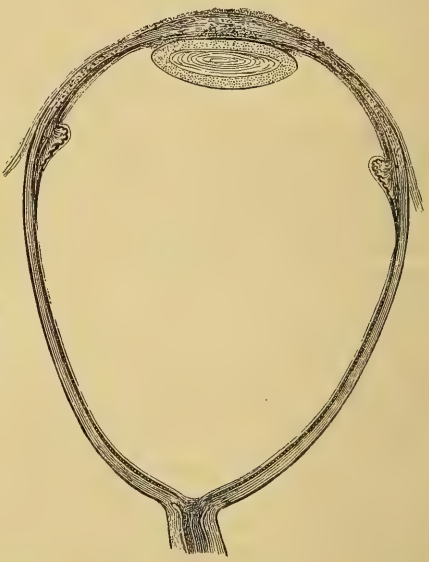

in einen kleineren Winkel zur optischen Axe, oder wird dieser wohl auch parallel, so dass die Sclerotica ohne Grenzfurche unmittelbar in die Peripherie der Cornea übergeht.

Vermöge der enormen Vergrösserung springt der Bulbus *aus der Orbita hervor*, baucht die Lider nach aussen und erschwert die Schliessung der Lidspalte. An seiner Oberfläche zeigen sich einzelne stark erweiterte *Ciliargefässstämme*. Die *Sclerotica* wird entsprechend ihrer Flächenzunahme verdünnt und bekömmt wegen dem Durchscheinen des dunklen Augengrundes einen bläulichen oder schiefergrauen Ton. Ist der dioptrische Apparat *durchsichtig* geblieben und die Stellung zur Lichtquelle eine günstige, so reflectirt der des Pigmentes grossentheils beraubte Augengrund gerne *rothes* Licht oder er *leuchtet* förmlich auf (*Amaurotisches Katzenauge*). Das *Sehvermögen* ist stets auf ein Kleinstes herabgesetzt, gewöhnlich fehlt sogar jede Lichtempfindung.

Beim *durchsichtigen Totalstaphylome* ist die mächtig vorgetriebene *Cornea* sehr verdünnt und hat oft einen leichten Stich ins Flaschengrüne. Der *Limbus conjunctivalis* ist sehr verbreitert, da er an der Ectasie Antheil nimmt. Die *vordere Kammer* zeigt sich in Tiefe und Umfang sehr vergrössert, von wasserklarem Humor aqueus ausgefüllt. Die *Regenbogenhaut* ist häufig missfärbig wegen vorgeschrittener Atrophie. Ihre Breite hat sehr zugenommen, indem ihr Ursprungskreis gewachsen ist, während die immer sehr träge oder ganz starre Pupille nur wenig grössere Durchmesser aufweiset. Nicht selten *flottirt* die Iris, da die *Linse* wegen Erweiterung der vorderen Scleralöffnung und der damit verbundenen Durch-

reissung der Zonula ihren Halt verloren hat und jene nicht mehr zu stützen vermag. Oft findet man die *Vorderkapsel* sehr getrübt von entzündlichen Auflagerungen, mit dem Pupillarrande verlöthet und die Linse bereits staarig entartet.

Beim *totalen Narbenstaphylome* besteht selbstverständlich *keine* Vorderkammer, die Iris ist in dem den Bulbus nach vorne abschliessenden ectasischen Narbengewebe aufgegangen (S. 136). Oft hängt der hinteren Narbenwand die fast durchwegs cataractöse und nicht selten schon verkalkte *Linse* an, ist demnach weit aus ihrem normalen Standorte herausgerückt, indem das Strahlenblättchen bei der allmäligen Ausdehnung der vorderen Augapfelhälfte durchrissen und der Krystall nach vorne gezogen wurde.

Die *weiter hinten gelegenen Binnenorgane* zeigen sich bei *beiden* Formen des Totalstaphylomes immer *weit vorgeschritten im Schwunde*. Dieser kömmt theils auf Rechnung der vorausgegangenen heftigen *Entzündungen*, theils ist er zweifellos aus der *Dehnung* und *Zerrung* der Häute zu erklären. Die Vernichtung des *Sehvermögens* ist hauptsächlich darin begründet.

Der Ciliarmuskel ist meistens auf ein dünnes kreisförmiges Band geschrumpft, das der muskularen Faserzellen gänzlich entbehrt und lediglich den *bindegewebigen* Charakter trägt, oder durch *Obsolescenz* in eine starre hyaline zart faserstreifige Masse übergegangen ist, in welcher *geformte* Elemente vollständig fehlen. Die *Strahlenfortsätze* sind in die Breite und Länge gezogen, aus einander gewichen, sehr abgeplattet und bei *ungleichmässiger* Dehnung der Bulbuskapsel wohl auch aus ihrer meridionalen Richtung gedrängt und mannigfaltig verkrümmt. Ihre innere Oberfläche ist öfters, doch bei weiten *nicht immer*, mit *kyklitischen Schwarten* (S. 275) überkleidet, welche dann mit zottenähnlichen Fortsätzen in den Vordertheil des Glaskörpers hineinwachsen. Die *Chorioidea* ist ausnahmsweise auf einzelnen Strecken noch *erhalten*, wenigstens kann man die Choriocapillaris und Vasculosa mit der Fusca noch wohl unterscheiden. In der Regel jedoch offenbart sich *allenthalben weit gediehene Atrophie*, die Gefässe der Choriocapillaris und Vasculosa sind bis auf geringe Reste oder völlig untergegangen; die *Stromazellen* finden sich nur mehr spärlich und zumeist im Zustande der Verfettung; das Pigment ist verblasst und sehr vermindert, oder bis auf einzelne Häufchen von Körnern vollkommen verschwunden; als Grundlage fungirt ein zartes Fasernetz, welches von der elastischen Membran gedeckt wird und mehr minder fest der Sclera anhaftet. Mitunter ist die Chorioidea wohl auch auf eine dünne Lage hyaliner starrer trockener Substanz geschrumpft, in welcher sich blos eine undeutliche Faserstreifung wahrnehmen lässt und welche sich von der Lederhaut nur in kleinen Schuppen und Bröckeln abtrennen lässt. Doch stösst man manchmal auch auf Fälle, wo die Aderhaut in Folge vorausgegangener *üppiger Wucherungsprocesse* und späteren Schwundes sich als eine streckenweise ziemlich mächtige Schichte einer blassen krümlichen, von verkümmerten und unregelmässigen Kernbildungen durchstreuten Masse darstellt, die von einem zarten weitmaschigen Fasernetze, dem Ueberbleibsel des Aderhautstromas, zusammengehalten wird. Die *Lamina elastica* verhält sich oft ziemlich normal, eben so oft jedoch ist sie sehr verdickt und dann gewöhnlich mit zahlreichen choloiden Kugeln bedeckt. Das *Tapet* ist immer in sehr hohem Grade rareficirt, die einzelnen Epithelzellen sind auseinander gerückt und bilden oft grosse Lücken; einzelne erscheinen vergrössert, abgeplattet und mit ganz unregelmässigen Umrissen; ihr Farbstoff ist sehr verblasst, die einzelnen Körner desselben sind ohne Ordnung in der Zellenhöhle vertheilt und im Ganzen vermindert; stellenweise erscheinen die Tapetzellen ganz *pigmentlos*, geschrumpft und mit einem trüben Inhalte gefüllt, stellenweise jedoch kommen mitunter auch Gruppen von Zellen vor, welche von dunklem Pigmente *vollgepfropft* sind und ihrer massigen Anhäufung und sehr wandelbaren Gestalt nach für *neugebildet* erklärt werden müssen. Die unter der Aderhaut ziehenden *Ciliarnerven* sind zum Theile marklos, hyalin und durchscheinend, zum Theile ganz untergegangen; daher denn auch *Abnahme der Sensibilität der Hornhaut* und *Iridoplegie* zu den gewöhnlichen Erscheinungen gehören. *Die Netzhaut* ist in der

Regel auffällig trüb und gefässarm, merklich atrophirt und verdünnt, bisweilen gerade in nächster Nähe der Gefässe, so dass diese beiderseits von florähnlichen durchscheinenden Bändern eingefasst erscheinen (*Schiess*). Die Limitans ist oft lückenhaft (*Wedl*). Manchmal ist die Retina von der Chorioidea abgehoben. In anderen Fällen lassen sich von ihr nur mehr bindegewebige pigmentirte Reste nachweisen, welche der Aderhaut fest ankleben. Mitunter ist die Retina wohl auch gänzlich untergegangen, oder auf wenige fetzenähnliche Ueberbleibsel reducirt welche, an dem Sehnerveneintritte haftend, in dem hinteren Augenraume flottiren. *Die Sehnervenpapille* ist, da der Nervus opticus in den meisten Fällen atrophirt, gewöhnlich stark verfärbt. In sehr vielen Fällen erscheint sie *ausgehöhlt*, ähnlich wie beim Glaucom. *Der Glaskörper* ist, wenigstens in seiner *hinteren* Hälfte, fast immer verflüssiget und das Fluidum flockig getrübt. Die *vordere* Hälfte des Corpus vitreum pflegt sich länger zu erhalten und zeigt nicht selten bindegewebige Neubildungen in ihrem Inneren. (*Wedl, Schweigger, Schiess-Gemuseus*).

b. Das partielle Sclerochorioidalstaphylom.

Dasselbe präsentirt sich als ein dünnwandiger, bläulichgrau bis dunkel schiefergrau gefärbter, durchscheinender Hügel, welcher sich mehr weniger über die Oberfläche der umgebenden Scleralpartien erhebt. Es tritt oft *steil* oder gar mit halsförmig eingeschnürtem Fusse hervor und stellt dann einen *scharf begrenzten* rundlichen blasenähnlichen Knopf von Hirsekorn- bis Bohnengrösse dar, dessen Oberfläche bald *glatt*, bald von einspringenden, kreuz und quer ziehenden Sehnenstreifen *gefurcht* ist und so das Aussehen einer Beerentraube gewinnt. In anderen Fällen stellt das Staphylom einen *flachen* Buckel mit *glatter* Oberfläche und ganz *undeutlichen Grenzen* dar, dessen Durchmesser oft kaum eine Linie erreichen, oft aber auch sehr bedeutende sind, indem die vordere oder hintere Hälfte eines Quadranten der Lederhaut, ja noch grössere Portionen derselben, ectatisch werden. In manchen Fällen formirt das Staphylom einen langen und breiten, durch einspringende sehnige Balken in unregelmässige blasige Vorsprünge abgetheilten Wulst, welcher den Augapfel in kleinerem oder grösserem Bogen umgibt. Man findet solche Wülste in den verschiedensten Zonen der Lederhaut, z. B. in der *äquatorialen* (Fig. 39). Am häufigsten kommen sie aber *in der vordersten* Scleralzone vor (Fig. 40, *b*).

Fig. 39.

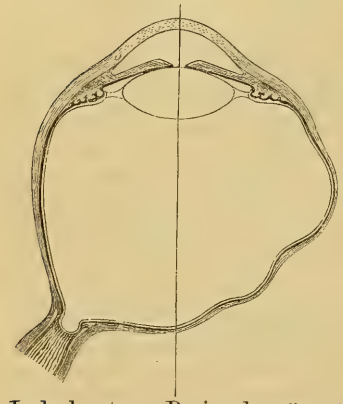

Die Wandung des Staphylomes besteht aus meistens *stark pigmentirtem* Lederhautgefüge, welches durch die vorausgängigen Entzündungen und die beträchtliche Dehnung mehr weniger gelitten hat. Es erscheint gewöhnlich stark *getrübt* durch molekuläre Niederschläge und oft ist auch seine *Faserung* minder deutlich oder blos nach *gewissen* Richtungen scharf ausgeprägt. Die *innere* Oberfläche der Blase erscheint constant überkleidet von einem pigmentirten, bräunlich oder schwarz gefleckten, innig anhaftenden zarten Häutchen, dem Reste der mit der Sclera ausgedehnten *Uvealpartie*. Es lässt sich dieses Häutchen in der Regel kaum mehr trennen von der unterlagernden Sclerotica. Das Uvealgefüge ist in demselben bereits ganz unkennbar geworden, in eine unbestimmt faserstreifige, gefäss- und nervenlose Masse atrophirt, in welcher wechselnde Mengen von Pigmentzellen ein-

gelagert sind, die zum Theile noch rundlich und reich an Farbestoff, zum Theile pigmentarm, eckig, sehr in die Länge gezogen oder gar zu spindeligen pigmentirten Fasern ausgesponnen erscheinen. Oft unterscheidet man noch deutlich die *Lamina elastica*, auf deren Innenwand das stark rareficirte *Tapet* sitzt. *Die Höhle des Staphyloms* ist selten mit *festen* entzündlichen Producten, fast immer mit *wässerigem* Fluidum gefüllt. *Die Netzhaut* zieht bisweilen frei über den Fuss des Staphyloms hinweg. Nicht selten aber zeigt sie daselbst eine entsprechende Ausbauchung, welhe sackartig in die Concavität des Staphyloms hineinragt. Oefters ist die Netzhaut auch mit der Innenwand des Staphylomes *fest verwachsen*, sie *überzieht* die letztere als ein zartes florähnliches Häutchen, das aus netzförmig gewebten Bindegewebsfasern mit eingelagerter Molekularmasse besteht, keine Spur von *nervigen* Elementen und *Gefässen*, wohl aber wechselnde Mengen Pigment enthält und von der meistens lückenhaft gewordenen *Limitans* überkleidet wird (*Wedl, Schweigger, Schiess*).

In der nächsten Umgebung des Staphyloms findet man die *Sclera* öfters stark hyperämirt, von einem trüben serösen Infiltrate aufgelockert und von entzündlich veränderten Bindegewebskörpern durchsetzt. Die *Aderhaut* pflegt im weiten Umkreise oder ihrer ganzen Ausdehnung nach die Charaktere des *entzündlichen Schwundes*, besonders durch starke *Pigmentrarefication*, zu verrathen. Doch kömmt es auch vor, dass trotz der Dehnung, welche die Aderhaut im Ganzen zu erleiden hat, die Vasculosa und Choriocapillaris *gut erhalten* ist, die Gefässe der letzteren wohl gar *erweitert* scheinen, und überdiess die *Tapetzellen* bei auffälliger Kleinheit *dicht* aneinander gedrängt stehen, also offenbar auf eine reichliche *Neubildung* hinweisen (*Schweigger*). Die *grösseren Gefässe* der Vasculosa brechen an dem Fusse des Staphyloms rasch ab, oder überschreiten denselben nur um ein geringes, um dann zu verschwinden. Dasselbe geschieht auch mit den in der Lamina fusca streichenden *Ciliarnerven*, daher bei einigem Umfange der Staphylomöffnung in der Regel eine Verminderung der Cornealsensibilität und Motilitätsstörungen der Iris bemerkt werden. Auch die *Netzhaut* ist oft in weitem Umfang oder der ganzen Ausdehnung nach atrophirt. Nicht selten *hängt sie* streckenweise *der Aderhaut an* und ist dann innerhalb dieser Bezirke immer auf ein zartes *bindegewebiges*, mit Pigment durchsetztes Häutchen geschwunden. Der *Sehnerveneintritt* erscheint häufig excavirt.

Im Ganzen zeigt die anatomische und ophthalmoskopische Untersuchung des Auges gewöhnlich *deutliche* Spuren einer abgelaufenen ausgebreiteten und intensiven *Entzündung* der Uvea und Netzhaut nebst Trübungen der dioptrischen Medien, Verflüssigung des Glaskörpers u. s. w. In Folge dieser Veränderungen ist das Auge meistens bis auf quantitative Lichtempfindung oder völlig *erblindet*. Doch kommen ausnahmsweise auch Fälle mit *vorderen* Sclerochorioidalstaphylomen vor, in welchen die *hinteren* Partien der *Netzhaut* noch *normal functioniren*, also blos *Einschränkungen* des Sehfeldes gegeben sind.

Falls Trübungen den Augengrund nicht decken, erkennt man derartige Staphylome *mit dem Augenspiegel* leicht an einem mehr weniger scharf begrenzten, oft ringsum stark pigmentirten, verschieden geformten, schmutzig grauweiss oder bräunlichgelb gefärbten und mit dunklem Pigmente ganz unregelmässig bestreuten Fleck, dessen Ausbauchung sich durch die Lage der darüberziehenden Netzhautgefässe, jedenfalls aber durch die nach der Richtung der Spiegelaxe wechselnden Schatten beurkundet. Bei sehr umfangreichen Staphylomen macht sich die Ectasie nicht selten schon dem freien Auge durch den *Reflex weissen* Lichtes bemerklich. Die Diagnose bedarf übrigens dieser Symptome kaum. Selbst *hintere* Staphylome werden nämlich leicht dadurch in Sicht gebracht, dass man das Auge möglichst stark nach einwärts oder auswärts richten lässt und dann die betreffende Lidcommissur stark zurückdrängt.

Ursachen. 1. Einige seltene Ausnahmsfälle abgerechnet, ist die fragliche Ectasie constant eine *Folge der Sclerochorioiditis*, genauer gesagt, der mit der Entzündung verbundenen Lockerung des Scleralgefüges und des intraocularen Druckes. *Totale* Sclerochorioidalstaphylome resultiren immer

nur aus einer *totalen* Sclerochorioiditis. Das *partielle* Sclerochorioidalstaphylom hingegen kann ebensowohl aus einer *totalen* als *partiellen* Sclerochorioiditis hervorgehen.

a) Es ist diese Entzündung *an sich ein genügendes* pathogenetisches Moment für Sclerochorioidalstaphylome (S. 268). Die durch Entzündung *allein* begründeten Ectasien können an jedem beliebigen Punkte der Lederhaut auftreten. *Charakteristisch* ist ihnen eine sehr geringe Convexität des Gipfels und grosse Flachheit der Seitenwandungen, welche letztere sich ganz allmälig, ohne deutlich markirte Grenze, in die nicht ausgedehnten Lederhautportionen verlieren. Es hängt dieses damit zusammen, dass die Entzündungsherde in der Regel nicht scharf begrenzt sind, dass also auch die Resistenz nur ganz allmälig gegen das Centrum des Herdes hin abnimmt.

b) In sehr vielen Fällen wirken *nebst der Entzündung passive Hyperämien der Ciliargefässstämme* bei der Entwickelung von Sclerochorioidalstaphylomen mit. Wo nämlich eine grössere Anzahl von Gefässen dicht an einander gedrängt die Sclerotica durchbohrt, ist das Gefüge der Lederhaut ohnehin sehr porös und somit weniger widerstandsfähig. Kömmt dann noch eine Ausdehnung dieser Gefässe und sohin auch ihrer Durchgangskanäle hinzu, so bedarf es nur einer geringen serösen Durchfeuchtung und entzündlichen Lockerung, um selbst dem *normalen* intraocularen Drucke das Uebergewicht zu verschaffen und die betreffende Stelle der Sclera zum Nachgeben zu zwingen. Die solchermassen entstandenen Ectasien sind in der Regel *scharf begrenzt* und steigen *steil*, oft mit halsförmig eingeschnürtem Fusse, aus der Sclerotica empor, stark convexe Blasen bildend. Entsprechend der anatomischen Vertheilung der Gefässkanäle finden sich derlei Staphylome auch vorwaltend an der *hinteren* und *vorderen Lederhautzone*, ausserdem aber im *Aequator* der Sclerotica.

Die an der *vorderen* Zone der Lederhaut vorkommenden Ectasien dieser Art, auch *Staphylomata corporis ciliaris* genannt (*Sichel*), treten gewöhnlich *haufenweise* auf und bilden einen zusammenhängenden, mehr weniger breiten *Wulst*, welcher die Hornhaut in kleinerem oder grösserem Bogen umgürtet und darum auch mit dem Namen *Staphyloma annulare* belegt zu werden pflegt.

Bei der anatomischen Untersuchung im Entstehen begriffener Ectasien dieser letzteren Art findet man an der *inneren* Fläche der *vorderen* Lederhautzone eine Menge von Lücken in den *innersten* Scleralschichten, welche durch zwirnfadendicke bis $^1/_2$ Linien lange, meridional ziehende, den *innersten* Schichten zugehörige Balken von einander getrennt sind und in blinde taschenartige Räume führen, die von den ectatischen *äusseren* Scleralschichten gebildet und von aussenher als jene bläulich durchscheinenden Wülste gesehen werden.

c) Oft entwickelt sich das Staphyloma sclerochorioidale *anticum* oder *annulare* aber auf eine andere Weise. Wenn bei Vorhandensein einer Sclerochorioiditis die Lockerung des Gefüges noch durch Blutstauungen im Bereiche der Ciliargefässe erhöht wird, berstet bisweilen unter dem Einflusse des gesteigerten intraocularen Druckes die dünne Scleralschichte, welche den *venosen Ciliarplexus* von innenher überkleidet, worauf dann die mehr dehnbaren *äusseren* unverletzt gebliebenen Substanzlagen der Lederhaut ausgebaucht und hervorgetrieben werden.

Im ersten Beginne erscheint die *äussere* Oberfläche der betreffenden Scleralzone völlig unverändert. Bei der anatomischen Untersuchung findet man knapp hinter dem Rande der Descemeti, gedeckt von dem Ciliarmuskel, im Scleralgefüge eine mehr weniger lange, der Hornhautperipherie *concentrisch verlaufende flache Furche* (Fig. 40 *a*) mit etwas wulstigen burgzinnenähnlich gezackten Rändern, welche von den auf sich selbst zurückgezogenen Enden der geborstenen Faserlagen gebildet werden. Unter fortgesetzter Wirkung der mechanischen Verhältnisse wird die Furche immer breiter, indem die den Boden bildenden *äusseren* Scleralblätter mehr in meridionaler Richtung gedehnt werden und so auf Kosten ihrer Dicke sich verlängern. Am Ende werden sie durchscheinend und machen, dass ein bläulicher Bogen am vorderen Scleralrande äusserlich sichtbar wird. Während dieses geschieht, nimmt die Furche auch an *Länge* zu und schreitet an beiden Enden im Umkreise der Hornhaut fort.

Fig. 40.

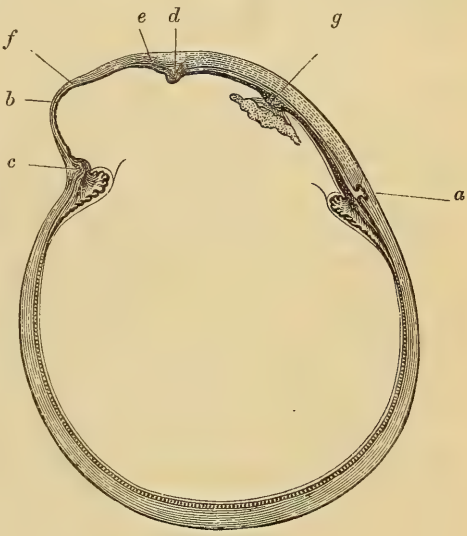

Weiterhin bauchen sich die solchermassen gespannten äusseren Schichtlagen der Lederhaut nach aussen in Form von bläulichen oder selbst schwärzlichen Längsbuckeln welche, durch sehnige weissgraue von vorne nach hinten ziehende Fäden getrennt, eine abwechselnde Reihe von vorspringenden Längsriffen und einspringenden Zwischenthälern formiren und einen grösseren oder geringeren *Bogen* der Cornealperipherie, höchst selten diese ihrem *ganzen* Umfange nach, umsäumen.

Bisweilen geht die Ausdehnung stellenweise noch weiter, während die Furche sich um die Cornea herum fortsetzt und mehr und mehr verbreitert. Es verschwinden dann an der Aussenfläche die *regulären Längsriffe* und es tritt an dieser Stelle die Lederhaut in Gestalt eines schmutzigbläulichen, drusigen, beeren- oder traubenähnlichen, erbsen- bis nussgrossen *Tumors b* hervor, welcher sich in die Lidspalte drängt und deren Schliessung oft erschwert, jedenfalls aber die Axe des Auges schief stellt.

Diese enorme Flächenvergrösserung der vorderen Scleralzone ist nicht blos durch Dehnung der ursprünglich den Boden der Furche bildenden Theile der äusseren Lederhautschichten zu erklären, es findet auch *ein Zuzug von Scleralsubstanz* an die Wandung des Risses statt. Während nämlich die *durchrissenen inneren* Blätter der Sclera völlig entspannt sind und ihre Rissenden in Gestalt zweier *Wülstchen c* und *d* sich von der Furche zurückziehen, haben die *äusseren* Blätter die ganze Gewalt des intraocularen Druckes auszuhalten. Es dehnen sich demzufolge auch die *jenseits* der Grenzen der Furche gelegenen Theile derselben aus. Indem diese aber dem Zuge nachgeben, werden sie von den unterliegenden Schichten *abgetrennt* und deren Rissränder weichen immer mehr aus einander. Besonders deutlich wird dieses an der *vorderen* Grenze des Staphyloms. Es werden nämlich durch den Zug der äusseren Scleralblätter die *vorderen* Lamellen der *Cornea* gezerrt und nicht selten so bedeutend gedehnt, dass der *Limbus conjunctivalis* an der betreffenden Stelle das Drei- und Vierfache seiner normalen Breite erreicht; während die *hinteren* Cornealschichten ihre normalen Dimensionen behalten. Die *Grenzfläche* zwischen Cornea und Sclera wird so im Bereiche der Ectasie mächtig verbreitert und endlich trennen sich die *Cornealblätter* am Fusse des Staphyloms, ein Theil der Innenwand des Staphylomes *e* wird von den blosgelegten Randtheilen der oberflächlichen *Cornealblätter* gebildet und zeigt sich blätterigfetzig, uneben und durchscheinend.

Durch die Ausdehnung der vorderen Scleralzone leiden begreiflicher Weise auch die damit im innigsten Zusammenhange stehenden Theile, die Gefässe, Nerven und der Ciliarkörper. Die *Gefässe* und *Nerven* atrophiren im Bereiche der Ectasie, gehen völlig unter, oder werden wohl auch durchrissen. *Der Strahlenkörper* ist im Bereiche weitgediehener Ectasien bisweilen *quer durchrissen*, so dass die Köpfe der Ciliarfortsätze mit der Iris am *vorderen*, der Rest des Strahlenkörpers am *hinteren* Grenzwulste festhaften. Häufiger erfolgt die Trennung an der Grenze *zwischen Iris und dem Strahlenkranze*, so dass erstere an dem vorderen, letzterer an dem hinteren Grenzwülstchen hängen bleibt. Mitunter fällt indessen der Riss in die *vordere Aderhautzone*, so dass die Iris mit dem Corpus ciliare nach vorne gezogen erscheint. Mit Ausnahme dieser letzteren Fälle wird der *Ciliarmuskel* immer durchrissen. Die Rissränder der Uvea stehen mit einander stets durch ein feines pigmentirtes *Häutchen f* in Verbindung, welches die hintere Wand des Staphyloms überkleidet und aus ectatischen Resten der *Uvea* besteht.

2. In einzelnen seltenen Fällen sind *oberflächliche geschwürige Substanzverluste der Lederhaut* die Ursache partieller Sclerochorioidalstaphylome. Im Verhältnisse zur Dickenabnahme der betreffenden Scleralportion vermindert sich deren Resistenz, der Geschwürsboden sammt der unterlagernden Uvea wird ausgedehnt, blasenartig hervorgetrieben, es entwickelt sich eine Ectasie welche, da der intraoculare Druck fortwirkt, der Gelegenheit entbehrt, sich zurückzubilden und darum ständig wird. Sind die umgebenden Scleralportionen entzündet, so geben sie auch nach, die *Grundfläche* des Staphyloms wird grösser, als das ursprüngliche Geschwür es war.

3. Bisweilen ist *ein Durchbruch der Lederhaut und Vorfall der Uvea* das pathogenetische Moment. Der Durchbruch kann *geschwürigen* Ursprunges sein. Häufiger ist es eine *penetrirende Wunde der Sclera*. Die dadurch blossgelegte Partie der Uvea wird unter dem Drucke der Augapfelcontenta nach aussen gedrängt, blasig ausgedehnt, sie beginnt zu wuchern, Fleischwärzchen anzubilden, welche sich allmälig in sehniges Gefüge umwandeln und die Staphylomwand am Ende als eine Fortsetzung der eigentlichen Lederhaut erscheinen lassen. Je nach der Form der Durchbruchsöffnung ist ein solches Staphylom bald rundlich, bald oval, bei linearen Zusammenhangstrennungen in der Regel wulstförmig. An seinem Fusse erscheint es meisthin halsförmig eingeschnürt (*Traumatisches Sclerochorioidalstaphylom. Sichel*).

Nach der Lage des Durchbruches ist die vorgefallene Portion der Uvea bald ein Theil *der Aderhaut*, bald ein Theil *des Strahlenkranzes* oder *der Iris*. Es ist zu bemerken, dass auch bei ziemlich weit von der Cornealgrenze entfernt liegenden Scleraldurchbrüchen Portionen *der Iris* vorfallen können. *Die Pupille* erscheint dann colobomähnlich nach dem Durchbruche hin verzogen. Oft ist ein Theil der Iris seiner ganzen Breite nach sammt dem zugehörigen Stücke des Pupillarrandes in die Lederhautöffnung eingewachsen.

Verlauf. In Folge *acut* und mit grosser Intensität auftretender Processe entwickeln sich Sclerochorioidalstaphylome bisweilen *sehr rasch* und dann meistens unter sehr heftigen Schmerzen, nicht selten auch unter lebhaften subjectiven Lichterscheinungen. Innerhalb Monatsfrist erreicht die Ectasie unter solchen Umständen bisweilen eine ganz ansehnliche Grösse und bleibt dann, während das Grundleiden in den chronischen Decurs übergeht, stehen oder schreitet allmälig vorwärts.

In der Regel aber ist die Entstehung und Vergrösserung des Sclerochorioidalstaphyloms *eine langsame*. Oft geschieht es sogar, dass das entzündliche Grundleiden schon lange besteht oder scheinbar bereits zurück-

getreten ist, wenn die Ectasie anfängt, sich bemerklich zu machen. Ist dieses geschehen, so vergehen oft Monate und Jahre, ehe eine Vergrösserung auffällig wird.

Die Zunahme ist bald eine *allmälige*, bald eine *ruckweise*. Letzteres ist besonders dann der Fall, wenn die zu Grunde liegende chronische Sclerochorioiditis öfters exacerbirt. Während solchen scheinbar acuten Anfällen pflegt die Ectasie unter sehr heftigen Schmerzen rasch zu wachsen, mit eintretender Remission aber wieder stehen zu bleiben, oder gar etwas zurückzugehen, um mit der nächsten Exacerbation wieder eine Zunahme zu erfahren. Es drohen derlei Fälle ausnehmend stark die *sympathische* Affection und weiterhin den Ruin des *zweiten* Auges durch Iridochorioiditis.

Ausgänge. Eine *spontane wirkliche Heilung* ist wohl kaum zu erwarten. Nur *Vorfälle der Aderhaut*, so lange sie frisch sind, können wieder zurückgehen, indem das auf und in ihnen wuchernde neoplastische Gefüge schrumpft und sich zu einer *flachen* Narbe zusammenzieht. In der Regel muss man froh sein, wenn der Bulbus nach Jahre langem Leiden endlich zur Ruhe kömmt, die zu Grunde liegende Sclerochorioiditis zurückgeht, die entzündlichen Anfälle ausbleiben und die Ausdehnung nicht weiter fortschreitet, indem die intraocularen Gebilde durch ihren völligen *Schwund* die Neigung zur Entzündung verlieren.

Oft pflanzt sich der entzündliche Process *auf den Sehnerven fort* und veranlasst dann bisweilen ganz unerträgliche subjective Lichterscheinungen. Das Endresultat ist meistens *Schwund des Opticus*, häufig mit Excavation der Papille.

Nicht ganz selten kömmt es während heftigen entzündlichen Exacerbationen zur *Eiterung* und weiter zur *Phthise des Auges*. Häufig wird der Bulbus in Folge einer zwischenlaufenden Iridochorioiditis welk, weich und *schrumpft* späterhin.

Ausserdem liegt noch eine *Berstung der ectatischen Scleralpartien* im Bereiche der Möglichkeit. Man hat diese am öftesten bei *partiellen* Staphylomen und nur ausnahmsweise bei *totalen* Ectasien beobachtet. Die gewöhnlichste Veranlassung ist eine momentane bedeutende Steigerung des intraocularen Druckes, z. B. durch einen Stoss, einen Schlag auf das Auge, durch eine kräftige Zusammenziehung der Augenmuskeln. Seltener erfolgt der Durchbruch *spontan*. *Nach der Berstung* entleert sich ein grosser Theil der Bulbuscontenta und in Folge der plötzlichen Herabsetzung des intraocularen Druckes kömmt es nicht selten zu *profusen Blutungen*, welche Stunden und Tage anhalten und den Kranken sogar tödten können, wenn ihnen nicht zeitlich genug Einhalt gethan wird. Gewöhnlich sind heftige Entzündungen, welche den Bulbus auf dem Wege der Eiterung oder Atrophie schrumpfen machen, das Endresultat einer solchen Berstung. Doch können die Wundränder auch wieder verheilen und das Staphylom kann neuerdings hervortreten, ja dieser Vorgang kann sich öfters wiederholen, ehe Eiterung oder Atrophie eintritt.

Jene Blutungen in Verbindung mit der bläulichen Farbe und der äusseren Form der partiellen Staphylome waren Veranlassung, dass man in diesen *ausgedehnte Venen, Varices*, zu sehen glaubte und den Zustand *Cirsophthalmus* nannte.

Krebsbildungen gehören nicht zu den Ausgängen, wohl aber zu den *möglichen Veranlassungen* der Sclerochorioidalectasie.

Behandlung. Deren Hauptaufgaben sind *Bekämpfung der* die Gewebe lockernden *Entzündung* und *Herabsetzung des intraocularen Druckes* auf oder unter das normale Mass. Am meisten verspricht in dieser Beziehung die *Iridectomie* mit entsprechender Nachbehandlung.

1. Schon im *prophylactischen* Interesse sollte *die Anlegung einer künstlichen Pupille* nie unterlassen werden, wo bei Vorhandensein einer Chorioiditis der Bulbus auffällig härter erscheint, heftige Schmerzen auf Zerrung der Nerven deuten oder gar schon der Beginn einer Ectasie nachweisbar wird. *Paracentesen der Cornea,* selbst wiederholte, gewähren weit weniger Sicherheit des Erfolges, da ihre Wirkung eine mehr vorübergehende ist. In wie weit die *Durchschneidung des Ciliarmuskels* (S. 259) dem Zwecke genügt, müssen weitere Erfahrungen nachweisen.

Um bei *Durchbrüchen der Sclera* einen Vorfall der Uvea zu *verhüten,* wird man am besten thun, den Kranken im Bette zu halten, grösste Körperruhe zu empfehlen und nebstbei einen Schutzverband anzulegen oder, bei grosser Intensität der Entzündung, ein entsprechendes directes antiphlogistisches Verfahren einzuleiten. *Repositionsversuche* sind fast immer fruchtlos und wegen der mit ihnen verbundenen Reizwirkung oft auch gefährlich.

Bei sehr kleinen und ganz frischen Vorfällen gelingt es indessen bisweilen durch leichte Reibungen der Bulbusoberfläche mittelst eines über den geschlossenen Lidern hin und her bewegten Fingers, den prolabirten Theil zur Retraction zu veranlassen. Uebrigens bringen derlei kleine Vorfälle, besonders wenn die Durchbruchsöffnung linear und kurz ist, wenig Gefahr, sie werden vielmehr häufig unter Schrumpfung der neoplastischen Hülle wieder abgeflacht.

Bei umfangsreicheren Durchbrüchen und Vorfällen ist deren *Abtragung* mittelst einer krummen Schere nach allenfälliger Spaltung der darüber streichenden unverletzten Bindehaut das sicherste, ja einzig zu empfehlende Mittel. Die Nachbehandlung besteht in dem Tragen eines Schutzverbandes und in Vermeidung von kräftigen Muskelcontractionen, anfänglich bei Bettlage. Sie ist bis zur Consolidirung der Narbe fortzusetzen.

Aetzungen des Prolapsus mit Höllenstein, Opiumtinctur etc. sind, abgesehen von ihrer Reizwirkung und Fähigkeit heftige Entzündungen anzuregen, gefährlich, da der mit ihnen verbundene Schmerz gerne kräftige Contractionen der Augenmuskeln hervorruft.

2. *Ist das Sclerochorioidalstaphylom einmal entwickelt,* so kann es nur auf *operativem* Wege entfernt werden.

a) *Bei kleinen, nicht veralteten Sclerochorioidalstaphylomen* genügt bisweilen die Iridectomie mit längerem Tragen eines Schutzverbandes, um die Ectasie völlig rückgängig zu machen. Oefter jedoch entwickelt sich nachträglich das Staphylom von neuem an der alten Stelle oder daneben. Etwas mehr Sicherheit gewährt *die Iridectomie mit einmaliger oder wiederholter Paracentese der ectatischen Lederhautportion;* doch auch diese Operation verhütet nicht immer Recidiven.

b) *Bei veralteten umfangreicheren* und besonders bei steil aufsteigenden Sclerochorioidalstaphylomen reicht die Iridectomie in Verbindung mit der Paracentese nicht mehr aus, es ist *neben der Iridectomie die Spaltung der ectatischen Portion, häufig sogar deren Abtragung nothwendig.*

Die Spaltung kann bei Staphylomen mit *flacher* Wölbung mittelst eines Staarmessers vorgenommen werden, welches in *meridionaler* Richtung die Wandung trennt; bei Staphylomen mit *steil* aufsteigenden Wänden lässt sie sich jedoch zweckmässiger mit einem Lanzenmesser ausführen, welches *flach* auf die Lederhaut aufgelegt und dann so vorgeschoben wird, dass

seine Spitze knapp am Fusse des Staphyloms eindringt und an der entgegengesetzten Seite ausfährt.

Behufs *der Abtragung* dient am besten ein Staarmesser, welches geradeso wie bei der Excision eines Cornealnarbenstaphyloms flach durch die Staphylomwand hindurchgestossen wird, so dass ein Lappen entsteht, welcher nun mit der Pincette gefasst und mittelst einer Schere abgetragen wird. Es ist dabei nicht nothwendig, dass das *ganze* Staphylom exstirpirt wird, bei umfangreicheren Ectasien wäre dies sogar gefährlich; im Allgemeinen soll vielmehr die erzeugte Lochwunde den Umfang einer kleinen Erbse nicht übersteigen.

Fliesst während der Spaltung und Abtragung des Staphyloms nur *wenig* aus, so genügt ein *Schutzverband;* entleert sich aber eine grosse Menge des Bulbusinhaltes und sinkt dem zu Folge der Augapfel sehr zusammen, so muss der Verband *fester angezogen* werden, um den intraocularen Druck einigermassen zu ersetzen und massenhaften Blutaustretungen so wie heftigen Entzündungen möglichst zu steuern. Ganz ist diese Gefahr überhaupt nicht zu vermeiden, ja es ist nicht einmal ein *seltenes* Ereigniss, dass unmittelbar nach der Eröffnung der Bulbuswand grössere Gefässzweige unter dem plötzlichen Andrang des Blutes bersten und *Extravasate* setzen, welche einen grossen Theil des Augapfelraumes ausfüllen, indem sie sich zwischen Netz- und Aderhaut oder zwischen dieser und der Lederhaut sammeln und die nach innen gelegene Membran beutelförmig von der Bulbuswand abheben. In einzelnen Fällen *reisst* die das stetig wachsende Extravasat deckende Membran wohl auch, das Blut ergiesst sich in die Augapfelhöhle und dringt durch die Scleralöffnung nach Aussen, mitunter in erschreckender Menge. Es sind dann gewöhnlich alle Mittel, die erschöpfende Hämorrhagie zu stillen, fruchtlos; will man den Kranken nicht gefährden, so bleibt nichts übrig, als sogleich *den Bulbus zu enucleiren.* In anderen Fällen jedoch genügt die Resistenz der von dem Extravasate abgehobenen Ader- oder Netzhaut, um die Blutung *zu sistiren.* Das massenhafte Extravasat führt dann meistens zu *eitriger Zerstörung des Bulbus.*

Wesentliche Bedingung zu einem günstigen Verlaufe der Heilung ist ruhiges Verhalten des Kranken und namentlich Vermeidung von Muskelanstrengungen; daher für die ersten Tage Bettlage sehr zu empfehlen ist. Auch antiphlogistische Diät gebietet die Vorsicht, selbst wenn sich keine heftige Entzündung einstellt, welche zu kräftigen directen Eingriffen auffordert. Der Verband darf in keinem Falle früher abgelegt und der Kranke nicht den gewohnten Beschäftigungen zurückgegeben werden, bevor sich die Narbe consolidirt hat.

Bei der Spaltung geschieht es öfters, dass die Wundränder rasch verheilen und das Staphylom in seiner früheren Gestalt und Grösse wieder hervortritt. Es wird dann eine Wiederholung der Operation nothwendig. Einige Autoren empfehlen nach Ablauf der Reizung *Aetzungen der Staphylomwand*, um eine reichlichere Gewebswucherung und damit eine kräftigere Narbe zu erzeugen. Bei Mangel von Reactionserscheinungen kann eine wöchentlich 2—3 mal wiederholte vorsichtige Aetzung der oberflächlichen Strata mit Höllenstein jedenfalls den Erfolg der Operation begünstigen.

Nach der Abtragung überzieht sich in günstigen Fällen die Scleralöffnung bald mit einer graulich trüben Haut, welche sich mehr und mehr verdickt und contrahirt. Bisweilen entwickeln sich Fleischwärzchen und so bildet sich eine *derbe und feste Narbe*, deren Umfang in der Regel kleiner ist, als es die Scleral-

öffnung war. Zögert diese Neubildung, so kann man sie bei Abhandensein von Reizerscheinungen durch Betupfen der Stelle mit Opiumtinctur oder Höllenstein fördern (*Sichel*).

c) *Bei Totalstaphylomen* gelingt es bisweilen, *durch Iridectomie in Verbindung mit wiederholter Paracentese der Lederhaut* oder mit *Ausschneidung eines* kleinen lanzettförmigen *Lappens aus der Seitenwand der Sclera* dem Bulbus eine der Norm näherstehende Form und Grösse zurückzugeben. Eben so oft bleibt aber auch diese Operation erfolglos, oder sie führt zu intraocularen Blutungen und heftigen Entzündungen, welche nach dem oben Erwähnten bedenkliche Folgen haben können.

Die Phthisis bulbi an sich ist nun freilich kein sonderlicher Verlust. Sie kann sogar als ein Gewinn betrachtet werden, wenn der Augapfel damit zur Ruhe gelangt und von den höchst peinlichen entzündlichen Recidiven befreit wird; um so mehr, als der Stumpf späterhin vielleicht die Einlegung eines künstlichen Auges gestattet und diesem einige Beweglichkeit ermöglichet.

In Anbetracht dessen empfiehlt man neuerer Zeit wieder, *die Vereiterung des Bulbus direct dadurch anzustreben*, dass man in der Ciliargegend einen Faden durch die Sclerotica und den Glaskörper zieht und ihn 1—4 Tage, d. i. so lange liegen lässt, bis Chemosis als das erste Zeichen einer beginnenden eiterigen Chorioiditis sich zu entwickeln beginnt (*Camper*, *Ford*). Ein- und Ausstich sollen im Ciliarkreise liegen und etwa 3 Linien von einander entfernt sein (*Graefe*).

Es ist dabei jedoch sehr wohl zu berücksichtigen, dass der Eiterungsprocess nicht immer ganz glatt abläuft. Abgesehen von der möglichen Gefahr einer Pyämie, zieht sich der Suppurationsprocess öfters unter höchst qualvollen Leiden des Kranken lange hinaus und kann dann das *zweite* Auge durch *Sympathie* sehr bedrohen, *schwächlichen* Kranken wohl gar durch übermässigen Säfteverlust gefährlich werden. Zu allem dem schliesst die Eiterung keineswegs die *Gewissheit* einer völligen Schrumpfung und Verhinderung weiterer Recidiven in sich.

d) Im Ganzen kann wegen der nicht gering anzuschlagenden Gefahr und der Zweifelhaftigkeit der Erfolge *nicht genug vor leichtsinniger Vornahme dieser Operationsmethoden gewarnt werden.* Rechtfertigen lassen sich derlei operative Eingriffe nur, wo das kosmetische Interesse geradezu gebietend auftritt.

3. Wo fortwährende *Recidiven*, oder sich immer wiederholende Anfälle *heftiger Schmerzen*, oder subjectiver Lichterscheinungen den Zustand unerträglich machen, noch mehr aber, wo *die Gefahr einer sympathischen Affection des anderen Auges* besteht, oder diese schon vorhanden ist: erscheinen die fraglichen Operationsmethoden wegen der Unsicherheit ihres Erfolges und der Möglichkeit einer anhaltenden *Steigerung* des Reizzustandes sehr bedenklich oder geradezu verwerflich; da schwinden alle Rücksichten auf *kosmetische* Interessen und wird die *ungesäumte Enucleation des Bulbus zum dringenden Gebot.* Es bietet diese Operation den Vortheil, dass sie *sicher* und *rasch* zum Ziele führt, ohne sonderliche Gefahren heraufzubeschwören. Der *Haupteinwurf*, dass sich späterhin schwerer ein *künstliches Auge* einlegen lässt, hat nicht *allgemein*, sondern nur *dort* Gültigkeit, wo das Fettpolster der Orbita durch vorwaltende Ausdehnung der *hinteren* Augapfeltheile stark zusammengedrückt und zum Schwunde gebracht worden ist.

Quellen: *Ammon*, Klin. Darstellungen etc. I. Berlin. 1837. Taf. 3, 4, 7, 10. — *Stellwag*, Zeitschft. der Wiener Aerzte 1852. II. S. 305, Wien. med. Wochenschft. 1864. Nr. 11, Ophth. II. S. 711, 716, 718. — *Wedl*, Atlas, Cornea-Sclera, Iris-Chorioidea. — *Graefe*, A. f. O. II. 1. S. 242, 245, 249, IV. 2. S. 156, IX. 2. S. 105, 109. — *Sichel* ibid. III. 2. S. 211, 216, 223, 228, 232, 236, 240, 251, 254. — *H. Müller* ibid. IV. 1. S. 364, 365. — *Schweigger* ibid. V. 2. S. 219, IX. 1 S. 192, 197, 198. — *Graefe* und *Schweigger* ibid. VI. 1. S. 156, 158, 160, 166. — *Althof* ibid. VIII, 1. S. 114, 122. — *Schiess-Gemuseus*, Virchow's Archiv. 24. Bd. S. 561, A. f. O. IX. 3. S. 171, 175, 178, 184, 188, 192, 196, XI. 2. S. 47, 51, 57, 61, 68, 72, 75. — *Iwanoff* ibid. XI. 1. S. 144, 145. — *Ed. Jaeger*, Zeitschft. der Wien. Aerzte. 1858. S. 487. — *Arlt* ibid. 1859. S. 148. — *Pagenstecher* und *Sämisch*, Kl. Beobachtungen. Wiesbaden 1861. II. S. 87, 89. — *Camper*, *Ford* nach Himly, Krankheiten und Missbildungen. II. Berlin. 1843. S. 194.

2. Das Staphyloma scleroticae posticum Scarpae.

Pathologie. Das Substrat dieser Ectasie ist ursprünglich jene schmale ringförmige Zone der *inneren* Lederhautfaserlage, welche den *Zwischenraum beider Nervenscheiden* (Fig. 26 *S.* 158) nach vorne zu abschliesst (*Ed. Jaeger*). Die Ausdehnung beginnt mit seltenen Ausnahmen an einem Punkt der *äusseren* Zonenhälfte und schreitet von hier aus an dem *Umfange* des Sehnerveneintrittes allmälig nach oben und unten fort. Der fragliche Zonenbogen wird dabei *breiter* und gewinnt Aehnlichkeit mit einer *Mondsichel*, welche sich mit ihrem inneren concaven Rande unmittelbar an den Bindegewebsring der Opticuspapille anschliesst, während der entsprechende Theil des *Scheidenzwischenraumes* eine äquivalente Ausweitung erfährt und *in meridionalem* Durchschnitte (Fig. 41 nach *Ed. Jaeger*) *kolbig a* oder *spaltähnlich b* erscheint. Bei *fernerem* Wachsthum der Ectasie nimmt die Mondsichel, auch *Conus* genannt, gewöhnlich die Gestalt eines abgerundeten *Spitzbogens* an, indem die Ausdehnung rascher in *meridionaler* als in circularer Richtung vor sich geht. Mitunter jedoch wird der Flächenumriss des Conus mehr dem Abschnitte eines *Kreises* oder einer *Ellipse ähnlich*, oder erscheint ganz *unregelmässig* und selbst *buchtig*. Zugleich rückt die Wandung des Conus unter der Wirkung des intraocularen Druckes nach *hinten* und verengert so wieder den ausgeweiteten Grund des *Scheidenzwischenraumes*, ja am Ende kömmt die vordere und hintere Wand des horizontalen Spalttheiles theilweise wohl gar wieder in *Berührung*. Geht die Dehnung *noch weiter*, *so verschmelzen* die beiden Wände des horizontalen Spalttheiles auch völlig und werden unter fortgesetzter gemeinsamer Flächenvergrösserung und entsprechender Dickenabnahme *nach hinten ausgebaucht*.

Fig. 41.

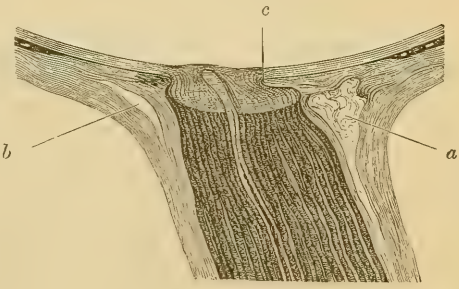

Ist die Ectasie an dem *äusseren* Umfange des Sehnerveneintrittes bis zu einem gewissen Grade gediehen, so dass bereits die *äusseren* Lederhautfaserlagen in auffälligerer Weise Antheil an der Dehnung nehmen; so beginnt gar nicht selten auch die *innere* Zonenhälfte zu weichen, es ent-

wickelt sich daselbst eine *zweite* Mondsichel. Es ist diese anfänglich sehr schmal und schwer vom Bindegewebsringe zu unterscheiden, verbreitert sich aber bald und schiebt ihre beiden Hörner immer weiter vor. Am Ende *fliessen* die letzteren mit denen der äusseren Mondsichel *zusammen* und das Staphylom stellt nun einen den Sehnerveneintritt vollständig einschliessenden *Ring* dar, welcher an seiner inneren *und* äusseren Hälfte ausgeweitet ist (*Ed. Jaeger*).

Der *grösste Breitendurchmesser* des äusseren Conus fällt in der Regel etwas *unterhalb*, selten *in* oder gar *über* den horizontalen Meridian des Augapfels. Sind *zwei* Coni gegeben, so liegen diese fast immer einander *gerade gegenüber*, so dass ihre grössten Breitendurchmesser in *demselben* Meridian zusammenfallen. Nur in sehr seltenen Fällen hat man einen Conus an der *inneren* Seite der Papille *für sich* bestehend gefunden. Noch seltener sind Coni am *oberen* und *unteren* Umfange des Sehnerveneintrittes (*Ed. Jaeger*).

Die Flächenvergrösserung der betreffenden Zone bringt nothwendig eine *Gestaltveränderung der hinteren Bulbushälfte* mit sich. Diese ist indessen je nach den obwaltenden Verhältnissen eine überaus wandelbare; sie ist eine andere bei einfachen und bei doppelten, bei schmalen und bei breiten Conis. So sieht man bei *umfangsreichem einfachem* hinteren Scleralstaphylom den *Polartheil* der Lederhaut bald sehr *verflacht* (Fig. 42), bald läuft der Augapfel gegen den Opticus hin *spitz* zu (Fig. 43). Bei sehr mächtigem *Doppelconus* erscheint das Hinterende des Bulbus wohl gar in Form einer ziemlich scharf abgegrenzten *Blase herausgebaucht* (Fig. 44). Jedenfalls

Fig. 42.

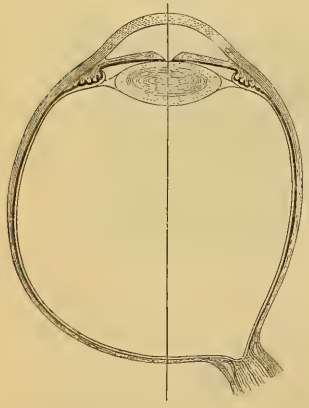

Fig. 43.

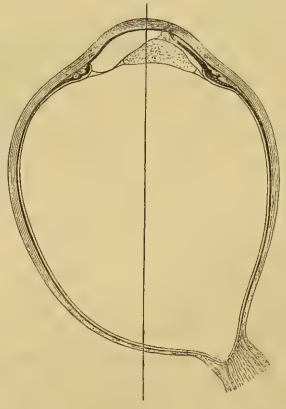

Fig. 44.

resultirt, da der Ectasie eine wesentliche Vergrösserung der *aequatorialen* Durchmesser *nicht* parallel geht, eine *Verlängerung der optischen Axe;* die dem gelben Fleck entsprechenden Theile der Formhäute rücken nach hinten und auch etwas zur Seite, so dass das *Lageverhältniss der optischen zur Hornhautaxe* wesentlich verändert wird. Dabei erleidet auch die Lage der *Sehnervenscheibe* zur optischen Axe eine Alteration, die Papille stellt sich in einen *Winkel* zur letzteren und tritt, falls der Conus ein *doppelter* ist, auch etwas *zurück*.

Das *Gewebe der Lederhaut* erscheint im Bereiche des Conus nicht wesentlich verändert, die faserigen Elemente lassen daselbst nur einige Streckung erkennen.

Anders verhält es sich mit der *Aderhaut*. Diese verfällt, so weit das Staphylom reicht, immer dem *Schwunde*. Da ihr *hinterer* Theil, besonders in der Gegend des *gelben Fleckes*, fester mit der inneren Scleralwand verwachsen ist, muss sie an der Ectasie *innigen Antheil* nehmen, ohne dass die damit gesetzte locale Dehnung durch *Zuzug* nachbarlicher Portionen gemindert und so ihr nutritionsstörender Effect theilweise beglichen werden könnte. Zuerst äussert sich die Atrophie in den Pigmentzellen des Tapetes. Ihr Farbstoff geht theilweise unter, wird chemisch umgewandelt, während die Zellen selbst grösser und flacher werden. Am Ende gehen letztere ganz unter und hinterlassen blos Haufen freien Pigmentes. Am *Umfange des Conus* vermehren sich dagegen bisweilen die Zellen, wenigstens nimmt ihr Pigmentgehalt zu und der Farbstoff wird dunkler, selbst tief schwarz. Die den Conus *deckende* stark gedehnte Portion der Aderhaut präsentirt sich dem zu Folge *anfänglich* als ein zartes, schmutzig bräunlichgraues und dunkler gewölktes oder getäfeltes Häutchen, welches noch die Gefässe der Vasculosa nebst Resten der Choriocapillaris-Netze erkennen lässt. Die *Stromazellen* bestehen öfters noch lange fort, doch wird ihr Farbstoff spärlicher und blässer, um schliesslich ganz zu verschwinden. *Schreitet jedoch die Entwickelung des Staphyloms weiter fort*, so ändert das ectatische Aderhautstück gänzlich seinen anatomischen Charakter, es wird auf ein höchst feines, *undeutlich faserstreifiges*, oft fast *homogenes* Häutchen reducirt, welches sich nur schwierig von der unterlagernden Sclera trennen lässt, hier und da Pigmenthäufchen nebst einzelnen in Caliber und Wandung verkümmerten Gefässen enthält und meistens von ectatischen Resten der Lamina elastica überkleidet wird. *Entzündliche Producte* und deren Derivate, welche hier und da im Bereiche des Conus gefunden werden (*H. Müller*), gehören *nicht zum Wesen* der Krankheit, sondern auf Rechnung eines *complicirenden Wucherungsprocesses*.

Die *ausserhalb des Conus gelegenen* Theile der *Leder-* und *Aderhaut* bewahren bei *minder* hochgradiger und *langsam* entwickelter Sclerectasia posterior in der Regel ihre Integrität, höchstens findet man in ihrem Bereiche Spuren einer *Chorioidalhyperämie*. Bei *rasch* entstandenem Staphyloma posticum, auch *niederen* Grades, lässt sich ein Congestivzustand der nachbarlichen Aderhautportionen *in der Regel* nachweisen. *Später* zeigt sich die Chorioidea an diesem Orte meistens *leicht atrophirt* und bei sehr grossen Ectasien ist der Schwund wohl auch in *weitem* Umkreise *sehr deutlich* ausgesprochen, wenigstens ist das Tapet verblasst und lückenhaft geworden. Es handelt sich dabei meistens um *einfache* Atrophie, die aus der Dehnung der Membran und vorzüglich aus den localen Circulationsstörungen abzuleiten ist, welche nothwendig durch das Auseinanderweichen der Lederhautelemente und durch die damit gesetzte Verschiebung und Verengerung der hinteren *Gefässdurchlässe* begründet werden. Mitunter, und zwar vorzüglich bei *raschem* Vorschreiten des Processes, gibt die Zerrung auch ein pathogenetisches Moment für *wahre Entzündungen* ab, die sich dann in der Form der *Sclerochorioiditis* geltend machen und gar nicht selten zu *complicirenden Sclerochorioidalstaphylomen* führen. In der Gegend des gelben Fleckes sind solche Ausweitungen in der That öfters Gegenstand der Beobachtung. Sie entwickeln sich bisweilen schon *sehr frühzeitig*, ehe noch der Conus einen erheblichen Umfang erreicht hat.

Aehnliches gilt auch von der *Netzhaut.* Entwickelt sich die Ectasie *langsam* und nur zu *niederen* Graden, so kann sich die mit der Vergrösserung der hinteren Bulbuswand verknüpfte Dehnung leichter *vertheilen* und die Elemente der Netzhaut haben Zeit, sich den neuen Verhältnissen anzupassen; daher denn auch der Vorgang *ohne* sonderlichen Nachtheil für die Ernährung und Function der Membran zu bleiben pflegt. Hat die Ectasie aber einen *grossen* Umfang erreicht, oder ist sie *schnell* entstanden, oder um ein Beträchtliches *gewachsen*, so leiden die *hinteren* Portionen der Retina fast immer und äussern dies durch sehr störende Herabsetzungen der Sehschärfe etc. In einzelnen excessiven Fällen ist die Atrophie *sehr auffällig*, es erscheint der über dem Conus gelegene Theil der Netzhaut schon dem *freien* Auge sehr verdünnt und unter dem Mikroskope auf ein zartes Bindegewebsnetz ohne Spur nervöser Elemente reducirt, welches von der stellenweise lückenhaft gewordenen Limitans überkleidet wird (*Wedl*). Gar oft veranlasst die Zerrung auch *heftige Reizzustände* mit starker *Hyperaemie* und selbst mit zerstreuten *retinalen Blutextravasaten;* ja nicht selten kömmt es zu *manifesten Entzündungen*, welche dann gewöhnlich unter der *exsudativen* Form hervortreten, oder eine *Netzhautabhebung* veranlassen. Auch die *Entzündungen* betreffen zumeist die Gegend des gelben Fleckes und den zwischen diesem und der Papille gelegenen Abschnitt, da die Macula lutea fester an der Chorioidea anklebt, und sonach die Zerrung dieser Stellen um so grösser sein muss, als die Axe des Conus zumeist in diese Richtung fällt und ein ausgleichender *Zuzug* von der Nachbarschaft her schwieriger gemacht ist.

Im Uebrigen streicht die Netzhaut gewöhnlich *frei* über die ectatische Stelle des Augengrundes hinweg. Ist diese *ausgehöhlt*, so erscheint die Retina in ihrem Bereiche bisweilen leicht nach hinten gebaucht, ragt also in die von wässeriger Flüssigkeit gefüllte Staphylomhöhle hinein. Ausnahmsweise findet man die Netzhaut auch durch Exsudate an den Rand der Ectasie *festgelöthet.*

Der Nervenkopf ist bei *frisch* entstandener und namentlich *rasch* entwickelter Ectasie oft stark *hyperämirt.* Sonst lässt er und seine bindegewebigen Hüllen nur bei *umfangreicheren* Staphylomen erhebliche Veränderungen erkennen. Die vorspringende Leiste, welche die innere Nervenscheide bei ihrem Uebergange in die vorderen Lederhautschichten bildet, und über welche sich die Opticusröhren im Bogen zur Netzhaut begeben, weicht sammt dem anhaftenden Bogentheile des Aderhautfaserringes an der Basis des Conus nach hinten, oder wird wohl gar in der Richtung der Axe des letzteren nach Aussen gezerrt. Die Folge davon ist, dass die dem Conus zulaufenden Opticusfasern gleich bei ihrem Austritte aus der Lamina cribrosa sich umlegen. In extremen Fällen wird sogar die ganze hintere Aderhautöffnung nach Seiten des Conus verrückt, so zwar, dass die dem letzteren abgewendeten Nervenröhren an dem Faserring eine starke Knickung erleiden und die Gefässpforte an den Rand der Aderhautöffnung zu liegen kömmt (Fig. 41 bei c. *Ed. Jaeger).*

Der Glaskörper ist bei höhergradigen Ectasien in seinen hinteren Portionen nicht selten getrübt oder verflüssigt. Am *hinteren Pole der Linse* hat man öfters eine *staarige* Trübung bemerkt.

Krankheitsbild. Das Staphyloma posticum lässt sich unter allen Umständen am sichersten *durch den Augenspiegel* nachweisen. *Der erste Beginn* desselben pflegt sich durch Anhäufungen von Pigment an dem betreffenden Bogentheile der hinteren Aderhautöffnung zu verrathen. Dieser dunkle Saum spaltet sich dann in 2—3 concentrische Bogenstreifen, oder rückt einfach von dem Bindegewebsring des Sehnerveneintrittes hinweg und es kömmt die ectatische Lederhautzone in Gestalt eines hellen schmalen Saumes zum Vorschein, welcher sich allmälig verbreitert und eine *mondsichelähnliche* (Fig. *A, E, F*) oder ganz unregelmässige Gestalt annimmt. *Bei fortgesetzter staphylomatöser Dehnung* rückt der äussere Rand des Conus immer weiter weg vom Rande des Sehnerveneintrittes, der Conus gewinnt Aehnlichkeit mit einem *Spitzbogen* (Fig. *R*), oder mit dem Abschnitte eines *Ovals* (Fig. *G*), eines *Kreises*, oder er wird ganz *unregelmässig buchtig* (Fig. *S*). Gemeiniglich greifen so grosse Coni schon *über* den grössten Durchmesser des Sehnerveneintrittes hinaus, oder *umsäumen* letzteren nach Art eines *Ringes* (Fig. 45), ja nicht gar selten geschieht es, dass der dem Conus *diametral* entgegengesetzte Bogentheil des Ringes *ebenfalls ausgeweitet*, zu einer Mondsichel, einem Spitzbogen u. s. w. umgeformt wird, sonach ein *doppelter* Conus zur Wahrnehmung kömmt (Fig. 46).

Fig. 45.

Fig. 46.

Ganz frisch entstandene und rasch ausgebildete Coni heben sich von den umgebenden Theilen des Augengrundes meistens *nicht sehr deutlich* ab; die sehnigweise Oberfläche der ectatischen Lederhautzone schimmert nur ganz matt durch die *noch pigment- und gefässhältige* verdünnte Aderhaut durch, sie erscheint überkleidet von einem mehr weniger dichten graubräunlichen oder bräunlichrothen Flor, in welchem sich dunklere wolkige Zeichnungen, öfters auch Haufen schwarzbraunen Pigmentes, ziemlich starke Gefässe aus der Vasculosa und bisweilen kleine Blutextravasate erkennen lassen. Es grenzt sich dieser im Schwunde begriffene Aderhauttheil auch nicht scharf gegen die *nachbarlichen* normalen Theile des Augengrundes ab,

sondern bildet eine ganz unregelmässig zackige und verwaschene Zone, hinter welcher man den *Rand des Conus* mit Mühe erkennt.

Besteht das Staphylom schon länger und schreitet es nur *sehr langsam* in seiner Entwickelung vor, so erscheint der Conus wegen *weit gediehenem* Schwunde der überlagernden Chorioidalpartie *hell glänzend* und intensiv *bläulichweiss*, sticht also sehr stark von seinen Umgebungen ab (Fig. *G*), namentlich wenn sein Rand noch von Haufen dunklen Pigmentes besetzt ist. Doch ist die Farbe nicht immer eine *gleichmässige*, öfters ist der Conus stellenweise bräunlich oder grau gewölkt, von dunklen Pigmenthaufen besetzt, oder er zeigt das der Vasculosa eigenthümliche *Getäfel* (Fig. *E, R*). Auch zarte *Gefässästchen* werden bisweilen wahrgenommen, welche an irgend einem Punkte des Conus hervortreten und sich rasch seiner Grenze zuwenden, um daselbst in der Aderhaut zu verschwinden.

Bisweilen bemerkt man an der Oberfläche der hellen Figur ganz unregelmässig gestaltete *schattige Flecke*, welche durch Richtungsänderung des eingelassenen Spiegellichtes in Gestalt und Lage etwas modificirt werden. Sie deuten auf *grubige* Vertiefungen im Conus, sonach auf eine *hügelige* Aussenwand des Staphylomes. Häufiger fällt ein *mondsichelförmiger* Schatten auf, welcher dem *äusseren* Rande des Conus bald näher bald ferner liegt und gleichfalls von der Richtung des einfallenden Lichtes in Lage und Gestalt beeinflusst wird. Er ist ein Zeichen der *Ausbauchung* der Staphylomwand nach hinten. Es lässt sich diese Ausbauchung übrigens auch noch dadurch erkennen, dass bei ihrem Vorhandensein die *Netzhautgefässe* in einiger Distanz über die Oberfläche des Conus hinwegziehen oder, falls die Netzhaut eine *Ausbuchtung* erlitten hätte, einen Bogen nach hinten beschreiben und am Rande des Conus wieder in ihre normale Richtung einbiegen.

Die Sehnervenscheibe erscheint bei *umfangreichen* hinteren Scleralstaphylomen im Spiegelbilde gewöhnlich *oval* (Fig. *G, R, S*, 45). Ihr äusserer Rand ist dann nämlich beträchtlich nach hinten gerückt und ihre *Fläche* präsentirt sich dem speculirenden Auge unter einem grossen Winkel. Doch soll diese Formveränderung nicht blos eine *scheinbare* sein und durch die Projectionsverhältnisse bedingt werden, sondern *wirklich bestehen* (*Liebreich, Donders*).

Ausserdem wird das ophthalmoskopische Bild natürlich durch krankhafte Veränderungen des *Glaskörpers*, der *Linse*, der das Staphylom umgebenden *Aderhauttheile* u. s. w. modificirt. Am häufigsten findet man ausgebreitete *Aderhautatrophien*, die Ausgänge einer Neurodictyitis exsudativa u. s. w. (Fig. *E, F, G, R, S*, 45). Bei *rasch wachsenden* Ectasien treten in den Umgebungen des Conus häufig die Gefässe der Vasculosa sehr scharf heraus, sind ansehnlich verbreitert, gestreckt und deuten gleich der meisthin sehr beträchtlichen Röthung der Papille auf *Congestivzustände* (Fig. *R*, 46).

2. *Umfangreiche* hintere Scleralstaphylome können häufig auch *ohne* Zuhilfenahme des Augenspiegels diagnosticirt werden. Lässt man den Kranken das Auge möglichst stark nach *innen* wenden und drückt man dann die äussere Commissur der Lidspalte mit den nachbarlichen Theilen der Bindehaut nach hinten, so gewahrt man ganz deutlich die bläulich durchscheinende und bisweilen sogar wulstförmig vorspringende Zone an der Grenze des Sehnerveneintrittes. Bei *höchstgradig* entwickelter Sclerectasia posterior sind die Verlängerung und die damit gesetzte Hervortreibung des Auges, oft sogar auch die Schiefstellung und Motilitätsstörung desselben so bedeutend, dass sie schon von weitem auffallen und die Diagnose auf den ersten Blick stellen lassen.

3. Ein fast constanter und darum auch diagnostisch verwerthbarer *Begleiter* des Staphyloma posticum ist die *myopische Einstellung des Auges.* Die Ausbildung einer solchen Ectasie in *normalsichtigen* oder gar *hypermetropischen* Augen gehört wirklich zu den grossen Seltenheiten. Bei weitem in den allermeisten Fällen sind die Augen, welche sich mit einem Staphyloma posticum behaftet zeigen, schon *von Geburt an* kurzsichtig und tragen alle Charaktere des *Langbaues.* In anderen Fällen sind sie erst mit der Ausbildung des Staphyloms wegen der damit verknüpften Verlängerung der optischen Axe kurzsichtig geworden, oder es hat sich die früher übersehene geringgradige Kurzsichtigkeit mit einem Male bedeutend gesteigert und solchermassen in sehr empfindlicher Weise geltend gemacht. Rasche Entwickelung oder Gradsteigerung der Myopie, besonders in den Perioden der Reife, lassen sogar mit grosser Wahrscheinlichkeit auf das Zustandekommen eines Staphylomes schliessen.

4. Im *Uebrigen* wird die *Sehfunction* durch die Sclerectasia posterior weit weniger gestört, als man nach dem anatomischen und ophthalmoskopischen Befunde vermuthen sollte. *Niedergradige* Ectasien verrathen sich meistens durch *keinerlei subjective* Symptome und selbst *ziemlich breite* Staphylome, welche die Papille in mehr als der Hälfte ihres Umfanges umgreifen, sind *nicht nothwendig* mit darauf beziehbaren *auffälligen* Gesichtsfehlern verbunden. Im Allgemeinen gilt hierbei die Regel, dass *gleiche* Entwickelungsgrade des Staphyloms um so *leichter* und zu um so *bedeutenderen* Functionsstörungen des lichtempfindenden Apparates führen, je *rascher* sie zu Stande gekommen sind. Bei *plötzlich* entstandenen hinteren Scleralstaphylomen, auch wenn sie noch keinen *sehr beträchtlichen* Umfang erreicht haben, fehlen solche Störungen in der That kaum jemals, sondern machen sich im Gegentheil *meistens* in sehr beunruhigender Weise geltend. Sie sind sehr *verschiedener Art* und combiniren sich im speciellen Falle in sehr mannigfaltiger Weise.

Zum Theile sind es die bekannten Erscheinungen von *Congestivzuständen* in der Netz- und Aderhaut, oder Symptome einer mehr weniger weit gediehenen *Hyperästhesie* im Bereiche des lichtempfindenden Apparates und des Ciliarsystems.

Besonders *häufig* und in hohem Grade peinlich ist das Auftreten von *beweglichen* und *fixen Scotomen*, welche ihre *nächste* Veranlassung in *Wucherung der Glaskörperzellen*, ihren *ferneren* Grund aber gleich den ersterwähnten krankhaften Zuständen in der Dehnung der Netz- und Aderhaut und in den damit gesetzten Circulationsstörungen und Nervenreizungen finden.

Zu den *Sehstörungen*, welche in *directem* Causalzusammenhang mit der Staphylombildung stehen, gehört vor allem anderen die *Vergrösserung des blinden Fleckes.* Sie resultirt *unmittelbar* aus den *materiellen* Veränderungen, welche die in den Bereich des Staphylomes fallenden Theile der hintersten *Netzhautzone* bei *rasch* entwickelten oder *weit* gediehenen Ectasien erleiden und welche sich anfänglich als ein Auseinanderrücken der lichtempfindenden Elemente, später aber als wirkliche *Atrophie* der nervigen Theile definiren lassen. Auch ist hierbei vielleicht das rasche Umbiegen der aus der Siebmembran hervortretenden Nervenröhren und die damit verbundene Verrückung der Stabschichtgrenze nach Seiten des Conus ein belangreiches

Moment (*Ed. Jaeger*). *Im Anfange* pflegt übrigens die Vergrösserung des blinden Fleckes nicht sonderlich ins Auge zu fallen; derselbe wird vielmehr nach wie vor *durch Urtheil* ausgefüllt und tritt nur bei darauf gerichteter Aufmerksamkeit hervor, wenn es sich um sehr scharfe und deutliche Wahrnehmungen handelt. Er zeigt sich dann öfters als ein höchst feiner *Nebel*, welcher die dem Fixirpunkte nach Aussen nahe liegenden Objecttheile überkleidet. Weiterhin jedoch verschwimmen die betreffenden Stellen im Gesichtsfelde immer mehr, es ist eine wirkliche *Unterbrechung* des Sehfeldes gegeben, welche den Kranken in Gestalt eines oder mehrerer kleiner leerer Flecke unaufhörlich verfolgt, das Lesen, Schreiben u. s. w. wesentlich beirrt, obgleich das *centrale Sehen* vielleicht noch nicht im Mindesten gestört ist.

Eine andere Folge der Staphylombildung ist in nicht ganz seltenen Fällen die *Metamorphopsie*. Die Kranken sehen Objecte oder Objecttheile, welche in gewissen Aichungen des Gesichtsfeldes nahe dem Centrum lagern, nach bestimmten Richtungen verkrümmt, verzerrt, mitunter auch unterbrochen und die einzelnen Theile gegen einander verschoben. Besonders an Linien und Liniensystemen ist diese Abweichung sehr auffällig. Es ist dieselbe auf *Lageveränderungen der Stäbe und Zapfen* zu beziehen und diese aus der unverhältnissmässigen Dehnung der einzelnen Netzhautabschnitte, besonders der an der Chorioidea fester haftenden Centraltheile, abzuleiten.

Bei *grösseren* Staphylomen macht sich die enorme Dehnung und die damit gesetzte Nutritionsstörung der Netzhaut gewöhnlich auch durch eine sehr auffällige *Verminderung der Sehschärfe im ganzen Gesichtsfelde* und nebenbei durch *Unterbrechungen* und *Einschränkungen* des letzteren geltend. Es sind sogar die Fälle nicht selten, wo das Sehvermögen auf *quantitative* Lichtempfindung beschränkt ist oder *völlige Amaurose* besteht.

Ursachen. Fasst man alles zusammen, was über das Staphyloma posticum bekannt geworden ist, so kömmt man unwillkürlich zu dem Schlusse, dass das pathogenetische Moment nirgends anders gesucht werden könne, als in einem *ursprünglichen Bildungsfehler*, in einer Art *Hemmungsbildung*, vermöge welcher die den *fötalen Augenspalt schliessende Raphe* und die Verbindung der inneren Nervenscheide mit der Sclerotica eine *geringere* Festigkeit erlangen, als in der Norm. Es deutet hierauf schon die Thatsache hin, dass das Staphyloma posticum mit wenigen Ausnahmen am *äusseren unteren* Umfange der Sehnervenscheibe, also an einem Punkte beginnt, welcher der Lage der *fötalen* Augenspalte und der sogenannten Protuberantia scleroticae (*Ammon*) entspricht. Ein noch triftigerer Grund für eine solche Annahme liegt darin, dass die *höchsten* Grade des Staphyloma posticum mit *Coloboma oculi*, der *eclatantesten* Hemmungsbildung, vorkommen und dass *überhaupt* nachgewiesener Massen nur Augen mit mehr weniger ausgesprochenem *Langbau* disponiren, mit anderen Worten, dass das hintere Scleralstaphylom mit seltenen Ausnahmen nur bei *von Geburt an kurzsichtigen* Augen sich entwickelt. Ueberdies spricht für die Zurückführung des disponirenden Momentes auf einen *ursprünglichen Bildungsmangel* der Umstand, dass kaum bei einem anderen Leiden die *Vererblichkeit* so ausgesprochen ist, als gerade hier. In der That findet man das Staphyloma posticum bei *Kindern kurzsichtiger Eltern* unverhältnissmässig häufig, ja noch mehr, es ist sehr gewöhnlich die Lage und specielle Form

bei *Mutter und Kind*, selbst bei den verschiedenen *Geschwistern* und an *beiden* Augen eines und desselben Individuums, eine überraschend *ähnliche* oder gar *völlig gleiche (Ed. Jaeger)*.

Es braucht hierbei nicht erst erwähnt zu werden, dass die *locale Resistenzverminderung* der Lederhaut an sich *nicht* genügt, um ein Staphylom zu veranlassen, dass hierzu noch ein *zweiter Factor*, der *Fortbestand des intraocularen Druckes*, nothwendig ist. Auch versteht es sich von selbst, dass *Verstärkungen* dieses Druckes über das normale Mass die Ectasie wesentlich fördern.

Dass kräftige gleichzeitige *Contractionen der geraden Augenmuskeln* in dieser Beziehung von hohem Belang werden können, liegt auf der Hand. Auch wird allgemein angenommen, dass *fortgesetzte starke Anstrengungen der Augen behufs des Nahesehens* eine sehr wirksame Ursache der Ectasie abgeben. Ausserdem lehrt die tägliche Erfahrung, dass congestive *Verstärkungen des intraocularen Druckes* eine sehr gewichtige pathogenetische Rolle zu spielen vermögen und in der That bisweilen den ersten Anstoss zur Entwickelung eines solchen Staphyloms, oder zu rapider Vergrösserung einer bereits gegebenen Ectasie geben.

Die Beobachtung von Fällen, in welchen das fragliche Staphylom gleich von vorneherein mit den Erscheinungen einer laufenden intraocularen Entzündung oder ihrer Folgen, mit Trübungen der Netzhaut, des Glaskörpers, mit Sehnervenexcavation etc. zur Wahrnehmung kömmt, hat zu dem Irrthume geführt, als wäre eine Entzündung die Quelle des Staphyloma posticum (*Graefe, Heymann*), ein Irrthum, welcher sich schon dadurch widerlegt, dass Wucherungsproducte und Entzündungserscheinungen *in der Regel* fehlen und dass eclatante Sclerochorioiditides bei Augen *ohne myopischen Bau* nur sehr selten zu Staphyloma posticum der fraglichen Art führen.

Verlauf und **Ausgänge.** *Die ersten Anfänge* des Staphyloms zeigen sich oft schon beim *Neugeborenen* (*Ed. Jaeger*). Die *weitere Ausbildung nach der Geburt* ist in vielen Fällen eine *überaus langsame* und durch vielfache *Stillstände unterbrochene,* so dass sie viele Jahre in Anspruch nimmt. In anderen Fällen jedoch ist die *Entwickelung* eine *sehr rapide* und gedeiht dann binnen kurzer Zeit zu hohen Graden (Siehe Verlauf und Ausgänge der Myopie).

Das Staphylom kann *in jedem Stadium* der Entwickelung *stehen bleiben,* stationär werden. Gar nicht selten kommen Fälle vor, wo Staphylome von der ersten Jugend bis ins höchste Alter *völlig unverändert* fortbestehen. Ein *Zurückgehen* der einmal entwickelten Ectasie, selbst der *niedersten* Entwickelungsgrade, ist kaum anzuhoffen, wenigstens wurde es bisher nicht beobachtet. Wohl aber *bersten* bisweilen *höchstgradige* blasige Staphylome, das wässerige Contentum wird in die Orbita diffundirt, jedoch bald wieder aufgesaugt, während der *amaurotische Bulbus schrumpft* und dann unter das normale Grössenmass herabsinkt.

Bei alten Leuten kömmt es bisweilen zur Ausbildung einer flachen *Excavation* und weiterhin zum *Schwunde der Papille* mit davon abhängiger sehr beträchtlicher Verminderung der *Sehschärfe* und concentrischer oder seitlicher fortschreitender *Einschränkung des Gesichtsfeldes.* Man sieht darin die Anzeichen eines *glaucomatosen Processes*, um so mehr, als nebenher manchmal Spuren einer Härtezunahme des Bulbus, einige Erweiterung und Trägheit der Pupille, so wie Sensibilitätsstörung der Cornea beobachtet werden (*Graefe*). Im Ganzen trägt jedoch der Vorgang mehr den Charakter

einfacher *Atrophie*, wenigstens gelangt er niemals zur völligen Entwickelung der *glaucomatosen* Grundmerkmale; selbst die *Erblindung* bleibt oft eine unvollständige. Die ectatische Lederhautportion bewahrt nämlich der Bulbuskapsel immer einen gewissen Grad von elastischer Nachgiebigkeit und entzieht so dem Glaucome den gedeihlichen Boden.

Am meisten zu fürchten ist die nicht seltene *Abhebung der Netzhaut*, da diese in der Regel *beiden* Augen verderblich wird und sie schliesslich der Atrophie überantwortet (S. 207).

Auch kommen nicht selten *Blutergüsse* in der Gegend des gelben Fleckes vor (Fig. *R*), besonders wenn die Ectasie *rasch* zunimmt. Sie gehören wohl meistens der *Vasculosa* an und sind Folge der mit übermässiger localer Zerrung verbundenen *Gefässzerreissung*. Doch berstet öfters auch die *Elastica* und das Blut dringt *unter die Netzhaut* oder gar *in* deren Gefüge, es zertrümmernd. Stets entwickeln sich im Bereiche der Hämorrhagie *Entzündungen* und die damit verknüpften Veränderungen des *Retinalgefüges* vernichten jede Hoffnung auf vollständige Herstellung der Functionstüchtigkeit, in der Regel bleibt eine *centrale Unterbrechung* des Gesichtsfeldes zurück.

Behandlung. Bei Augen mit stark myopischem Bau muss schon von *vorneherein* auf die dringende Gefahr der Scleralausdehnung Rücksicht genommen und alles vermieden werden, was *Congestivzustände* oder eine *Steigerung des intraocularen Druckes* mit sich bringen könnte. (Siehe Therapie der Kurzsichtigkeit.)

Zeigt sich schon die Ectasie und ist sie in fortschreitender Entwickelung begriffen, so ist die Einhaltung einer strengeren Augendiät bis zur völligen Stabilisirung des Zustandes natürlich um so dringender. *Ist die Entwickelung eine rapide*, oder macht sich das Leiden gar schon *durch Sehstörungen* geltend, so ist die Gefahr für die functionelle Integrität der Netzhaut so gestiegen, dass jede andere Rücksicht verschwindet und der Kranke unter Hinweisung auf die möglichen Folgen mit der ganzen Kraft des moralischen Einflusses zur *unbedingten Schonung der Augen* anzuhalten ist. Insbesondere muss auf die Beseitigung der gewohnten *Augengläser*, auf Vermeidung jeder *accomodativen* Thätigkeit und grellen Lichtes, so wie besonders stärkerer Lichtcontraste und auf die sorgfältigste Verhütung aller Gelegenheiten zu *localem Blutandrange* hingewirkt werden.

Zwischenlaufende Congestionszustände verstärken die Indication des geschilderten strengen Verhaltens und sind sorgfältigst nach den allgemein bekannten Grundsätzen zu behandeln.

Doch ist vor *wiederholten* und *reichlichen* örtlichen *Blutentziehungen* zu warnen. Ihr *Nutzen* ist mehr als problematisch, die damit verbundenen *Nachtheile* für den allgemeinen Gesundheitszustand des Kranken dagegen recht oft in hohem Grade bedauerlich. Dasselbe gilt von *Mercurialien*. Reizende Fussbäder und leicht abführende Mineralwässer, mässig angewendet, schaden wenigstens nicht, wenn davon auch nichts zu erwarten ist.

Die *Iridectomie* hat sich bereits als *unzureichend* erwiesen, um dem Fortschreiten der Ectasie *Einhalt* zu thun (*Graefe*). Sie ist jedoch am Orte, wenn unter einiger Vermehrung der Bulbushärte der Sehnerveneintritt sich auszuhöhlen beginnt. *Wiederholte Paracentesen* der Cornea (S. 98) sind gefährlich (*Secondi*) und darum zu meiden. Die *Durchschneidung des Ciliarmuskels* (S. 259) leistet gewiss nicht mehr, als eine gehörig ausgeführte Iridectomie, ist zudem schwieriger und bedenklicher in ihren Folgen.

Quellen: *Scarpa*, Trattato d. princ. mal. d. occhi. Pavia. 1816. II. S. 146. — *Ammon*, Zeitschft. f. Ophth. I. S. 55, II. S. 248; Klin. Darstellungen etc. I. Berlin, 1837. Taf. 7; A. f. O. IV. 1. S. 40. — *Stellwag*, Ophth. II. S. 723. — *Ed. Jaeger*, Einstellungen des dioptr. Apparates. Wien. 1861. S. 25, 33, 42, 46, 50, 54, 62, 70. — *Donders*, Die Anomalien der Refraction und Acc. Wien. 1866. S. 296, 302, 304, 306, 311, 313, 316, 318, 322, 324, 330, 332, 337. — *Graefe*, A. f. O. I. 1. S. 390, 394, 397, 399, I. 2. S. 307, 309, 310, II. 2. S. 241, 294, III. 2. S. 394, 396, IV. 2. S. 153, 155, VIII. 2. S. 304, 306. — *Heymann* ibid. II. 2. S. 131, 134. — *Sichel* ibid. III. 2. S. 234, 243. — *Schweigger* ibid IX. 1. S. 194, 196; Vorlesgn. über den Gebrauch des Augenspiegels. Berlin. 1864. S. 81, 84. — *H. Müller*, Verhandlgn. der Würzburg. phys. med. Gesellschft. 1858. 8. Mai. c. — *Wedl*, Atlas, Iris-Chorioidea, Retina-Opticus. — *Liebreich*, A. f. O. VII. 2. S. 124; Atlas der Ophth. Berlin. 1863. Taf. 3. — *Coccius*, Ueber Glaucom, Entzündg. etc. Leipzig. 1859. S. 40. — *Secondi*, Clinica oc. di Genova. Riassunto. Torino. 1865. S. 49.

ACHTER ABSCHNITT.

Die Entzündung der Bindehaut, Syndesmitis.

Anatomie. Die Conjunctiva ist eine *Schleimhaut.* Sie beginnt als unmittelbare Fortsetzung der äusseren Haut am Rande der Lider und überzieht als *Lidbindehaut* oder *Conjunctiva palpebralis* die hintere Fläche der Augendeckel. Nahe dem Orbitalrand biegt sie von da ab und schlägt sich als *Uebergangstheil der Bindehaut* auf den Augapfel hinüber. Auf diesem angelangt, schmiegt sie sich der Lederhaut innig an und überzieht deren Vorderhälfte nahe vom Aequator an bis zum Rande der Hornhaut, den Namen *Augapfelbindehaut, Conjunctiva bulbi*, führend. Sie übergreift sogar den äussersten Rand der Sclera und tritt als ein schmaler Saum, *Limbus conjunctivalis*, auf die Cornea über, um mit dem Gefüge der letzteren völlig zu verschmelzen. Die dem inneren Lidspaltenwinkel entsprechende Portion des Uebergangstheiles tritt in Gestalt einer *mondsichelförmigen Falte*, der *Plica semilunaris*, hervor. Dem vorderen Blatte dieser Falte sitzt die *Thränenkarunkel* auf, welche ein durch Bindegewebe zusammengehaltenes Conglomerat von Haarfollikeln mit rosettenförmigen Talgdrüsen und zwischengelagerten Fettzellen darstellt.

Die *Textur* der Conjunctiva ist im Allgemeinen jene der Schleimhäute überhaupt. Die Hauptbestandtheile derselben sind die sogenannten *Bindegewebskörper* und die dazwischen gelagerte, lockig gefaserte *Intercellularsubstanz.*

Die *ersteren* sind spindelige oder sternförmige Kernzellen, von deren Wand eine Anzahl höchst feiner, baumartig verzweigter, schlauchähnlicher Fortsätze ausgeht, die mit ähnlichen Fortsätzen nachbarlicher Bindegewebskörper anastomosiren und so eine Art Netzwerk darstellen, als dessen Maschenknoten die Zellen selbst zu betrachten sind. Die *Intercellularsubstanz* ist durchsichtig, homogen, aber nach gewissen Richtungen spaltbar, wodurch sie das Ansehen gewinnt, als wäre sie aus verfilzten Bündeln höchst feiner, parallel neben einander ziehender, wellenartig

geschlängelter Fasern zusammengesetzt. Gemischt mit diesen Elementen finden sich *elastische* Fasern in wandelbarer Menge.

Das Epithel der Bindehaut ist geschichtet und ruht auf einer *Basalmembran.* An der Lid- und Augapfelbindehaut ist es *pflasterförmig*, am Uebergangstheile *cylindrisch.* An der Conjunctiva palpebrarum wurden jüngst auch die eigenthümlichen *Stachel-* oder *Riffzellen* nachgewiesen (*M. Schultze*).

Jede der einzelnen namhaft gemachten Bindehautportionen hat ihre anatomischen Besonderheiten. Die *Lidbindehaut* besteht aus einer der Cutis entsprechenden derben Bindegewebslage, welche sehr innig mit der hinteren Fläche des Lidknorpels zusammenhängt. Doch scheiden sich die beiden Schichten an feinen Durchschnitten sehr deutlich durch die Dunkelheit der Schleimhaut, welche von einer Unzahl in das netzförmige Bindegewebe der letzteren eingestreuter, den *Lymphkörperchen ähnlicher Zellen* herrührt. Die Oberfläche ist von zahlreichen feinen Oeffnungen durchbohrt, den Mündungen *einfacher blinddarmförmiger Drüsen*, welche in der Dicke der Schleimhaut versteckt sind. Die Wand dieser Drüsen ist eine Ausstülpung der Basalmembran; ihre Auskleidung ein regelmässiges Cylinderepithelium (*Henle*). Bis auf eine halbe Linie vom Lidrande entfernt finden sich noch keine *Papillen*, wohl aber jenseits dieser Grenze. Sie sind zumeist sehr klein, cylindrisch und geben der Oberfläche der Bindehaut, wenn sie etwas anschwellen, ein sammtähnliches Ansehen; gegen die Uebergangsfalte hin aber werden sie allmälig grösser und nehmen eine mehr hut- oder pilzähnliche Gestalt an.

Der *Uebergangstheil* der Bindehaut ist viel lockerer gewebt, dicker, und hängt durch ein sehr langfaseriges und grobmaschiges flockenähnliches Bindegewebe, welches eine bedeutende Verschiebbarkeit bedingt, mit dem Orbitalgefüge, namentlich mit den fascienähnlich verdichteten Theilen desselben, zusammen. *Papillen* finden sich an seiner Oberfläche nur wenige, mit Ausnahme des an den Knorpelrand stossenden Theiles. Die *blinddarmförmigen Drüsen* erscheinen etwas vergrössert. Dazu treten constant eine Anzahl *zusammengesetzter traubenförmiger Drüsen*, die im Subconjunctivalgewebe lagern, mit langem Ausführungsgange schief an der Oberfläche münden und in ihrem ganzen Baue mit der Thränendrüse übereinstimmen, daher sie denn auch als *accessorische Thränendrüsen* beschrieben werden. Weniger constant, ja häufig fehlend, sind eine andere Art von Drüsen, die sogenannten *Trachomdrüsen*, die bald vereinzelt, bald in Gruppen an verschiedenen Stellen des Uebergangstheiles gefunden werden und tuberkelförmige conglobirte Massen darstellen (*Henle*). Sie sollen von einem reichen Netz lymphatischer Kanäle umsponnen sein (*Frey*).

Die Conjunctiva bulbi oder *scleroticae* ist minder derb und dick, als jene der Lider, reich an elastischen Fasern und durch ein reichliches submucöses, mit Fettzellen in wechselnder Menge versehenes Bindegewebe locker und verschiebbar an die die vordere Lederhautzone deckende Scheidenhaut des Augapfels geheftet. Papillen und Drüsen fehlen an dieser Portion, dagegen ist das Epithel stark entwickelt. Es setzt sich dasselbe ununterbrochen auf die Hornhaut fort.

Die Gefässe sind in allen Theilen der Bindehaut reichlich vertreten, besonders an der Tarsalportion und am Limbus conjunctivalis. Dieselben sind in *vordere* und *hintere* zu sondern. Die *ersteren* versorgen den der Cornea nächsten Gürtel der Conjunctiva bulbi und stehen im innigsten

Verbande mit den Episcleralgefässen (S. 327), sind in weiterer Instanz also Zweige der vorderen *Ciliaradern*. Die *hinteren Bindehautgefässe* speisen die hintere Zone der Conjunctiva bulbi, den Uebergangstheil und die Tarsalportion. Die *arteriellen* Zweige derselben stammen aus den Gefässen der Lider und der Thränendrüse, bekommen jedoch auch Zuwachs aus der Arteria angularis, temporalis und infraorbitalis. Die *Venen* gehen grössten Theils in die Vena angularis und in die Schläfenblutadern über, anastomosiren dabei aber auch mit den Orbitalvenen. Die hinteren Bindehautgefässe stehen mit den vorderen und durch diese mit dem Ciliarsystem in Verbindung; ein *unmittelbarer* Zusammenhang mit dem letzteren besteht aber nicht, oder ist doch ein überaus spärlicher (*Leber*). Es erklärt dieses anatomische Verhältniss das Zustandekommen des sogenannten *Gefässkranzes*, d. i. die dichte Einspritzung des *vordersten* Gürtels der Episclera und Conjunctiva bulbi bei Reizzuständen und Entzündungen im Bereiche der Cornea, Iris und des Strahlenkranzes.

Am *dichtesten* pflegt die Injection im *Limbus conjunctivalis* zu sein. Derselbe stellt sich dann als ein gleichmässig rothes, nach vorne scharf abgegrenztes Bändchen dar, welches dem Hornhautrande von vorneher auflagert. In dessen unmittelbarer Nähe gewinnt nämlich das episclerale Gefässsystem eine stärkere Entwickelung; eine grössere Anzahl der kleinen Arterien biegt seitlich um und läuft im Limbus, welcher des subconjunctivalen Gefüges entbehrt und demnach der Cornea unmittelbar aufliegt, an der Peripherie der Hornhaut hin; gibt dabei aber eine Menge feinerer Reiserchen ab, welche sich bogenförmig mit einander vereinigen. Aus diesen Bögen gehen feinere Zweigchen hervor, welche sich wieder durch Anastomosen verbinden und so ein überaus dichtes Netzwerk erzeugen, das bis auf den centralen Rand des Bindehautblättchens reicht und einerseits dem *Randschlingennetze der Cornea* zur Quelle dient, anderseits aber auch zahlreiche Aeste in die *Bindehaut* zurückschickt und durch deren Gezweige mit den *hinteren* Conjunctivalgefässen in Zusammenhang steht. Die feinsten Endschlingen des im Limbus gelegenen Netzes biegen in *Venen* um, sammeln sich zu feinen Aesten, die in ähnlicher Weise zu einem dichten Maschenwerk verstrickt sind und grösstentheils in die episcleralen Stämmchen der vorderen Ciliarvenen münden, ein verhältnissmässig sehr kleines Quantum Blutes jedoch auch in die peripheren Bindehautvenen gelangen lassen (*Leber*).

Die *Lymphgefässe* sind in der Conjunctiva sehr zahlreich. Am Rande der Cornea sollen sie ein dichtes Netz bilden, welches gegen die letztere hin in eine grosse Anzahl wenig gekrümmter Bögen übergeht. An seiner Peripherie sah man ein stärkeres lymphatisches Gefäss, welches den Hornhautrand in einem ziemlich regelmässigen Kreise umgibt. Von ihm sollen viele Aeste auf die Cornea übergehen, während anderseits eine Menge von Zweigen nach hinten ausläuft und in eigentlich lymphatische Stämme mündet, welche weiterhin mit den *Submaxillardrüsen* in Verbindung stehen (*W. Krause*).

Auch an *Nerven* ist die Bindehaut reich, namentlich der Palpebraltheil und der Limbus conjunctivalis, weniger der Uebergangstheil. Sie gehören zum allergrössten Theile dem *Nervus quintus* an.

In der Conjunctiva bulbi und insbesondere im Bindehautsaume hat man neuerer Zeit die Nerven in Form eines *Netzes* von *blossen* Röhren *endigen* gesehen, welche mit sogenannten *Endkolben* in Verbindung stehen, die ihrerseits unmittelbar unter dem Epithel gelagert sind (*W. Krause*). Die *Vertheilung* der Bindehautnerven macht, dass die *Palpebralportion* am empfindlichsten erscheint, während die *Uebergangsfalte* einen niederen Grad von Sensibilität beurkundet, so dass fremde Körper durch längere Zeit daselbst lagern können, ohne Schmerzen zu verursachen. Es stehen diese Nerven im innigsten *functionellen* Verband mit den übrigen Zweigen des Nervus trigeminus, besonders mit dem *Ciliarnerven* und durch diese mittelbar mit dem *lichtempfindenden* Apparate. Stärkere Irritationen der Bindehautnerven führen daher gerne zu Hyperästhesien im Bereiche des Ciliarsystems und des

Opticus, während umgekehrt diese wieder gerne Erregungszustände der ersteren veranlassen.

Das Secret der Bindehaut ist nicht blos *Schleim*, sondern auch *Thränenflüssigkeit*. Man kann mit Recht sagen, dass ein grosser Theil der den Bindehautsack beständig überdeckenden Thränen seine Quelle in den Conjunctivalgefässen finde.

Die *Resorptionsfähigkeit* der Bindehaut ist vermöge dem Gefässreichthume des Conjunctivalgefüges eine überaus grosse.

Nosologie. *A.* Als die eigentlichen *Träger* des Processes sind die *Bindegewebskörper* und die jungen *Zellen der tiefsten Epithelschichte* aufzufassen. Es schwellen dieselben nach Einwirkung der Noxe an, indem ihr körniger Inhalt an Masse zunimmt und sich durch eine helle Flüssigkeitsschichte von der Zellenmembran abhebt, während die Kerne sich vergrössern und durch Sprossenbildung sowie durch Theilung vermehren.

Bei fortschreitender Wucherung dehnen sich die Bindegewebskörper immer mehr aus, die in ihnen neu entwickelten Elemente drängen sich in die *Ausläufer* und erweitern dieselben zu *Schläuchen* von ziemlich beträchtlicher Lichtung, welche unter einander anastomosirend eine Art *Netzwerk* constituiren. Doch sind diese Netze nur bei *minder intensiven* Processen und auch hier nur in den *tieferen* lockeren Schichten des Corium deutlich nachweisbar. Bei *grösserer Intensität* der Entzündung ist die Prolification meistens eine so üppige und deren Product ein so massiges, dass die Lücken in dem Netzwerke ganz aufgehoben werden und das Gefüge der Bindehaut *streckenweise*, besonders rings um die Gefässe, oder seiner *ganzen Ausdehnung und Dicke* nach, vollgepfropft erscheint von neoplastischen Zellen mit theils rundlichem, theils verlängertem Kerne, welcher in der Regel die Zeichen fortschreitender Wucherung oder fettigen Zerfalles an sich trägt. Immer ist die Productmenge in den *oberflächlichen* Schichten eine beträchtlich grössere als in den tieferen Stratis, ja *gewöhnlich* schwindet gegen die Oberfläche hin die Intercellularsubstanz gänzlich, man findet *über* dem eigentlichen Bindehautstroma ein mehr weniger mächtiges Stratum von neugebildeten zelligen Elementen, welche dicht an einander gedrängt sich gegenseitig abplatten und das Epithel ersetzen, oder mit ihm verschmelzen und eine beträchtliche Dickenzunahme desselben veranlassen, so zwar, dass es oft schon mit freiem Auge und auf einige Distanz als ein trüber Belag der Conjunctivaloberfläche wahrgenommen werden kann.

1. *Die äussersten Lagen* dieses Stratums *stossen sich fortwährend los*, und zwar ist diese Abscheidung neoplastischer Elemente eine um so massenhaftere, je rapider der Process verläuft, je üppiger die Gewebswucherung ist, je rascher also von der Tiefe her neue Elemente nachrücken.

Bei *niederen* Intensitätsgraden des Processes tragen die neugebildeten und sich abstossenden Zellen zumeist den Charakter junger *Epithelzellen*; theilweise indessen präsentiren sie sich unter dem Mikroskope in der Form von *Schleimkörpern*, kenntlich an dem trüben Inhalt und dem unverhältnissmässig kleinen Kern. Bei *wachsender* Intensität des Processes entfernen sich die Elemente immer mehr von der epithelialen Form, sie wandeln sich *zumeist* in *Schleim- und Eiterkörper* um. Bei *hohen* Intensitätsgraden gewinnen die *Eiterkörper* weitaus die Oberhand und die epithelialen Zellenformen verschwinden ganz. Bei den *höchsten* Intensitätsgraden endlich kömmt es gar nicht mehr zur Ausbildung von wirklichen Kernzellen, die neoplastischen Elemente erscheinen unter der Gestalt unvollständig entwickelter

Kerne, welche in rascher Theilung, andererseits aber auch schon in fettigem Zerfalle begriffen sind.

Gleichzeitig wird immer *Intercellularsubstanz abgeschieden*, welche gleichsam das Menstruum darstellt, in dem die geformten Elemente suspendirt sind. Auch diese Intercellularsubstanz wechselt ausserordentlich in Menge und Beschaffenheit je nach der jeweiligen Intensität des Processes und beeinflusst solchermassen in höchst auffälliger Weise die Qualität und Quantität des sogenannten *entzündlichen Secretes*, welches eben nichts Anderes ist, als die Mischung der Intercellularsubstanz mit den erwähnten, von der Oberfläche der Conjunctiva abgestossenen, geformten Elementen.

Bei den niedersten Intensitätsgraden des Processes ist die Absonderung der Intercellularsubstanz und der Zellen eine spärliche und jene zeigt alle Eigenschaften des *Schleimes*, das Secret als Ganzes ballt sich und mischt sich nicht mit den Thränen. Es ist der Schleim um so dichter und um so durchsichtiger, je langsamer der Process einhergeht. Bei rascherem Verlaufe und *grösserer Intensität* der Entzündung wird die schleimige Grundlage an sich trüber und das Secret wird von dem zunehmenden Gehalte abgestossener Schleim- und Eiterzellen wolkig streifig, oder von massenhafter Beimischung von Eiterkörpern völlig opak und gleichmässig weissgelb oder grünlichgrau gefärbt (*katarrhalisches Secret*).

Bei *hohen Intensitätsgraden* des Processes wird nicht nur die Production von Eiterelementen, sondern auch die Abscheidung der Intercellularsubstanz eine massenhafte, die letztere verliert dabei aber an Consistenz, wird dünner, ohne jedoch die Fähigkeit des Fadenziehens zu verlieren und ohne mit den Thränen zusammenzufliessen. Das den Conjunctivalsack *in grosser Menge* überfluthende Secret erscheint dünnschleimig, gleichmässig trüb und graugelb, oder völlig opak und eitergelb (*blennorrhoisches Secret*).

Bei den *höchsten Intensitätsgraden* endlich tritt der schleimige Charakter der stromweise hervorquellenden Intercellularsubstanz ganz zurück, diese wird dünn flüssig, von Molekularmasse und fettigem Detritus trüb und *mischt sich mit den Thränen*. Je nach dem grösseren oder geringeren Gehalte an geformten Eiterelementen zeigt sich dann das Secret bald als ein rahmähnlicher dicklicher, in den Thränen zerfliessender *Eiter*, bald als ein grauweisses oder gelbliches, molken- oder fleischwasserähnliches Fluidum (*pyorrhoisches Secret*).

2. So wie an der Oberfläche wird auch *in den tieferen Schichten* der entzündeten Bindehaut neben geformten Elementen eine grössere oder geringere Menge neoplastischer Intercellularsubstanz producirt. Diese *schwitzt theilweise durch* und vermehrt die Masse der krankhaften Absonderung; zum anderen Theile aber *infiltrirt* sie sich in das Gefüge der Conjunctiva und bedingt im Vereine mit der Volumszunahme der Bindegewebskörper und mit der hyperämischen Ausdehnung der Gefässe eine auffällige *Schwellung des Organes*.

In der *Lidportion* kann vermöge der Straffheit des Conjunctival- und Subconjunctivalgewebes und vermöge dem Druck, unter welchem das letztere steht, die Infiltration niemals eine sehr grosse sein; wohl aber in dem *Uebergangstheile* und in der *Augapfelbindehaut*, wo die Lockerheit der Textur und ein relativ viel geringerer äusserer Druck für Intumescenzen weit günstigere Bedingungen setzen. In der That findet man den Ueber-

gangstheil sehr gewöhnlich stark angeschwollen; er tritt bei Abziehung oder Umstülpung der Lider in Gestalt Eines breiten, oder *mehrerer* schmaler, parallel neben einander liegender Wülste hervor, und zwar bisweilen so weit, dass die Rückkehr der Lider in ihre normale Stellung erschwert wird. In gleicher Weise schwillt oft die *Conjunctiva bulbi* auf das Doppelte und Mehrfache an und drängt sich aus der Lidspalte hervor; nicht selten wird sie sogar zu mächtigen *Wülsten* aufgetrieben, welche die Schliessung der Lidspalte erschweren und die Hornhaut theilweise oder ganz überdecken.

Die Grösse der entzündlichen Schwellung pflegt eine um so bedeutendere zu sein, je heftiger die Entzündung in dem betreffenden Zeitraume ist. Bei *niederen* Intensitätsgraden des Leidens macht sie sich gewöhnlich nur im Uebergangstheile auffällig und ist auch da sehr oft nur eine geringe. Bei *hohen* und *höchsten* Intensitätsgraden jedoch ist sie in den meisten Fällen eine sehr grosse und beschränkt sich nicht auf die Conjunctiva und das Unterbindehautgewebe, sondern greift auch auf die *Augendeckel* und deren *Umgebungen* über. Ist dann die Geschwulst sehr prall, tief und gleichmässig geröthet, überdies auch sehr heiss und empfindlich, so nennt man den Zustand *Chemosis*.

Ausnahmsweise ist freilich auch bei *niederen* Intensitätsgraden des Processes die Schwellung der Bindehaut und ihrer Nachbarorgane eine sehr grosse. Bei Kindern und bei Erwachsenen mit *schlaffer welker* Haut kömmt dieses sehr häufig vor. Das Infiltrat trägt dann aber nicht sowohl den *entzündlichen* Charakter, es ist sehr arm an festen Bestandtheilen, es erweiset sich als *reines Serum*, der Zustand ist als ein *wahres Oedem* aufzufassen.

Die Geschwulst pflegt bis zur Acme des Processes zu steigen. Hat dieser den Höhepunkt überschritten, so nimmt in der Regel auch das Infiltrat an Masse ab, die Geschwulst sinkt, die Bindehaut faltet sich, wird welk, ihr Gefüge erschlafft, während die Gefässe erweitert und injicirt bleiben. Am Ende bilden sich die neoplastischen Elemente zurück, die Bindegewebskörper und ihre Ausläufer bekommen ihr normales Aussehen wieder, die Intercellularsubstanz wird unter völliger Absorption des Infiltrates auf das natürliche Volum reducirt, die Gefässe ziehen sich zusammen, das oberflächliche Zellenstratum verschmächtiget sich unter Abstossung des Ueberflüssigen und gewinnt unter Höhergestaltung der Zellen ganz den Charakter des normalen Epithels.

Die Absonderung wird bei beginnender Erschlaffung nicht nothwendig *sogleich* an Masse *bedeutend* verringert; im Gegentheile beobachtet man gar nicht selten eine vorübergehende ansehnliche *Steigerung* der Secretion, sei es weil unter Abnahme der Geschwulst und sohin auch des auf der Bindehaut lastenden Druckes die Circulation und damit die Zufuhr der Nutritionsstoffe erleichtert wird, oder dass die Erschlaffung des Gefüges an sich die Secretion fördert. *Bei weiterem Rückschreiten* des Processes wird die Absonderung jedoch immer spärlicher, die Eiterkörper verschwinden aus dem Secrete, sie werden durch Schleimkörper und grosskernige Zellen ersetzt; die schleimige Grundlage wird dichter, heller, durchsichtiger, bis zuletzt die Quantität und Qualität des Productes dem normalen Bindehautschleime entspricht.

3. Doch nicht immer kehrt die Bindehaut in der geschilderten Weise zu ihrem Normalzustande zurück. Im Gegentheile kömmt es sehr häufig vor, dass die neugebildeten Elemente in dem Masse, als die Gewebswucherung langsamer einherzuschreiten beginnt, sich vollständiger aus-

bilden und dass in Folge dessen *die Bindehaut in allen ihren Theilen hypertrophirt.*

Ein ganz ähnliches Resultat kann der Gewebswucherungsprocess auch *von vorneherein* liefern, wenn seine Intensität einen gewissen Grad nicht überschreitet.

Am auffälligsten pflegt dann die Neubildung *in dem Tarsaltheile* der Bindehaut hervorzutreten. Es schwillt derselbe in Folge des Gewebswucherungsprocesses etwas an und aus seiner Oberfläche erheben sich *warzenähnliche Erhabenheiten*, welche das charakteristische Kennzeichen des sogenannten *Trachoms* oder *der Ophthalmia granulosa* abgeben. Sie ähneln bei niederen Entwickelungsgraden der Form nach sehr den normalen Papillen und sind in der That auch nichts anderes, als *hypertrophirte* Papillen, daher sie als *„papillare Granulationen"* beschrieben werden. Bei höheren und höchsten Entwickelungsgraden gewinnen diese Auswüchse eine sehr grosse Aehnlichkeit mit den Fleischwärzchen auf eiternden Wunden, fliessen unter einander zusammen und können darum mit dem Namen *„diffuse Granulationen"* belegt werden.

Im Uebergangstheile kommen solche Auswüchse nicht vor, es scheint, als ob deren Ausbildung an das Gegebensein von Papillen gebunden sei. Die Bindehaut zeigt sich daselbst blos zart sammtähnlich rauh und schwillt mehr weniger an. Diese Intumescenz ist aber *keine gleichmässige*, vielmehr erkennt man an der Oberfläche der geschwellten Uebergangsfalte sehr leicht eine Anzahl hinter einander gelegener, nahezu parallel laufender, schmaler und niederer *Längswülste*, welche durch seichte *Querfurchen* gerifft erscheinen und so das Ansehen haben, als wären sie zusammengesetzt aus einer Anzahl von reihenweise neben einander liegenden *Körnern*, die nur mit dem Zenith aus der Bindehaut herausragen, mit ihrem Körper aber in das Parenchym eingebettet sind und daselbst ohne deutliche Grenzen unter einander und mit dem hypertrophirten Stroma der Conjunctiva verschmelzen. Man kann diese Erhabenheiten mit dem Namen *„trachomatöse Körner"* bezeichnen.

In der Conjunctiva bulbi entwickeln sich *weder* Granulationen *noch* rundliche Körner, die hypertrophische Massenzunahme ist daselbst immer eine *gleichmässige* und in der Regel auch eine unverhältnissmässig *geringe.*

Bei der *mikroskopischen* Untersuchung der trachomatösen Bindehaut erkennt man an senkrechten Durchschnitten als *oberflächlichstes* Stratum ein mächtiges *Lager von Zellen*, welches alle Erhabenheiten und Vertiefungen überzieht. So lange der entzündliche Process noch in rascherem Gange begriffen ist, tragen diese Zellen sämmtlich den Charakter jugendlichen Alters und mehr weniger üppiger Prolification. Sie werden nämlich ebenso schnell, als sie sich erzeugen, von der Oberfläche wieder losgestossen und haben darum so zu sagen nicht Zeit, sich höher zu entwickeln. Häufig präsentiren sich die abgetrennten Zellen sogar als Eiter- oder Schleimkörper und geben dann der schleimigen Intercellularsubstanz, welche gleichzeitig in grösserer oder geringerer Menge an die Oberfläche der Conjunctiva ergossen wird, die Eigenschaften des *katarrhalischen oder blennorhoischen Secretes.* Bei minder raschem Einherschreiten des Processes bilden sich die neoplastischen Zellen in dem verdickten Epithelstratum mehr aus, ihre Kerne gewinnen ein ansehnliches Volumen, sie nähern sich ihrer Form nach mehr den epithelialen Elementen oder wandeln sich wirklich in *Epithelplatten* um, ehe sie sich von der Oberfläche lösen und dem *sparsam* abgesonderten, gewöhnlich *glashellen* Schleime beimischen.

Unter dem Oberhautstratum, und durch keine deutliche Grenze davon geschieden, zeigt sich ein ebenso dickes oder noch dickeres *Lager von neugebildeten Zellen*, welche zwischen sich schon eine, freilich noch sehr sparsame Intercellularsubstanz

nebst alten und neoplastischen Gefässen in reichlicher Menge erkennen lassen. Es gehören diese Zellen der *Substantia propria* der wuchernden Bindehaut zu, sie sind aus den Bindegewebskörpern hervorgegangen und haben diese nebst ihren Ausläufern in dem Grade ausgedehnt, dass die normale Intercellularsubstanz bis auf geringe Reste verdrängt worden ist. Ein Theil derselben hat sich spindelig verlängert, an einander gelagert und so zu *neuen Gefässen* umgewandelt. Auch diese Schichte ist über die *gesammte* Oberfläche der wuchernden Conjunctiva ausgebreitet und folgt allen deren Erhabenheiten und Vertiefungen, sie bildet einen Bestandtheil der papillaren und diffusen Granulationen sowie der trachomatösen Körner der Uebergangsfalte und findet sich nicht minder an der *Conjunctiva bulbi.*

Nach hinten hin werden die Zwischenräume zwischen den Zellen grösser und grösser, die structurlose durchscheinende, lockig streifige Intercellularsubstanz gewinnt immer mehr die Oberhand; am Ende stellen die Bindegewebskörper mit ihren Ausläufern nur mehr ein grobes Netzwerk von Schläuchen dar, welches mit neugebildeten Zellen vollgepfropft ist und dessen Maschen im Verhältniss zur Norm ansehnlich vergrössert erscheinen, so dass sich darin ebenfalls eine nicht unbeträchtliche *Hypertrophie des eigentlichen Bindegewebsstromas* beurkundet. Die trachomatösen Granulationen und Körner sind gleichsam *Auswüchse jener Substanzschichte,* welche von den beiden geschilderten Zellenstratis überkleidet werden (*Wedl*).

Die Gewebswucherung ist bei höhergradigen Fällen keineswegs auf die Bindehaut im engeren Wortsinne beschränkt. Auch das lockere *Subconjunctivalgefüge* leidet in derselben Weise und wird ganz gewöhnlich durch sulzähnliches Infiltrat mächtig aufgetrieben. Ausserdem pflanzt sich die Entzündung gerne auf die *Hornhaut* fort, die Erscheinungen der Keratitis vasculosa bedingend. Auch greift sie häufig auf den *Lidknorpel* über, dessen Bindegewebskörper beginnen zu wuchern, die Intercellularsubstanz schwillt auf, wird lockerer, saftreicher und der Tarsus wird dadurch nicht selten so erweicht, dass er sich unter dem Drucke des Bindehauttumors nach allen Richtungen hin bedeutend ausdehnt.

Der Process ist übrigens gewisser Modificationen fähig. Bisweilen sammelt sich, während die Bindegewebskörper wuchern, im Stroma der eigentlichen Conjunctiva eine unverhältnissmässig grosse Menge von sulzähnlicher hyaliner oder trüblicher Intercellularsubstanz an, das Gefüge quillt dadurch förmlich auf und gewinnt ein eigenthümliches *gelatinöses* Aussehen.

Am auffälligsten pflegt sich diese sulzähnliche Infiltration in dem *Uebergangstheile* der Bindehaut geltend zu machen. Das gelatinöse Product häuft sich gleichsam nesterartig an in der Art, dass die Oberfläche des betreffenden Conjunctivaltheiles in Gestalt *senf- bis hanfkorngrosser halbkugeliger durchscheinender Körner* emporgetrieben wird, welche Körner die grösste Aehnlichkeit mit den Eiern des Frosch- oder Fischlaiches haben.

Man war früher sehr geneigt, diese Anhäufungen *sulziger* Intercellularsubstanz in nähere Beziehung zu den Ausführungsgängen, besonders zu den *Mündungen* der conjunctivalen Schleimdrüsen zu setzen. Neuere Untersuchungen haben diese Ansicht als eine *irrthümliche* herausgestellt.

In Betreff der histologischen Verhältnisse lässt sich eine sehr grosse Uebereinstimmung zwischen den *vorhin* geschilderten *trachomatösen* Körnern und den *froschlaichähnlichen* Auswüchsen constatiren. Der Unterschied besteht in der geringeren Ueppigkeit des Zellenwucherungsprocesses und in der *massigeren* Anhäufung einer *an plastischen Elementen ärmeren,* darum mehr flüssigen *sulzähnlichen* Intercellularsubstanz. *Der Körper* dieser Körner besteht fast ganz aus solcher gelatinöser Masse, nur hier und da lässt sich die zarte lockige Streifung des Bindegewebes mit zwischengelagerten Zellenschläuchen und einzelnen Gefässen nachweisen. Nach vorne hin verdichtet sich etwas das netzartige Schlauchsystem, die Maschen zwischen den zellengefüllten ausgedehnten Bindegewebskörpern und ihren Ausläu-

fern werden enger und enger. An der äussersten Oberfläche lagert ein Stratum junger wuchernder Zellen, welche der Epithelschichte zugehören. Nach hinten hin sind die Körner nicht begrenzt, ihre Basen fliessen untereinander zusammen und verschwimmen mit dem sulzartig infiltrirten Stroma der Conjunctiva.

Es finden sich derartige froschlaichähnliche Körner *im Uebergangstheile* häufig einzeln, oder sparsam und zerstreut, *neben exquisitem Trachom der vorhin geschilderten Form.* Sie erscheinen dann gewöhnlich zwischengestreut zwischen die *opaken* Körner und man kann aus den zahlreichen Uebergangsformen sehr deutlich erkennen, dass die ersteren eigentlich nichts Anderes als Modificationen der letzteren sind.

Mitunter *strotzt* aber auch der Uebergangstheil von einem solchen sulzigen Infiltrate und dessen Oberfläche ist so dicht mit froschlaichähnlichen Körnern besäet, dass dieselben sich an der Basis gegenseitig abplatten und dass die Zwischenräume ganz verschwinden. Die *übrigen* Portionen der Bindehaut können dabei in ganz ähnlicher Weise alterirt sein, wie bei der gewöhnlichen Form des Trachoms. In einzelnen Fällen jedoch erweisen sie sich ebenfalls *sulzig* infiltrirt und selbst auch mit ganz analogen *froschlaichartigen* Körnern *sparsam* durchstreut.

Man hat *das reine froschlaichartige Trachom* als eine ganz besondere Art der Bindehautentzündung erklärt und als „*Trachom im engeren Wortsinne*“ den mit papillaren Granulationen einherschreitenden Formen, welche Manche auch mit dem Namen „*chronische Blennorrhoe*“ belegen (*Piringer, Arlt*), gegenüber gestellt. Es lässt sich dagegen nicht viel einwenden, da die Grenzbestimmung der einzelnen Arten der Syndesmitis immer eine ziemlich *willkürliche* bleiben muss. Richtiger dürfte es indessen sein, in den beiden genannten Formen nur die *Endglieder Einer zusammenhängenden Kette von Modificationen eines und desselben Processes* zu erkennen. Es kommen nämlich die froschlaichartigen Körner im Uebergangstheile weitaus am häufigsten *neben exquisitem papillaren Trachome* der Tarsalbindehaut zur Entwickelung und machen unter Beibehaltung jenes Unterschiedes die Aufstellung einer Zwischenform, „*des gemischten Trachomes,*“ unbedingt nothwendig. Auch ist nicht zu übersehen, dass hochgradig entwickelte Fälle von *papillarem* und *gemischtem* Trachome, wenn sie veralten, unter Entwickelung froschlaichartiger Körner sehr gerne in *sulzartige Degeneration* des Conjunctivalgefüges übergehen.

4. In seltenen Fällen geräth die Bindehaut ihrer ganzen Ausdehnung nach in einen *chronisch schleichenden Wucherungsprocess*, sie lockert sich ihrer ganzen Dicke nach auf, verwandelt sich in ein leicht blutendes fleischwärzchenähnliches Gefüge, treibt aus ihrer sammtähnlich rauhen Oberfläche lockere gefässreiche oder blasse weissgrauliche Geschwülste von verschiedenem Umfange, welche rasch mit dem gegenüber liegenden Theile der Conjunctivaloberfläche verschmelzen und sich meistens auch bald auf die *Cornea* fortsetzen, nachdem diese vorläufig in ihrer Nachbarschaft infiltrirt und stellenweise an der Oberfläche exulcerirt worden ist. Der Process schreitet im Laufe von Wochen und Monaten *unaufhaltsam* weiter, ohne dass irgend welche Mittel einen sonderlichen Einfluss auf ihn nähmen. Am Ende *schrumpft* die Bindehaut zu einem derben sehnigen Gefüge und verkürzt sich oft so, dass die Lidspalte auf eine schmale Rinne zusammengezogen wird, welche von fibröser Masse ausgekleidet ist. Das Resultat ist also ein *Xerophthalmus.* Man kann den Process bis auf weiteres mit dem Namen *Syndesmitis degenerativa* bezeichnen.

Es scheint, dass man die Krankheit jüngst als *Lupus conjunctivae* beschrieben habe (*Arlt*). Gegen die lupöse Natur spricht aber die scharfe Begrenzung am Lidrande. Wenn einmal lupose Herde an der Gesichtshaut nebenher gingen, so kann dies wohl auch auf einem Zufall beruhen.

5. Bei den bisher geschilderten Formen der Syndesmitis erscheint die *neben* und *aus* den wuchernden Zellen entwickelte Intercellularsubstanz *relativ arm an gerinnenden Bestandtheilen.* Sie wird theils *an die Oberfläche* der Conjunctiva ergossen und trägt dann den Charakter des Schleimes oder einer trüben Flüssigkeit (*secretorische Formen*); theils wird sie *in das Gefüge* der Bindehaut selbst infiltrirt und verfällt entweder der Resorption, oder verdichtet sich allmälig und wird endlich in bindegewebiges Stroma umgewandelt (*hypertrophirende Formen*). In gewissen Fällen nun wird bei Gegebensein eines intensiven Gewebswucherungsprocesses die neugebildete Intercellularsubstanz *überaus reich an plastischen Bestandtheilen*, sie gerinnt sehr rasch und stellt in Verbindung mit den neoplastischen Zellenelementen ein *derbes starres Product dar.*

a) Bisweilen kömmt es nur in den *oberflächlichen* gefässreicheren Schichten der Bindehaut zur Ausscheidung einer solchen starren Masse: in den *tieferen* Lagen der Conjunctiva wird ein an plastischen Bestandtheilen *ärmeres sulzähnliches* oder gar *serumartiges* Product ausgeschieden. Es hüllt jene starre, geronnenem Faserstoffe analoge Intercellularsubstanz die oberflächlichen wuchernden Zellenstrata ein und präsentirt sich unter der Gestalt *hautartiger Schwarten* von grösserer oder geringerer Mächtigkeit, welche der Bindehautoberfläche aufliegen und, indem aus ihrer Hinterfläche zahlreiche flockige Fortsätze in das Conjunctivalgefüge eindringen, mit diesem fest zusammenhängen, so dass eine Lostrennung nur unter Erregung parenchymatöser Blutungen möglich ist. Es sind diese Schwarten das charakteristische Merkmal der sogenannten *Syndesmitis membranosa.* Sie sind öfters über die *gesammte* Bindehautoberfläche ausgebreitet; häufiger jedoch erscheinen sie nur *stellenweise*, während an den übrigen Portionen der Bindehautoberfläche die Intercellularsubstanz unter der Form von Schleim zu Tage geht.

Es spricht sich darin die innige Verwandtschaft der Syndesmitis membranosa mit den *secretorischen* Formen der Bindehautentzündung aus, eine Verwandtschaft, welche sich übrigens auch noch dadurch beurkundet, dass jene sich sehr oft *aus diesen* entwickelt und dass umgekehrt die Syndesmitis membranosa immer unter abnehmender Intensität des Gewebswucherungsprocesses in die secretorischen Formen der Bindehautentzündung übergeht, oder sich mittelbar in ein Trachom umwandelt.

b) In anderen ebenfalls ziemlich seltenen Fällen wird bei *höchstgradiger* Intensität des Entzündungsprocesses nicht nur an der Oberfläche starres Exsudat in Menge abgeschieden, sondern auch *das Gefüge* der Bindehaut und selbst das *Subconjunctivalgewebe* von einem rasch gerinnenden derben Producte in solchem Masse infiltrirt, dass es die Gefässe comprimirt, dass das Parenchym also blutleer, blass wird und aus Mangel an dem nöthigen Stoffwechsel nicht selten theilweise abstirbt. An der gefässreichen *Oberfläche* der Bindehaut, namentlich im *Papillarbezirke*, wird in der Regel am *meisten* producirt; es kömmt daselbst bisweilen zur Anbildung von dicken *Exsudatschwarten* und die Conjunctiva tarsi wird wie beim Trachom von warzigen Auswüchsen rauh (*Syndesmitis diphtherica*).

Es gelangen in solchen Fällen die neugebildeten zelligen Elemente wegen der übergrossen Rapidität des Processes nicht zur völligen Entwickelung, sie zeigen sich zum grossen Theile als missgestaltete *Kerne*, welche in rascher Sprossenbildung und Theilung, andererseits aber auch schon in fettigem Zerfalle begriffen sind. Die starre Intercellularsubstanz ist nicht minder durch grossen Reich-

thum an fettigem Detritus ausgezeichnet und beurkundet dadurch den Beginn ihres Zerfalles. An der Oberfläche der Bindehaut macht sich diese Schmelzung ganz besonders auffällig, daher denn auch die Syndesmitis diphtherica in der Regel unter massenhafter oder doch reichlicher *Absonderung* eines dem *pyorrhoischen* ähnlichen Productes einhergeht.

c) In einer dritten Reihe von Fällen sammelt sich *starres* Entzündungsproduct *an einzelnen Stellen im Gefüge* der Bindehaut, zerfliesst aber alsbald und stellt solchermassen *Eiterherde* dar, welche je nach ihrer mehr oberflächlichen oder tiefen Lage, nach der Art ihrer Begrenzung u. s. w. mannigfaltige Formen darbieten.

α) Einmal sind es *Abscesse* von grösserer oder geringerer Ausbreitung, welche sich bisweilen im Subconjunctivalgefüge diffundiren, durchbrechen und verheilen, oder sich vorerst in ein *offenes*, seltener in ein *Hohlgeschwür* umwandeln.

β. Das andere Mal wird durch die Schmelzung eines *oberflächlichen* Productherdes gleich von vorneherein ein *offenes Geschwür* dargestellt.

γ. In sehr seltenen Fällen kömmt es während dem Verlaufe des *Blatternprocesses* oder bei Gegebensein eines *Eczemes* der Gesichtshaut zur Bildung von *Eiterpusteln.* Deren häufigster Sitz ist die dem Lidrande nächste Zone der Tarsalbindehaut und der Uebergangstheil. Die am letztgenannten Orte aufschiessenden Pusteln sind ihrer äusseren *Form* und dem *anatomischen* Verhalten nach den froschlaichartigen Trachomkörnern völlig gleich, der Unterschied wird allein durch die *eiterige* Beschaffenheit des Productes und durch die davon abhängige *Opacität* und eitergelbe Farbe der körnigen Erhabenheiten begründet.

δ. Ueberaus häufig kommen derartige Entzündungsherde vor, welche die Bedeutung *herpetischer Efflorescenzen* haben. Es sind rundliche scharf umgrenzte, hirse- bis hanfkorngrosse *Knoten*, welche durch rasche Schmelzung ihrer vordersten Schichten und durch Abstossung des vorläufig in Bläschenform emporgebauchten Epitheles in oberflächliche, seichte, scharf contourirte *Geschwürchen* umgewandelt werden und ganz allmälig in die Tiefe greifen; bisweilen jedoch auch ihrer ganzen Masse nach auf einmal schmelzen und dann geschwürige Substanzlücken mit steil abfallenden Rändern erzeugen, deren infiltrirter Boden sich öfters *unter* das Niveau der eigentlichen Bindehaut senkt.

B. Es kann nicht genug betont werden, dass sich in den geschilderten Differenzen *durchaus nicht essentiel verschiedene* krankhafte Vorgänge spiegeln, sondern dass darin nur *Modificationen eines und desselben Processes* gesucht werden dürfen, welche von mannigfaltigen, zum Theile *äusseren* Verhältnissen, von der Intensität und Qualität der Noxe, von der Dauer der Schädlichkeitseinwirkung, von dem Stadium des Processes, von dem Zustande der Gefässe, beziehungsweise selbst von der grösseren oder geringeren Betheiligung der Bindehautnerven etc. abhängig sind.

In der That lässt sich eine auf jene Unterschiede gegründete Eintheilung der verschiedenen Formen der Syndesmitis nur in der *Theorie* durchführen; in der *Wirklichkeit* schwimmen die einzelnen scheinbar streng gesonderten Formen der Bindehautentzündung durch zahlreiche Zwischenformen und Combinationen völlig in einander, so dass es häufig ganz allein von den *subjectiven* Anschauungsweisen des Arztes abhängt, ob er diese oder jene Form der Syndesmitis diagnosticiren will. Sehr gewöhnlich *wechselt* überdies *in einem und demselben Falle* mit der Intensität des Wucherungsprocesses *die Qualität und Quantität der Producte* sowie deren

Vertheilung. Es scheint dann, als ob sich eine Form der Syndesmitis aus der anderen heraus entwickelte. Es tritt z. B. der Process als Blennorrhoe auf, geht in Diphtheritis über, um abermals zur Blennorrhoe zu werden und endlich durch den Katarrh der Heilung zuzuschreiten, oder aber durch Hypertrophie des Conjunctivalgefüges den Begriff des Trachoms zu erschöpfen. Ebenso häufig kommen *Mischformen* vor, z. B. Trachome mit blennorrhoischer Absonderung, mit fortwährend recidivirenden herpetischen Efflorescenzen; Katarrhe mit membranösen Fladen auf einzelnen Bindehautstellen; Herpetes, welche sich allmälig mit Katarrh, mit Trachom u. s. w vergesellschaften u. s. w.

C. Der entzündliche Process verläuft in der Bindehaut immer unter einer mehr weniger auffälligen *Hyperämie* des Gefüges. Es steht diese im Allgemeinen im Verhältnisse zur Intensität des Processes und zur Grösse der Productivität der Entzündung. Im Besonderen sind jedoch manche Ausnahmen zu beobachten. Gerade bei der intensivsten Form der Syndesmitis, bei der Diphtheritis conjunctivae, wird die infiltrirte Bindehaut wegen Compression der Gefässe nicht selten im hohen Grade blutleer. Auch bei dem reinen froschlaichartigen Trachome ist aus ähnlichen Gründen die Hyperämie relativ wenig entwickelt.

Der Ton der Injectionsröthe variirt sehr. Er nähert sich bald dem hellen Roth des *arteriellen* Blutes, bald tritt mehr die bläuliche Farbe des *venösen* Blutes hervor. Es spiegelt sich darin einigermassen der mehr *arterielle oder venöse Charakter der Hyperämie.* Beim *Scorbut* verändert sich die Farbe auffällig ins Violette und Braune. Es hat übrigens auch der *Zustand des Epithelstratums* einen sehr bedeutenden Einfluss auf die Nuance. Indem die Oberhaut nämlich unter der entzündlichen Wucherung an Mächtigkeit gewinnt, theilt sie der Injectionsröthe der darunter gelegenen Conjunctiva einen Stich ins Graue oder Graugelbe mit, welcher um so deutlicher hervortritt, je grösser die Massenzunahme ist und je trüber die neugebildeten Elemente sind. Es nähert sich in Folge dessen die Farbe der Bindehaut mehr dem blassen Rosa oder Lila, oder einem schmutzigen Gelbroth. Ausserdem wird die Injectionsröthe der Conjunctiva öfters auch durch *imbibirtes Hämatin* ins helle Gelblichroth oder Bräunlichroth abgeändert.

Bei stärkerer Injection der Bindehaut kömmt es nicht selten zu *Blutextravasaten.* Es präsentiren sich dieselben anfänglich meistens als ganz unregelmässige hellrothe Flecken, welche ihre Färbung später ins Bläulich- oder Bräunlichrothe umwandeln, bei massenhaften Ergüssen jedoch auch dunkel blut- oder purpurfarben, selbst schwarz erscheinen können. Besonders charakteristisch ist ihnen die *Gleichmässigkeit* ihrer Färbung und die *Verwaschung ihrer Ränder* ins Hellrothe, Gelbliche oder Bräunliche.

D. Der Gewebswucherungsprocess verläuft in der Bindehaut wie anderwärts in der Regel unter einiger *Erhöhung der Temperatur.* Doch ist diese meistens nur bei *höheren* Intensitätsgraden des Processes, zumal bei Vorhandensein von Chemose, *objectiv* auffällig. Bei *niederen* Intensitätsgraden der Entzündung entgeht die locale Wärmezunahme meistens der Beobachtung, nur die *Thränen,* falls sie reichlicher fliessen, lassen einige Steigerung der Temperatur erkennen.

Quellen: *Kölliker,* mikrosk. Anat. II. Leipzig. 1854. S. 721. — *Henle,* Handb. der Anat. II. Braunschweig. 1866. S. 702, 705. — *M. Schultze,* Centralblatt f. med. Wiss. 1864. Nro. 12, 17. — *Virchow* ibid. Nro. 15, 19. — *W. Krause,* Etudes ophth.

par Wecker. I. Paris. 1863. S. 1, 4, 5, 6. — *Frey*, kl. Monatbl. 1863. S. 123. — *Manz*, Zeitschrift für rat. Medicin. 3. R. V. S. 126. — *Kleinschmidt*, A. f. O. IX. 3. S. 145. — *Leber*, Denkschriften der Wien. k. Akad. d. Wiss. 24. Bd. S. 319, 321, A. f. O. XI. 1. S. 34, 38, 42, 47. — *Donders*, kl. Monatbl. 1864. S. 425. — *Piringer*, Die Blennorrhoe am Menschenauge. Graz. 1841. S. 5, 131, 141, 147, 154, 212, 222, 279. — *Eble*, Ueber den Bau und die Krankh. der Bindehaut. Wien. 1828. S. 9—73, 77—123, 132, 147, 150. Die sog. contag. oder egypt. Augenentzündung. Stuttgart. 1839. S. 103, 118, 129, 133. — *Loiseau*, Ann. d'oc. IV. S. 41. — *Arlt*, Die Krankheiten des Auges I. Prag 1851. S. 23, 53, 63, 106, kl. Monatbl. 1864. S. 330. — *Roeser*, Congress intern. d'ophth. Paris. 1863. S. 209. — *Stellwag*, Zeitschrift der Wiener Aerzte. 1851. II. S. 903, Ophth. II. S. 749, 801, 804. — *Wedl*, Zeitschrift der Wiener Aerzte. 1859. S. 41, Atlas. Conj. Sclera. — *Buhl*, Aerztl. Intelligenzblatt. 1858. Nr. 27. — *Prosoroff*, A. f. O. XI. 2. S. 145. — *Jacobson*, Königsberg. med. Jahrb. III. S. 78. 79. — *Quadri*, De la granulation palp. Naples. 1863.

1. Bindehautkatarrh.

Krankheitsbild. *Charakteristisch ist neben den Erscheinungen der Hyperämie und Schwellung die Absonderung eines trüb schleimigen oder eiterig schleimigen Productes in wechselnden, immer aber mässigen Quantitäten.*

1. *Die Hyperämie* ist in- und extensiv sehr wandelbar je nach dem Grade der katarrhalischen Affection. Sie kann sich auf den *Papillarbezirk* beschränken, häufiger aber greift sie selbst bei *niederen* Graden des Katarrhes auf die *Uebergangsportion*, einschliesslich der *halbmondförmigen Falte* und *Carunkel*, über. Bei *höheren* Graden erscheint neben der *gleichmässigen* Injectionsröthe des Lid- und Uebergangstheiles auch die *Augapfelbindehaut* netzförmig eingespritzt. Bei den *höchsten* Graden des Katarrhes ist die Bindehaut ihrer *ganzen Ausdehnung* nach *gleichmässig* geröthet. *Die Injectionsröthe* ist im Beginne, so lange die Reizerscheinungen vorwiegen, eine mehr helle; bei längerem Bestande des Katarrhes spielt sie mehr ins Bläuliche und wird durch die Massenzunahme der oberflächlichen Zellenschichte in sehr auffälliger Weise mit Grau gemischt, lila oder grau violett. *Blutextravasate* sind bei höhergradigen Katarrhen anfänglich nichts Seltenes.

2. *Die Schwellung des Gefüges* spricht sich bei *niederen* Graden des Katarrhes meisthin nur in der *halbmondförmigen Falte* und *Carunkel* etwas deutlicher aus. Bei *höheren* Graden erscheint auch der *Uebergangstheil* etwas gewulstet. Bei den *höchsten* Graden endlich findet man bisweilen eine der *Chemose* nahestehende Auftreibung der Conjunctiva. *In den ersten Stadien* ist die Geschwulst eine mehr pralle und darum die Oberfläche der infiltrirten Bindehautportionen eine glatte, spiegelnde. *Im weiteren Verlaufe* wird die Bindehaut unter Abnahme der Tumescenz schlaff welk, sie wirft Falten und zeigt ganz unverkennbar eine schwammähnliche Auflockerung. Durch die Anschwellung der Papillen gewinnt der Tarsaltheil der Bindehaut gerne ein leicht sammtähnlich rauhes Aussehen.

Die Grösse der Geschwulst ist indessen keineswegs allein von der Intensität des Entzündungsprocesses abhängig; denn selbst *leichtgradige* Katarrhe combiniren sich nicht gerade selten mit *Oedem* der Bindehaut und der Lider. Diese Theile schwellen dann sehr bedeutend an, trotzdem die Injectionsröthe eine sehr blasse ist, ja es kommen Fälle vor, in welchen nur ein sehr schütteres Gefässnetz die zu mächtigen Wülsten aufgeblähte Conjunctiva durchwebt. Dieser Umstand, sowie die

teigige Beschaffenheit lassen dann den Charakter der Geschwulst nicht leicht verkennen.

3. Eine merkliche *Temperaturerhöhung* findet man wohl nur bei *sehr hochgradigen Katarrhen* und auch da nimmt sie sogleich ab, wenn die katarrhalische Erschlaffung sich einzustellen beginnt.

4. Eben so wenig gehören heftigere *Schmerzen, Lichtscheu* etc. zu dem Krankheitsbilde des reinen Katarrhes. Dieser verläuft meistens schmerzlos, nur ein Gefühl von Brennen, Beissen, Jucken, oder als ob ein fremder Körper, Sand, in dem Auge wäre, macht sich bemerklich. Und selbst diese subjectiven Symptome belästigen den Kranken häufig nur *zu gewissen Zeiten*, beim Aufenthalt in unreiner oder heisser Luft, bei Einwirkung intensiveren Lichtes oder starker Lichtcontraste, besonders aber bei künstlicher Beleuchtung, nach und während stärkeren Anstrengungen des Auges behufs der Wahrnehmung kleiner Objecte, nach grösseren Bethätigungen der Kaumuskeln etc., wenn Wallungen oder Stauungen im Bereiche der oberen Hohlvene veranlasst werden, z. B. nach starken Mahlzeiten etc.

Heftigere Schmerzen, besonders wenn sie mit Lichtscheu und reichlichem Flusse wärmerer Thränen gepaart sind, deuten auf krankhafte Theilnahme der mit den *Ciliarnerven* in näherem Verbande stehenden Theile. In der Regel wird man die stärkere Injection des *episcleralen* Gefüges bei Vorhandensein jener Symptome nachweisen können, oft sogar schon die Anfänge herpetischer Efflorescenzen, einer Keratitis, oberflächliche Excoriationen des Cornealrandes u. s. w. vorfinden. Wo aber die gleichmässige Injection der Conjunctiva bulbi die Wahrnehmung der *episcleralen* Injection unmöglich macht, wird man selten fehlen, wenn man sie voraussetzt und darnach seine therapeutischen Massregeln trifft.

5. *Das katarrhalische Product* wechselt einigermassen in Bezug auf Qualität und Quantität je nach der jeweiligen Intensität des Processes. *Im ersten Beginne* der Krankheit, kurz nach der Einwirkung der Noxe, zeigt sich in der Regel nur eine gesteigerte Secretion von *Thränen;* diese erscheinen meistens etwas viscider, schäumen leicht, sind wohl auch gelblich oder röthlich gefärbt und führen sparsame kleine Flocken trüben zähen Schleimes. Während sich die Entzündung allmälig entwickelt, nimmt das schleimige Product an Masse zu, wird trüber und kann bei hochgradigen Fällen selbst die Farbe und die Opacität des reinen Eiters annehmen; es unterscheidet sich von letzterem jedoch genugsam durch seine Consistenz und durch seine Unfähigkeit, sich in den Thränen aufzulösen. Hat der Entzündungsprocess seinen Höhenpunkt überschritten, macht sich mehr und mehr die *Erschlaffung* des Conjunctivalgefüges geltend: so *steigert* sich die Secretion des charakteristischen Produktes und dieses wird nicht selten trüber, eiterähnlicher als zuvor. Dafür tritt aber die Thränenabsonderung mehr zurück, das katarrhalische Secret gewinnt allmälig die Oberhand. Weiterhin nimmt auch die Menge des letzteren ab; ausserdem wird es heller, durchscheinender; am Ende zeigt es nur mehr trübe Streifen und gewinnt so immer mehr Aehnlichkeit mit dem normalen Schleime der Bindehaut. Bei *alten chronischen* Katarrhen kann der reichlich abgesonderte Schleim sogar glasähnlich durchsichtig werden.

Die krankhafte Secretion wird übrigens durch alles beeinflusst, was den Reizzustand der Bindehaut und die Hyperämie der Gefässe vorübergehend zu steigern vermag. Blutwallungen und Blutstauungen, Einwirkung von Staub, unreiner Luft, höheren Wärmegraden, helles Licht, Anstrengungen des Auges u. s. w. vermehren auffällig die Quantität des Productes und

dessen Trübheit; während die entgegengesetzten Verhältnisse, der Aufenthalt in kühler, reiner, frischer Luft, in mässig erleuchteten Orten, Ruhe des Auges u. s. w. die Absonderung vermindern und der Qualität nach dem Normalzustande mehr nähern. Am reichlichsten pflegt die Absonderung des Abends und besonders des Morgens während dem Halbschlafe zu sein. Während dem *nächtlichen* Schlafe tritt sie etwas zurück und wird bei geringgradigen, besonders bei veralteten chronischen Katarrhen, bisweilen so gering, dass der Kranke beim nächtlichen Erwachen aus dem Schlafe wegen dem Mangel der die Bindehaut feucht und schlüpferig erhaltenden Secrete platterdings ausser Stande ist, die Lidspalte zu öffnen. Er muss die Lider erst reiben oder mit Speichel befeuchten, ehe unter merklicher Zunahme der Hyperämie und darin begründeter Vermehrung der Absonderung die Beweglichkeit der Lider zurückkehrt. Oft klagen die Kranken hauptsächlich über diese *Trockenheit der Augen* beim nächtlichen Erwachen, sie ist das Lästigste und darum auffälligste Symptom.

Der objective Nachweis des katarrhalischen Secretes ist bei geringgradiger Entwickelung des Leidens und bei reinlichen Kranken nicht in jedem Augenblicke gleich leicht. Doch wird man in den meisten Fällen wenigstens *in der unteren Uebergangsfalte* einige Flöckchen vorfinden, wenn man das betreffende Lid abzieht und den Kranken nach aufwärts blicken lässt.

Ausserdem trifft man das Secret gewöhnlich *im inneren Lidwinkel*, entweder in frischem Zustande, oder zu gelblichen oder bräunlichen *Krusten* vertrocknet. Die in den Thränenbach gelangten Flocken werden durch den Lidschlag nämlich gegen den inneren Augenwinkel getrieben und da sie die Thränenpunkte nicht passiren können, sammeln sie sich daselbst und dorren unter dem Einflusse der atmosphärischen Luft ein.

Während des nächtlichen Schlafes, wo eine Bewegung der Lider nicht stattfindet, ist eine derartige Verschiebung der Secrete gegen den inneren Augenwinkel nicht möglich; es dringen die schleimigen Producte unter dem Drucke des Orbicularmuskels einfach in die Lidspalte vor, bleiben hier zwischen den Wimpern hängen, vertrocknen daselbst und *kleben die äusseren Lefzen der beiden Lidränder zusammen*. Bei höhergradigen Katarrhen bilden sich während der Nacht dicke Krusten an den Lidrändern und auch während des Tages wird man constant eine grössere Menge von katarrhalischen Producten im Bindehautsacke und der Lidspalte antreffen.

Ist der Kranke *unreinlich*, so häuft sich öfters das frische Secret und es entwickeln sich mächtige Krusten in grosser Menge, so dass man für den ersten Augenblick an das Gegebensein einer *Blennorrhöe* denken könnte. Es genügt aber die Reinigung, um das wahre Quantum der Absonderung zu constatiren.

6. Der Bindehautkatarrh ist in der Regel mit *Gesichtsstörungen* verknüpft. Bei niederen Graden des Katarrhes bilden dieselben bisweilen den *Hauptklagepunkt* der Kranken, diese werden durch jene in ihren gewöhnlichen Beschäftigungen ausnehmend belästigt und oft sogar gehindert. Die in den Thränen suspendirten Flocken werden nämlich durch den Lidschlag mit den Thränen *über die Hornhautoberfläche hingeschmiert* und müssen vermöge ihrer optischen Ungleichartigkeit sich im Gesichtsfelde geltend machen, da sie die Objectbilder gerade so trüben, als ob der Kranke ein trübes Glas vor den Augen trüge.

Das Bild einer Flamme erscheint daher wie in einem Dunstkreis eingehüllt und nicht selten in Regenbogenfarben. Andere Objecte werden wie von einem Schleier oder Nebel bedeckt wahrgenommen, welcher sich um so mehr verdichtet, je mehr der Kranke sich anstrengt, jene deutlich zu sehen, da er damit den Reizzustand seiner Bindehaut vermehrt. Daher die Klage der Kranken: sie können beim Lesen, Schreiben etc. nicht ausdauern, indem alle Objecte verschwimmen und nur zeitweise rein erscheinen, wenn die Augen ausgewischt worden sind.

Blickt der Kranke auf eine hell erleuchtete weisse Wand oder auf das Firmament bei Tageslicht, so erscheint das Gesichtsfeld neblich streifig, von Myriaden dunkler und heller Punkte, Flecken, Ringe, Ketten etc. durchsäet, welche Figuren sämmtlich beweglich sind und eine auffällige constante Tendenz zum Abwärtssinken beurkunden (*Spectrum mucolacrymale*). Es tritt dieses Phänomen besonders deutlich hervor, wenn man den Kranken durch ein feines Loch in einer Karte schauen lässt. Es sind jene Figuren die Schatten von dem auf der Hornhaut befindlichen Schleime und des in ihm enthaltenen Epitheldetritus, so wie der darin sich bildenden Luftbläschen (siehe Scotome).

Ursachen. 1. Der Katarrh der Bindehaut entwickelt sich ziemlich häufig *in secundärer Weise* und ist dann in dem anatomischen oder functionellen Verbande begründet, in welchem die Bindehaut mit den Nachbarorganen steht. So verlaufen im *Ausstrahlungsbezirke des Ciliarnervensystems*, in der *Nasenschleimhaut*, in der *Thränengegend* und an den *Lidrändern* nur selten heftigere Entzündungen, ohne dass die Bindehaut in Mitleidenschaft gezogen würde. Nicht minder häufig pflanzt sich der Process von der *äusseren Gesichtshaut* auf die Conjunctiva fort. Wirklich geschieht es ganz gewöhnlich beim *Erysipelas faciei*, dass die Bindehaut sich injicirt und in Gestalt mächtiger Wülste hervorspringt, welche je nach dem Charakter des Erysipels bald mehr dem Oedeme, bald der wahren Chemose entsprechen, beim Rückgange des Erysipels zusammenfallen und die Bindehaut in wahrhaft katarrhalischem Zustande zurücklassen. Auch bei *Impetigo*, *Eczem*, *Herpes zoster* u. s. w. der Gesichtshaut participirt nicht selten die Conjunctiva unter der Form des Katarrhes.

2. Es leidet die Bindehaut weiters fast constant in sehr auffälliger Weise bei den acuten exanthematischen Processen, bei den *Blattern*, *Masern*, dem *Scharlach*. Ihre Affection macht sich schon im ersten Beginne des *Eruptionsstadiums* geltend und charakterisirt sich bald als einfache Reizung, bald als ein mehr minder heftiger Katarrh, ja es kann sich die Syndesmitis sogar bis zum Grade einer *Blennorrhöe* steigern. Die Bindehaut participirt hier *als ein Theil des allgemeinen Hautsystemes* an der Krankheit, daher denn auch die Bezeichnung dieser Form des Katarrhes als *Ophthalmia variolosa*, *morbillosa*, *scarlatinosa* eine vollkommen berechtigte ist.

Doch darf nicht vergessen werden, dass unter diesem Namen auch ganz *differente* Zustände beschrieben werden, die *Panophthalmitis metastatica* und *embolica* (S. 318) nämlich, welche im *Höhestadium* anomal verlaufender Processe bisweilen zur Entwickelung kömmt, und der *Herpes*, welcher im *Desiccationsstadium* jener Exantheme sehr gerne auf der Cornea und Bindehaut aufschiesst.

3. Weitaus in den meisten Fällen ist der Bindehautkatarrh *primär*, durch *Schädlichkeiten* bedingt, welche *die Conjunctiva direct getroffen haben*. *Traumatische Eingriffe*, fremde Körper und chemische Agentien, welche zufällig oder absichtlich in den Bindehautsack gelangten, nehmen unter diesen Schädlichkeiten wegen der Häufigkeit ihrer ätiologischen Wirksamkeit den ersten Platz ein. Besonders aber ist unreine, mit ammoniakalischen und überhaupt excrementitiellen Exhalationen, mit Rauch, Tabaksdampf, feinen Staubtheilen etc. geschwängerte Luft als ein höchst gewichtiger Factor in der Aetiologie der Bindehautentzündung hervorzuheben. Stark besuchte Wirths- und Kaffeehäuser, Ballsäle, Küchen und Bäckereien, Fabrikslocale, in welchen eine namhafte Anzahl von Arbeitern einen grossen Theil des Tages beisammen leben und sich allenfalls noch mit staubenden Körpern beschäftigen; überfüllte Schiffsräume, Wohn- und

Schlafstuben; Gefangenhäuser, Erziehungsanstalten, Armenhäuser, Herbergen für Handwerksbursche und ähnliche Localitäten, vornehmlich aber Casernen, sind als wahre Brutorte für Ophthalmien allgemein anerkannt. Unter den *physikalischen Schädlichkeiten* ist besonders der Wind und die Zugluft hervorzuheben. Aber auch *längere Einwirkung* der atmosphärischen Luft auf Theile des Bindehautsackes, welche für gewöhnlich nicht im Bereiche der Lidspalte liegen, kann Ursache von Conjunctivalkatarrhen werden. *Ectropien*, *Verlust der Lider*, *Exophthalmus* u. s. w. sind in der Regel mit Bindehautkatarrhen complicirt. Zu den *organischen Schädlichkeiten* zählen übermässige Anstrengungen der Augen behufs deutlichen Sehens. Beschäftigungen mit kleinen Objecten bei unzweckmässiger Beleuchtung, bei ungenügendem Accommodationsvermögen u. s. w. sind sehr gewöhnliche Quellen der fraglichen Ophthalmie.

4. Endlich darf der wahrscheinlichen *Uebertragbarkeit des Katarrhes* von einem Individuum anf das andere durch das Secret nicht vergessen werden. Wenigstens in Bezug auf die mehr *eiterähnlichen* Producte ist die Ansteckungsfähigkeit kaum zu bezweifeln. Beim *chronischen* Katarrhe hingegen ist dieselbe laut directen Versuchen (*Piringer*) Null.

5. *Als disponirendes Moment* kömmt in Rechnung die *Erschlaffung* des Bindehautgefüges und der Gefässe, wie selbe besonders bei alten Leuten, ausserdem aber auch noch in Folge öfters überstandener oder lange dauernder Bindehautentzündungen häufig beobachtet wird.

Der Verlauf des Katarrhes ist im Allgemeinen um so langwieriger, je weniger das ergriffene Individuum den veranlassenden Schädlichkeiten sich entziehen kann. Ist dieses aber möglich geworden, so zeigt der Katarrh eine um so grössere Hartnäckigkeit, je länger er bereits bestand. *Frisch entstandene* und durch *zufällige*, nur kurze Zeit einwirkende Schädlichkeiten veranlasste Affectionen gestatten demnach im Allgemeinen die günstigste Prognose; bei zweckmässigem Verhalten des Kranken und richtiger Therapie, ja wohl auch ohne alle Therapie, reichen oft wenige Tage, in schwereren Fällen 2—3 Wochen hin, um den Process seinem Ende zuzuführen. Bei Ectropien, Substanzverlusten der Lider u. s. w., wo die ätiologischen Momente *fortwirken*, so wie bei hochbetagten Leuten mit sehr schlaffem Gefüge wird der Katarrh wohl auch *habituel* und widersteht häufig allen Kurversuchen. Dieses gilt jedoch natürlich nur im Allgemeinen, im *concreten* Falle machen sich öfters Ausnahmen geltend.

Der Verlauf ist übrigens durchaus nicht immer ein *regulärer*, so dass der Process sich allmälig bis zu einem bestimmten Grade entwickelt und nach und nach der Heilung wieder zuschreitet. Sehr oft machen sich *Schwankungen* bemerklich, indem bald die Reizerscheinungen mehr hervortreten, bald die katarrhalische Erschlaffung mit Vermehrung der Secretion. Besonders häufig wird der Verlauf modificirt durch *Complication* des Katarrhes mit Reizungen im Ciliarsysteme.

Diese fordern eine um so grössere Beachtung von Seite des behandelnden Arztes, als bei Steigerung des Irritamentes durch zufällige Schädlichkeitseinwirkungen oder durch Fortsetzung einer etwa reizenden Therapie leicht herpetische Efflorescenzen aufschiessen, oder wohl gar eine Keratitis, ja selbst eine Entzündung in den inneren Bulbusorganen angeregt werden kann.

Ausgänge. Der reguläre Ausgang ist jener in *Heilung.* Unter ungünstigen Verhältnissen kann der Katarrh indessen auch sich *zur Blennorrhöe etc. steigern* oder in *Trachom übergehen.*

Bei veralteten chronischen Katarrhen kommt es nicht selten zu merklicher *Verdickung und Wulstung der Bindehaut*; diese hypertrophirt und obsolescirt zuletzt wohl gar in grosser Ausdehnung, sehnige derbe Narbenflecke zurücklassend und Verkürzung der Uebergangsfalte, oft mit Einwärtskehrung der Lidrandfläche (*Entropium*) bedingend. Bei polnischen Juden ist ein solcher Ausgang ziemlich häufig Gegenstand der Beobachtung. Man pflegt ihn durch ein vorausgängiges *Trachom* zu erklären. Doch ist dies unrichtig, da in vielen Fällen während dem ganzen Verlaufe der Krankheit jede Spur der charakteristischen Granulationen und Körner *fehlt* und nur eine ganz *gleichmässige* Wulstung der Schleimhaut mit Schleimabsonderung nachzuweisen ist.

In anderen Fällen und zwar vorzüglich bei *Greisen* entwickeln sich im Gefolge chronischer Katarrhe *Ectropien.* Es leidet nämlich unter fortgesetzter katarrhalischer Entzündung der Bindehaut am Ende auch der *Lidknorpel*, wird allmälig *erweicht* und, indem seine Resistenz nicht mehr zureicht, um das untere Lid zu stützen, hebt sich dieses etwas vom Bulbus ab, *senkt sich.* Die damit verknüpfte *Auswärtskehrung der Thränenpunkte* verstärkt dann noch die Hindernisse, welche die Thränenleitung in der *falschen* Stellung des Lidrandes findet, es *träufeln* die Thränen fortwährend über die *Lid- und Wangenhaut*, excoriiren dieselbe, führen zu erythematösen Entzündungen und endlich zur *Schrumpfung* derselben, wodurch das *Ectropium vermehrt*, gleichzeitig aber auch wegen *Bloslegung* eines Theiles der Bindehaut deren Entzündung und das Leiden des Knorpels gesteigert und unterhalten wird.

Oefters führt der Katarrh, besonders wenn er lange dauert, zur *Blepharitis ciliaris*, indem die Entzündung sich unmittelbar von der Bindehaut auf die Umgebung der Liddrüsen fortsetzt oder aber, und dieses ist häufiger der Fall, indem die aus dem katarrhalischen Producte durch Vertrocknung entstandenen Krusten in Folge ihrer Zusammenziehung das Epithel des Lidrandes einreissen, Sprünge erzeugen und so die Einwirkung der Luft, der Thränen u. s. w. auf das blosgelegte Gefüge der Liddecke ermöglichen. Oft tragen die Kranken hierzu insoferne bei, als sie die Krusten *abreiben* und so *Abschürfungen* bedingen.

Behandlung. Deren *Aufgaben* sind ausser der Entfernung der etwa noch wirksamen Krankheitsursachen: *Beschränkung* und Unterdrückung des entzündlichen *Gewebswucherungsprocesses*; späterhin *Tilgung des Erschlaffungszustandes* in dem bindegewebigen Stroma und in den Gefässen; ausserdem aber auch *Verhüthung* der mehr indirecten *Folgezustände* des Katarrhes, besonders *Verhinderung der Krustenbildung* an den Lidrändern.

1. *Wo die Reizerscheinungen vorwiegen*, sei es im Beginne der Krankheit, oder wenn während dem weiteren Verlaufe zufällig einwirkende äussere Schädlichkeiten die vorhandenen entzündlichen Störungen vergrössert haben; insbesondere aber, wenn gleichzeitig eine beträchtliche Injection des *Episcleralgewebes* hervortritt und die Irritation des Ciliarnervensystems sich durch lebhaftere Schmerzen, Lichtscheu und deren

Attribute geltend macht: muss die Behandlung eine *reizwidrige*, *antiphlogistische* sein, alle irritirenden Mittel sind dann zu vermeiden.

Bei grösserer Intensität der *entzündlichen* Erscheinungen wird es gerathen sein, den Kranken im Zimmer zu halten und für eine strengere Augendiät zu sorgen. Als *directes* Mittel empfehlen sich besonders *kühle Umschläge* und, falls die *nervösen* Symptome sehr hervorstechen, *Atropineinträufelungen.*

Doch ist sehr zu warnen vor einer *übertrieben emsigen* Anwendung der Ueberschläge, da beim Katarrhe die locale Wärmeentwickelung eine zu geringe ist, als dass fortgesetzte Kälteeinwirkung vertragen würde. In der Regel genügt es vollkommen, mehrmals des Tages, besonders während etwaiger Exacerbationen, einige gut ausgedrückte Ueberschläge zu appliciren, die übrige Zeit aber exspectativ zu verfahren. *Bei Kindern* sowie *bei Leuten mit sehr blonden Haaren* und schlaffer welker Haut wird man besonders vorsichtig sein müssen, da durch dieses Mittel gerne Excoriationen oder Oedem herbeigeführt werden.

Ist dieses bereits geschehen, oder ist der Katarrh gleich von vorneherein unter den Erscheinungen *eines kalten Oedemes der Conjunctiva und Lider* aufgetreten, so sind kalte Ueberschläge eher schädlich. Dann ist die Bedeckung des Auges durch ein Leinwandläppchen zu empfehlen, welches mittelst eines Bindfadens an der Stirne befestiget wird.

Andere directe Mittel finden unter solchen Verhältnissen kaum eine Anzeige oder sind wenigstens überflüssig. Dieses gilt besonders von den *reizmildernden* und *demulcirenden* Mitteln, welche vor nicht langer Zeit noch sehr im Schwange waren.

2. *Treten die Erscheinungen der entzündlichen Reizung mehr zurück*, wird die Bindehaut schon etwas blässer und zeigt dieselbe durch ihre Lockerheit, Aufwulstung und durch die Welkheit ihrer Falten bereits deutlich ihre *Erschlaffung*, fehlen zudem alle auf Irritation des Ciliarsystems hindeutenden Erscheinungen: so ist es an der Zeit, zu den *adstringirenden* Mitteln überzugehen; die reine Antiphlogose genügt nicht mehr, um den Process in möglichst kurzer Zeit zum Abschlusse zu bringen.

Es wird dann nur mehr bei *schwereren* Fällen nothwendig sein, den Kranken noch eine Zeit lang im Zimmer zurückzuhalten. Bei *leichteren* Fällen, und wo sich der Katarrh bereits der Heilung nähert, fühlt sich der Patient in der *freien frischen Luft* viel behaglicher und er geneset leichter, als in geschlossenen Räumen.

Immerhin hat man bei Zugeständnissen, welche den Kranken gemacht werden, Grund zur grössten Vorsicht. Es muss mit Nachdruck die Vermeidung von Wind und Staub anempfohlen und der Besuch von Localitäten, welche von Rauch, excrementiellen Exhalationen etc. erfüllt oder überheizt sind, untersagt werden. Der Kranke ist speciell zu warnen vor Beschäftigungen beim Ofen, Herde, offenem Feuer, vor der Einwirkung grellen Lichtes oder heftiger Lichtcontraste, vor Anstrengungen der Augen, vor anhaltendem Lesen, Schreiben, Nähen etc., besonders bei künstlicher Beleuchtung, weiters vor allem, was Veranlassung zu Blutwallungen oder Stauungen geben könnte.

Kalte Ueberschläge dürfen in diesem Stadium nur mehr in langen Zwischenpausen sparsam und mit grösster Vorsicht angewendet werden. Sie sind besonders am Platze, wenn es sich um *Reinigung* des Auges und um Beseitigung der häufigen Anfälle von Brennen, Jucken, Beissen u. s. w. handelt. Zu diesem Zwecke dienen einige Umschläge von in kühles weiches Wasser getauchten Compressen wirklich ganz vorzüglich, während das Drücken, Reiben etc. der Lider, so wohl es augenblicklich dem Kranken thut, den Reizzustand in ganz auffälliger Weise erhöht und darum sorgsam zu vermeiden ist.

Bei der Anwendung der *adstringirenden* Mittel ist sehr wohl in Betracht zu ziehen, dass dieselben stets mehr weniger reizen und dass ihre therapeutische Nutzbarkeit zum grossen Theile von dieser ihrer Wirkung abhängt; dass *die Adstringentien demnach nur indicirt sein können, wo eine Reizwirkung an und für sich, oder die Aufhebung einer Erschlaffung des Gefüges und der Gefässe im Interesse liegt.* In Fällen, in welchen weder

die Reizerscheinungen, noch der Erschlaffungszustand sehr deutlich hervorstechen, wo es daher zweifelhaft erscheint, ob die reizwidrige oder die adstringirende Behandlung am Orte sei, ist es darum rathsam, vor der Hand einige Tage bei der antiphlogistischen Therapie stehen zu bleiben, oder durch probeweise Anwendung eines ganz leichten Adstringens vorerst den Boden zu sondiren und, im Falle das letztere noch nicht vertragen wird, unter Wiederaufnahme der reinen Antiphlogose den Zeitpunkt abzuwarten, in welchem die Erschlaffung deutlicher hervortritt und die fraglichen Mittel bestimmter indicirt.

Bei weitem am meisten leisten Bestreichungen der Bindehaut mit einer *Lösung* von 5 Granen *Höllenstein* auf die Unze destillirten Wassers (S. 39). Wo immer *die Auflockerung* des Gefüges bei Conjunctivalkatarrh *etwas deutlicher* hervortritt und die Reizsymptome nicht entgegen sind, sollte die Kur mit diesem Mittel begonnen und fortgesetzt werden, bis die Auflockerung und die krankhafte Secretion der Bindehaut beseitigt sind.

Ist unter einer solchen Behandlung der krankhafte Zustand bis auf einige Hyperämie der Bindehaut getilgt worden, oder ist der Katarrh von vorneherein ein sehr unbedeutender und die Auflockerung des Gefüges wenig merkbar; oder ist der Kranke nicht in der Lage, den Arzt täglich consultiren und jene Bestreichungen vornehmen lassen zu können: so empfehlen sich die *adstringirenden Collyrien* (S. 36).

3. *Bei veralteten chronischen Katarrhen*, überhaupt wo die *Erschlaffung* der Bindehaut und ihrer Gefässe einen *sehr hohen Grad* erreicht hat, insonderheit *bei dem habituellen Katarrhe alter Leute*, genügt das angeführte therapeutische Verfahren öfters nicht, um die gewünschten Erfolge zu erzielen. Dagegen pflegt unter solchen Verhältnissen die *täglich einmalige* Bestreichung des Tarsal- und Uebergangstheiles der Bindehaut mit der *glatten Fläche eines Kupfervitriolkrystalles* (S. 38) vorzügliches zu leisten. Ist der Kranke aber nicht in der Lage, täglich den Arzt zu besuchen, so kann man den Bestreichungen mit dem Krystalle eine *Salbe* aus gr. 5 Sulfat. Cupri ad drachm. 2 Ungt. comm. substituiren, welche der Patient sich mittelst eines *Pinsels* alle Tage einmal in den Bindehautsack einstreichen lässt oder selbst einstreicht.

Sollte jedoch die sehr erschlaffte und aufgelockerte Bindehaut *oberflächlich rauh*, sammtähnlich oder gar körnig sein, so thut man besser, wenn man vorerst durch einige Zeit die Bindehaut täglich einmal mit einer Lösung von 10 Gran *Höllenstein* auf die Unze Wasser bestreicht und damit fortfährt, bis die Conjunctiva *glatter* geworden ist, wo dann das *schwefelsaure Kupferoxyd* in Krystall- oder Salbenform bis zum Ende der Krankheit fortzugebrauchen ist.

4. *Um der Krustenbildung an den Lidrändern und deren üblen Folgen vorzubeugen*, dient während dem *Wachsein* des Kranken die öftere Reinigung des Lidrandes mit nassen Leinwandläppchen. Während *des nächtlichen Schlafes* ist die Reinigung nicht leicht möglich. Da dient zu jenem Zwecke die *Bestreichung der Lidränder mit einem reinen frischen Fette*, mit Glycerincrême, Unguentum simplex oder Cremor coelestis.

Am besten ist es, das Fett *mittelst eines Pinsels* auf den Lidrand aufzutragen und dafür zu sorgen, dass dasselbe *zwischen die Wimpern* eindringe. Die Application geschieht bei *geschlossener* Lidspalte und der

Kranke ist anzuweisen, nach der Application die Lidspalte nicht mehr zu öffnen, um den Bindehautsack vor der Einwirkung der Salbe zu sichern. Man hat sich dabei zu hüten, dass *nicht zu viel* Fett aufgeschmiert werde. Die Theile sollen nur von einer ganz dünnen Fettschichte überkleidet werden.

Haben sich trotz allen Vorsichten oder wegen unzureichenden therapeutischen Massregeln *dicke harte Krusten* an den Lidrändern gebildet, welche fest an den Wimpern und der Epidermis haften, so müssen dieselben *durch Bähungen* mittelst eines in laues Wasser getauchten feinen Badeschwammes oder Leinwandläppchens vorerst völlig aufgeweicht werden, ehe man sie durch Wischen entfernen darf, weil sonst leicht Excoriationen bedingt werden. Statt Wasser kann man auch laue Milch verwenden.

Quellen: *Eble*, Ueber den Bau und die Krankheiten der Bindehaut. Wien. 1828. S. 84. — *Piringer*, Die Blenn. am Menschenauge. Graz. 1841. S. 2, 4, 267, 271, 275. — *Arlt*, Die Krankheiten des Auges I. Prag. 1851. S. 8. kl. Monatbl. 1863. S. 182. — *Gulz*, Die sog. egypt. Augenentzündung. Wien. 1850. S. 22.

2. Syndesmitis membranosa.

Krankheitsbild. *Charakteristisch ist ausser den Erscheinungen einer meistens ziemlich hochgradigen Hyperämie und Schwellung der Bindehaut die Entwickelung eines faserstoffigen, zu hautartigen Schollen gerinnenden, der Oberfläche der Bindehaut anhaftenden Productes.*

Die *Hyperämie* ist gewöhnlich über die ganze Bindehaut, oft sogar auch über deren Umgebung, besonders die Lider, ausgebreitet. Sie beurkundet sich durch eine ganz gleichmässige, mehr weniger lebhafte, oft auch dunkle und ins Bräunliche spielende Injectionsröthe. Auch die *Schwellung* ist meisthin *sehr stark*, öfters sogar wirklich *chemotisch*. Oertliche *Temperaturerhöhung* sowie lebhafte *Schmerzen* im Auge und der entsprechenden Kopfhälfte fehlen, wenigstens im Beginne, selten. In manchen Fällen ist auch *Fieber* nachweisbar.

Das Product erscheint in Fällen niederen Grades öfters in Gestalt eines dünnen und zarten *florähnlichen* netzartigen *Beschlages*. In anderen Fällen ist es *massenhafter* und präsentirt sich als eine dichte und in ihrer Dicke sehr wandelbare, bisweilen $^1/_2$‴ und darüber mächtige, *hautartige Gerinnung* von faserstoffähnlichem Aussehen und grösserer oder geringerer Consistenz, welche den Bindehautsack seiner ganzen Ausdehnung nach überzieht, im Umfange der Hornhaut durchbrochen ist und an der inneren Lidlefze meistens eine scharfe Grenze findet, manchmal jedoch auch auf den *Lidrand* übergreift, in seltenen Fällen sogar die beiden sich berührenden *Lidränder zusammenklebt* und so die Lidspalte schliesst. Das Product ist durchscheinend, graulich, bei grösserer Dicke der membranartigen Gerinnung aber völlig opak, sehnigweiss oder gelblich. Es hat *geringe* Neigung zur Schmelzung und stösst sich daher fast immer in Form von *Fetzen* oder auch im *Zusammenhange* von der Bindehaut los. Wo das Product *schmilzt*, liegt nicht sowohl eine *reine* Syndesmitis membranosa, als vielmehr eine Uebergangsform zur Syndesmitis *diphtherica* vor.

Ueberhaupt kömmt die Syndesmitis membranosa nur *selten* in *reiner* Form zur Beobachtung. Abgesehen von den Uebergängen zur Syndesmitis diphtherica stösst man ziemlich häufig auf Fälle, in welchen die scholligen Gerinnungen nur *einzelne Theile* der Bindehaut, am gewöhnlichsten die Uebergangsportion und die Conjunctiva tarsi, decken, während der Rest der Bindehaut einfach *katarrhalische oder blennorrhoische* Producte liefert, die *nicht haften.*

Ursachen. *Die Aetiologie* fällt grösstentheils mit der des Katarrhes zusammen. Es ist auch sehr wahrscheinlich, dass die Syndesmitis membranosa sich durch *Ansteckung* fortpflanzen könne; dass hierzu jedoch durchaus nicht Secrete gerade *dieser* Krankheitsform nothwendig seien, sondern dass vielmehr katarrhalische, blennorrhoische, ja selbst trachomatöse Secrete die Veranlassung einer Syndesmitis *membranosa* werden können und dass umgekehrt die Secrete der *letzteren* durch Uebertragung einen Katarrh, eine Blennorrhoe, ein Trachom u. s. w. erzeugen können.

Immerhin ist die in Rede stehende Krankheit eine *selten vorkommende.* Zu Zeiten wird sie indessen häufiger beobachtet. Im Frühling und Sommer bei sehr heissem und anhaltend trockenem Wetter findet sich dieselbe öfters neben Fällen von acut auftretendem Trachom, Blennorrhoe u. s. w.

Verlauf. Wenn die Krankheit mehr selbständig auftritt, entwickelt sie sich gewöhnlich unter ziemlich stürmischen Erscheinungen und hat binnen wenigen Tagen ihre Höhe erreicht. In günstigen Fällen treten dann die entzündlichen Erscheinungen wieder zurück, die Geschwulst sinkt unter Abnahme der örtlichen Temperatur und der Schmerzhaftigkeit sowie des Fiebers, wird weicher und schlaffer, es stellen sich *schleimige* Secrete ein, das Gerinnsel stösst sich fetzenweise oder im Zusammenhange ab und die Syndesmitis membranosa erscheint in einen Katarrh oder in eine Blennorrhoe umgewandelt. Es geschieht indessen auch nicht selten, dass nach einer solchen partiellen oder totalen Abstossung der Gerinnsel, oder nach einer künstlichen Abtrennung derselben, sich *neue* Exsudatschwarten erzeugen, und dass so das Krankheitsbild der Syndesmitis membranosa durch längere Zeit unverändert fortbesteht, ehe unter allmäliger Erschlaffung der Gewebe die Secretion ein mehr katarrhalisches oder blennorrhoisches Aussehen gewinnt.

In den meisten Fällen jedoch stellt die Syndesmitis membranosa gleichsam nur eine *Episode* in dem Decurse eines hochgradigen Katarrhes oder einer Blennorrhoe dar, indem sie sich durch den zeitweiligen Wechsel der Productqualität aus diesen herausbildet, um alsbald wieder in sie überzugehen.

Ausgänge. Die Syndesmitis membranosa endet, wie erwähnt, gewöhnlich nicht direct in *Heilung*, sondern geht der Regel nach in andere Formen der Bindehautentzündung, mit Vorliebe in Katarrh und Blennorrhoe sowie in Trachom, über. An und für sich ist sie bei gehöriger Behandlung nicht gerade sehr gefährlich. Immerhin jedoch kann sie missliche Zustände im Gefolge haben. So kömmt es ziemlich häufig vor, dass einzelne Theile der sich berührenden Flächen des Bindehautsackes durch das Product *verkleben* und, falls diese Verbindung nicht zeitig wieder aufgehoben wird, wirklich *verwachsen* und dann *förmlich obsolesciren.* Besonders

in dem gewulsteten *Uebergangstheile* sind derartige Verklebungen der Conjunctivafalten etwas sehr Gewöhnliches und können zur Verkürzung des Bindehautsackes (*Symblepharon posterius*) mit allen deren üblen Folgen, ja vielleicht selbst zum *Xerophthalmus* führen. Ausserdem ist bei hochgradiger Entwickelung der Entzündungserscheinungen auch noch die *Fortpflanzung des Processes auf die Hornhaut* zu fürchten. Das Resultat können unheilbare Trübungen sein. *Verschwärungen* der Cornea dürften weniger der Syndesmitis membranosa im engeren Wortsinne, als vielmehr den Combinationen derselben mit Blennorrhoe, insbesondere aber den Uebergangsformen zur Syndesmitis diphtherica, auf Rechnung kommen.

Behandlung. Deren *Aufgaben* sind ausser der Beseitigung und weiteren Fernhaltung aller Schädlichkeiten, welche den Process unterhalten, steigern, oder dessen Ausbreitung auf bisher gesunde Theile begünstigen könnten: *Die Tilgung des Gewebswucherungsprocesses* als solchen und die Verhütung jener üblen Folgen, welche die starren hautähnlichen Producte durch *Verklebung* der einzelnen Bindehauttheile unter einander etc. zu bedingen vermögen.

1. Im *prophylactischen* Interesse ist es bei *einseitiger* Erkrankung gerathen, das *gesunde* Auge durch einen hermetischen *Schutzverband* vor der Uebertragung des möglicherweise ansteckenden Productes auf seine Bindehaut zu bewahren. Es ist dieser Verband unter öfterer Erneuerung des Charpiebausches so lange zu tragen, als die Qualität des Krankheitsproductes eine Ansteckung befürchten lässt. Zeigen sich bereits die ersten Spuren der Affection an dem bisher gesunden Auge, so muss der Schutzverband sogleich entfernt und die *directe* Behandlung des zweitergriffenen Auges eingeleitet werden. (Siehe Blennorrhoe).

2. *Die directe Behandlung* muss, entsprechend dem Charakter der Entzündung, eine *streng antiphlogistische* sein und um so kräftiger gehandhabt werden, je acuter der Process sich entwickelt und vorwärts schreitet, je grösser die Circulationsstörung, je praller die Geschwulst, je bedeutender die locale Temperaturerhöhung und je heftiger die entzündlichen Schmerzen sind. In der Mehrzahl der Fälle werden *anfänglich kalte Ueberschläge* und vielleicht auch *Blutegel* am Orte sein. *Mercurialien* sind zum mindesten überflüssig.

3. *Mit dem Zurücktreten der entzündlichen Erscheinungen* muss auch die Antiphlogose beschränkt werden. Wird im weiteren Verlaufe die Injectionsröthe blässer, die Geschwulst weich und schlaff, die Bindehaut faltig, sinkt die örtliche Temperatur auf das normale Mass, stellt sich endlich eine mehr katarrhalische oder blennorrhoische Secretion ein, während die membranösen Producte sich fetzenweise abstossen, ohne sich wieder zu ersetzen: so ist es Zeit, *zu den adstringirenden Mitteln* überzugehen, die Behandlung des Katarrhes, der Blennorrhoe einzuleiten, oder einem etwa in Entwickelung begriffenen Trachome wirksam entgegenzutreten. Es muss dieses vorerst mit grosser Vorsicht geschehen. Sollte unter Anwendung der betreffenden Mittel die Entzündung wieder steigen, so ist zur einfachen *Antiphlogose* zurückzukehren und die Application der Adstringentien zu suspendiren, bis sich die Anzeigen für dieselben wieder dringender gestalten.

4. *Die häutigen Exsudate* müssen stets auf das Sorgfältigste beobachtet werden. So lange die Entzündung noch eine *höhergradige* ist und die Membranen ihrer ganzen Ausdehnung nach der Bindehaut fest anhaften, ist eine *künstliche Trennung* und Entfernung derselben kaum anzurathen, indem dadurch ein heftiger Reiz gesetzt und die Erzeugung neuer Exsudate gefördert wird. *Stossen sich die Membranen aber stellenweise los*, so ist eine Beseitigung derselben mittelst der Pincette oder mittelst eines Leinenläppchens, welches man darüber hinwischt, *nothwendig*, da dieselben bei jedem Lidschlage sich falten und als *fremde Körper* heftiger reizen, als dieses eine vorsichtige Ablösung befürchten lässt.

Besondere Aufmerksamkeit ist auf etwaige *Verklebungen* zwischen den sich berührenden Theilen der Bindehaut zu lenken. Man verabsäume nie, ein- oder mehrmal des Tages unter Abziehung des einen und des anderen Lides die Uebergangsfalten auf das genaueste zu untersuchen, um derartige Verklebungen zu entdecken. Man wird dann öfters sehr seichte, der Uebergangsfalte parallel streichende Rinnen auf den vorspringenden Wülsten dieser Bindehautportion finden, und diese Rinnen werden sich als die Reste tief einspringender Falten ergeben, deren Wandungen völlig zusammengeklebt sind. Durch Streichen mit dem Finger, mit einem Federkiel, oder mit dem vorderen Ende eines Schlüssels wird die Trennung leicht gelingen.

Oeleinträufelungen, Zwischenlegung eines Ei- oder Goldschlägerhäutchens etc. sind, da sie zu sehr reizen und ausserdem die Verwachsung nicht sicherer verhüten, verwerflich.

Quellen: *Arlt*, Die Krankheiten des Auges. I. Prag. 1851. S. 85. — *Gulz*, Die egypt. Augenentzündung. Wien. 1850. S. 34. — *Hulme*, kl. Monatbl. 1864. S. 44.

3. Die Blennorrhoe, der Schleimfluss der Bindehaut.

Krankheitsbild. *Sie charakterisirt sich durch die Erscheinungen einer wahren Chemose und durch massenhafte Ausscheidung schleimig eiteriger, zu Flocken sich ballender, oder eiteriger in den Thränen zerfliessender Producte.*

1. *Die Hyperämie* ist auf die gesammte Bindehaut ausgebreitet, in der Regel sogar auch auf der äusseren *Lidhaut* und selbst in *grösserer* Ausdehnung bemerklich. Die *Injectionsröthe* ist eine völlig gleichmässige, meistens ziemlich dunkle mit einem Stiche ins Bläuliche, in den späteren Stadien oder bei minder hohen Graden der Krankheit wohl auch ins Gelbliche spielende. Wo bereits die *Erschlaffung* das Uebergewicht erlangt hat, neigt die Farbe wegen der Ansammlung eines dicken Stratums von neugebildeten Zellen und eiteriger Producte auf der Oberfläche der Bindehaut mehr ins Graue, und nähert sich einem schmutzigen Lila oder Violett.

Die Schwellung der Theile ist eine bedeutende. *Die Lider* springen in Gestalt dicker gerötheter Wülste hervor, sind fast unbeweglich, die Lidspalte ist geschlossen und das obere Lid häufig über den Rand des unteren Augendeckels hinübergeschoben. Wird die Lidspalte gewaltsam eröffnet, so drängt sich der mächtig gewulstete *Uebergangstheil* hervor und stülpt gerne das Lid um. Die *Conjunctiva bulbi* ist wallartig rings um die Cornea emporgetrieben und deckt deren Peripherie, ja häufig erscheint

die Hornhaut in den Wülsten wie vergraben und nur das Centrum derselben sieht hinter letzteren hervor. In den *ersten* Stadien ist die Geschwulst allenthalben mehr weniger *prall und elastisch;* späterhin werden die Wülste aber weich, welk, schlaff, lassen sich leicht zusammendrücken und verschieben, und wechseln vermöge ihrer eigenen Schwere je nach der Stellung des Kranken ihre Lage; die früher unbeweglichen *Lider* werden wieder, wenn auch im geringen Grade, beweglich und der fast starr gewesene *Bulbus* beginnt den Gesichtsobjecten leichter zu folgen.

Die *örtliche Temperatur* ist in den ersten Stadien immer merklich erhöht, sinkt mit dem Eintritte der Erschlaffung aber allmälig auf das normale Mass herab.

Auch *Schmerzen* pflegen nur die ersten Stadien, in welchen der sthenische Charakter der Entzündung vorschlägt, zu begleiten; sie können unter Ausstrahlung auf die ganze betreffende Kopfhälfte ziemlich hohe Intensitätsgrade erreichen, besonders wenn gleichzeitig ein heftiger Reizzustand im Bereiche des Ciliarsystems nebenher läuft. In den späteren Zeiten treten die Schmerzen meistens sehr zurück, oder schwinden ganz, vorausgesetzt, dass die Blennorrhoe rein dasteht. *Fieberbewegungen* sind während dem Beginne und dem Höhestadium der Entzündung häufige Erscheinungen.

Das Product entspricht seiner *Qualität* nach in *minder* heftigen Fällen ganz dem *katarrhalischen*, der Unterschied liegt nur in der *Massenhaftigkeit*, daher es denn auch recht oft ganz von der Willkür des Arztes abhängt, ob er einen *hochgradigen Katarrh* oder eine *Blennorrhoe* diagnosticiren will. Bei den *höheren* und *höchsten* Intensitätsstufen des Processes *schwindet* die *schleimige* Grundlage des Secretes, dasselbe wird *rein eitrig* und löst sich gleichsam in den nebenher abgesonderten Thränen auf. In Folge dessen erscheint das Product je nach dem wechselnden Verhältnisse der sich mischenden Absonderungen bald wässerig trüb, dem Fleischwasser oder einer trüben Molke ähnlich; bald gleicht es mehr einer schlechten Milch; bald endlich ähnelt es einem gelben oder grünlichen dicken Rahme und ist völlig opak. Eigentliche Gerinnungen sind darin selten.

Strenge genommen sollte man die Fälle mit *schleimiger* Productbasis von jenen sondern, bei welchen das Product mehr den Charakter des *wahren Eiters* trägt und in den Thränen löslich ist. Für die ersteren würde der Name *Blennorrhoe*, für letztere *Pyorrhoe* passen. Es wäre eine solche Scheidung um so mehr gerechtfertigt, als die beiden Formen in Bezug auf ihre möglichen *Ausgänge* nicht ganz übereinstimmen und auch wohl eine etwas abweichende Therapie verlangen. Immerhin stellen sie nur *Graduntersehiede* dar und gehen in einander über, insoferne man häufig *neben* dem eigentlich pyorrhoischen Secrete und *in* demselben schwimmend die *schleimig eitrigen* Flocken der Blennorrhoe findet.

Anfänglich ist die Secretion *weniger reichlich*, mehr *wässerig*, steigt aber bald an Menge und an Gehalt fester Producte. Sie wird dann oft so massenhaft, dass eine kurze Unterbrechung der Reinigung des Auges genügt, um alle Räume zwischen den Wülsten der Bindehaut zu füllen und die Lidspalte mit Secreten völlig zu überschwemmen. Bald überschreitet das Product auch die Lidränder und ergiesst sich in einem oder mehreren dicken Strömen über die Wange, dieselbe allenthalben mit Krusten überdeckend und Excoriationen veranlassend. Selbst während des nächtlichen Schlafes, wo die Secretion etwas zurücktritt, ist die Masse des

Productes noch immer eine so reichliche, dass eine *völlige Verklebung* kaum stattfindet, indem die sich fortwährend nach aussen drängenden Ströme die mittlerweile gebildeten Krusten stets wieder durchbrechen.

Ursachen. Die Blennorrhoe entwickelt sich häufig in Folge der Einwirkung von Schädlichkeiten der mannigfaltigsten Art, wie selbe auch andere Formen der Bindehautentzündung, insbesondere den Katarrh (S. 366), zu veranlassen im Stande sind.

Warum bei *gleicher* Ursache in dem einen Falle ein Katarrh, in dem anderen eine Blennorrhoe u. s. w. begründet wird, ist nicht aufgeklärt. Die *Intensität* der Reizeinwirkung ist gewiss nicht immer der Grund der Verschiedenheit des Resultates, da man sehr oft beobachtet, dass heftige Reize eine einfache und bald wieder zurückgehende Irritation setzen, während in anderen Fällen Schädlichkeiten, welche so geringfügig waren, dass sie der directen Wahrnehmung entgingen, eine höchstgradige Blennorrhoe im Gefolge haben. Man schreibt diese Differenzen dem Walten oder Fehlen einer speciellen *Disposition* zu. Der Umstand, dass *zu gewissen Zeiten* Blennorrhoen *häufiger* zur Beobachtung kommen und aus relativ *geringfügigeren* Schädlichkeiten resultiren, ja bisweilen in *en-* oder *epidemischer* Weise sich ausbreiten, während zu anderen Zeiten und scheinbar unter denselben Verhältnissen die blennorhoischen Affectionen nicht nur absolut, sondern auch relativ zur Zahl der übrigen Formen von Bindehauterkrankungen seltener vorkommen: dieser Umstand deutet darauf hin, dass ausser der speciellen Disposition der einzelnen *Individuen* auch noch andere *ausser ihnen* gelegene Verhältnisse von einigem Einflusse auf die grössere oder geringere Leichtigkeit der blennorrhoischen Affection seien.

Ein *höchst wichtiges* ätiologisches Moment der Blennorrhoe ist ausserdem *die Ansteckung* in Folge der directen Uebertragung des blennorrhoischen Secretes von einer kranken *Bindehaut* auf die Conjunctiva eines anderen Auges. In der That ist die Contagiosität des blennorrhoischen Secretes eine überaus starke und zwar erwiesener Massen um so grössere, je intensiver die Blennorrhoe auftritt, je mehr der *Eiter* in dem Producte vorwiegt und je *frischer* und *reiner* dasselbe auf eine Bindehaut übertragen wird.

Während der *Zunahme* und im *Höhestadium* der Blennorrhoe ist die Ansteckungsfähigkeit des Secretes eine bedeutendere, als im Stadium der Abnahme und nachdem das Secret ein vorwiegend schleimiges Aussehen gewonnen hat. Durch *Vertrocknung* sowie durch wenigstens 40fache *Verdünnung* mit Wasser verliert das Product sehr an Contagiosität und haftet schwerer (*Piringer*), obwohl die Gefahr der Ansteckung durch dasselbe immer noch besteht. Im Allgemeinen kann man wohl auch sagen, dass durch *mehrmalige* Uebertragung des Secretes seine Wirksamkeit als Ansteckungsstoff etwas abnimmt; denn es ist eine gewöhnliche Beobachtung, dass, wenn das zweite Auge durch das Secret des ersterkrankten angesteckt wird, der Process daselbst milder verläuft und weniger hohe Grade erreicht.

Es gilt dieses alles aber nur im *Allgemeinen*, im concreten Falle ergeben sich sehr viele Ausnahmen, welche in Anbetracht der Wichtigkeit der Sache die grösste Beachtung verdienen. Besondere Berücksichtigung erheischt der Umstand, dass die *Intensität* und selbst die *specielle Form* der *durch Uebertragung eines solchen Secretes* veranlassten Entzündung durchaus nicht immer dem Processe entspricht, welcher den ansteckenden Stoff geliefert hat. Es kommen Fälle vor, wo die Uebertragung des Secretes von hochgradigen *Katarrhen*, von *leichten Blennorrhoen* und selbst von acuten *Trachomen*, *höchstgradige* perniciöse *Pyorrhoen* veranlasst, während umgekehrt die secundäre Affection an Intensität der primären *nachstehen* kann.

Aehnlich wie das blennorrhoische Bindehautsecret wirkt auch der auf der Schleimhaut der Urethra und Vagina erzeugte *Tripperschleim* auf die Conjunctiva und kann wahre *Pyorrhoen* der letzteren veranlassen. Auch hier gilt als Grundsatz, dass die Intensität des auf der *Bindehaut* hervor-

gerufenen Processes nicht immer im Einklange steht mit dem Höhengrade des *Trippers*. Zahlreiche Beobachtungen stellen nämlich ausser allen Zweifel, dass in entschiedener *Abnahme* begriffene, ja selbst bereits zur *Chronicität* neigende Gonorrhoen Bindehauteiterflüsse der verderblichsten Art im Gefolge haben können, während das umgekehrte Verhältniss wohl freilich ausnehmend selten ist.

Es muss hervorgehoben werden, dass eine Ansteckung der Bindehaut von der Genitalienschleimhaut aus *ganz besonders günstige Verhältnisse voraussetze* und weit *seltener* vorkomme, als man zu glauben geneigt ist. Die Seltenheit der Ophthalmoblennorrhoe auf syphilitischen Abtheilungen und in der Privatpraxis, verglichen mit der Häufigkeit des Trippers und mit der geringen Vorsicht der Tripperafficirten, ist hierfür ein unumstösslicher Beweis. Man hat also wohl Grund zu der Behauptung, das Trippersecret habe *weniger Verwandtschaft zur Bindehaut*, als blennorrhoisches *Conjunctival*product und umgekehrt. Letzteres ergibt sich aus der seltenen Erkrankung der Genitalienschleimhaut bei primär aufgetretener Bindehautblennorrhoe.

Das *Incubationsstadium* nach erfolgter Uebertragung des Ansteckungsstoffes auf die Bindehaut wechselt zwischen einigen Stunden und Tagen. Der Ausbruch der Blennorrhoe erfolgt um so rascher, je günstiger die Verhältnisse der Ansteckung waren, je kräftiger das Secret also einzuwirken im Stande ist.

Für eine Uebertragbarkeit des Ansteckungsstoffes *durch die Luft* lassen sich durchaus keine schlagenden Gründe vorbringen und man hat alle Ursache, an der Richtigkeit dieser Hypothese zu zweifeln. Allerdings will man jüngst in der Athmosphäre von Augenkrankensälen *Epithelzellen* gefunden haben (*Frank*, *Eiselt*) und directe Versuche (*Marston*) deuten darauf hin, dass ein starker Luftstrom, welcher über einen mit *frischem Eiter* getränkten Lappen getrieben wird, Eiterkörperchen mit sich zu reissen vermöge. Allein von diesen Erfahrungen, auch wenn sie ganz richtig sind, bis zum *Nachweise* einer *durch die Luft* vermittelten Ansteckung ist ein weiter Weg, besonders wenn man die Experimente berücksichtigt, welche mit *verdünntem* und *vertrocknetem* Eiter angestellt worden sind (*Piringer*). Immerhin liegt darin eine Aufforderung zur *grössten Vorsicht* und man wird wohl thun, stets so zu verfahren, als wäre die Ansteckung durch die Luft eine vollendete *Thatsache*. Wenn man in einem Krankensale nach dem Auskehren beim directen Sonnenlichte, welches durch die Fenster scheint, die Myriaden von feinen Fasern, Staubkörnern u. s. w. sieht, welche die Luft verunreinigen, kann man sich wirklich des Gedankens nicht erwehren, dass darunter gar manche Partikelchen von Charpie, Leinwäsche u. s. w. sind, welche von dem Eiter verunreinigt zu Boden fielen und nun in der Luft herumwirbeln, nachdem sie vertrocknet sind. Dass *frische* Eiterelemente durch *Verdunstung* ihres Menstruums dem Secrete entführt und eine Zeit lang unter *gewöhnlichen* Umständen, bei *Ausschluss* eines starken Luftstromes, in der Athmosphäre schwebend erhalten werden können (*Arlt*, *Graefe*), ist vor der Beibringung thatsächlicher Belege schwer zu glauben. Doch ist eines Umstandes zu erwähnen, welcher manche Ansteckung wohl zu erklären im Stande wäre. Das ziemlich klebrige Product wirft bei Lidbewegungen oder beim mechanischen Auseinanderzerren der Augendeckel nicht selten kleine *Blasen*, welche bersten und dabei Theile ihrer Wandung auf ziemliche Entfernung spritzen. Bei einiger Aufmerksamkeit auf den Vorgang hat man oft Gelegenheit, dies zu beobachten. Es kann solchermassen nun leicht geschehen, dass kleine Mengen des Ansteckungsstoffes in das Auge eines mit dem Kranken Sprechenden oder denselben Untersuchenden gelangen, namentlich wenn derselbe sein Gesicht dem Patienten sehr nähert.

Verlauf. Die Blennorrhoe als solche verläuft immer *acut*, innerhalb wenigen Tagen bis höchstens 3 Wochen. Der Process im Ganzen kann sich freilich Monate lang hinausziehen; dann handelt es sich aber nicht um eine *reine* Blennorrhoe; sondern um *andere Formen* der Bindehautentzündung, welche entweder blos *zeitweilig* den Charakter einer Blenorrhoe angenommen haben, oder welche sich *aus* einer Blennorrhoe allmälig

herausgebildet haben. In der That geschieht es häufig, dass ein Katarrh sich für einige Zeit durch Massenvermehrung des Secretes zu einer Blennorrhoe steigert, oder dass eine Syndesmitis membranosa oder diphtherica durch den Wechsel des Productes in eine Blennorrhoe übergeht, welche dann ihrerseits, gleich *primär* entstandenen Schleimflüssen, entweder *rasch* der Heilung zuschreitet, oder sich in einen Katarrh oder in ein Trachom umsetzt, und als solche einen mehr weniger *chronischen* Decurs nimmt. Andererseits kann der Process auch *dadurch ein chronischer* werden, dass in Folge der Mitleidenschaft *nachbarlicher* Gebilde, des Knorpels, der Cornea etc. Zustände gesetzt werden, welche zu ihrer Rückbildung oder Ausgleichung längere Zeit in Anspruch nehmen.

Sieht man von diesen Verhältnissen ab und fasst man die Blennorhoe nur in der oben festgestellten Bedeutung ins Auge, so kann *blos von einem acuten Verlaufe die Rede sein* und man kann sagen, dass dort, wo der Verlauf nicht durch widrige Verhältnisse *modificirt* wird, die Blennorrhoe sich *rasch* entwickele, innerhalb weniger Tage ihr Höhestadium erklimme, sodann binnen Kurzem unter sichtlicher Erschlaffung der Gewebe von ihrer Acme herabsteige und in einen einfachen Katarrh oder in Trachom übergehe, *als Blennorrhoe* demnach ihr Ende erreiche.

Wo *neue* Schädlichkeiten auf die Bindehaut einwirken oder die alten fortbestehen, oder wo ein irrationelles Kurverfahren eingeschlagen wird, kömmt es jedoch oft auch vor, dass die Blennorrhoe, nachdem sie sichtlich in Abnahme begriffen war, wieder mit grösserer Intensität hervortritt und dass so *Exacerbationen mit Remissionen*, die Blennorrhoe mit Katarrh wechseln, ehe der Process zu seinem Ende geht.

Die Raschheit, mit welcher sich die Symptome entwickeln und steigern, lässt die Blennorrhoe gewöhnlich schon *im ersten Beginne* diagnosticiren, bevor noch die Erscheinungen der Entzündung und das Secret den Begriff des Schleimflusses erschöpfen. Bei der primär auftretenden Blennorrhoe findet man nämlich immer schon wenige Stunden nach dem Beginne der Krankheit die Conjunctiva tarsi und den Uebergangstheil stark gelockert und fast gleichmässig geröthet, die Conjunctiva bulbi, besonders im Lidspaltentheile, mit groben Gefässnetzen durchwebt, sulzig infiltrirt, oft schon stellenweise wulstig, während gelblich gefärbte viscide, mit Exsudatflocken gemischte Thränen in reichlicher Masse ausgeschieden werden. Am zweiten oder dritten Tage ist das Bild der Blennorrhoe meisthin schon völlig ausgeprägt.

Ausgänge. Die Blennorrhoe im *wahren* Wortsinne ist eine der *verderblichsten* Augenkrankheiten, da sie sehr häufig trotz sorgfältigster und anerkannt zweckmässiger Behandlung arge Schäden setzt oder das Auge durch Phthise völlig zu Grunde richtet.

1. Die *Hauptgefahr* liegt in der Möglichkeit der *Fortpflanzung des Entzündungsprocesses auf die Hornhaut* und in der dadurch begründbaren theilweisen oder gänzlichen Zerstörung der letzteren durch *Abscess- und Geschwürbildung.*

Es kömmt wohl auch vor, dass während dem Verlaufe einer Blennorrhoe sich eine sogenannte *Keratitis vascularis* entwickelt und in *Pannus* übergeht. Dieses ist aber ein höchst seltener Ausgang. Er gehört mehr jenen Fällen zu, in welchen gleich beim Beginne des krankhaften Processes der Papillarkörper stark aufschwillt und wuchert, wo also die Blennorrhoe gleichsam in Combination mit dem Trachome sich entwickelt, oder besser gesagt, wo ein *Trachom* unter den Erscheinungen einer Blennorrhoe in höchst acuter Weise zu Stande kömmt.

Es kann jeder Theil der Hornhaut, das Centrum ebenso gut wie die Peripherie, den *Hauptsitz* des secundär angeregten Eiterungsprocesses abgeben. Man hat diesen Ausgang um so mehr zu fürchten, je höhergradig die entzündlichen Erscheinungen in der Bindehaut ausgeprägt sind, je lebhafter die Injectionsröthe, je grösser und praller der Conjunctivalwulst ringsum die Hornhaut und je bedeutender die örtliche Temperaturzunahme ist. Insbesondere aber drohet jene Gefahr dann, wenn sich zu allen diesen Erscheinungen auffällige Symptome einer heftigen *Ciliarreizung*, intensive, über den Ausstrahlungsbezirk des Frontalnerven ausgebreitete, mit hochgradiger Lichtscheu, Thränenfluss und Lidkrampf gepaarte Schmerzen gesellen. Nicht selten schiessen dann an einer oder der anderen Stelle der Cornea, meistens aber am Limbus conjunctivalis, eine oder mehrere *herpetische Efflorescenzen* auf, welche sich rasch in *secundäre Geschwüre* von grösserer oder geringerer Ausbreitung umwandeln und arge Zerstörungen begründen. Häufiger aber trübt *sich gleich anfangs ein Theil der Hornhaut*, am gewöhnlichsten die *Oberfläche* zuerst, indem das Epithel sich auflockert, eine grauliche Farbe annimmt und durch Abstossung einzelner Zellenhäufchen ein rauhes Ansehen gewinnt. Alsbald greift dann die Trübung in die Tiefe, ihre Farbe weicht mehr ins Gelbe und binnen kurzem ist ein *Abscess* oder ein *Geschwür* zu Stande gebracht, welche rasch nach allen Richtungen hin sich vergrössern und in Bezug auf ihre misslichen Folgen ganz mit *primär* entwickelten, von Blennorrhoe also unabhängigen Abscessen und Geschwüren übereinkommen.

Bei den *höchsten Intensitätsgraden* des Processes mit *pyorrhoischem* Charakter des Productes droht übrigens noch eine *andere* Form der *Hornhautaffection* und zwar die allergefährlichste, da sie in der Regel unaufhaltsam zum Ruine der Cornea und damit auch des ganzen Auges führt. Sie kann *von jedem Punkte* der Hornhautoberfläche ausgehen. Meistens aber beginnt der entzündliche Zerstörungsprocess an einem Punkte der *unteren* Hornhautperipherie. Das Epithel trübt sich an jener Stelle und stösst sich ab, einen kleinen Substanzverlust setzend, der allmälig tiefer greift, während er an dem Rande der Hornhaut rasch fortschreitet und verhältnissmässig langsam gegen das Centrum der Hornhaut hin weiter greift. Es entsteht auf diese Weise *eine mondsichelförmige Vertiefung oder Rinne*, welche in grösserem oder kleinerem Bogen die Cornealperipherie umsäumt, an der Ursprungsstelle immer am tiefsten und breitesten ist, im senkrechten Durchschnitte eine *äussere* fast rechtwinkelig abfallende, und eine *innere* sehr allmälig in die Tiefe sich senkende, grubig buchtige oder treppenförmige Wand darbietet, und deren Grund und Ränder mit einem an Detritus sehr reichen *eiterigen* Producte infiltrirt und bedeckt sind.

Es ist wahrscheinlich, dass dieser Verschwärungsprocess in einem näheren causalen Bezuge zu *dem pyorrhoischen Secrete als solchem* stehe und durch eine Art *katalytischer Einwirkung* desselben auf die Hornhautsubstanz hervorgerufen oder wenigstens begünstiget werde.

Es spricht für eine solche Ansicht der Umstand, dass die mondsichelförmigen Geschwüre fast ausschliesslich *nur bei der Pyorrhoe* und der ihr am nächsten verwandten Diphtheritis, kaum jemals aber bei Blennorrhoen mit ausgesprochen *schleimiger* Productbasis beobachtet werden, obwohl bei letzteren bis auf die verschiedene *Qualität* der Secrete alle anderen Erscheinungen dieselben sind. Weiters lässt sich als ein stützender Grund anführen, dass die Zerstörung immer von der

Oberfläche beginnt und allmälig in die Tiefe greift und dass der Process in der Regel von dem tiefstgelagerten Punkte jener Rinne ausgeht, welche durch die wallartig aufgetriebene Conjunctiva bulbi im Verein mit der Hornhautperipherie gebildet wird, also von dem unteren, oder unteren und äusseren Umfange der Hornhaut, wo sich das Secret am leichtesten in grosser Menge sammeln und auf das Cornealgefüge einwirken kann.

Einmal begonnen, schreitet der Process meistens rasch vorwärts. Namentlich ist dieses dann zu fürchten, wenn der Hornhautrand gleich in den *ersten* Stadien der Krankheit zu leiden beginnt, und wenn die Pyorrhoe nach Entwickelung eines solchen Substanzverlustes nicht rasch ihren Charakter zum Guten wendet. Da wird meisthin der *grösste Theil* oder die *gesammte* Hornhaut zerstört. Beginnt die Verschwärung erst, nachdem der Process an Intensität bereits abgenommen hat, so kann man eher auf Erhaltung der Cornea rechnen.

Die weiteren Folgen der mondsichelförmigen Geschwüre sind ausgebreitete, bei stattgehabtem Durchbruche mit vorderen Synechien gepaarte *Narben*, welche das Sehvermögen mehr weniger beeinträchtigen oder wohl auch gänzlich vernichten. Es trägt hierzu nicht selten der Umstand wesentlich bei, dass die den Substanzverlust ersetzende Narbe unter allmäliger Schrumpfung den von ihr umschlossenen Hornhautlappen abflacht oder, indem sie dem intraocularen Drucke nachgibt und ausgedehnt wird, die Hornhautmitte hervortreten macht und ihr eine falsche Krümmung gibt (S. 138).

Erfolgt ein *Durchbruch der Cornea*, so entleert sich wohl auch die Linse und ein Theil des Glaskörpers. Das Resultat ist dann gewöhnlich *Phthisis bulbi*. Um so gewisser geschieht dieses wenn, was ziemlich häufig der Fall ist, der bisher verschont gebliebene Cornealtheil sich *nachträglich infiltrirt* und verschwärt, oder der in weitem Bogen abgetrennte Hornhautlappen *brandig abstirbt*.

In seltenen Fällen, namentlich bei exquisit sthenischem Charakter der Entzündung und höchstgradiger Spannung der Theile, *stirbt die Hornhaut gleich von vorneherein ihrer ganzen Ausdehnung nach ab*, wird trübe und verwandelt sich in einen graulichen schmierigen Brei, welcher bisweilen eine Zeit lang der Iris auflagert, in der Regel aber unter dem Drucke der Bulbuscontenta und mit diesen ausgestossen wird, worauf der Augapfel phthisisch zu Grunde geht.

2. Weiters kömmt als ein sehr gewöhnlicher Ausgang der Blennorrhoe *das Trachom* in Betracht. Sehr oft lassen sich die dem Trachom charakteristischen Bindehautrauhigkeiten schon sehr frühzeitig, *im Höhestadium* des Schleimflusses, nachweisen, das Trachom entwickelt sich unter den Erscheinungen einer Blennorrhoe. In anderen Fällen jedoch wuchern jene Granulationen erst in den *späteren* Stadien der Ophthalmie auffällig hervor, das Trachom lässt sich im eigentlichen Wortsinn als ein *Ausgang* der Blennorrhoe bezeichnen.

3. Ausserdem zählen zu den Ausgängen der Blennorrhoe noch *der Vorfall des oberen Lides* und das *Ectropium des unteren oder beider Augendeckel*.

Der Vorfall (*Ptosis*) *des oberen Lides* resultirt einerseits aus der Schwellung der oberen Uebergangsfalte, welche macht, dass das verdickte obere Lid nur schwer oder gar nicht zwischen das Orbitaldach und die Bulbusoberfläche emporgezogen werden kann. Andererseits ist die bedeutende Zunahme an Volum und Gewicht im Spiele, welche das Lid im Ganzen und in allen seinen constituirenden Theilen, einschliesslich des Knorpels und der äusseren Decke, erleidet. Endlich liegt ein wichtiger Factor in dem Umstande, dass der Knorpel unter dem Drucke

der von hinten andrängenden chemotischen Bindehautwülste und wegen der mit der Wucherung seiner Elemente einhergehenden Erweichung nach allen Richtungen stark *ausgedehnt* wird, und zwar oft in dem Grade, dass das Lid selbst nach dem Sinken der chemotischen Geschwulst sich nicht mehr dem Bulbus anschmiegen kann, sondern in Gestalt eines schlaffen Vorhanges an ihm herabhängt.

Die Ectropien entstehen nicht selten während dem Verlaufe der Blennorrhoe, lassen sich aber leicht wieder zurückbringen und werden so in der Regel gehindert, in die *ständige* Form überzugehen, was leicht geschieht, wenn die Rücklagerung des umgestülpten Lides versäumt wird. *Die Umstülpung* des Lides erfolgt meistens durch ungeschickte Hantirung des Kranken oder seiner Wärter, bisweilen aber auch selbständig. Indem die Conjunctiva bulbi und der Uebergangstheil mächtig aufschwellen, werden die Lider nach aussen hervorgetrieben und bedeutend gespannt. An den *Lidrändern* ist — wegen der Resistenz des Knorpels und der ihn nach innen und aussen an den Orbitalrand anheftenden Ligamente — der Widerstand am grössten, daher dieselben weniger hervorgebaucht werden, als die *Flächen* der beiden Augendeckel. Die Folge ist, dass die Lidgeschwulst durch die tief einschneidenden Tarsalränder in zwei mächtige ovale quergelagerte Wülste abgetheilt erscheint. Hat nun der übermässig geschwollene Uebergangstheil der Bindehaut einmal Gelegenheit, zwischen den Bulbus und den einschneidenden Lidrand zu gelangen, so wird er leicht unter dem mächtigen, von aussen her auf ihn wirkenden Druck aus der Lidspalte hervordringen und, indem er die am Knorpel festhaftende Lidbindehaut mitreisst, diesen umstülpen. Nun wirkt der *vom Lidrande* ausgehende Druck auf die *Basis* der nach aussen gedrungenen Geschwulst, die in ihr ziehenden Gefässe werden comprimirt, sohin Stauungen des Blutes begründet und damit auch eine Vergrösserung der Geschwulst durch seröse Ausschwitzungen veranlasst. Die Reposition wird daher immer schwieriger und zuletzt wohl auch ganz unmöglich. Namentlich ist dieses der Fall, wenn der Tarsus selber in auffälligerem Grade mitleidet, erweicht und allmälig ausgedehnt wird. Dann kann das Lid auch nach Abnahme der Bindehautgeschwulst und nach künstlicher Reposition seine normale Stellung nicht mehr behaupten.

Die Behandlung hat *die Uebertragung des höchst ansteckenden Secretes* auf andere bisher gesunde Bindehäute zu verhüten; das bereits ergriffene Auge durch *Fernhaltung aller weiteren Schädlichkeiten* unter die möglichst günstigen Lebensbedingungen zu versetzen und so den Ausgleich der vorhandenen Nutritionsstörungen thunlichst zu erleichtern; *die Gewebswucherung direct zu bekämpfen* und so jenen Folgen vorzubeugen, welche die Blennorrhoe zu einer gefürchteten Krankheit des Auges machen.

1. *In prophylactischem Interesse* muss *a.* bei *einseitiger* Erkrankung das *gesunde* Auge immer sorgfältigst durch einen vollkommen verlässlichen, hermetisch schliessenden Verband vor Ansteckung geschützt werden. Der gewöhnliche *Schutzverband* wird, namentlich bei unruhigen Kranken und während des nächtlichen Schlafes, zu leicht *verschoben* und ausserdem ist der Flanell und die Charpie für grössere Mengen dünnflüssiger Producte zu leicht permeabel, als dass der Erfolg damit verbürgt sein könnte. Dagegen gewährt der sogenannte *hermetische* oder *Collodiumverband* (*Graefe*), wenn er gut angelegt wird, volle Sicherheit und ist darum *dringend zu empfehlen*. Zu diesem Ende werden die geschlossenen Augendeckel mit kleinen lockeren Charpieballen dick belegt und die umgebenden Vertiefungen ausgefüllt, auf dieses Polster eine Wachstaffetdecke und hierüber noch eine doppelte Leinwand gelegt, welche vordem in ein Oval von entsprechenden Durchmessern zugeschnitten und, wo sie Falten wirft, vom Rande her eine Strecke weit gespalten worden ist. Passt alles gut, so sind die Ränder der Linnendecke mittelst Collodium auf mehre Linien Breite *ringsum* sorgfältig an die äussere Haut der Stirne, Schläfe, Wange und der Nasenwand zu kleben, damit *nirgends* auch nur eine kleine Oeffnung bleibe, und endlich

die *Oberfläche* des Verbandes mehrmals mit Collodium zu bestreichen, so dass ein steifer Panzer das Ganze abschliesst. Man kann diesen Verband täglich oder alle 2 Tage an der Seite lüften, um sich von dem Zustande des Auges zu überzeugen und, falls dieses seine Integrität bewahrt hat, wieder ankleben.

Der Rath, statt des Collodiumverbandes eine *gläserne*, genau anschliessende Schale über dem gesunden Auge zu befestigen und so neben vollem Schutze den *Gebrauch* des betreffenden Bulbus zu ermöglichen (*Snellen*), ist kaum praktisch. Die reichlichen Dünste, welche der Bindehaut und Cutis entströmen, werden hier nämlich nicht wie beim Collodiumverband durch Charpie aufgesaugt und können an sich dem Auge gefährlich werden, Katarrhe etc. erzeugen; während anderseits ein grosser Theil derselben sich an der inneren Wand der Schale niederschlägt und den Hauptvortheil der ganzen Methode, den Fortbestand eines gewissen Grades von Sehvermögen, zu nichte macht.

Als ein Ersatzmittel verdient die *Aqua Chlori* ihrer desinficirenden Eigenschaft wegen Erwähnung. Wo der hermetische Verband aus irgend einem Grunde nicht verwendbar ist, kann der Charpiebausch eines gewöhnlichen Schutzverbandes damit getränkt werden. Wo auch dieser nicht zulässig ist z. B. bei kleinen Kindern und nachlässiger Wartung, gewähren *Ueberschläge* mit verdünnter Aqua Chlori doch *einigen* Schutz (*Graefe*). *Einträufelungen* in den Bindehautsack sind wegen der reizenden Wirkung des Mittels bei *gesundem* Auge kaum räthlich.

b. Die *Umgebung des Kranken* muss vor jeder unnöthigen Berührung des Kranken und der von ihm benützten Gegenstände gewarnt werden. Dem Wartpersonale ist an das Herz zu legen, dass es sich nach den erforderlichen Hilfeleistungen jedesmal die Hände auf das sorgfältigste mit Seife oder Aqua Chlori wasche und überhaupt jede Berührung der eigenen Augen vermeide. Die Wäsche des Kranken, besonders die Bettwäsche, die Handtücher, Schnupftücher etc. dürfen erst nach eingehender Reinigung durch Kochen mit Seife oder Lauge von Anderen und auch von dem Kranken wieder in Gebrauch gezogen werden.

c. Ist ein *Genitalientripper* vorhanden, so muss derselbe nach den dafür bestehenden Regeln möglichst schnell beseitigt werden. Der Kranke muss vor überflüssigen Berührungen seiner Geschlechtstheile gewarnt und angewiesen werden, nach jeder nothwendigen Hantirung an der genannten Stelle seine Hände sorgfältigst zu reinigen. Es ist dieses nothwendig, um *neuen* Ansteckungen vorzubeugen; denn nichts ist gefährlicher, als eine Recidive der Blennorrhoe und diese wird factisch nicht ganz selten durch neuerliche Uebertragungen des Trippercontagiums bedingt.

d. Ist durch Zufall blennorrhoisches Bindehautsecret oder Tripperproduct auf eine gesunde Conjunctiva übertragen worden, so müssen alsogleich einige Tropfen einer Lösung von Höllenstein, von Sublimat, von Aqua Chlori etc. oder falls nichts anderes augenblicklich vorhanden wäre, von Kochsalz in den Bindehautsack eingeträufelt und dafür gesorgt werden, dass das Collyrium mit *allen* Punkten der Bindehaut in Berührung komme (S. 37). Folgt die Einwirkung dieser Mittel *direct* oder doch in *kürzester* Zeit der Uebertragung des Contagiums, so kann man mit Grund hoffen, die Krankheit werde nicht zum Ausbruch kommen. *Später* ist die Aussicht auf Erfolg nur mehr gering oder Null.

e. So lange die Krankheit die *blennorrhoische* Form darbietet, darf der Patient nicht das Bett verlassen. Man sorge *in Spitälern* dafür, dass nicht zu viele Individuen beisammen in einem Zimmer und nicht zu nahe an einander liegen. Das Krankenlocal muss so rein als möglich gehalten,

bestens gelüftet, wenig geheizt, durch Vorhänge und Lichtschirme vor grellem und ungleichmässigem Lichte geschützt werden. Der Kranke selbst muss körperlich und geistig möglichste Ruhe bewahren und überhaupt zur strengsten Augendiät angehalten werden.

2. *Die directe Behandlung* betreffend, ist wohl zu berücksichtigen, dass die Hauptgefahr der Blennorrhoe in einer *Fortpflanzung* der Entzündung von der Bindehaut auf die *Hornhaut* bestehe, und dass diese Fortpflanzung des Processes um so leichter erfolge, je grösser die Intensität des letzteren ist, dass die Theilnahmschaft der Cornea demnach auch durch alles begünstiget werde, was den entzündlichen Process auf einer gewissen Höhe zu erhalten oder darüber hinaus zu steigern im Stande ist. *So lange die Erschlaffung der Bindehaut nicht ganz entschieden nachzuweisen ist,* muss darum die Behandlung der Blennorrhoe eine überwiegend *antiphlogistische* sein und diese soll um so energischer gehandhabt werden, je mehr der *sthenische* Charakter der Entzündung hervortritt. Die vorzüglichsten Mittel hierzu liegen in *strenger antiphlogistischer Diät,* in *örtlicher Wärme- und Blutentziehung.*

a. Behufs der *örtlichen Wärmeentziehung* sind fleissig gewechselte *Eisüberschläge* allen anderen Mitteln vorzuziehen und nur im Nothfalle durch Ueberschläge von in kaltes *Wasser* getauchten Leinwandcompressen zu ersetzen. Bei sehr hohen Intensitätsgraden der Entzündung sind sie Tag und Nacht ununterbrochen fortzusetzen, bis die örtliche Temperatur der Augengegend auf das normale Mass herabgesunken ist. Bei weniger hohen Intensitätsgraden des Processes genügen *zeitweilige* Applicationen vollständig, ja eine übermässige Wärmeentziehung kann sogar Schaden bringen (S. 16).

b. Die örtlichen Blutentziehungen sind besonders vor und während den Exacerbationen des Processes von günstigem Erfolge und daher möglichst auf diese Zeiten zu sparen. Wo indessen die entzündliche Röthe eine sehr lebhafte, die Geschwulst sehr gross, hart und gespannt, überdies auch sehr heiss ist, wo die entzündlichen Schmerzen überaus heftig sind und die energische Anwendung der Kälte sich ungenügend erweiset, um jene Erscheinungen rasch in auffallender Weise zu mildern: wird man die Exacerbationen nicht abwarten dürfen, sondern in Berücksichtigung der Leiden des Kranken und der Gefahr, welche die Hornhaut läuft, *ohne weiters* zur Application einer ausgiebigen Zahl von Blutegeln schreiten und selbe nach Bedarf auch öfters wiederholen.

c) Erscheint die Gefahr sehr dringend, so thut man wohl, einen *horizontalen Schnitt in die äussere Lidcommissur* durch die äussere Decke, den Muskel und die Fascie hindurch zu führen, die *Bindehaut* aber zu *schonen,* um der Entstehung von Ectropien nicht gar zu günstige Bedingungen zu liefern (*Graefe*).

Indem durch einen solchen, mehrere Linien langen und tiefen Schnitt mehrere arterielle und venöse Aeste getroffen werden, ist die Blutung meistens eine sehr reichliche, kann indessen leicht nach Bedarf sistirt werden. Andererseits wird durch die Trennung der äusseren Commissur *der Druck* wesentlich vermindert, welchen die geschwollene Conjunctiva und zum Theil auch der Augapfel von Seite der vor Erweichung des Knorpels sehr wenig ausdehnbaren Lider und des Orbicularmuskels auszuhalten haben. Dass Erleichterung der Circulation durch directe Entleerung von Blut und durch Verminderung eines übermässigen äusseren Druckes die Lebensbedingungen kranker Theile namhaft bessert, sohin dem Ausgleiche vorhandener Störungen in sehr hohem Grade zu gute kömmt, ist männiglich

bekannt und dürfte auch bei sehr intensiven Blennorrhoen mit praller Spannung der Theile ihre Wirkung nicht versagen.

Am meisten Ursache wird man haben, dieses Mittel zu *versuchen, wenn schon die Hornhaut beginnt, sich stellenweise zu trüben* oder gar *Geschwüre* vorhanden sind, welche bei der Intensität des gegebenen Entzündungsprocesses rasche Ausbreitung und Zerstörung der Cornea in weitem Umkreise drohen.

Die früher sehr warm empfohlenen *Scarificationen* und *Ausschneidungen* der chemotischen Augapfelbindehaut sind in ihren Heilwirkungen zum mindesten sehr unzuverlässlich und haben den Uebelstand, dass sich an den Wundflächen nachträglich gerne *Granulationen* bilden, welche weiterhin zu *Narben* schrumpfen und damit eine grosse Neigung zu fortdauernden Reizzuständen des Auges begründen, oft sogar zu unheilbarem Pannus u. s. w. führen.

d) Sind schon *tiefgreifende Hornhautgeschwüre* da, welche den *Durchbruch* drohen oder bereits *perforirt* haben, so gelten dieselben therapeutischen Regeln, welche bei *primären* Cornealulcerationen zu beobachten sind. *Paracentesen* jedoch und *Iridectomien* müssen im Verlaufe blennorrhoischer Processe *gemieden* werden, weil die entzündliche Reaction im Bereiche der Wundränder leicht *ausgebreitete* Verschwärungen veranlassen kann. Ausserdem wird durch den operativen Eingriff die energische Anwendung der von dem Grundleiden oft *dringend gebotenen reizenden* Mittel bedenklich gemacht.

e) *Innerliche Mittel* kann man ohne alle Besorgniss bei Seite lassen. Leicht säuerliche Getränke, Tisanen mit Nitrum u. s. w. werden indessen bei stärkerem Fieber mit Vortheil angewendet. *Mercurialien* sind zu meiden. Selbst energische Schmierkuren haben laut mehrfachen Versuchen keinen merklichen Einfluss auf den Verlauf von Blennorrhoen. Bei vorhandener *Stuhlverstopfung* genügen Klystiere und Eccoprotica. *Narkotische* Mittel nützen in der Regel so lange nichts, als die Intensität der Entzündung durch den antiphlogistischen Apparat nicht gebrochen ist. Ist dieses aber der Fall, so finden sie wohl nur selten mehr eine Anzeige.

3. Eine der *wichtigsten* Aufgaben bei der Behandlung der Blennorrhoe ist die *sorgfältigste Entfernung der Secrete*. Was aus der Lidspalte hervortritt, wird am besten mittelst eines Bäuschchens von feiner Leinwandcharpie aufgetupft, wo das *Wischen* strenge zu vermeiden ist, da es mit der Zeit leicht zu Excoriationen führt. *Der Bindehautsack* wird am schonendsten gereinigt, indem man bei horizontaler Lage des Kranken einen Strom kalten Wassers darauf leitet.

Laues Wasser verträgt der Kranke nicht, so lange man noch kalte Umschläge macht, wegen dem grellen Temperaturwechsel. Am besten ist es, den Strom durch einen nahe über dem Auge gehaltenen und durch Druck *allmälig* entleerten, mit reinem Wasser getränkten, reinen Badeschwamm zu erzeugen. Das *Ausspritzen* des Bindehautsackes ist für den Manipulirenden sehr gefährlich, da leicht der Strom in dessen Auge zurückprallen kann. Uebrigens *reizt* es auch zu sehr.

Damit der Strom *alles* Secret entfernen könne, ist es nothwendig, die Uebergangsfalte durch Abziehen des einen und des anderen Lides und durch jeweilige Richtung des Auges nach der entgegengesetzten Seite bloszulegen, d. h. um die untere Hälfte des Uebergangstheiles zu bespülen, muss das untere Lid abgezogen werden und der Kranke das Auge thunlichst nach oben kehren. Bei Vernachlässigung dieser Vorsicht bleibt die Reinigung stets eine unvollkommene.

Solche Ausspülungen dürfen indessen *nicht gar oft* vorgenommen werden, da zu vieles Manipuliren reizt und die Entzündung steigert. Es sind

im Allgemeinen 5—6 Ausspülungen binnen 24 Stunden gerade das rechte Mass. Bei einem *emsigeren* Vorgehen vergrössern sich meistens die Wülste, werden praller, heisser und gegen jede Berührung überaus empfindlich, so dass die fernere Hantirung auf grosse Hindernisse stösst und oft auch der Zustand in augenscheinlicher Weise *verschlimmert* wird.

Haben sich in Folge von nachlässiger Wartung des Kranken *Krusten an den Lidern und Wangen* gebildet, so sind dieselben durch Umschläge von *kaltem* Wasser aufzuweichen, ehe sie abgetupft werden. Nur wenn man die kalten Umschläge bereits aufgegeben hat, kann hierzu *laues* Wasser benützt werden. Sind *Excoriationen* entstanden, so sind *Fetteinreibungen* dagegen anzuempfehlen.

Bei Blennorrhoen milderen Charakters mit ausgesprochen schleimiger Productbasis thut man während dem *Steigen* der Entzündung und im *Höhestadium* derselben gut, sich auf *strenge Antiphlogose*, wie sie oben vorgezeichnet wurde, und auf derlei *Ausspülungen mit Wasser zu beschränken.* Adstringirende, caustische und überhaupt alle *reizenden* Mittel finden unter solchen Umständen *keine* vernünftige Anzeige und sind tausendfältigen Erfahrungen nach weit eher schädlich als nützlich; sie lassen sich erst *dann* mit grossem Vortheile anwenden, wenn die entzündete Bindehaut alle Zeichen der *Erschlaffung* darbietet.

Bei den eigentlichen Pyorrhoen jedoch, wo die *katalytische* Kraft des Productes mit in Betracht kömmt, könnten Ausspülungen mit *Wasser* den schädlichen Einwirkungen des Secretes auf die Hornhaut nur dann wirksam vorbeugen, wenn sie in *sehr kurzen* Zwischenpausen Tag und Nacht wiederholt würden, was aber, wie schon erwähnt wurde, niemals vertragen wird, wenn es auch ausführbar wäre. Man ist also geradezu auf Mittel angewiesen, welche durch *chemische* Alteration der oberflächlichsten Zellenstrata die *Quelle* der pyorrhoischen Ausscheidung *eine Zeit lang* stopfen und dadurch dem Arzte Gelegenheit geben, in den Zwischenzeiten mit aller Energie der *Antiphlogose* obliegen zu können.

Als solche Mittel kann man ausser dem Höllenstein den *Sublimat*, den *Alaun*, den *Kupfer-* und *Zinkvitriol* etc. verwenden. Alle haben ausser ihrer zerstörenden Wirkung noch eine andere, *adstringirende*, vermöge welcher sie die Gefässwände und wohl auch das Bindegewebe zu leichten Contractionen bestimmen, die Materialzufuhr und auch den Umsatz der organischen Stoffe erschweren und verlangsamen, daher auch die Production selbst in Bezug auf Qualität und Massenhaftigkeit beeinflussen. Man zieht jedoch den Höllenstein allen übrigen Mitteln vor, da er eine grosse chemische Kraft besitzt und am wenigsten reizt, indem sich seine Wirkung auf die Oberfläche beschränkt; während die übrigen Mittel, wenn sie in stärkeren Lösungen angewendet werden, sehr in die Tiefe wirken und darum leichter heftige Reizzustände begründen, welche besonders mit Rücksicht auf die Cornea möglichst vermieden werden sollen.

Am meisten empfehlen sich *während und vor dem Höhestadium eigentlicher Pyorrhöen schwache Collyrien* von 1—3 Gran *Höllenstein* auf Eine Unze Wasser. Damit sie ihren Zweck erfüllen, müssen sie *jedesmal unmittelbar nach dem Ausspülen* des Conjunctivalsackes mit Sorgfalt *eingeträufelt* werden. Es soll dabei das in die geöffnete Lidspalte gebrachte Augenwasser unter starker Abziehung und Bewegung der Augendeckel in alle Falten der Bindehaut geleitet und so lange über dem Conjunctivalsacke stehend erhalten werden, bis seine Trübung nicht mehr zunimmt. Alsdann kann vorsorglich noch etwas von dem Collyrium nachgeschüttet werden. Trübt sich diese zweite Dosis nicht mehr, so lässt man die Lidspalte schliessen und energisch kalte Ueberschläge anwenden, bis die

Umstände eine Wiederholung des geschilderten Reinigungsverfahrens nothwendig machen.

Thatsächlich lassen sich auch die Einträufelungen schwacher Höllensteinlösungen nicht von dem Vorwurfe gefährlicher Reizwirkung lossprechen. Es muss vielmehr zugestanden werden, dass diese Reizwirkung bei ausgesprochen sthenischem Charakter der Pyorrhoe sehr gewichtig in die Wagschale falle und in hohem Grade verderblich werden könne. Insbesondere scheint dabei die nur schwer zu vermeidende chemische Einwirkung des Mittels auf die Cornea in Betracht zu kommen, indem durch theilweise Zerstörung des Epithellagers die Hornhaut ihres natürlichen Schutzes beraubt wird und sowohl von dem pyorrhoischen Secrete, als von den späteren Einträufelungen der Höllensteinlösung empfindlicher getroffen werden muss.

In richtiger Würdigung dessen haben Manche die Höllensteinlösungen in der Form von *Collyrien* ganz verlassen. Statt deren *bestreichen* sie die pyorrhoische Bindehaut täglich 1—2 Mal mit *Nitras argenti in Substanz*, oder mit *mitigirtem Lapis infernalis*; oder sie *bepinseln* selbe mit *starken Höllensteinlösungen* nach der bei Trachom üblichen Weise. Es lässt sich nicht läugnen, dass bei solchem Verfahren unter Anwendung gehöriger Vorsicht die Hornhaut vor directer Beschädigung gesichert werden könne. Es steht aber auch fest, dass die enorme Geschwulst der Lider, die Unmöglichkeit ihrer Umstülpung sowie die Grösse und Prallheit der Conjunctivalwülste einer Bestreichung *sämmtlicher* Theile der Bindehautoberfläche kaum zu bewältigende Hindernisse in den Weg legen; dass durch Bestreichung also das vorgesteckte Ziel nur *theilweise* erreicht werden könne. Es haben diese Aetzungen übrigens auch noch directe Nachtheile. Abgesehen davon, dass bei Verwendung des Lapis infernalis in Substanz vermöge dessen Zerfliesslichkeit die Einwirkung *in die Tiefe* nicht nach Wunsch beschränkt werden kann und dass durch eine zu starke Cauterisation leicht der Grund zur Entwickelung ausgedehnter Narben in der Bindehaut und damit zu schweren Folgeübeln gelegt wird, kömmt die *mechanische* Reizwirkung der durch stärkere Cauterisationen gesetzten *Schorfe* in Betracht. Diese Schorfe sind um so dicker und steifer, sie entfalten daher eine um so grössere mechanische Reizwirkung, je kräftiger das Aetzmittel gehandhabt wurde. Es liegt nun aber auf der Hand, dass diese Reizwirkung in ihren Folgen desto bedenklicher sein müsse, je höhere Intensitätsgrade der entzündliche Process jeweilig beurkundet und dieses zwar ganz abgesehen davon, dass mit der Grösse der Geschwulst und der Spannung der Lider der von den Schorfen ausgeübte Druck und die Schwierigkeit wächst, die Schorfe durch Bewegungen der Augendeckel rasch abzustossen und die Dauer ihrer Einwirkung auf ein Kleines zu beschränken.

Es lässt sich daraus schon auf theoretischem Wege der Schluss ziehen, dass die Vortheile, welche kräftige *Aetzungen* bieten, durch die Nebenwirkungen der erzeugten Schorfe wesentlich vermindert, wenn nicht aufgehoben werden. Es spricht aber auch die *Erfahrung* für die Richtigkeit dieser Deduction. Wirklich haben der Zahl nach ausreichende und vorurtheilsfreie Versuche mit Sicherheit herausgestellt, dass den eigentlichen *Aetzungen* bei *sthenischem* Charakter der Pyorrhoe *kein* Vorzug vor den Einträufelungen *schwacher* Höllensteinlösungen gegeben werden dürfe; vielmehr neigte sich bisher die Wage entschieden zu Gunsten der letzteren.

Es geht aus allem dem hervor, dass der Höllenstein, so vortrefflich er seine Aufgabe als *zerstörendes* und *adstringirendes* Mittel löst, vermöge seiner Reizwirkung einer Hauptindication, der energischen Bekämpfung des Entzündungsprocesses als solchen, geradezu entgegentritt und darum *in gewissem Sinne als Schädlichkeit* betrachtet werden müsse. Es lässt sich diese Schädlichkeit durch um so kräftigere Handhabung der Antiphlogose und durch mechanische Beförderung der Schorfablösung wohl vermindern, aber nicht beseitigen. Dadurch wird die Anwendung des Höllensteines in jeder beliebigen Form um so misslicher, je grösser die Intensität des entzündlichen Processes jeweilig ist. In der That findet man gar oft die Gefahr einer Fortpflanzung des Entzündungsprocesses auf das Aeusserste vorgeschritten, es bedarf nur mehr einer kleinen Steigerung des letzteren, um den gefürchteten Ausgang in Abscess- und Geschwürbildung an der Cornea einzuleiten. Unterlässt man aber im Interesse der Antiphlogose die Zersetzung der pyorrhoischen Producte, so steigt die Gefahr, welche die Cornea von Seite des eitrigen Secretes läuft, und es währt nicht lange, so beginnt die Peripherie derselben sich zu trüben, zu zerfallen, die Cornea geht ebenfalls zu Grunde. Indem man

also einer Gefahr ausweicht, geht man der anderen ebenso grossen entgegen. Hierin liegt der Grund der berüchtigten Verderblichkeit der Pyorrhoe, der behandelnde Arzt bewegt sich bei sthenischem Charakter des Processes in einem höchst misslichen Dilemma, aus dem er sich oft bei grösster Umsicht und Aufmerksamkeit kaum herauszuwinden vermag.

In Anbetracht dieser höchst ungünstigen Verhältnisse wurde der Versuch gemacht, den Höllenstein in *starken* Lösungen, von 10—30 Gran auf die Unze Wasser, blos *von aussen her* auf die geschlossenen Lider wirken zu lassen, indem man bei Vernachlässigung von Eisumschlägen Charpiebäuschchen mit jenen Solutionen tränkte und diese unter 3—5maliger täglicher Erneuerung mittelst einer Flanellbinde über den Lidern befestigte. Es ist dieses ein Verfahren, welches schon vor einer Reihe von Jahren vielfach in Anwendung gezogen wurde und sich eines hohen Rufes erfreute. Auf Grundlage neuerer Versuche kann man indessen nur sagen, dass dasselbe in seinen Erfolgen gegen die übrigen Behandlungsweisen wohl nicht wesentlich zurückzustehen scheine, dass es bei Erwachsenen aber auch keine sonderlichen Vortheile biete.

4. *Treten die entzündlichen Erscheinungen mehr zurück und ist die Erschlaffung bereits deutlich,* ist die entzündliche Röthe blässer geworden oder gar durch ein mächtiges Stratum trüber Zellen an der Oberfläche der Bindehaut ins Graue oder Graugelbliche nuancirt, ist die Geschwulst mehr weich, schlaff, ihre Temperatur nur wenig erhöht und die Secretion noch immer eine sehr reichliche: so ist auch bei *Blennorrhoen milderer Art* mit *schleimiger* Productgrundlage die Zeit gekommen, zu den *Adstringentien* überzugehen. In der Regel fährt man da am besten mit täglich ein, höchstens zwei Mal wiederholten *Bestreichungen der Bindehaut* mit einer Lösung von 5—10 Gran *Höllenstein* auf die Unze Wasser (S. 39). Im Anfange ist dabei grosse Vorsicht nothwendig und namentlich auf das Sorgfältigste zu beobachten, ob in Folge des Mittels die Entzündung nicht wieder *steigt.* Ist dies der Fall, so muss vorläufig sogleich wieder zu dem *entzündungswidrigen* Verfahren zurückgekehrt werden.

Bei der pyorrhoischen Form besteht nach dem Eintreten des Erschlaffungszustandes die Gefahr der *Katalyse* ungeschwächt fort, wenn das Product eben seine Qualität nicht ändert und flüssig bleibt. Die Gefahr der chemischen Einflussnahme auf die Cornea tritt dann mit ihren Anforderungen an die Therapie um so dringender hervor, je weniger bedrohlich die Nebenwirkungen geworden sind, welche die zersetzenden Mittel zu entfalten pflegen. Das *entzündungswidrige* Verfahren bleibt nichtsdestoweniger nach wie vor geboten, doch rechtfertiget der Zustand nicht mehr eine so energische Durchführung desselben, *die Caustica beginnen den Vorrang zu behaupten.*

Bei *sehr auffälliger Erschlaffung* der Conjunctiva, *sehr reichlicher Secretion* pyorrhoischer Producte und *mächtiger Entwickelung des oberflächlichen Zellenstratums* thut man darum gut, statt der schwachen Lösungen Collyrien von 5—10 Gran Höllenstein auf die Unze Wasser zu *Einträufelungen* nach der vorhin geschilderten Methode zu verwenden.

Tritt in der Folge die Secretion etwas zurück, bedarf es längerer Zeit, um damit der Bindehautsack sich wieder mit pyorrhoischen Secreten fülle, so ist die *Zahl* der Einträufelungen nach Bedarf zu beschränken und ausserdem die Concentration des Collyriums zu vermindern. Die Aufgabe dieser Mittel ist ja eben nur, das freie pyorrhoische Secret und die oberflächlichsten Zellenstrata zu zerstören und ausserdem zu adstringiren. Wo eine *schwächere* Lösung zu diesem Zwecke genügt, soll schon darum

eine *stärkere* nicht angewendet werden, weil sie im Verhältnisse zu dem Quantum überschüssig bleibenden Höllensteins die Hornhaut und Bindehaut selbst angreift.

Es darf der praktische Arzt den Umstand niemals aus den Augen verlieren, dass der pyorrhoische Process ein sehr wandelbarer ist, dass die Höhe der Entzündungserscheinungen, die Qualität und Quantität der Secrete sehr häufig in kurzer Zeit mannigfaltig wechseln und sohin auch die Indicationen in kurzem andere sein können. Was des Morgens angezeigt ist, kann des Mittags contraindicirt und Abends wieder dringendes Bedürfniss sein. Es geht daraus hervor, dass es nicht genüge, den Kranken täglich 1—2 Mal zu besuchen, für einen halben oder ganzen Tag im vorhinein zu ordiniren und die Ausführung der Befehle wohl gar unvernünftigen Wärtern anzuvertrauen. Wer so verfährt, wird nur schlechte Resultate erleben. Es ist dringend nothwendig, den Kranken *häufig* zu sehen, alle Umstände genau zu erwägen, darnach die Indication zu stellen und mit grösster Sorglichkeit die Mittel selbst in Anwendung zu bringen.

Gewinnt dann das Secret ein besseres Aussehen, wird es dem eitrigen *Schleime* mehr und mehr ähnlich, so ist zu täglich 1—2maligen *Bestreichungen* der Bindehaut mit 5—10granigen *Höllensteinlösungen* überzugehen und dieses Verfahren bei passendem Verhalten des Kranken bis zur Heilung fortzusetzen.

5. *Hat sich ein Lid umgestülpt*, so muss es alsogleich reponirt werden. Meisthin wird es ein *unteres* Lid sein, *welches* die Zurückbringung in die normale Lage verlangt. Man fasst zu diesem Ende ein Büschel der Cilien, zieht den Lidrand weitmöglichst ab und stopft, während man denselben in die Höhe der Lidspalte emporhebt, mit dem Zeigefinger der andern Hand den geschwulstähnlich hervortretenden Uebergangstheil über den Lidrand weg zwischen die Oberfläche des Bulbus und des Lidknorpels hinein. Ist die Geschwulst unter das Niveau des emporgehobenen und vom Bulbus abgezogenen Lidrandes getreten, so lässt man das Lid aus, es schnellt mit Leichtigkeit in seine normale Stellung und hält vermöge der Spannung des Lidrandes den Tumor von dem weiteren Vortreten ab.

Ist indessen *der Tarsus erweicht* und in horizontaler Richtung *verlängert*, so kann der Lidrand den gewulsteten Uebergangstheil nicht mehr zurückhalten, das Lid sinkt immer wieder in seine frühere abnorme Lage zurück. Dann muss mit aller Energie die *Behandlung der Blennorrhoe* fortgesetzt und das Lid einstweilen in seiner falschen Lage belassen werden, da alle Verbände behufs der Fixation des Lides zum Schaden ausschlagen würden. *Ist die Secretion aber zurückgetreten*, so muss man sogleich die *Reposition* vornehmen und durch einen geeigneten *Verband* das Lid fixiren. Verklebungen der Lidspalte durch lange und bei 2‴ breite Streifen englischen Pflasters reichen oft aus, um dem Lide seine normale Stellung zurückzugeben. *Sicherer* wird man indessen fahren, wenn man einen wulstförmigen Charpiebausch auf die Fläche des in die richtige Lage zurückgestülpten Lides auflegt, diesen Wulst und das andere Lid durch einen mehr flachen Bausch von Charpie deckt und Alles durch eine Flanellbinde fixirt. Bisweilen reichen wenige Tage hin, um unter der Anwendung des Druckverbandes das Lid in seine normale Stellung zurückkehren und den Bindehauttumor schwinden zu machen.

Immerhin jedoch bleibt gerne eine *beträchtliche Erschlaffung des Lides und der Bindehaut, häufig auch eine trachomatöse Aufwulstung* der letzteren,

zurück. Um sie zu beseitigen, dienen tägliche Bestreichungen der Conjunctiva mit Kupfervitriolkrystallen oder mit mittelstarken Lösungen von Höllenstein nach der bei Trachom üblichen Weise.

Quellen: *Eble*, Ueber den Bau und die Krankheiten der Bindehaut. Wien. 1828. S. 92, 164, 168, 170, 174, 186, die sog. contag. o. egypt. Augenentzündung. Stuttgart. 1839. S. 89. — *Piringer*, Die Blennorrhoe am Menschenauge. Graz. 1841, S. 7, 14, 40, 46, 57, 66, 74, 77, 82, 86, 89, 93, 110, 112, 159, 177, 198, 202, 230. 245, 288, 293, 297, 303, 312, 324, 350, 352, 354, 367, 380. — *Gulz*, die sog. egypt. Augenentzündung. Wien. 1850. S. 32, 49, 58, 62, 65, 74. — *Arlt*, Die Krankheiten des Auges I. Prag. 1851. S. 18, 40, 42, 43, 79, 83. — *Stellwag*, Ophth. II. S. 782, 784. — *Frank* und *Marston*, kl. Monatbl. 1863. S. 124. — *Eiselt*, Zeitschrift der Wien. Aerzte. 1861. Wochenblatt. S. 97. — *Graefe*, Deutsche Klinik. 1864. S. 79, A. f. O. I. 1. S. 168, 171, 199, 206, 212, 215, 219, 221, 226, 236, II. 2. S. 242, VI. 2. S. 123, 124, 127, IX. 2. S. 122, X. 2. S. 191, 192, 196. — *Snellen*, kl. Mntbl. 1864. S. 394. — *Welz* ibid 1863, S. 502. —

4. Ophthalmoblennorrhoea infantum.

Vom *rein wissenschaftlichen* Standpunkte aus lässt sich der Augenschleimfluss der Kinder nicht wohl als eine *besondere* Form der Syndesmitis betrachten. Derselbe hat im concreten Falle nämlich bald die Bedeutung eines *Katarrhes*, bald die Bedeutung einer *reinen* oder zur *Diphtheritis* neigenden *Blennorrhoe*, bald charakterisirt er sich als ein unter der Form der Blennorrhoe auftretendes *Trachom*. *Im praktischen Interesse* jedoch ist eine Trennung der Ophthalmoblennorrhoea infantum erspriesslich, da die Eigenthümlichkeiten des kindlichen Organismus nicht nur die Symptomatologie, sondern auch den Verlauf und die Ausgänge, besonders aber die *Therapie*, wesentlich modificiren. Man kann *zwei verschiedene Formen* oder eigentlich *Grade* unterscheiden, die *katarrhalische* und die *blennorrhoische*. Es hängen dieselben jedoch durch zahlreiche Zwischenformen mit einander zusammen, es kommen in der Wirklichkeit häufig genug Fälle vor, welche sich sowohl dieser wie jener Form beizählen lassen.

Krankheitsbild. Das am meisten in die Augen springende Symptom ist die *Geschwulst der Theile*. Es ist dieselbe nur bei den niedersten Graden der Ophthalmie minder beträchtlich, in der Regel ist sie sehr gross, da die Zartheit und Lockerheit der kindlichen Gewebe *massenhaften* Ausschwitzungen sehr günstig ist. Die *Lider* treten daher selbst bei *leichteren* Fällen in Gestalt mächtiger Geschwülste über die Orbitalöffnung hervor, werden unbeweglich und die Lidspalte erscheint geschlossen. Oft schiebt sich sogar das *obere* Lid über das *untere* hinüber und deckt das letztere nahezu vollständig. Die *Lidbindehaut* zeigt sich meistens stark aufgequollen und gelockert. Der *Uebergangstheil* drängt sich beim Abziehen der Lider in Gestalt mächtiger Wülste aus der Lidspalte hervor und veranlasst daher gerne *Umstülpungen der Augendeckel* mit allen deren Folgen. *Die Augapfelbindehaut* ist sehr oft wallartig ringsum die Cornea aufgetrieben, so dass diese in der Geschwulst gleichsam vergraben erscheint.

Bei der *katarrhalischen Form* trägt die Geschwulst mehr den Charakter des *reinen* oder *congestiven Oedems*. Das *Secret* ist *minder reichlich* oder

doch *nicht massenhaft* und enthält neben Flocken und Klumpen dicken trüben *Schleimes* in der Regel eine unverhältnissmässige Menge von *Eiterelementen*, daher es sich in seinem äusseren Ansehen stets dem *reinen Eiter* sehr nähert.

Bei der blennorrhoischen Form ist die Geschwulst *immer* im wahren Wortsinne eine *chemotische*, stark geröthet, hart und gespannt, daher oberflächlich glänzend, heiss und überaus empfindlich gegen Berührung. Sie entwickelt sich unter heftigen Schmerzen und hochgradiger Lichtscheu, in der Regel auch unter lebhaftem Fieber. Erst später verliert sie ihr erysipelartiges Aussehen, wird schaff faltig weich, während ihre Farbe mehr ins Bläuliche neigt, die Temperatur etwas sinkt und die Empfindlichkeit abnimmt. *Die Secretion* ist sehr massenhaft, das Product entleert sich fortwährend aus dem Bindehautsacke und rinnt oft stromweise über die Wangen herab, deren äussere Decke excoriirend und so zu Entzündungen Veranlassung gebend. Besonders bei gewaltsamer Eröffnung der meist krampfhaft geschlossenen Lidspalte drängt sich eine ansehnliche Menge des eigenthümlichen Secretes hervor. Es ist dieses in der Regel ein *ganz gleichmässiger*, aller Schleimflocken entbehrender und nur bisweilen festere *faserstoffige* Gerinnungen enthaltender, gelblicher oder grünlicher Eiter, der bald dick rahmartig, bald mehr dünnflüssig und selbst molkenähnlich erscheint, indem er stets mit Thränen innigst gemischt zu Tage kömmt.

Ursachen. Es ist mehr als wahrscheinlich, dass der *Einfluss grellen Lichtes* auf das Auge eines *Neugeborenen* im Stande sei, eine derartige Ophthalmie zu begründen. Gleiches gilt auch von *raschen Temperaturwechseln*, welche häufig als Veranlassung der Krankheit angeklagt werden. Unläugbar ist es, dass *unreine*, von excrementitiellen Exhalationen, von Rauch, Dunst oder beissenden Dämpfen erfüllte, dumpfige, feuchte *Zimmerluft*, *Unreinlichkeit der Wäsche* und *des Körpers* des Kindes, so wie *Unsauberkeit der pflegenden Hände* am häufigsten den nächsten Grund der Erkrankung abgeben. Darum werden auch die Kinder der niederen Volksklassen, besonders grosser Städte, viel häufiger ergriffen, als die wohl gepflegten Kinder der in reinlicheren und comfortableren Wohnungen hausenden Bürgerklasse. Aus demselben Grunde aber ist auch in *Findelhäusern*, wo alle die genannten Schädlichkeiten nebst einer Unzahl ungenannter und unnennbarer verderblicher Einflüsse gleichsam in concentrirtem Zustande auf die armen Kleinen wirken, das procentarische Verhältniss der Erkrankungen ein ungeheueres. *Sporadische* Fälle gehen daselbst fast niemals aus und sehr oft steigert sich ihre Zahl enorm, die Krankheit erscheint unter der Gestalt einer *Endemie*, an der nicht nur ganz junge Säuglinge, sondern auch Kinder von 1, 2 und mehr Jahren, ja auch Ammen und Wärterinnen Theil nehmen.

Das procentarische Verhältniss der Erkrankungen und die *relative Zahl der höheren und niederen Krankheitsgrade* ist in den verschiedenen Endemien eine verschiedene, ja selbst während einer und derselben Endemie sind oft Wechsel zu beobachten. Gewöhnlich jedoch ist die Zahl der *minder hochgradigen* Fälle die weithin überwiegende; eigentlich *blennorrhoische* Formen finden sich meistens nur in einem relativ geringeren procentarischen Verhältnisse, selten übersteigen sie die Zahl der katarrhalischen Erkrankungen. Worin dieser Wechsel begründet sei, ist nicht genau bestimmt. Wahrscheinlich ist es, dass der Charakter der Endemien vorwiegend abhängig sei von der nach Zeit und Umständen verschiedengradigen Ungunst der Verhältnisse, unter welchen die Findlinge in den Anstalten leben und

welche einerseits aus der Anhäufung der Kinder und Ammen in einzelnen Sälen, andererseits aus der von der Witterung abhängigen grösseren oder geringeren Leichtigkeit einer vollständigen Lüftung, einer genügenden Reinigung der Wäsche u. s. w. resultiren. Völlig erklärt ist damit aber keineswegs die Wandelbarkeit der Intensität und Ausbreitung der Endemien und es bleibt daher ein ziemlicher Spielraum für die Annahme eines wechselnden Genius epidemicus.

Man ist sehr geneigt, der *Constitution der ergriffenen Individuen einen* besonderen Einfluss auf die Intensität des Processes und die Qualität der Producte zuzuschreiben, sohin auch die Intensität der Endemien in einer mittelbaren Abhängigkeit von diesen Verhältnissen zu denken. Allein die Wandelbarkeit des Charakters der einzelnen Endemien, verglichen mit der grossen Stabilität, welche in Bezug auf das geringe materielle Gedeihen der Findlinge herrscht, lässt diesen Einfluss nur als einen sehr untergeordneten erscheinen. Uebrigens steht es fest, dass während einer und derselben Endemie oft starke und wohlgenährte Individuen an höchstgradigen Formen erkranken, während elende Geschöpfe mit einem geringfügigen Katarrhe davon kommen. Und wenn auch bei Endemien mit bösartigem Charakter schwächliche herabgekommene Kinder das grösste Contingent schwerer Fälle liefern, so lässt sich dieses leicht daraus erklären, dass solche Kinder in Findelhäusern an Zahl weit überwiegen und ohne Zweifel öfter erkranken, als gesunde und wohlgenährte, weil eben das Gedeihen des kindlichen Organismus hauptsächlich von sorgsamer Pflege und genügender Nahrung abhängt, gesunde Kinder sohin gesunde und sorgsame Ammen voraussetzen, welche eine grosse Zahl der die Ophthalmie zunächst veranlassenden Schädlichkeiten von den ihnen anvertrauten Kindern abhalten.

Sicherlich kömmt indessen in Findelhäusern noch *die Ansteckung* in Betracht, und zwar als ein Factor von hoher Bedeutung, namentlich wenn die ungünstigen Verhältnisse bereits eine grössere Anzahl von Individuen an Blennorrhoe erkranken gemacht haben. Die bei der Pflege und Wartung nothwendigen Hantirungen bieten nämlich eine überaus reichliche Gelegenheit zur Uebertragung der ansteckenden Producte.

Dass eine solche Uebertragung blennorrhoischer Producte, sowohl von der *Bindehaut* als auch von der *Genitalienschleimhaut der Mütter und der Ammen*, öfters *sporadische* Fälle von Ophthalmia infantum veranlasst, versteht sich von selbst.

Man hat in dieser Beziehung besonders dem *Geburtsacte*, dem Durchgange des Kindskopfes durch eine blennorrhoisch erkrankte Scheide, viel Wichtigkeit beigemessen (*Mackenzie*). Es ist diesem Momente jedoch sicherlich nur eine ganz untergeordnete Bedeutung zuzuschreiben, indem die Augen des Kindes während der Geburt geschlossen und überdies noch durch eine dicke Schichte von Hautschmeer überzogen sind, eine Ansteckung daher nicht leicht erfolgen kann. Uebrigens werden sehr oft auch die Kinder von Müttern ergriffen, welche an keinem krankhaften Scheidenausflusse leiden. Ausserdem lässt *die Zeit des Auftretens* der Ophthalmie öfters mit Grund auf eine Ansteckung in einer *späteren* Periode schliessen, zu welcher die nach der Geburt erforderlichen Manipulationen bei blennorrhoischen Erkrankungen und bei Unreinlichkeit der Mütter tausendfältige Gelegenheit bieten. Es wäre überhaupt auch wohl denkbar, dass die *Lochien*, besonders bei minder reinlichen Individuen, durch Uebertragung auf die Bindehaut als *reizende* Stoffe Veranlassung zur fraglichen Ophthalmie geben können. Es ist nämlich allerdings richtig, dass der Beginn der letzteren sehr häufig in die ersten Lebenstage fällt; es kann aber auch nicht geläugnet werden, dass die Krankheit in einer sehr grossen Anzahl von Fällen erst nach 2—4 Wochen und später zum Ausbruche kömmt.

Verlauf. Die Ophthalmie entwickelt sich fast immer zuerst an dem einen Auge, das andere wird *nachträglich* nach Verlauf von mehreren Tagen afficirt, wenn nicht besondere Vorsichten dieses verhindern. Es scheint nämlich die *Uebertragung* des Secretes von einem auf das zweite Auge den *gewöhnlichen* Grund der Affection des letzteren abzugeben.

Im Anfange herrschen meistens die *entzündlichen* Erscheinungen vor, die Secretion der charakteristischen Producte ist eine weniger reichliche. Beschränkt sich die Krankheit auf einen *niederen Grad*, so steigen die Hyperämie, die Geschwulst und die örtliche Wärme in der Regel langsamer, oft 5—8 Tage, ehe sie ihre Höhe erreicht haben. In *höher- und höchstgradigen* Fällen jedoch genügen oft ein oder zwei Tage, um die Chemose zur höchsten Entwickelung zu bringen. Auf der Acme verharrt der Process gewöhnlich einen oder mehrere Tage, während die Secretion zusehends sich mehrt und so die eigentliche Bedeutung des Processes als Katarrh oder Blennorrhoe ans Tageslicht bringt. Dann beginnen die geschwollenen Theile unter reichlicher Secretion mehr und mehr zu *erschlaffen*. In dieser Form nun besteht der Process gemeiniglich längere Zeit. Selten ist es möglich, ihn innerhalb 8—14 Tagen völlig zu tilgen, es sei denn, dass man es mit einem ganz niederen Grade zu thun hat. Meistens dauert die Krankheit mehrere Wochen, ehe sie unter allmäliger Abnahme der Hyperämie und Geschwulst, so wie unter successiver Herstellung des normalen Tonus und unter Versiegung der Secretion, durch das Mittelglied eines einfachen Katarrhes, zur Norm übergeführt werden kann.

Doch ist der Verlauf keineswegs immer ein *regulärer*. Gleichwie bei der Blennorrhoe der Erwachsenen wechselt auch bei der fraglichen Ophthalmie in einem und demselben Falle öfters die Bedeutung des Processes, es wechselt die Intensität der Entzündungserscheinungen, die Qualität und Quantität der Secrete, was in Bezug auf die Therapie von höchster Bedeutung ist.

Ausgänge. Diese sind vorwaltend von der *Höhe*, bis zu welcher der Process im concreten Falle sich entwickelt, abhängig.

Die niederen Grade der Ophthalmie, bei welchen es nicht zu einer förmlichen Chemose kömmt, die Geschwulst vielmehr einen mehr ödematösen Charakter darbietet und das Secret vorwaltend schleimig ist, sind meistens ohne Gefahr, vorausgesetzt, dass die Krankheit sich im weiteren Verlaufe nicht noch steigert oder durch unzweckmässige Therapie gesteigert wird. Ihr Ausgang ist bei vernünftiger Behandlung in der Regel *völlige Heilung*. Selbst eine etwa zu Stande gekommene trachomatöse Wucherung des Papillarkörpers hat wenig auf sich, da bei Kindern trachomatöse Granulationen leicht getilgt werden können.

Fälle, bei welchen die Entzündung einen *sehr hohen Intensitätsgrad* beurkundet, die Chemosis also stark entwickelt, die entzündliche Röthe eine sehr tiefe und die örtliche Wärme namhaft gesteigert ist, sind schon weit gefährlicher, und dieses zwar trotz etwaiger Spärlichkeit und völlig unbedenklicher Qualität des Secretes. Sie sind weit gefährlicher, als hochgradige Blennorrhoen bei Erwachsenen, indem bei Kindern erfahrungsgemäss *die Fortpflanzung* der Entzündung von der Bindehaut auf die Cornea leichter erfolgt und sohin die Functionstüchtigkeit des Auges durch *Abscess- und Geschwürbildung* der Hornhaut häufiger in Frage gestellt wird, als in den späteren Altersperioden.

Beginnt die Hornhaut sich bereits an einzelnen Stellen *zu trüben*, so ist die Gefahr auf das Höchste gestiegen und es kömmt nun alles darauf an, wie weit die Zerstörung sich ausbreiten werde. *Abscesse und runde Geschwüre* sind im Allgemeinen günstiger, da sie selten die ganze Horn-

haut vernichten. Sie lassen um so mehr Hoffnung auf Rettung eines Theiles des Sehvermögens oder auf geringe Beschädigung desselben, je mehr peripher sie sitzen und je rascher die Entzündung unter der Anwendung einer kräftigen Therapie sich vermindert. *Mondsichelförmige Geschwüre* der Peripherie hingegen, welche von einer *katalytischen* Einwirkung der Secrete auf die Hornhautsubstanz herzurühren scheinen, sind stets von übelster Bedeutung, denn sie lassen sich nur selten aufhalten und führen oft zur vollständigen Consumtion der Cornea mit allen deren Folgen. Wo periphere Erweichung und centrale Abscedirung zusammenfallen, da wird nur selten ein kleiner Theil der Cornea gerettet.

Umstülpungen der Lider und daraus hervorgehende ständige *Ectropien* sowie die *Erschlaffung des oberen Augendeckels* sind im Ganzen von geringerem Belange, da sie sich unschwer durch eine zweckentsprechende Behandlung beseitigen lassen.

Behandlung. Die *Aufgaben* der Therapie sind selbstverständlich von denen nicht verschieden, welche dieselben Krankheitszustände bei *Erwachsenen* stellen. Die *Mittel* aber, um diesen Aufgaben ihrer ganzen Grösse nach gerecht zu werden, weichen einigermassen von jenen ab, welche bei Erwachsenen mit Vortheil in Anwendung kommen, einerseits weil diese letzteren dem überaus zarten kindlichen Organismus weniger zusagen und wohl auch gefährlich werden; andererseits weil sie dem Kinde lästig oder geradezu schmerzlich sind und dasselbe daher zu heftigem Weinen, Schreien, Toben und Sträuben veranlassen, was alles nicht nur den Reizzustand, sondern auch die vorhandenen Circulationsstörungen durch Stauung des Blutes, folgerecht also auch die Geschwulst und die Absonderung vermehrt.

1. Zuvörderst ist *die Verhütung der Krankheit* anzustreben. Zu diesem Ende empfiehlt sich bei Neugeborenen und Säuglingen mehr düstere Beleuchtung des Kindszimmers, möglichste Abhaltung von Licht- und Wärmecontrasten, Sorge für reine Luft, für grösste Reinlichkeit des Körpers und der Wäsche des Kindes, sowie für stete Reinhaltung der Hände der *Pflegerinnen*, besonders der Mütter und Ammen, so lange sie an einem Lochialflusse leiden, noch mehr aber falls sie mit Vaginalblennorrhoe behaftet sind.

Ist die Ophthalmie einmal ausgebrochen, so müssen diese Vorsichtsmassregeln noch mehr verschärft werden. *In Findelhäusern und Kinderspitälern* ist überdies noch mit Strenge dahin zu wirken, dass augenkranke Kinder sogleich von den gesunden völlig getrennt werden, dass dieselbe Wärterin oder Amme neben dem kranken Kinde nicht noch gesunde zu besorgen habe; dass die zum Baden und Waschen nöthigen Geräthschaften nicht zugleich von gesunden Kindern benützt werden; dass die Wäsche augenkranker Kinder nicht vor gehöriger Reinigung gesunden Kindern angelegt werde; dass die kranken Kinder in möglichst günstige Verhältnisse gebracht und bei Ausbruch einer Endemie nicht in einem oder mehreren Sälen zusammengedrängt werden.

Allerdings wird durch solche Massregeln der Kostenaufwand vermehrt, doch können sich kleine Seelen damit beruhigen, dass selbst eine kleine Zahl lebend aus den Findelhäusern hinauskommender *blinder* Kinder dem Staate weit mehr Lasten auferlegt, und dass so die Rechnung am Ende wohl ausgeglichen werden dürfte.

2. *Die directe Behandlung* wird wesentlich von dem jeweiligen Krankheitszustande bestimmt.

a. So lange die Krankheit sich auf *niedere Grade* beschränkt, hüte man sich vornehmlich vor dem Zuvielthun, da dadurch sicherlich nur geschadet wird. Sind die Reizerscheinungen von vorne herein wenig entwickelt, namentlich die Geschwulst gering und das Secret sparsam, so thut man gut, sich einfach auf die *stete Beseitigung der Secrete* von den Lidrändern und Lidwinkeln durch zartes Abtupfen mit feinster Charpie, sowie auf möglichste Abhaltung aller reizenden Schädlichkeiten zu beschränken. *Ist die Secretion aber reichlicher*, so ist es räthlich, von Zeit zu Zeit *Ueberschläge von Aqua saturnina* zu geben. *Einträufelungen* sollen nur gemacht werden, wenn die Reizsymptome sehr zurückgetreten sind und die Erschlaffung sehr deutlich hervortritt, übrigens die normwidrige Secretion sich in die Länge zieht und adstringirende *Ueberschläge* keinen Erfolg zeigen. Und selbst da wähle man stets nur *milde* Mittel, Collyrien aus Rp. Aq. saturn., Aq. dest. simpl. $\overline{aa}$ unc. 1; die Aq. Opii; Lösungen von Tannini pur. gr. 10 ad unc. 1 Aq. dest. u. s, w., welche je nach Bedarf 2—3 Mal des Tages angewendet werden sollen.

b. Ist die entzündliche Schwellung sehr gross und zeigt die Ophthalmie überhaupt einen *höheren Entwickelungsgrad*, oder stellt sie sich als *Blennorrhoe* im engeren Wortsinne dar: so genügen jene Mittel kaum mehr, der Process fordert ein energischeres Einschreiten. Es wird dieses, so lange die entzündlichen Erscheinungen einen ausgesprochen *sthenischen Charakter* widerspiegeln, vorwiegend auf kräftige *Antiphlogose* zu richten sein; *jenseits dem Höhenpunkte* aber, wenn die Geschwulst sinkt, weich, welk, minder heiss wird und die Absonderung eitriger Producte massenhaft bleibt, eine *adstringirende* Wirkung und beziehungsweise auch die *Zerstörung* der die Hornhaut auf katalytischem Wege gefährdenden Secrete anzustreben haben. Behufs der Verminderung und chemischen Umsetzung der krankhaften Ausscheidungen sind *Einträufelungen schwacher* Höllensteinsolutionen (1—2 Gran auf 1 Unze Wasser) oder *Bestreichungen* der Bindehaut mit Lösungen von 3—5 Gran Nitras Argenti auf 1 Unze Aq. dest. zu empfehlen. Erstere sollen täglich 3—5 Mal, letztere 1—2 Mal vorgenommen und in den Zwischenzeiten je nach Bedarf kalte Ueberschläge und wiederholte Reinigungen der Augen mit kühlem Wasser in Anwendung gebracht werden.

Leider findet ein solches Verfahren bei Kindern häufig grosse Schwierigkeiten und die heftige Gegenwehr der kleinen Kranken kann unter Umständen manche Nachtheile begründen, welche die Nutzbarkeit der erwähnten Behandlungsweisen sehr herabdrücken oder gar überwiegen.

Schon bei der Application *kalter Ueberschläge*, von *Blutegeln* u. s. w. stösst man in der Kinderpraxis recht oft auf Hindernisse. Auch vertragen kleine Kinder schwer eine länger fortgesetzte örtliche Wärmeentziehung; bei einigermassen unvorsichtigem Gebahren können Excoriationen und selbst Rothlauf die Folge sein, oder wohl gar Bronchialkatarrhe, Pneumonien, Diarrhöen u. s. w. veranlasst werden. Sehr erfahrene Augenärzte haben sich darum während dem Steigen und dem Höhestadium der Entzündung auf Einreibungen grauer Salbe mit Bilsenkrautextract in Stirne und Schläfe beschränkt und damit bei steter Sorge für gute Luft und Reinigung der Augen die befriedigendsten Resultate erzielt (*Arlt*). Geradezu *misslich* ist häufig die Application *adstringirender Collyrien*, denn da wird die Gegenwehr der Patienten gar nicht selten eine *excessive*. Am *meisten Gefahren* aber schliesst die neuerer Zeit sehr in Aufnahme gekommene sogenannte *Abortivmethode* in sich.

Sie besteht in täglich ein- oder zweimaliger *Bestreichung* der blennorrhoischen Bindehaut mit *starken Höllensteinlösungen* (10—20 Gran auf 1 Unze Aq. dest.) oder mit *Lapis infernalis mitigatus*. Es kommen hier nämlich die *Schorfe* in Rechnung, welche oft, wenigstens theilweise, noch nach 12—24 Stunden an der Conjunctiva haften und als *fremde Körper* die dem Mittel ohnehin anklebende heftige Reizwirkung um ein höchst Bedeutendes steigern. Die nächste Folge ist sehr gewöhnlich eine höchst auffällige *Zunahme* der entzündlichen Erscheinungen, welche sich nicht immer durch kräftige Antiphlogose bis zum nächsten Aetztermine beschwichtigen lässt und namentlich dort sehr bedenklich ist, wo der Process *an sich* einen mehr sthenischen Charakter bekundet. Man beginnt dies auch einzusehen (*Alf. Graefe*). Eine Reihe von Beobachtungen haben selbst eifrigen Verehrern der caustischen Behandlung die Ueberzeugung aufgedrungen, dass durch das Aetzen bei *frischen* Fällen die Fortpflanzung des Processes auf die Hornhaut wesentlich begünstigt, ja *Cornealverschwärungen geradezu hervorgerufen* werden. Auch bricht sich allmälig die Erkenntniss Bahn, dass der masslose Gebrauch der Caustica bei Ophthalmoblennorrhoa infantum einen *wichtigen*, wenn nicht den *Hauptgrund* einzelner der vorlängst verheerend aufgetretenen Epidemien von *Diphtheritis conjunctivae* abgegeben haben möge, und man hat alle Ursache, es auf diese Erkenntniss zu schieben, dass in der *jüngsten* Zeit von derlei Fällen eine geringere Anzahl vorgekommen und davon alles ziemlich stille geworden ist. In der That *warnt* man bereits vor *starken* Aetzungen in *frischen* Fällen und will bei diesen nur mehr Lösungen von *höchstens* 5 Gran Höllenstein auf die Unze Wasser in Gebrauch gezogen wissen (*Alf. Graefe*). Damit wird aber die Gefahr nur *vermindert, nicht aufgehoben.*

In Berücksichtigung dieser Unzukömmlichkeiten darf man sich wohl nicht scheuen, für Fälle, in welchen einer *gegebenen* Anzeige durch *Collyrien* oder durch *Bestreichungen* der Bindehaut mit *schwachen* Lösungen von Höllenstein *schwer* oder nur unter der Gefahr verderblicher Reaction genügt werden kann: *Ueberschlägen* mit in *stärkere* Solutionen getauchten Lappen das Wort zu reden oder, wo auch *diese* nicht leicht consequent durchzuführen sind, einen *Schutzverband* zu empfehlen, dessen *Charpiebausch* mit einer Lösung von 5—10 Gran Nitras Argenti auf die Unze Wasser *getränkt* worden und 5—6 Mal des Tages zu erneuern ist (S. 37). Es hat sich diese Methode in einer Anzahl sehr schwieriger Fälle erfolgreich erwiesen, und bietet den Vortheil, dass sie dem Kinde weniger lästig fällt, als Einträufelungen und Aetzungen. Auch kann sie *zeitig* in Anwendung gebracht werden, wenn die Höhe der entzündlichen Erscheinungen die Collyrien und Bestreichungen noch bedenklich machen.

Es versteht sich von selbst, dass die *Lider* unter dem Schutzverbande *normal* gelagert werden müssen, so wie dass bei *jedesmaligem* Wechsel der Charpie das Auge *zu reinigen* sei, allenfalls mit einem in der Höllensteinlösung getränkten Charpiebausche. Der Schutzverband soll *im Gebrauche bleiben*, bis die Geschwulst der Lider und Bindehaut geschwunden ist, die Conjunctiva *bulbi* nahezu ihre normale Farbe wieder erlangt hat und nur mehr in der Lidbindehaut und dem Uebergangstheile eine mehr gelbliche oder grauliche blasse Röthe zu finden ist, bis das Secret bereits sparsam fliesst und in Form einzelner graulicher Flocken zum Vorschein kömmt, übrigens aber auch jede nervöse Reizung getilgt scheint. Wenn in hochgradigen Fällen die Secretion sehr sparsam und blande geworden und die Geschwulst fast auf Null gefallen ist, so kann man *vorerst den Höllenstein mit Bleiwasser vertauschen*, ehe man den Druckverband wegiässt. Dieses soll niemals plötzlich und auf einmal geschehen. Es ist gut, anfänglich nur *zeitweilig* den Druckverband zu beseitigen und während dem das Zimmer stark zu verdüstern, nach und nach aber das Kind an mehr Licht zu gewöhnen, bis man sich endlich sicher fühlt, dass das Kind die gewöhnliche Tageshelle leicht vertragen werde. Bei Vernachlässigung dessen können leicht Recidiven oder herpetische Affectionen das Resultat sein.

Das Vorhandensein von *Cornealgeschwüren* ändert im Allgemeinen nicht die auf die Blennorrhoe Bezug habenden Indicationen. Doch muss dann der *Stand des Pupillarrandes* wohl berücksichtigt werden, um Vorfällen

desselben rechtzeitig vorbeugen oder selbe möglichst unschädlich machen zu können (S. 96).

Quellen: *Mackenzie*, Prakt. Abhandlung über die Krankheiten des Auges. Weimar. 1832. S. 351, 354, Traduction par Warlomont et Testelin. I. Paris. 1856. S. 758. Nota. — *Piringer*, Die Blennorrhoe am Menschenauge. 1841. Graz. S. 23, 28, 48, 57, 98, 114, 145, 148, 207, 288, 409. — *Arlt*, Die Krankheiten des Auges. I. Prag. 1851. S. 51, 53, 58, 79, 82. — *Stellwag*, Wiener Jahrb. f. Kinderheilkunde II. 3. S. 126. III. S. 34. — *Alf. Graefe*, kl. Monatbl. 1865. S. 370. — *Graefe*, A. f. O. I. 1. S. 168, 236, 237, 244. — *Delgado*, kl. Monatbl. 1866. S. 214. —

5. Der Bindehautcroup, Syndesmitis diphtherica.

Krankheitsbild. *Charakteristisch ist die Entwickelung eines gelblichen derben starren Productes, welches sich sowohl im Gefüge als an der freien Oberfläche der Bindehaut häuft und, indem es später schmilzt, ein dem pyorrhoischen ähnliches eiterartiges Secret darstellt.*

1. *Die entzündlichen Erscheinungen* sind dem Grade nach einigermassen wandelbar. *Bisweilen fehlen sie nahezu ganz*, die stellenweise von diphtheritischen Fladen bedeckte Bindehaut erscheint wachsähnlich blass, oder doch nur von einem schütteren Gefässnetze durchstrickt; sie ist kaum merklich geschwollen, oder sammt den Lidern durch seröses oder gelatinöses Infiltrat aufgetrieben, lässt aber keine Erhöhung der Temperatur wahrnehmen.

In der Regel ist *die Hyperämie*, die *örtliche Wärmezunahme* u. s. w. weit deutlicher ausgesprochen, ja in der *Mehrzahl* der Fälle findet man beim Bindehautcroup eine *höchstgradige Chemose* und das Krankheitsbild desselben gestaltet sich dem *der Blennorrhoe* ganz ähnlich. Es ist dann die *entzündliche Röthe* in der äusseren Lidhaut und in deren Umgebungen sehr auffällig, bald heller, bald dunkler und mehr ins Bläuliche spielend. *In der Bindehaut* jedoch pflegt sie nur *anfänglich* stärker entwickelt zu sein; *später* tritt sie, besonders am Tarsal- und Uebergangstheile, sehr zurück, oder geht wohl gar in eine mehr graugelbe Nuance über, indem massenhafte starre Entzündungsproducte in das Conjunctivalgefüge abgelagert werden und die Gefässe förmlich zusammendrücken, so dass nur ein grobmaschiges Netz an der Oberfläche sichtbar bleibt, dessen einzelne Zweige plötzlich aus der Tiefe hervortreten und nach kurzem Laufe sich sogleich wieder in das graugelbe, von kleinen *Blutextravasaten* gescheckte Parenchym der Bindehaut einsenken. *Die Geschwulst* der Conjunctiva und der Lider ist unter solchen Umständen meistens eine ausnehmend grosse und in Folge der Starrheit des Infiltrates durch eine höchst auffällige, oft holzähnliche *Härte* ausgezeichnet. Die *Oberfläche* der geschwollenen Bindehaut erscheint dabei meistens *glatt;* doch macht sich am Tarsaltheile öfters schon eine feine *Granulirung* geltend. Späterhin kömmt es an der Lidbindehaut nicht selten zur Entwickelung *massiger trachomähnlicher Granulationen* oder, in Folge partieller *brandiger* Absterbungen, zu *grubigen Substanzverlusten.* Die *Temperaturerhöhung* ist in solchen Fällen immer eine sehr bedeutende; öfters ist sie auch dem Kranken *subjectiv* durch das Gefühl brennender Hitze peinlich, ja sie kann sich bis zum *Calor mordax* steigern. Ausser-

dem sind die betroffenen Theile auch im höchsten Grade *schmerzhaft* und besonders gegen Berührung äusserst empfindlich. Gewöhnlich leidet der ganze Körper mit und beurkundet seine Theilnahme durch *Fieber* und nicht selten durch *analoge Veränderungen in anderen Schleimhauttracten (Graefe).*

2. Das an der Oberfläche der Bindehaut sich sammelnde *diphtheritische Product* stellt oft nur einen dünnen florähnlichen reticulirten *Beschlag* oder eine *zarte continuirliche Schichte* von graugelblicher, gelblichweisser oder eitergelber Farbe dar und lässt vermöge seiner Dünnheit die untergelegene infiltrirte Bindehaut durchscheinen. Ebenso oft jedoch formirt es auch mehr minder *mächtige opake Schollen* von wechselnder Ausdehnung und ganz unregelmässiger Begrenzung, welche sich bisweilen in Gestalt von Zacken über die innere Lidlefze *auf die freie Lidrandfläche* fortsetzen, auf die letztere gleichsam übergreifen. Ausnahmsweise nur bilden die diphtheritischen Producte *einen hautartigen Ueberzug* von einiger Mächtigkeit, welcher die Bindehaut *ihrer ganzen Ausdehnung nach* überkleidet. Es *hängen* diese Producte *fest* mit der Conjunctiva *zusammen*, eine künstliche Abtrennung ist immer mit einer reichlichen parenchymatösen Blutung verknüpft.

3. Ausser diesem der Bindehaut *anhaftenden* Producte findet man im Conjunctivalsacke immer eine grössere oder geringere Menge *flüssigen Secretes*, welches zum Theile von der Schmelzung und Abstossung der diphtheritischen Auflagerungen herrührt. *Anfänglich* ist dieses Secret meistens wegen überwiegendem Gehalte an Thränen *dünnflüssig*, trüber Molke ähnlich, schmutzig graulich, durchscheinend und enthält eine Menge graulicher oder graugelblicher Fetzen und Flocken. *Später* wird es unter zunehmender Schmelzung der diphtheritischen Neubildung mehr *eiterähnlich*, gelblich grünlich, es gewinnt mehr an Consistenz und erscheint bisweilen ganz rahmartig dicklich. Es ist öfters mit grösseren starren Schollen gemischt, welche hier und da sich von der Oberfläche der Bindehaut losgelöst haben, sich aber meistens rasch wieder ersetzen, bis der Process seinen Charakter gewechselt hat.

Ursachen. Die Aetiologie der Diphtheritis conjunctivae fällt theilweise mit jener der übrigen Formen der Bindehautentzündung zusammen, indem *dieselben äusseren Schädlichkeiten*, welche eine Blennorrhoe u. s. w. zu veranlassen im Stande sind, auch die Ursache des diphtheritischen Processes werden können. Insbesondere jedoch muss als ein *wichtiges* ursächliches Moment die *übertriebene Anwendung starker Höllensteinlösungen* und des *Lapis infernalis mitigatus* hervorgehoben werden. Es unterliegt keinem Zweifel, dass nicht wenige der vorgekommenen Fälle von Croup aus einer *Steigerung* des Wucherungsprocesses in Folge unvorsichtigen Gebahrens mit caustischen Mitteln ihren Ursprung ableiten. Die Krankheit ist darum auch seltener, wo gewagte Behandlungsweisen nur im äussersten Nothfalle versucht werden.

Wenn derartige Schädlichkeiten *gleichzeitig auf eine grössere Anzahl von Individuen einwirken*, gewinnt die Diphtheritis conjunctivae wohl auch eine grössere Ausbreitung und kann unter ungünstigen Verhältnissen zur Bedeutung eines *en- oder epidemischen* Leidens gelangen.

In der That findet sich die Syndesmitis diphtherica vertreten in den En- und Epidemien der sogenannten *Ophthalmia militaris*, besonders wenn die blennorrhoische Form derselben vorherrscht, indem dann in einzelnen Fällen das auf der Oberfläche der Conjunctiva abgelagerte Exsudat vorübergehend an Derbheit gewinnt

und Gerinnsel darstellt, während das Bindehautgefüge selbst die charakteristische Infiltration mit derbem gelben Producte erkennen lässt.

Jedenfalls die gewichtigste Rolle spielt die in Rede stehende Form der Syndesmitis aber bei der *Ophthalmie der Neugebornen und Kinder*. Einzelne Epidemien sind ganz besonders ausgezeichnet durch das Hervortreten der diphtheritischen Producte und haben daher schon vor geraumer Zeit zur Aufstellung einer *croupösen* Form der fraglichen Ophthalmie geführt.

Zweifelsohne gibt auch die *Ansteckung* ein gewichtiges ätiologisches Moment ab und kann insbesondere die *Ausbreitung* einer En- oder Epidemie wesentlich begünstigen. Beobachtungen und Experimente stellen nämlich die Syndesmitis diphtherica als *entschieden contagiös* heraus und als Träger des Contagiums erweiset sich vornehmlich das *flüssige eiterähnliche Secret*. Auf gesunde Bindehäute gebracht, regt es in der Regel wieder eine Syndesmitis diphtherica an, seltener eine Blennorrhoe reiner Form, deren Producte aber umgekehrt wieder eine diphtheritische Syndesmitis hervorbringen können.

Es lässt sich indessen auch nicht in Abrede stellen, dass die Syndesmitis diphtherica *bei Kindern* in ihrem Auftreten wesentlich begünstigt werde durch *gewisse in der Constitution der Kinder selbst gelegene Verhältnisse*, ja dass in manchen Fällen diese Verhältnisse *an und für sich* hinreichen, um eine Syndesmitis diphtherica zu begründen.

Stützpunkte für diese Ansicht liegen einerseits schon in der fast constanten, durch Fieberbewegungen sich äussernden *Mitleidenschaft des gesammten Organismus*, andererseits aber in der entschiedenen *Disposition* schwächlicher, von kranken Müttern stammender, schlecht genährter, oder wirklich kranker und sehr herabgekommener, mit constitutioneller Syphilis behafteter, besonders 2—3jähriger Kinder, welche letztere diphtheritischen Affectionen überhaupt mehr unterworfen sind, als die übrigen Altersklassen, vornehmlich jene unter einem und über fünf Jahren. Beweiskräftig ist in dieser Beziehung aber die *häufige Combination des Conjunctivalcroupes mit Croup anderer Schleimhauttracte* in demselben Individuum und das häufigere Vorkommen der Syndesmitis diphtherica zu Zeiten, in welchen andere diphtheritische Affectionen, namentlich der Respirationsorgane, sowie Puerperalfieber herrschen (*Graefe*).

Der Verlauf ist ziemlich wandelbar. So kommen, vorzüglich *bei Erwachsenen*, öfters Fälle vor, in welchen die Syndesmitis diphtherica eigentlich nur eine *Episode im Verlaufe einer Blennorrhoe* bildet, indem die Secrete zeitweise eine grössere Consistenz gewinnen und der Bindehaut anhaften, dann aber verflüssigen; oder aber indem die Syndesmitis diphtherica sich *primär als solche* entwickelt, jedoch alsbald durch den Wechsel der Producte in die Blennorrhoe übergeht. Immer sind dieses Fälle geringerer Entwickelung, eigentlich *Uebergangsformen*, bei welchen der Croup des Bindehautgefüges sehr wenig entwickelt ist und im Ganzen nur eine sehr untergeordnete Rolle spielt.

Wo die charakteristische Veränderung des *Conjunctivalparenchyms* deutlicher hervorsticht, wie dieses *bei Kindern* häufiger der Fall ist, zeigt die Krankheit eine beständigere Form, sie möge sich nun allmälig aus einer anderen Form der Bindehautentzündung herausgebildet haben, oder gleich als solche in reiner Form zur Entwickelung gekommen sein. Im letzteren Falle ist das *Auftreten* der Krankheit gewöhnlich von *stürmischen* Erscheinungen begleitet und meistens reichen 2 oder 3 Tage hin, um das eigenthümliche Bild der Krankheit zur Vollendung zu bringen. Oefters hat die Krankheit binnen dieser Zeit sogar schon ihren *Höhenpunkt* erreicht.

Auf diesem bleibt sie in der Regel mehrere Tage stehen. Hierauf beginnen die entzündlichen Erscheinungen etwas abzunehmen, ohne dass jedoch die Infiltration des Gefüges eine wesentliche Aenderung erfährt. Es bedarf gewöhnlich einer oder mehrerer Wochen, ehe die Härte der infiltrirten Bindehaut und die graugelbe fahle Färbung derselben schwindet. Man findet dann die Conjunctiva wieder mehr weniger tief geröthet, zugleich aber auch aufgelockert, gleichsam schwammig, und von pyorrhoischen Secreten überschwemmt. Oft erscheint ihre Oberfläche wohl auch von massenhaften fleischwärzchenähnlichen Auswüchsen besetzt, welche leicht bluten; die Syndesmitis diphtherica ist in ein *Trachom mit blennorrhoischer Secretion* umgewandelt worden und geht fürder den dieser Entzündungsform eigenthümlichen Gang.

In anderen Fällen der *schwersten* Art beginnt alsbald, nachdem die Krankheit ihren Höhenpunkt erreicht hat, die *nekrotische Zerstörung des Gefüges*. Es stossen sich die Auflagerungen stellenweise ab, tiefe Substanzverluste hinterlassend, auf deren Boden die blossgelegten und angeätzten Gefässe nicht selten Veranlassung zu heftigen Blutungen geben. Während das Infiltrat sodann in grösserer oder geringerer Ausdehnung schmilzt und das ohnehin reichliche pyorrhoische, oft jaucheähnliche Secret noch vermehrt, lockert sich das Gefüge der Bindehaut immer mehr auf, wird gleichsam saftiger und es treten *schwammähnliche* rothe, leicht blutende *Auswüchse* gleich Inseln aus der graugelben Bindehaut hervor (*Graefe*). Es schmelzen diese Auswüchse dann wieder, während ihre Umgebungen sich ebenfalls schwammig auflockern; das Resultat ist ein hochgradiges *diffuses Trachom mit massenhafter pyorrhoischer Secretion*. Bisweilen wird die bereits eingeleitete schwammige Erweichung durch eine *Wiederholung der diphtheritischen Exsudation* unterbrochen und diese letztere kann wohl auch 2—3 Mal recidiviren. Gewöhnlich aber geht der Process mit der beginnenden Auflockerung des Gefüges seinem *Abschlusse* entgegen.

Ausgänge. Die Syndesmitis diphtherica ist unstreitig eine der verderblichsten Augenkrankheiten. Wenn dieselbe bei sehr stürmischer Entwickelung, namentlich aber bei rascher und massenhafter Infiltration des Bindehautgefüges, ohne allen Schaden abläuft, kann man vom Glücke sagen. Bei *Erwachsenen* sind üble Ausgänge mehr zu fürchten als bei Kindern. Wie bei andern epidemisch auftretenden Krankheiten soll im *Beginne der Epidemien* das procentarische Verhältniss der ungünstig verlaufenden Fälle ein grösseres sein, als während der Abnahme der Epidemien *(Graefe)*.

Die Syndesmitis diphtherica gefährdet die Functionstüchtigkeit der ergriffenen Augen noch weit mehr als die Blennorrhoe, so dass man es als ein *günstiges* prognostisches Moment zu erachten hat, wenn unter allmäliger Auflockerung der Bindehaut deren Färbung allmälig ins Rothe übergeht und das Krankheitsbild die Charaktere der *Blennorhoe* annimmt. *Beruhigung* flösst erst die Umwandlung des Secretes in ein *vorwaltend schleimiges* Product ein, doch darf hierbei der Möglichkeit einer Wiederkehr der diphtheritischen Aussonderung und Einlagerung in das Gefüge der Bindehaut nicht vergessen werden.

Die Cornea kann sowohl durch *Ueberpflanzung* der Entzündung auf ihr Gefüge und durch *Abscedirung* zerstört, als auch durch den *katalytischen*

Einfluss des Secretes in einen von der Oberfläche gegen die Tiefe vordringenden Verschwärungsprocess (S. 379) verwickelt werden. Die erste Gefahr droht besonders, so lange bei ohnehin hochgradiger Entzündung der Process noch steigt oder auf dem Höhenpunkte verharrt; die zweite Gefahr aber besteht, so lange das flüssige Secret noch den pyorrhoischen Charakter darbietet.

Gleich im Beginne oder überhaupt während den ersten Stadien des Processes zur Entwickelung kommende *Geschwüre* sind von üblerer Bedeutung, als solche, welche in späteren Stadien sich bilden, da letztere sich häufiger begrenzen, während die ersteren sehr gewöhnlich zu totalem Verluste der Hornhaut führen.

Die Bindehaut kann in Folge theilweiser oder völliger *Verklebung* der einen und der anderen oder beider Hälften des Bindehautsackes und in Folge späterer *Verwachsung* der sich berührenden Conjunctivaltheile, also durch ein *Symblepharon posterius* oder auch durch ein *Symblepharon anterius*, zu Schaden kommen, ja selbst die Veränderungen eines totalen und hochgradigen *Xerophthalmus* erleiden. Ein ähnlicher Ausgang ergibt sich aber auch bisweilen aus der *Obsolescenz des schwammigen aufgeweichten wuchernden Gefüges*, aus der Schrumpfung, Verkürzung und endlichen Umwandlung desselben in *Narbengewebe*. Am gewöhnlichsten geschieht dieses, wenn das wuchernde Bindehautgewebe in Folge partieller *Verschwärung* oder *nekrotischer* Abstossungen *Substanzverluste* erleidet. Es bilden sich dann narbige, sehnenähnliche Netzwerke oder Fladen, zwischen denen gleich Inseln die schwammigen Wucherungen hervortreten. Allmälig sinken auch diese Auswüchse ein, das Bereich der sehnigen Entartung wächst und endlich haben sich jene ständigen Ausgänge völlig entwickelt, welche keine Hoffnung auf Wiederherstellung der Functionstüchtigkeit des Auges übrig lassen. Ein solches trauriges Ende ist indessen wohl nur bei sehr hochgradigem Croup zu fürchten. In den glücklicher Weise häufigeren Fällen geringerer Intensität lässt sich das zurückbleibende *diffuse Trachom* unter entsprechender Therapie meisthin tilgen.

Behandlung. Diese hat nebst genauer Erfüllung der *Causalindication* die Aufgabe, den *Gewebswucherungsprocess zu beschränken*, die ungünstigen *Circulations- und Nutritionsverhältnisse* in dem infiltrirten Theile thunlichst zu *verbessern*, der gefährlichen *Einwirkung des Secretes auf die Cornea zu steuern* und etwa *nicht zu verhütende Schäden* auf ein Kleinstes zu *reduciren*.

1. *Die Causalindication* fordert nicht nur die Beseitigung und Fernhaltung aller Schädlichkeiten, welche den Process unterhalten oder steigern könnten, sondern auch die Verhütung *der Weiterverbreitung* des Leidens durch *Ansteckung* (S. 381 u. S. 393).

2. *Die Indicatio morbi* geht natürlich auf *Antiphlogose* hinaus und fordert eine um so strengere Handhabung derselben, je grössere Intensität der Process zeigt, je deutlicher der sthenische Charakter desselben ausgesprochen ist.

a. Wo der Bindehautcroup unter den Erscheinungen einer wahren Chemosis verläuft, die Hyperämie sehr ausgebreitet und hochgradig entwickelt ist, die Geschwulst sich prall und heiss anfühlt: wird fast allgemein auf *energische* Anwendung der *Kälte*, auf ausgiebige *locale Blutentleerungen* und strengste *antiphlogistische Diät* gedrungen.

Besonderes Gewicht wird unter solchen Verhältnissen gelegt auf die ununterbrochene, Tag und Nacht fortgesetzte Application von *Eisüberschlägen*. Behufs ausgiebiger *Blutentleerung* sollen zu wiederholten Malen Blutegel in grösserer Zahl an die Schläfe oder Angulargegend gelegt und reichliche Nachblutungen unterhalten werden. Einzelne Autoren empfehlen statt dessen wohl auch *tiefe Einschnitte*, welche durch die infiltrirte Bindehaut bis in deren bluthältige Unterlagen dringen und so einerseits profuse Hämorrhagien zu veranlassen, andererseits aber durch Entspannung der infiltrirten Theile die Circulationsverhältnisse wesentlich zu bessern im Stande sind (*Jacobson*); wogegen von anderer Seite der hervorragende Nutzen eines solchen Eingriffes bestritten und die fast constante massenhafte Ablagerung diphtheritischer Producte an den Wundflächen als ein in seinen Folgen sehr schwer wiegender Nachtheil gefürchtet wird (*Graefe*).

Von *pharmaceutischen Mitteln* wurden besonders die *Mercurialien* und zwar in kräftigen Dosen, oft sogar bis zur Salivation, in Anwendung gezogen (*Graefe*). Doch gestehen selbst die grössten Verehrer des Quecksilbers ein, von demselben keinerlei Nutzen, wohl aber bedauerliche Schäden gesehen zu haben. Um so weniger ist natürlich von den *kohlensauren Alkalien*, welche einige Zeit im Gebrauch standen, zu erwarten. Die *inneren* Mittel wurden darum so ziemlich verlassen. Bei *starkem Fieber* dürften indessen die Digitalis, das Aconitum etc. am Platze sein, da sie erfahrungsgemäss den Gefässsturm mildern. Eigentliche *Narcotica* erscheinen besonders bei sehr unruhigen und viel schreienden Kindern angezeigt.

b. Hat die Entzündung ihren Höhepunkt überschritten, ist die Temperatur der Geschwulst beträchtlich gesunken, erscheint die Bindehaut vermöge der Massenhaftigkeit des Infiltrates vielleicht gar schon blutarm und insoferne auch in ihrem Stoffwechsel wesentlich beschränkt: so liegt kein vernünftiger Grund für Fortsetzung der *Eisüberschläge* und *Blutentziehungen* mehr vor. Es wäre sogar möglich, dass in Folge weiterer Temperaturerniedrigung und der Verminderung der Stoffzufuhr die *brandige Absterbung* begünstigt wird; wenigstens widersprechen die bisher gewonnenen therapeutischen Resultate einer solchen Annahme nicht. Betreffs der Blutentleerungen kömmt aber auch, besonders bei *Kindern*, deren Einfluss auf die gesammte Blutmasse und die Erfahrung in Anschlag, nach welcher der Bindehautcroup elenden herabgekommenen Individuen viel häufiger verderblich wird, als gesunden und kräftigen. Man ist also gleichsam angewiesen auf die in ihrem Erfolge sehr zweifelhaften Einschnitte und auf die bestimmt ganz unwirksamen „*antiplastischen*“ inneren Mittel. In Uebereinstimmung mit der Hilflosigkeit der Lage und Perniciosität des Leidens sind unter solchen Verhältnissen denn auch die therapeutischen Erfolge bisher allenthalben zugestandener Massen möglichst kläglich gewesen.

In Anbetracht dessen lässt sich mit ganz gutem Gewissen die *Anlegung eines Druckverbandes mit Unterlagerung eines in eine Lösung von Nitrat. Argenti* gr. 10 ad unc. 1 Aq. dest. *getauchten Charpiebausches* nach der (S. 37) geschilderten Methode *empfehlen*. Namentlich *bei Kindern*, welche gegen jeden nur einigermassen schmerzhaften oder auch blos lästigen Eingriff durch heftiges Schreien, Sträuben u. s. w. reagiren und solchermassen selbst vortreffliche Mittel in ihrem Erfolge gefährden oder gar zu wahren Schädlichkeiten gestalten, dürfte dieses Verfahren am Platze sein.

In der That wurden damit ganz ausgezeichnete Resultate erzielt, sowohl in einzelnen sporadischen Fällen, als während zweier Endemien *bösartigen* Charakters, bei deren einer das unter *a.* erwähnte Verfahren, von *kundigster* Hand geleitet, in bedauerlicher Weise versagte. Es wird hiermit nicht behauptet, dass der Höllenstein in der fraglichen Applicationsweise ein *vortreffliches* oder auch nur *befriedigendes Mittel* darstelle; im Gegentheile wird zugegeben, dass er öfters, besonders in gewissen Epidemien, sich als *unwirksam* erweisen werde. Dadurch stellt er sich

jedoch im *schlimmsten* Falle nur auf *die Werthstufe, welche die bisher üblichen Mittel einnehmen* und hat noch den *Vorzug*, dass seine Anwendung eine schonendere ist, also schon darum bei Kindern weniger Gefahren in sich schliesst.

c. Wo der Bindehautcroup unter auffälliger Blässe der Conjunctiva und der Lider, bei entschieden *ödematöser* Schwellung der Theile und bei Mangel aller Temperaturerhöhung auftritt, dort passt die strenge Antiphlogose nicht und auch der Höllenstein in Verbindung mit dem Druckverband hat sich dabei *nicht* bewährt. Strenge Augendiät und Bedeckung der Augen durch einen Lappen aus feinen Linnen dürfte dann genügen, oder wenigstens nichts verderben. Es ist hierbei zu bemerken, dass der Bindehautcroup in dieser Form öfters bei sehr elenden, herabgekommenen Kindern auftritt und trotz der Unscheinbarkeit der örtlichen Symptome einen höchst verderblichen Ausgang nimmt. Eine entsprechende *allgemeine Behandlung* ist dann geboten, hat aber so wenig wie *örtliche* Mittel einen sonderlichen Effect, denn es verschwären gewöhnlich rasch die Hornhäute und oft stirbt das Kind auch bald darnach ab.

3. *Um das eiterähnliche Secret an seiner verderblichen Einwirkung auf die Cornea zu hindern*, muss der Bindehautsack möglichst rein gehalten werden. Leider behindert die Prallheit und Grösse der Lidgeschwulst so wie die ganz enorme Empfindlichkeit derselben in der Regel eine vollständige Säuberung durch *Ausspülen* mit Wasser und, falls sie auch gelänge, reichen wenige Minuten hin, um den Conjunctivalsack wieder zu füllen. Häufig wiederholte Versuche, das Auge zu reinigen, belästigen den Kranken jedoch überaus und steigern wohl auch die Entzündung. Einträufelungen von Höllensteinsolution oder Bepinselungen der Conjunctivaloberfläche mit Lösungen von Nitras argenti, wie selbe bei der Blennorrhoe im Gebrauche sind, haben sich sogar als überaus grosse Schädlichkeiten erwiesen und werden allenthalben als höchst verderblich anerkannt. Es bleibt zu dem Ende also nichts übrig, als sich auf *öfteres Abtupfen des Secretes* mittelst Charpie zu beschränken. Wird der Schutzverband angewendet, so ist schon die *Compression* des Bindehautsackes *bedeutenderen Ansammlungen* entgegen; auch wird das aus der Lidspalte hervordringende Product von dem Charpiebausch leicht aufgesaugt und durch den Höllenstein chemisch verändert.

Eine besondere Aufmerksamkeit ist darauf zu wenden, dass nicht *Pseudomembranen*, welche sich theilweise losgelöst haben, längere Zeit im Conjunctivalsacke zurückbleiben, da sie sich bei den Lidbewegungen gerne zusammenrollen und mächtig reizen. Sie müssen durch Abtupfen mit einem Charpiebäuschchen oder mit einem feinen Leinenläppchen vorsichtig entfernt werden.

4. *Ist die Auflockerung der Bindehaut bereits weiter vorgeschritten*, fehlen die diphtheritischen Infiltrationen gänzlich, und sind die Erscheinungen der *Blennorrhoe* in den Vordergrund getreten, oder wuchert die ganze Tarsalbindehaut in Gestalt eines *diffusen Trachoms:* so ist mit der Ausführung jener therapeutischen Regeln zu beginnen, welche der Eiterfluss der Bindehaut oder beziehungsweise das Trachom indicirt.

5. *Bei brandiger Absterbung* der infiltrirten Bindehaut dürfte wohl jede Therapie zu Schanden werden. Vielleicht leistet dann *feuchte Wärme* etwas.

6. *Geschwürbildungen in der Cornea* stellen je nach den obwaltenden Verhältnissen verschiedene Indicationen, ändern jedoch die von dem diphtheritischen Processe als solchen abhängigen Anzeigen in keiner Weise.

Quellen: *Graefe*, A. f. O. I. 1. S. 168, 176, 183, 186, 194, 231, 237, 238, 240, 243, 244, 247, 249, X. 2. S. 196. — *Pilz*, Lehrb. der Augenheilkunde. Prag. 1859. S. 322. — *Jacobson*, A. f. O. VI. 2. S. 180, 196, 198, 201, 204, 208. Königsberger med. Jahrb. III. S. 78, 81, 84, 89, 95, 99. — *Pagenstecher* und *Sämisch*, Klin. Beobachtungen. I. Wiesbaden. 1861. S. 10. — *Stellwag*, Wiener Jahrbücher f. Kinderheilkunde II. S. 126. III. S. 34; Wiener med. Jahrbücher. Fachbericht. 1861. S. 246, 1862. S. 74. — *Berlin*, kl. Monatbl. 1864. S. 259. — *O. Becker* und *Tetzer*, Wiener med. Jahrbücher. 1866. 4. Heft. S. 3, 5. —

6. Das Trachom oder die Ophthalmia granulosa.

Krankheitsbild. *Charakteristisch sind neben Hyperämie und Schwellung der Conjunctiva eigenthümliche Rauhigkeiten, welche sich am Tarsaltheile bald als hypertrophirte Papillen, bald als diffuse, tief im Bindehautgefüge selber wurzelnde, fleischwärzchenähnliche blutreiche Auswüchse, im Uebergangstheile aber als reihenweise an einander geordnete rundliche Körner darstellen, die bald der Conjunctiva gleichfärbig sind und nur wenig hervortreten, bald aber über deren Oberfläche sich mächtig erheben und durch ihre Form und sulzähnliche Durchscheinbarkeit den Eiern des Fisch- oder Froschlaiches sehr ähnlich werden.*

Je nach der grösseren oder geringeren Entwickelung der Erhabenheiten und je nach dem Verhältnisse, in welchem sich die einzelnen Formen derselben auf der Conjunctiva mischen, wird das Krankheitsbild wesentlich modificirt, so zwar, dass *vom praktischen Standpunkte aus* die Unterscheidung mehrerer *Unterarten des Trachomes* erspriesslich erscheint, um so mehr, als jene Differenzen auch auf den Verlauf, auf die Ausgänge und die Therapie von Einfluss sind. Diese Unterarten sind: *Das reine körnige* und *das papillare Trachom*, *das gemischte* und *das diffuse Trachom.*

A. a. Bei *niederen* Entwickelungsgraden *des körnigen Trachomes* findet man den Grund der *Uebergangsfalte*, besonders der *unteren* Hälfte, reichlich bestreut mit *froschlaichähnlichen Körnern*, etwas geschwellt und von einem grobmaschigen Gefässnetze durchstrickt. *Der Tarsaltheil* erscheint etwas stärker eingespritzt, sonst normal. Bei *hoch- und höchstgradigen Formen* jedoch ist die Schwellung des *Uebergangstheils* eine sehr bedeutende. Werden die Lider umgestülpt, so tritt derselbe in Gestalt eines mächtigen Tumors hervor, dessen Oberfläche von grösseren und kleineren *froschlaichähnlichen* Körnern *dicht* besäet ist und dadurch ein ganz drusiges Aussehen gewinnt. Die *einzelnen* Körner sind an ihrer Basis bald von *lebhaft gerötheten*, bald von *blassrothen* confluirenden Höfen umsäumt; öfters aber äussert sich in der Geschwulst eine auffällige *Blutleere*, indem die Körner auf einer ganz blassen wachsähnlichen, nur von einzelnen Gefässchen durchstrickten Basis ruhen. *Die Tarsalbindehaut* ist dabei meistens ganz glatt, aufgelockert und mehr weniger dicht injicirt. Oefters trifft man an derselben gleichfalls einzelne froschlaichähnliche Körner kleineren Calibers. Häufiger lassen sich an derselben feine *papilläre* Granulationen nachweisen, womit ein *Uebergang* zum *gemischten* Trachome angedeutet wird.

b. Das reine papillare Trachom ist der Natur der Sache nach immer *auf den Papillarbezirk* der Conjunctiva beschränkt und stellt einen *niederen* Entwickelungsgrad der *Ophthalmia granulosa* dar. Die *Tarsalbindehaut* ist ein wenig aufgelockert und an ihrer Oberfläche dicht besetzt von *feinen Granulationen.* Diese beginnen ungefähr 1‴ entfernt von der inneren Lidlefze als höchst feine stumpfkegelige, zapfenähnliche oder keulenkopfförmige Erhabenheiten, nehmen nach hinten aber allmälig an Grösse zu. In der Gegend des convexen Tarsalrandes, welchen sie noch um 1‴ überschreiten, besitzen sie bereits einen ansehnlichen Umfang und haben mehr die Gestalt von warzigen Knollen, welche auf einem dicken Stiele sitzen. Der Papillarbezirk sammt den darauf wuchernden Papillen erscheint, so lange der entzündliche Process noch rege ist und überhaupt während stärkeren Reizzuständen, bald lebhaft *roth,* bald dunkler mit einem Stiche ins Blaue, bei Scorbutkranken wohl auch ins Purpurbraune. Späterhin *erblasst* die hyperämische Röthe und gewinnt in Folge der reichlicheren Ansammlung von trüben Zellen an der Oberfläche einen mehr rosenrothen, violetten oder schmutzig graubräunlichrothen Farbenton.

c. Das gemischte Trachom, welches von Anderen auch als *„katarrhalisch entzündliches* oder *blennorrhoisch entzündliches Trachom“* beschrieben wird *(Seitz),* ist die bei weitem häufigste, die *gewöhnliche* Form der Ophthalmia granulosa. Das Krankheitsbild desselben setzt sich aus den Erscheinungen des *körnigen und des papillaren* Trachoms zusammen. *Der Papillarbezirk* ist merklich geschwellt, etwas aufgelockert und dicht besetzt von *papillosen* Auswüchsen, welche jene des *reinen* papillaren Trachoms in der Regel bei weitem an Grösse übertreffen und durch ihre breitere Basis, durch die mehr kolbige Gestalt und durch ihre Neigung, gegenseitig zu verschmelzen, oft schon Uebergänge zur *diffusen* Form der Granulationen bilden. Der *Uebergangstheil* drängt sich bei Umstülpung der Lider in Gestalt eines länglichen Wulstes hervor, an dessen Oberfläche der Länge nach in Reihen geordnet die trachomatösen *Körner* sitzen. Doch haben dieselben keineswegs immer das charakteristische *froschlaichähnliche* Ansehen, wie beim *reinen* körnigen Trachome. Im Gegentheile erscheinen sie in der Regel viel weniger entwickelt und werden darum leicht übersehen. Sie stellen vermöge ihrer dichten Aneinanderreihung schmale, parallel hinter einander lagernde und wenig erhabene, der hyperämischen Basis *gleichfärbige* Wülste oder Leisten dar, an deren Oberfläche seichte und in gleichen Abständen sich wiederholende quere Einkerbungen die Grenzen der einzelnen Körner andeuten. Doch stechen in diesen Wülsten sehr häufig schon *einzelne* Körner durch ihre *blasse Farbe,* sowie durch ihre grössere *Durchscheinbarkeit* und durch bedeutenderen Umfang heraus, ja nicht selten findet man jene Längswülstchen fast durchgehends aus solchen diaphanen und deutlicher abgegrenzten Körnern zusammengesetzt und von einzelnen grossen *wahrhaft froschlaichähnlichen Körnern* durchstreut. Ein *Ueberwiegen* dieser völlig entwickelten froschlaichähnlichen Körner, oder eine *ausschliessliche* Zusammensetzung der Wülste aus Erhabenheiten der letzteren Art gehört jedoch bei dem *gemischten* Trachome zu den seltenen Vorkommnissen. In letzterem Falle tritt die *Injection* gleichwie beim reinen körnigen Trachome im Uebergangstheile etwas zurück. Sonst erscheint die Uebergangsfalte und die Conjunctiva tarsi in der Regel nahezu gleichmässig *geröthet.* Der

Farbenton ist je nach der jeweiligen Intensität des Processes bald hell bald dunkel blutroth, bald mit Grau gemischt, rosa, violett oder ins Bläuliche spielend.

d. Das diffuse Trachom ist als ein *höherer* Entwickelungsgrad des *gemischten* Trachoms aufzufassen und erscheint durch die Massenhaftigkeit der Neubildung in und auf der Conjunctiva, sowie durch die gewöhnliche Mitleidenschaft des Knorpels, der äusseren Lidhaut und der Cornea ausgezeichnet. *Der Papillarbezirk* ist mächtig geschwellt, aufgelockert, schwammig und bis nahe an die innere Lidlefze bedeckt mit *diffusen Granulationen*, welche sich aus den *tieferen* Schichten des Bindehautgefüges erheben und ganz unregelmässige, durch tiefe Rinnen von einander getrennte, oberflächlich sammtartig rauhe oder zottig filzige, bisweilen hahnenkammähnliche, den Fleischwärzchen oder breiten Condylomen gleichende Neubildungen darstellen. *Der Uebergangstheil* ist mächtig aufgetrieben und dicht besetzt mit trachomatösen Körnern, welche gleich wie beim gemischten Trachome in Bezug auf Grösse, Diaphanität, Farbe u. s. w. mannigfach wechseln.

Eine besondere Erwähnung verdient das öftere Zustandekommen *mächtiger Dupplicaturen im hypertrophirten Uebergangstheile* (*Ammon*). Es finden sich derlei Falten gelegentlich an jeder Stelle des Uebergangstheiles, obgleich sie in der Mehrzahl der Fälle nur eine Vergrösserung der *Plica semilunaris* darstellen. Nicht selten haben sie bei einer Länge von einem Zolle eine Breite von mehreren Linien und erreichen ganz gewöhnlich eine sehr ansehnliche Dicke. Sie überdecken gleich einem dritten Lide einen grossen Theil der vorderen Bulbusoberfläche. In den ersten Stadien des Trachomes, so lange das subconjunctivale Gewebe noch sehr geschwollen ist, findet man derlei Falten kaum jemals, wenigstens nicht in der angegebenen Grösse. Es scheint, dass bei ihrer Bildung die Schrumpfung des Subconjunctivalgewebes von Belang sei.

B. Das Bild des Trachoms vervollständigt sich durch eine Reihe von krankhaften Erscheinungen untergeordneten Ranges, welche *allen* oder *mehreren* der einzelnen Formen *gemeinschaftlich* sind.

Die *halbmondförmige Falte* und *Carunkel* finden sich *allenthalben* stark gewulstet und geröthet. Bei *höhergradigem körnigen* und beim *gemischten*, so wie beim *diffusen* Trachom ist erstere oft dicht besetzt mit froschlaichähnlichen Körnern.

Die Augapfelbindehaut verhält sich beim *körnigen* und beim *reinen papillaren* Trachom nicht selten während dem *ganzen* Verlaufe der Krankheit ziemlich normal oder zeigt höchstens *vorübergehend* einige Gefässeinspritzung. Bei *hochgradigem körnigen* Trachom gewinnt sie bisweilen in den *späteren* Stadien ein ganz eigenthümliches wachsartiges Aussehen und führt in der dem Uebergangstheile nahe stehenden Zone froschlaichähnliche Körner. Beim *gemischten* und vornehmlich beim *diffusen Trachome* erscheint sie *anfänglich* in der Regel *dicht injicirt*, oft sogar *gleichmässig* und lebhaft geröthet, durch seröses Infiltrat geschwellt, ja häufig im eigentlichen Wortsinne *chemotisch*. Mit der Abnahme der Intensität des Processes sinkt jedoch in den meisten Fällen die Geschwulst rasch, die gleichmässige Röthe löst sich bald in ein schütteres Gefässnetz auf und auch dieses schwindet endlich, so dass die Augapfelbindehaut zeitweilig ganz normal aussieht und nur durch ihre ausserordentliche Neigung zu Congestivzuständen den pathologischen Zustand der Gefässe beurkundet. Bei *diffusen* Formen kömmt es übrigens auch bisweilen vor, dass sie nach dem Sinken

der Geschwulst durch schwammige Auflockerung und durch merkliche Verdickung einen nicht unbedeutenden Grad von *Hypertrophie* erkennen lässt.

Die Secretion ist im Ganzen *stets vermehrt.* Im *Beginne* des Leidens überwiegt gemeiniglich die *Thränenausscheidung*, das Product ist ein *wässeriges.* Beim *körnigen* Trachom *bleibt* es dies oft, so lange der Process läuft, doch sind die Thränen etwas klebrig und haben einen Stich ins Gelbliche. Bei den *übrigen* Formen mischen sich alsbald kleine Flocken trüben Schleimes bei und diese mehren sich rasch, so dass die Absonderung jener eines heftigen *acuten* Katarrhes und zeitweilig selbst einer Blennorrhoe gleicht. In den *späteren* Stadien, nachdem der Process in den *chronischen* Verlauf eingebogen hat, nimmt es wieder an Menge ab, wird trüb schleimig, wie bei einem *chronischen* Katarrhe. Oft klagen dann die Kranken wohl auch über zeitweilige höchst lästige Trockenheit des Bindehautsackes.

Die Lider sind bei grosser Heftigkeit des Wucherungsprocesses, also vornehmlich im *Beginne* der höhergradigen Formen, häufig leicht geröthet und mehr weniger geschwollen, nicht selten auch gleich der Conjunctiva im wahren Wortsinne *chemotisch.* Nimmt weiterhin die Intensität der Entzündung ab, so sinkt auch die Geschwulst und die normale Färbung kehrt zurück. Doch bleibt die *Beweglichkeit* etwas beschränkt. Namentlich gilt dies vom *oberen* Lide, dessen Rand immer merklich tiefer steht, selbst bei *niederen* Graden des Leidens, so dass die Lidspalte etwas verengert erscheint. Es stellt sich nämlich die Schwellung des Uebergangstheiles der Bindehaut dem Zuge des Aufhebemuskels hinderlich in den Weg. Bei den *höhergradigen* Formen des *körnigen*, so wie beim *gemischten* und vorzüglich beim *diffusen* Trachom kömmt dazu noch die *entzündliche Theilnahme des Knorpels.* Es schwillt dieser an, lockert sich auf, verliert an Resistenz und wird unter dem Drucke, welchen er von Seite der Bindehautgeschwulst auszuhalten hat, leicht ausgedehnt, in der Richtung der Lidspalte verbreitert, so dass sich die Lidränder verlängern. War die *Conjunctivalgeschwulst* eine chemotische und nimmt diese rasch ab, was beim diffusen Trachom oft geschieht, so passen die Augendeckel nicht mehr an den Bulbus. Das obere Lid hängt schlaff herab und deckt häufig einen Theil des unteren. Das letztere aber steht vom Augapfel ab, oder senkt sich gar seiner eigenen Schwere folgend nach abwärts, ja stülpt sich förmlich um und bringt so die granulirende Lidbindehaut zum Vorschein, ein Zustand, welchen man *Ectropium luxurians* benannt hat.

Bei *hochgradigem körnigen* Trachome äussern die *Meibom'schen Drüsen* bisweilen ihre Mitleidenschaft durch bedeutende Anschwellung der nächsten Umgebung ihrer Mündungen und durch daheriges Hervortreten derselben in Gestalt von Körnern, welche denen des Uebergangstheiles völlig gleichen und die *innere Lidlefze* dicht gedrängt unter gegenseitiger Abplattung besetzen.

Das Sehvermögen ist meistens etwas beeinträchtigt. *Trübsehen* ist eine ganz gewöhnliche Erscheinung, besonders des Morgens nach dem nächtlichen Schlafe. Ausserdem sind *die Augen sehr reizbar*, sie reagiren sehr heftig auf jede äussere Schädlichkeit, insbesondere auf Rauch, Staub, Wind, unreine Luft, grelles Licht und vertragen durchaus keine Anstrengung. Lesen, Schreiben und jede feinere Arbeit, namentlich bei künstlicher Beleuchtung, erregt höchst unangenehme Gefühle, bedingt eine auffällige

Steigerung der Hyperämie und Secretion und fördert wohl auch die Gewebswucherung.

Das Trübsehen rührt her einerseits von der schleimigen Absonderung der Bindehaut, andererseits von der Verstärkung des Epithellagers auf der Cornea. Die letztere scheint wieder abhängig zu sein theils von *vermehrter Bildung*, theils von *verminderter Abstossung* als Folge der Beschränkung des Lidschlages.

Häufig pflanzt sich auch der Process auf die Hornhaut fort und stellt sich in deren Bereiche unter der Form einer *Keratitis vascularis* dar, die späterhin zum *Pannus trachomatosus* führt, bisweilen wohl auch durch Verminderung der Resistenz des Hornhautgefüges eine Ausdehnung der Cornea mit deren höchst missliebigen Folgen, eine *Ectasia ex panno*, bedingt.

Complicationen. Ausser jenen Complicationen, welche das Trachom mit der *Blennorrhoe*, der *Syndesmitis diphtherica* und *membranosa* eingeht, und welche eigentlich keine Complicationen sind, sondern nur Blennorrhoen etc., bei denen die erkrankte Bindehaut gleichzeitig unter der Gestalt eines Trachoms *hypertrophirt:* ist besonders die *Complication mit dem herpetischen Processe* zu erwähnen, da diese sehr häufig ist und ganz bedeutend die therapeutischen Indicationen, theilweise wohl auch den Verlauf und die Ausgänge beeinflusst. (S. 62. 8). Es kündigt sich eine solche Complication immer durch starke Injection der episcleralen Gefässnetze und der Bindehaut, durch Schmerzen und Lichtscheu, durch Thränenfluss und häufig auch durch Lidkrampf an. Diese Erscheinungen bestehen dann in der Regel fort, bis der herpetische Process als solcher abgelaufen ist. Nicht selten führen öfters recidivirende herpetische Processe zum *Pannus herpeticus der Bindehaut und der Cornea*, oder aber es entwickeln sich auf dem Boden herpetischer Efflorescenzen ausgebreitete *Hornhautgeschwüre*.

Ursachen. Es liegt nichts vor, was das Trachom als den örtlichen Ausdruck eines *allgemeinen* Leidens ansehen liesse. Vielmehr deutet alles darauf hin, dass dasselbe ein *rein örtliches Leiden* darstelle und stets durch *äussere* den Bindehautsack selbst treffende Schädlichkeiten veranlasst werde. Diese Schädlichkeiten sind dieselben, welche als Gelegenheitsursachen des Katarrhes, der Blennorrhoe u. s. w. aufgeführt wurden. Warum in einem Falle *diese*, in einem anderen *jene* Form der Bindehautentzündung veranlasst wird, ist nicht vollständig aufgeklärt. Doch dürfte es kaum gefehlt sein, anzunehmen, dass *häufigere* oder gar *ununterbrochene* Einwirkung von Noxen durch Unterhaltung eines gewissen Reizungszustandes die *Neigung zur Hypertrophie* erzeuge und so mache, dass der Wucherungsprocess, einmal ausbrechend, in der gleichsam *vorbereiteten* Bindehaut sich zum *Trachom* gestaltet. Es steht damit recht gut im Einklange, dass Orte, in welchen eine *grosse Menge* von Menschen zusammenlebt, und wo die Reinlichkeit und Lüftung nicht in dem erforderlichen Masse gehandhabt werden, die *meisten* Fälle liefern (*Cunier*); während Individuen, welche nur zeitweise, nach längeren Zwischenpausen und relativ kurze Zeit solchen Einflüssen sich aussetzen, seltener am Trachome erkranken und statt dessen gewöhnlich einen Katarrh, eine Blennorrhoe etc. davon tragen.

Die wichtigste Rolle spielt die *Ansteckung*. Die Zahl der durch sie bedingten Fälle ist jedenfalls überwiegend, namentlich an Orten, an welchen eine grosse Menge Menschen beisammen lebt, in vielfache gegenseitige Berührung kömmt, oder wohl gar auf die gemeinschaftliche

Benützung der Geräthe zur Körperreinigung angewiesen ist, wie dieses in Casernen, Arbeitshäusern, Herbergen u. s. w. der Fall zu sein pflegt. Ist in solchen Anstalten durch äussere Schädlichkeiten einmal eine Anzahl von Individuen trachomatös erkrankt und werden diese nicht sorgfältig von den Gesunden getrennt, so steigert sich in Folge der gegenseitigen Ansteckung das procentarische Verhältniss der Erkrankungen in der Regel sehr rasch und so wird die Contagion ein gewichtiger Factor in der Entwickelung und Ausbreitung von *Endemien und Epidemien*, wie selbe seit Jahrzehenden zu einer ständigen Plage geworden sind. In gleicher Weise erklären sich durch die Ansteckungsfähigkeit des Trachoms die neuerer Zeit so zahlreich vorkommenden Beispiele von *Verschleppung der Krankheit* aus den Brutstätten derselben auf Glieder einer Familie oder ganze Hausgenossenschaften, deren Verbreitung über Ortschaften und Gegenden, welche vordem völlig frei waren und den das Trachom primär erzeugenden Schädlichkeiten nicht ausgesetzt sind.

Als *Träger des Ansteckungsstoffes* kann nur das *eiterige* und *schleimig-eiterige Secret* des trachomatösen Bindehautsackes aufgefasst werden. Das wässerige Secret des *reinen körnigen* Trachoms, sowie das trübschleimige, der Eiterelemente völlig entbehrende Product *veralteter, papillarer, gemischter und diffuser* Trachome ist kaum, oder doch nur in sehr geringem Grade ansteckend. Dagegen ist die katalytische Kraft des Bindehautsecretes eine um so bedeutendere, je mehr dasselbe *dem Eiter ähnelt* und je *intensiver* während seiner Absonderung die *Entzündung* als solche erscheint.

Es muss hierbei jedoch bemerkt werden, dass aus einer solchen Uebertragung des *trachomatösen* Secretes durchaus nicht immer ein *Trachom* resultirt, sondern bisweilen auch ein reiner Katarrh, eine Blennorrhoe; dass aber andererseits wieder das Secret eines reinen Katarrhes, einer reinen Blennorrhoe, ja selbst das Product eines Genitalientrippers, auf die Conjunctiva gebracht, nicht nur eine Blennorrhoe, sondern auch ein gemischtes oder diffuses Trachom zu erzeugen im Stande sei.

Es ist bisher kein genügender Grund vorhanden, die Ansteckung anders, als *durch unmittelbare Berührung der Conjunctiva mit dem contagiösen Secrete selbst* ermöglicht zu denken. Eine Ansteckung *durch die Luft*, als die Trägerin fein vertheilter dunstförmiger Partikelchen des ansteckenden Secretes, ist zwar nicht unmöglich; allein sie ist auch nicht erwiesen; ja nicht einmal genug wahrscheinlich gemacht worden (S. 377).

Wäre die *Luft* der Träger des Contagiums, so müsste beim Militär das procentarische Verhältniss der erkrankten Chargen dem der erkrankten gemeinen Mannschaft das Gleichgewicht halten. Jenes ist aber unvergleichlich kleiner als dieses.

Man glaubt, dass *Kinder unter 5 Jahren* dem Trachome nicht unterworfen seien. Vom *reinen körnigen Trachome* mag dieses gelten, das *papillare, gemischte* und *diffuse* ist jedoch bei Kindern dieses Alters nicht ganz selten. Auch Individuen *von mehr als 50 Jahren* sind nicht, wie Manche meinen, frei von der Gefahr der trachomatösen Erkrankung. Jedoch unterliegt es keinem Zweifel, dass das *Mannesalter*, von 20—40 Jahren gerechnet, das grösste Contingent liefere und dass das *männliche* Geschlecht, ganz abgesehen vom Militär, im Verhältnisse zum *weiblichen* weit mehr leide. Den Grund dessen wird Jeder leicht einsehen, welcher die gewöhnlichen Ursachen des Trachoms auch nur flüchtig betrachtet.

Verlauf. Das Trachom ist ein im engsten Wortsinne *chronisches* Leiden. Doch ist die Art des Verlaufes eine überaus wechselvolle.

1. Schon die Art und Weise, in welcher sich das Trachom *entwickelt*, ist in verschiedenen Fällen eine sehr verschiedene.

a. Bei Individuen, welche vermöge ihrer Lebensverhältnisse häufig oder gar ununterbrochen Bindehautreizungen ausgesetzt sind, geschieht es nicht selten, dass sich anscheinend *ganz geringfügige Katarrhe* öfters und in kurzen Zwischenzeiten wiederholen, immer aber wieder spontan oder mit ärztlicher Hilfe zurückgehen. Jeder dieser Anfälle fügt einige Körner und Granulationen zu den bereits vorhandenen hinzu, bis endlich die Erscheinungen des Trachoms ausgesprochen sind.

b. In anderen Fällen glaubt man anfänglich, es mit einem *heftigeren Katarrhe, einem Herpes* oder dergl. zu thun zu haben. Diese ziehen sich aber in die Länge, schwanken zwischen Exacerbationen und Remissionen; während dem treten allmälig die trachomatösen Excrescenzen hervor und vergrössern sich mehr und mehr, bis endlich die Symptome des Trachoms die Oberhand gewinnen.

c. Sehr oft entwickelt sich das Trachom *acut und selbständig.* Plötzlich injicirt sich unter lästigen Gefühlen oder Schmerzen die Bindehaut, die Seitentheile der *Conjunctiva bulbi* lassen ein grobmaschiges Gefässnetz herausblicken, während sie gleichzeitig ödematös anschwellen. Die Bindehauthyperämie nimmt unter rascher Steigerung der subjectiven Erscheinungen und unter Absonderung einer mit eitrigschleimigen Flocken durchmischten reichlichen Menge von Thränen rasch zu. Schon innerhalb weniger Stunden oder Tage ist sie allgemein geworden. Die Lider sind geröthet, namentlich um den Lidrand herum ödematös angeschwollen, gegen Druck empfindlich, schwer beweglich und darum die Lidspalte verengt oder gar geschlossen. Untersucht man jetzt die Bindehaut, so ist die Rauhigkeit derselben schon ganz deutlich ausgesprochen und binnen Kurzem ist das Trachom zu hohen und höchsten Entwickelungsgraden gediehen.

d. Das *gemischte* und *diffuse* Trachom kommt häufig auch *während dem Verlaufe* einer *Blennorrhoe*, einer *Syndesmitis diphtherica* oder *membranosa* zu Stande. Oft macht sich die trachomatöse Gewebswucherung schon in dem *ersten* Stadium dieser Processe geltend; öfter jedoch treten die Rauhigkeiten der Bindehautoberfläche erst *während dem Höhestadium* hervor, welches dann ungewöhnlich lange zu dauern pflegt. Nicht selten werden die Körner und Granulationen aber erst bemerklich, wenn jene Processe bereits entschieden in *Abnahme* begriffen sind.

2. Weiterhin vermindert sich die Intensität der *entzündlichen* Symptome und es macht sich die *Erschlaffung* der Theile in sehr auffälliger Weise geltend. Dabei findet ein fortwährendes Schwanken zwischen heftigeren Reizzuständen und zwischen Nachlässen statt, welche letztere in *minder* hochgradigen Fällen oft so bedeutend sind, dass der Kranke sich kaum krank fühlt und nur durch die zeitweise Trübung des Gesichtes sowie durch die Unverträglichkeit selbst leichter Reizeinwirkungen belästigt wird. In dieser Weise besteht das Trachom viele Monate und auch Jahre, ohne sich wesentlich zu verändern, bis es endlich heilt, oder seinen ständigen Entwickelungsformen zuschreitet, oder unter dem Einflusse einer neuen Schädlichkeit plötzlich einen Aufschwung nimmt und wieder in mehr acuter Form hervortritt.

Ausgänge. 1. Das Trachom jeglicher Form kann *spontan heilen.* Der Weg dazu ist für die *Körner* die *Resorption, niemals* die Vereiterung; für die *papillaren* und *diffusen* Granulationen aber die fortgesetzte *Abstossung*

ihrer oberflächlichen epithelialen Strata und die *Rückbildung und Aufsaugung* der im Parenchyme der einzelnen Bindehautbezirke neugebildeten Elemente.

Bei Kindern ist die Aussicht auf spontane und vollständige Heilung am grössten; selbst *diffuse* hochgradige Trachome gehen bei Individuen dieser Altersklasse öfters in verhältnissmässig kurzer Zeit, innerhalb weniger Wochen oder Monate, wieder zurück, ohne üble Folgen zu hinterlassen. *Bei Erwachsenen* darf man auf diesen Ausgang weniger hoffen. *Nicht veraltete* Trachome *niederer* Entwickelungsgrade heilen bei diesen wohl auch nicht selten von selbst, bedürfen hierzu aber immer Monate lange Zeit und setzen voraus, dass der Kranke unter vollkommen günstige Verhältnisse gesetzt und den das Trachom begründenden Ursachen entrückt werde. *Höhergradige* gemischte und diffuse Trachome heilen bei Erwachsenen nur sehr ausnahmsweise spontan; in der bei weitem grösseren Mehrzahl der Fälle kömmt es, wenn nicht eine rationelle Behandlung eingeleitet wird, zu *ständigen Verbildungen der Bindehaut*, wohl auch *der Lider* und *der Hornhaut*, welche die Functionstüchtigkeit der Augen mehr minder beeinträchtigen oder gar in Frage stellen. Es *obsolescirt* nämlich das hypertrophische Gefüge, wird dichter und verwandelt sich endlich in ein *trockenes blutarmes sehnenähnliches Gewebe*, indem es gleichzeitig bedeutend an Volum abnimmt, zusammenschrumpft.

a. Die papillaren Granulationen verkleinern sich in Folge dessen sehr bedeutend, ohne ihre eigenthümliche *Form* aufzugeben. Sie werden dabei sehr blass, graulich trüb, oder wohl auch durchscheinend und farblos nach Art unreinen Glases, ausserdem aber bisweilen so hart, dass sie beim Darüberfahren mit einem harten Körper ein deutliches Reibungsgeräusch erregen. Die *Lidbindehaut*, auf welcher sie stehen, erscheint dann ebenfalls blass gelbgrau oder röthlichgrau, nur von einzelnen stärkeren Gefässen durchsponnen, sehr derb und resistent; ihre Empfindlichkeit ist merklich verringert, die Secretionsfähigkeit aber fast gänzlich vernichtet. In Folge dessen haben derlei Kranke sehr viel von der Trockenheit des Bindehautsackes zu leiden.

b. Bei sehr hochgradig entwickeltem gemischten und namentlich beim *diffusen Trachome*, wo die Gewebswucherung sich immer in der ganzen Dicke der Lidbindehaut sehr auffällig macht, geht nicht selten *der Papillarbezirk theilweise oder ganz in schrumpfendem Narbengewebe unter.*

Diese Narben stellen sich gewöhnlich als sehnig glänzende weissgraue Streifen dar, welche sich nach den verschiedensten Richtungen hin verzweigen und auf diese Weise ein *bald grob-, bald feinfädiges Netz* bilden, welches im Gefüge der Bindehaut selbst eingewebt ist, diese ihrer ganzen Dicke nach durchsetzt und selbst wohl mit der Knorpeloberfläche in Verbindung steht. In den *Maschen* dieser Netze findet man noch lockeres rothes oder gelbgrauliches Gefüge, ja nicht selten erhebt sich dasselbe in Gestalt von Fleischwärzchen über die Bindehautoberfläche. In der Mitte der Lidbindehaut kommen diese sehnigen Streifen am häufigsten vor und erreichen daselbst auch gewöhnlich die grösste Stärke.

In anderen Fällen trifft man am Tarsaltheile *sehnige glänzende und weissliche Flecke* mit strahligen oder wolkigen Umrissen, welche in der Regel einen fettigen Beschlag zeigen, in Folge dessen sie kein Wasser annehmen, sondern die Thränen darüber fliessen lassen, ohne benetzt zu

werden. Sie kommen sowohl allein vor, als in Begleitung netzförmig verstrickter Narben, lagern entweder ganz oberflächlich, oder greifen auch in die tieferen Schichten und hängen dann durch sehnige Ausläufer mit dem Knorpel zusammen. In einzelnen Fällen stösst man auf *ausgebreitete derartige Narbenflecke*, in deren Bereich das Conjunctivalgewebe gänzlich fehlt, indem sie mit ihrer unteren Fläche dem Knorpel breit anhaften und gleichsam in Eins mit demselben verschmelzen. Bisweilen ist *der gesammte Papillarbezirk* der Bindehaut in dieser Weise verödet.

Auch fehlt es nicht an Fällen, in welchen solche Narbenflecke sich ungleichmässig zusammengezogen haben zu *harten knorpeligen Wülsten* mit strahlig verzweigten, dicken, strang- und blattähnlichen Ausläufern, welche um ein Bedeutendes *über* die umgebende Bindehaut hervorragen und letztere in unregelmässige Falten werfen. Doch gehören diese strahligen dicken Narben kaum dem trachomatösen Processe als solchem an, sondern dürften in der Regel durch allzustarke und tiefgreifende *Aetzungen mit Höllenstein in Substanz* begründet werden.

c. Im Uebergangstheile machen sich sowohl beim *reinen körnigen*, als beim *gemischten* und *diffusen* Trachome ähnliche Veränderungen geltend. In Folge der *Obsolescenz* des wuchernden Gefüges flachen sich die Körner allmälig ab, verschwinden wohl auch ganz und am Ende erscheint der Uebergangstheil ganz glatt und merklich dichter, bei vorausgegangener massenhafter Wucherung auch fühlbar derber und auffallend weiss, bisweilen selbst ganz sehnenartig und nur von einzelnen in grobmaschigen Netzen verzweigten Gefässen durchsponnen oder ganz gefässlos, er hat aufgehört schleimhäutig zu sein und ist, oberflächlich wenigstens, *fibrös geworden.*

Es betrifft diese Metamorphose oft nur *einzelne Portionen* des Uebergangstheiles; diese haben das Aussehen, als wären sie mit unregelmässig geformten sehnigen Fladen überdeckt. In anderen Fällen ist der Uebergangstheil *seiner ganzen Ausdehnung nach* in eine sehnige gefässarme oder selbst anscheinend gefässlose Haut verwandelt, welche in Betreff ihrer Flächenausdehnung weit gegen das Normale zurücksteht.

Bei *niederen* Entwickelungsgraden der Krankheit und bei mehr *ungleichmässiger Vertheilung* des schrumpfenden Narbengewebes äussert sich jene Flächenverminderung oft durch eine *Faltung* des betreffenden Conjunctivaltheiles in einer auf die Lidränder senkrechten Richtung. Wenn der Augendeckel vom Bulbus abgezogen oder umgestülpt wird, springen diese Falten sehr deutlich hervor und man sieht und fühlt in ganz unzweideutiger Weise, dass es dichte sehnige Balken und hautähnliche Gebilde sind welche, in das Bindehautgefüge eingebettet und in das subconjunctivale Gewebe ausstrahlend, vermöge ihrer Kürze sich spannen und so die nachbarlichen Bindehauttheile emporheben. Meistens findet man *mehrere* derartige Falten in der Breite eines jeden Lides, bisweilen auch einzelne in den Seitenpartien des Uebergangstheiles, die dann besonders bei den *Seiten*bewegungen des Bulbus hervorspringen. Man bezeichnet diese Falten als *den ersten Grad des sogenannten Symblepharon posterius.*

In Fällen *höchstgradiger* Erkrankung der Bindehaut pflegt die Schrumpfung eine mehr gleichmässige zu werden. Der Uebergangstheil verwandelt sich seiner *ganzen* Ausdehnung nach in ein *sehnenähnliches* Gefüge,

verkürzt sich und sein Grund rückt in Folge dessen mehr heraus. Die Conjunctiva *tarsi* tritt dann unmittelbar hinter dem convexen Tarsalrande auf die entsprechende Zone der *Scleraloberfläche* hinüber, oder springt wohl gar schon von der *Tarsalfläche* selbst an den Bulbus heran, um dort als Scleralbindehaut sich auszubreiten. Jene charakteristischen senkrechten Falten fehlen unter solchen Umständen also. Man bezeichnet diesen Zustand als *den höheren Grad der Symblepharon posterius.*

Doch nicht immer ist diese Verkürzung der Bindehaut Folge einer *Schrumpfung.* Sie kann auch hervorgehen *aus einer Verwachsung der beiden sich unmittelbar berührenden Blätter des Uebergangstheiles.* Besonders häufig kommen solche Verwachsungen in Folge übermässigen Aetzens vor, wenn nämlich durch das Causticum die oberflächlichen Epithellagen zerstört und so *Wundflächen* der beiden Bindehautblätter in gegenseitige Berührung gebracht wurden.

d. Es ist von selbst verständlich, dass bei einer so bedeutenden Verkürzung des Bindehautsackes nicht allein der Uebergangstheil, sondern auch die übrigen Portionen der Conjunctiva an der Schrumpfung betheiligt sein müssen. Dieses zeigt sich denn auch ganz deutlich an der *Conjunctiva bulbi,* indem deren vorderste Zone, welche nicht auffällig verkürzt erscheint, ein eigenthümlich blasses und steifes Ansehen gewinnt. Vermöge der Obsolescenz des sie zusammensetzenden Bindegewebes wird sie nämlich erstens gefässärmer und zweitens verliert sie ihre natürliche Elasticität, so dass sie bei den Bewegungen des Augapfels sich in feine concentrische Falten zieht.

e. Auch die Anhängsel der Bindehaut, die *halbmondförmige Falte und Carunkel,* pflegen unter solchen Verhältnissen zu schrumpfen und allmälig zu verstreichen, so dass man sie schwer mehr erkennt.

2. Mit der Verödung des Conjunctivalgefüges hat der trachomatöse Process innerhalb der Grenzen der Conjunctiva sein natürliches Ende gefunden. Während dieser Ausgang sich vorbereitet, wechselt begreiflicher Weise das Aussehen der trachomatösen Bindehaut gar mannigfaltig. Besonders auffällig macht sich unter solchen Verhältnissen in ziemlich häufigen Fällen die *nachträgliche Entwickelung froschlaichähnlicher Körner,* welche einzeln oder in grösserer Zahl auf dem Uebergangstheile und bisweilen wohl auch auf der Conjunctiva tarsi zum Vorschein kommen, theilweise wieder verschwinden und anderen Platz machen.

Bei Kranken mit diffusem oder gemischtem Trachom, welche *zu frühzeitig aus der Behandlung entlassen* wurden, erreicht diese neue Gewebswucherung nicht selten einen sehr hohen Grad, so dass das *körnige* Trachom viel deutlicher hervortritt, als dieses vordem der Fall war, und bei weitem die Oberhand gewinnt über die an der Lidbindehaut nachwachsenden Granulationen.

Aber auch in Fällen, welche *nie einer Behandlung unterzogen wurden,* oder wo der Process niemals durch Mittel gestört wurde, welche direct und mit einiger Kraft auf die erkrankte Bindehaut wirken konnten, wird oft nach und während jahrelangem Bestande eines *gemischten* oder *diffusen* Trachoms eine fortgesetzte Nachwucherung solcher Körner beobachtet. Die Conjunctiva tarsi und der Uebergangstheil gewinnen unter solchen Verhältnissen in Folge der fortdauernden Gewebswucherung gerne ein eigen-

thümlich sulzähnliches Aussehen, während sich stellenweise gewöhnlich schon die Zeichen einer ziemlich weit gediehenen Obsolescenz geltend machen. In der That findet man diese gelatinöse Degeneration der Bindehaut mit den eigenthümlichen Körnern in der Regel neben blass und hart gewordenen papillaren Granulationen, neben fleck- oder netzförmigen Narben der Lidbindehaut, neben Symblepharon posterius und ähnlichen Veränderungen im Knorpel und der Cornea.

Es liegt auf der Hand, dass diese Körner zum Krankheitsbilde *der späteren Stadien des gemischten und diffusen Trachoms* gehören. Es wäre unnöthig, dies zu erwähnen, wenn man sie nicht als den Ausdruck eines ganz eigenthümlichen Processes erklärt hätte, dessen Wurzeln in einer scrophulösen oder tuberkulösen Dyscrasie zu suchen seien (*Arlt*). Betreffs dieses letzten Punktes ist nur zu bemerken, dass die in Rede stehenden Veränderungen der Bindehaut auch bei robusten und sonst völlig gesunden Individuen beobachtet werden und dass das häufigere Vorkommen derselben bei blassen schwächlichen und anscheinend frühzeitig gealterten Individuen zum grossen Theile seinen Grund habe in dem jahrelangen Bestande des Augenleidens, der dadurch bedingten physischen und moralischen Depression und insbesondere in dem fortgesetzten heillosen Gebrauche eingreifender innerlicher Mittel.

3. Zu den Erscheinungen der Bindehautschrumpfung gesellen sich häufig noch Veränderungen der *am trachomatösen Processe Theil nehmenden Organe*, der Hornhaut und Lider.

a. Die Cornea findet man meisthin in grösserer oder geringerer Ausdehnung getrübt, *pannös*, bisweilen wohl auch *xerotisch*, in manchen Fällen vorgebaucht, *ectatisch*.

b. Der Lidknorpel leidet sehr häufig, ganz abgesehen von der *trachomatösen* Wucherung desselben, durch fort und fort recidivirende Entzündungen der *Meibom'schen* Drüsen (*Gerstenkörner*). Im *weiteren* Verlaufe *hochgradiger* Trachome schrumpft und verkrümmt er sich mannigfaltig, oder zieht sich zu einem rundlichen Wulste mit abgerundeten Kanten zusammen. *Die Meibom'schen Drüsen* sind dann oft zum grossen Theile untergegangen, zum Theile aber auch nach Verschluss ihrer Ausführungsgänge in unregelmässige, mit einer bröckelichen oder flüssigen Masse erfüllte Hohlräume (Chalazien) umgewandelt worden.

c. Die Lidränder sind häufig gewulstet, *tylotisch*, mit *Trichiasis* oder partieller *Madarosis* behaftet.

d. Nicht selten kömmt es auch zur *ständigen Ein-* oder *Auswärtsstülpung der Lider*, zur Bildung von *Entropien* oder *Ectropien*. Das *Entropium* ist zumeist eine Folge der sehnigen Entartung der *Bindehaut*. Indem sich nämlich unter fortgesetzter Verödung des Gefüges der Uebergangstheil und die Conjunctiva tarsi verkürzen, wird die *Lidrandfläche* unter Verstreichung der *inneren Lefze* nach einwärts gegen den Bulbus gekehrt und öfters sogar auch *gedehnt*, so dass einzelne Wimpern aus der Reihe der übrigen heraustreten und weitab von der *äusseren* Lefze aus der Randfläche hervorzuwachsen scheinen. Die weitere Ausbildung des Entropium wird fernerhin wesentlich begünstiget durch die *Lidkrämpfe*, welche in dem entzündlichen Stadium und während der Exacerbationen des Processes bisweilen mit grosser Intensität auftreten und bei etwa schon zu Stande gekommener Einwärtskehrung der Wimpern auch stetig *unterhalten* werden. In der allmäligen Verdichtung und Schrumpfung des *Knorpelgewebes* liegt dann das Mittel, diese Verkrümmung *ständig* zu machen. Doch genügt die

Schrumpfung des *Tarsus* auch an und für sich, um ein Entropium dieser Art zu begründen.

Bei hochgradigen *gemischten* und namentlich bei *diffusen* Trachomen, welche in den ersten Stadien mit bedeutender Schwellung der Lider und der Bindehaut einhergehen, entwickelt sich häufiger *Ptosis des oberen* und *Ectropium des unteren Lides*, mitunter stülpen sich auch *beide* Augendeckel nach auswärts (S. 381). Ein *förderndes* Moment für das Ectropium des unteren Lides ist die *Auswärtskehrung des Thränenpunktes* und überhaupt die *mangelhafte Thränenleitung*, welche sich schon bei ganz geringfügigen Abhebungen des unteren Lidrandes durch fortgesetztes *Thränenträufeln* geltend macht, zu erythematösen Entzündungen und Excoriationen der Lid- und Wangenhaut, weiterhin aber zu deren *Schrumpfung* führt und so die fehlerhafte Lage des Lides vergrössert, gleichzeitig aber auch die Entzündung in der Bindehaut und dem Knorpel unterhält und fernere Degenerationen begünstiget.

Die Behandlung hat vorerst der *Causalindication* im weitesten Wortsinne Rechnung zu tragen, sodann aber darauf hinzuwirken, dass die *Gewebswucherung beschränkt* und die bereits vorhandenen trachomatösen *Neubildungen*, unbeschadet dem Fortbestande der *normalen* Bindehautelemente, *getilgt* werden.

A. In geschlossenen Körperschaften, z. B. beim Militär, in Erziehungshäusern, Strafanstalten, Fabriken u. s. w. muss die Sorge vor allem auf *Verhütung* der Krankheit gerichtet werden, zu welchem Behufe die stete Berücksichtigung aller ätiologischen Momente des Trachomes und die Handhabung entsprechender *diätetischer* Regeln unbedingt nothwendig erscheint. Ist die Krankheit aber bereits *ausgebrochen*, so muss nebstbei mit aller Kraft darauf hingearbeitet werden, der *Verbreitung* des Uebels durch *Verhütung der Ansteckung* einen Damm zu setzen. Trennung der Kranken von den Gesunden und, wo dieses nicht ausführbar ist, thunlichste Beschränkung der wechselseitigen Beziehungen bilden dann den Hauptgegenstand der ärztlichen Sorge.

Im einzelnen Falle ist im Sinne der Causalindication auf Beseitigung und Fernhaltung aller *Schädlichkeiten* hinzuwirken, welche möglicher Weise den Process steigern oder wenigstens unterhalten könnten, und daher eine entsprechende *Augendiät* einzuleiten. Ausserdem muss bei *einseitiger Erkrankung* die Uebertragung des ansteckenden Secretes auf das gesunde Auge wo möglich verhindert werden. Zu diesem Ende ist es nothwendig, das gesunde Auge, so lange der Process *acut* und unter Secretion *eiterig* schleimiger Producte verläuft, durch einen *hermetischen* (S. 381) oder wenigstens durch einen *Schutzverband* zu verwahren. Ist das Trachom aber bereits in das Stadium der *Chronicität* übergetreten, so dürfte in Anbetracht der geringeren Ansteckungsfähigkeit der Secrete und in Berücksichtigung der grossen Lästigkeit längeren Tragens eines Verbandes dessen Beseitigung gerechtfertigt und der Ansteckung dadurch vorzubeugen sein, dass man dem Kranken die grösste Vorsicht beim Waschen des Gesichtes, beim Gebrauche der Hände u. s. w. ans Herz legt. Vorsichtige Patienten vermögen in der That sehr häufig die Betheiligung des zweiten Auges zu verhindern.

B. Die directe Behandlung des Trachoms wechselt ausnehmend je nach der Art und Weise, in welcher sich die Krankheit *entwickelt*, je nach der *jeweiligen Intensität* des Gewebswucherungsprocesses, nach der *Grösse, Form und Ausbreitung der trachomatösen Neubildungen u. s. w.*

1. *Tritt das Trachom unter den Erscheinungen einer Blennorrhoe etc. auf*, so ist ihm vorerst mehr in *prognostischer* als in therapeutischer Beziehung eine sonderliche Aufmerksamkeit zuzuwenden. Das Trachom beeinflusst die Indicationen erst dann sehr wesentlich, wenn die gefahrdrohenden Zustände durch das ihnen entsprechende Verfahren beseitigt worden sind und das Trachom *als solches* in den Vordergrund tritt.

2. *Hat sich das Krankheitsbild in dieser Weise geändert, oder entwickelt sich das Trachom primär als solches*, so kömmt es bei der Wahl der Behandlungsmethode vornehmlich auf die jeweilige *Intensität* des entzündlichen Processes an. Wo immer der *sthenische* Charakter der Entzündung oder auch nur ein heftigerer Reizzustand deutlich heraustritt, sei es im Beginne der Krankheit, oder im weiteren Verlaufe derselben unter der Gestalt einer Exacerbation: ist die *antiphlogistische Behandlung einzig und allein am Platze*, jeder reizende Eingriff ist strengstens zu meiden. Die Mittel dazu liegen in strenger Augendiät und in allgemeiner antiphlogistischer Diät, in der Anwendung kalter Ueberschläge, Einträufelungen von Atropinlösungen u. s. w.

3. *Wird bereits die Erschlaffung der Bindehaut merklich* und zeigt sich im Episcleralgefüge keine namhaftere Injection der Gefässe: so ist es Zeit, *die Tilgung der vorhandenen trachomatösen Neubildungen auf directem Wege anzustreben.*

Es darf hierbei jedoch nicht verschwiegen werden, dass dieser Zeitpunkt in der Praxis weit schwieriger als in der Theorie zu bestimmen ist. Es kommen Fälle vor, wo die aufgestellten Bedingungen alle erfüllt zu sein scheinen und directe Eingriffe zur Tilgung des Trachoms dennoch nicht vertragen werden, vielmehr überaus heftige und selbst gefahrdrohende Exacerbationen des entzündlichen Processes nach sich ziehen, welche die allsogleiche Rückkehr zur reinen Antiphlogose unbedingt nothwendig machen. Andererseits kommen aber Fälle vor, in welchen der entzündliche Gewebswucherungsprocess trotz aller antiphlogistischen Mittel in hohen Intensitätsgraden und unter allen Erscheinungen heftiger Nervenreizung wochenlange fortbesteht, vom theoretischen Standpunkte aus also jeden reizenden Eingriff zu verbieten scheint und dennoch geradezu einen solchen verlangt. Zum Glücke sind solche Fälle verhältnissmässig selten und man wird sich leicht vor Missgriffen bewahren, wenn man bei einem sonst ungerechtfertigten Andauern eines stärkeren Reizzustandes vorerst nur *versuchsweise* und *mit aller Vorsicht* die *schwächeren* Tilgungsmittel in Anwendung zieht und den Erfolg beobachtet, ehe man sich für das weitere Kurverfahren entscheidet.

Als directe Mittel zur Tilgung trachomatöser Neubildungen dienen die *Schere*, der *Höllenstein* und das *schwefelsaure Kupferoxyd.*

Eine Zeit lang war auch der *Bleizucker* im Gebrauche und man hat viel Aufhebens von seiner Wirkung gemacht. Man wendete ihn sowohl in concentrirten *Lösungen*, als in *Pulverform* an (*Buys, Warlomont*). Beide Präparate wurden mittelst eines Pinsels in reichlicher Menge auf die trachomatöse Bindehaut aufgetragen und nachdem sie eine Weile eingewirkt hatten, entfernte man den Ueberschuss durch laues Wasser. Es bildet sich auf solche Weise ein Schorf, welcher die ganze Oberfläche des bestrichenen Bindehauttheiles deckt und die darauf stehenden Granulationen allseitig einhüllt. Es haftet dieser Schorf sehr fest und es bedarf oft vieler Tage, ehe er sich loslöst. Mittlerweile wirkt derselbe als fremder Körper und wird als solcher gewöhnlich sehr lästig, ja er vermehrt gerne die vorhandenen Reizzustände und wohl auch die Gewebswucherung, so dass es nichts Seltenes ist,

die Granulationen unter den Bleischorfen wachsen statt abnehmen zu sehen. Es ist dieses um so leichter möglich, als die zurückbleibenden Schorfe die späteren Einwirkungen des Mittels auf die Neubildung hindern oder wenigstens schwächen.

In ähnlicher Weise wurden auch *Tannin*, *Opiumtinctur*, verdünnte *Salpetersäure* u. s. w. versucht, doch standen die Ergebnisse weit hinter denen des Höllensteines und des Kupfervitriols zurück.

Die Wahl des Tilgungsmittels wird hauptsächlich bestimmt durch die Form, Grösse und Consistenz der trachomatösen Neubildungen.

a. Hahnenkamm- oder blumenkohlähnliche, überhaupt sehr stark hervortretende und verhältnissmässig dünn gestielte diffuse Granulationen sind mit der *Schere* abzutragen. Es ist dabei dringend nothwendig, jede Verletzung des eigentlichen *Bindehautgefüges* auf das Sorgfältigste zu vermeiden, widrigenfalls durch Veranlassung von Narben gerne Schaden gestiftet wird. Darin liegt der Grund, warum bei Granulationen mit verhältnissmässig breiter Basis und geringer Höhe die Schere, obwohl sie die Dauer des Leidens wesentlich abkürzt, nicht zu empfehlen ist. Es lassen sich derlei breite und flache Granulationen eben nicht leicht zwischen die Blätter der Schere bringen, ohne dass gleichzeitig die Bindehaut selber in die Schnittebene fiele.

Behufs der Operation wird der Kranke auf einen Stuhl gesetzt. Ein hinter ihm stehender Gehilfe fixirt den Kopf und die umgestülpten Lider, während ein anderer Gehilfe mittelst einem in kaltes Wasser getauchten Schwamm die Blutung stillt. Die Abtragung selbst geschieht mit einer feinen nach der Blattfläche gekrümmten Schere. Immer muss *eine Granulation nach der andern* hart an der Basis abgetragen werden. Die Operation erfordert darum viel Zeit und Geduld, ist übrigens nicht schmerzhaft, vorausgesetzt, dass die Schere nicht in die Bindehaut selber eindringt. Es ist dabei wohl zu merken, dass es vergebliche Mühe wäre, die Conjunctiva *glatt* scheren zu wollen. Man muss sich begnügen, die *stark hervortretenden* Granulationen bis auf geringe Reste ihrer Basis entfernt zu haben. Das Uebrige müssen *Aetzungen* mit Höllensteinlösungen thun. Doch dürfen diese nicht vor Ablauf von 1—2 Tagen begonnen werden. Unmittelbar nach der Operation sind kalte Ueberschläge zu appliciren, um die parenchymatöse Blutung zu stillen und die Reaction auf ein kleinstes zu beschränken.

b. Massige, stark hervorragende aber flach aufsitzende, diffuse Granulationen werden am besten durch öfteres Bestreichen mit dem *mitigirten Höllenstein* (S. 38) getilgt.

c. Bei höhergradigem gemischten Trachome, so wie *beim diffusen Trachome*, wenn dasselbe gleich ursprünglich *weniger entwickelt war*, oder durch die Schere oder den Lapis infernalis mitigatus bereits *so weit abgeschliffen worden ist*, dass die vorhandenen Granulationen breiter als hoch sind, also nur mässig über die Oberfläche hervorragen: empfehlen sich ganz besonders *Bepinselungen der rauhen Conjunctivaltheile mit starken Höllensteinlösungen*, gr. 15—30 ad unc. 1 Aq. dest. (S. 39).

d. Ist in solchen Fällen *die Abschleifung* der Granulationen bereits *sehr weit gediehen*, oder liegt ein *gemischtes Trachom mittlerer oder niederer Entwickelungsgrade*, ein *reines papillares* oder *körniges Trachom* vor, so sind *Bestreichungen der rauhen Bindehauttheile mit schwächeren Höllensteinlösungen*, von gr. 5—10 auf die Unze Wasser, durch die Klugheit geboten. Es kommt

dann nämlich auf die Bildung *sehr dünner* Aetzschorfe an, indem ein tieferes Eingreifen durch stärkere Caustica leicht die wuchernde Bindehaut selber gefährden und das Zustandekommen von Narben veranlassen könnte. *Die Wahl der Dosis* innerhalb der vorgezeichneten Grenzen hängt von der Grösse des gewünschten Effectes ab. Das Aetzmittel wird um so schwächer sein müssen, je weniger Masse die Neubildungen bieten.

e. Nicht selten geschieht es, dass an einzelnen Stellen der Bindehaut, besonders in der Umgebung des convexen Tarsalrandes, *Granulationen von ansehnlicher Grösse stehen bleiben,* während sonsten die trachomatösen Rauhigkeiten den vorerwähnten Mitteln rasch weichen. In solchen Fällen müssen die *hervorragenden* Auswüchse mit dem *mitigirten* Lapis behandelt, der *Rest* der Bindehaut aber mit den entsprechenden *Lösungen* bestrichen werden.

f. Bleibt nach Abschleifung des Trachomes *die Bindehaut sehr stark aufgelockert und erschlafft, erscheint die katarrhalische Secretion ziemlich reichlich* und handelt es sich daher mehr um eine stark *adstringirende* Wirkung als um eine kräftige *Aetzung,* so ist die *Bestreichung der Conjunctiva mit einem Krystalle von schwefelsaurem Kupferoxyde* oder mit einer *Kupfervitriolsalbe*, gr. 5 ad drach. 2 ungt. comm., unbedingt das vorzüglichste Mittel.

g. Auch *beim secundären sulzigen Trachome* (S. 412) bewährt sich der Kupfervitriol, so lange nicht streckenweise papillare oder diffuse Granulationen grösseren Calibers eine starke *Aetz*wirkung verlangen.

Die *breiten Flächen* des Krystalles gewähren den Vortheil, dass die grösste chemische Wirkung die hervorragendsten Punkte trifft und dass auf solche Weise Rückbleibsel der Granulationen *abgeätzt* werden können, während die dazwischen gelegenen Partien der Bindehaut mehr die *adstringirende* Wirkung erfahren. Der Kupfervitriol ist bei kräftiger Handhabung in der That ein *Causticum* und wurde eine Zeit lang fast ausschliesslich zur Tilgung von Trachomen verwendet. Erst neuerer Zeit wurde er in seiner Eigenschaft als *Causticum* durch die Höllensteinlösungen verdrängt und zwar mit Recht, da diese weit kräftiger und sicherer wirken.

Die *Kupfervitriolsalbe* gewährt einen sehr vortheilhaften Ersatz für den Krystall besonders in jenen Fällen, in welchen die Verhältnisse dem Kranken nicht gestatten, den Arzt täglich zu besuchen. Der Kranke kann nämlich mittelst eines Pinsels die Salbe sich leicht selbst in den Bindehautsack streichen oder von Anderen streichen lassen.

Man kann das schwefelsaure Kupferoxyd auch in Form von *Lösungen*, drach. 1 ad unc. 1. Aq. dest., mittelst eines Pinsels in derselben Weise und zu denselben Zwecken auf die Bindehaut auftragen, wie die starken *Höllensteinlösungen.* Doch steht es den letzteren bedeutend nach, wo es sich um kräftige Wirkungen handelt.

Der Zweck der Aetzungen ist, die Bindehaut *zur Norm* zurückzuführen. In Berücksichtigung dessen kann nicht genug gewarnt werden vor *tief greifenden* Aetzungen, namentlich mit *Höllenstein in Substanz*, denn diese führen immer zur Bildung ausgebreiteter *Narben.* Es hat vielmehr als ausnahmsloses Gesetz zu gelten, dass man sich, selbst in Fällen höchstgradigen diffusen Trachoms, *bei jeder einzelnen Aetzung auf die Erzeugung eines ganz dünnen oberflächlichen Schorfes beschränke.* Eine zweite Regel fordert, mit grösster Sorgfalt die *Einwirkung der Aetzmittel auf Stellen zu verhüten,* welche von trachomatösen Rauhigkeiten *nicht bestanden sind*, welche also dem Causticum nur die Substantia propria zur Einwirkung bieten.

Einträufelungen sind darum unbedingt zu verwerfen; *schwache* Collyrien nützen eben nichts bei Vorhandensein eines Trachoms, *stärkere* aber greifen ebensowohl die Conjunctiva bulbi und die Hornhaut, als die trachomatösen Granulationen an und werden jenen um so gefährlicher, je heilkräftiger sie in Bezug auf das Trachom als solches wirken.

In der Regel wird man *alle Tage einmal* ätzen. Eine *öftere* Wiederholung ist nicht räthlich. *Die beste Zeit* hierzu dürfte des Morgens, zwei oder drei Stunden nach dem Erwachen aus dem Schlafe sein. *Unmittelbar nach dem Schlafe* erscheint die Bindehaut meisthin stark hyperämirt und das Aetzen reizt viel stärker. Aus demselben Grunde ist auch das Aetzen *kurz nach einer Mahlzeit* zu meiden. Aber auch *vor einer Mahlzeit* ist es bedenklich, da der damit gesetzte Reizzustand durch das Kauen und den vollen Magen leicht gesteigert wird.

Man glaube indessen ja nicht, dass *die Aetzung bis zum Schwinden des Trachoms jeden Tag vorgenommen werden müsse;* sondern versäume nie, *jedesmal, bevor* man zur Application des Causticums schreitet, den Zustand der Bindehaut und ihrer Nachbarorgane genau zu untersuchen und darnach die Indicationen zu stellen. Sehr oft geschieht es, dass durch *zufällig* einwirkende Schädlichkeiten der Reizzustand des Auges vorübergehend um ein Beträchtliches vermehrt wird, was sich besonders durch eine stärkere Injection der feinen episcleralen Gefässnetze, durch Empfindlichkeit, stärkere Thränensecretion und helleren Ton der Injectionsröthe zu erkennen gibt. Ist dieses der Fall, so *ist die Aetzung zu unterlassen* und durch ein *rein antiphlogistisches* Verfahren zu ersetzen, bis jene Reizsymptome wieder geschwunden sind. Wird diese Vorsicht vernachlässigt und trotz jener warnenden Zeichen geätzt, so ist das Resultat gewöhnlich eine beträchtliche Steigerung der Entzündung. Sehr häufig schiessen dann auch *herpetische* Efflorescenzen an der Bindehaut oder Hornhaut auf, welche nicht selten die Functionstüchtigkeit des Auges geradezu in Frage stellen. Jedenfalls wird dem Kranken die *Fortsetzung des Aetzens* unerträglich, man ist am Ende gezwungen, die Cauterisation aufzugeben und zwar Wochen lang, während dem die Bindehaut Zeit hat, die trachomatösen Auswüchse zur vorigen Grösse oder in gesteigertem Masse auszubilden.

Ist das Trachom einmal in das Stadium der Chronicität getreten und sind die Reizerscheinungen gewichen, welche den ersten Beginn des acut auftretenden Trachoms zu begleiten pflegen, so wäre es zwecklos, den Kranken weiterhin an das Zimmer zu fesseln, vielmehr erweist sich unter solchen Verhältnissen der *reichliche Genuss frischer Luft* in hohem Grade ersprieslich. Doch muss bei einem solchen Zugeständnisse der Kranke auf das Eindringlichste vor allen Excessen gewarnt und zum Einhalten einer entsprechenden Augendiät sowie zur Vermeidung aller Veranlassungen von Congestionen der oberen Körperhälfte ermahnt werden.

4. Ausnahmsweise kommen Fälle, namentlich von *veraltetem* Trachom vor, welche den genannten Mitteln eine ganz merkwürdige Resistenz entgegenstellen und in welchen nach wochenlangen energischen Cauterisationen kaum eine Veränderung in dem Zustande nachzuweisen ist, es wäre denn ein entschiedener Fortschritt in der *Entartung* des Bindehautgefüges. Auch stösst man hier und da auf Fälle chronischen und selbst *inveterirten* Trachomes, in welchen Aetzungen durchaus *nicht vertragen* werden, welche vielmehr auf jeden derartigen Eingriff mit sehr heftigen und anhaltenden

Reizzuständen, wenn nicht gar mit *herpetischen* Affectionen oder anderen Formen der *Keratitis* antworten. In *solchen* Fällen, sie mögen *mit oder ohne Pannus* einhergehen, kann man *lauwarme Ueberschläge* oder *Cataplasmen* versuchen (*Graefe*). Bisweilen nützen dieselben, indem sie das Gefüge sehr *auflockern* und damit die *Rückbildung* wesentlich begünstigen, auch wohl die *Empfindlichkeit* merklich herabsetzen. In einzelnen Fällen sah man dann sogar ein *spontanes* Zurückgehen der Granulationen; in anderen wurden die *Aetzungen*, mit Vorsicht begonnen und allmälig gesteigert, wieder *vertragen* und leisteten Erspriessliches. Auch wird unter solchen Umständen die *Aqua chlori* (S. 37) gerühmt (*Graefe*). Bei besonders veralteten und hartnäckigen derartigen Affectionen, wenn sie mit Pannus einhergehen, darf man wohl auch die *Inoculation der Blennorrhoe* wagen und kann Gutes mit ihr erzielen (*Piringer, Bader*).

5. *Ist das Trachom völlig oder doch so weit getilgt, dass nur mehr bei schief einfallendem Lichte feine Unebenheiten wahrzunehmen sind*, zeigt die Injectionsröthe der bereits durchscheinenden Bindehaut einen merklichen Stich ins Gelbe und ist die Wulstung der Conjunctiva gewichen: so ist es Zeit, *mit den Aetzungen probeweise einzuhalten.* Am besten wird man thun, wenn man die Pausen zwischen den einzelnen Aetzungen allmälig verlängert, statt täglich alle zwei und später alle 3—4 Tage ätzt. Es hat dieses probeweise Aussetzen der Aetzungen den Zweck, zu erforschen, ob die Gewebswucherung in der Bindehaut noch fortdauert und ob eine etwa noch vorhandene feine Unebenheit der Conjunctivaloberfläche nicht vielleicht blos der Ausdruck einer durch die Aetzungen selbst unterhaltenen *hyperämischen Schwellung* des Papillarkörpers ist, welche sogleich schwindet, wie der durch die Cauterisationen bedingte Reizzustand aufhört. Es kömmt in der That gar nicht selten vor, dass minder Geübte durch fortgesetztes Aetzen solche leichte hyperämische Schwellungen ungebührlich in die Länge ziehen.

Aber auch nach *völligem Schwinden* der Bindehautrauhigkeiten ist der Kranke nicht für *gesichert* zu erachten. Um der Wiederkehr des Uebels vorzubeugen, ist es dringend nothwendig, dass die diätetischen Regeln noch längere Zeit befolgt werden.

6. Finden sich *bei veraltetem Trachome hypertrophische Conjunctivalfalten von einiger Breite im Uebergangstheile*, so müssen dieselben *mit der Schere* hart an ihrer Basis *abgetragen werden*, da sie den Aetzungen erfahrungsgemäss nicht leicht weichen und mit gutem Grunde der Unterhaltung eines stärkeren Reizzustandes angeklagt werden können. In den *früheren Stadien* des Trachoms kommen solche Falten von grösserer Ausdehnung nicht leicht vor und sind von geringerer Bedeutung, da sie mit dem Zurückgehen des Trachoms ebenfalls zu schwinden pflegen, wie man an der halbmondförmigen Falte sehen kann. Unter solchen Umständen wäre eine Abtragung also nicht gerechtfertigt.

7. *Ist das Bindehauttrachom mit Cornealpannus combinirt*, so ist das Kurverfahren gerade so einzuleiten, als wäre *kein* Pannus gegeben. Dieser schwindet unter der Behandlung meisthin früher, oder löst sich rascher in einen ständigen Epithelialfleck auf, als die Bindehautrauhigkeiten getilgt werden konnten. Ist das Trachom aber mit einer *Keratitis pannosa* oder *herpetica* vergesellschaftet, so ist es in der Regel gerathener, sich auf die *Antiphlogose* zu beschränken, so lange die entzündlichen Erscheinungen und besonders die nervösen Symptome einigermassen stärker hervortreten. Nur wenn dieses Kurverfahren trotz dem zweckmässigsten Verhalten des

Kranken resultatlos bleibt, darf man *versuchsweise Aetzungen* der Bindehaut mit *schwachen* Solutionen wagen. Bisweilen geht unter deren Anwendung die Entzündung überaus rasch zurück. Nicht selten jedoch steigert sich dieselbe sehr auffällig und kann selbst für die Functionstüchtigkeit des Auges sehr gefährlich werden. Mitunter leistet *die gelbe Quecksilberoxydsalbe* (S. 35) in solchen Fällen gute Dienste, namentlich wenn der *herpetische* Charakter der Affection stärker hervorsticht und die ärgsten Reizsymptome etwas gewichen sind.

Man hat auch in verzweifelten derartigen Fällen *ein querovales Stück der äusseren Liddecke auszuschneiden* gerathen und behauptet mit diesem Verfahren günstige Erfolge erzielt zu haben. Man glaubt dadurch den *Liddruck* herabzusetzen und so günstig auf die Vegetationsverhältnisse der Conjunctiva und Cornea zu wirken (*Graefe*).

8. *Findet man ein oder das andere Lid umgestülpt*, so muss sogleich *die Reposition* versucht werden. In *den ersten* Stadien des *acut* auftretenden Trachoms wird dieses öfters genügen. Stülpt sich jedoch, so lange die entzündliche Geschwulst der Theile eine sehr bedeutende ist, das Lid wegen der bereits erfolgten *Ausdehnung* des Knorpels immer wieder um, so ist es besser, dasselbe, so lange noch strenge Antiphlogose nothwendig ist, einstweilen in seiner normwidrigen Lage zu belassen. Nimmt dann die Geschwulst allmälig ab und stellt sich die *Erschlaffung* ein, so kann dem *Ectropium* leicht *entgegengearbeitet* werden.

Ist die Umstülpung keine vollständige, so genügt meisthin die *Aetzung* der Bindehaut und deren die Contraction der Theile anregende Wirkung, um das Lid allmälig wieder an den Augapfel anschliessen zu machen.

Ist die Umstülpung aber eine vollständige, so müssen die Lider reponirt und *durch einen zweckmässigen Verband* (S. 388, 5) *in ihrer normalen Lage erhalten werden.* So lange dieser liegt, sind Aetzungen mit *Höllenstein* weniger zu empfehlen, da durch den Verband die Abstossung der immerhin ziemlich dicken Schorfe sehr erschwert und Reizzustände begünstigt werden. Es sind daher Aetzungen mit *schwefelsaurem Kupferoxyd* so lange vorzuziehen, bis die Lider in ihrer normalen Lage *ohne Verband* halten, wo dann die Aetzungen mit *Höllenstein* aufgenommen werden können. Weniger entsprechend ist es, mit *Höllenstein* von vorneherein zu ätzen und erst nach der jedesmaligen Abstossung des Schorfes den Verband anzulegen. Es scheint, als ob bei diesem Verfahren das Ectropium längere Zeit zu seiner Heilung bedürfe. Eine *Schlitzung des unteren Thränenröhrchens* behufs der Erleichterung der Thränenleitung ist unter solchen Umständen in der Regel *überflüssig*, da das Ectropium fast immer *vollständig* getilgt werden kann.

Quellen: *Eble*, Ueber den Bau und die Krankheiten der Bindehaut. Wien, 1828. S. 97, 147, 152, 161, 170, 186, 191, 197. Die sog. contag. oder egypt. Augenentzündung. Stuttgart. 1839. S. 1, 80, 103, 135, 192, 246. — *Piringer*, Die Blennorrhoe am Menschenauge. Graz. 1841. S. 35, 46, 57, 66, 109, 152, 164, 173, 212, 230, 238, 258, 272, 278, 288, 299, 306, 400, 410, 418, 421, 423. — *Ammon*, Zeitschrift f. O. III. S. 235. — *Cunier*, Ann d'oc. XX. S. 152. — *Gulz*, Die sog. egypt. Augenentzündung. Wien. 1850. S. 18, 41, 46, 69, 74, 78, 79, 85, 90, 92, 101, 103, 119, 131. — *Arlt*, Die Krankheiten des Auges. I. Prag. 1851. S. 18, 23, 39, 47, 63, 69, 76, 83, 106, 118, 132, 134, 137, 139. — *Stellwag*, Zeitschrift der Wiener Aerzte. 1851. II. S. 903, 911, 915, 917. Ophth. II. S. 801—846. — *Mackenzie*, Traité. prat. d. mal. d. yeux. traduit p. Warlomont et Testelin. I. Paris. 1856. S. 664, 687, 691, 697, 699, 713, 728, 743, 745, 748, 752, 755. — *Buys* und *Warlomont* ibid. S. 748.

— *Warlomont*, kl. Monatbl. 1863. S. 491. — *Seitz*, Handbuch der ges. Augenheilkunde. I. Erlangen. 1855. S. 43, 46, 50, 59. — Congress d'ophth. de Bruxelles. Compte rendu. Paris. 1858. S. 193—354. — Congress intern. d'ophth. de Paris. Compte rendu. Paris. 1863, S. 48, 81, 115, 127, 226. — *Quadri*, De la granulation palp. Naples. 1863. S. 12, 16, 23, 26. — *Graefe*, A. f. O. VI. 2. S. 123, 125, 127, 131, 133, 146, 149, X. 2. S. 191, 197, 199, 204. — *Secondi*, Clinica di Genova. Riassunto. Torino. 1865. S. 5. — *Bader*, Ophth. hosp. Rep. IV. 1. — *Snellen*, kl. Monatbl. 1866. S. 170. *Schwalbe* ibid. S. 276.

7. Der Herpes Conjunctivae.

Krankheitsbild. *Charakteristisch sind umschriebene rundliche mohn- bis hanfkorngrosse Entzündungsherde, welche sich unter den Erscheinungen einer mehr minder lebhaften Ciliarreizung und Bindehauthyperämie im Gefüge der Conjunctiva entwickeln.*

Die *Grundform* dieser Entzündungsherde ist ein rundliches *Exsudatknötchen*. Auf der Höhe des Knötchens kömmt es in der Regel sehr rasch zur Ausschwitzung einer serumähnlichen Flüssigkeit, welche das Epithel emporhebt und so ein *wasserhelles Bläschen* zu Stande bringt, das seinerseits wieder durch Veränderungen seines Inhaltes sich in ein sogenanntes *Lymphbläschen* oder *Eiterbläschen* umwandelt; meistens aber sehr frühzeitig berstet und dann eine rundliche, scharf begrenzte, von Epithelfetzen umsäumte *Excoriation* darstellt, welche sich rasch mit einem trüben graulichen oder speckigen Belage überdeckt und verheilt; oder sich in ein *oberflächliches* rundliches, scharf umschriebenes *Geschwürchen* verwandelt, das entweder verheilt, oder unter allmäliger Schmelzung des seine Grundlage bildenden Knotens in ein *tiefgreifendes Geschwür* übergeht.

Am gewöhnlichsten *sitzen diese Efflorescenzen am Limbus conjunctivalis* und finden sich daselbst sowohl *einzeln*, als in grösserer Anzahl *zerstreut*, oder dicht *neben einander* gedrängt, Theile der Hornhautperipherie oder wohl auch den *gesammten* Cornealrand saumähnlich umkränzend. Häufig ist ihr Standort jedoch auch die *vordere Zone der Augapfelbindehaut*, besonders deren Lidspaltentheil, wo sie ebenfalls bald einzeln, bald in unregelmässigen *Gruppen* gehäuft gefunden werden. Nur *ausnahmsweise* kommen sie im *Uebergangstheile*, an der *Tarsalbindehaut* und der *Lidrandfläche* vor. Dafür ist es etwas ganz Gewöhnliches, derartige Efflorescenzen *gleichzeitig auf der Hornhaut und Bindehaut* anzutreffen. In der Regel erscheinen sie in *verschiedenen Stadien* der Entwickelung, da sie auch meistens verschiedenen Alters sind; verheilende und frische Efflorescenzen, Knoten, Bläschen und Geschwüre etc. stehen sehr oft neben einander.

Der Herpes conjunctivae entwickelt sich immer auf *vorläufig hyperämirtem Boden*. Wo sich der Process auf die Entwickelung einer einzelnen Efflorsscenz oder Bläschengruppe beschränkt, erscheint sehr häufig auch die Hyperämie scharf *umgrenzt*, die Efflorescenzen stehen *an der Spitze* eines aus injicirten Bindehaut- und Episcleralgefässen gebildeten *Bündels oder Fächers*, dessen Längsaxe immer eine genau *meridionale* Richtung einhält und dessen breiteres Ende gegen die Uebergangsfalte gerichtet ist. *Häufiger* indessen, und bei Gegebensein einer *Mehrzahl* zerstreuter oder gruppig gehäufter Efflorescenzen *gewöhnlich*, sind die Bindehaut und das

Episcleralgewebe ihrer *ganzen* Ausdehnung nach dicht eingespritzt, erstere oft sogar völlig *gleichmässig* geröthet. Die hyperämirten Theile der Conjunctiva lassen meistens einige seröse Infiltration erkennen, mitunter erscheinen sie auch in auffälligem Grade *angeschwollen*. Die *Secretion* ist, so lange die *Nervenreizung* stärker hervortritt, eine *wässerige*, später mischen sich oft katarrhalische Producte den vermehrten Thränen bei.

Von *subjectiven* Erscheinungen ist besonders *der brennende oder stechende Schmerz* zu erwähnen. Er geht der Hyperämie und der Eruption der Efflorescenzen voraus und bildet überhaupt das *erste auffällige* Symptom des Processes. Nach erfolgtem Ausbruche der charakteristischen Herde verschwindet er meistens ganz oder geht in das auch dem Katarrhe eigene Gefühl von Drücken, Jucken, Beissen u. s. w. über; es wäre denn, dass sich noch *weitere* Efflorescenzen vorbereiten, wo er andauert. *Heftig* wird er beim Herpes *conjunctivae* nur selten. Wo *heftige* Schmerzen, besonders in Combination mit starker Lichtscheu, gegeben sind, hat man guten Grund, auf die Entwickelung eines *Cornealherpes* zu schliessen.

Die Ursachen sind dieselben, welche den Herpes *corneae* nach sich zu ziehen pflegen (S. 58). Gleich diesem entwickelt sich der Bindehautherpes bald *primär*, bald erscheint er im Gefolge des Katarrhs, der Blennorrhoe, des Trachoms etc., besonders wenn diese zu reizend behandelt werden, oder wenn das Auge der Einwirkung anderer reizender Schädlichkeiten ausgesetzt bleibt.

Insbesondere hervorzuheben ist, dass bei Entwickelung eines *Herpes zoster* im Verzweigungsgebiete des *Nervus frontalis* und *infraorbitalis* ganz gewöhnlich einzelne oder gruppig gehäufte Efflorescenzen auch auf der Bindehaut und der Cornea aufschiessen. Die Conjunctiva erscheint dann meistens stark geröthet und ödematös geschwellt. Derartige Beobachtungen haben hauptsächlich die Erkenntniss des *herpetischen* Charakters der fraglichen Ophthalmie angebahnt.

Verlauf und Ausgänge. Der herpetische Process verläuft im Allgemeinen *typisch* und hat in der Regel *innerhalb 8 Tagen* seinen Cyclus durchschritten. Ein solcher Verlauf gehört namentlich in jenen Fällen zur Regel, in welchen bei Abhandensein einer sehr ausgesprochenen Disposition eine *zufällig* und *vorübergehend* einwirkende reizende Schädlichkeit das ätiologische Moment abgegeben hat. Ein brennender oder stechender Schmerz im Auge eröffnet den Reigen. Innerhalb einiger Stunden entwickelt sich die charakteristische Gefässeinspritzung und am 2. oder 3. Tage lassen sich bereits die eigenthümlichen Efflorescenzen unterscheiden, welche rasch die oben geschilderten Metamorphosen durchmachen und innerhalb des angegebenen Zeitraumes auch meistens zur Heilung gelangen. Mittlerweile geht gewöhnlich die Schwellung und auch wohl die Hyperämie etwas zurück, dafür machen sich aber die Symptome der Erschlaffung geltend und sehr häufig stellt sich eine stärkere katarrhalische Absonderung ein, der Process schreitet gleichsam durch den Katarrh seiner Heilung zu.

Das Typische des Verlaufes wird wie beim Cornealherpes nicht selten dadurch verwischt, dass *frische Ausbrüche* sich fort und fort wiederholen. Auch geschieht es nicht selten, dass der excoriirte Grund eines ehemaligen Bläschens *nachträglich* in weiterem Umkreise infiltrirt wird und durch Schmelzung des entzündlichen Productes in ein oberflächliches oder auch

tiefgreifendes Geschwür übergeht, das sich mehr und mehr ausdehnen und, wenn der *Limbus conjunctivalis* sein Standort ist, auf die *Cornea* fortsetzen und hier sehr missliche Folgen setzen kann.

Ein ganz eigenthümlicher Folgezustand ist der *Pannus herpeticus*, welcher auch unter dem Namen *Ophthalmia subconjunctivalis*, *varicosa*, *Tuberculosis conjunctivae*, *Scleritis* u. s. w. beschrieben wird. Er setzt eine *durch lange Zeit fortdauernde* Eruption herpetischer Efflorescenzen an einer oder der anderen Stelle der vorderen Augapfeloberfläche voraus und kommt daher fast ausschliesslich bei Individuen vor, welche in ganz ausgezeichneter Weise zu herpetischen Efflorescenzen geneigt sind, oder sich schädlichen Einflüssen, welche fort und fort auf ihre Augen wirken, nicht zu entziehen vermögen.

Dem Wesen nach ist der Pannus herpeticus eine Gruppe dicht zusammengedrängter herpetischer Efflorescenzen des verschiedensten Alters, welche in hypertrophischem und gefässreichem Gefüge gleichwie in einem gemeinschaftlichen Pericarpium gelagert sind. Die betreffende Stelle der Bindehaut erscheint in Folge der Gewebswucherung und der bedeutenden Hyperämie ansehnlich *geschwellt*, öfters eine Linie hoch über das Niveau der übrigen Conjunctiva erhaben und bildet einen stark und meistens *gleichmässig* gerötheten nierenförmigen *Wulst*, dessen Hilus die Cornea in einem grösseren oder kleineren Bogen umgreift, während sein convexer, unregelmässig zackiger Rand nach hinten sieht und sich in mehrere Bündel dicker, stark ausgedehnter Gefässe auflöst, welche in meridionaler Richtung der Uebergangsfalte zuschreiten, wo sie sich in die Tiefe der Orbita einsenken. *In diesem Wulste* nun findet sich, dicht gedrängt und allenfalls mit *secundären Geschwüren* sowie mit *narbigen Einziehungen* gemischt, eine grosse Anzahl von *herpetischen Knoten* eingelagert, welche zum Theil *frisch*, zum Theil in *eiterigem* Zerfalle begriffen, zum Theil *verkalkt*, oder zu sehnigem Gefüge *verödet* sind und sowohl in der *eigentlichen Bindehaut*, als in dem *Episcleralgewebe* und wohl selbst auch in den oberflächlichen Schichten der *Sclerotica* haften. Aehnliche Knoten stehen auch auf und in der angrenzenden Portion der *Hornhaut*, unter einander durch eine *pannöse* oder *narbige* Trübung verbunden, welche am Cornealrande mit unmerklicher Grenze in den Hilus jenes Bindehautwulstes übergeht.

In dieser Form *besteht der Pannus herpeticus oft Jahre lang unverändert fort.* Am Ende jedoch *veröden* die Knoten, sowie das wuchernde Bindehaut- und Cornealgefüge; ersteres erscheint an der betreffenden Stelle blass derb trocken und legt sich bei jeder Bewegung des Bulbus in feine Falten; letzteres wird sehnig trüb. Die Knoten erscheinen als kleine sandige oder narbige Einlagerungen.

Die Behandlung hat ähnliche Aufgaben wie beim *Cornealherpes* zu erfüllen und fällt, wo dieser in Combination mit dem Bindehautherpes auftritt, mit der S. 62 angegebenen Therapie völlig zusammen. Ist die *Bindehaut allein Sitz von* Efflorescenzen, so reicht bei *minder hochgradiger* Entwickelung der krankhaften Erscheinungen eine zweckmässige Augendiät meistens vollkommen hin, um den Process rasch zum Abschluss zu bringen. Treten die *Reizsymptome stärker* hervor, so empfehlen sich nebenbei Atropineinträufelungen und später, besonders bei öfter recidivirenden Ausbrüchen, Calomeleinstäubungen oder die gelbe Quecksilberoxydsalbe.

Bei nachfolgender *katarrhalischer Auflockerung* des Bindehautgefüges und reichlicher, schleimig eiteriger Absonderung ist es klug, einige Male *schwache* Höllensteinlösungen nach der beim Katarrh üblichen Weise auf die Bindehaut zu streichen.

Beim *Pannus herpeticus* pflegen täglich einmal wiederholte Einstreichungen der *gelben Quecksilberoxydsalbe* in den Bindehautsack oder *Bepinselungen* der wulstigen Conjunctivalportion *mit Opiumtinctur* nebst dem Einhalten einer strengeren Augendiät von günstiger Wirkung zu sein. Bei *reinem Pannus herpeticus* empfiehlt sich nebenbei das Tragen eines *Schutzverbandes*. Ist der Pannus mit *Bindehauttrachom* vergesellschaftet, was häufig der Fall ist, so thut man am besten, sich vorläufig auf *Cauterisationen* der Conjunctiva mit Höllensteinlösungen zu beschränken, da unter deren Gebrauch häufig auch der Pannus weicht.

Folgezustände der Bindehautentzündungen.

1. Das Flügelfell, Pterygium.

Pathologie und **Krankheitsbild.** Man unterscheidet ein *wahres* und ein *falsches* Pterygium. Beide diese Formen setzen sich aus einem *Corneal-* und einem *Bindehauttheile* zusammen, welche immer nur *Ein Continuum mit meridional ziehender Längsaxe bilden.*

Die *Hornhautportion* wird gewöhnlich durch eine *dichte derbe sehnenähnliche*, seltener durch eine *lockergewebte gefässreiche bindegewebige* Neubildung dargestellt, welche bisweilen eine ganz *oberflächliche* ist und der *äussersten* Cornealsubstanzschichte auflagert, in der Regel aber *tiefer in das Gefüge der Hornhaut* hineingreift und eine Substanzlücke mit unebenem, hügelig grubigem Grunde ausfüllt. Oft schliesst diese Neubildung einzelne fibröse oder kalkige herpetische Knoten in sich. Ihre *Grenzen* sind häufig durch epitheliale Trübungen der umgebenden Hornhautpartie verwischt.

Der Bindehauttheil des Flügelfells ist eigentlich *ein hypertrophirtes Stück der Conjunctiva bulbi* und der zugehörigen *Submucosa.* Er besteht vorwaltend oder ausschliesslich aus Bündeln schön geschlängelter Bindegewebsfasern mit überwiegend meridionaler Richtung und ist von einer wechselnden Menge zum Theile *neugebildeter Gefässe* durchstrickt. Eingewebt in das lockere Gefüge des Flügelfells finden sich nicht selten *einzelne Stränge* oder bandartige *Streifen* von *derbem sehnigen* Gefüge, welche in der Regel aus dem dichteren *Cornealtheile* kommen und den Bindehauttheil in einer seiner Axe nahezu parallelen Richtung durchsetzen, um dann spurlos zu verschwinden, oder mit der *Sclera*, der *Membrana semilunaris* etc. Verbindungen einzugehen.

Das Pterygium sitzt den unterliegenden Theilen der Lederhaut und selbst der Cornea meistens *sehr locker* auf und lässt sich oft bis zur Spitze hin mit der Pincette in Gestalt einer *Falte* emporheben. Doch ist in der Richtung seiner *Axe* immer eine gewisse *Spannung* zu bemerken, welche bei mächtigen und namentlich an sehnigen Einlagerungen reichen Flügelfellen die *Beweglichkeit* des Auges beirren und bei Seitendrehungen desselben auch wohl *Doppeltsehen* mit sich bringen kann (*Hasner*).

Je nach der grösseren oder geringeren Menge neoplastischer Elemente und blutgefüllter Gefässe wird das Flügelfell als *Pterygium tenue* oder *crassum* beschrieben. *Geringere* Grade von Verdickung mit *sparsamer* Gefässentwickelung, welche die *Diaphanität* des betreffenden Conjunctivaltheiles nicht aufheben, begreift man unter dem Namen *Pterygium tenue* oder *membranaceum*. Beim *Pterygium crassum*, von welchem man übrigens noch zwei Grade, das *Pterygium vasculosum* und das *carnosum* oder *sarcomatosum* unterscheidet, ist die Massenzunahme des hypertrophirten Bindehauttheiles und des unterlagernden Episcleralgefüges eine so bedeutende, dass es merklich über die Fläche der nachbarlichen gesunden Conjunctiva hervorragt und dem betastenden Finger die Consistenz eines leicht gespannten Muskels darbietet. Ueberdies ist die *Gefässentwickelung* eine so reichliche, dass das Flügelfell oft ganz *gleichmässig* blutroth gefärbt erscheint.

Die äussere Form des Flügelfelles ist im Allgemeinen die eines gleichschenkeligen Dreiecks. Die *Basis* desselben ist stets gegen die *Uebergangsfalte* gerichtet und verwischt sich entweder noch in dem Gefüge der Conjunctiva *bulbi* oder reicht bis in den *Uebergangstheil* hinein. Der *Scheitel* des Flügelfelles ruht gewöhnlich auf dem *Rande* der Hornhaut, dringt aber auch oft bis gegen deren *Centrum* vor, *überschreitet* letzteres jedoch nur in sehr seltenen Ausnahmsfällen. Besonders beim *wahren* Flügelfelle (Fig 48) ist die *dreieckige* Form oft deutlich ausgesprochen, indem sein Cornealtheil in eine wenn auch abgerundete *Spitze* ausläuft, gegen welche hin die Seitenränder der Neubildung ihrer ganzen Länge nach convergiren. Beim *falschen* Flügelfelle (Fig. 47) und bei den verschiedenen *Uebergangsformen* ist das Dreieck etwas unregelmässiger, zuweilen selbst ziemlich verwischt und nur im *Bindehaut*theile auffälliger. Seine *Cornealportion* wird nämlich meisthin von einem rundlichen oder zackigen *Sehnenflecke* gebildet, dessen Seitenränder sich in jene des Bindehauttheiles verlieren. Mitunter hat es das Aussehen, als ob der Bindehauttheil *aus der Mitte* eines solchen sehnigen Hornhautfleckes entspränge. Es tritt nämlich ein Bündel *lockeren* gefässhaltigen Bindehautgefüges aus dem Centrum des sehnigen Hornhautfleckes hervor, legt sich gleich gegen den Hornhautrand um und verschmilzt mit dem hypertrophirten Bindehauttheile entweder gänzlich oder blos in seinem mittleren oder Axentheile, während die Ränder sich umschlagen und so eine der Bindehaut aufliegende *Falte* bilden, unter welcher die Sonde mehr weniger tief eindringen kann.

Beim *falschen* Pterygium kömmt es öfters vor, dass sich einzelne sehnige Stränge oder Bündel lockeren Bindegewebes auf den *Tarsaltheil* der Bindehaut, auf die *halbmondförmige Falte*, Carunkel oder selbst auf den *freien Lidrand* fortsetzen und bei gewissen Bewegungen des Augapfels sich spannen.

Der gewöhnlichste *Standort* des Pterygium ist der *Lidspaltentheil* des *inneren* Quadranten der Conjunctiva bulbi. Nur sehr ausnahmsweise findet man an einem Auge *zwei, drei* oder *vier* Flügelfelle. Dieselben stehen fast constant in der Verlängerung der *geraden* Augenmuskeln, was zusammenzuhängen scheint mit dem Ursprunge vieler Bindehautgefässe aus Muskelästen.

Ursachen. Das *wahre* Flügelfell ist in der Regel ein, durch Hypertrophie und nachträgliche Schrumpfung des fächerförmigen Entzündungsherdes bedingter, ständiger Ausgang des *Cornealherpes*. Abgesehen von

directen Beobachtungen des Ueberganges eines Cornealherpes in ein Pterygium verum spricht hierfür schon die anatomische *Form* des letzteren und der Umstand, dass sich in den meisten Fällen an der Spitze des Cornealtheiles die Reste der eigentlichen *herpetischen* Efflorescenz nachweisen lassen. Entsprechend der Häufigkeit *secundärer* herpetischer Geschwüre oder ganzer Gruppen herpetischer Efflorescenzen im Gebiete der Hornhaut findet man jedoch den Cornealtheil des wahren Flügelfelles öfters auch *sehnenfleckähnlich* ausgebreitet oder von einer mit sehnigen und kalkigen Knötchen durchstreuten epithelialen Trübung umgeben.

Das *falsche* Pterygium, zu welchem die letztgenannten Formen gleichsam den Uebergang bilden, entwickelt sich aus *randständigen Cornealgeschwüren*, welche von dem Limbus conjunctivalis aus mit Granulationen überwuchert werden, während die nachbarlichen entzündeten Partien der Conjunctiva ebenfalls wuchern und hypertrophiren. Indem die den Cornealsubstanzverlust deckenden Granulationen und der hypertrophirte Conjunctivaltheil späterhin *schrumpfen*, wird die entsprechende Partie der Bindehaut in der Richtung des Meridians *gespannt* und selbst in Gestalt von *Falten* über das normale Niveau emporgezogen (*Arlt, Hasner*). Es liegt auf der Hand, dass sowohl *herpetische* Geschwüre, als Geschwüre *jeder beliebigen anderen Art*, falls sie *randständig* sind und *granuliren*, die Veranlassung von *Pseudopterygien* werden können. Man sieht solche falsche Flügelfelle sogar aus *traumatischen* oder *chemischen* Substanzverlusten der Hornhaut hervorgehen, und daher kömmt es auch, dass das falsche Pterygium bisweilen mit *Symblepharon combinirt* auftritt oder Formen annimmt, welche die Entscheidung schwer machen, ob man es mit diesem oder jenem Zustande zu thun habe.

In neuester Zeit wird ein grosses Gewicht gelegt auf die eigenthümliche Lockerung der Verbindung zwischen Limbus corneae und seiner Unterlage. Man will darin ein wesentliches *disponirendes* Moment für die Entwicklung eines Flügelfelles finden. Bei *bejahrten* Individuen soll dieser Zustand besonders häufig nachweisbar sein und damit auch das vorzugsweise Auftreten des Pterygium im höheren Alter im Zusammenhange stehen. Es soll schon eine *einfache* Gewebswucherung am Limbus genügen, um hinterher eine Heranziehung der Bindehaut durch Schrumpfung zu ermöglichen und *Geschwürbildung* bei weitem nicht so constant, als man früher voraussetzte, die *letzte* Ursache des Flügelfelles abgeben (*Hasner*).

Auf Grundlage directer Versuche an Thieren wurde unter Annahme einer *mehr unmittelbaren* Verbindung zwischen den Aderhaut- und Cornealgefässen auch die Behauptung ausgesprochen, dass das *spontan* vorkommende Flügelfell des Menschenauges sehr wahrscheinlich „auf *Venenthrombose*, Gerinnsel, Obliteration oder Verengerung insbesondere einer *Hornhaut-*, beziehungsweise einer *Wirbelvene* beruht und sich aus der hierdurch bedingten Kreislaufsstörung im Hornhautgebiete der die geraden Augenmuskelsehnen durchbohrenden Ciliararterien entwickelt" (*Winther*).

Bei *Blennorrhoen etc.*, welche mit *Chemosis* der Bindehaut einhergehen, und ausgebreitete *Cornealgeschwüre* setzen, kömmt es mitunter vor, dass die *überhängenden Wülste* der Conjunctiva mit dem Boden der Geschwüre verwachsen. Nachdem der Entzündungsprocess gewichen und die Geschwulst gesunken ist, findet man sehnenähnliche *Brücken*, welche aus der Cornealnarbe in die Augapfelbindehaut hinüberstreichen und ihrem äusseren Ansehen nach ganz mit falschen Pterygien übereinkommen. Doch kann man *unter ihnen* mit einer Sonde *durchdringen*, ihr Körper liegt der Cornealgrenze nur an, *ohne* damit zusammen zu hängen.

Das Flügelfell geht indessen keineswegs in *entwickeltem* Zustande aus jenen Processen hervor, diese setzen gleichsam nur die *Anlage*, welche sich nach Ablauf der Entzündung vorerst blos durch einige Verdickung

und Hyperämie des betreffenden Bindehautsectors bemerklich macht. Solche unentwickelte Flügelfelle *gehen dann oft wieder zurück*, oder aber es bleiben nur einige ganz kurze sehnige Fäden übrig, welche aus dem Cornealtheile divergirend in die Randzone der Bindehaut ausstrahlen. Nur ausnahmsweise kommt das Pterygium *zur völligen Entwickelung* und nimmt hierzu gewöhnlich mehrere Monate oder Jahre in Anspruch.

In Fällen, in welchen durch *fortwährend* oder doch *sehr häufig* auf das Auge wirkende *äussere Schädlichkeiten* Reizzustände oft *veranlasst* oder gar *continuirlich unterhalten* werden, kömmt es am leichtesten zu Stande. Daher trifft man es auch in auffallend höherem procentarischen Verhältnisse bei Individuen, welche sich viel in einer mit Staubtheilen gemischten Atmosphäre aufhalten, oder welche ammoniakalischen und anderen scharfen Dämpfen ausgesetzt sind, bei Steinmetzen, Maurern, Kanalräumern etc. In Egypten, Indien, Madeira, Spanien und Italien soll es häufiger, als in den nördlicheu Ländern Europa's sein.

Ausgänge. Das Flügelfell, einmal entwickelt und zu einem gewissen Grade ausgebildet, ist *ständig* und eine Zurückbildung desselben gehört gewiss zu den grössten Seltenheiten. Theilweise kann es *verfettigen*. Ein Uebergang in *Afterbildungen* ist gewiss nur zufällig und nicht in der anatomischen Wesenheit des Pterygiums begründet.

Die Behandlung hat vorerst die *Entwickelung des Flügelfelles zu verhindern*. Zweckmässige Behandlung des *Grundprocesses*, der Gewebswucherung, ist sohin die erste und hauptsächlichste Aufgabe. So lange die Gewebswucherung unter den Erscheinungen einer *heftigen Reizung* einhergeht, ist *antiphlogistisches* Verfahren angezeigt, *späterhin* empfiehlt sich mehr die Anwendung *adstringirender* Mittel. Am meisten leistet in letzterer Beziehung die *Bepinselung* der wuchernden Bindehautstellen *mit Opiumtinctur*, vornehmlich, wenn diese letzteren sehr aufgelockert, von schwammigem Ansehen sind, oder wenn es gilt, üppig wuchernde Fleischwärzchen auf einer geschwürigen Substanzlücke der Cornea und Bindehaut zu tilgen und so die künftige Gewebs*schrumpfung* zu beschränken.

Fig. 47.

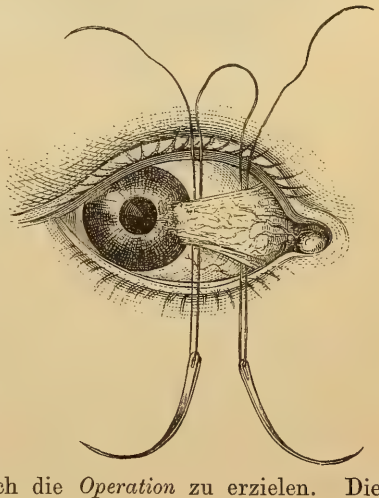

Bei ausgebildeten Pterygien, deren Gefüge sich bereits zu *reifem* Bindegewebe entwickelt hat, oder gar schon theilweise zu derben dichten oder sehnenähnlichen Massen geschrumpft ist, haben diese Mittel keinen Erfolg mehr, es wäre denn, dass der Cornealtheil des Flügelfelles von einer *epithelialen* Trübung umgrenzt ist, denn *diese* wird unter deren Anwendung bisweilen merklich *aufgehellt* und zugleich auch in ihrem Umfange *verkleinert*, was in Bezug auf die *Functionstüchtigkeit* des Auges oft von grosser Wichtigkeit ist. *Die Entfernung* solcher Pterygien ist nur durch die *Operation* zu erzielen. Die vorzüglichsten *Operationsmethoden* sind:

a. Die Abbindung (*Szokalski*). Zu diesem Behufe wird jedes der beiden Enden eines doppelten seidenen Fadens in eine zarte krumme Heftnadel eingefädelt; sodann bei weit geöffneter Lidspalte das Pterygium mittelst einer Pincette stark von der Sclera abgezogen und hierauf die eine Nadel an der Basis des Flügelfells, die andere an der Hornhautgrenze so eingestochen, dass sie am oberen Rande des Pterygiums eindringt, hart an der Scleraloberfläche vorbeistreicht und am unteren Rande des Flügelfelles wieder hervorkommt (Fig. 47). Der doppelte Faden bildet jetzt nach oben eine Schlinge. Durch Trennung des einen Fadens dieser Schlinge und durch Abschneiden der beiden Nadeln zerfällt der Faden in drei Theile, in einen inneren, mittleren und äusseren. Es werden nun die beiden Enden des *inneren* Fadens zusammengeknüpft, hierauf jene des *äusseren*, und endlich die beiden nach abwärts laufenden Enden des *mittleren* zusammengeschnürt und gebunden. Die Enden der Fäden werden entweder abgeschnitten, oder mittelst Heftpflaster an der Wangenhaut befestigt. Nach vier Tagen wird das durch die Fäden abgeschnürte Pterygium mit der Pincette gefasst und entfernt. Die Vernarbung erfolgt in kurzer Zeit.

b. Die Ausschneidung (Arlt). Die zweckmässigste Methode dürfte folgende sein. Während ein Gehilfe die Lidspalte möglichst weit öffnet und die Augendeckel fixirt, fasst der Operateur mittelst einer verlässlichen Pincette das Pterygium in der Gegend der Scleralgrenze, zieht es vom Bulbus ab und trennt den Cornealtheil *von der Spitze her* mit einer nach der Fläche gekrümmten feinen *Schere* los (Fig. 48); oder, was vorzuziehen ist, er stösst ein *spitzes Bistouri* oder ein *Staarmesser* flach an der Sclera, zwischen dieser und dem Hals des Flügelfells, mit nach der Cornea gerichteter Schneide durch und schneidet unter leichten Messerzügen das über das Niveau der *Hornhaut* hervorragende Stück des Cornealtheiles möglichst genau von seiner Unterlage los. Hierauf fasst er diesen losgelösten Theil des Pterygiums, zieht ihn ab und präparirt mit einer feinen nach der Fläche gekrümmten Schere den Bindehauttheil des Flügelfells gegen die Uebergangsfalte hin auf 1—2 Linien Entfernung vom Hornhautrande ab, indem er genau den Rändern des Pterygiums folgt und sich hart an die Scleraloberfläche hält. Die beiden Wundwinkel werden dann durch zwei *convergirende* Schnitte vereinigt, welche sich noch *vor* der Grenze des Uebergangstheiles treffen, und das so umschriebene Flügelfell ausgeschält. Die Wundfläche erscheint nun nahezu *rhomboidal*. Es ist nicht nöthig und eher schädlich, die Wunde bis *in den Uebergangstheil* auszudehnen, doch soll man in thunlichster Weise *alles hypertrophische* Gefüge entfernen. Bei grossen und breiten Pterygien wird dann natürlich auch die Wundfläche sehr gross und es ist in solchen Fällen nothwendig, die klaffenden Wundränder durch einige höchst feine *Knopfnäthe* zu vereinigen, nachdem man

Fig. 48.

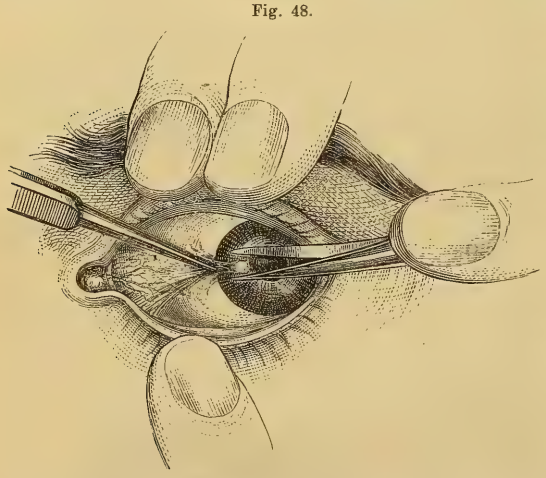

die betreffenden Portionen der Conjunctiva bulbi in genügend grossem Umfange von ihrer Unterlage lospräparirt hat, um die Zuziehung der Wundränder ohne übermässige Zerrung zu ermöglichen.

Es bedarf übrigens, um zum Ziele zu gelangen, nicht der völligen *Abtragung* eines rhomboidalen Theiles oder des gesammten Flügelfelles. Es *genügt*, das bis zur Basis lospräparirte Neugebilde einfach *zurückzuschlagen* und die so entstandene dreieckige Wunde durch eine Knopfnath zu schliessen. Das zurückgeschlagene Pterygium schrumpft rasch und wird binnen kurzem ganz unmerkbar (*Pagenstecher*).

Nach der Operation ist *Einschränkung der Augenbewegungen* durch einen *binocularen* Schutzverband sehr zu empfehlen, damit die Knöpfe nicht reiben und die Verlöthung der Wundränder durch Zerrung und Verschiebung der lospräparirten Conjunctivaltheile nicht gestört werde. Es ist dieser Verband je nach Bedarf 2—3 Tage zu tragen, wo dann zur Lösung der Nath geschritten werden muss. Mittlerweile ist ein entsprechendes antiphlogistisches Verhalten anzuordnen. Sollten sich späterhin unter Eiterabsonderung *Granulationen* bilden, so sind Bepinselungen mit Opiumtinctur, allenfalls nach vorläufiger *Abschneidung* stark hervorragender Fleischwärzchen, das beste Mittel.

Eine *gründliche Heilung* des Pterygiums gehört indessen keineswegs zu den *häufigen* Vorkommnissen. Gelingt auch die Vereinigung der Wundränder per primam intentionem, so verdichtet sich doch die neoplastische Verlöthungsmasse gar nicht selten zu einem sehr derben *sehnigen Strang*, der sich später mehr und mehr zusammenzieht. In anderen Fällen kömmt es zur *Eiterung*, oder doch zur Entwickelung von *Granulationen*, welche allmälig in festes fibröses Narbengewebe übergehen. Die weitere *Schrumpfung* dieser Neugebilde ist dann häufig die Quelle von Bewegungshindernissen des Bulbus, die Narbe wird bei gewissen Stellungen des Auges gespannt, zerrt die nachbarliche Bindehaut und unterhält so Reizungszustände, welche mittelbar wieder zur Hypertrophie, zur Ausbildung eines *neuen* Pterygiums führen. Ueberdies ist eine völlige Aufhellung des betreffenden *Cornealtheiles* nur selten zu hoffen. Selbst wenn die Hornhautpartie des Flügelfelles eine *ganz oberflächliche* Lage hatte und völlig entfernt wurde, bleibt gewöhnlich eine *epitheliale* Trübung von demselben Umfange zurück. Lagert aber der Cornealtheil des Pterygiums in einer *Substanzlücke* der Hornhaut, so ist an eine Wiederherstellung der *Normalität* um so weniger zu denken; die Substanzlücke wird in der Regel wieder durch *trübes* neoplastisches Gefüge ausgefüllt. In einzelnen Fällen kömmt es wohl gar zu *Verschwärungen* der Hornhaut in grösserem Umfange.

In Anbetracht alles dessen ist es kaum möglich, sich für die Pterygiumoperation zu erwärmen. Bei *kleinen* Flügelfellen, wo sie am ersten Erspriessliches leistet, sind die *Anzeigen* vorwiegend *cosmetischer* Natur und diese fallen bei den allermeisten der Behafteten nicht schwer ins Gewicht. Bei *grossen* Pterygien aber ist die Leistungsfähigkeit überhaupt eine geringe und die Gefahr eine wesentlich erhöhte. Man thut hier daher wohl, den Eingriff zu *meiden* und, falls der Hornhauttheil durch Verlegung der Pupille das Sehvermögen wesentlich beirrt, sich mit einer *künstlichen Pupille* zu behelfen.

Quellen: *Arlt*, Die Krankheiten des Auges I. Prag. 1851. S. 158, 160, 163. — *Hasner*, Entwurf einer anat. Begründung der Augenkrankheiten. Prag. 1847. S. 73; Klinische Vorträge etc. Prag. 1860. S. 184, 187, 189. — *Ruete*, Lehrb. der Ophth. II. Braunschweig. 1854. S. 167, 191. — *Stellwag*, Ophth. II. S. 854, 990, 991. — *Szokalski*, Arch. f. phys. Heilkunde. 1845. Nr. 2. — *Arnold*, Die Bindehaut der Hornhaut. Heidelberg. 1860. S. 42. — *Pagenstecher* und *Sämisch*, Klin. Beobachtungen. I. Wiesbaden. 1860. S. 15. — *Winther*, Experimentalstudien über die Path. des Flügelfelles. Erlangen. S. 14, 28, 32, 40, 49, 50.

2. Die Dürrsucht, Xerosis conjunctivae.

Pathologie und **Krankheitsbild.** Man unterscheidet zwei Grade derselben, den *Xerophthalmus glaber* und *squamosus*.

Der erstere ist gleichbedeutend mit *partieller Vernarbung* der Bindehaut. Er charakterisirt sich durch ausgebreitete sehnigweisse seidenglänzende *Narben*, welche die *Conjunctiva tarsi* und den *Uebergangstheil* durchsetzen und vermöge ihrer Schrumpfung auch wesentlich *verkürzen*. Die *Augapfelbindehaut* erscheint dabei in der Regel auffällig trocken, steif und derb, so dass sie bei jeder Bewegung des Bulbus sich in eine Menge feiner, dem Hornhautrande concentrischer Falten legt. Ihre Oberfläche, sowie jene der *immer getrübten* und *oft auch pannösen Cornea*, hat in Folge der Trockenheit des Epithels einen ganz eigenthümlichen matten strohähnlichen Glanz. *Die Absonderung der Bindehaut* ist dabei sehr verringert, was sich nicht nur objectiv, sondern noch mehr subjectiv durch ein äusserst lästiges, besonders zeitweise hervortretendes Gefühl von Trockenheit im Auge, verbunden mit namhafter Behinderung der Lidbewegungen, beurkundet.

Der anatomische Grundcharakter des *Xerophthalmus squamosus* ist völliger *Untergang der Conjunctiva sammt Adnexis in einem sehnigen Narbengefüge*, welches natürlich der *secretorischen* Fähigkeiten völlig entbehrt, zugleich aber auch durch seine geringe Flächenausdehnung und durch Derbheit die *Bewegungen* des Bulbus und der Lider wesentlich hemmt, also auch die Abstossung und Ausschwemmung der *Epithelzellen* hindert und damit deren *Austrocknung* und *Ansammlung* in dem verengten Conjunctivalsacke begünstiget. Man findet daher bei Eröffnung der Lidspalte den ganzen sehr zusammengeschrumpften *Conjunctivalsack sammt der Cornea überkleidet* von einem aus trockenen Epithelplatten, Fett, grumöser organischer Masse, Schleim und bisweilen auch aus Kalkkörnern bestehenden Stratum einer pulverig fettigen, grauweissen oder gelblichen, fettigglänzenden, schilferigen und bisweilen feinkörnigen Masse. Die *Cornealoberfläche* ist pannös getrübt oder von einer sehnenähnlichen Neubildung bedeckt; die *Bindehautsubstanz* ganz sehnig entartet, dicht, derb; *die Carunkel* meisthin verschwunden oder nur rudimentär vorhanden; *die halbmondförmige Falte* verstrichen. *Die Pseudoconjunctiva* zieht daher *direct*, in *Einer* Flucht, von der *Scleraloberfläche* zu den *Lidwinkeln*. In der *Breite* der Lider senkt sie sich nur auf eine geringe Tiefe ein und springt immer von der Sclera sogleich auf die *Oberfläche des Tarsus* über.

Bisweilen ist die Bindehaut so verkürzt, dass das sie vicariirende sehnige Gefüge fast unmittelbar vom *Rande der Hornhaut* zu der *inneren Lefze der Lidränder* übergeht und die *Bewegungen* der Lider sohin völlig aufgehoben erscheinen, die Lidspalte also halb offen steht. *Der Lidknorpel* ist in den früheren Stadien meistens verdickt, später aber gewöhnlich stark geschrumpft, mannigfaltig verbogen

und die *Lider* daher en- oder ectropisch. Die *Meibom'schen Drüsen* und die *Wimpernbälge* zeigen sich der Regel nach verkümmert oder ganz untergegangen (*Wedl*). *Die Thränenpunkte* sind häufig verstrichen, der *Thränensack* atrophirt, die *Thränendrüse* in vielen Fällen, aber nicht immer (*Hasner*), im Schwunde begriffen. Vermöge dem Untergange der *secretorischen Gebilde* und der Ausführungsgänge der Drüse ist das *Weinen* unmöglich geworden und selbst starke Reizmittel, auf die Oberfläche des Auges gebracht, rufen nur eine schwache Reaction hervor, welche sich durch Injection der Gefässe und durch unangenehme Gefühle von Drücken, Brennen etc. zu erkennen gibt.

Ursachen. Die *nächste Ursache des Xerophthalmus* ist meistens die *degenerative Form* der Syndesmitis (S. 359), ein hochgradiges *diffuses* oder *sulziges* Trachom, letztere beide besonders dann, wenn sie vernachlässigt oder durch zu starke Caustica misshandelt wurden. Nicht minder zählt die Xerosis zu den Nachkrankheiten der *Diphtheritis conjunctivae* und ist hier vornehmlich bei *brandigen* Abstossungen zu fürchten (*Graefe*). Mitunter entwickelt sie sich auch in Folge eines lange Zeit auf die Bindehaut wirkenden *äusseren Reizes*, z. B. bei Trichiasis, Entropium, Lagophthalmus; oder in Folge einer *Verwachsung der beiden Bindehautblätter* während dem Verlaufe von Entzündungen, nach *Anätzungen* oder *Verbrennungen*.

Behandlung. *Die Xerosis* ist ständig und *unheilbar*. Bei *Xerophthalmus squamosus* hat man, um das vertrocknete Epithel aufzuweichen und auszuschwemmen, sowie um die Cornea vorübergehend durchsichtiger zu machen und die Thränen einigermassen zu ersetzen, öftere *Einträufelungen von Kochsalzlösungen*, von Solutionen caustischer oder kohlensaurer Alkalien, von verdünnter Essigsäure, von Milch u. s. w. empfohlen. Am besten scheint die öftere *Einpinselung von Glycerin* zu entsprechen, indem es sich längere Zeit in dem Bindehautsacke hält, denselben sehr schlüpfrig macht und die Trübungen der Cornea merklich aufhellt.

Quellen: *Arlt*, Die Krankheiten des Auges I. Prag. 1851. S. 126. — *Hasner*, Entwurf einer anat. Begründung etc. Prag. 1847. S. 78, Beiträge zur Anat. und Phys. des Thränenleitungsapp. Prag. 1850. S. 101. — *Ruete*, Lehrb. der Ophth. II. Braunschweig. 1854. S. 172. — *W. Ch. H. Weber*, Ueber die Xerosis conj. Giessen. 1849. S. 3, 11, 14, 23, 28, 34. — *Wedl*, Atlas Conj. Sclera. — *Stellwag*, Ophth. S. 865, 992. — *Piringer*, Die Blennorrh. am Menschenauge. Graz. 1841. S. 224, 423. — *Graefe*, A. f. O. I. 1. S. 249.

NEUNTER ABSCHNITT.

Die Entzündung der Lider, Blepharitis.

Anatomie. Die beiden Lider, *Augendeckel*, *Palpebrae*, schliessen die Eingangsöffnung der Augenhöhle und lagern der vorderen Convexität des Bulbus unmittelbar an, indem sie durch Muskelwirkung und durch den Druck der Atmosphäre an dieselbe angepresst werden. Sie grenzen sich mit einem freien *Rande* gegen die *Lidspalte* ab, welche letztere einen *äusseren*

spitzen und einen *inneren* abgerundeten *Winkel* (*Canthus*) bildet. Am *Lidrande* unterscheidet man ausser der bei 1‴ breiten *Randfläche* (Fig. 49 *a*) eine *äussere* und eine *innere Lefze*. Die *äussere* Lefze *b* ist stark abgerundet und wird von den *Wimpern* oder *Cilien* in verschiedener Höhe durchbohrt. Die *innere* Lefze *c* hingegen stellt eine fast rechtwinkelige Kante dar, an welcher dicht an einander gereihet die *Tarsaldrüsen* und, nahe dem inneren Lidwinkel, die *Thränenröhrchen* münden.

Fig. 49.

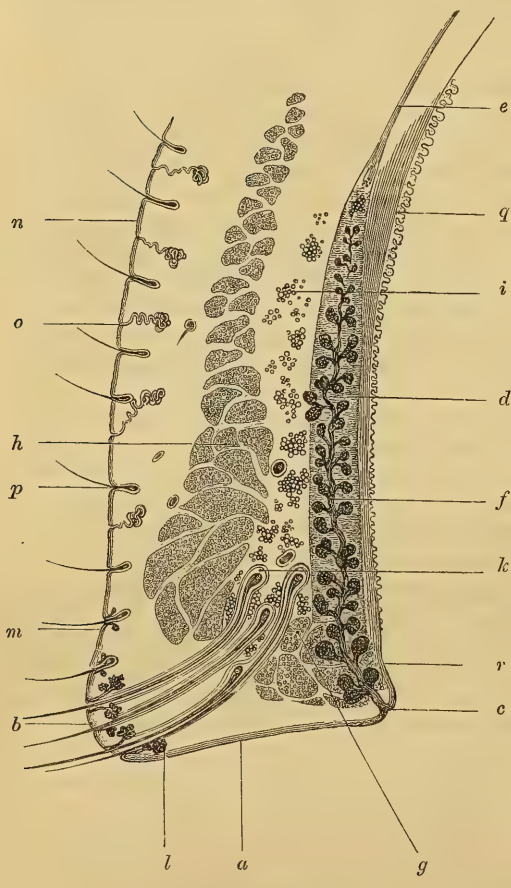

Bei der *Zusammensetzung* der Lider concurriren eine Reihe von Gebilden des mannigfaltigsten anatomischen Charakters. Sie sind:

a. Die Lidknorpel, Tarsi d, welche die feste *Grundlage* der Augendeckel bilden. Sie sind eigentlich nur verdichtetes und von zahlreichen elliptischen Kernen durchstreutes Bindegewebe, welches sich nicht rein von dem submuscularen und submucösen Gefüge lospräpariren lässt. Der *obere* Knorpel ist weit dicker, breiter und dichter, als der *untere* schmälere, mehr hautartige. Ihre Gestalt ist halbmondförmig mit einem *inneren* stumpfen und einem *äusseren* spitzen Winkel, welche beide etwas über die Canthi der Lider hinausragen. Der der Lidspalte zugekehrte Rand ist scharf abgesetzt, er bildet eine Fläche. Von da ab gegen den orbitalen Rand verschmächtigen sich die Knorpel und gehen endlich in eine *Fascie e* über, welche sich am Rande der Augenhöhle festsetzt. Die obere Hälfte dieser *Fascia tarsoorbitalis* oder *Augenlidbinde* steht mit dem *Aufhebemuskel* in Verbindung, dessen Sehne in eine breite Membran ausläuft und sich in jene Fascie verliert.

Am inneren Lidwinkel hängt die Augenlidbinde mit dem *inneren Lidbande*, dem *Ligamentum palpebrarum internum*, zusammen. Es ist dies ein fast 2‴ breiter, sehr fester, sehniger Strang, welcher unmittelbar unter der Haut liegt und bei einem auf die äussere Commissur ausgeübten,

nach hinten gerichteten Zug merklich hervortritt. Es *entspringt* dieses Band an der Antlitzfläche des Stirnfortsatzes des Oberkiefers im *Periost* und streicht in einer nach *hinten* gerichteten Curve fast *horizontal* über den oberen Theil des Thränensackes gegen die innere Lidcommissur hin. *Vor* dieser spaltet es sich in *zwei Hörner*, welche sich theils an den Knorpelwinkeln und den umgebenden Theilen der Lidbinde, theils in dem hinter der Carunkel gelegenen Bindegewebe verlieren. Seine *hintere Fläche* löst sich in ein dichtes sehniges Maschenwerk auf, das zwischen dem Bulbus und dem Thränensacke nach hinten dringt und theilweise mit dem sehnigen Ueberzuge des Thränensackes zusammenhängt, diesen mächtig verstärkend (S. Thränenorgane).

Als *äusseres Lidband* kann man eine sehnige, mit elastischen Elementen reichlich durchsetzte Verdichtung des Orbitalgefüges betrachten, welche von der *hinteren Fläche* der Lidbinde in der Gegend der äusseren Commissur ausgeht und mit der Augenhöhlenfläche des Wangenbeines und der Scheidenhaut des Bulbus zusammenhängt.

b. Im Inneren des Knorpels, umschlossen von dessen Gefüge, lagern Talgdrüsen *f*, welche allgemein als *Meibom'sche Drüsen* beschrieben werden. Es sind dieses langgestreckte, stellenweise bedeutend ausgeweitete Schläuche, an deren Wandungen eine Anzahl von rundlichen oder birnförmigen kurzgestielten Drüsenbläschen münden. Es öffnen sich diese Schläuche dicht an einander gedrängt an der *inneren* Lidlefze (bei *c*). Ihr dem Lidrande zunächst gelegener, weitester und mit den grössten Lobulis besetzter Theil liegt *ausserhalb* des Tarsus, umgeben von Bindegewebe und Muskelfasern. *Innerhalb* des Knorpels streichen sie nahezu senkrecht gegen dessen Orbitalrand, ohne ihn jedoch zu erreichen, indem sie bald früher bald später blind enden, oder aber mit nebenstehenden Schläuchen zusammenfliessen. Sie nähern sich auf diesem Wege bald mehr der *vorderen*, bald mehr der *hinteren* Tarsalfläche und hier und da geschieht es, dass einzelne Lobuli aus dem Tarsus heraus ins submusculare oder submucöse Gefüge reichen.

Ihr Product, *die Augenbutter*, *Lemma* oder *Sebum palpebrale*, sind vorwiegend Zellen, deren Inhalt rasch verfettiget und welche, indem die Zellenmembran berstet und zu Grunde geht, in Gestalt von Fettkörnchen ausgeschieden werden.

c. Der Kreismuskel, *M. orbicularis palpebrarum*, ist ein flacher scheibenförmiger Muskel, welcher nicht nur beide Knorpel und die Lidbinde, sondern auch die Antlitzfläche der den Orbitalrand umgebenden Knochen in ziemlicher Ausdehnung deckt. Man unterscheidet eine *Lidportion* und eine *Orbitalportion*. Dazu kömmt ein *peripherer oder accessorischer Theil*, welcher aus groben und dicken, dunkel gefärbten und durch Fett von einander mehr minder getrennten Bündeln besteht, die in der Nähe der Orbitalportion vom Periost entspringen, dieser jedoch nur *theilweise* sich anschliessen, zum anderen Theile aus der Richtung der Kreismuskeln heraustreten und in den nachbarlichen *Hautpartien* sich inseriren. Auch wird fast allseitig noch der *Thränenmuskel* oder *Horner'sche Muskel* zum Orbicularis gerechnet, indem er sich in der That mit der Mehrzahl seiner Bündel dem Kreismuskel anschmiegt und so die Rolle eines gesonderten *Kopfes* spielt.

1. Die *Lidportion* besteht, namentlich in der *oberen* Hälfte, aus zarten und blassen Bündeln, welche, enge an- und neben einander gedrängt, die Lidknorpel und Lidbinde nach oben und unten *bis zum Orbitalrande* decken, nach *aussen* aber den Orbitalrand *überschreiten* und 7 — 8 Linien hinter die äussere Commissur reichen. Die den Lidrändern *zunächst* gelegenen Bündel streichen fast horizontal; je weiter davon entfernt, desto stärker gekrümmte Bögen beschreiben die Fasern. *Jenseits* der Commissur stossen die Bündel der beiden Hälften in Winkeln an einander, die um so spitzer sind, je näher der Commissur die Fasern enden. Es hängen die letzteren hier durch festes derbes Bindegewebe mit der unterlagernden Fascie zusammen. Bei genauer Untersuchung findet man, dass die einzelnen Bündel sich *spalten* und theilweise in die *andere* Hälfte des Muskels übertreten, theilweise aber in dem Bindegewebe an der Grenzmarke beider Hälften enden. Es setzt sich die Lidportion des Orbicularis aus Muskelfasern zusammen, welche theils vom *Thränenbeinkamme* kommen, theils von dem *Lidbande* und seinen Ausläufern entspringen und früher allgemein als zwei *gesonderte Muskeln* beschrieben wurden (*Arlt*).

Die Thränenkammpartie, der sogenannte *hintere Thränenmuskel*, *M. lacrymalis posterior* oder *Horneri*, ist ein ziemlich breites und dickes, länglich viereckiges Fleischbündel, welches hauptsächlich von dem Perioste des oberen Drittheiles der *Crista lacrymalis* und der angrenzenden Portion des *Thränenbeines*, mitunter jedoch auch theilweise von der die Thränenrinne schliessenden *Aponeurose* entspringt und in einem *nach innen convexen* Bogen gegen den Canthus internus der Lider hin streicht (Siehe Thränenorgane). *Bevor* es denselben erreicht, theilt sich der breite platte Muskelbauch in einen *oberen* und *unteren Kopf*, deren einer zum oberen, der andere zum unteren *Lidrande* geht. Einzelne der Bündel heften sich hier an das Balkenwerk der hinteren Lidbandfläche, andere umspinnen die Thränenröhrchen; die *Hauptmasse* jedoch setzt sich gegen die Lidränder und in deren Innerem gegen die äussere Commissur hin fort. Ein Theil dieser Muskelfasern, welche man als *Musc. subtarsalis g* beschreibt, läuft innerhalb und *hinter den Cilien*, getrennt von der Lidportion, zwischen dem freien Rand des Tarsus und der Lidranddecke. Er erreicht *nicht* die äussere Commissur, indem seine Fasern sich schon früher an verschiedenen Stellen in der Haut der Lidranddecke inseriren. Der andere Endtheil der Thränenkammpartie lagert der Randzone des Knorpels auf und streicht *vor* den Cilien. Er geht über die äussere Commissur hinaus, wo die Bündel der beiden Hälften in Winkeln an einander stossen.

Die Lidbandpartie zerfällt in eine *obere und untere Hälfte*. *Beide* entspringen theils von den *äusseren* Enden und den sehnigen *Hörnern* des Lidbandes, theils aus der Tiefe von dem sehnigen *Maschenwerke*, in welches sich die hintere Fläche des fraglichen Ligamentes auflöst, und von dem fibrösen Ueberzuge des Thränensackes. Die den Lidrändern *zunächst* streichenden Bündel liegen zum Theile *über einander* (bei *h*), zum Theile decken sie auch die mehr peripheren Bündel der Thränenkammpartie und reichen mit ihren Enden 7 — 8 Linien über die äussere Commissur hinaus (*Arlt*).

2. *Die Orbitalportion* entspringt theils von der *inneren* Hälfte des Lidbandes, theils von den nachbarlichen *Knochenflächen*, namentlich aber von der Leiste des Oberkieferfortsatzes bis herab zum Canalis infraorbitalis und vom Stirnbeine bis hin zur Incisura supraorbitalis. Einzelne Bündel kommen auch aus der *Tiefe* von dem sehnigen Fachwerke des Lidbandes und von dem fibrösen Ueberzuge des Thränensackes. Die Bündel sind dick, dunkel gefärbt und gehen an der Schläfenseite *ohne Unterbrechung* und *ohne festere Verbindung* mit der Unterlage in einander über. Nur einzelne Bündel treten aus dem Kreise heraus, um sich hier und da mit der überlagernden *Haut* zu verbinden (*Arlt*).

d. Unterhalb des Muskels findet man ein von *Fettgewebe i* durchsetztes Stratum von Bindegewebe, welches der Oberfläche des Knorpels anhängt und mit dem subcutanen Gewebe in Zusammenhang steht. In diesem Stratum nahe dem freien Lidrande lagern, vom Orbicularmuskel gedeckt und von Fettgewebe umhüllt, die *Bälge der Wimpern* oder Cilien *k*. Deren Grund ragt bei 1‴ und selbst mehr *über* das Niveau der *Lidrandfläche* empor. Ein Theil der Bälge sitzt fast unmittelbar der Knorpeloberfläche auf und ist fest mit derselben verbunden; ein anderer Theil

aber sitzt etwas lockerer in der submuskularen Schichte, näher oder ferner dem Tarsus und in verschiedener Höhe. Ziemlich nahe der Mündung öffnet sich in jeden Balg eine Anzahl von traubigen *Schmeerdrüsen l*, deren fettiges Product die Wimpern beölt.

In nächster Nähe der Cilien finden sich zahlreiche kleine Härchen *m*, deren Bälge theilweise ebenfalls mit schön entwickelten Talgdrüsen versehen sind (*Moll*). Die Wimpern sind einem beständigen *Wechsel* unterworfen. Haben sie ihre normale Länge erreicht, was ungefähr binnen 150 Tage geschehen soll, so löst sich ihr Bulbus los (wie bei *l*), während auf der Papille ein neues Härchen sich entwickelt, welches das alte vor sich hertreibt, bis dasselbe ausfällt oder durch Reiben, beim Waschen des Gesichtes u. s. w., entfernt wird (*Donders*).

e. Die äussere Lidhaut n ist eine sehr zarte, an elastischen Elementen arme Fortsetzung des allgemeinen Integumentes, welche durch lockeres langfaseriges fettloses *subcutanes* Gewebe mit den Unterlagen zusammenhängt und sich in breiten Falten aufheben lässt. In dem Unterhautgewebe lagern zahlreiche *Schweissdrüsen o* und die zarten Bälge höchst feiner Härchen *p*, welche die äussere Lidhaut besetzen (*Moll*).

f. An der inneren Fläche des Tarsus und der Fascia tarsoorbitalis lagert, durch straffes *submucöses* Bindegewebe fest verbunden, die durch ihre Papillen ausgezeichnete *Conjunctiva tarsi q.*

g. Die arteriellen Gefässe der Lider stammen aus der *Arteria ophthalmica.* Die beiden Hauptäste laufen dicht am Knorpel nahe dem freien Lidrande, anastomosiren vielfach mit Zweigen der *Art. angularis, lacrymalis, temporalis superf. ant. und transversa faciei* und bilden so zwei die Lidspalte umkreisende Gefässbögen, den *Arcus tarseus superior* und *inferior.*

Die *Venen* sammeln sich in der oberen und unteren *Lidvene* und gehen in die *Venae temporales mediae* und *Vena facialis antica* über. Die *Lymphgefässe* treten in die oberflächlichen Gesichts- und Submaxillardrüsen ein.

Die *Hautnerven* sind Zweige des *Trigeminus.* Der Orbicularmuskel wird vom *Nervus facialis*, der Aufhebemuskel aber vom *Nervus oculomotorius* versorgt.

Nosologie. Die Lider lassen sich als *Falten der äusseren Haut* betrachten, welche in ihren einzelnen Bestandtheilen gewisse Modificationen erlitten haben. Dem entsprechend sind denn auch die verschiedenen Formen der Blepharitis nur Wiederholungen jener Processe, welche täglich an anderen Bezirken des allgemeinen Integumentes beobachtet werden und genügend bekannt sind, also einer eingehenden Erörterung kaum bedürfen.

1. Sehr häufig werden *die Lider ihrer ganzen Dicke nach in einen Gewebswucherungsprocess verwickelt.* Gewöhnlich geschieht dieses auf *secundäre* Weise, durch Fortpflanzung der Entzündung von den nachbarlichen Theilen aus; das *Centrum* des Herdes ist dann bald in der Bindehaut, bald im Augapfel, in der Orbita oder deren knochigen Wandungen, oder in den Weichtheilen der angrenzenden Gesichtsportionen zu suchen. Die Mitleidenschaft der Augendeckel pflegt sich unter solchen Umständen mehr durch die Erscheinungen des *entzündlichen Oedemes* geltend zu machen und rasch zurückzutreten, sobald der Process im Centrum seines Herdes den Höhenpunkt überschritten hat und seinem Ausgleiche zustrebt. Bisweilen jedoch führt die entzündliche Gewebswucherung thatsächlich zur *Hypertrophie der constituirenden Theile*, besonders wenn sich die Anfälle der Ent-

zündung öfters wiederholen, oder wenn der *Grundprocess* in den *chronischen* Verlauf einbiegt und die Blepharitis längere Zeit hindurch bei geringen Intensitätsgraden unterhält.

Dauernde Unterbrechung der *Lymphbahnen* und Behinderungen des *venösen Rückflusses*, wie selbe bisweilen nach Caries oder Nekrose des unteren äusseren Orbitalrandes oder des aufsteigenden Unterkieferastes durch ausgebreitete und tief in den Knochen eindringende Narben gesetzt werden, machen das Oedem der Lider öfters *ständig*. Die letzteren erscheinen dann manchmal in dem Masse aufgetrieben, dass die Lidspalte fast geschlossen und das Gesicht sehr beirrt wird. Das Infiltrat ist unter solchen Umständen gewöhnlich mehr *sulzartig* und, da nebenbei das Unterhautbindegewebe in sehr auffälligem Grade verdichtet, übernährt zu sein pflegt, hat die Geschwulst meistens eine ziemlich bedeutende Consistenz.

Oft genug tritt die Blepharitis auch mehr *selbständig und mit hohen oder höchsten Intensitätsgraden* auf. Das *Product* ist dann eine vorwaltend aus wuchernden Zellen und Kernen bestehende *starre* derbe Masse, welche sich vornehmlich in den *lockerer* gewebten *inneren* Schichten der Augendeckel anhäuft und meistens sehr umfangsreiche *Geschwülste* erzeugt. Es *schmelzen* diese Massen in der Regel bald zu *Eiter*, während sie an der Peripherie durch fortgesetzte Gewebswucherung sich mehr und mehr ausdehnen (*Lidabscess*).

Ausnahmsweise tragen derlei Abscesse den Charakter eines *Anthrax* oder *Carbunkels* (*Himly*, *Mackenzie*) und führen durch *brandige* Abstossungen zu ausgebreiteten Substanzverlusten, wenn nicht früher der Tod dem Leiden ein Ende macht. Es sind diese Zustände zu unterscheiden von dem *Oedema malignum* oder *gangrenosum*, welches besonders bei Leuten vorkömmt, die sich mit Thierabfällen beschäftigen. Es hat anfänglich oft ganz das Ansehen eines einfachen Oedems, dehnt sich jedoch rasch bis auf den Hals, die Brust und den Bauch aus, wirft Brandblasen auf, erzeugt nekrotische Schorfe und zerstört die Haut in weitem Umkreise. Oft geht der Kranke auch unter *allgemeinen* Erscheinungen zu Grunde (*Mauvezin*, *Debrou*).

Eine besondere Form der Blepharitis ist der *Lupus*. Er entwickelt sich nur selten *primär* in den Lidern, sondern greift auf diese meistens *secundär*, von den *Nachbartheilen* des Gesichtes aus, über. Er zerstört gewöhnlich grosse Portionen der Augendeckel und veranlasst, falls er sich zeitlich begrenzt, deren Schrumpfung zu formlosen Wülsten. Häufiger consumirt er die Lider ihrer *ganzen* Ausdehnung nach, geht auf die *Bindehaut* und den *Augapfel* über und frisst wohl auch die *knochigen* Wandungen der Orbita sammt deren locker gewebtem Inhalt weg, falls nicht früher der *Tod* eintritt.

Ebenso grosse Verwüstungen richten bisweilen *secundäre syphilitische Geschwüre* im Bereiche der Lider an. Es breiten sich dieselben meistens von den *umgebenden* Weichtheilen und Knochen des Gesichtes auf die Augendeckel aus. Mitunter jedoch treten sie *selbständig* in den Lidern auf. Sie gehen dann in der Regel hervor aus harten und wenig empfindlichen Knoten, die in der *äusseren Haut* und dem *subcutanen* Bindegewebe sitzen und, indem sie von der Oberfläche aus schmelzen, hässliche *Geschwüre* mit infiltrirtem unebenen, oft trichterförmig eingesenktem Boden, befressenen steilen Rändern und missfärbigem Secrete erzeugen. Ist ein solches *Gumma* an dem *freien Lidrande* zur Entwickelung gekommen, so zerstört es immer *gleichzeitig die äussere Haut, den Knorpel und die Bindehaut* mit den zwischenlagernden Gebilden. Entwickelt sich dasselbe aber mehr an der *Fläche der Lider*, so greift es rasch in die Tiefe, *durchbohrt* wohl auch den Augendeckel völlig und breitet sich überdies der Fläche nach aus, um endlich auch die Brücke, welche es von dem freien Lidrande trennt, zu durchbrechen (*Mackenzie*, *Desmarres*, *Wedl*, *Hirschler*). Doch nicht immer gehen syphilitischen Verschwärungen Gummen voraus. In einzelnen Fällen beginnt der Process mit Infiltration einer Stelle der *Bindehaut*, geht jedoch rasch in *Verschwärung* über und setzt ein conjunctivales Geschwür, das durch seinen speckigen Beleg, die zackig befressenen Ränder und den unebenen löcherigen Boden, so wie durch sein baldiges Uebergreifen auf den Intermarginaltheil und von da auf die äussere Haut sehr ausgezeichnet ist. Wird

das Grundleiden durch eine entsprechende Therapie, namentlich mit *Mercurialien* und, wo der Körper mit diesen etwa schon übersättigt ist, mit *Jodkali*, getilgt; so kömmt es meistens *rasch zur Vernarbung* und zwar ist die *Narbe selbst eine sehr charakteristische*, so dass sie rückwärts auf ein vorausgegangenes syphilitisches Geschwür schliessen lässt. Sie stellt sich nämlich als ein der Cilien ganz barer, scharf gezeichneter, sehnig weisser Strang dar, welcher den Lidrand seiner ganzen Dicke nach durchsetzt und vermöge seiner starken Schrumpfung in Gestalt einer Lücke einbuchtet (*Hirschler*).

2. In anderen nicht minder häufigen Fällen *beschränkt sich die Entzündung auf einzelne Bestandtheile der Lider*, die Blepharitis ist eine partielle.

a. Die äussere Lidhaut und das darunter gelegene *lockere Bindegewebe* participiren fast immer in sehr auffälligem Grade am *Gesichtsrothlauf*. Oft greift der letztere auch wohl tiefer, wo dann die *Bindehaut* die Erscheinungen des *entzündlichen Oedemes* und selbst die der wahren Chemosis darbietet. Im Verlaufe des Erysipels entwickeln sich nicht selten *Eiterblasen* an der Oberfläche der Lider, oder es bilden sich *Abscesse* aus, welche arge Verwüstungen in den locker gewebten Stratis sowie in der äusseren Haut anzurichten im Stande sind.

Primär entsteht die Dermatitis der Lider öfters nach heftigen *traumatischen* Eingriffen, besonders aber in Folge von *Verbrennungen* und *Anätzungen*. Es kommt dann ziemlich häufig zu ausgebreiteten *Verschwärungen* der äusseren Liddecke und, indem der Substanzverlust durch eine stark zusammenschrumpfende Narbe geschlossen wird, zu Verkürzungen der Lidhaut, zu Abhebungen der Augendeckel vom Bulbus mit oder ohne Verkrümmung derselben *(Ectropium)*. Griff der Verschwärungsprocess auf die *freie Randfläche* der Lider hinüber, so resultirt nicht selten eine Verwachsung der Lidspalte in grösserer oder geringerer Ausdehnung (*Ankyloblepharon*). Falls die Vereiterung wegen extensiver Wirkung des ätiologischen Momentes sich bis in den *Bindehautsack* hinein erstreckte, verwächst bisweilen die *innere* Lidfläche in grösserer oder geringerer Ausdehnung mit der Oberfläche des *Bulbus (Symblepharon anterius)*.

Hautgeschwüre finden überdies in seltenen Fällen ihre Veranlassung in der *Einimpfung* von *Schankereiter*. Sie tragen dann ganz den Charakter des *primären syphilitischen Geschwüres* und breiten sich öfters sehr weit nach allen Richtungen aus. Ihr Lieblingssitz ist die mit einem zarteren Integumente bekleidete Lid*randfläche* (*Mackenzie*, *Desmarres*).

Ausserdem ist die äussere Lidhaut gar oft der Boden für *exanthematische Efflorescenzen*. Es gibt kaum einen Ausschlag acuten oder chronischen Verlaufes, welcher sich nicht nebenbei an der Liddecke localisiren könnte. Von besonderer praktischer Wichtigkeit sind die pustulösen Efflorescenzen des *Eczems* und der *Blattern*. Es schiessen dieselben nämlich nicht selten in sehr grosser Zahl an den *Lidrändern* auf und führen dann bisweilen gleich von vorneherein, oder aber indem sie unter Aufgeben ihres specifischen Charakters in eine Blepharitis ciliaris übergehen, zu den traurigen Folgen der letzteren, insbesondere zur Vereiterung der Haardrüsen oder selbst der ganzen Wimpernbälge, zu narbigen Verbildungen des Lidrandes u. s. w.

Nebenbei möge hier der *Ephidrosis palpebrarum* oder der *Schweisskrankheit* der Lider Erwähnung geschehen. Sie kömmt selten und in der Regel bei Individuen vor, welche überhaupt zu profusen Schweissen an einzelnen Körpertheilen

geneigt sind. Die Lider erscheinen bedeckt von einer klebrigen Flüssigkeitsschichte, welche abgewischt sich alsbald wieder unter der Gestalt zusammenfliessender kleiner Tröpfchen ersetzt. In der *oberen* faltigsten Gegend des oberen Lides wird dieses Secret durch den Lidschlag öfters in Schaum aufgebläht und bedingt daselbst auch gerne Excoriationen (*Graefe*).

b. Auch *die Haardrüsen* der Lider sind der Entzündung sehr unterworfen. Es wiederholt sich in ihnen derselbe Vorgang, welchen man an anderen Theilen des allgemeinen Integumentes mit dem Namen „*Hautfinne* oder *Acne*" zu bezeichnen gewöhnt ist. In Folge gewisser Schädlichkeitseinwirkungen beginnen nämlich die *Zellen* zu wuchern, *welche der Innenwand der Drüsenbälge anliegen* und in ihren weiteren Metamorphosen das fettige Drüsensecret darstellen. Die Drüsenhöhle wird dem entsprechend ausgedehnt. Gleichzeitig schwillt aber auch das den Drüsenbalg *umgebende Bindegewebe* vermöge der Hyperämie seiner Gefässnetze und der entzündlichen Prolification seiner Elemente an.

Bei den niedersten Intensitätsgraden des Processes ist die entzündliche Schwellung der bindegewebigen *Drüsenhülle* eine nur geringe, die Krankheit äussert sich vorwaltend durch *Vermehrung des Secretes*, welches übrigens seinem äusseren Ansehen nach nicht gerade beträchtlich von der normalen Hautschmiere abweicht. In vielen Fällen *verhornt* ein Theil der neugebildeten Zellen, während er von den später entwickelten Zellen an dem Haare langsam nach vorne geschoben wird und präsentirt sich dann an der Haarbalgmündung in Gestalt kleiner fettiger *Schüppchen* oder grösserer epidermisartiger grauer fettiger *Schwarten*, welche die äussere Lidlefze in grösserer oder geringerer Ausdehnung überkleiden und einzelne Cilien oder Bündel derselben eine Strecke weit sowohl innerhalb als ausserhalb des Balges scheidenartig überziehen. Der Rest des Secretes vertrocknet zu gelblichen *Borken*, welche den Wimpern und der Epidermis ziemlich fest anhaften.

Bei höheren Intensitätsgraden der Entzündung gewinnt das *Secret* bedeutend an Masse, es wird dünner, dem Eiter ähnlicher, die Krustenbildung an dem Lidrande ist eine überaus reichliche. Gleichzeitig ist aber auch die Gewebswucherung in dem bindegewebigen *Hüllwerke* der Drüse eine sehr üppige, der Lidrand schwillt in der Gegend der entzündeten Drüse beträchtlich an, es entwickelt sich ein sogenannter *Acneknoten* oder, falls eine grössere Anzahl neben einander stehender Acini oder Drüsenpaquete an dem Processe participiren, ein förmlicher *Wulst*. Meistens leidet dann auch der *Haarboden* mit, der krankhafte Wucherungsprocess macht sich auch in den *Haarbälgen* bemerklich.

Die *Zwiebeln* der Wimpern *schwellen* mächtig an, verbreitern sich, so dass sie der Papille mit einer mehr minder *ebenen Fläche* aufsitzen; zugleich werden sie vermöge beträchtlicher Aufquellung der sie constituirenden Zellen *weich*, lassen sich leicht zusammendrücken oder erscheinen gar klebrig. Dabei fällt ihr *enormer Pigmentreichthum* auf, es ist wegen der üppigen Neubildung die Verhornung und die Bleichung der Haarzellen eine *unvollständige* oder *verspätete*. Die Zellen des *Markkanales* hat man bald vorhanden, bald theilweise oder ganz fehlend gefunden. Die *innere Wurzelscheide* haftet zähe dem Schafte, dagegen sehr lose der *äusseren Scheide* an, daher die Wimpern sich *leicht* und *schmerzlos* entfernen lassen (*Schiess-Gemuseus*.

Steigert sich der Process noch weiter, was öfters secundär geschieht, indem der sich sammelnde Drüseninhalt gleich einem fremden Körper auf seine Umgebungen wirkt; oder tritt der Process gleich von vorneherein

mit sehr grosser Intensität auf: so ist *Vereiterung* das gewöhnliche Resultat. Es nimmt dann der wuchernde *Inhalt* der Drüse die Eigenschaften des Eiters an, während gleichzeitig das die Drüsenwand *umgebende*, entzündlich angeschwollene Gefüge zerfällt und so die Eiterhöhle vergrössert. Auch hat sich dann der suppurative Process gemeiniglich schon auf den *eigentlichen Haarbalg* fortgepflanzt und hier zur eitrigen Zerfällniss geführt; wird das betreffende Haar ausgezogen, so folgt ihm ein weissgrauer Pfropf, welcher aus Eiterzellen besteht, die *in* und *zwischen* den in üppiger Zellenprolification befindlichen *Wurzelscheiden* lagern und dieselben auch *von Aussen her* umgeben (*Schiess-Gemuseus*). Das eiterige Product kann sich weiterhin durch *die offene Haarbalgmündung* entleeren oder *es bohrt sich* unter fortgesetzter Schmelzung der infiltrirten Gewebe einen Weg, gelangt allmälig an die Oberfläche und *bricht nach aussen durch*, nachdem die Epidermis blasenartig hervorgetrieben wurde. Gewöhnlich geschieht dieses nahe der *Mündung* des zugehörigen *Haarbalges;* hier entwickeln sich am *öftesten* die *Acnepusteln*, da sich der Eiter in der Richtung der Ausführungsgänge leichter und rascher Bahn bricht, als er das derbere Gefüge der eigentlichen Cutis durchbohrt (*Acne pustulosa*). Mit der Entleerung des Eiters betritt der Process meistens den Weg zum Ausgleiche. Mitunter jedoch gelangt wegen Ungunst der Verhältnisse der Process nicht zur Heilung, es entwickelt sich an der Stelle der Pusteln ein *Geschwür*, welches tiefer und tiefer greift und durch seine Dauer so wie durch seine Folgen in hohem Grade misslich werden kann.

Gleichwie an anderen Theilen der äusseren Haut tritt die Acne auch an dem Lidrande bald in *discreter* Form auf, indem der Process sich auf Einen Acinus oder auf Ein einzelnes Drüsenpaquet beschränkt; bald werden fast *sämmtliche* Talgdrüsen eines oder aller vier Lidränder in den Process verwickelt, wo man dann den Zustand *Blepharadenitis* oder *Blepharitis ciliaris* nennt.

Der Process kann in einem wie in dem anderen Falle jeden beliebigen Intensitätsgrad darbieten. Die *Acne discreta* kömmt am häufigsten in der *knotigen* und *pustulösen* Form vor. Die *Blepharitis ciliaris* hingegen verläuft relativ häufiger bei sehr geringer Intensität und präsentirt sich dann vermöge der geringen Schwellung des hyperämirten Lidrandes unter der Form eines vorwaltend *secretorischen* Leidens (*Blepharitis ciliaris secretoria*). Doch sind auch *höhere* Intensitätsgrade der Blepharitis ciliaris ganz gewöhnliche Vorkommnisse. Sie führen meistens sehr rasch zu beträchtlicher *Hypertrophie* des die Drüsen und die Cilienbälge umhüllenden Bindegewebes, somit zu einer mehr weniger auffälligen Wulstung und Verhärtung des Lidrandes (*Blepharitis ciliaris hypertrophica*). Weniger oft entwickeln sich nach theilweiser Vereiterung des entzündlichen Productes *Geschwüre* am Lidrande, welche sich mehr und mehr ausbreiten, zusammenfliessen, die äussere Lidlefze in grösserer oder geringerer Ausdehnung consumiren, wohl auch in die Tiefe greifen und durch die damit verbundenen Substanzverluste in hohem Grade verderblich werden können (*Blepharitis ciliaris ulcerosa*).

Innig verwandt mit der secretorischen Form der Blepharadenitis und eigentlich nur *gradweise* verschieden ist die *Seborrhoea ciliaris.* Sie wird nur sehr selten und dann in Gesellschaft von Seborrhoe der übrigen Gesichtshaut beobachtet. Der Lidrand ist dabei nicht angeschwollen, nur zeitweise hyperämirt, aber fortwährend

mit fettigen Krusten von graugelblicher Farbe bedeckt, welche denen des Gneises der Kinder ähneln, der Epidermis sehr lose anhängen, wenn sie entfernt werden, sich rasch wieder erzeugen und bei vernachlässigter Reinigung der Lider in kurzer Zeit ansehnliche Grössen erreichen.

c. Der Knorpel entzündet sich kaum jemals primär und selbständig. Wohl aber sind Entzündungen der *Tarsusdrüsen, die Blepharitis tarsalis,* sehr häufig Gegenstand der Beobachtung. Doch wird niemals die *Gesammtheit* der Knorpeldrüsen oder auch nur eine einzelne Drüse ihrer *ganzen* Ausdehnung nach von der Entzündung ergriffen, wenigstens fehlt für einen solchen Vorgang bisher der sichere Nachweis; der Process beschränkt sich vielmehr immer auf *einzelne Acini* oder auf *Theile der gemeinschaftlichen Drüsenschläuche.* Der pathologische Vorgang ist seiner Wesenheit nach derselbe, wie bei der Acne ciliaris. Doch begründen die anatomischen Verhältnisse, die grosse Entfernung der Acini von der Drüsenmündung, die Umspülung der inneren Lidlefze von Thränenflüssigkeit, die versteckte Lage und die Einschliessung des grössten Theiles der Drüse in ein festes, wenig nachgiebiges Fasergewebe manche Besonderheiten. Diesen ist es zuzuschreiben, dass *niedere* Intensitätsgrade des Processes an der Tarsusdrüse nicht leicht zur Beobachtung kommen. Es bedarf eben schon einer mit ziemlicher Heftigkeit auftretenden Gewebswucherung, damit der in Mitleidenschaft gezogene Knorpel aufgeweicht und durch den Drüseninhalt ausgedehnt werden könne, damit weiters auch die mehr oberflächlichen Schichten in den Process verwickelt werden und sohin Injectionsröthe und Geschwulstbildung den Entzündungsherd *äusserlich* merkbar zu machen im Stande seien. In Uebereinstimmung mit der erforderlichen Intensität des Processes ist das Product der Gewebswucherung in der Regel ein *eiteriges* und zwar entweder ein *rein eiteriges,* oder eine dickliche sulzähnliche blutgestriemte Masse, welche genauere Untersuchungen als *embryonales Bindegewebe* herausgestellt haben, und welche in grösserem oder geringerem procentarischen Verhältnisse mit wahrem Eiter *gemischt* ist. Es findet sich dieses Product gewöhnlich nicht blos im Bereiche der Drüsenhöhle selber, sondern auch in der wuchernden Umgebung, der Entzündungsherd trägt den Charakter eines *Abscesses.*

Es ist sehr wahrscheinlich, dass auf die eiterige Zerfällniss des Entzündungsproductes die Dichtigkeit und Resistenz des Knorpelgefüges insoferne Einfluss nehme, als sie den wuchernden Drüseninhalt unter einen gewissen Druck setzt und solchermassen die Ungunst der obwaltenden Verhältnisse in ähnlicher Weise erhöht, wie dieses bei Abscessen der Fall ist, welche sich unter straff gespannten Aponeurosen entwickeln.

So wie bei der Acne macht sich die Gewebswucherung zuerst an den *Zellen der inneren Drüsenwand* geltend, es nimmt daher der Drüseninhalt beträchtlich an Masse zu. Gleichzeitig beginnt das den Acinus umgebende *Knorpelgefüge* zu wuchern, es injicirt sich und lockert sich auf. Indem solchermassen die Wandungen der Drüsenhöhle nachgiebiger werden, gestatten sie dem Acinus, sich über die Oberfläche des Tarsus zu erheben und so eine Geschwulst zu formiren, welche man mit dem Namen „*Gerstenkorn, Hordeolum*“ belegt. Die Ausdehnung des Knorpels geschieht natürlich vorwaltend in jener Richtung, in welcher der Acinus den geringsten Widerstand findet. Je nachdem daher das entzündete Drüsenbläschen der *vorderen* oder *hinteren* Knorpelwand näher steht, tritt die Geschwulst mehr gegen die äussere Liddecke oder gegen die Conjunctiva

tarsi hervor (*Hordeolum externum et internum*). Liegt der Acinus *ausserhalb des Knorpels*, in der Dicke des *Lidrandes*, so erfolgt die Ausdehnung nach allen Richtungen gleich leicht und daher auch gleichmässig; *randständige* Gerstenkörner gewinnen deshalb immer eine mehr *kugelige* Form, während äussere und innere mit einer *flachen Wand* dem Knorpel aufzusitzen scheinen.

Quellen: *Kölliker*, mikr. Anat. II. Leipzig. 1854. S. 720. — *Henle*, Handb. der Anat. Braunschweig. I. S. 141, II. S. 688, 697. — *Arlt*, Die Krankheiten des Auges III. Prag. 1856. S. 337, 339; A. f. O. IX. 1. S. 64, 78, 85. — *Albini*, Zeitschrift der Wien. Aerzte. 1857. S. 29. — *Moll*, A. f. O. III. 2. S. 258. — *Donders* ibid. IV. 1. S. 286, 294. — *Henke* ibid. IV. 2. S. 70, V. I. S. 133. — *Busch*, ibid. S. 109. — *A. Weber*, kl. Monatbl. 1863. S. 335, 339, 385, 505. — *Wedl*, Atlas Conj. Sclera. — *Stellwag*, Ophth. II. S. 915, 954, 958, 966, 969, 973. — *Mackenzie*, Traité d. mal. d. yeux. traduit par Warlomont et Testelin. I. Paris. 1856. S. 149, 172, 173, 174, 181. — *Desmarres*, Traité d. mal. d. yeux. Paris. 1847. S. 156, 159. — *Hirschler*, Wien. med. Wochenschrift. 1866. Nr. 72, 73, 74. — *Graefe*, A. f. O. IV. 2. S. 254. — *Himly*, Krankheiten und Missbildungen etc. I. Berlin. 1843. S. 201, 203, 204. — *Mauvezin*, Arch. gén. de med. 1865. S. 421, 689. — *Debrou*, kl. Monatbl. 1866. S. 143. — *Schiess-Gemuseus*, Virchow's Archiv. 27. Bd. S. 132.

1. Der Lidabscess.

Krankheitsbild. *Charakteristisch ist neben den Erscheinungen der Entzündung die Entwickelung einer mehr minder umfangreichen und nicht ganz scharf begrenzten, anfänglich harten, später aber erweichenden und dann schwappenden Geschwulst in dem lockeren Gefüge unter der äusseren Liddecke.*

Die *Entzündung* tritt häufig unter lebhaftem Fieber auf und trägt ganz den Charakter der *Phlegmone*. Die äussere Liddecke erscheint dann tief und gleichmässig geröthet, heiss, gespannt und glänzend; die darunter gelegene Geschwulst fühlt sich hart an, ist sehr empfindlich gegen jede Berührung und sehr schmerzhaft. In anderen Fällen ist die Hyperämie und örtliche Temperaturerhöhung, die Empfindlichkeit und Schmerzhaftigkeit eine weit geringere, das Fieber fehlt ganz, der Tumor stimmt mehr mit den *Congestions- oder kalten Abscessen* überein. Immer ist die Geschwulst anfänglich von beträchtlicher Consistenz, selbst knorpelhart; in dem Masse aber, als das Product der Gewebswucherung schmilzt, macht sich auch die *Fluctuation* deutlicher und in wachsendem Umfange geltend.

Am häufigsten kommen Abscesse im *oberen* Lide vor, weniger oft im *unteren*, am seltensten in *beiden* Augendeckeln gleichzeitig. Das betreffende Lid ist meistens seiner *ganzen* Ausdehnung nach angeschwollen, da der Abscess in den lockeren subcutanen Schichten sich leicht ausbreiten kann und sich überdies noch mit einem mächtigen *Congestionsringe* zu umgeben pflegt. Der Tumor erreicht nicht selten das *Volumen* einer Kinderfaust. Seiner *Gestalt* nach ist er meistens wulstförmig; er steigt von dem Lidrande steil empor und fällt nach den übrigen Richtungen flach ab, erstreckt sich übrigens wohl auch über den *knöchernen* Orbitalrand hinaus. Das Lid ist natürlich völlig unbeweglich und die Lidspalte gewöhnlich geschlossen.

Oefter als an den Lidern entwickeln sich Abscesse in der *Augenbrauengegend*. Auch in der *Angulargegend* kommen Abscesse vor. Sie sind, wenigstens anfänglich, sehr schwer oder gar nicht von der phlegmonosen Entzündung des Thränensackes zu unterscheiden, besonders darum, weil sie im weiteren Verlaufe den Thränensack gerne in Mitleidenschaft ziehen. Man beschrieb sie früher unter dem Namen *Anchylops* und, falls der Eiter sich schon nach aussen einen Weg gebahnt hatte, als *Aegylops*.

Ursachen. Bisweilen sind *traumatische*, *chemische* oder andere Schädlichkeiten, welche die Lidgegend treffen, die nächste Veranlassung. Oft entwickelt sich aber auch der Abscess, *ohne dass* sich eine genügende Ursache nachweisen liese, scheinbar *spontan*. In vielen Fällen ist er der *Ausgang eines Erysipelas faciei*, seltener einer *pyämischen Embolie* der Gefässe.

Verlauf und **Ausgänge.** Der Lidabscess entwickelt sich wohl immer in *acuter* Weise. Wahrhaft *rapid* pflegt der Process bei *phlegmonösem* Charakter zu verlaufen; im gegentheiligen Falle können jedoch wohl auch eine oder mehrere Wochen vergehen, ehe der Eiterherd seine vollständige Ausbildung erreicht hat und den Ausgängen zuschreitet.

Eine *Lösung* des Abscesses *ohne Eiterung* ist jedenfalls überaus selten, fast immer kömmt es zur Suppuration. Diese beginnt, während die Geschwulst noch wächst, an einem oder an mehreren Punkten, breitet sich mehr und mehr aus, dringt gegen die Oberfläche und macht sich daselbst durch die Entwickelung eines oder mehrerer *Eiterpunkte* bemerklich. In der Regel bricht der Eiter durch die *äussere* Liddecke hindurch, seltener perforirt er die *Fascia tarsoorbitalis* oder bohrt nach *beiden* Seiten durch.

Nach der Entleerung des Eiters sinkt die Geschwulst zusammen und die Abscesshöhle *heilt* in der Regel bald zu, meistens ohne irgend welchen Schaden zu hinterlassen, selbst wenn der Kreismuskel im Bereiche des Entzündungsherdes gelitten hätte. In nicht ganz seltenen Fällen nimmt die Eiterung einen schlimmen Charakter an und führt unter fortschreitender Schmelzung, namentlich der äusseren Haut, zu *beträchtlichen Substanzverlusten*, deren Folgen ausgebreitete *unregelmässige Narben* sein können.

Ein ähnlicher Ausgang kann sich übrigens auch noch auf andere Weise ergeben, wenn nämlich der Abscess sehr spät oder nur zum kleinen Theil entleert wird und die äussere Liddecke durch fortgesetzte Schmelzung des Entzündungsproductes in grossem Umfange *verdünnt* oder *an vielen Orten zugleich durchbohrt wird* und nur mehr in Gestalt von unterminirten Brücken die Abscesshöhle deckt; oder aber wenn bei hypersthenischem Charakter der Entzündung der Tumor mit einem grösseren Theile der äusseren Lidhaut *brandig abstirbt*. Im Falle der Eiter sich *in den Bindehautsack entleert*, kann es erfahrungsgemäss zu einem *partiellen Symblepharon* oder zur Entwickelung von, den Bulbus reizenden, dicken *Narben der Conjunctiva* kommen.

Die Behandlung hat vorerst den Abscess *in seiner Entwickelung zu hemmen*, also den Gewebswucherungsprocess zu beschränken, im Falle aber *schon Eiterung eingetreten ist*, die *Entleerung ehemöglichst* zu bewerkstelligen und für einen der Functionstüchtigkeit des Lides *erspriesslichen Verheilungsmodus* zu sorgen.

1. *Bei phlegmonösem Charakter der Entzündung* ist strenge allgemeine und locale *Antiphlogose* geboten. In letzterer Beziehung empfehlen sich

vor Eintritt der Eiterung besonders *Eisumschläge*, nach Massgabe der localen Temperaturerhöhung gehandhabt. Ihre Wirkung kann im Nothfalle durch Blutegel, in genügender Anzahl an die Schläfengegend applicirt, unterstützt werden.

Wo die Entzündung aber minder stürmisch auftritt und unter weniger heftigen Symptomen, besonders unter geringerer örtlicher Wärmeentwickelung einherschreitet, dürfte die Bedeckung des Lides mit einem Leinwandläppchen oder selbst die Einwirkung von *Wärme* besser dem Zwecke entsprechen. Zu letzterem Behufe ist die Bedeckung des kranken Lides durch einen mit Heftpflaster oder mittelst einer Flanellbinde fixirten *Bausch von Watta* anzuempfehlen.

2. *Zeigt sich an einem Orte bereits Fluctuation*, so ist zur *Eröffnung* der Eiterhöhle zu schreiten. Der *Schnitt* muss letztere *möglichst weit* öffnen, jedoch immer *parallel* zum Lidrande ziehen und auch nach Thunlichkeit *tief* angelegt werden. Nachdem sodann die *Entleerung* des Eiters durch Ausdrücken bewerkstelligt worden ist, wird eine *Charpiewieke* in die Abscesshöhle geführt und der oben erwähnte Verband angelegt. Wo die Abscesshöhle einen *beträchtlichen Umfang* erreicht hat, ist es *nothwendig*, den Verband *fester* anzuziehen, um die Abscesshöhlenwände in inniger gegenseitiger Berührung zu erhalten und die Verklebung derselben zu begünstigen, die Heilung demnach wesentlich zu beschleunigen. Der Verband ist unter täglicher 1—2maliger Erneuerung zu tragen, bis die Abscesshöhle völlig geschlossen ist und keinen Eiter mehr entleert. Es versteht sich von selbst, dass der Eiter vor der jedesmaligen Anlegung des Verbandes zu entleeren und die Oeffnung zu reinigen ist; ebenso dass, im Falle die Eröffnung durch einen *langen* Schnitt geschehen ist, die Wundränder in eine der gegenseitigen Verklebung günstige *Lage* gebracht werden müssen, ehe der Verband applicirt wird.

3. *Hat sich der Process bereits spontan eröffnet*, ist die *Durchbruchsöffnung* aber eine *sehr kleine* und wohl auch *ungünstig gelegene*, so ist es von Vortheil, dieselbe künstlich zu *erweitern*. Hat der Eiter sich *nach hinten* eine Bahn gebrochen, so ist eine *Gegenöffnung* in der äusseren Liddecke sehr rathsam, um die Entleerung *nach aussen* durch Einlegung einer Charpiewieke *sichern* zu können. Wo die äussere Liddecke *in grossem Umfange sehr dünn* geworden ist und die *Absterbung* droht, oder wo dieselbe nur in Form mehrerer *Brücken* zwischen zerstreuten Durchbruchsöffnungen erhalten ist, erscheint die *Durchtrennung* derselben geradezu geboten, um eine möglichst kleine Narbe zu erzielen.

2. Acne ciliaris, die solitäre Lidrandfinne.

Krankheitsbild. *Charakteristisch sind umschriebene Entzündungsherde, welche die äussere Lidlefze in Gestalt rundlicher abgegrenzter Knoten emportreiben und der Regel nach in Eiterung übergehen.*

Es sind die *Acneknoten* an die Existenz von *Schmeerdrüsen* gebunden, daher sich dieselben nur an der von Wimpern besetzten äusseren Lidlefze und in deren allernächster Umgebung finden. Sie sind häufiger am *oberen*

als an dem *unteren* Lidrande, da an diesem die Cilien und ihre Talgdrüsen weniger entwickelt sind. Gewöhnlich ist nur ein *einzelner* Knoten gegeben; mitunter entwickeln sich deren jedoch auch *mehrere* auf einmal an verschiedenen Punkten der Lidränder.

Die einzelnen Knoten erreichen in der Regel Erbsengrösse. Sie lagern in dem *subcutanen* Gewebe, hängen jedoch mit der gespannten, oft tief gerötheten und bisweilen fühlbar heissen *äusseren Lidranddecke* fest zusammen und lassen sich an dem Tarsus etwas verschieben. An dem abgerundeten *Gipfel* derselben sprossen *Wimpern* in verschiedener Zahl hervor. *Zwischen den Basen* der Cilien ist im Bereiche der Knoten anfänglich blos eine vermehrte Abschilferung der *Oberhaut* wahrzunehmen, oder aber es zeigen sich daselbst kleine *Krusten* von vertrockneter Hautschmiere. Späterhin entwickelt sich auf der Höhe der Geschwulst sehr oft ein *Eiterpunkt* oder eine förmliche *Pustel*, worauf alsbald der Eiter die Epidermis durchbricht.

Entwickelt sich der Acneknoten sehr rasch, so pflegt sich *entzündliches Oedem in grossem Umfange* einzustellen, bisweilen schwellen die Lider sogar ihrer ganzen Ausdehnung nach beträchtlich an, gleichsam als stünde ein grosser Abscess in Aussicht. In der Regel ist dann auch die Geschwulst sehr empfindlich gegen äussere Berührung und überaus schmerzhaft.

Ursachen. Die Acne ciliaris kömmt vereinzelt in jedem Lebensalter, bei beiden Geschlechtern und unter den verschiedensten Lebensverhältnissen vor. Sie entwickelt sich daselbst meistens, *ohne dass* sich eine *äussere* Ursache dafür nachweisen liesse. In anderen Fällen jedoch sind unzweifelhaft gewisse Schädlichkeitseinwirkungen mechanischer, chemischer oder physikalischer Natur die letzte Veranlassung. Besonders zu nennen sind in Betreff dessen Unreinlichkeit, Schmutz, vieles Reiben und Wischen der Lider, Krustenbildung und Excoriation der Lidränder bei Bestand eines Bindehautkatarrhes u. s. w. Es scheint, als ob der dadurch gesetzte Reizzustand der äusseren Haut sich mit Vorliebe auf die Schmeerdrüsen fortpflanzte.

Individuen, welche überhaupt zur Acne sehr geneigt sind, deren Haut sich sehr fettig anfühlt und von Comedonen reichlich besetzt ist, werden am häufigsten von der Lidrandfinne betroffen. Namentlich im *jugendlichen* Alter, während der Pubertätsperiode, sind derlei Individuen dem fraglichen Leiden sehr stark ausgesetzt, so dass dieselben oft Monate und Jahre lang damit zu kämpfen haben. Selbst unscheinbare Reizeinwirkungen, Wind, Rauch, Staub, Aufenthalt in dunstigen Localitäten, Anstrengung der Augen, kleine Excesse in Venere, im Essen und Trinken, auch der Genuss gewisser Speisen und Getränke, z. B. des Käses, mit Essig angesäuerter Gerichte, des Weines u. s. w. führen dann fast regelmässig zur Entwickelung eines oder mehrerer Acneknoten. Es ist diese *Disposition* gleichwie bei der Acne anderer Hautportionen wahrscheinlich in abnormer Beschaffenheit, in zu grosser Consistenz des *Drüsensecretes* begründet. Indem *festes* Secret sich nämlich *schwierig* nach aussen entleert, verstopft sich gerne die Mündung der Drüse, der Schmeer sammelt sich in letzterer an, dehnt ihre Wandungen aus und wird wohl auch ranzig, wirkt also als *mechanische* und *chemische* Schädlichkeit; es bedarf dann nur mehr einer geringen Reizwirkung, um die *Entzündung* anzufachen.

Verlauf und **Ausgänge.** Jeder einzelne Acneknoten entwickelt sich in *acuter* Weise, er hat in wenigen Tagen seinen Höhenpunkt erreicht und schreitet dann rasch seinen Ausgängen zu. Im Ganzen genommen ist jedoch das Leiden nicht selten sehr langwierig, indem bei vorhandener Disposition ein Knoten nach dem andern aufschiesst und seine Phasen durchmacht.

Der Acneknoten kann in jedem Stadium der Entwickelung *zurückgehen*, auf dem Wege der *Resorption* wieder verschwinden, ohne dass es zur Eiterung gekommen wäre. Ausnahmsweise *verhärtet* er wohl auch (*Acne indurata*) und besteht dann durch Monate und Jahre als ein hanfkorn- bis erbsengrosser abgerundeter härtlicher unschmerzhafter Tumor fort, welcher in dem Unterhautgewebe lagert und mit der äusseren Haut des Lidrandes fest zusammenhängt. In der Regel *vereitert* er und der Eiter entleert sich entweder *durch den Ausführungsgang* der Drüse, oder bahnt sich *durch die äussere Liddecke* eine Oeffnung, gewöhnlich in der Umgebung der Haarbalgmündung, an der er die Epidermis vorläufig *pustelartig* emporstaut. *Nach der Entleerung des Eiters* sinkt der Knoten zusammen und meistens ist nach wenigen Tagen jede Spur desselben verschwunden. Bisweilen bleibt jedoch einige *Hypertrophie des subcutanen Gefüges* zurück und, falls sich bei exquisiter Disposition solche Vorgänge oft und an verschiedenen Stellen der Lidränder entwickeln, können die letzteren wohl auch ihrer ganzen Ausdehnung nach *schwielig verdickt* werden. Uebrigens kömmt es unter solchen Umständen auch gerne in *secundärer* Weise zur *Blepharitis ciliaris* im engeren Wortsinne, da bei den immer wiederkehrenden Reizzuständen am Ende die *Gesammtheit* der Schmeerdrüsen und deren Umgebungen in den Process hineingezogen werden.

In seltenen Fällen entwickeln sich an der Stelle der Acnepustel förmliche *Geschwüre*, welche tiefer und tiefer greifen und, wenn sie nach längerem Bestande verheilen, kleine strahlige Narben zurücklassen, die auf die Stellung der Cilien in sehr missliebiger Weise Einfluss nehmen können. Der *Cilienbalg* als solcher wird übrigens in der Regel *nicht* mitafficirt. Doch sind *Vereiterungen desselben* mit dauerndem *Verluste* der betreffenden Cilie bisweilen Gegenstand der Beobachtung.

Es ist gut, hier daran zu erinnern, dass *secundär syphilitische Knoten* an den Lidrändern vorkommen, welche eine Acneefflorescenz vorspiegeln können und bei vernachlässigter antisyphilitischer Behandlung ausgebreitete Substanzverluste durch allmälige Verschwärung setzen. (S. 436).

Behandlung. Diese hat vorerst die etwa vorhandene *Disposition* zu tilgen oder wenigstens in ihrer Wirksamkeit abzuschwächen. Ist es aber bereits zur Entwickelung des Processes gekommen, so muss *die Gewebswucherung beschränkt* und die *Entleerung des Productes gefördert* werden.

In erster Beziehung erscheint neben sorgfältigster Hintanhaltung der möglichen Gelegenheitsursachen die *sorgfältigste Reinhaltung* der Lider von grösstem Belange. Bei vorhandener Disposition müssen öfters des Tages die Lidränder mit einem in weiches Wasser getauchten feinen Leinwandläppchen abgetupft werden, um Ansammlungen von Secret oder von Epidermisschuppen zu verhindern, da diese die Verstopfung der Follikelmündungen begünstigen können. Auch ist es von Vortheil, von Zeit zu Zeit die Wimpern durch die Finger zu ziehen, um in Wechsel begriffene lose Cilien rasch zu entfernen. Des Abends vor dem Schlafengehen ist das Einstreichen kleiner Quantitäten reiner frischer Fette nicht zu versäumen (S. 370. 4.)

Entwickelt sich bereits ein Acneknoten, so werden bei grosser Intensität der entzündlichen Erscheinungen, bei tiefer Röthe, starker Wärmeentwickelung und heftigen Schmerzen *kalte Umschläge* am meisten entsprechen. In den übrigen Fällen kann man getrost jedes therapeutische Verfahren unterlassen oder sich auf die Bestreichung des Tumors mit Fett beschränken und unter Einhaltung einiger Augendiät die Ausgänge abwarten. *Zeigt sich bereits der Eiter* und fordert die starke Spannung und Schmerzhaftigkeit des Tumors rasche Abhilfe, so ist ein kleiner *Einstich* das beste Mittel. Bei *Acne indurata* leisten schwache Jodkalisalben bisweilen Gutes. Bei *Verschwärungen* finden die bei der ulcerirenden Form der Blepharitis im Gebrauche stehenden Mittel eine Anwendung.

3. Blepharitis ciliaris, confluirende Lidrandfinne.

Krankheitsbild. *Charakteristisch ist die entzündliche Röthung und Schwellung des Lidrandes, besonders der äusseren Lidlefze, und deren Bekleidung von gelblichen epidermisähnlichen Schuppen oder von wahren Borken, welche die Wimpern büschelförmig zusammenkleben und der Oberhaut mehr weniger fest anhängen.*

1. *Die directen Symptome* sind einigermassen wandelbar, je nach dem *Grade*, zu welchem sich das Leiden bereits entwickelt hat.

a. Bei der secretorischen Form ist die *Schwellung* nicht sehr auffällig, wohl aber die *Röthung* des Lidrandes. Die *Epidermis* erscheint daselbst ausnehmend dünn, so dass das hyperämirte Corion lebhaft roth durchscheint. *Zwischen den Wimpern* häufen sich fortwährend dünne *epidermoidale Schüppchen*, untermischt mit kleinen Körnern vertrockneten Drüsensecretes. Zeitweilig zeigen sich wohl auch schon *umfangreichere Schwarten* einer fettigen epidermoidalen Masse, welche die Basen mehrerer Wimpern umfassen, sich scheidenartig an den Haaren fortsetzen, diese zu Bündeln vereinigen und nachweisbar *im Inneren der Cilienbälge* selber wurzeln, *aus diesen* hervortreten.

b. Die hypertrophirende Form charakterisirt sich vornehmlich durch die *beträchtliche Massenzunahme* der die *äussere* Lidlefze constituirenden Theile, durch Schwellung und Verdichtung der *äusseren Liddecke und des die Haardrüsen umgebenden lockeren Gefüges.* Es erscheint die äussere Lidlefze mit ihrer nächsten Umgebung geröthet, bald gleichmässig, bald knotig aufgewulstet und abgerundet. Ihr *Integument* ist sichtlich infiltrirt und, so lange der entzündliche Process einige Lebhaftigkeit äussert, sehr gespannt; späterhin, bei abnehmender Intensität der Entzündung, zeigt sich die äussere Haut etwas schlaffer, selbst fein runzelig und lässt den unterlagernden härtlichen oder selbst knorpelharten Wulst deutlich durchfühlen. *An der Oberfläche* findet man ausgebreitete epidermoidale Schwarten und Krusten vertrockneten eiterähnlichen Schmeeres, welche die Wimpern bündelweise zusammenkleben. Sehr häufig stösst man *unter* diesen Schwarten und Borken auch auf *Sprünge der Epidermis* und auf förmliche *Excoriationen*, welche gerne bluten und sich immer rasch mit frischen Krusten decken.

Auch *Eiterpunkte* und wahre *Acnepusteln* schiessen von Zeit zu Zeit an verschiedenen Punkten des Lidrandes auf. Im Falle sich derlei Eiterherde fort und fort in grösserer Zahl entwickeln, gewinnt das Leiden allmälig die Bedeutung der Blepharitis ciliaris *ulcerativa*.

c. Auch *bei der geschwürigen Form der Lidranddrüsenentzündung* sind lebhafte oder dunkle Röthe, Aufwulstung und Verdichtung des Lidrandes, besonders der *äusseren* Lefze und deren nächsten Umgebung, constante Symptome. Die *äussere Oberfläche* des Randtheiles der Lider erscheint bei vernachlässigter Reinigung bedeckt von mächtigen gelbbräunlichen *Krusten vertrockneten Eiters*, welche von einzelnen sparrig auseinander stehenden und büschelweise zusammengeklebten Cilien durchbohrt werden und diesen, sowie der unterlagernden Epidermis stellenweise *fest* anhaften, stellenweise aber auch *lose* aufliegen, indem *unter* ihnen *frischer Eiter*, oft mit Blut gemischt, sich sammelt. Bei *reichlicherer* Absonderung des Eiters quillt derselbe oft aus den Sprüngen und Rissen der Borken hervor, besonders wenn auf die letzteren ein leichter Druck ausgeübt wird. *Nach Entfernung dieser Borken* zeigt sich die äussere Lidlefze und deren Nachbarschaft von einem höchst *zarten* Oberhäutchen gedeckt, an vielen Stellen jedoch förmlich *excoriirt* und leicht blutend, nicht selten auch von seichten *Sprüngen* gefurcht; hier und da sind *Eiterpunkte* oder *Pusteln* zu sehen, während an anderen zahlreicheren Stellen *geschwürige Substanzverluste* zum Vorschein kommen, welche mehr weniger tief eingreifen, einen oft missfärbigen dünnen und von Blut gestriemten Eiter absondern, einen ganz unregelmässigen fetzigen Grund und derlei Ränder haben, nicht selten von *Granulationen* überwuchert werden und in der Mitte gewöhnlich von einem oder mehreren Wimpern durchbohrt sind. *Letztere* hängen dann öfters nur *lose in dem Balge*, lassen sich leicht ausziehen oder fallen von selber aus, worauf bisweilen sich eine ansehnliche Menge von Eiter aus der *Follikelhöhle* entleert. *In höhergradigen* und besonders *länger bestehenden* Fällen sind diese *Geschwüre* oft so zahlreich, dass sie in grossen Strecken *zusammenfliessen*, während ihr Grund sich immer tiefer in das Gefüge des Lidrandes einsenkt und die daselbst gelegenen Theile zerstört. Die äussere Lidlefze erscheint dann wie benagt von ganz unregelmässigen Substanzverlusten; ja bisweilen *fehlt* sie ganz und an ihrer Stelle zeigt sich eine Art *Furche* oder *Rinne* mit kerbigen befressenen Rändern, aus welcher oft nur wenige, zum Theile verkümmerte Cilien hervorwachsen und auf deren Grund oft schon unregelmässige *strahlige* Narben sich bemerklich machen.

2. Bei mehr *acutem* Auftreten sowie während den *Exacerbationen* des Processes kömmt es sehr oft zur Entwickelung eines *Congestionsödemes*. Es beschränkt sich dasselbe sehr häufig auf die *der äusseren Lefze nächste Zone* des Lidrandes und lässt den letzteren in Gestalt eines mächtigen, tief gerötheten Wulstes hervortreten. Oft breitet sich dieses Oedem jedoch auch *auf das ganze Lid* aus und macht dasselbe beträchtlich schwellen. Dann sind auch *Schmerzen* mit oder ohne *Lichtscheu* ein ziemlich gewöhnliches Symptom. Vermindert sich die Intensität des Processes, so tritt das Oedem in der Regel ganz zurück und auch die *subjective* Seite des Krankheitsbildes ist wenig ausgeprägt, es bleibt nur eine ausnehmende Empfindlichkeit gegen jede das Auge treffende reizende Schädlichkeit und ein

Gefühl von Jucken, Brennen, Beissen in den krustenbedeckten und excoriirten Lidrändern zurück.

Es kommen diese letzteren Erscheinungen jedoch häufig zum nicht geringen Theile auf die die Blepharitis *begleitenden* Affectionen. Es ist die Lidranddrüsenentzündung nämlich in der Regel mit *Bindehautkatarrh* gepaart; falls sie länger besteht, ist wohl auch *das Trachom* in allen seinen Phasen ein häufiger Begleiter. Nicht minder gerne gesellt sich *der herpetische Process* hinzu und wird vermöge seiner häufigen Anfälle öfters in hohem Grade lästig, ja für die Function des Auges gefährlich. Ausserdem werden auch die *Tarsaldrüsen* öfters in Mitleidenschaft gezogen. Man findet neben der Blepharitis ciliaris in vielen Fällen *Hordeola oder Hagelkörner.*

Bisweilen entwickeln sich auf dem Wege der Gewebswucherung an der *Mündung der Knorpeldrüsen* froschlaichähnliche, den trachomatösen ähnliche Körner, mitunter in so grosser Menge, dass sie sich gegenseitig abplatten und die innere Lefze knotig erscheinen lassen. Ausnahmsweise tritt wohl auch eine *Entzündung des Thränensackes* hinzu.

Die Ursachen sind, dem Wesen des Processes entsprechend, von denen der *Hautfinne überhaupt* nicht verschieden. Auch bei der Blepharitis ciliaris ist das Walten einer *Disposition* mit Grund anzunehmen und wenigstens theilweise auf abnorme Beschaffenheit des *Drüsensecretes* zurückzuführen.

Als *Gelegenheitsursachen* gelten wie bei der Acne ciliaris discreta: Unreinlichkeit, Rauch, Staub, Wind, Anstrengungen der Augen etc. In seltenen Fällen sind *Filzläuse* oder *gemeine Läuse*, welche sich zwischen den Wimpern festgesetzt haben, die nächste Veranlassung der Blepharitis (*Himly*, *Lawrence*, *Steffen*).

Auch behauptet man das Vorkommen von *Pilzen in den Haarbälgen* und glaubt darin ein wichtiges ätiologisches Moment der Blepharitis ciliaris gefunden zu haben. Es sollen diese Pilze jenen des *Favus* sehr ähnlich sein. Sie zeigen jedoch selten mehr als eine 1—2malige Verästelung mit langgegliederten Sporenträgern. Man fand sie neben dichten Epidermisschollen als eine *starre* Masse, welche innerhalb der Wurzelscheide die *kurze zugespitzte*, nicht angeschwollene Haarwurzel umgab. Das Haar liess sich hierbei meistens leicht und schmerzlos ausziehen. Die dadurch bedingten Blepharitides sollen sehr hartnäckig sein, sich immer wiederholen, mit Pustel- und Krustenbildung einhergehen, endlich zum Schwunde und völligen Verluste der Cilien, so wie zur Verbildung des Lidrandes mit Ectropium führen. Sie sollen unzweifelhaft *ansteckend* sein und sich meistens bei *mehreren Gliedern* einer und derselben Familie finden (*Ellinger*). *Neuere* darauf gerichtete Untersuchungen haben das Vorhandensein von Pilzen *nicht* bestätigt (*Schiess-Gemuseus*).

Oft entwickelt sich die Krankheit auch *secundär*, im Verlaufe von *Bindehautentzündungen*, indem bei vorhandener Disposition der Process sich einerseits *direct* auf die Liddrüsen fortpflanzen kann, andererseits aber auch in der *Krustenbildung* an den Mündungen der Haarfollikel anregende Momente findet. Ausserdem sind in ätiologischer Beziehung *die acuten Exantheme*, namentlich die *Blattern*, und weiters das *Eczem* und die *Impetigo* von hohem Belange. Falls sich diese Exantheme an den Lidern in Form zahlreicher Efflorescenzen localisiren, so bleibt nach Ablauf des ihnen zu Grunde liegenden Processes nicht selten eine Blepharitis ciliaris zurück, welche in allen ihren Charakteren mit der Acne ciliaris übereinstimmt und von dieser weiterhin nicht mehr gesondert werden kann.

Verlauf. Die Blepharitis ciliaris ist ein entschieden *chronisches Leiden*, dessen Verlauf nach Monaten und Jahren zählt. In einzelnen Fällen besteht die Blepharitis ciliaris als *habituelles Uebel* wohl auch *das ganze Leben*

hindurch bis in das späte Greisenalter. Es wechseln dabei ganz gewöhnlich Exacerbationen mit Remissionen. Die letzteren sind öfters so vollständig, dass während ihrer Dauer von einer *Entzündung* eigentlich *nicht* die Rede sein kann und nur die etwaigen *Folgen* der *vorausgegangenen* Processe nachweisbar bleiben. Doch genügt die geringste Schädlichkeitseinwirkung, um die Entzündung wieder hervorzurufen und wochenlang zu unterhalten. Ziemlich häufig treten diese Exacerbationen sogar *ohne* alle eruirbare Gelegenheitsursachen *periodisch*, zu bestimmten Jahreszeiten, z. B. im Frühling, auf.

Ausgänge. 1. Wenn die Disposition nicht gar zu kräftig ist, oder im Laufe der Zeit völlig getilgt wird, *heilt* die Blepharitis ciliaris bei geeignetem Verhalten des Kranken öfters *spontan*. So sieht man z. B. gar nicht selten, dass eine im Beginne der *Pubertätsperiode* zur Entwickelung gekommene Lidranddrüsenentzündung beim Eintritte in das *reifere* Alter zurückgeht, ohne dass nur einigermassen entsprechende Mittel in Anwendung gekommen wären. Wer indessen *bestimmte* Hoffnungen auf einen solchen Ausgang setzt, wird sich oft trotz allem Zuwarten bitter täuschen. Man kann wohl mit Recht behaupten, die Blepharitis ciliaris *erfordere eine sorgfältige therapeutische Behandlung*, soll sie sich nicht gar zu sehr in die Länge ziehen und am Ende unheilbare und höchst missliche Folgen setzen. Bei gehörigem Heilverfahren und bei entsprechendem Verhalten des Kranken ist die absolute oder relative Heilung in der Regel nicht sehr schwer. Doch sind bei sehr disponirten Individuen die *Recidiven* nicht selten und in einzelnen Fällen *widersteht* die Krankheit wohl auch hartnäckig allen Kurversuchen, oder lässt sich doch nur *zeitweise* etwas zurückdrängen.

Der *Intensitätsgrad* des Processes und die bisherige *Dauer* des Leidens sind *hierbei* von *geringerem* Belange. Wirklich trotzt bisweilen die *secretorische* Form jeder Therapie oder kehrt immer wieder, während umgekehrt lange bestehende und weit vorgeschrittene Fälle von *hypertrophirender* oder *geschwüriger* Blepharitis einem geeigneten Kurverfahren öfters in überraschend kurzer Zeit vollkommen weichen. Wohl aber beeinflussen der Intensitätsgrad des Processes und seine bisherige Dauer in hohem Grade *die möglichen Folgezustände* der Krankheit.

2. So kömmt es bei *längerer Dauer* der Blepharitis ciliaris *hypertrophica* gerne zur *schwieligen Verdickung der Lidränder*, zur *Tylosis* oder *Pachyblepharosis*. Es nimmt nämlich das die Haardrüsen umgebende Bindegewebe in Folge der entzündlichen Wucherung an Masse zu, es verdichtet sich zugleich und bildet so eine Schwiele, welche den Lidrand in grösserer oder geringerer Ausdehnung *wulstartig* auftreibt, die äussere Lidlefze abrundet oder wohl auch gänzlich verstreicht. Es fühlt sich diese Geschwulst ziemlich *hart* an, oft ist ihre Consistenz nahezu *knorpelartig*. Die *Oberfläche* ist bald glatt, bald unregelmässig höckerig. Die *äussere Liddecke* ist darüber straff gespannt, durch Hypertrophie öfters merklich verdichtet und je nach Umständen blass oder mehr minder geröthet. Vermöge der Dehnung, welche sie von Seite des unterlagernden, wenig empfindlichen Tumors erleidet, erscheint die *Austrittzone* der Wimpern verbreitert und es hat dann oft den *Anschein*, als wären *neugebildete* Haare an ungewöhnlichen Stellen, besonders an der ganz verzogenen und verstrichenen *Lidrandfläche* hervorgewachsen (*Distichiasis*). Zwischen den

Wimpern finden sich meistens epidermoidale Schuppen und öfters auch derbere Schwarten *verhornten* Drüsensecretes, welche einzelne Cilien büschelförmig zusammenleimen.

In dem derben Gefüge der Schwiele sieht man neben ganz unregelmässigen Balken und Knoten *obsoleten Bindegewebes* Nester einer krümlichen, *fettig sandigen* Masse. Es sind dieses Reste von durch das wuchernde Contentum ausgedehnt gewesenen und nachträglich verödeten *Haardrüsen*. Ihr *Umfang* ist bisweilen ein sehr beträchtlicher. Sie bilden dann gleichsam den Kern einer von merklich dichterem Bindegewebe formirten Geschwulst. Derlei Tumores sind es, welche die *Höckerigkeit* der Oberfläche der *Lidrandschwiele* bedingen. Es ist wahrscheinlich, dass der *Musculus subtarsalis* in dem tylotischen Lidrande grösstentheils zu Grunde gehe, *atrophire*.

3. Häufig werden bei höhergradigen und veralteten Lidranddrüsenentzündungen am Ende die *Haarbälge* selber in Mitleidenschaft gezogen. Sie *verfallen* meistens *dem Schwunde* und gehen völlig zu Grunde. Der Lidrand erscheint dann streckenweise oder seiner ganzen Ausdehnung nach *kahl* (*Madarosis partialis* oder *totalis*). Mitunter jedoch *verkümmern* die Bälge blos und mit ihnen die Wimpern, es nehmen die letzteren die Charaktere der *Wollhaare* an, werden dünn und pigmentlos, spalten sich bisweilen schon an der Zwiebel, so dass zwei und mehrere aus Einem Balge hervorgehen, krümmen sich nach verschiedenen Richtungen, stülpen sich theilweise nach einwärts und kommen mit der Hornhaut in Berührung (*Trichiasis*).

4. *Die geschwürige Form* der Blepharitis ciliaris führt mitunter auch zur *Tylosis*, häufiger aber zur *Madarosis* und *Trichiasis*. Ueberdies sind bei ihr noch die *Narben* sehr zu fürchten, welche die einzelnen Geschwüre zurücklassen. Sie sind nämlich immer strahlig, ziehen sich ganz unregelmässig zusammen und geben den nachbarlichen Wimpern *falsche* Richtungen, biegen dieselben bisweilen unglücklicher Weise nach *einwärts* und begründen so leicht höchst fatale Zufälle.

Bei ausgebreiteten Verschwärungen des Lidrandes wird in Folge der Zusammenziehung der Narben wohl auch *der Lidrand selbst verbildet* und die Thränenleitung gestört. Einmal *rundet* sich der Lidrand ab oder *schärft* sich durch gegenseitige Annäherung der beiden Lefzen zu einer von Narben rauhen *Kante* zu, über welche bei kräftigem Lidschlage leicht das andere Lid hinüberrutscht und die daran haftenden Wimpern umbiegt. Das andere Mal *nähert* sich in Folge der Schrumpfung die *innere* Lidlefze der *äusseren*, bis beide *zusammenfliessen*. Die dem Rande nächste Zone der *Tarsalbindehaut* wird solchermassen nach aussen umgeschlagen, so dass sie als ein tiefrother Saum am Lidrande sichtbar wird, es ist eine Art *Ectropium* das Resultat.

Behandlung. Deren Aufgaben zielen erstens auf *Beseitigung und Fernhaltung aller Schädlichkeiten*, welche den Process anzuregen und zu unterhalten vermögen, insbesondere auf Beseitigung aller Hindernisse, welche sich der *Ausscheidung* des Drüsensecretes etwa etgegenstellen; zweitens auf *directe Bekämpfung der Gewebswucherung* und eventuel auf *Modification* der einer Verheilung ungünstigen *Productqualität;* drittens auf *Förderung der regressiven Metamorphose* und der Aufsaugung jener neugebildeten Elemente welche, in der Höhergestaltung begriffen, eine degenerative Hypertrophie des Lidrandes drohen.

1. *Die Causalindication* fordert in erster Linie eine entsprechende *Augendiät.* Ohne diese schlägt in der Regel jede Therapie fehl.

Bisweilen sind bei hartnäckiger veralteter Lidranddrüsenentzündung, besonders bei Individuen mit sehr zarter Haut und erethischem Nervensystem, *Flussbäder* und mehr noch *Seebäder* von günstiger Wirkung. Auch *Dampfbäder* werden von mancher Seite behufs der Tilgung der Disposition gerühmt.

2. Eine zweite, ganz *unerlässliche* Bedingung für therapeutische Erfolge ist *die Fernhaltung vertrocknender Drüsensecrete von den Lidrändern und die Verhinderung von Excoriationen.*

a. Sobald sich an einer Stelle des Lidrandes epidermoidale Schüppchen oder Schwarten oder förmliche Krusten zeigen, müssen sie sogleich vollständig entfernt werden. Doch darf dieses ja nicht durch Reiben der Lider geschehen, wozu der Kranke durch juckende Gefühle nur zu leicht verleitet wird, da sonst sehr leicht Excoriationen gesetzt werden, welche sich rasch mit Lymphe überziehen, die ihrerseits wieder zu Borken vertrocknet und die Ungunst der Verhältnisse steigert. Es müssen die ausgedörrten Drüsensecrete vielmehr *vorerst völlig aufgeweicht werden*, worauf man sie ohne Gefahr der Excoriation durch vorsichtiges *Abtupfen* mit feiner Charpie leicht zum grössten Theile entfernen kann. Der Rest wird am besten mittelst eines *steifen Pinsels* oder dadurch beseitiget, dass man die Cilien, an welchen die aufgeweichten Krüstchen haften, bündelweise zwischen dem Daumen und dem Zeigefinger durchzieht. Man thut dabei wohl, *die Wimpern etwas fester zu fassen* und einen leichten Zug auf dieselben auszuüben, um etwa *lose* gewordene Haare, welche noch im Balge stecken, fortzuschaffen, da sie einerseits gleich fremden Körpern reizen, andererseits aber auch durch Verengerung der Balgmündung die Ausscheidung des Drüsensecretes erschweren und dadurch schädlich werden.

Besonders thut eine solche *vorsichtige Reinigung* der Lidränder Noth *nach dem nächtlichen Schlafe.* Bei unzulänglicher therapeutischer Vorsorge sammeln sich nicht selten massenhafte Krusten und verkleben die Lidspalte vollständig. Aber *auch bei Tage*, während dem Wachsein des Kranken, sind Reinigungen nothwendig; sie müssen *so oft wiederholt* werden, als sich eben vertrocknete Secrete an den Lidrändern zeigen.

Zum Aufweichen der Krusten kann ganz gut *reines*, am besten *laues* Wasser in Gestalt von Fomentirungen mit feinen sauberen Leinwandläppchen verwendet werden. Doch muss das Wasser möglichst *arm an Salzen* sein, daher sich denn auch *destillirtes* Wasser empfiehlt.

Von vielen Seiten wird zu diesem Behufe der Gebrauch lauer *Absüde von Eibischwurzeln*, von *Käsepapeln* etc. angerathen. Nicht minder werden *Cataplasmen* von in Wasser gekochtem Reis, von in Malventhee gekochtem Leinsamenmehl gerühmt. Manche bestreichen den Lidrand mit *lauer Milch*, in welcher ein Stückchen Butter gelöst wurde und bähen sodann die Theile mit lauem Wasser, bis der Zweck erreicht ist.

b. Nachdem das Drüsensecret fortgeschafft und auch das *letzte* Schüppchen zwischen den Basen der Wimpern beseitigt, überdies aber der Lidrand durch sanftes Abtupfen mit feinster Charpie *abgetrocknet* worden ist, muss durch Einstreichen reiner *frischer Fette* oder einer *ganz schwachen* gelben Quecksilberoxydsalbe ($^1/_2$—1 Gran auf die Drachme des Vehikels. S. 35) die neuerliche Bildung von Krusten verhütet oder doch erschwert werden. Besonders wichtig ist das Einsalben der wohl gereinigten Lidränder vor dem abendlichen Schlafengehen, da während der nächtlichen Ruhe

die Borken sich zu häufen Gelegenheit haben. In leichten Fällen genügt dies Verfahren oftmals, um binnen kurzem zum Ziele zu gelangen.

3. *Bei der hypertrophirenden* und *geschwürigen Form* der Blepharitis ciliaris sind *stärker reizende* Mittel nothwendig. Am meisten empfiehlt sich wieder die *gelbe Quecksilberoxydsalbe*, 1—2 Gran auf die Drachme des Vehikels, des Morgens und Abends eingestrichen.

Weniger verlässlich ist die seit langem beliebte *Scarpa*'sche Salbe: Rp. Merc. praec. rubr., Extract. Saturni aa gr. $1^1/_2$; Ungt. simpl. dr. 2. Misc. exactiss. F. ungt. — Auch der *weisse Präcipitat* ist von jeher sehr beliebt zu gr. 4—6 ad drachm. 2. ungt. simpl. Weniger häufig gebraucht wird das *Zinkoxyd*, der *calcinirte Alaun* u. s. w. in Salbenform. Doch ist das erstere in *unreinem* Zustande ein Constituens der vielfach gerühmten *Janin*'schen Salbe: Rp. Tutiae praep., Boli armen. aa. dr. 1, Merc. praec. albi dr. $^1/_2$, Ungt. simpl. dr. 2. M. D. S. Sie wird besonders bei *älteren* Individuen und *inveterirtem* Uebel empfohlen.

Es ist bei der Anwendung dieser Mittel dafür zu sorgen, dass die Salbe auch wirklich die *Lidrandoberfläche* und die *Follikelöffnungen* unmittelbar berühre; daher der Pinsel *zwischen die Basen der Cilien* hineingelenkt werden muss. Die auf die Application folgende *Reizung* fordert nur dann, wenn sie eine beträchtliche Höhe erreicht, Gegenmittel, insbesondere die Anwendung einiger kalten Ueberschläge. Genügen diese nicht, um den künstlich erzeugten Irritationszustand *rasch* zu beseitigen, halten die Schmerzen trotz ihnen Stunden lang an, bleibt überdies eine sehr intensive Injectionsröthe zurück, oder schwillt gar der Lidrand bedeutend auf: so ist es gut, zu *schwächeren* Salben überzugehen.

Wenn die Salben wenig wirken oder nicht vertragen werden, leisten, selbst in sehr hartnäckigen und veralteten Fällen, *starke Höllensteinlösungen*, 20—30 Gran auf die Unze Wasser, öfters vortreffliche Dienste. Es werden dieselben einmal des Tages mittelst eines Malerpinsels bei geschlossener Lidspalte auf die wohl gereinigten Lidränder aufgetragen und sodann der Ueberschuss mit Wasser abgeschwemmt. Soll das Mittel seinem Zwecke entsprechen, so muss es gleich den Salben vornehmlich auf die *Mündungen der Haarbälge* und auf etwa *excoriirte* Stellen wirken, der Pinsel also sorglich zwischen die einzelnen Cilien hinein geleitet werden.

Eiterpunkte und *Pusteln* sind vor der Anwendung der Reizmittel durch das *Messer* oder durch *Druck* zu entleeren, also in *offene Eiterherde* umzuwandeln.

Bei Geschwüren, *einzeln* stehenden und *zusammenfliessenden*, wenn ihr Grund sehr befressen und die Absonderung von *übler* Beschaffenheit ist, besonders aber, wenn sie stark *granuliren*, thut man wohl, zum *mitigirten Höllenstein* zu greifen und mit dem fein zugespitzten Stifte die geschwürigen Stellen nachdrücklich zu ätzen. Wendet sich der Zustand zum Besseren, so ist dann zu den Bestreichungen mit starken Lösungen und weiterhin zu den Salben überzugehen.

Manche empfehlen, vor den Aetzungen mit Höllenstein, *alle Cilien auszureissen* (*Quadri*). Falls *Pilzbildungen* an der Haarwurzel den entzündlichen Process unterhalten, kann fortgesetzte Depilation in der That von Vortheil sein, sonst ist sie mindestens *überflüssig*.

Früher wurde bei der Blepharitis *ulcerosa* dem *weissen* Präcipitate in *Salbenform* eine ganz besondere Wirksamkeit beigemessen und derselbe entweder rein, zu gr. 4—6 auf dr. 2 ungt., oder in Verbindung mit *Theer*: (Rp. Merc. praec. alb. gr. 4—6, Picis liquid. scrup. 1, Ungt. simpl. dr. 1. M. D.) täglich 2—3 Mal auf die Lidränder aufgestrichen. Es hat dieses Mittel jedoch sicherlich nichts vor der

gelben Quecksilbersalbe voraus. Auch scheinen Bepinselungen der Geschwüre mit *Jodtinctur* den ihnen beigemessenen Vorzug nicht zu verdienen.

4. *Verläuft die Blepharitis neben einem Bindehautkatarrh*, so müssen *ausser* den Salben u. s. w. die der letzteren Krankheit entsprechenden Mittel angewendet werden. Besonders zu achten hat man bei länger bestehender Blepharitis auf etwaige *Lockerungen oder Rauhigkeiten der Bindehaut*. Diese fordern unbedingt *Aetzungen* der Conjunctiva nach der bei Trachom üblichen Weise, widrigenfalls auch die Blepharitis allen Heilmitteln hartnäckigen Widerstand zu bieten pflegt.

5. *Bei Tylosis höheren Grades*, wie selbe nicht selten nach veralteter Blepharitis hypertrophica zurückbleibt, wurden in einzelnen Fällen ganz ausgezeichnete Resultate dadurch erzielt, dass *in starke Höllensteinlösungen getauchte Charpiebäusche* mittelst einer Flanellbinde über den geschlossenen Lidern befestigt und durch 8—14 Tage getragen wurden.

Einige Autoren empfehlen mit *Lapis infernalis* in Substanz einen *Aetzschorf* in der den Wulst deckenden *Lidhaut* zu erzeugen und *sämmtliche Cilien auszureissen*. Andere erwarten von der Anwendung von *Kataplasmen* in Verbindung mit *Jod- oder Mercursalben* Heilung. Auch werden Einstreichungen einer *Salbe* aus *Deuterojoduret. Hydrarg.* $^1/_3$—$^1/_2$ gr. ad dr. 1 ungt. empfohlen.

6. *Die Madarosis* ist *unheilbar*. Sie bedingt die Nothwendigkeit, die der Wimpern beraubten Augen durch Staubbrillen, Schutzbrillen u. s. w. vor äusseren Schädlichkeiten zu bewahren.

Quellen: *Himly*, Krankheiten u. Missbildungen etc. I. Berlin. 1843. S. 241, 244. — *Steffen*, kl. Mntbl. 1866. S. 43. — *Lawrence*, Mackenzie Traité d. mal. d. yeux traduit p. Warlomont et Testelin. I. Paris. 1856. S. 322. — *Quadri* ibid. S. 200. — *Ellinger*, Virchow's Archiv. 23. Bd. S. 449. — *Schiess-Gemuseus* ibid. 27. Bd. S. 132. — *Arlt*, Die Krankheiten des Auges. III. Prag. 1856. S. 351, 355.

4. Blepharitis tarsalis, Hordeolum, Gerstenkorn.

Krankheitsbild. *Das Gerstenkorn ist eine unter entzündlichen Erscheinungen zu Stande kommende, von eiterähnlichem Producte gefüllte Knorpeldrüsengeschwulst, welche in der Dicke des Lides selber festsitzt, über welcher daher die äussere Liddecke sich deutlich verschieben lässt.*

Die Geschwulst wechselt von Hanfkorn- bis Bohnengrösse. Sie ist in der Regel rundlich oder oval, zeigt eine ziemlich glatte Oberfläche, besitzt eine gewisse Elasticität und ist hart anzufühlen. Man kann sie leicht zur Wahrnehmung bringen, wenn man mit dem Finger sanft über die Fläche des Lides streicht.

Aeussere Hordeola pflegen übrigens die Lidhaut so stark nach aussen zu bauchen, dass man sie schon von weitem als Erhabenheiten erkennen kann. An der *innereren* Lidfläche sind dieselben jedoch schwerer zu bemerken, wegen der Dicke des zwischenlagernden Knorpels. Erst wenn das Lid *umgestülpt* und der Knorpel mit der Bindehaut stark *gespannt* wird, tritt die Geschwulst etwas nach innen hervor und das eiterähnliche *Contentum* derselben scheint leicht durch, einen graulichen oder gelblichen verwaschenen Fleck bildend, welcher sich von der umgebenden, tief gerötheten und bisweilen schon granulirten Bindehaut deutlich abhebt.

Innere Hordeola hingegen ragen nur bei beträchtlicher Grösse nach *aussen* vor, während sie an der *inneren* Knorpelfläche sehr deutlich durch-

schimmern und an der eitergelben Farbe sehr leicht erkannt werden. Bei *umgestülptem Lide* bauchen sie die Lidbindehaut mitunter als flache eitergelbe dünnwandige *Blasen* von rundlicher, ovaler oder gar flaschenförmiger Gestalt nach innen.

Gerstenkörner, welche sich in dem ausserhalb des Knorpels gelegenen Theile der Drüse entwickeln, treiben den anliegenden Theil der freien Lidrandfläche und der Conjunctiva mit dem zwischenlagernden Stücke der *inneren* Lefze buckelähnlich auf, während die *äussere* Lidlefze ihre normale Gestalt, Lage und meistens auch ihre Verschieblichkeit behält, wodurch sich das *randständige* Hordeolum von der *solitären Lidrandfinne* unterscheidet. Auf der *Höhe* des Tumors zeigt sich meistens ein *Eiterpunkt*, welcher durch seine helle Farbe stark von der umgebenden Injectionsröthe absticht. Gewöhnlich entspricht seine Lage der *Mündung* der erkrankten Drüse; er tritt dann warzenähnlich an der abgestumpften inneren Lefze hervor und entleert bei einigem Drucke einen Theil des purulenten Inhaltes.

Ursachen. Es sind dieselben, welche der *Acne* im engeren Wortsinne zu Grunde liegen; ist ja doch das Hordeolum nichts anderes, als eine *Finne der Knorpeldrüse.* Von hohem praktischen Belange ist die Thatsache, dass sich die Blepharitis tarsalis sehr oft *secundär,* in Folge der *Fortpflanzung* des entzündlichen Processes von der *Bindehaut* auf den Knorpel entwickelt, dass Hordeola sehr häufige Complicationen veralteter *Katarrhe,* besonders aber inveterirter *Trachome* sind, und dann nicht selten in *grosser Anzahl auf einmal* auftreten, auch immer wieder recidiviren und am Ende sehr viel zur *Degeneration des Knorpels* und zu Verbildungen der Lider beitragen können.

Verlauf. Das Gerstenkorn entwickelt sich meistens unter den *Erscheinungen* eines sehr intensiven und auch extensiven *Entzündungsprocesses,* oft sogar unter merklichem *Fieber;* das betreffende Lid mit Einschluss der Bindehaut röthet sich lebhaft und schwillt so stark an, dass der Drüsentumor *völlig verdeckt* wird. Gewöhnlich begleiten sehr heftige *Schmerzen* den Vorgang, nicht selten auch Lichtscheu und Thränenfluss. Innerhalb weniger Tage ist der Process der Regel nach an seinem Höhenpunkte angelangt und schreitet dann ebenso rasch seinen Ausgängen zu; oder es nehmen blos die *entzündlichen* Symptome an Intensität ab, schränken sich auf die nächste Umgebung des betreffenden Acinus ein, das Gerstenkorn selbst aber wird *chronisch,* es schleicht nur mehr langsamen Schrittes seinen Ausgängen zu. In anderen Fällen kömmt das Hordeolum unter *kaum merklichen* und auf die unmittelbare Nachbarschaft des Acinus beschränkten entzündlichen Symptomen zu Stande, es wächst Wochen lange und bisweilen unter auffälligen *Exacerbationen* und *Remissionen* des Processes fort, bis es das Maximum seines Volumens erreicht hat und sich nun allmälig seinen Ausgängen zuwendet.

Ausgänge. 1. Das Gerstenkorn wird nicht gar selten *auf dem Wege der Resorption beseitigt.* Es geschieht dieses leichter bei *rasch* entstandenen und *frischen* Hordeolis, als im gegentheiligen Falle. Doch werden mitunter auch, obwohl sehr langsam, Gerstenkörner aufgesaugt, welche seit vielen Monaten bestehen und bereits die Eigenschaften eines *Chalazion* angenommen haben.

2. In den meisten Fällen *entleert sich das Hordeolum* und wird so in der *raschesten* Weise der *Heilung* zugeführt.

Die Entleerung erfolgt öfters *durch den Ausführungsgang der Drüse* und zwar entweder *spontan*, oder unter Beihilfe eines von aussen her auf den Tumor ausgeübten *Druckes*. Bei *randständigen* Gerstenkörnern geschieht dieses am häufigsten, weniger oft bei *inneren* oder *äusseren* Hordeolis, besonders wenn sie weit entfernt von dem Lidrande sitzen.

Fast eben so oft entleert sich der Tumor *in den Bindehautsack*, indem eine Schichte der inneren Abscesswand nach der anderen in den Entzündungsprocess verwickelt wird, sich auflockert, eiterig schmilzt und so am Ende ein *geschwüriger Durchbruch* bewerkstelliget wird. Bei *inneren* Hordeolis ist eine solche Perforation in den Conjunctivalsack der *gewöhnliche* Ausgang; auch *randständige* Gerstenkörner entleeren sich oft auf diese Weise. *Seltener* jedoch wird ein Durchbruch nach innen beobachtet bei *äusseren* Hordeolis, indem die Dicke des Knorpels zu grosse Schwierigkeiten in den Weg stellt. War die Entleerung eine *nahezu vollständige*, so *schliesst* sich die Abscesshöhle meistens rasch durch *Narbenbildung*. In nicht wenigen Fällen aber gelangt der Process trotz der Entleerung zu *keinem unmittelbaren* Abschluss, indem die Gewebswucherung in den *Wandungen* der Abscesshöhle fortdauert. Doch ist das Product in der Regel nicht mehr *ausschliesslich* eiterig, sondern eine mehr sulzähnliche Masse, welche die etwas zusammengezogene Höhle ausfüllt und oft auch noch in Gestalt von Klumpen aus der Durchbruchsöffnung herausragt, derselben das Ansehen eines hässlichen, dem Chanker nicht unähnlichen, oft *tiefen Geschwüres* verleihend. Es ist *embryonales Bindegewebe* mit neoplastischen Gefässen, eine *im Uebermasse* entwickelte *Narbenanlage*, deren oberflächliche Schichten meistens noch Eiter produciren. Mitunter ist diese Neubildung wohl auch gleich von vorneherein etwas dichter und gefässreicher, sie hat ganz das Ansehen von *Fleischwärzchen*, welche die Perforationsöffnung und deren nächste Umgebung überwuchern, ausnahmsweise sogar *mächtige Geschwülste* bilden, welche Wochen und Monate fortbestehen, die Eiterung unterhalten, zuletzt jedoch schrumpfen und eine kleine *sehnige Narbe* hinterlassen.

Selten bahnt sich der Eiter nach aussen einen Weg. Bei *randständigen* Gerstenkörnern geschieht dieses noch am öftesten, bei *inneren* kaum jemals, bei *äusseren* nur sehr ausnahmsweise. Das Hordeolum *externum* hat allerdings eine ganz gleiche Tendenz sich zu entleeren, und macht dieselbe auch immer geltend, es dehnt sich in der Richtung gegen die *äussere* Liddecke mehr und mehr aus, indem es eine Schichte nach der andern in den Process hineinzieht und zur Schmelzung bringt. In dem Masse aber, als die Abscesshöhle nach aussen vorschreitet, werden immer wieder *neue Strata* entzündlich infiltrirt, verdichtet und so die Eiterhöhle *nach aussen abgeschlossen*. Hier und da geschieht es nun allerdings, dass der Eiter Gelegenheit findet, sich in das submusculare Gewebe zu *diffundiren* und dann *resorbirt* wird. In den allermeisten Fällen jedoch bleibt der Eiter in der vorhin erwähnten Weise *eingekapselt* und der Process *steht* viel früher *still*, als der die Perforation vorbereitende Entzündungswall bis an die *äussere Liddecke* herangerückt ist.

Von hohem Belange ist in dieser Beziehung sicherlich der Umstand, dass in dem Augenblicke, als der Abscess den *Widerstand des Knorpels* überwunden hat und seiner Ausdehnung nur mehr lockeres Gefüge entgegensteht, der auf dem

Inhalte lastende Druck sohin vermindert wird, auch die Bedingungen für den Ausgleich der Störungen weit günstigere geworden sind.

Sobald dann die Entzündung zurückgeht, verkleinert sich auch die Geschwulst, indem nicht nur der *Inhalt* des Gerstenkorns, sondern auch die *Wandung* desselben auf dem Wege der Resorption eine beträchtliche Einbusse erleidet. Es kann sogar die *Aufsaugung* eine *vollständige* werden und in relativ sehr kurzer Zeit den Tumor *spurlos* beseitigen. Andererseits geschieht es nicht selten, dass über kurz oder lang die *Entzündung recidivirt*, das Hordeolum wieder anschwillt, abermals theilweise zurückgeht, um neuerdings zu wachsen u. s. f., bis endlich nach Monaten der Process in dieser oder jener Weise zum Abschluss gelangt. In der Regel jedoch wird unter solchen Verhältnissen das Hordeolum in ein sogenanntes *Hagelkorn*, *Chalazion*, umgewandelt.

3. *Das Hagelkorn* unterscheidet sich von dem Gerstenkorne nur durch den *Abgang* der auf *Entzündung* hindeutenden Erscheinungen, namentlich der Hyperämie und Empfindlichkeit; es ist ein Hordeolum, in welchem der Gewebswucherungsprocess zurückgetreten ist, oder wenigstens sich nicht mehr *deutlich* äussert, und welches in gewissem Grade *ständig* geworden ist, indem es nur in *längeren* Zeiträumen auffällige Veränderungen erkennen und nachweisen lässt. Es resultirt, wie erwähnt wurde, bei weitem am häufigsten aus *äusseren* Hordeolis, da bei diesen der *Entleerung* die *grössten* Schwierigkeiten entgegenstehen und da eine *vollständige* Resorption überhaupt nicht immer leicht gelingt. Unter ungünstigen Verhältnissen kann jedoch auch ein *randständiges* und sogar ein *inneres* Gerstenkorn in ein Chalazion übergehen. Darnach wechselt natürlich nicht nur der *Sitz*, sondern auch die *äussere Form*, unter welcher sich Hagelkörner der Beobachtung präsentiren.

Aeussere Hagelkörner erscheinen öfters als länglich *ovale* Hügel, welche mit *geringer* Convexität sich über die vordere Oberfläche des Knorpels erheben. In anderen Fällen bilden sie erbsen- bis bohnengrosse, meistens *rundliche* Geschwülste, welche *steil* aus der vorderen Wand des Tarsus emporsteigen, und auf derselben entweder flach oder mit halsförmig eingeschnürtem Fusse *festsitzen*. Dadurch, so wie durch die *Verschieblichkeit* der über sie hinüberstreichenden äusseren Liddecke unterscheiden sie sich von *Balggeschwülsten*, welche sich im subcutanen Gefüge der Lider bisweilen entwickeln.

Innere Hagelkörner erreichen selten *beträchtliche* Grössen. Immer sind sie *flach* wegen dem Drucke, unter welchem sie von Seite des Lides selber stehen. Bisweilen findet man innere Chalazien, deren *Fuss halsartig* abgeschnürt erscheint, indem die blasige Decke derselben bei der Massenverminderung des Inhaltes der Höhle falzartig *eingebogen* wird.

Randständige Chalazien erreichen selten mehr als Pfefferkorn- oder kleine Erbsengrösse, sind meistens rundlich, bauchen etwas die Lidrandfläche heraus und machen in ihrem Bereiche die abgestumpfte innere *Lidlefze* bogenförmig hervorspringen.

Die Metamorphosen, durch welche das Hordeolum die Bedeutung eines *Hagelkornes* gewinnt, betreffen sowohl die *Hülle*, als auch den *Inhalt* des Tumors. Der *Entzündungswall* schwillt unter Verminderung der Hyperämie und unter der Resorption eines Theiles des Entzündungsproductes etwas ab, nimmt aber an *Dichtigkeit* beträchtlich zu, und verwandelt sich am Ende in eine Art *sehniger Kapsel*. Diese hat eine *innere glatte* und eine *äussere* rauhe zottige Oberfläche, durch welche

letztere sie mit den lockergewebten nachbarlichen Schichten innig zusammenhängt. Bei inneren und bei äusseren Hagelkörnern steht diese sehnige Kapsel am Fusse des Tumors in Verbindung *mit dem Knorpel*, sie geht in den letzteren unmittelbar über und grenzt so ein gewisses Knorpelstück ab, welches nach der betreffenden Seite hin die Wandung der Höhle ergänzt. Es ist dieses Knorpelstück nicht selten *usurirt* und bisweilen so stark *verdünnt*, dass selbst bei *äusseren* Hagelkörnern der Höhleninhalt an der Conjunctiva tarsi graulich oder gelblich durchschimmert.

Bei *randständigen* Chalazien bildet der Knorpel natürlich *keinen* Theil der Kapsel, diese ist ihrer *Totalität* nach *neoplastisch*. Sie schliesst den Ausführungsgang der betreffenden Tarsaldrüse in sich und kann dessen *Obliteration* und *Verödung* veranlassen. Sitzt das Chalazion nahe dem *inneren* Winkel, so kann auf gleiche Weise wohl auch das *Thränenrohr* gefährdet werden.

Der *Inhalt* des Chalazion behält öfters lange Zeit, durch Wochen und Monate, die Consistenz und das Aussehen des *Eiters*. Meistens jedoch gewinnt er mehr und mehr den Charakter des *Granulationsgewebes* (*Virchow*), er wird zu einer dicklichen sulzähnlichen durchscheinenden und gemeiniglich blutrünstigen Masse umgewandelt, welche mehr minder reichlich mit zelligen Elementen gemischt ist. Am Ende jedoch *dickt* er sich in der Regel ein zu einer *krümlichen fettig kalkigen* Masse, in der sich meistens in grosser Menge Epithelplatten, seltener umfangreichere *Concremente* finden (*Atherom*). Es ist diese Eindickung oft mit beträchtlicher *Volumsabnahme* gepaart, das Chalazion sinkt ein und kann wohl auch so klein werden, dass es nur mehr bei *genauerer* Untersuchung des Lides zur Wahrnehmung kommt, *scheinbar* also auf dem Wege der Resorption zur *Heilung* gelangt ist. Nicht immer jedoch geht die Eindickung des Contentums mit einer Grössenabnahme des Tumors einher. In dem Masse, als der *ursprüngliche* Inhalt sich vermindert, wird er durch eine *seröse Ausschwitzung* ersetzt, die *Wände* der Höhle *bleiben gespannt*. Daher kömmt es, dass man in *alten* Hagelkörnern als Inhalt der weiten Höhle nicht selten eine *trübe Flüssigkeit* gemischt mit einer grossen Menge von Epithelzellen, freiem Fette, Cholestearinkrystallen und Kalkkörnern trifft. Mitunter ist der Inhalt wohl gar eine bräunlich gelbe durchscheinende *fettige Flüssigkeit* oder *Sulze*, der Tumor ist zur *Cyste*, zur *Hydatide* geworden.

Erwähnenswerth ist, dass die *Höhle* alter Chalazien nicht immer eine *einfache* ist, sondern dass man gar nicht selten im *Inneren* des Tumors eine Art bindegewebigen *Fachwerkes* mit grösseren und kleineren Cavitäten findet, in welchen theils limpide Flüssigkeit, theils Reste regressiv metamorphosirten Eiters, oft auch embryonales Bindegewebe enthalten sind. Es scheint, dass es sich in solchen Fällen um eine *Mehrheit* von Chalazien handelt, welche sich in neben einander stehenden Drüsen oder Acinis einer einzelnen Drüse entwickelt haben und schliesslich zusammengeflossen sind.

Die Behandlung des Gerstenkornes wird von denselben Grundsätzen geleitet, wie jene eines *Abscesses* überhaupt. Erste Aufgabe ist, durch Bekämpfung des Entzündungsprocesses die *Ausbildung* des Hordeolum zu hindern oder wenigstens zu beschränken. Zweite Aufgabe ist, *den Eiter*, sobald er sich zeigt, möglichst rasch und vollständig *zu entleeren*, einerseits um einen grossen Theil der wuchernden Elemente zu beseitigen, andererseits um durch Verminderung der *Spannung* den Ausgleich der Störungen möglichst zu fördern. *Bleiben Reste* der entzündlichen Producte *zurück*, so müssen selbe durch Anregung der *Resorptionsthätigkeit*, oder falls diese sich als unzulänglich erweist, auf *directem* Wege durch das *Messer* fortgeschafft werden.

1. *Tritt das Gerstenkorn unter in- und extensiven Entzündungserscheinungen* auf, so ist neben entsprechender Augendiät *locale Antiphlogose*, besonders die *Kälte* am Platze. In den *übrigen* Fällen dürfen kühle Ueberschläge nur *spärlich* angewendet werden, um Anfällen von Schmerzen, von Brennen u. s. w. zu begegnen; im Ganzen empfiehlt sich dann mehr ein *expectatives* Verfahren. Wo die entzündlichen Erscheinungen von vorneherein *wenig* ausgeprägt waren oder rasch zurückgingen, die Geschwulst jedoch

langsam fortwächst, ohne dass es zur Eiterung kömmt, also Verhärtung droht, ist bisweilen die örtliche *Wärmeerhöhung von* Vortheil.

2. *Zeigt sich ein Eiterpunkt*, so soll sogleich die Entleerung des Abscesses angestrebt werden. Wenn sich der Eiter *an der Mündung einer Tarsaldrüse* stellt, so genügt öfters ein auf den Tumor ausgeübter *Druck*, um den Inhalt der Geschwulst nach Aussen zu fördern. Gelingt dieses nicht beim ersten Versuch oder ist die Geschwulst sehr empfindlich, so dass ein kräftigerer Druck nicht ertragen würde, so kann man unter Fortsetzung des unter 1 angegebenen Verfahrens einen oder mehrere Tage zuwarten, wo dann die Entleerung entweder *spontan* erfolgt, oder doch *leicht* bewerkstelligt wird. Bei *inneren* und *äusseren, weit* vom Lidrande sitzenden Hordeolis ist ein Einstich nach Hervortreten eines Eiterpunktes das beste Mittel, will man den Process *rasch* zu Ende führen und dem Uebergange des Gerstenkornes in ein Hagelkorn *mit Sicherheit* vorbauen.

Es muss dabei wohl erwogen werden, dass bei *äusseren* Hordeolis das eitrige Contentum oft spät oder gar nicht an der *inneren* Lidfläche zur Wahrnehmung kömmt. Es ist daher gut, nach Beschwichtigung der heftigsten entzündlichen Symptome den Augendeckel umzustülpen, etwas zu spannen und auf die *Mitte* der *fühlbaren* Geschwulst einzustechen, selbst wenn sich der Eiter für das *Gesicht* noch nicht bemerkbar gemacht hat.

Meistens ergiesst sich unmittelbar nach dem Einstiche ein *grosser* Theil des Eiters und klumpigen embryonalen Bindegewebes. Ist die Entleerung eine *ungenügende*, so fasst man das Lid zu beiden Seiten des Tumors zwischen dem Daumen und Zeigefinger der beiden Hände, zieht es weit vom Bulbus ab und *comprimirt* die Geschwulst, während man jedoch darauf Acht gibt, dass die Einstichsöffnung in den Zwischenraum der auf der Bindehaut lagernden Finger falle.

Unter allen Verhältnissen nimmt nach erfolgtem Einstiche die *Entzündung* rasch ab, die oft sehr heftigen Schmerzen lassen nach und eine weitere *Vergrösserung* des Hordeolum ist kaum mehr zu fürchten. Es ist daher besser, das Hordeolum *zu früh* als *zu spät* zu eröffnen und man kann diess bei *grösserem Volumen* der Geschwulst ohne weiters auf die Gefahr hin wagen, *keine directe Entleerung* zu erzielen.

3. *Ist der Durchbruch bereits erfolgt*, so bleibt dem Arzte nur mehr übrig, die Entleerung zu *vervollständigen*. Drängen sich aus der Perforationsöffnung Klumpen der erwähnten sulzähnlichen Masse oder wirkliche Fleischwärzchen hervor, und lässt sich die Entleerung des Tumors durch *Druck* nicht erzwingen, indem die Höhle eben von festeren Neubildungen gefüllt ist: so kann man nach *Abtragung* der aus der Oeffnung *hervorragenden* Massen mit der Schere zur *Aetzung mit Höllenstein* in Substanz schreiten. Der Aetzstift muss *tief in die Höhle selber* eindringen und unmittelbar nach der Cauterisation der Ueberschuss des Mittels mit einem in Wasser getauchten Pinsel abgeschwemmt werden. Wachsen dann die Granulationen nach, so genügt meistens die tägliche Bepinselung des Neoplasma mit *Opiumtinctur*, um die Wucherung zu beschränken und am Ende den Verschluss der Höhle anzubahnen.

4. *Bei Chalazien, so alt sie auch seien, soll vorerst immer die Entleerung versucht werden.* Zu diesem Ende führt man einen *tiefen* und genügend langen Schnitt von der *inneren* Lidfläche aus in die Geschwulst, indem man bei *umgestülptem* Augendeckel eine Lanzette oder ein Bistouri senkrecht auf die Lidfläche einstösst und die Wunde in der Richtung des *Lidrandes* nach Bedarf erweitert. Nur wenn das Hagelkorn bis sehr *nahe unter die äussere Liddecke* hervordringt und diese im Zenithe der Geschwulst

vielleicht gar schon sehr verdünnt ist, ist eine *Eröffnung von Aussen* her vortheilhafter.

Bisweilen gelingt es nach diesem Vorgange schon beim ersten Versuche, das Hagelkorn *durch Druck* zu entleeren. Es sinkt dann zusammen und wenige Tage genügen, um es theils durch *Schrumpfung* der Wandungen, theils durch *Resorption* unmerklich zu machen. In der Mehrzahl der Fälle jedoch bleibt die Entleerung eine *unvollständige*, das Chalazion nimmt nur bis zu einem *gewissen* Grade an Volumen ab. *Bleibt sehr viel zurück*, sinkt das Chalazion nur sehr wenig ein und ist es überdies von ziemlich grossem Umfang, so muss die *Wundöffnung* täglich *sondirt* werden, damit sie nicht verwachse. Auch thut man wohl, die *innere Wand der Höhle* mit der Sonde mechanisch zu reizen oder, wenn der Schnitt durch die *äussere* Haut geführt wurde, eine *Charpiewieke* einzulegen, um im Inneren der Geschwulst eine etwas lebhaftere Gewebswucherung hervorzurufen, die Theile zu lockern und zur Entleerung günstig zu stimmen. In der That reicht bei solchem Vorgehen oft kurze Zeit hin, um das Ziel zu erreichen. In jedem Falle *nimmt* die Geschwulst, wenn die Wunde sich nicht wieder schliesst, *beträchtlich an Umfang ab* und sehr oft wird sie auf dem Wege der Absorption und Schrumpfung auf ein kleines Knötchen reducirt, welches den Kranken nicht mehr belästigt und noch weniger entstellt. Freilich bedarf es bei ungenügender Entleerung hierzu öfters *Wochen*, oder gar einiger *Monate*. Man kann indessen diesen Ausgang einigermassen beschleunigen, indem man ausser der täglichen Sondirung der Wunde *Salben* aus *Jodkali* gr. 10, aus gelbem Quecksilberoxyde gr. 1—2, aus *Deuterojoduretum Hydrarg.* gr. $^1/_4$ ad drach., 1 ungt., täglich 1—2 Mal auf die äussere Lidfläche aufstreicht und bei sehr grossen Chalazien mit weiter Höhlung durch einige Zeit einen *Druckverband* tragen lässt.

Manche *ätzen* in *hartnäckigen* Fällen wohl auch die *Innenwand* des Tumors und zerstören etwa vorhandene Querbalken u. s. w., indem sie in Zwischenpausen von mehreren Tagen zweckmässig zugespitzte Stangen von *Höllenstein* durch die Wunde einführen.

In früheren Zeiten hat man öfters versucht, das Hagelkorn auf *unblutige Weise* zu entleeren, indem man *Cataplasmen* oder *reizende Pflaster* auf die *äussere* Liddecke applicirte, um so eine Schmelzung des Inhaltes und dessen eitrigen Durchbruch nach aussen zu erzwingen. Manche zogen behufs dessen einen mit reizenden Salben bestrichenen *Seidenfaden durch die Geschwulst*. In der That führen diese Behandlungsweisen häufig zur *Eiterung*. Meistens jedoch bleibt die Entleerung eine *unvollständige*, die totale Schmelzung nimmt Wochen in Anspruch und am Ende findet man den Tumor in Folge der Wucherung und Massenzunahme seiner Wandungen vielleicht eben *so gross* oder *grösser*, als er gewesen war, bevor man zur Behandlung geschritten ist.

5. Bei *inneren* Chalazien genügt das oben geschilderte Verfahren *fast immer*, um den Tumor zu beseitigen; nicht so aber bei *äusseren*, namentlich wenn die *Wandungen* der Geschwulst im Verhältnisse zur Weite der Höhlung *gar zu dick* sind, das Hagelkorn also *der Hauptmasse nach aus derbem Gefüge besteht*. In solchen, übrigens seltenen Fällen, oder wenn der Kranke um jeden Preis wünscht, *rasch* von dem Uebel befreit zu werden und die Eröffnung zu keinem Resultat führte, ist die *Ausschneidung der Geschwulst* am Platze.

Indem die Operation sehr schmerzhaft ist, wird sie gerne in der Narkose ausgeführt. Während ein Gehilfe den Kopf des Kranken fixirt

und ein anderer sich mit einem in kaltes Wasser getauchten feinen Schwamm bereit hält, um die reichliche Blutung minder hinderlich zu machen, wird eine schmale Hornplatte oder der Zeigefinger des Operateurs *unter* das Lid geführt und dieses mit Hilfe des Daumens stark gespannt, auf dass der Tumor möglichst *hervorspringe*. Hierauf wird mit einem zarten Scalpell *über die grösste Höhe* der Geschwulst oder etwas darunter ein *zum Lidrande paralleler* Schnitt bis auf die Oberfläche des Tumors geführt. Dieser Schnitt muss beiderseits den grössten Durchmesser des Fusses des Tumors um Einiges *überragen*. Sodann wird die Oberfläche der Geschwulst durch Präparation der Liddecke und des Muskels blosgelegt, und nun in der Ebene des *Fusses über* dem grössten Durchmesser desselben ein *Staphylommesser* hindurchgestossen (Fig. 50), der Tumor sohin zum grossen Theile von dem Knorpel abgetrennt, mit der Pincette gefasst und mittelst einer Schere vollends ausgeschnitten. Ein oder zwei Knopfnähte genügen, um die Hautwunde zu schliessen. Die Nachbehandlung besteht in dem Tragen eines *Druckverbandes*, um die Lidbewegungen unmöglich zu machen und den Hautlappen mit der unteren Wundfläche in Berührung zu halten.

Fig. 50.

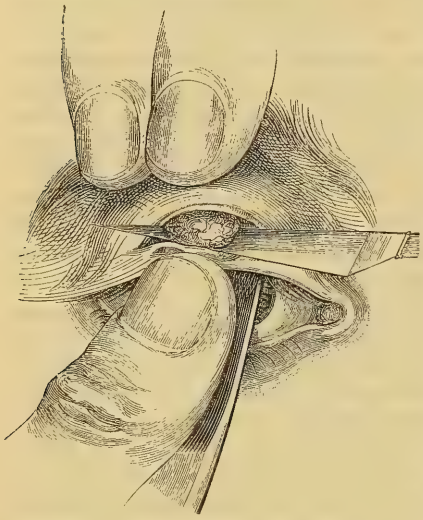

Ist die Geschwulst *sehr gross* und steigt sie sehr steil aus der Ebene des Knorpels empor, so kann man an dem Zenithe des Tumors durch *zwei bogige* Schnitte wohl auch ein lanzettliches Stück der *Liddecke* abgrenzen und *mit* der Geschwulst *exstirpiren*, um die Präparation der Haut auf ein kleines Terrain zu beschränken.

Quellen: *Virchow*, Die krankhaften Geschwülste I. Berlin. 1863. S. 211, 231, 236.

Folgezustände der Blepharitis.

1. Die Verwachsung der Lidränder, Ankyloblepharon, und die Blepharophimose.

Pathologie und **Krankheitsbild.** Die normwidrige Verbindung wird öfters vermittelt durch *sehnenähnliche narbige Stränge oder Balken* von wechselnder Breite und Dicke, welche von dem einen *Lidrande* zu dem andern ziehen und je nach ihrer *Länge* und nach der mehr weniger *schrägen* Verlaufsrichtung die *Oeffnung der Lidspalte* in verschiedenem Grade beschränken. Es *sitzen* diese *Balken* bald an der *inneren* bald an der *äusseren Lefze*, bald an der *Lidrandfläche* selbst fest; übrigens haben

dieselben auch gar nicht selten Ursprungs- und Ansatzpunkte an der *äusseren Lidhaut* und an der *Conjunctiva palpebrarum;* ja bisweilen erstrecken sich die Wurzeln sogar bis auf die *Augapfelbindehaut*, in welchem letzteren Falle eine *Combination* des Ankyloblepharon mit *Symblepharon* gegeben ist.

In der Regel jedoch wird die Verbindung hergestellt durch ein *hautartiges Gebilde*, welches in einzelnen Fällen die *ganze Lidspalte* oder den *grössten* Theil derselben schliesst, meistens aber blos die *äusseren* Hälften der beiden *Lidränder* in grösserer oder geringerer Ausdehnung mit einander vereinigt und nur ausnahmsweise vom *inneren* Canthus ausgeht. Es sind diese *hautartigen* Gebilde gewöhnlich überaus *zart* und dünn, durchscheinend, oft auch in ansehnlichem Grade dehnbar und bilden dann gleichsam eine Fortsetzung der Lidbindehaut. In anderen Fällen sind sie *derb sehnenähnlich*, wenig nachgiebig, von beträchtlicher Dicke und heften die beiden *Lidrandflächen* ihrer ganzen Breite nach so dicht aneinander, dass die Lidspalte in deren Bereiche sich nur durch eine schmale *Furche* zwischen den beiden mit Haaren bestandenen äusseren Lefzen beurkundet.

Die *Lidränder* sowie die *Tarsi* sind dabei in ihrer *horizontalen* Ausdehnung *nicht nothwendig verkürzt* und dadurch unterscheidet sich eben die *Verwachsung* oder das *Ankyloblepharon* von der *Blepharophimose* oder normwidrigen *Enge der Lidspalte*, bei welcher die beiden *wirklichen Canthi* aneinandergerückt erscheinen, wodurch wieder die *Oeffnung* der Lidspalte sehr beschränkt wird.

Es liegt auf der Hand, dass durch das Ankyloblepharon und durch die Phimose das *Gesichtsfeld*, besonders bei gewissen Richtungen des Blickes, eingeengt und beziehungsweise selbst vollständig gedeckt werden könne. Uebrigens begünstigen gewisse Formen des Ankyloblepharon, nämlich solche, wo die Verbindungsstränge an der *äusseren* Lidhaut haften, und die Phimose sehr die *Einwärtsrollung* der Lider und können dadurch im hohen Grade *gefährlich* werden.

Ursachen. *Theilweise Verwachsungen* der Lidränder durch sehnenähnliche *Balken* kommen *immer* auf *entzündlichem* Wege zu Stande. Ihre gewöhnlichen Veranlassungen sind Verbrennungen, Anätzungen, Traumen, insbesondere aber die *Blepharitis* ciliaris, wenn sie mit *Excoriationen* oder gar mit *Geschwürbildung* einhergeht und wenn die wunden Stellen der beiden Lidränder durch Verbände oder durch Lidkrampf u. s. w. in längerer *Berührung* gehalten werden.

Auch *hautähnliche* Zwischenstücke können auf diese Weise zu Stande kommen. Doch sind Ankyloblephara der *letzteren* Art, besonders wenn die Verbindung in *grösserer* Ausdehnung besteht, in der Regel *angeboren* und dann sehr oft noch mit anderen Bildungsfehlern, wie Mikrophthalmus etc. combinirt.

Auch die *Phimose* ist gewöhnlich *angeboren*, doch kann sich letztere auch *secundär* entwickeln in Folge der *Schrumpfung der Lider* nach hochgradigem Trachom, nach ausgebreiteten Substanzverlusten der Augendeckel, in Folge phthisischer Verkleinerung des Bulbus und weiters in Folge der Schrumpfung von *Hautnarben* in der Umgebung der Lider.

Behandlung. *Sehnige Verbindungsstränge* werden am besten mit der Schere dicht an ihrer Ansatzfläche *ausgeschnitten*. Ist dieses geschehen, so muss dafür gesorgt werden, dass die Wundflächen nicht wieder zusammen-

kleben. Zu diesem Behufe ist es gut, die Lider stark abzuziehen, die Wundflächen gut abzutrocknen und mit *Collodium* wiederholt zu bestreichen (*Walton*). Zur grösseren Sicherheit möge der Kranke im Nothfalle während der ersten Nacht des Schlafes entbehren, oder falls dieses nicht thunlich ist, öfters geweckt werden, um die *Consolidation* etwa schon eingetretener Verklebungen zu verhindern.

Wo die Verwachsung *bis in den Lidwinkel* hineinreicht und durch ein *hautartiges* Zwischenstück vermittelt wird, führt die *Abtragung* des letzteren meistens nicht zu einem ganz vollständigen Resultate, selbst wenn die Wundflächen nur eine sehr geringe Breite hätten, da sich die Wiederverwachsung von dem *Wundwinkel* aus nicht ganz verhüten lässt. Ist vollends die Wundfläche wegen *breiten* Ansatzes des Zwischenstückes eine sehr ausgedehnte, so kann der Erfolg der Operation durch Wiederverwachsung wohl auch auf Null reducirt werden. Es ist darum nothwendig, die Wundflächen *wenigstens im Winkel* durch eine Art *Transplantation des Bindehautwundsaumes* vor Verwachsung zu schützen. Das hierzu dienliche Verfahren stimmt ganz überein mit dem zweiten Theile der sogenannten *Canthoplastik*.

Die *Canthoplastik* im engeren Wortsinne ist angezeigt, wenn das Zwischenstück *breit* auf den Lidrandflächen aufsitzt und so *kurz* ist, dass die Lefzen im Verwachsungsbezirke einander fast unmittelbar berühren. Weiters ist sie am Platze bei höheren Graden der *Blepharophimose*, besonders wenn diese zu misslichen Folgen zu führen droht oder bereits geführt hat. In neuerer Zeit endlich wird sie mit ganz ausgezeichnetem Erfolge vielfach gegen *Entropien* mit *spastischer* Grundlage oder Complication in Anwendung gebracht.

Fig. 51.

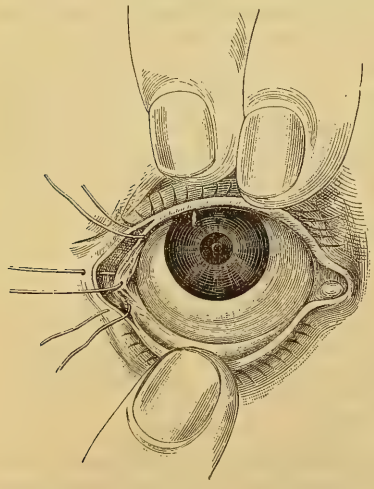

Bei der Operation hat ein Assistent den Kopf des Kranken zu fixiren und gleichzeitig die beiden Lider bei möglichst weiter Oeffnung der Lidspalte zu spannen, während ein anderer Assistent die Blutstillung übernimmt. Der Operateur führt sodann ein Spitzbistouri auf einer Leitsonde *hinter den äusseren Canthus*, sticht in der Nähe des Orbitalrandes aus und schneidet die *äussere Commissur* in der Verlängerung der Lidspalte, also horizontal, durch; oder benützt zu gleichem Zwecke eine starke verlässliche *Schere*, deren ein Blatt hinter, das andere vor der Commissur angelegt wird, und welche den Vortheil bietet, dass man mittelst eines einzigen Schlages die erforderliche Wunde zu setzen vermag. Während nun der erste Assistent die Wunde stark aus einander zerrt, wird (Fig. 51) der spitze Wundzipfel der *Bindehaut* durch einen *Nahtknopf* in den Wundwinkel der *äusseren Lidhaut* geheftet und in gleicher Weise der obere und der untere Schenkel der Wundfläche je durch ein Heft geschlossen *(Rau)*.

Wenn sich der Bindehautzipfel in den Wundwinkel der äusseren Lidhaut nicht ohne Gefahr übermässiger *Zerrung* hineinheften lässt, so kann man sich ganz gut mit den beiden letzterwähnten Heften, im Nothfalle sogar mit *einem* derselben, begnügen. Die *Loslösung* des Bindehautzipfels von der Unterlage, oder gar die *Präparation* eines *Lappens aus der Scleralbindehaut* (*Ammon*), um sie in den Wundwinkel zu transplantiren, dürfte kaum jemals nothwendig sein, wurde jedoch empfohlen.

Quellen: *Ammon*, Zeitschrift f. Ophth. II. S. 140, Angeborne chir. Krankheiten. Berlin. 1842. Taf. 4, Klin. Darstellungen der Krankheiten und Missbildungen. III. Berlin 1841. Taf. 3, Die plastische Chirurgie etc. Berlin. 1842. S. 229, 232. — *Himly*, Krankheiten und Missbildungen etc. I. Berlin. 1843. S. 94, 100. — *Desmarres*, Traité d. mal. d. yeux. Paris. 1847. S. 29, 36. — *Stellwag*, Ophth. II. S. 896, 900. — *Rau*, A. f. O. I. 2. S. 173, 182. — *Mackenzie*, Traité d. mal. d. yeux. Traduit p. Warlomont et Testelin. II. Paris. 1857. S. 178, 181. — *Walton*, nach Mackenzie. l. c. S. 182.

2. Die Verwachsung der Lider mit dem Augapfel, Symblepharon.

Pathologie und **Krankheitsbild.** Man unterscheidet ein *hinteres* (S. 411. c.) und ein *vorderes Symblepharon*. Das letztere setzt ein *neoplastisches Zwischenstück* voraus, welches die Verbindung zwischen den *Lidern* und der *Bulbusoberfläche* vermittelt.

Es sind diese *Zwischenstücke* meistens aus *lockerem* dehnsamen und gefässreichen Bindegewebe gebildet, in welchem dichtere *sehnenähnliche* Stränge und Blätter in wechselnder Menge sich verzweigen und so eine Art Gerüste darstellen. Mitunter *überwiegt* das sehnige Balkenwerk in Bezug auf Masse, ja es kommen Fälle vor, wo das Zwischenstück fast *ganz* aus solchem derben fibrösen Gefüge zusammengesetzt erscheint.

Es gehen die Verbindungsstücke in der Regel von der *inneren* Lidfläche, seltener von den *Lidwinkeln* aus. Letzteren Zustand hat man *Syncanthus externus* und *internus* genannt (*Ammon*). Sie streichen von da *schräge* zum Bulbus hinüber und setzen sich auf der vorderen *Scleralfläche*, oder auf der *Cornea*, oder auf *beiden* diesen Organen fest. Am Ursprung und Ansatze erscheinen sie in der Regel *flächenartig* ausgebreitet. Oft haben sie *strangförmige Fortsätze*, welche nach verschiedenen Richtungen hin auf grosse Distanzen verfolgt werden können.

Es wurzeln diese Neubildungen zum grössten Theile in der *Submucosa* und in der *Bindehaut*, daher diese letztere bei Spannung des Verbindungsstückes gewöhnlich strahlig gefaltet oder wohl gar in Form eines Kegels abgezogen wird. Einzelne derbe sehnige Stränge haften jedoch in den meisten Fällen am *Knorpel* und an der *Sclera* fest. Beim *Syncanthus internus* sind die *Carunkel* und die *halbmondförmige Falte* fast immer zum grössten Theile oder ganz in der Neubildung *untergegangen* und die sehnigen Balken des Verbindungsstückes setzen sich nicht nur auf die Commissur, sondern auch auf die tiefer gelegenen *Aponeurosen* und die *Periorbita* etc. fort.

Der *äusseren Gestalt* nach ähneln die Verbindungsstücke öfters *Strängen* oder Bändern, welche *brückenartig* von einem Punkte der inneren Lidfläche zum Bulbus hinüber gespannt sind. In anderen Fällen sind sie *membranartig* und streichen entweder flach von der *Lidrandfläche* zum Bulbus hinüber, oder sie gehen von der *Lidbindehaut* aus und zeigen sich dann erst bei der Abziehung des Lides in der Form von *Scheidewänden*, welche die betreffende Hälfte des Conjunctivalsackes in taschenartige Abtheilungen

sondern. In der Mehrzahl der Fälle haben die Verbindungsstücke *mehr Körper* und stellen *fleischähnliche Gebilde* dar, welche grössere Partien der *inneren Lidfläche* und der Bulbusvorderfläche mit ihren Ansätzen decken. Man pflegt diese Form *Symblepharon carnosum* zu nennen, zum Unterschied vom Symblepharon *membranosum* und *trabeculare*.

Ein Symblepharon *totale* im engeren Wortsinne gibt es kaum; es scheint, als ob die aus der Thränendrüse kommende Feuchtigkeit Verwachsungen der *oberen* Hälfte des Bindehautsackes theilweise zu verhindern im Stande wäre. *Gänzliche* Verwachsungen der *unteren* Bindehautsackhälfte sind jedoch nichts seltenes.

Das Symblepharon ist sehr häufig der *Functionstüchtigkeit des Auges* durch Ueberhäutung der Cornea hinderlich, oder vernichtet sie ganz. Ausserdem schliesst es in jedem Falle insoferne Gefahren in sich, als die Verbindungsstücke bei den *Bewegungen des Augapfels* gespannt werden und einen Zug auf die angrenzenden Bindehauttheile ausüben, welcher Zug gerne die Veranlassung für *andauernde Reizzustände* wird. Endlich bedingen sie nicht gar selten *Stellungsveränderungen der Lider*, besonders Ectropien, welche entweder ständig sind, oder nur zeitweise in Folge gewisser Axenrichtungen des Augapfels auftreten und immer wieder einer künstlichen Reposition bedürfen.

Ursachen. Die Veranlassung des Symblepharon ist in der bei weitem grössten Mehrzahl der Fälle eine *Verschorfung der Bindehaut* durch Einwirkung sehr hoher *Hitzegrade* oder *chemisch ätzender* Substanzen. Es sind diese Verschorfungen meistens das Werk des *Zufalles* und werden bedingt: durch Feuerbrände oder Stücke glühenden Metalles, welche das geöffnete Auge treffen; durch in der Nähe des Gesichtes explodirendes Schiesspulver; durch siedende Flüssigkeiten, geschmolzene Metalle, in Löschung begriffenen Aetzkalk, durch Schwefelsäure u. s. w., welche in das Auge spritzen oder massenweise über dasselbe ergossen werden.

Mitunter jedoch sind unvorsichtige *Cauterisationen mit Höllenstein* etc. der letzte Grund eines Symblepharon. Ausnahmsweise können auch *mechanische* Verletzungen der Bindehaut zu Verwachsungen führen.

Die Verwachsung wird fast immer durch *Granulationen* vermittelt, welche auf dem Boden der Substanzverluste emporkeimen. Es ist klar, dass solche Verwachsungen am leichtesten zu Stande kommen, wenn *zwei einander gegenüberliegende* Stellen des Bindehautsackes *gleichzeitig* verschorft werden, wie das fast immer der Fall ist, wenn ätzende Flüssigkeiten u. s. w. in den Bindehautsack gelangen. Eine *unerlässliche* Bedingung zum Zustandekommen des Symblepharon ist jedoch die Verschorfung *zweier* einander gegenüber lagernder Bindehautstellen wahrscheinlich *nicht;* vielmehr dürfte mitunter auch die Berührung einer gesunden Conjunctivalportion mit Granulationen die Verwachsung ermöglichen. Die *Zwischenstücke* werden immer erst nachträglich *durch die Bewegungen* des Augapfels und durch die daherige *Zerrung* der verwachsenen Theile erzeugt.

Die **Behandlung** hat, so lange es Zeit ist, die *Entwickelung* des Symblepharon zu *verhüthen; ist* dieses aber bereits *zu Stande gekommen*, so muss das *Zwischenstück beseitiget* und die Wiederverwachsung *gehindert*, oder doch auf ein Kleinstes beschränkt werden.

1. In *erster* Beziehung wird, falls die Verwachsung nur innerhalb einer *sehr umschränkten* und *dem Lidrande nahen Stelle droht*, es öfters genügen, wenn der Kranke thunlichst oft stark excursive *Bewegungen des Bulbus* ausführt und wenn in kurzen Zwischenpausen, etwa von einer halben Stunde, der betreffende *Augendeckel vom Bulbus abgezogen wird*, überdies aber die granulirenden Flächen mehrmals des Tages mit *mitigirtem Höllenstein leicht bestrichen* werden, um feine Schorfe zu erzeugen, welche die Verwachsung für eine gewisse Zeit wirksam hintanhalten.

Falls die Verwachsung aber einen *Theil der Uebergangsfalte* bedroht, darf man von diesem Verfahren nur *wenig* erwarten; am *allerwenigsten*, wenn die beiden Wundflächen *im Grunde* der Falte *zusammenfliessen*. Die Verschiebungen der beiden Platten des Uebergangstheiles sind nämlich sehr gering oder Null, die Wundflächen daselbst also in *beständiger Berührung*. Zum Glücke haben *engumgrenzte* Verwachsungen an dieser Stelle keine sehr erheblichen Schäden im Gefolge, rechtfertigen demnach auch kaum sehr eingreifende therapeutische Massregeln irgend welcher Art.

Hat die Verschorfung einen nur einigermassen *grösseren Umfang*, so ist es sehr rathsam, den betreffenden *Augendeckel umzustülpen* und in dieser Stellung *bis zur Ueberhäutung* der Wunde zu *erhalten*. Das *obere* Lid bietet in dieser Hinsicht keine sehr grossen Schwierigkeiten, indem meistens die entzündliche Schwellung hinreicht, um das Lid *nach* seiner Umstülpung unter Beihilfe eines Schutzverbandes zu fixiren. Anders ist es aber beim *unteren* Lide, dieses ist nur sehr schwer umgestülpt zu erhalten. In Anbetracht der grossen Gefahr, in welcher die Functionstüchtigkeit des Auges schwebt, darf man sich daher wohl nicht scheuen, die *äussere Commissur durchzuschneiden*. Es sinkt dann das untere Lid herab und lässt sich leicht in der zum Heilzwecke erforderlichen Lage festhalten. Die spätere Herstellung des normalen Standes unterliegt keinen Schwierigkeiten.

Am meisten wird dieses Verfahren nützen bei Verschorfungen, welche *nicht bis in die Uebergangsfalte* reichen. Im *gegentheiligen* Falle bleibt der Erfolg immer ein *unvollständiger*, trotzdem aber gewiss nicht zu unterschätzender. Bei Verschorfungen der dem *inneren Winkel* nahen Theile dürfte die Therapie nur selten, wenn jemals, sich *sehr erheblicher* Erfolge zu rühmen haben.

Die *Einlegung* von nach Art künstlicher Augen gestalteten *Wachsplatten*, *Bleischeiben* u. s. w. in den Bindehautsack mag mitunter Einiges geleistet haben. *Verlassen* darf man sich darauf kaum, auch wenn dieselben von dem meistens sehr empfindlichen Auge vertragen würden (*Himly*). Noch weniger ist zu halten von dem Einlegen eines *Eihäutchens*, von Einträufelungen *starker Höllensteinlösungen*, des *Glycerins* u. s. w.

2. *Beim entwickelten Symblepharon* hängt die einzuschlagende Behandlungsmethode und deren Erfolg grösstentheils von dem *Sitze* und der *Ausbreitung* des Zwischenstückes ab. *Trabeculare* und *membranöse* Symblephara, wenn sie *brückenartig* einen *der Lidspalte nahen* Theil der Tarsalbindehaut mit der Bulbusoberfläche vereinigen, lassen sich bisweilen beheben, indem man das *Zwischenstück* vorerst *blos von dem Augapfel* lospräparirt und mittelst einer Fadenschlinge in der *Lidspalte fixirt*, bis die Vernarbung der gesetzten Wunde die *Abtragung* der Neoplasie *von dem Augendeckel* ohne Gefahr der Wiederverwachsung gestattet.

Falls das Zwischenstück *nicht lang genug* ist, auf dass sein Wundende durch blosses Umschlagen ganz aus dem Bereich der Bulbuswundfläche gebracht werden kann, genügt eine stärkere Spannung der Schlinge, um das *Lid von dem Augapfel abgezogen* zu erhalten. Bei *grösserer Flächenausdehnung der Bulbuswundfläche* ist es gerathen, die Wundränder durch eine oder zwei zarte *Knopfnähte* zu vereinigen. So weit die Neubildung *über die Hornhaut* reicht, muss selbe mittelst eines Lanzenmessers *abgestochen* werden. Es gelingt auf diese Weise öfters, an die Stelle der dichten sehnigen Narbenmasse eine *zarte epitheliale* Trübung zu setzen. Sollten sich wieder *Granulationen* zeigen, so müssen dieselben durch Aetzungen mit *Höllenstein* und später durch Betupfung mit *Opiumtinctur* niedergehalten werden.

Membranöse Symblephara der Uebergangsfalte, wenn sie einen *geringen* Umfang haben, lassen sich bisweilen *verkleinern*, wenn man dieselben *ausschneidet* und die Wiederverwachsung durch Aetzungen mit *Höllenstein* und durch öfteres *Abziehen des Lides* beschränkt.

Reicht das Symblepharon *aus der Uebergangsfalte weit gegen den Lidrand* heran, gleichviel ob es ein membranöses oder ein fleischiges ist, so lässt sich das letzterwähnte Verfahren *nicht* empfehlen, da sein Erfolg ein sehr unsicherer und im Verhältniss zu den vorhandenen Störungen stets ein *ungenügender* ist. Es verwachsen nämlich die Wundflächen stets von der Uebergangsfalte aus in grossem Umfange wieder. Man wird diesem Uebelstande einigermassen begegnen, wenn man die Verwachsung im Bereiche der Uebergangsfalte *zuerst* hebt und eine Ueberhäutung der Trennungsfläche erzielt, das Symblepharon also in ein *brückenförmiges* umwandelt, ehe man zur *völligen* Trennung der normwidrig verbundenen Theile schreitet.

Zu diesem Ende wird *in der Tiefe der Uebergangsfalte* und in der Richtung derselben *ein Bleidraht durch das Zwischenstück* geführt und *liegen* gelassen, bis der Wundkanal übernarbt ist. Die *Einführung* des Drahtes wird am besten mit einer gekrümmten *Stahllanze*, ähnlich der bei der umschlungenen Naht gebräuchlichen, bewerkstelligt. Im Nothfalle kann man den Wundkanal mit einer starken gekrümmten *Nadel* erzeugen und den Draht *nachträglich sondirend* einführen. Die Drahtenden werden über dem Lidrande *zusammengedreht* (Fig. 52) und auf die *äussere* Lidfläche gebogen, um daselbst mit Heftpflasterstreifen bedeckt und befestigt werden zu können (*Himly*).

Fig. 52.

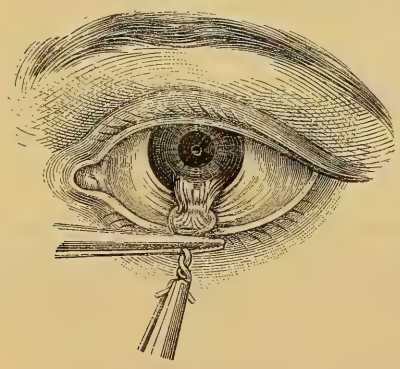

Im Ganzen ist auch dieses Verfahren ein *wenig verlässliches*. Oft schneidet der Draht das Zwischenstück allmälig *durch*, während die Verwachsung in gleichem Masse nachrückt und nach Wochen ist man wieder dort angelangt, wo man begonnen hatte.

Am meisten leistet jedenfalls *die Ausschneidung des Symblepharon* (*Arlt*). Bei *nicht sehr breiten* Zwischenstücken ist ihr Erfolg in der Mehrzahl der Fälle ein ganz *ausgezeichneter*. Um sie durchzuführen, fixirt ein Assistent den Kopf des Kranken und zieht die Lider stark vom Bulbus ab, so dass

das Zwischenstück gespannt erscheint, während ein anderer Assistent die Stillung der Blutung übernimmt. Der Operateur führt nun mit einer gekrümmten Nadel einen Seidenfaden oder eine Fischschnur durch den *der Cornea nächsten Theil* des Neugebildes, zieht dieses stark an, stösst ein zartes Messer durch und *schneidet das Zwischenstück möglichst knapp von der Bulbusoberfläche* gegen die Hornhaut hin los. Nachdem so ein *Lappen* erzeugt worden ist, wird derselbe mit der Pincette gefasst und der *Rest* des Symblepharon mit der Schere oder dem Scalpell *bis in den Uebergangstheil hinein* vom Bulbus *lospräparirt*. Ist dieses geschehen, so werden die beiden Enden der Fadenschlinge *mit Nadeln* armirt, diese *durch die Dicke des Lides* nahe am Orbitalrande an der *tiefsten* Stelle der Wunde durchgestossen und durch Anziehen der beiden Fadenenden das Zwischenstück so umgeschlagen (Fig. 53), dass bei der Reposition des Lides die *überhäutete* Fläche des Zwischenstückes mit der *Augapfelwundfläche* in Berührung kömmt. Die *letztere* wird nun, nachdem die Fadenenden um eine kleine Heftpflasterrolle an der *äusseren* Lidfläche geknüpft und so das Zwischenstück in seiner Lage fixirt worden ist, durch 2—3 *feine Knopfnähte* geschlossen. Die *Nachbehandlung* ist die anderer Wunden. Am dritten Tage können die Hefte entfernt werden. Nach der Vernarbung der *Conjunctivalwunde* kann man zur *Excision* des Zwischenstückes schreiten, falls es zu massig wäre und lästig fällt.

Fig. 53.

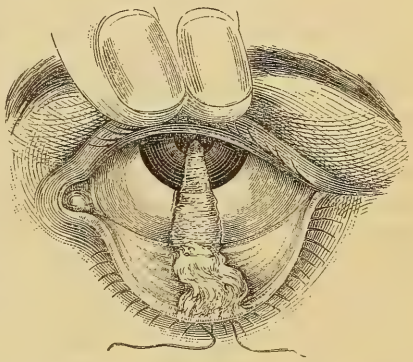

Bei sehr breit aufsitzenden Zwischenstücken, überhaupt wo ein *grosser* Theil der Bindehaut, ein Drittheil und mehr, in der Neubildung untergegangen und ausserdem noch die Cornea bis auf ein Kleines oder ganz überhäutet worden ist; dort bleibt die Therapie in der Regel *erfolglos*, es sind solche Verwachsungen gleich dem Symblepharon *posterius* bis jetzt als *unheilbar* zu betrachten.

Gemeiniglich ist in solchen Fällen auch die *Hornhaut* grossen Theiles oder ganz mit dichten narbigen Massen überkleidet und eine Herstellung des Sehvermögens dadurch unmöglich geworden. Im *cosmetischen* Interesse lässt sich dann bisweilen dadurch ein Vortheil erzielen, dass man das verwachsene Lid in genügendem Umfange vom Bulbus löset und ein *künstliches Auge* einlegt. Wird dieses vertragen, so vernarben manchmal die Wundflächen, ohne dass es zu einer ausgebreiteten Wiederverwachsung kömmt, wenn auch die Narbe von der Uebergangsfalte aus um ein Gewisses sich erhebt und dann eine Formumstaltung des künstlichen Auges nothwendig macht.

Quellen: *Ammon*, Plast. Chirurgie. Berlin. 1842. S. 189, klin. Darstellungen etc. II. Berlin. 1838. Taf. 6, S. 15. — *Himly*, Krankheiten u. Missbildungen etc. I. Berlin. 1843. S. 101, 105, 107. — *Stellwag*, Ophth. II. S. 753. — *Arlt*, Die Krankheiten des Auges. Prag. 1851. I. S. 155, III. S. 375, Prag. Vierteljahrschrift XI. S. 161. — *Pagenstecher* und *Sämisch*, kl. Beobachtungen I. Wiesbaden. 1860. S. 7. — *Mackenzie*, Traité d. mal. d. yeux. Traduit p. Warlomont et Testelin. II. Paris. 1857. S. 178, 182.

3. Distichiasis und Trichiasis.

Pathologie und **Krankheitsbild.** *Das gemeinschaftliche Criterium beider dieser sich oft combinirenden Zustände ist die Einwärtskehrung einer Anzahl von Wimpern bei normaler Stellung der Lidflächen.*

1. Unter *Distichiasis* oder *Zweiwuchs* der Wimpern versteht man *streng* genommen das Hervorwachsen zerstreuter oder in eine zweite Reihe geordneter Haare aus der *Fläche* oder *inneren Lefze* des sonst *völlig normal gestalteten Lidrandes.* Es kömmt dieser Zustand *sehr selten* vor und ist dann in seiner Anlage wohl immer *angeboren.* Die Pseudocilien entwickeln sich entweder schon in der Kindesperiode (*O. Becker*), oder zur Zeit der *Pubertät,* wo der Haarwuchs überhaupt einen Aufschwung nimmt, seltener in den *späteren* Lebensjahren. Man will die wahre Distichiasis besonders bei Individuen mit sehr üppiger Behaarung gefunden haben (*Vidal*).

In der bei weitem grössten Mehrzahl der Fälle ist der Zweiwuchs nur ein *scheinbarer* und durch *Dehnung* der wimpernbestandenen *äusseren* Lidlefze veranlasst. Bei *tylotischer Verbildung* des Lidrandes geschieht es in der That nicht selten, dass die behaarte Zone von Seite der subcutanen Geschwulst auf die doppelte und mehrfache Breite auseinander gezogen wird und so einzelne oder ganze Büschel der am meisten nach hinten stehenden Wimpern von den übrigen durch einen grösseren Zwischenraum getrennt und gegen den Bulbus gekehrt werden. Es hat dann oft ganz das Ansehen, als wären *neue* Haare auf der *Randfläche* des Lides hervorgesprossen. Viel häufiger resultirt ein solches Verhalten aus *Schrumpfungen der Tarsalbindehaut,* wie selbe aus hochgradigen chronischen Conjunctivalentzündungen, insbesondere aus dem diffusen und sulzigen Trachom, veralteten Katarrhen etc. hervorgehen. Der falsche Zweiwuchs ist in derlei Fällen *mit Abstumpfung der inneren Lefze* gepaart und je nach der mehr gleichmässigen oder ungleichmässigen Entartung der Bindehaut auf einzelne *Theile* des Lidrandes beschränkt, oder über die *ganze Länge* desselben verbreitet. Auch *narbige Schrumpfungen des Lidrandes* nach *ulcerativer Blepharitis ciliaris* haben bisweilen die Verziehung einzelner Wimpernbüschel im Gefolge.

2. Bei der *Trichiasis* im *engeren* Wortsinne ist die Einstülpung der Wimpern durch *deren Verkümmerung* und *Verbiegung* bedingt. Das pathogenetische Moment liegt in *Ernährungsstörungen des Haarbalges* und findet seine Quelle in lang andauernden oder tief greifenden Lidrandentzündungen.

Die meisten Autoren fassen den Begriff jedoch etwas *weiter* und zählen zur Trichiasis auch die *niedersten* Grade des *Entropiums,* d. i. Fälle, in welchen vermöge sehniger Entartung der *Tarsalbindehaut* oder narbiger Einziehungen des *Lidrandes* die innere Lefze theilweise oder ganz verstrichen worden ist und die *äussere Lefze* mit den darauf stehenden Wimpern sich dem Bulbus *genähert* hat oder mit ihm in *Berührung* gekommen ist.

Die eingestülpten Wimpern sind je nach den *Ursachen* des Leidens qualitativ bald völlig normal gebildet, bald den Wollhaaren ähnlich, dünn, farblos und gekrümmt. Bei der *Trichiasis* finden sich meistens *starke* Wimpern und *daneben* eine grosse Anzahl *feiner Wollhaare,* von welchen sehr häufig 2—4 und mehr aus *einem einzelnen* Haarbalge hervorsprossen und nach den verschiedensten Richtungen hin sich umbiegen.

Die nach einwärts gekehrten Haare erregen, indem sie gleich fremden Körpern auf die innerhalb der Lidspalte gelegenen Theile wirken, ein unerträgliches *Gefühl* von Kratzen, Stechen, Reiben im Auge und sind oft die Ursache eines mit hochgradiger Lichtscheu einhergehenden *heftigen Lidkrampfes*, durch welchen die Cilien noch weiter verkrümmt und oft auch die Lidränder wirklich nach einwärts gerollt werden. Durch die fortwährende mechanische Reizwirkung werden *entzündliche Zustände* in den oberflächlichen Theilen des Sehorganes angeregt und unterhalten. Es ist die, theilweise oft schon *entartete Bindehaut* stark geröthet, geschwellt, von Thränen und katarrhalischen Producten überschwemmt, die Conjunctiva *bulbi* häufig schon hypertrophirt; die *Cornea* bietet in der Regel alle Erscheinungen einer partiellen oder totalen *Keratitis pannosa* dar und ist nebenbei häufig mit *herpetischen* Efflorescenzen verschiedenen Alters, mit *Geschwüren* und *veralteten Trübungen* mannigfaltiger Art bestanden. Mitunter werden sogar die *inneren Bulbusorgane* in den entzündlichen Process verwickelt, es kann *der Bulbus als Ganzes* seine Functionstüchtigkeit einbüssen und selbst der *Atrophie* oder *Phthise* verfallen.

Behandlung. Die Hauptaufgabe geht natürlich dahin, den *anatomischen Grund* der Einwärtskehrung zu *beheben*. Insoferne dieser Indication *bei entwickelter* Distichiasis und Trichiasis aber kaum Genüge zu leisten ist, muss sich die Behandlung darauf beschränken: 1. die einwärts gekehrten Haare in dem Masse, als sie nachwachsen, *durch Ausziehen* zu entfernen, um einerseits den aus der *Reizwirkung* hervorgehenden Gefahren zu begegnen, anderseits aber, um eine endliche *Atrophie der Haarpapillen* herbeizuführen, oder 2. den einwärts gekehrten Haaren eine *normgemässere* und wenigstens *unschädliche Richtung* zu geben, oder endlich 3. durch *Vertilgung des Haarbodens* auf Kosten wichtiger Functionen Abhilfe zu schaffen.

1. *Das Ausziehen der Haare* wird am besten mittelst der *Cilienpincette* bewerkstelligt. Es soll das Haar immer *sammt der Zwiebel von der Papille selbst abgerissen* werden, weil dieses Gebilde durch wiederholte Verletzungen am ehesten zum Atrophiren gebracht werden kann. Zu diesem Behufe muss das Haar mit der Pincette *knapp* an der Mündung des Follikels gefasst und durch *langsamen* Zug, nicht ruckweise, ausgezogen werden. Es müssen immer *alle* nach einwärts gekehrten Haare entfernt werden. Auch muss man die Operation *so oft* wiederholen, als sich nachwachsende Härchen zeigen. *Jede* Versäumniss ist dabei vom Uebel. Es ist oft sehr schwer, die aus den Bälgen hervortretenden *feinen* Stümpfe zu erkennen. Am besten gelangt man zum Ziele, wenn man den Lidrand bei *schief einfallendem* guten Lichte Punkt für Punkt an der Pupille des hinterliegenden Auges vorbeizieht und mustert.

Bei *partieller* Distichiasis und Trichiasis lohnt dieses Verfahren noch am ersten der Mühe, indem wirklich bisweilen die Haarzwiebeln atrophiren und der Nachwuchs endlich aufhört. Bei *mehr ausgebreiteter* Trichiasis und Distichiasis darf man auf einen solchen Erfolg *niemals* hoffen. Nichts destoweniger wird das fragliche Verfahren bei sehr messerscheuen Individuen und als *provisorische* Massregel mit Nutzen auch *bei totalem Zweiwuchs* und bei *totaler Einstülpung* der lidrandständigen Haare in Anwendung gebracht. Nach wochen- oder monatlangem fleissigen Ausziehen beginnen die Haare sparsamer und langsamer zu wachsen und werden wohl auch dünner. Während man im Beginne täglich oder jeden zweiten Tag Haare zu extrahiren gezwungen war, genügt es nunmehr, in Zwischenpausen von 1—2 Wochen die einzelnen nachgewachsenen Stümpfe zu entfernen, und am Ende

kann *der Kranke* bei gutem Gesichte die Extraction, wenn es Noth thut, *selbst* vornehmen.

In neuester Zeit wird auf Grundlage einiger gelungener Versuche der Vorschlag gemacht, nach einwärts gekehrte Wimpern unbeschadet der äusseren Form des Lidrandes dadurch zu beseitigen, dass man *deren Bälge durch einen subcutan eingeführten Faden zur Vereiterung bringt.* Es soll sich diese Methode sowohl bei *partieller* als *totaler* Distichiasis und Trichiasis bewährt haben. Um den Zweck möglichst sicher zu erreichen, wird eine Hornplatte unter das betreffende Lid geschoben, hierauf eine eingefädelte krumme Nadel an der Grenze der falschstehenden Haare von der Lidrandfläche aus in die Dicke des Augendeckels eingestochen, an der Vorderfläche des Knorpels in *verticaler* Richtung fortgestossen und sodann $1^1/_2$ — 2‴ von der äusseren Lefze entfernt durch die äussere Decke herausgeleitet. Ist dies geschehen, so wird die Nadel durch die Hautwunde wieder eingeführt und hart am Knorpel *parallel dem äusseren Lidrande* fortgeschoben, um im Bereiche *normaler* Cilien nochmals ausgestochen zu werden. Nachdem nun die Nadel abermals durch die äussere Hautwunde eingesenkt worden ist, wird selbe unter dem Muskel in *verticaler* Richtung gegen die Lidrandfläche hin gelenkt und in dieser selbst herausgeführt. Der Faden umschreibt solchermassen drei Seiten eines *Parallelogrammes*, dessen vierte Seite von der äusseren Lidlefze gebildet wird und welches alle falsch stehenden Cilien sammt ihren Bälgen in sich schliesst. Die Enden der Fäden sollen hierauf mit Heftpflaster an der Stirne oder Wange befestigt und ein Druckverband angelegt werden. Nach Ablauf einiger Tage kann der Faden entfernt und nach einem weiteren Termine auch der Druckverband beseitigt werden. (*Herzenstein*).

2. Um den einwärts gekehrten Haaren unter Schonung ihres Fortbestandes eine *bessere Richtung* zu geben, hat man eine ganze Reihe verschiedenartiger Operationen erfunden, welche jedoch alle ihrem Zwecke nur *unvollkommen* entsprechen, oder durch *minder* eingreifende Methoden mit *gleichem* oder *besserem* Erfolge ersetzt werden können.

Ganz *unzuverlässlich* ist das *Ausschneiden kleiner querovaler Hautstückchen* in unmittelbarer Nähe einzelner eingestülpter Wimpern oder Cilienbüscheln (*Desmarres*). Der Zug, welchen die sich zusammenziehende *Narbe* ausübt, ist im Ganzen zu klein und wirkt überdies *hauptsächlich* auf die gegen den Orbitalrand gelegenen Theile der Liddecke, da diese der Unterlage viel lockerer anhaften, als das Integument des *freien* Lidrandes.

Sicherer fährt man jedenfalls mit den gegen das *Entropium* gebräuchlichen Operationsmethoden (*Pagenstecher*). Einen *vollen* oder doch *befriedigenden* Erfolg haben diese Verfahrungsweisen jedoch nur, wo es sich vorzugsweise um Bekämpfung *krampfhafter Muskelthätigkeit* handelt. Wo die Wimpern wegen Abschleifung der inneren Lidlefze oder wegen starker Dehnung der Lidrandfläche von Seite schrumpfender Bindehautnarben nach einwärts gekehrt, oder wo sie selbst sehr verkrümmt und nach allen Richtungen sparrig aus einander gewichen sind: dort genügt es nicht, wie beim Entropium, dem Lide seine *normale* Stellung zum Bulbus wiederzugeben, der freie Rand muss wirklich und nach Massgabe des Bedarfes oft recht stark *ectropionirt* werden, was sehr bedeutende Unzukömmlichkeiten in sich schliesst. Zudem wirken diese Operationen sehr wenig auf die Stellung der *winkelständigen* Wimpern; die Trichiasis und Distichiasis *bevorzugen* aber gerade die Nachbarschaft der beiden Canthi.

Eines grossen Rufes erfreut sich eine Art *Transplantation der äusseren Lidlefze und des unter ihr gelegenen Haarbodens (Jaesche, Arlt).*

Es wird diese Operation wegen ihrer grossen Schmerzhaftigkeit und längeren Dauer am besten in der Narkose des Kranken ausgeführt. Ein Gehilfe, welcher zugleich den Kopf fixirt, schiebt eine Hornplatte unter den betreffenden Augendeckel, hebt ihn weit vom Bulbus ab und zieht den Lidrand durch Spannung der äusseren Liddecke empor, damit er von der Platte etwas abstehe und für das Messer leicht zugänglich sei. Nun wird die *Randzone* des Augendeckels *von der Randfläche aus* mittelst eines feinen Scalpells (Fig. 54) unter Schonung der Thränenwärzchen auf 2‴ Tiefe *in zwei Platten gespalten*, deren *hintere* die Bindehaut mit dem Knorpel und den Ausführungsgängen der Tarsaldrüsen, die *vordere* aber die

übrigen Schichten *mit sämmtlichen Haarbälgen* in sich fasst. Der Schnitt muss daher *hart* an der Oberfläche des *Knorpels* geführt werden. Hierauf wird *ein zweiter* Schnitt, $1^1/_2$—2‴ *oberhalb* und *parallel der äusseren Lefze*, durch die ganze Dicke der *vorderen* Platte *bis auf den Knorpel* geführt und zwar so, dass die beiden *Wundwinkel* innen und aussen *über* die Enden des ersten Schnittes *hinüber* reichen. Es wird jene Platte dadurch in eine Art *Brücke* umgewandelt, an deren hinterer Fläche die Haarbälge haften und welche nur mittelst ihrer beiden *Enden* an dem Lide festhängt. Ist dieses geschehen, so wird von dem einen Ende des zweiten Schnittes *ein dritter* im *Bogen* so durch die *äussere* Lidhaut zu dem anderen Ende geführt, dass ein *halbmondförmiger Hautlappen* umschrieben wird, welcher mit der Pinzette zu fassen und unter thunlichster Schonung des Kreismuskels *abzupräpariren* ist. Es muss dieser Lappen, dessen Grenzen in (Fig. 55) angedeutet sind, um so grösser sein und namentlich einen um so grösseren *verticalen* Durchmesser haben, je stärker die Einwärtswendung der Haare und je schlaffer und faltiger die Haut ist, ein *je stärkerer Zug* also auf die Brücke ausgeübt werden soll. Hierauf ist die *halbmondförmige Wundfläche* zu schliessen, indem der *concave* Rand derselben mit dem *wagrechten* durch 2—3 Hefte vereiniget wird. Unter dem Zuge dieser Hefte richten sich die in der Brücke enthaltenen Haare in die *horizontale* Stellung oder gar gegen den Orbitalrand hin. Die *Nachbehandlung* ist jene anderer Wunden. Am dritten Tage sind die Hefte zu entfernen.

Fig. 54.

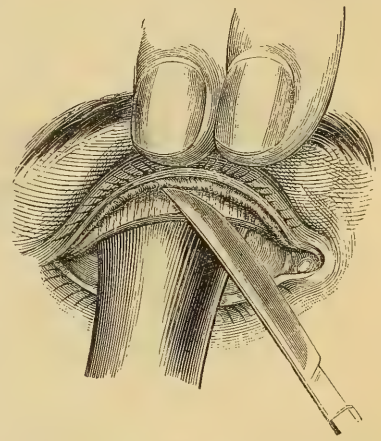

Einen ganz ähnlichen Effect kann man dadurch erzielen, dass man nach der Spaltung des Lidrandes *statt* der Ausschneidung eines halbmondförmigen Hautstückes eine nach Bedarf *grosse horizontale Hautfalte* mit dem unterlagernden Muskeltheile durch eine Krückenzange fixirt, nun mittelst krummen Heftnadeln in verticaler Richtung 2—3 gewichste starke Fäden hindurch führt, die einzelnen Fäden zusammenschnürt und *liegen lässt*, bis sie durch Eiterung ausgestossen werden (S. 480).

Fig. 55.

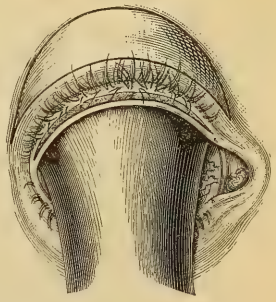

Es hat eine solche Transplantation des Haarbodens einen gefährlichen Feind an der Entzündung, welche gerne mit ziemlicher Intensität auftritt und nicht selten den *mittleren* Theil oder die *ganze schmale Hautbrücke* durch *Eiterung* oder gar *durch Brand* zerstört. Auch ist sie *ganz unbrauchbar*, wenn, was oft der Fall ist, *innerhalb der Lidwinkel* Haare nach einwärts wachsen, denn auf *deren* Richtung hat das oben beschriebene Verfahren nur *sehr geringen*, wenn überhaupt einen Einfluss.

Man fängt auch bereits an, diese schon früher scharf betonten Uebelstände und die Nothwendigkeit einer durchgreifenden Modification der Methode einzusehen. Demgemäss wird neuerer Zeit empfohlen, mit *zwei verticalen* Schnitten (Fig. 56) zu beginnen, welche durch die äussere Haut und den Kreismuskel dringen, die zu transplantirende Partie der Liddecke seitlich begrenzen, bei *totaler* Distichiasis und Trichiasis also hart an der äusseren Commissur und ausserhalb des Thränenpunktes münden. Hierauf soll das Lid wie bei dem vorerwähnten Verfahren durch den *Inter-*

marginalschnitt gespalten werden. Um nun auf den abgetrennten Lidrand einen *kräftigen Zug* auszuüben und so den Haarboden von der inneren Lefze genügend zu entfernen, soll ein *querovales* Stück aus der äusseren Lidhaut *ausgeschnitten* oder durch mehrere Knopfnähte *umschnürt* und zur narbigen Verwachsung gebracht werden (*Graefe*).

Fig. 56.

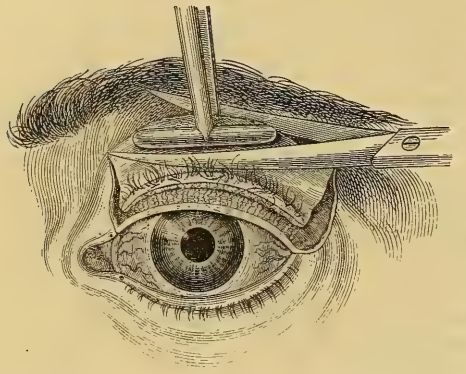

Es hat die Transplantation selbstverständlich nur einen *Sinn*, wenn der *allergrösste* Theil der Wimpern in einem Zustande ist, welcher bei *richtiger* Stellung derselben einen *wirksamen* Schutz für das Auge und eine Zierde für das Antlitz gewärtigen lässt. Im Ganzen eignet sie sich mehr für das *obere* als für das untere Lid, da bei *letzterem* auf eine Schonung der ohnehin nur *spärlichen* Wimpern kein grosses Gewicht zu legen ist und die *Abtragung* des Haarbodens weitaus mehr *Sicherheit* gewährt.

Verbürgt ist der Erfolg in der That *weder* bei der einen *noch* bei der anderen Transplantationsmethode, auch wenn diese mit grösster Sachkenntniss und Sorgfalt durchgeführt wird. In scheinbar ganz gelungenen Fällen zieht sich die äussere Lefze unter fortschreitender Schrumpfung der Narbe öfters nach Wochen und Monaten wieder randwärts, die Haare gerathen theilweise abermals in eine falsche Richtung und reizen den Bulbus. Besonders bei progressiver sehniger *Entartung der Bindehaut* ist ein solcher misslicher Ausgang *oft* zu beklagen. Dazu kömmt, dass in nicht wenigen Fällen es fast unmöglich ist, durch den Intermarginalschnitt *sämmtliche* Cilienbälge *vom Tarsus abzutrennen* und mit dem Hautlappen zu dislociren, indem dieselben unmittelbar *am* Knorpel oder gar *in dessen oberflächlichsten Schichten* wurzeln. Selbst die aufmerksamste Durchmusterung der Knorpelfläche lässt diese Follikel während der Operation nicht leicht wahrnehmen, vornehmlich wenn die Wimpern nicht sehr dunkel gefärbt sind. Bleibt aber auch nur die *Haarpapille* stehen, so wachsen die Cilien wieder nach. Zum Unglücke treten dieselben nach Verschiebung der äusseren Lidlefze nicht immer durch den alten Kanal hervor, sondern bohren sich *laut directen Erfahrungen* oft schräg und unter Krümmungen durch die frische Narbenmasse und erscheinen endlich an der *intermarginalen* Schnittgrenze, die Recidive ist fertig.

Der letzterwähnte Uebelstand lässt sich selbstverständlich *nicht* verhüthen durch verticale Vergrösserung der auszuschneidenden oder abzuschnürenden Hautfalte, also durch *verstärkte* Dislocation der äusseren Lidlefze. Eben so wenig bietet eine *Wiederholung* der Operation volle Garantie. Thatsächlich kommen genug Fälle vor, wo in Folge übermässiger oder wiederholter Verkürzung der äusseren Liddecke die Augendeckel den Lidschluss nicht mehr gestatten, wo die Spalte also selbst während des Schlafes linienweit offen steht und wo trotzdem einzelne oder viele Haarbüschel an den Bulbus streifen.

3. *Die Abtragung des Haarbodens* ist jedenfalls die *verlässlichste* Methode, auch einfacher und leichter durchzuführen, was dort, wo *alle*

vier Lidränder die Operation fordern, schwer ins Gewicht fällt. Der *Hauptvorwurf,* welcher sich wider sie zu Gunsten der Transplantation machen lässt, ist, dass das Auge eines natürlichen Schmuckes und Schutzmittels beraubt wird. Allein die *Entstellung* ist bei *Verlust* des Haarbodens kaum grösser, als bei Steifheit und Faltenlosigkeit des Lides, wie selbe sich nothwendig ergibt, wenn behufs starker Dislocation der äusseren Lefze ein *umfangreiches* Stück des Integumentes ausgeschnitten oder abgeschnürt und der unterlagernde Theil des Kreismuskels von Narbengewebe in seiner Function beeirrt wird. Aber auch mit dem *Schutze* des Auges ist es unter solchen Umständen nicht weit her, da recht oft der Lidschluss sehr erschwert oder gar unmöglich gemacht werden muss, wenn der auf den Haarboden wirkende Zug für den Zweck ausreichen soll. Uebrigens ist wohl zu erwägen, dass bei *partieller* Trichiasis und Distichiasis, wo die Qualität und regelmässige Anordnung der *grösseren Mehrzahl* der Wimpern deren *Erhaltung* wünschenswerth erscheinen lässt, die *Abtragung* auf den Boden der eingestülpten Haarbüschel *strenge begrenzt* werden kann, während eine *Transplantation* unter *allen* Verhältnissen auf den *grössten* Theil oder den *ganzen* Lidrand ausgedehnt werden muss, soll die Operation etwas leisten.

a. Behufs *partieller Abtragung des Haarbodens* ist vorerst eine Hornplatte unter das Lid zu schieben, dieses vom Bulbus weg nach vorne zu spannen und dann von der *Randfläche* aus zu *spalten* (Fig. 57). Es geschieht dies am besten mittelst eines breiten *Lanzenmessers*, welches hinter dem falsch gerichteten Haarbüschel nahe der *inneren* Lefze zwischen die Knorpelvorderfläche und die Wimpernbälge auf 2—3‴ Tiefe eingestossen wird. Ist die Lanze nicht breit genug, um der Wunde *stichweise* die nöthige Ausdehnung zu geben, so muss der Spalt nachträglich mit einem *Scalpelle* auf das gehörige Mass gebracht werden. Nun wird durch zwei senkrecht auf die Lidfläche geführte Schnitte *A* ein 2—3‴ hoher, *spitzbogenförmiger Zwickel*, welcher die betreffenden Follikel in sich fasst, aus der vorderen Platte des gespaltenen Lidtheiles *ausgeschnitten.* Man benutzt dazu ein Scalpell oder besser eine feine nach der Fläche gekrümmte *Schere,* von welcher das eine Blatt in die Lidrandwunde eingebracht wird.

Fig. 57.

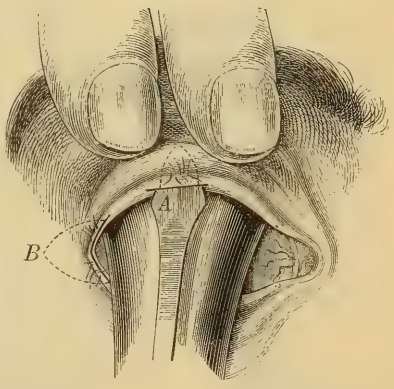

Im Falle das Haarbüschel seinen Sitz im *inneren* oder *äusseren Lidspaltwinkel* und den *unmittelbar* daran grenzenden Theilen des Lidrandes hat, wird der Einstich mit dem Lanzenmesser besser *ohne* vorläufige Einführung der Hornplatte bei *weit geöffneter* Lidspalte gemacht und die Wunde nöthigen Falles mit einem Scalpelle in der Fläche der Lider erweitert, hierauf nach oben und unten der *Begrenzungsschnitt* (Fig. 57 *B*) ausgeführt und der so umschriebene spiessförmige *Lappen* mit der Schere vollends *abgelöst.* Die Wundfläche wird dann ausserhalb der Commissur durch 1—2 Knopfnähte oder Karlsbader Nadeln geschlossen.

Es genügt jedoch eine solche Wundform dem Zwecke nur, wenn der abzutragende Theil des Haarbodens *beiderseits* auf einige Entfernung von

ganz kahlen Randportionen begrenzt ist, entspricht also vornehmlich als *Nachhilfe* bei unvollkommen gelungenen *totalen* Abtragungen. Wenn den ausgeschnittenen Zwickel *cilienbestandene* Partien des Lidrandes besäumen, so kömmt es fast *immer* zur Recidive, indem die nächststehenden Haare von der schrumpfenden Narbe stets wieder nach einwärts gezogen werden.

Fig. 58.

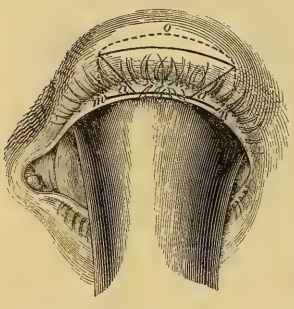

Um dies zu verhindern, muss mit der *Ausschneidung* des Zwickels eine Art *Transplantation der Nachbartheile der äusseren Lidlefze* verknüpft werden. Behufs dessen ist der *Intermarginalschnitt beiderseits* $1^1/_2$—2‴ *über* den Boden der eingestülpten Haare *hinaus* zu verlängern und dem auszuschneidenden *Lappen* je nach der Oertlichkeit und Ausdehnung der partiellen Trichiasis oder Distichiasis eine verschiedene Form zu geben.

Betrifft der Zweiwuchs oder die Einstülpung der Wimpern einen *von den Canthis entfernteren* Theil des Lidrandes, so haben die senkrecht auf die Lidfläche zu führenden *Begrenzungsschnitte* ein *abgestutztes Dreieck* von 2—3‴ Höhe zu beschreiben, welches seine Basis vom Lidrande *abwendet* (Fig. 58). Die beiden durch den *Intermarginalschnitt m n o* von der Unterlage abgetrennten convergirenden Zipfel *a* sind hierauf je durch ein *blutiges* Heft, am besten mit feiner Seide oder dünner Fischschnur (Fil de Florence), *nahe den Grundwinkeln* des Dreiecks an dessen Basis zu fixiren und dabei etwas zu *drehen*, so dass ihr cilientragender Rand eine mehr *senkrechte* Richtung nach auf- oder beziehungsweise nach abwärts erhält.

Fig. 59.

Fordert der *Schenkel einer Commissur* die Operation, so ist der eine *Begrenzungsschnitt horizontal* in der Verlängerung der Lidspalte bis in die Intermarginalwunde m n o zu führen, der andere aber von der Grenze der falsch gerichteten Haare *schräg auf-* und beziehungsweise *abwärts* durch den Lidrand zu legen und dann sind die Enden beider durch einen *Bogenschnitt* mit einander zu verbinden (Fig. 59). Der Zwickel *a* wird hierauf nach Entfernung des Lappens an den Rand der Bogenwunde geheftet.

Fig. 60.

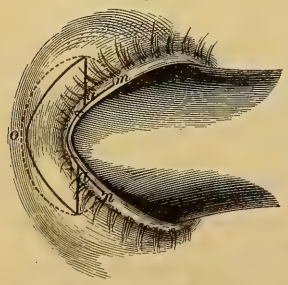

Finden sich eingestülpte Haare an *beiden Schenkeln einer Commissur*, so fällt der horizontale Schnitt aus, die beiden *Begrenzungsschnitte* (Fig. 60) steigen schräg nach auf- und beziehungsweise nach abwärts und sind durch einen parabolischen *Bogenschnitt* mit einander zu vereinigen, an dessen Fusstheile die Zwickel *a* der äusseren Lefze befestigt werden. Wenn nöthig, ist sodann die *spiessförmige* Wunde durch 1—2 Knopfnähte zu schliessen.

Die *Verheilung* ist in der Regel binnen 2—3 Tagen vollendet. Die *Narbe* ist stets fast unmerklich und ihre Grenze wird nur durch eine leichte Ausbiegung der Wimpernzone angedeutet, welche nicht entstellt. Es sind dermalen genug solcher Operationen durchgeführt worden, um über ihren Werth aburtheilen und selbe auf Grund gewonnener Erfahrungen mit Beruhigung empfehlen zu können.

b. Die *gänzliche Abtragung des Haarbodens* (*Fried. Jaeger*, *Flarer*) kömmt in Betreff der dabei nothwendigen Handgriffe theilweise mit der *Transplantation* (2) überein. Der Hauptunterschied besteht darin, dass die in ganz ähnlicher Weise gebildete *Brücke gänzlich entfernt* und *nicht* geschont wird. Nachdem nämlich eine Hornplatte unter das betreffende Lid eingeführt und dessen Randfläche für das Messer leicht zugänglich gemacht worden ist, *spaltet* der Operateur *die Randzone* des Augendeckels mittelst eines hart an der Knorpelvorderfläche geführten, bei 2‴ tiefen Schnittes in 2 Platten, deren vordere sämmtliche Haarbälge in sich fassen soll (Fig. 54, S. 471). Man thut dabei wohl, die Operation *von der Commissur aus zu beginnen*, indem man ein breites *Lanzenmesser* in die *Randfläche* derselben einstösst und dann den Intermarginalschnitt mit dem Scalpelle längs der inneren Lefze vollendet. Hierauf wird die äussere Liddecke in der Verlängerung der Lidspalte durch einen 2—3‴ langen *horizontalen* Schnitt bis auf die Fascie durchtrennt und dann die *Umschneidung des Haarbodens* vorgenommen. Der betreffende Hautschnitt hat bei *linksseitigem* Operationsfelde von dem freien Lidrande in der Gegend des Thränenwärzchens nach aufwärts zu steigen, über den Haarbälgen parallel der äusseren Lefze fortzulaufen und jenseits der Commissur in 2‴ Entfernung davon in den *horizontalen* Schnitt unter einem spitzen Winkel einzumünden. Am rechten Auge ist der Schnitt leichter in *entgegengesetzter Richtung* (Fig. 61) zu führen.

Fig. 61.

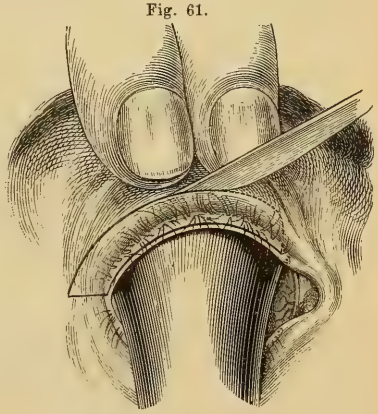

Ist solchermassen *die Brücke umschrieben*, so muss selbe, falls sie noch an einzelnen Stellen haftet, mit der Pincette gefasst und mittelst der Schere oder dem Messer *lospräparirt* werden. Zeigen sich dann *im Bereiche der Wundfläche* noch einige *Bälge* mit den darin festhaftenden und durch ihre dunkle Färbung stark hervorstechenden Haarstumpfen, so müssen dieselben *mit der Schere* sorgfältigst vom Knorpel *losgeschnitten* werden. Ein besonderer Verband ist nicht nothwendig. Innerhalb weniger Tage ist die Wunde, meistens ohne Eiterung, völlig geheilt und die sich zusammenziehende Narbe vereinigt bald die äussere Haut mit der Mucosa.

Kommen im weiteren Verlaufe einzelne Haare wieder zum Vorschein, so müssen dieselben nach der oben erwähnten Weise *abgestochen* werden.

Es hat die *totale* Abtragung des Haarbodens bei aller Vortrefflichkeit ihrer Leistungen gleich anderen Amputationen zweifelsohne nicht zu unterschätzende *Nachtheile*. Abgesehen von dem Verluste eines natürlichen

Schutzmittels der Augen bedingt dieselbe, vornehmlich wenn sie am *unteren* Lide ausgeführt wird, eine sehr missliche Störung der *Thränenleitung*, da die *beölte* Lidrandfläche verloren geht. Es schwimmt das Auge daher gerne in Thränen und diese pflegen bei jeder, selbst der kleinsten, Reizeinwirkung *überzufliessen*. Nicht selten *obliteriren*, trotz aller Vorsicht bei der Operation, *die Ausführungsgänge der Tarsaldrüsen* in dem schrumpfenden Narbengefüge. Späterhin *atrophirt* öfters sogar *der Knorpel* und *contrahirt* sich auf einen kleinen dicken Wulst, in dessen Innerem sich sehr gerne *Hagelkörner*, wohl auch *Cysten* entwickeln. Endlich schlägt sich nicht immer die *Mucosa* unter der Zusammenziehung der Narbe *nach aussen* um und rundet so den Lidrand ab; in einzelnen Fällen wird vielmehr *die Narbe stark nach innen gezerrt* und kömmt mit dem Bulbus wohl gar in Berührung. Insoferne diese Narbe meistens ziemlich unregelmässig und rauh ist, wird dadurch der Bulbus bisweilen gereizt und möglicher Weise wohl auch geschädigt. Immerhin sind diese Nachtheile weit geringer als jene einer misslungenen *Transplantation*, oder jene einer Verkürzung der Lider wegen übermässigem Substanzverluste der äusseren Liddecke als Folge *wiederholter* Transplantationsversuche.

Alle die der Abtragung des Haarbodens anklebenden Nachtheile machen sich im gesteigerten Masse und sicher geltend, wenn, wie dieses früher üblich war, *der Lidrand seiner ganzen Dicke nach, sammt der betreffenden Zone des Knorpels, abgetragen wird* (*Bartisch*). Ueberdies resultirt dann sehr gewöhnlich eine *Verkürzung des Lides* und eine davon abhängige Unmöglichkeit, die Lidspalte völlig zu schliessen. Das in Rede stehende Verfahren ist demnach *verwerflich*, um so mehr als es auch ganz *entbehrlich* ist.

4. Wo *ein oder das andere einzelne Wimperhaar* durch falsche Stellung den Augapfel gefährdet, kann man versuchen, den betreffenden *Haarbalg* einfach *auszubrennen* oder *auszuätzen*. Es wird zu diesem Behufe ein Lanzenmesser oder besser eine breite gerade myrthenförmige Staarnadel dem Haarschafte entlang in die Dicke des Lides eingestochen und sodann eine mit im Zerfliessen begriffenem Kali causticum bestrichene Silbersonde, oder ein auf galvanocaustischem Wege zu erhitzender Draht *in die Wunde geschoben*. Bisweilen ist der Erfolg ein ganz ausgezeichneter und dauernder. Das Haar blos auszuziehen und den Glühdraht durch die Follikelöffnung einzuführen ist weniger anzurathen, weil schwieriger und minder verlässlich (*Mackenzie*).

Quellen: *O. Becker*, Wien. med. Jahrb. 1866. 4. S. 80. — *Stellwag*, Ophth. II. S. 912, 914. — *Mackenzie*, Traité d. mal. d. yeux. trad. p. Warlomont et Testelin. I. Paris. 1856. S. 142, 297, 300, 302. — *Desmarres*, Traité d. mal. d. yeux. Paris. 1847. S. 85, 87. — *Vidal*, nach Desmarres l. c. S. 86. — *Himly*, Krankheiten und Missbildungen. I. Berlin. 1843. S. 140, 146. — *Arlt*, Die Krankheiten des Auges. I. Prag. 1851. S. 128, 144, 146. — *Jäsche*, Med. Zeitung Russlands. 1844. Nr. 9. *Pagenstecher* und *Sämisch*, kl. Beobachtungen. I. Wiesbaden. 1860. S. 6. — *Graefe*, A. f. O. X. 2. S. 225. — *Herzenstein* ibid. XII. 1. S. 76. — *Secondi*, Clinica di Genova. Riassunto. Torino. 1865. S. 125. — *Bartisch*, *Fr. Jaeger*, *Flarer* nach Arlt l. c. S. 144.

4. Das Entropium.

Pathologie und Krankheitsbild. Das Entropium ist in einzelnen seltenen Fällen ein *partielles*, insoferne nämlich nur die *der äusseren Commissur nahen* Portionen des *einen* oder *beider* Lidränder sich *nach einwärts* gewendet haben. Weitaus in der Mehrzahl der Fälle ist die Einstülpung eine *vollständige*, es erscheint der Rand des *einen* oder *beider* Lider seiner *ganzen Länge nach* einwärts gekehrt, oder gar der Augendeckel selber nach innen

umgeschlagen. Meistens betrifft das Entropium nur das *untere* Lid eines oder beider Augen, oder ist daselbst wenigstens in *höherem Grade* entwickelt, als am oberen Lide.

Man kann *mehrere Grade* der Einstülpung unterscheiden. Der *erste* ist eigentlich nur eine Einwärtskehrung *der äusseren Lidlefze* und beruht auf *Verstreichung und Retraction der inneren Lefze*, ein Zustand, welchen man gewöhnlich noch in der Bedeutung einer *Trichiasis* auffasst. Der *zweite* Grad lässt sich als *Einstülpung des Lidrandes* bezeichnen. Es ist nämlich der letztere *seiner ganzen Dicke* nach gegen den freien Rand des Tarsus umgebogen, so dass die äusserste Randzone der *Liddecke* mit dem *Bulbus* in Berührung kömmt. Der *dritte* Grad ist eine *Einstülpung des Lides als solchen*, der *Knorpel* selbst ist umgeschlagen, der betreffende *Augendeckel* bildet eine Duplicatur und berührt mit einem grösseren Theile seiner *äusseren Haut* den Bulbus. Im *höchsten* Grade endlich erscheint das *Lid* förmlich *eingerollt*, indem der Rand des umgeschlagenen Deckels eine *zweite* Drehung erlitten hat, vermöge welcher seine *Randfläche* in die *ursprüngliche* Richtung und die *äussere Lefze* mit der *Tarsalbindehaut* in Berührung gekommen ist.

Das Entropium ist gleich der Trichiasis und aus demselben Grunde eine *Quelle sehr heftiger Reizzustände* und förmlicher *Entzündungen* (S. 469), besonders in den *ersten Zeiten* seines Bestandes. Später *gewöhnt* sich gleichsam das Auge an die Reizwirkung des eingestülpten Lides, die Entzündung geht zurück und tritt nur *zeitweise* wieder hervor. Während solcher *Exacerbationen* wird das *Entropium* nicht selten vorübergehend oder dauernd *gesteigert*. Am Ende *obsolescirt* die hypertrophirte Bindehaut, *verkürzt* sich mehr und mehr, der *Knorpel* beginnt zu *schrumpfen* und in seiner Verkrümmung zu *erstarren*, das Entropium wird im wahren Sinne *ständig*.

Ursachen. *Wahre Einstülpungen der Lider* sind in *letzter* Instanz immer auf die Wirkung des *Musculus orbicularis palpebrarum* zu beziehen. *Abschleifungen* und *Einziehungen der inneren Lidlefze*, so wie *Abrundungen* und *narbige Verbildungen des Lidrandes* als Ganzen, wie selbe als Ausgänge der Blepharitis ciliaris und hypertrophirender Bindehautentzündungen ziemlich häufig vorkommen, können dabei allerdings *wesentlich mitwirken*. Sie sind jedoch nur als *disponirende* Momente zu betrachten, welche eben so gut *fehlen* können. In der That reichen *Krämpfe des genannten Muskels an und für sich* hin, um Entropien bei vollkommen *normaler* Gestaltung der Lider und ihrer Ränder zu erzeugen und *ständig* zu machen *(Entropium spasticum)*; daher denn auch *alles*, was derlei *Krämpfe anzuregen* und besonders auch durch einige Zeit zu *unterhalten* vermag, möglicher Weise zum pathogenetischen Momente eines Entropium werden kann. Obenan stehen in dieser Beziehung *gewisse Ophthalmien*, namentlich *Keratitis*, da diese häufiger als andere Augenentzündungen mit *sehr bedeutender* Lichtscheu und heftigen Lidkrämpfen einhergeht.

Der *Hauptmotor* der spastischen Einwärtskehrung der Lidränder ist die *Thränenkammpartie* des Kreismuskels und von dieser vornehmlich jene Faserbündel, welche als *Musculus subtarsalis* beschrieben werden. Es streichen diese Faserbündel, nämlich (S. 434) in der Dicke der beiden *Lidränder*, der *inneren Lidlefze* näher, bis gegen die *äussere Commissur* und gehen auf diesem Wege *zahlreiche* Verbindungen mit der *äusseren Decke* der Lidränder ein. Zieht sich der Thränenmuskel zusammen, so werden *sämmtliche* Ansatzpunkte des Musculus subtarsalis, also vornehmlich die *innere Lefze*, gegen den inneren Canthus und mittelbar gegen die

Crista lacrymalis verschoben. Gleichzeitig wird, weil der *Muskel als Ganzes* in einem grossen *Bogen* über die *grösste* Convexität des Bulbus gespannt ist, die innere Lefze gegen die Oberfläche des Bulbus *gedrückt* und ihr das Streben mitgetheilt, sich in *verticaler* Richtung zu verschieben, um so den Bogen zu *verkürzen*. Es nähern sich in Folge dessen die *äusseren* Lidlefzen der Bulbusoberfläche und daher treffen die Lidränder nicht mehr mit den *Flächen* auf einander, sondern diese stellen sich zu einander in einem *nach hinten offenen Winkel*.

Man kann diese Wirkung öfters sehr deutlich nachweisen, wenn in Folge hypertrophirender Entzündungen der Bindehaut und des *Knorpels* dieser aufgelockert, weicher und nachgiebig geworden ist. Man braucht dann nur die Lidspalte gewaltsam geöffnet zu halten und etwas nach aussen zu verziehen. Versucht nun der Kranke, das Auge zu schliessen, so geht die Verschiebung der einzelnen Theile des Lidrandes bisweilen so weit, dass der letztere sich förmlich *umrollt*. Die ganze Bewegung macht dabei den Eindruck, als würde der Lidrand in einer sehr weiten Spirale um den freien Rand des Lidknorpels nach innen und hinten *gedreht*.

Sind durch den *krampfhaft* afficirten Musc. subtarsalis die Lidrandflächen einmal nach *innen gekehrt*, so thut die *Hauptmasse des Kreismuskels* leicht das übrige, um die *Einstülpung zu vervollständigen*. Es beschreiben deren Faserbündel nämlich eine *doppelte* Curve, einmal in *senkrechter* Richtung, das andere Mal in *wagrechter*, von vorne nach hinten, und üben bei ihren Contractionen, indem sie sich aus dem Bogen in dessen Sehne zu verkürzen suchen, einen *Druck* auf die in ihrer Concavität gelegenen Theile aus. Dieser Druck wirkt in der einen und in der anderen Richtung je nach Massgabe der *respectiven Krümmung* der Fleischbündel. Die *innersten* Faserlagen ziehen bei *geschlossener Lidspalte* fast *horizontal* über die grösste Convexität. Ihre Wirkung in *verticaler* Richtung ist dann also fast *Null*, während sie in *horizontaler* Richtung das *Maximum* erreicht und ganz geeignet ist, die *äussere Lidlefze* um ein *weiteres* dem Bulbus zu nähern, in gewisser Beziehung also die Wirkung des M. subtarsalis zu *verstärken*. Ist aber die äussere Lefze dem Bulbus stark genähert, so bildet der *gesammte* Lidtheil des Kreismuskels *nicht mehr eine einzige* Wölbung, sondern die obere und die untere *Hälfte je eine für sich*, und diese beiden Wölbungen stossen an der Lidspalte unter einem nach hinten sehenden *Winkel* auf einander. Dieser Winkel wird dann noch *weiters verkleinert* durch die Wirkung der *ferner stehenden* Faserbündel des Kreismuskels, da diese die *Lidränder* mit um so grösserer Kraft *zusammenpressen*, je stärker ihre Krümmung in *verticaler* Richtung ist. Es wirken also der M. subtarsalis und *sämmtliche* Faserbündel des Lidtheiles des Kreismuskels zusammen, um die Lidränder zum *Ausweichen nach hinten* zu bestimmen und es kömmt nur auf die *Kraft* an, mit welcher sich die Muskeln contrahiren, ob ein Entropium zu Stande kommt, oder nicht. Ist dann der Lidrand einmal *eingestülpt*, so ist die Stellung der beiden Hälften des Kreismuskels der *ferneren Steigerung* des Entropium um so günstiger, und hat sich einmal das Lid wirklich *umgeschlagen*, so genügt schon die Wirkung des *mechanisch* gezerrten M. subtarsalis, um die Einstülpung zur *Umrollung* zu gestalten.

Es erklärt sich nach allem dem, warum *Abschleifungen der inneren Lidlefze* so wie *Abrundungen der Lidränder* das Entropium sehr *begünstigen*. Sie erleichtern eben das Ausweichen nach hinten und machen überdies durch Annäherung der äusseren Lefze an den Bulbus einen *Theil* der zur Entropionirung erforderlichen *Muskelwirkung überflüssig*. Es ist weiters auch klar, dass *starke Schwellungen der Conjunctiva* der Einstülpung der Lider förderlich sind. Sie drängen nämlich die Lidränder etwas vom Bulbus ab, sind aber nicht resistent genug, um dem Ausweichen derselben nach hinten ein bedeutendes Hinderniss zu setzen. Dazu kömmt dann noch, dass solche Schwellungen in der Regel besonders stark im *Uebergangstheil* der Bindehaut hervortreten, dass sie daher die *Flächen* der beiden Lider gewöhnlich *weit mehr* nach vorne drängen, als die *straffer* gespannten *Lidränder* und dass sie sonach schon von vorneherein den *Winkel* sehr verkleinern, unter welchem die beiden Hälften des Kreismuskels auf einander wirken.

Selbstverständlich hat auf das schwierigere oder leichtere Zustandekommen eines Entropium auch die *Resistenz des Knorpels* einen sehr gewichtigen Einfluss. Je *geringer* diese, um so leichter kömmt es zur wahren Einstülpung. Daher findet man das Entropium auch viel häufiger am

unteren Lide, als am oberen; es entwickelt sich mit *Vorliebe* im Verlaufe von Ophthalmien, welche mit starker Lockerung und Schwellung des *Knorpels* einhergehen und kommt ganz unverhältnissmässig häufig *bei Greisen* mit welker schlaffer Haut vor. Bei letzteren genügen bisweilen schon *ganz geringfügige* Lidkrämpfe, um das untere Lid zu entropioniren, ein Umstand, welcher sich mitunter in der misslichsten Weise geltend macht nach Staaroperationen, besonders wenn etwa noch ein schlecht angelegter Verband oder ein unrichtig angeheilter und am unteren Lidrande sich stemmender Hornhautlappen förderlich mitwirkt.

Es sind *Lidkrämpfe* übrigens durchaus *kein unerlässliches* Erforderniss zur Entstehung von Entropien. Es genügen zur wahren Einstülpung der Lider die *normalen* Kraftäusserungen der Lidmuskeln, wenn durch *Schrumpfungen des Knorpels*, z. B. in Folge von Trachom, durch *Symblepharon*, durch *narbige Contractionen* der äusseren Lidhaut oder der Conjunctiva Theile der Lidränder oder diese ihrer ganzen Länge nach in eine *falsche gegenseitige* Stellung gekommen sind, vermöge welcher sie bei Schliessung der Lidspalte unter einem *nach einwärts* sehenden Winkel auf einander stossen. Ausserdem führt *Abspannung der Augendeckel* wegen phthisischem *Untergange* oder *Exstirpation des Bulbus*, ganz abgesehen von etwaigen *kräftigeren* Contractionen des Kreismuskels, in der Regel zur Verengerung der Lidspalte und zur Einwärtskehrung der Lidränder, indem dann eben die *Widerstände* wegfallen, welche sich *sonst* der Wirkung dieser Muskeln entgegenstellen *(Entropium organicum)*.

Behandlung. Deren *Aufgabe* ist in erster Linie, der *Entstehung* und *Consolidirung* von Entropien *entgegenzuwirken*. Ist die Einstülpung bereits *älteren Datums* und fusst sie theilweise sogar auf *ständigen materiellen* Veränderungen der Lider oder des Bulbus, so zielt die Indication darauf hin, den betreffenden Augendeckel *in seine normale Stellung rückzustülpen* und darin unter thunlichster Schonung seiner Gestalt, Grösse und Functionstüchtigkeit auf *operativem* Wege *für die Dauer zu fixiren*.

1. *In erster Beziehung* ist richtige Behandlung des *Grundleidens* das Haupterforderniss. In der Regel schwindet unter einem rationellen Kurverfahren der Lidkrampf, worauf nicht selten *geringgradige* und *frische* Entropien *von selber* zurückgehen, wenn nicht *Formveränderungen* der Lidränder oder Erschlaffung der Theile im Wege stehen. Zum mindesten wird durch eine solche Behandlung der Blepharospasmus insoweit besänftigt, dass sich die gegen die Einstülpung der Lider *direct* gerichteten Heilmethoden leichter und mit grösserer Aussicht auf Erfolg durchführen lassen. Nöthigenfalls wird neben der Behandlung des Grundleidens auch noch dem Lidkrampfe *speciel* Rechnung zu tragen sein. (Siehe Blepharospasmus.)

2. Als directes Mittel gegen das *Entropium spasticum* steht oben an die *Canthoplastik* (S. 462). Wo die Lidränder ihre *normale* Form bewahrt haben, genügt diese Operation wirklich sehr häufig, um *trotz* Fortbestand eines *heftigen* Lidkrampfes die Einstülpung wirksam hintanzuhalten. Um so mehr kann man hierauf rechnen, wenn der Blepharospasmus bereits *an Heftigkeit abgenommen* hat, indem mit der operativen Rückstülpung des Lides zugleich eine wichtige Ursache der *Fortdauer* des Krampfes behoben wird. Am *sichersten* kömmt man zum Ziele beim *Entropium senile*, wo die spastische Affection minder hervorsticht und die Einstülpung zum grossen

Theile auf die Lockerung und Weichheit des Gefüges der Lider geschoben werden muss.

In günstigen Fällen dieser Art, besonders wenn der noch bestehende Lidkrampf *zumeist* oder *lediglich* von der mechanischen Reizwirkung des *entropionirten Lides* abhängt, bei *richtiger* Stellung des letzteren also aufzuhören verspricht, kann man wohl auch die Einheilung einer Bindehautfalte in den Wundwinkel *umgehen* und sich auf die *einfache Durchtrennung der äusseren Commissur* beschränken. Es ist hierbei jedoch nothwendig, den Schnitt *nicht horizontal*, also in die Verlängerung der Lidspalte zu legen; sondern *schräg nach aussen und*, da es sich wohl immer um das *untere* Lid handelt, nach *abwärts* zu führen. Ein *wagrechter* Schnitt trifft nämlich die Fascia tarsoorbitalis gerade in ihrem *mächtigsten* Theile, dem sogenannten äusseren Lidbande, und vermag nicht, selbe zu *entspannen*. Zudem läuft er gerade durch jene Partie der Orbicularisbündel, welche von derben Scheiden *straffer* an die Unterlage gelöthet sind; der Muskel bleibt also an *beiden* Endpunkten *fixirt* und verliert *wenig* von der ihm eigenthümlichen Wirkung. Die *Nichtbeachtung* dieses anatomischen Verhältnisses erklärt es, dass die Durchtrennung der äusseren Commissur, beziehungsweise die Canthoplastik, nicht allenthalben die verdiente Werthschätzung findet und blos für jene Fälle zureichend erachtet wird, in welchen die *Lidspalte* sich erheblich verkürzt hat (*Graefe*). Wo es sich um *ausgiebige* Erfolge handelt, muss in der That die Commissur *schräg* durchschnitten werden. Je schräger die Wunde, um so grösser ist die Muskelentspannung.

3. Um die therapeutische Wirkung der Canthoplastik zu erhöhen und zu sichern, empfehlen Manche, diese Operation *mit der Abschnürung einer horizontalen Hautfalte und der unterlagernden Muskelfasern zu verbinden* (*Pagenstecher*). Es wird dieses zusammengesetzte Verfahren, welches man auch gerne der Transplantation und der Abtragung des Haarbodens bei Trichiasis und Distichiasis substituirt, nicht blos beim *spastischen*, sondern auch beim *organischen* Entropium gerühmt, also wo Schrumpfungen der Bindehaut oder gar des Knorpels bei der Lideinstülpung concurriren.

Behufs der Abschnürung zieht der Operateur, während ein Gehilfe den Kopf des Kranken festhält, die äussere Liddecke in der Mitte der Breite des Augendeckels mittelst dem Daumen und Zeigefinger der linken Hand möglichst weit ab und fasst sodann einen *genügend breiten* Theil dieser Hautfalte zwischen die Arme einer *Krückenzange*. Es ist hierbei wohl zu achten, dass die Falte wirklich *horizontal* laufe, damit der auf die äussere Lefze wirkende Zug ein *gleichmässiger* sei. Auch muss die gefasste Hautfalte *so breit* sein, dass die äussere Lidlefze einigermassen nach *aussen gekehrt* erscheint. Ist die Falte innerhalb der Krückenzange gehörig *gerichtet*, so wird erstlich (Fig. 62) in der Nähe der *äusseren* Comissur eine mit einem stark gewichsten Faden armirte krumme Nadel, 1‴ weit von der äusseren Lefze entfernt, eingestochen, *hart am Knorpel* unter der Hautfalte fortgeführt und dann in entsprechender Distanz wieder ausgestochen. Ein *zweiter* Faden wird in der *Mitte* der Lidbreite oder in der Gegend der grössten Einstülpung und ein *dritter* nahe der *inneren* Commissur

Fig. 62.

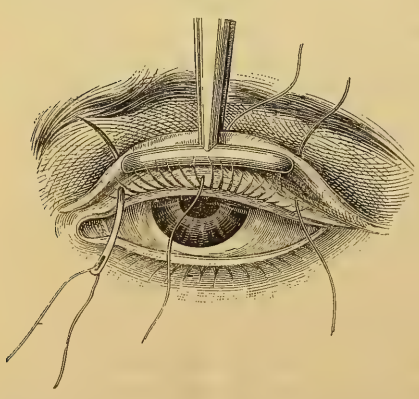

in derselben Weise eingeführt. Nun wird die Krückenzange entfernt, *jeder einzelne* Faden in einen *Knoten* geschürzt und fest zusammengezogen *(Gaillard, Rau)*.

Es ist dieses Manöver sehr *schmerzhaft*, doch verliert sich der Schmerz ziemlich bald. Es entwickelt sich hierauf eine *Entzündung*. Tritt dieselbe nicht unter gar zu stürmischen Erscheinungen auf, so kann man sie ganz gut sich selbst überlassen, nur muss für gutes Verhalten des Kranken gesorgt und die *Bewegung der Lider* durch einen *Schutzverband* mit Baumwolle *gehindert* werden. Bei *sehr intensiven* Entzündungssymptomen können *Eisumschläge* in Anwendung gebracht werden. Kömmt es zum *Erysipel*, so thut man gut, die Hefte zu lösen und eine *andere* Methode zu versuchen. Widrigenfalls *bleiben die Hefte liegen*, bis sie von *selbst durch Eiterung* abgestossen werden. Durch die Entzündung werden die in die Ligatur gefassten Theile der Lider *unter einander verlöthet* und wohl auch in derbe sehnige *Narbenmassen* verwandelt, welche kurze Zeit nach der Verheilung noch deutlich zu sehen und zu fühlen sind, später aber sich ziemlich verlieren, während das Lid *gewöhnlich* in seiner *normalen* Stellung verharrt. Mit Sicherheit darf jedoch hierauf nicht gerechnet werden, weil sich die Narben unter fortgesetzter Zugwirkung der Lidmuskeln öfters wieder so weit ausdehnen, dass der Lidrand *neuerdings* in eine *falsche* Stellung geräth.

4. Diese Unzuverlässlichkeit der Narben, zusammengenommen mit der langen Dauer und den Gefahren der entzündlichen Reaction, lässt die *Umschnürung* einer Hautfalte, *für sich allein durchgeführt*, als *kein zweckmässiges* Verfahren anerkennen. Auch steht es dahin, ob durch die in neuerer Zeit vorgeschlagenen mannigfaltigen *Modificationen* der Operation der Erfolg genügend gesichert werde.

So durchschneiden Manche die *äussere Liddecke* parallel dem freien Lidrande und etwa 1‴ von letzterem entfernt bis auf den Muskel. Hierauf fassen sie den orbitalen Wundrand und *trennen die Cutis* vom Orbicularis los, so dass eine breite und tiefe *Hauttasche* gebildet wird. Nun führen sie das eine Ende eines mit zwei Nadeln armirten Fadens im *äusseren* Winkel der so gebildeten Wunde *hinter die Orbicularisfasern* und, der *vorderen* Knorpeloberfläche entlang, bis an den *Grund* der Hauttasche, allwo sie die Nadel durch die *Liddecke* herausstechen. Das zweite Fadenende wird sodann *in* der Hauttasche *vor* dem Muskel hingeführt und nahe dem ersten Faden durch die *Haut* gestochen, worauf die beiden Fadenenden um eine Heftpflasterstreifenrolle geknüpft werden. In ganz ähnlicher Weise wird ein *zweiter Faden* vom *inneren Winkel* aus um die Fasern des Orbicularis geschlungen und so durch dessen Knüpfung der Muskel in eine Zickzacklinie gebogen. Das Resultat ist eine *Abziehung des Lidrandes* vom Bulbus *(Bowman)*.

Andere gehen bei der Abschnürung folgender Massen vor. Sie führen bei völlig *umgestülptem* Lide die mit krummen Nadeln armirten Enden eines Fadens *durch die ganze Dicke des Lides*, und zwar so, dass der eine Faden, an der *tiefsten* Stelle des Uebergangstheiles der Bindehaut eindringend, den convexen *Rand des Tarsus* durchdringt, der andere Faden aber in einiger Entfernung davon die *Augenlidbinde* passirt. Ist dieses geschehen, so werden die beiden armirten Fadenenden durch die äussere Stichöffnung zurück an der *vorderen Fläche des Knorpels*, *unter* dem Muskel hinweg, gegen den Lidrand hin geführt und knapp *an der äusseren Lefze* in einer gegenseitigen Entfernung von etwa 2 Millimetern ausgestochen, hierauf zusammengeschnürt und so der Lidrand nach aussen gerichtet. Nach drei Tagen kann der Faden ausgezogen werden, wobei darauf zu sehen ist, dass nicht ein Theil desselben zurückbleibe, widrigenfalls leicht Verschwärungen das Resultat sind. Deren Vermeidung und der Umstand, dass keine äusserlich sichtbaren Narben gesetzt werden, sind ohne Zweifel wohl zu würdigende Vortheile dieser Operationsmethode gegenüber den anderen Abschnürungsarten *(Snellen)*.

Wo es sich um *vorübergehende* Wirkungen handelt, wenn z. B. der sonst *unveränderte* Lidrand während einer voraussichtlich in *kürzester Zeit zu bewältigenden* Ophthalmie *krampfhaft* entropionirt worden ist, kann man übrigens bisweilen den Heilzweck auf *unblutige* Weise erreichen, indem man eine *breite horizontale Hautfalte* aus der *Fläche* des Lides zwischen die Arme einer *federnden Entropiumzange* (*Bonafont*) zwängt und so den Lidrand in seiner normalen Stellung erhält. Es ist diese Zange nach dem Principe der Serres fines aus federndem *Packfongdraht* gebildet, ihre beiden Arme sind jedoch *abgeplattet* und an ihrer Innenseite *zart gerifft*, damit sie besser haften. Bei *starken* Contractionen der Muskeln pflegen sie sich trotzdem mit der Zeit etwas zu *verschieben*, daher es gut ist, die Zange im Laufe des Tages ein und das andere Mal wieder in die entsprechende Lage zu bringen und, um ausserdem den Druck nicht immer auf dieselben Theile der Haut wirken zu lassen, die Stellung des Instrumentes, so weit es thunlich ist, zu wechseln. *Serres fines* (*Vidal*) drücken die Haut zu leicht durch und erregen zu heftige Schmerzen, als das sie verwendbar wären.

Weniger belästigend und mindestens eben so *wirksam* ist die Faltung der äusseren Liddecke mittelst eines durch *Collodium an der Haut befestigten Leinwandstreifens* (*Bowman*, *Arlt*). Es soll ein solcher $1^1/_2$'' langer und $^1/_2$'' breiter Streifen mit einem Ende unterhalb des inneren Lidwinkels, zwischen der Wangenlidfurche und dem Tarsaltheile des Lides, angeklebt und dann, während man die unter der äusseren Winkelfurche gelegene Haut ihm entgegenschiebt, unter straffer Spannung nach aussen gelegt werden, um schliesslich sein anderes Ende gleichfalls zu fixiren. Bestreichung der *Fläche* des Streifens mit Collodium soll vermöge dessen starker Schrumpfung die Zugwirkung erhöhen. Leider lösen die Thränen den Verband häufig bald wieder los.

5. *Dauerhafter* ist unstreitig die Zugwirkung von Narben, welche sich auf *Substanzlücken der äusseren Liddecke* entwickelt haben. Um letztere zu erzeugen, hat man *Aetzmittel* auf die äussere Lidhaut aufgetragen, häufiger aber das *Messer* oder die *Schere* in Gebrauch gezogen. Als die entsprechendste *Form* des zu entfernenden Hautlappens wurde bald ein *queres*, bald ein *senkrechtes Oval* genannt. Manche legten dabei ein grosses Gewicht auf die gleichzeitige Ausschneidung des blosgelegten *Kreismuskeltheiles* (*Himly*). Die *Schliessung* der Wunde wurde zumeist durch die Knopf- oder umschlungene Naht bewerkstelligt.

Es entsprechen die einschlägigen Operationen, alle wie sie sind, nur *wenig* ihrem Zwecke. Der Einfluss, welchen die Narben auf die *Stellung des Lidrandes* nehmen, ist nämlich nur *dann erheblich*, wenn sie sich auf dem Wege der *Eiterung* bilden. *Diese* lässt sich jedoch in ihrem *Endeffecte* kaum *bemessen*. Der *Hauptfehler* indessen, an welchem die fraglichen Methoden leiden, liegt darin, dass sie das nutzbare mechanische Moment nicht in voller Kraft entfalten lassen. Sie sollen nämlich eine *Verkürzung der horizontalen Lidausdehnung* längs der verlängerten Orbicularisbögen bewerkstelligen. Das *Maximum* der Ausdehnung fällt aber beim Entropium kaum 2''' jenseits des freien Lidrandes, während der wagrechte Zug, welchen die nach operativen Eingriffen der erwähnten Art erzeugten Narben auf den Augendeckel ausüben, weit näher dem Orbitalrande seinen Höhenpunkt hat.

Um das Maximum der horizontalen *Hautanstraffung* in die Zone der *grössten Lidausschweifung* zu bringen, wird daher neuester Zeit empfohlen, statt ovalen Lappen ein *Dreieck* aus der Liddecke auszuschneiden, dessen 3'''—5''' lange Basis *parallel* dem freien Lidrande läuft. Es wird zu diesem Ende (Fig. 63) eine Hornplatte unter das Lid geschoben und, $1^1/_2$''' von der *äusseren* Lefze entfernt, ein dieser paralleler, also fast wagrechter Schnitt durch die Liddecke geführt, welcher jederseits um 1—2''' von der verti-

calen Flucht der Commissuren zurückbleibt. Ist dieses geschehen, so wird mit zwei gegen den Orbitalrand convergirenden Hautschnitten das *Dreieck* abgegrenzt und durch Präparation entfernt. Dehnt sich bei alten Leuten die Erschlaffung ziemlich gleichmässig gegen die *orbitalen* Muskelbögen aus, so soll dem Lappen besser die Form eines *Spitzbogens* gegeben werden. Die *seitlichen* Schenkel der Flächenwunde sind dann nach ausreichender Lösung von der Unterlage durch 2—3 Knopfnähte zu vereinigen, die *wagrechte* Schnittwunde bleibt jedoch der *spontanen* Verheilung überlassen. Die Form der Narbe ist selbstverständlich ein T. Die seitliche Verkürzung des *Lides* soll in Fällen, in welchen die *Lidspalte* nur einigermassen geräumig war, *keine* erheblichen Nachtheile mit sich bringen; dort aber, wo das Entropium von vorneherein mit *Verengerung* der Lidspalte gepaart war, durch eine gleichzeitig durchgeführte oder vorausgeschickte *Canthoplastik* aufgewogen werden (*Graefe*).

Fig. 63.

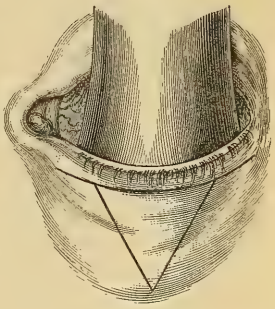

Andere legen beim Entropium des *unteren* Lides die Basis des auszuschneidenden Dreieckes *ausserhalb die äussere Commissur*. Sie *spalten* diese vorerst auf 4‴ Länge in *horizontaler* Richtung, führen dann vom *unteren* Wundrande zwei nach abwärts convergirende gerade Schnitte durch die äussere Haut und präpariren den so umschriebenen triangularen Lappen von dem Muskel los. Hierauf befestigen sie den *inneren* Rand der Flächenwunde an den *äusseren* durch Knopfnähte, spannen also die Liddecke in *querer* Richtung und *heben* selbe etwas. Man rühmt dieses Verfahren sehr, wo das Entropium hauptsächlich von Bindehaut- und Knorpelschrumpfung abhängt und mit Blepharophimosis einhergeht, wie dies nach hochgradigen Trachomen öfter vorkömmt (*Busch*).

Ist beim Entropium des *oberen* Lides der *Tarsus geschrumpft*, so soll vorerst ein dreieckiger Hautlappen aus der Mitte der *Liddecke* herauspräparirt werden, dessen Basis dem *freien* Rande sich zukehrt (wie in Fig. 63). Hierauf soll der blosliegende Theil des Kreismuskels durch Haken vom Operationsfelde weggedrängt und aus dem nun an die Oberfläche gelangten *Knorpel* gleichfalls ein *Dreieck* ausgeschnitten werden, das seine Basis jedoch dem *Orbitalrande* zuwendet und mit der *Spitze* hart an den freien Rand des Tarsus reicht, *ohne* diesen aber zu durchtrennen. Die *Lidbindehaut* soll hierbei *geschont*, der Knorpellappen von ihr also blutig gelöset werden. Die *Vereinigung der Wunde* hat wieder durch mehrere *Knopfnähte* zu geschehen, welche die Seitenschenkel des Hautdreieckes in einer *senkrechten* Linie zusammenziehen und deren *mittelste* zugleich die oberflächlichen Lagen des *Knorpelwundrandes* in sich fasst (*Graefe*). Leider ist die Schliessung der Tarsuswunde ohne *Faltung* ihrer horizontal streichenden Basis nicht möglich, ein Umstand, welcher der Verheilung sehr misslich in den Weg kommen muss. Vielleicht entspricht ein *myrthenblattförmiger* Knorpelausschnitt mit *verticaler* Axe und je nach Bedarf stärker oder schwächer ausgebauchten *Seitenrändern* dem Zwecke besser.

6. Kömmt man mit diesen Operationen *nicht* zum Ziele, streifen abermals die Cilien am Bulbus, so bleibt nichts übrig, als die *Abtragung des Haarbodens* (S. 475).

7. *Ist Phthisis oder Exstirpation des Bulbus die Veranlassung* eines wegen Einwärtskehrung der Wimpern lästigen und gefährlichen Entropiums,

so thut man am besten, *ein künstliches Auge einzulegen*, eine *Operation* ist fast immer überflüssig.

Quellen: *Himly*, Krankheiten und Missbildungen. I. Berlin. 1843. S. 120, 125. 129, 132. — *Mackenzie*, Traité d. mal. d. yeux. Traduit p. Warlomont et Testelin, I. Paris. 1856. S. 307, 310. — *Desmarres*, Traité d. mal. d. yeux. Paris. 1847, S. 44, 50. — *Arlt*, Die Krankheiten des Auges. III. Prag. 1856. S. 365; A. f. O. IX. 1. S. 94; Zeitschrift der Wiener Aerzte. 1861. Wochenblatt S. 87. — *Stellwag*, Ophth. II. S. 908, 922. — *Graefe*, A. f. O. X. 2. S. 221, 223, 224. — *Bonafont*, L'union méd.' 1861. Nr. 27. — *Vidal*, nach Mackenzie l. c. S. 311. — *Busch*, A. f. O. IV. 2. S. 107. — *Pagenstecher* und *Sämisch*, kl. Beobachtungen. I. Wiesbaden 1861. S. 6; Congress. intern. d' ophth. Paris. 1863. S. 241. — *Secondi*, Clinica di Genova. Riassunto. Torino. 1865. S. 122. — *Rau*, A. f. O. I. 2. S. 176, 178. — *Gaillard*, nach Rau l. c. — *Bowman*, nach Mackenzie l. c. S. 311 und Niemetschek, Prag. Vierteljahrschrift. 78. Bd. S. 97. — *Snellen*, Congress intern. d'ophth. Paris. 1863. S. 236. — *Vauquelin*, De l'applicat. de la suture enchevillée. Paris. 1853. S. 20, 26.

5. Das Ectropium.

Pathologie und **Krankheitsbild.** Die *Auswärtskehrung* beschränkt sich bisweilen auf einen *Theil* des einen oder des anderen Lidrandes. Meistens jedoch ist das Ectropium insoferne ein *totales*, als der Lidrand seiner *ganzen Länge* nach in eine falsche Stellung gekommen ist. Es betrifft das Ectropium öfter das *untere* als das *obere* Lid, findet sich übrigens auch an *beiden* Augendeckeln des *einen* oder *beider* Augen.

Man kann mehrere *Grade* des Ectropium unterscheiden. Auf der *niedersten* Entwickelungsstufe ist es nur eine *Abhebung der inneren Lidlefze*, ein nicht völlig genaues Anschliessen des Lidrandes an den Bulbus. In anderen Fällen erscheint *der Lidrand in Wahrheit nach auswärts gekehrt*, er steht vom Bulbus *ab* und seine Intermarginalfläche sieht *nach vorne*. Beim Lidschlusse trifft der Rand des *gesunden* Lides auf den vordersten Theil der *Innenfläche* des kranken Augendeckels und schiebt sich gleichsam *hinter* diesen hinein; oder es stossen, falls beide Lider in *gleicher* Weise alterirt sind, die Ränder derselben unter einem *spitzen nach vorne sehenden Winkel* auf einander. Als *dritten* Grad kann man die *Umstülpung des Lides als solchen* bezeichnen. Der betreffende Augendeckel ist in seiner verticalen Breite *umgebogen*, die Fläche des Lidrandes sieht nach *unten*, beziehungsweise nach *oben*, beim Lidschlusse trifft das gesunde Lid auf die Umbiegungslinie der *Lidbindehaut*, deren Randzone bleibt demnach *entblösst*. Die *äussere Commissur* erscheint dabei in der Regel *verrückt*, sie sinkt beim Ectropium des *unteren* Lides beträchtlich nach *abwärts*, beim Ectropium des *oberen* Lides aber wird sie *emporgezogen*. Die *höchsten* Grade des Ectropium endlich stellen sich als eine *totale Umkehrung des Lides* dar. Dieses hat sich zur Oberfläche des Bulbus in einen *stumpfen* Winkel gestellt, seine *hintere* Fläche ist zur *vorderen* geworden, so dass die *ganze* betreffende Hälfte des *Conjunctivalsackes zu Tage liegt* und der Bulbus gar nicht oder nur schwierig mehr gedeckt werden kann.

In der Natur sind diese vier Grade begreiflicher Weise *nicht scharf* von einander getrennt, sondern hängen durch zahlreiche *Zwischenglieder* mit einander zusammen. Die *Umstülpung* des Lides entwickelt sich übrigens nicht selten *aus* einer vorläufigen *Auswärtskehrung* des Lidrandes und dieser geht oft eine blosse *Abhebung* des Lidrandes voran.

Die *gradweise Zunahme* des Ectropium erscheint dann bedingt durch das Fortbestehen der disponirenden Momente, besonders aber durch die mit der falschen Stellung der Lidränder zu einander veränderte Wirkung des *Orbicularis*. Es treibt nämlich, falls die Lidränder unter einem *nach vorne sehenden spitzen Winkel* auf einander stossen, die Hauptmasse der Kreismuskelfasern beim Lidschlusse die Lidränder mit überwiegender Kraft *nach vorne*. Die dem Lidrande *nächsten* Bündel des Orbicularis mit dem Subtarsalmuskel sind viel zu schwach, um diesem Drucke das Gleichgewicht zu halten. Sie können sich daher nur dadurch verkürzen, dass sie den nach *auswärts* gekehrten Lidrand *völlig umstülpen*.

Die veränderte Stellung der Lidränder zur Oberfläche des Bulbus ist der normalen *Thränenleitung* hinderlich. Ist das *untere* Lid ectropionirt, so sammeln sich unverhältnissmässig grosse Mengen von Thränen in der tiefen Furche zwischen der inneren Fläche des abgehobenen unteren Augendeckels und der Bulbusconvexität. Das Auge scheint daher in Thränen zu schwimmen, namentlich wenn äussere Reize auf dasselbe wirken. Eine unmittelbare Folge dessen, so wie auch einfacher Abhebungen des *oberen* Lidrandes, sind *Störungen des Sehvermögens* wegen ungleichmässiger Befeuchtung der Hornhaut beim Lidschlage. Bei den *höheren* Graden des Ectropium, besonders des *unteren* Lides, *überfliessen* wohl auch die Thränen, sobald sie sich in grösserer Menge sammeln und bedingen *Excoriationen der Wangenhaut*, *Entzündungen* derselben und in deren weiterer Folge *Schrumpfungen* des Integumentes, welche eine *Gradsteigerung* des Ectropium mit sich bringen. Die Einwirkung der atmosphärischen Luft und anderer äusserer Schädlichkeiten auf *blosgelegte Theile der Bindehaut* oder gar auch *der Cornea* führt endlich, wenn auch langsam, zu *ähnlichen* krankhaften Vorgängen, wie das *Entropium*. Die *Bindehaut* wird in einem fortwährenden Reizzustand erhalten und *hypertrophirt*, sie überzieht sich mit verhornendem Epithel, *schrumpft* am Ende, während der mitleidende *Knorpel atrophirt*, unter mannigfaltigen Verkrümmungen sich zusammenzieht und erhärtet. Die *Hornhaut* trübt sich dann meistens *pannös*, wenn sie nicht gar unter den häufigen Entzündungsanfällen durch *Verschwärung* geschädigt oder vernichtet wird. Zu allem dem kommen in den *späteren* Stadien *höhergradiger* Ectropien öfters *Schrumpfungen des Thränensackes;* dieser, wenn er Jahre lang nicht gefüllt wurde, verkleinert sich mehr und mehr unter *Degeneration* seiner Wandungen und wird am Ende unfähig, seine normalen Functionen wieder aufzunehmen (*A. Weber*).

Die **Ursachen** des Ectropium sind überaus mannigfaltig. 1. In einzelnen Fällen ist *Functionsschwäche oder wirkliche Lähmung des Kreismuskels* die hauptsächlichste Veranlassung. Insoferne können

Gehirnleiden oder *Leitungshemmungen* im Bereiche des *Nervus facialis* das ätiologische Moment abgeben (*Ectropium paralyticum*). Bei den *niedersten* Graden der Parese äussert sich der krankhafte Zustand blos durch *weniger festes* Anschliessen des Lidrandes an den Bulbus und durch gehinderte Thränenleitung. Bei den *höheren* Graden der Parese jedoch *hängt* das untere Lid *schlaff herab* oder *schlägt* sich wohl auch förmlich um, während das *obere* Lid durch den Levator palp. sup. *emporgehoben* und so der Augapfel *entblösst* wird (Lagophthalmus paralyticus).

Anderseits kann die Functionsbehinderung des Kreismuskels auch in Veränderungen der *Fleischbündel* selber, vornehmlich in *Atrophie* derselben, ihre Quelle haben und durch vorausgegangene *Entzündungen* der Lider,

Abscesse u. s. w., ferner durch übermässige *Ausdehnung der Lidränder* von Seite orbitaler *Geschwülste* etc., begründet worden sein.

Am gewöhnlichsten ist die Schwäche des Kreismuskels jedoch der Ausdruck hochgradiger *seniler Involution*. In der That ist das Herabsinken des unteren Augendeckels bei *hochbetagten* Greisen keine sehr seltene Erscheinung, namentlich wenn das Individuum seit langer Zeit an *chronischem Bindehautkatarrh* gelitten hat, da dann meistens der *Knorpel* in Mitleidenschaft gezogen wird, sich auflockert, seine Steifigkeit einbüsst, sich etwas ausdehnt und sohin dem Bulbus nicht mehr fest anschliesst, also zu dem anderen Lide leicht in eine *falsche* Stellung geräth. Der *Beginn* des Leidens ist in solchen Fällen häufig eine leichte *Eversion des unteren Thränenpunktes*. Das damit gesetzte *Thränenträufeln* führt zu Entzündungen und weiterhin zu Schrumpfungen der äusseren Lidhaut, die ihrerseits wieder eine Ursache der Gradsteigerung des gesammten Krankheitszustandes werden (*Ectropium senile*).

2. Die *Auflockerung*, *Erweichung* und ganz vorzüglich die *Ausdehnung des Lidknorpels*, macht auch *hochgradige Trachome* zu einer sehr ergiebigen Quelle von Ectropien. Besonders gerne kömmt es unter solchen Verhältnissen *dann* zur Umstülpung, wenn der Process eine Zeit lang unter *starker Schwellung der Augapfelbindehaut* verlief und nebstbei aus irgend einer Ursache *Lidkrämpfe* angeregt wurden. Es ist nämlich schon die entzündliche Auflockerung des Knorpels mit einiger *Verlängerung der Lidränder* gepaart und diese nimmt beträchtlich zu, wenn von hintenher ein *Druck* auf die Lider wirkt. Die Lidränder schliessen daher nach der Abschwellung nicht mehr genau an den Bulbus an. Unter dem Drucke des Kreismuskels stülpen sie sich dann immer mehr *nach vorne*. Am Ende schlägt sich das *untere* Lid ganz um, so dass die geschwollene und von trachomatösen Granulationen rauhe *Lidbindehaut* blos liegt, während der *obere* Augendeckel schlaff an dem Bulbus *herabhängt* (*Ectropium luxurians oder sarcomatosum*).

3. Das Ectropium entwickelt sich übrigens auch ziemlich häufig *acut* im Verlaufe der *Blennorrhoe*, der *Pyorrhoe*, der *Diphtheritis*, überhaupt bei Bindehautentzündungen, welche mit *starker Chemosis* einhergehen (S. 381). Wird die *Rückstülpung* nicht *alsbald* bewerkstelliget, so *dehnt sich* nach und nach der Knorpel, vornehmlich aber der am meisten gespannte *Lidrand* aus und das Lid verliert die Fähigkeit, sich in seiner normalen Stellung zu behaupten, um so mehr, als die blosgelegte Portion der *Bindehaut* sammt dem *subconjunctivalen* Gewebe in Folge der anfänglichen *Einschnürung* der Bindehautwülste und wegen der dadurch bedingten mechanischen Hyperämie nicht selten *hypertrophirt* und in Form eines mächtigen härtlichen Tumors aufgebläht bleibt.

4. In ähnlicher Weise kömmt es bisweilen zu Ectropien des *unteren* oder *beider* Lider, wenn sich in der *Bindehaut* oder *in der Orbita* umfangreiche *Aftergebilde* entwickeln, oder wenn der *Augapfel* aus irgend einer Ursache bedeutend *an Umfang zunimmt*. Es werden dann nämlich die *Lider* mehr und mehr nach vorne gebaucht, *ausgedehnt* und wohl auch an der Schliessung gehindert. Am Ende drängt sich der Tumor oder der Bulbus *aus der Lidspalte heraus* und stülpt so die Lidränder um (*Ectropium mechanicum*).

5. Nicht minder sind *Wunden*, welche *das Lid* seiner ganzen Dicke nach in einer auf den Lidrand *senkrechten* oder *schiefen* Richtung *spalten*, so wie *geschwürige*, *krebsige*, *lupöse Zerstörungen der einen oder anderen Commissur (Peribrosis)* eine Quelle *mechanischer* Ectropien, da sie den Lidrand seiner natürlichen Stützen berauben. In neuerer Zeit kommen öfters auch Ectropien *beider Lider* in Folge der *operativen Durchschneidung des inneren Lidbandes* bei Behandlung von mancherlei Thränenschlauchleiden vor.

6. Am häufigsten jedoch liegt dem Ectropium eine *Verkürzung der äusseren Lidhaut*, oder eine *Zerrung* derselben durch nachbarliche *schrumpfende Narben* zu Grunde (*Ectropium symptomaticum*). Vorzüglich neigt das *untere* Lid vermöge der Kürze seiner Decke und der Biegsamkeit seines Knorpels zu einem derartigen Ectropium. Doch auch das *obere* Lid wird oft durch Narben umgestülpt und sogar völlig umgekehrt.

a. Als Ursache der Verkürzung der äusseren Lidhaut wirken bisweilen *chronische Ophthalmien*, besonders wenn sie mit Thränenfluss oder mit reichlicher Absonderung schleimig eiteriger Producte einhergehen und so die äussere Lidhaut fortwährend befeuchtet wird. Es bedeckt sich dann die letztere allmälig mit einer dicken Schichte spröder, öfters rissiger Epidermis, während das *Corium* selbst hypertrophirt und weiterhin *zusammenschrumpft*, sich *verkürzt*, nachdem vielleicht auch schon der *Knorpel* sich aufgelockert hat. Es ist diese Verkürzung relativ gering und reicht nur hin, das *untere* Lid zu ectropioniren.

b. Häufiger ist die Verkürzung der äusseren Lidhaut eine Folge von *Substanzverlusten* derselben mit nachfolgender Entwickelung schrumpfender Narben. *Risswunden* mit consecutiver Eiterung, *Verbrühungen*, *Verbrennungen*, *Anätzungen*, confluirende *Blattern* und *Eczem*, *Erysipel*, *Abscess der Lider* mit Verschwärung oder Absterbung der Liddecke geben die *entfernteren* Ursachen ab. Je nach der *Grösse* des Substanzverlustes wird bisweilen der *grösste Theil* oder die *ganze* äussere Lidhaut durch Narbengewebe *ersetzt*, oder es bilden sich blos mehr weniger breite und dicke *Narbenstränge*, welche entweder ihrer ganzen Länge nach in der Lidhaut wurzeln, oder *brückenartig* von einem Punkte zum andern ziehen und das Integument des Augendeckels in Falten emporheben.

c. Von ganz besonderer Wichtigkeit erscheint in dieser Beziehung wegen ihrer Häufigkeit, so wie wegen der Hochgradigkeit und schwierigen Heilung der dadurch bedingten Ectropien, die *Caries des knochigen Orbitalrandes*. Es wird in Folge dieses Leidens nicht nur ein grosser Theil *der äusseren Liddecke zerstört*, durch Narbengewebe ersetzt und sohin ansehnlich *verkürzt*, sondern die Narbe schliesst auch den meistens stark verkrümmten *Knorpel* und eine Portion der *Fascia tarso-orbitalis* in sich und *hängt unmittelbar mit dem Knochen zusammen*. Es kömmt diese Caries am häufigsten an der *unteren äusseren* Partie des knochigen Orbitalrandes vor. Entwickelt sie sich an dem *äusseren* Randtheile, so wird durch die nachfolgende Narbe bisweilen eine *partielle* Ausstülpung des oberen oder unteren, oder *beider* Augendeckel in der Nähe des kleinen Winkels veranlasst.

d. Ausserdem werden bisweilen ausgebreitete schrumpfende Narben in der *Wangen-*, *Stirn-* und *Schläfengegend* durch Zug auf die sonst völlig *normale* äussere Lidhaut Ursache von Ectropien.

Die **Behandlung** verfolgt dieselben Zwecke wie beim Entropium und wechselt natürlich ausnehmend je nach der Verschiedenheit des Grundleidens.

1. *Beim Ectropium acutum* und *sarcomatosum* reicht zur Beseitigung der falschen Lidstellung oft die richtige Behandlung des entzündlichen Gewebswucherungsprocesses und die *Rückstülpung* des etwa umgeschlagenen Augendeckels hin. In der Mehrzahl der Fälle jedoch wird nebstbei ein zweckmässiger *Verband* angelegt und längere Zeit getragen werden müssen (S. 388, 420). Mit Geduld und gehöriger Umsicht geleitet, führt dieses Verfahren oft selbst dort zum Ziele, wo der untere Lidrand um ein Beträchtliches *verlängert* worden ist. Es ziehen sich die Theile eben wieder zusammen und das Lid schliesst sich regelrecht dem Bulbus an.

2. Bleibt der Lidrand in *solchen* Fällen, oder nach operativen Heilversuchen bei *anderweitig* begründeten Ectropien, vom Augapfel *leicht abgehoben* und nach vorne gewendet: so leistet die *Verengerung der Lidspalte* gemeiniglich vortreffliche Dienste. Zu diesem Ende sind die *Randflächen* der *einen* oder nöthigen Falles *beider* Commissuren mit Schonung der wimpernbestandenen äusseren Lefze eine Strecke weit *anzufrischen* und durch *Knopfnähte* zur Verwachsung zu bringen.

Das *gleiche* Verfahren empfiehlt sich bei geringen Graden des *senilen* und beim *paralytischen* Ectropium, ja bei *letzterem* ist es, die *Unheilbarkeit der Lähmung* vorausgesetzt, überhaupt der *einzige* nutzbare Weg, um den Fehler einigermassen zu verbessern und das etwa blosliegende Auge durch theilweise Deckung vor äusseren Schädlichkeiten zu schützen. Nicht minder wird die Verengerung der Lidspalte öfters in *cosmetischem* Interesse ausgeführt, um wirkliche oder scheinbare *Vortreibungen des Augapfels* zu maskiren.

Wo sich ein Ectropium *symptomaticum* wegen ausgebreiteten *Substanzverlusten der äusseren Haut*, der Lider oder der nachbarlichen Portionen des Gesichtes in Folge von Verbrennungen, Brand, Anätzung etc. zu entwickeln droht: hat der Rath viel für sich, die *Lidspalte bis auf ein Kleines zur Verwachsung zu bringen* und während der Schrumpfungsperiode der Hautnarben *verwachsen zu erhalten.* Es sollen zu diesem Zwecke unter Schonung der äusseren Lefze beide Lidränder ihrer *grössten* Länge nach, von den Thränenwärzchen beginnend bis nahe an die äussere Commissur, wund gemacht und sodann durch 5—6 Knopfnähte vereinigt werden. Um die Narbe in ihrem Widerstande zu unterstützen, soll man die Lidspalte öfters mit Collodium bestreichen. Nach mehreren Monaten, wenn die Hautnarben der Umgebung keine weitere Schrumpfung mehr befürchten lassen, kann dann die *Trennung der Lidränder* auf der Hohlsonde leicht bewerkstelligt werden (*Debrou, Mauvezin*).

In ähnlicher Weise ist die Knopfnaht das Mittel, um Ectropien, welche durch *traumatische* oder *geschwürige Zusammenhangstrennungen* der Lider oder der Commissuren begründet werden, zur Heilung zu bringen. Sind die Spalträuder bereits *verharscht*, so müssen selbe natürlich erst aufgefrischt werden. Wenn sie aber von einer unregelmässigen derben Narbe gebildet werden, thut man wohl, diese durch *Bogenschnitte* zu umgrenzen und zu entfernen, ehe man zur Wiedervereinigung schreitet. Es braucht

nicht erst erwähnt zu werden, dass die Frischwunde unter solchen Verhältnissen durch die *ganze Dicke* des Lides zu legen ist.

Auch wo *Durchschneidung des inneren Lidbandes* die Ursache des Ectropium ist, lassen sich mit der blutigen Vereinigung des inneren Theiles der Lidrandflächen befriedigende Resultate erzielen. Doch tritt hier die *Muskelwirkung* gerne hinderlich in den Weg. Die äussere Haut wird nach Anfrischung der Commissur von den Kreisfasern stark nach *vorne*, die Schleimhaut mit der Carunkel aber von der Thränenkammpartie nach *hinten* gezogen, die Wunde auseinander gezerrt und in Folge dessen kömmt es im *Winkel* gerne zur Eiterung. Um beide Platten thunlichst an einander zu halten, ist es daher nothwendig, *auf die Angulargegend einen Druck auszuüben.* Zu diesem Zwecke genügt ein derber etwa haselnussgrosser Charpiebausch, welcher auf den inneren Winkel gelegt und, nach gehöriger Polsterung der Umgebung mit Watta oder Charpie, durch eine straff angezogene Flanellbinde an seine Unterlage gepresst wird.

Ueberhaupt ist *Behinderung der Lidbewegungen* durch einen Schutzverband eine höchst zweckmässige Massregel bei *allen Lidoperationen* und sollte während der ersten Verheilungsperiode niemals verabsäumt werden. Die Wirkung des Kreismuskels ist nämlich immer mit Zerrung und Dehnung der Wundränder verbunden und diese kann den Vernarbungsvorgang nur *ungünstig* beeinflussen.

Eine weitere wichtige Regel ist für alle Fälle, in welchen die operative Behandlung *nicht eine vollständige Herstellung der normalen Lage und Function des unteren Lides verspricht, das untere Thränenrohr zu spalten,* um die Thränenleitung zu fördern und den üblen Folgen etwa zurückbleibender Störungen derselben zuvorzukommen (*Bowman*). Ist gar schon eine *Schrumpfung des Thränensackes* gegeben, so soll man nebstbei die Durchgängigkeit der Wege durch systematische Sondirungen, wie selbe bei der Behandlung der Thränenschlauchblennorrhoe üblich sind, zu vergrössern suchen.

Im Ganzen ist bei Lidoperationen die *Knopfnaht* der *umschlungenen* weitaus vorzuziehen, da letztere auf die unterlagernden Theile stark drückt und fast *immer* Eiterung im Gefolge hat, ausserdem aber auch ganz *entbehrlich* ist. Als Bindemittel empfiehlt sich ganz vorzüglich die *Fischschnur*, *Fil de Florence*, fälschlich auch *Seegras* genannt. Es wird dieselbe aus dem Gespinnstsecrete der Seidenraupe dargestellt und findet sich allenthalben im Handel. Zu *oculistischen* Zwecken sind blos *sehr feine* Fäden zu brauchen, und auch diese müssen vor der Verwendung eine Zeit lang in heissem Wasser *geweicht* werden, um ihnen die Steifigkeit zu nehmen. Sie haben den nicht genug zu schätzenden Vortheil, dass sie *selten Eiterung* in den Stichkanälen anregen und daher viel länger, als Seide oder Zwirn, liegen gelassen werden können, ja häufig *ohne* Suppuration geradezu *einheilen*, jedenfalls also eine festere Vereinigung der Wundränder abzuwarten erlauben (*Passavant*). Zu Nähten in der *Bindehaut* und am *Augapfel* taugen sie jedoch *nicht*, da die abgeschnittenen Enden zu steif werden und, mit lebendigen Theilen in Berührung, sehr stark reizen oder gar wund drücken.

3. Bei Ectropien des *unteren* Lides, welchen eine *ansehnliche Verlängerung des freien Lidrandes*, eine Ausdehnung und Erschlaffung des Knorpels zu Grunde liegt, die ihrerseits *wenig* oder *keine* Aussicht auf gründliche Beseitigung zulässt: muss das Lid in horizontaler Richtung *angestrafft* und gleichzeitig *gehoben* werden, soll es sich dem Bulbus wieder anpassen; die einfache *Verengerung* der Lidspalte erweist sich fast immer unzulänglich.

Geht *keine erhebliche Verkürzung* der äusseren *Liddecke* nebenher und hat der *Lidrand* im Uebrigen seine Normalität bewahrt, so genügt meistens die *Ausschneidung* eines entsprechend grossen *dreieckigen Hautlappens* aus dem *äusseren* Theile des Augendeckels und die Schliessung der Wundfläche durch mehrere Knopfnähte. Behufs dessen wird das Lid von der *Randfläche* aus nächst der äusseren Commissur mittelst eines breiten Lanzenmessers gespalten und die Trennung, wo nöthig, mit dem Scalpelle fortgesetzt. Hierauf wird der triangulare Lappen durch zwei von dem Intermarginalschnitte ausgehende, nach unten und aussen convergirende gerade Hautschnitte abgegrenzt, lospräparirt, der innere Seitenrand der Wundfläche an den äusseren geheftet und bis zur Verwachsung die Lidbewegung durch einen Schutzverband gehemmt. Um die *Zerrung* zu vermindern, ist es gut, vor der Wundschliessung den *inneren* Wundrand eine Strecke weit von der Unterlage loszupräpariren, namentlich wenn das subcutane Gewebe in Folge vorausgängiger Reizzustände etwas verdichtet ist und daher dem beabsichtigten Aufwärtsrücken der Hautplatte einigen Widerstand bietet. Auch erscheint es räthlich, die Spannung dadurch etwas herabzusetzen, dass man in der ersten Zeit die nachbarlichen Hautpartien durch horizontal gespannte *Pflasterstreifen* gegen die Narbe gezogen erhält.

Liegt unter den genannten Umständen *besonders eine starke Hebung des Lides und der Commissur* im Zwecke, so verdient die eigentliche *Tarsoraphie* (*Ammon, Graefe*) den Vorzug.

Ehe man zu dieser Operation schreitet, muss man vorerst die Lidspalte *schliessen* lassen, das *untere* Lid in seine *normale* Lage bringen, sodann den unteren *Lidrand* in *horizontaler* Richtung von innen nach aussen *leicht spannen* und, etwa $^3/_4'''$—$1'''$ von der äusseren Commissur entfernt, durch eine *senkrechte* mit Tinte gezogene Linie *die zwei Punkte der beiden Lidränder markiren*, welche bei *normaler* Stellung und *leichter* Spannung des unteren Lides *auf einander passen*. Hierauf wird, während die Lider in der erwähnten Stellung erhalten werden, die Haut über der äusseren Commissur in eine horizontale Falte emporgehoben und *nach und nach so viel* von dem Integumente des *unteren* Lides zwischen die Finger gefasst, als erforderlich ist, um das letztere in seiner *normalen* Lage zu *erhalten* und die *äussere* Commissur in das Niveau des *inneren* Winkels zu *heben*. Ist auch die *Breite* dieser horizontalen Hautfalte durch 2 dem Lidrande *parallele* Striche bezeichnet, so schreitet man zur *Exstirpation der innerhalb der erwähnten Grenzlinien gelegenen Portion der äusseren Decke.*

Fig. 64.

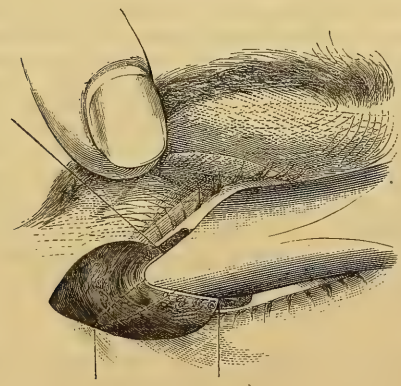

Während ein Gehilfe den Kopf des Kranken fixirt und ein anderer die Stillung der Blutung übernimmt, schiebt der Operateur (Fig. 64) eine

schmale Hornplatte unter die äussere Commissur, hebt sie vom Bulbus ab und *spaltet* sie von der *Randfläche* aus in *zwei Platten*, indem er ein breites *Lanzenmesser* hart *vor* der Fascia tarso-orbitalis einstösst und die Wunde mittelst eines Scalpells an beiden Lidern bis in die Gegend der *senkrechten* Grenzlinie (bei *a* und *b*) erweitert. Ist diese *intermarginale* Spaltung in genügender Ausdehnung bewerkstelligt, so wird zuerst die *untere* und dann die *obere Lidrandfläche* nach *innen* von der senkrechten Grenzlinie in einer Länge von $^1/_2$‴—$^3/_4$‴ durch einen *horizontalen* Schnitt *angefrischt*, welcher seiner *ganzen* Breite nach *hinter* die Wimpern fällt, diese also *schont*. Nun wird der untere Lidrand *in der verticalen Grenzlinie* bis auf den *Knorpel* durchschnitten, die Wunde senkrecht nach abwärts bis in das Niveau der *horizontalen* Grenzlinie verlängert, die Klinge sodann unter einem abgerundeten Winkel nach *aussen* gewendet, *parallel* dem Lidrand fortgeführt und *jenseits* der Commissur im Bogen nach *aufwärts* gelenkt. In ganz ähnlicher Weise verfährt man am *oberen* Lide. Je nachdem die äussere Commissur *mehr* oder *weniger gehoben* werden soll, werden die *horizontalen* Schnitte in grösserer oder geringerer Entfernung von dem Lidrande, immer aber so geführt werden müssen, dass sie in dem Niveau der verlängerten äusseren Commissur unter einem gespitzten Bogen mit einander *zusammenlaufen*. Das solchermassen *umschnittene* Hautstück wird nun von den noch bestehenden Verbindungen *lospräparirt* und die Wundfläche durch 3—4 Knopfnähte geschlossen. Das *erste* Heft hat (Fig. 65) die angefrischten Portionen der beiden Lidrandflächen *knapp innerhalb der senkrechten Grenzlinie* zu vereinigen, die übrigen verbinden die entsprechenden Punkte des unteren und oberen *Bogenschnittes* und verwandeln dadurch die Wundfläche in eine horizontale Wundspalte. Um die *Spannung* auf ein Kleines herabzumindern, dienen ausser dem Schutzverbande wieder Heftpflasterstreifen, welche, an Wange und Stirne befestigt, die zwischengelegene Haut gegen die Wunde ziehen.

Fig. 65.

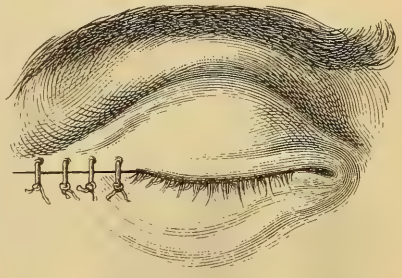

Bei *sehr grossen* Differenzen in der Länge der Lidränder wird der Erfolg dieser Operationsmethoden leicht dadurch gefährdet, dass der Knorpel und die Fascia *unter der Naht* in Gestalt einer mächtigen Falte hervorgebaucht werden. Es ist daher räthlich, nach der Ablösung des umschnittenen Lappens aus der *hinteren* Platte nächst der äusseren Commissur einen Zwickel (Fig. 64 *c*) auszuschneiden, dessen Axe nach *aussen* und etwas nach *unten* sieht und dessen *Basis* dem *Unterschiede* in der Länge der *Lidränder* nahezu gleichkömmt. Es müssen dann die Wundränder des *Knorpels* und der *Fascie in die Naht gefasst* werden.

Die Ausschneidung eines V-förmigen Stückes aus der Mitte und ganzen Dicke des ectropionirten Lides (*Adams*) ist *nicht* zu empfehlen. In der Regel bleibt eine *zwickelförmige Einbuchtung* am Lidrande zurück, welche am unteren Lide die *Thränenleitung* einigermassen zu stören im Stande ist. Hauptsächlich aber kömmt in Betracht, dass durch ein solches Verfahren die *äussere* Commissur *nicht gehoben* wird und dass der verkürzte Lidrand, besonders bei stark hervorstehenden Augen

sich gerne an dem unteren Theile der Bulbusconvexität *stemmt*, die *Schliessung* der Lidspalte hindert und eine Quelle von Reizzuständen werden kann.

Ganz verwerflich ist der Versuch, Ectropien der in Rede stehenden Arten *durch Zerstörung eines Theiles der Uebergangsfalte* mittelst Causticis, dem Glüheisen etc., also durch Erzeugung einer sich contrahirenden *Bindehautnarbe* zur Heilung bringen zu wollen. Bei höhergradigen Ectropien ist ein solcher Vorgang ganz unzureichend; aber auch *niedergradige* Ectropien setzen, sollen sie durch den Zug einer *Bindehautnarbe* aufgehoben werden, eine *sehr umfangreiche* Zerstörung der Conjunctiva voraus und diese ist für die Functionstüchtigkeit des Auges nicht ohne erhebliche Gefahr.

Manche suchen die Spannung der Bindehaut durch eine Art *Transplantation* derselben zu erzielen und rühmen die Erfolge, vornehmlich bei *senilem* und *sarcomatosem* Ectropium. Es soll zu diesem Behufe die *Tarsalbindehaut* ihrer ganzen Breite nach auf etwa 8‴ Tiefe von der inneren Knorpelfläche losgetrennt und hierauf die *Liddecke* von aussen her längs des convexen Knorpelrandes in der Breite des Lides durchschnitten werden. Nun soll man die Conjunctiva durch diesen Spalt in Form einer Querfalte je nach Bedarf hervorziehen, durch kreuzweise gesteckte Karlsbader Nadeln befestigen und einheilen lassen (*Dieffenbach*, *Küchler*). Leider nimmt diese Methode keine Rücksicht auf *Verlängerungen* des Lidrandes. Wo diese nach Rückstülpung des Lides auf *unblutige* Weise zum *Ausgleich* gebracht werden können, erscheint die Operation überhaupt *überflüssig*. Wo die Zusammenziehung der ausgedehnten Theile aber *nicht* mehr zu erwarten ist, kann das Verfahren dem Zwecke unmöglich voll genügen.

4. Hat eine *merkliche Verdichtung und Schrumpfung der äusseren Liddecke Antheil* an der Umstülpung des Augendeckels, so kann eine *zureichende* Anstraffung und beziehungsweise Hebung des Integumentes ohne gefährliche Spannung und Zerrung der Theile nicht bewerkstelligt werden; es ist nothwendig, Substanz aus der Nachbarschaft herbeizuschaffen.

Zu diesem Ende empfiehlt man, das Lid von der *Randfläche* aus, vom Thränenpunkte bis zur äusseren Commissur zu spalten, sodann aus diesen beiden Endpunkten zwei *senkrechte* Schnitte von 8—10‴ Länge *durch die äussere Haut* zu führen und den ganzen viereckigen Lappen (Fig. 66) über die unteren Schnittenden hinaus *subcutan zu lockern*. Der Lappen soll hierauf mit Pincetten gefasst, stark angezogen und in dieser Lage längs den beiden Seitenschnitten von unten her angenäht werden. Um den *verlängerten Lidrand* auf das richtige Mass zu bringen, muss jedoch der Lappen zuvor *zugestutzt* werden und zwar geschieht dies am besten durch einen *gebrochenen* Schnitt *a*, welcher den *inneren* Lappenrand mit dem *horizontalen* verbindet. Zum Schlusse wird auch der *Intermarginalschnitt* durch Knopfnähte vereinigt und bis zur Verheilung ein Schutzverband angelegt (*Graefe*). Es soll dieses Verfahren sich besonders lohnen, wenn der *freie Rand* des Lides sehr *verbildet* ist und in Folge des Zuges der äusseren Haut die *Conjunctiva* auf die vordere *Fläche* des Tarsus herübergezogen worden ist. Leider ist sein Einfluss auf die *Stellung der Commissuren* kaum genügend und dieser Mangel muss sich besonders in den *späteren* Zeiten, wenn die Verlöthungsmassen zu schrumpfen beginnen, geltend machen. Man wird daher meisthin gezwungen sein, *die Tarsoraphie* nachzuschicken.

Fig. 66.

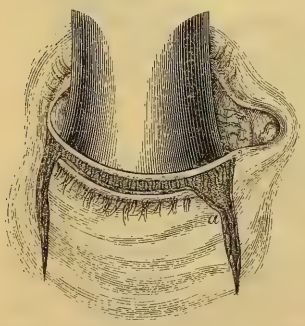

In *solcher Combination* ist aber auch ein *älteres* Verfahren, die *Verschiebung eines dreieckigen Hautlappens* (*Samson*) recht gut verwendbar, vorausgesetzt, dass der Lidrand blos verlängert, in seiner *Form* aber *nicht wesentlich verändert* ist. Es wird der Lappen auf einer unter das Lid geschobenen Hornplatte durch zwei geradelinige Hautschnitte abgegrenzt, welche, von der Randfläche ausgehend, gegen den Margo orbitalis convergiren und den *geschrumpften* Theil des Corion wo möglich ganz zwischen sich fassen; der Lappen wird sodann mit der Pincette gefasst und von der Unterlage bis zur äusseren Lidlefze lospräparirt, worauf es leicht gelingt, das Lid in seine normale Stellung zu bringen. Der Lappen (Fig. 67) deckt jetzt die Wundfläche nur mehr *theilweise*, es bleibt ein pfeilspitzenförmiger Substanzverlust zurück, welcher durch Zuziehung der *nachbarlichen* Haut zu decken ist. Zu diesem Ende werden die gegen den *Scheitel* der Wunde convergirenden Aussenränder bis in die Höhe der Lappenspitze mit *einander* und hierauf der Rest mit den entsprechenden Punkten des *Lappenrandes* durch Knopfnähte verbunden.

Fig. 67.

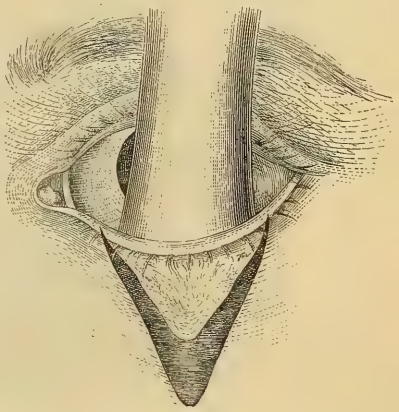

Andere durchschneiden vorerst die äussere *Lidhaut* in der Nähe der äusseren *Lefze* und dieser parallel der *ganzen* Länge nach; trennen dieselbe hierauf bis *an* oder *über den Orbitalrand* hinaus von der Unterlage los; *spalten* sodann die äussere *Commissur* in wagrechter Richtung und tragen ein nach Bedarf grosses *dreieckiges* Stück aus dem lateralen Theile des *Augendeckels* ab, nachdem sie zuvor etwa gewulstete Partien der *Conjunctiva* mit der Schere entfernt haben. Ist dies geschehen, so wird die Lücke in der *Commissur* durch Knopfnähte geschlossen, der *Tarsalrand* mittelst zweier durchgestochener Fadenschlingen in die normale Lage gezogen und die Fäden durch Pflasterstreifen, welche auf Stirne oder Wange geklebt werden, straff gespannt erhalten. Die *unterminirte* Haut ist hierbei durch den Verband dem freien Lidrand thunlichst zu nähern und die Verwachsung anzustreben (*Chelius*, *Ruete*).

5. Ectropien, welche durch *schmale und tief in der Liddecke wurzelnde Narbenstreifen* bedingt werden, lassen sich öfters beheben durch *Ausschneidung der Narbe*. Behufs dessen wird zu *beiden* Seiten des Narbenstranges ein *bogiger* Schnitt geführt, dessen *Sehne* nahezu senkrecht auf dem freien Lidrand steht, die Narbe sofort von den Unterlagen getrennt und die solchermassen entstandene *lanzettförmige* Wundfläche durch die Knopfnaht geschlossen. Bei *brückenförmigen Narbensträngen* genügt es bisweilen, die Brücke zu *durchtrennen* und die beiden Wundflächen bis zu ihrer Ueberhäutung vor gegenseitiger Berührung zu bewahren (*Fricke*).

6. Ist die *äussere Decke* des ectropionirten Lides zum *grössten* Theile und ihrer *ganzen Dicke nach*, vielleicht gar *sammt dem Muskel*, in eine *dichte narbige Masse* von geringem Umfange zusammengeschrumpft, so bleibt zur Behebung der Umstülpung wohl nichts anderes übrig, als die Narbe *auszuschneiden* und in die Wundfläche einen der Form und Grösse

nach entsprechenden *Lappen aus der umgebenden Haut zu transplantiren.* Das Detail der *Blepharoplastik* wird je nach der Verschiedenheit der Fälle mannigfaltige Abänderungen erheischen, indem es von grösster Wichtigkeit ist, den überzupflanzenden Lappen aus *gesunden* Hautpartien zu entnehmen und die *Brücke*, durch welche er in der ersten Zeit sein Nahrungsmaterial zugeführt bekömmt, *möglichst breit* zu gestalten, ohne die *Verschieblichkeit* ungebührlich zu beeinträchtigen. Im Ganzen dürften aber die beiden folgenden Operationsweisen mit geringen Modificationen in der grössten Mehrzahl der Fälle dem Zwecke genügen.

Fig. 68.

Fig. 69.

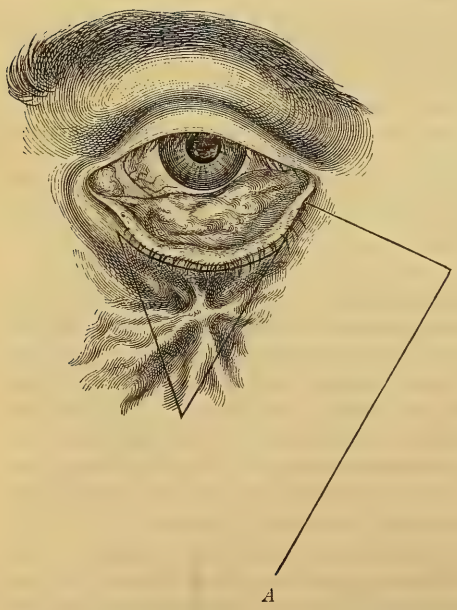

a. Es wird die Narbenmasse durch *zwei bogige Querschnitte* umschrieben, welche an der *inneren* Grenze der Narbe in einem mässig spitzen Winkel zusammenlaufen, gegen den *äusseren* Orbitalrand hin aber etwas *divergiren* und sich zugleich etwas nach *abwärts* senken (Fig. 68 nach einem Falle von *Arlt*). Nun wird die Narbenmasse von *innen* her von ihrer Unterlage *lospräparirt*, das Lid in seine normale Lage gestreckt und die nunmehr klaffende Wundfläche durch einen gleichgestalteten, aber etwas *längeren* und *breiteren* Lappen *A* gedeckt, welcher mit *senkrechter* oder *schräger* Axe durch entsprechende Schnitte aus der *vorderen Schläfengegend* abzugrenzen ist. Der *vordere* Grenzschnitt dieses Lappens muss mit dem *unteren Rande der Lidwundfläche* zusammenstossen, der *hintere* Grenzschnitt aber etwas *nach aussen* divergiren und *unter* dem Niveau des *oberen*

Randes der Lidwundfläche enden. Nun wird die Narbenmasse bis zur inneren Grenze *des Lappens* vollends losgelöst, entfernt, der Lappen nach seiner Präparation auf die Lidwundfläche umgeschlagen und durch eine genügende Anzahl von *Knopfnähten* mit deren Rändern vereinigt *(Fricke)*.

b. Die Narbenmasse wird durch *drei, ein gleichschenkeliges Dreieck umschreibende Schnitte*, von welchen einer *nahe* dem Lidrand und *parallel* demselben geführt wird, umgrenzt (Fig. 69), herauspräparirt, die Wundfläche durch *seitliche* Verschiebung eines, zur Seite derselben gebildeten, *rechteckigen Lappens A gesunder Haut* gedeckt und durch Anlegung von *Knopfnähten* geschlossen (*Dieffenbach*).

Die nach Ueberpflanzung des Lappens *klaffenden* Wundflächen können, so weit dieses *ohne Zerrung* des ersteren thunlich ist, durch Annäherung und blutige Vereinigung der Wundränder *verkleinert* oder gar völlig *gedeckt* werden. Was *unbedeckt* bleibt, muss unter *Granulationsbildung* heilen. Für die erste Zeit ist das Tragen eines Schutzverbandes nothwendig und ausserdem mit aller Strenge auf ganz *ruhiges Verhalten* des Kranken, am besten in der *Bettlage*, sowie auf *antiphlogistische Diät* zu dringen.

Die *Hauptgefahr*, welche man bei der Durchführung dieser Arten der Blepharoplastik läuft, besteht in dem öfteren *brandigen Absterben* so wie in der *theilweisen Vereiterung* des Lappens. Man wird diese Gefahr am ehesten umgehen, wenn man den Lappen aus *ganz gesunder* und daher *sehr dehnbarer* Haut entnimmt, die *Brücke* recht *breit* anlegt und jede stärkere *Zerrung* meidet. *Sicherheit* gewährt aber auch das zweckdienlichste Verfahren nicht. Besonders misslich ist das öftere Auftreten des *Rothlaufes*, da dann immer, wenigstens theilweise, Vereiterungen eintreten und *hässliche Narben* zurückbleiben, welche wieder die *Stellung der Lidränder* alteriren können. Uebrigens kömmt es auch nicht selten vor, dass der Lappen, obwohl er ohne Eiterung ganz gut angeheilt ist, *nachträglich* zur *Wulstform zusammenschrumpft*, da er eben keine ganz genügend resistente Unterlage findet. Im *günstigsten* Falle bleibt übrigens das neugebildete Lid *unbeweglich*, indem der *Muskel* eben schon *vorläufig* zu Grunde gegangen ist oder unter dem transplantirten Lappen *degenerirt*. Diese Operationen haben also mehr den Zweck, das Auge zu *decken*, das *cosmetische* Interesse ist von geringerem Belang. Man thut daher immer gut, *ausgiebige Tarsoraphien* damit zu verbinden, um so mehr, als diese auch der Wiedereröffnung der Lidspalte wegen Schrumpfung des Lappens einigermassen entgegenwirken.

7. Bei Ectropien, welche durch *narbige Verwachsungen der Lider mit dem knöchernen Orbitalrande* bedingt sind, wird es, im Falle die Narbe *schmal* ist, genügen, dieselbe *subcutan vom Knochen zu lösen* und das Lid nach seiner Streckung mittelst der *Tarsoraphie* bis nach erfolgter Verheilung in seiner erzwungenen Stellung zu erhalten.

Mehr Sicherheit gewährt bei *schmalen* Narben folgende Methode. Es wird die Narbe durch *zwei* eine *Ellipse* bildende *Bogenschnitte*, deren Sehne möglichst *senkrecht* zum Lidrande zu laufen hat, *umschnitten* (Fig. 70 *A*), an ihrer ganzen Oberfläche sodann *angefrischt*, hierauf die *umgebende Haut* und das Fettpolster in genügender Ausdehnung vom Knochen getrennt, um das Lid *ohne Zerrung* in die normale Stellung bringen zu können, und sodann die Ränder der elliptischen Wundfläche *über* der angefrischten Narbe durch *Nähte* vereinigt, so dass also die Narbe von den zugezogenen

nachbarlichen Hautpartien vollkommen *gedeckt* wird und an deren *hintere* Fläche anheilt (*Ammon*).

Fig. 70.

A

Fig. 71.

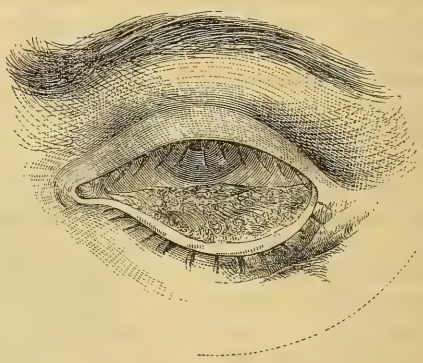

A

Bei *breiteren* derartigen Verwachsungen muss 2‴—3‴ unter der Narbe ein dem betreffenden Stücke des Orbitalrandes *paralleler* Schnitt (Fig. 71 *A*) *bis auf den Knochen* geführt, sodann die Haut *sammt* der Narbe in genügendem Umfange *subcutan* von der Unterlage getrennt werden, auf dass das Lid in seine normale Stellung gebracht werden könne. Ist dieses geschehen, so wird die Lidspalte durch Anfrischung und blutige Vereinigung ihrer Ränder um ein Drittheil und mehr verengert; nach völliger Vernarbung der Wundränder und beseitigter Gefahr einer weiteren Schrumpfung der Narben aber durch die Canthoplastik nach Bedarf wieder erweitert (*Ammon*).

Bei beiden letzterwähnten Operationen ist ein *richtiger Verband wesentliche Bedingung des Erfolges.* Es kömmt vor Allem darauf an, die Verheilung *per primam intentionem* zu erzielen oder doch die Eiterung auf einen *kleinen* Raum zu beschränken, um die Entwickelung ausgebreiteter, nachträglich schrumpfender Narben zu verhindern. Behufs dessen muss die *Haut mit dem Fettpolster* nicht nur *herbeigezogen*, sondern auch *in die oft recht tiefe Knochenlücke hineingepresst werden.* Bleibt nämlich irgend wo eine *Lücke*, so ist die Suppuration unvermeidlich und es steht dahin, wie weit sich dieselbe ausbreitet. Die bestangelegte Operation kann so durch eine kleine Versäumniss im Verbande zu Schanden werden, ja die Entstellung geradezu *vergrössern.* Es ist darum dringend anzurathen, erstlich die umgebende Haut und das Fettpolster nach *ausgiebiger* Trennung vom Knochen durch zweckmässig angelegte Pflasterstreifen über dem Operationsfelde *zusammengezogen* zu erhalten und zweitens über der Knochenlücke und Hautnaht einen *derben Charpiebausch* mittelst des Schutzverbandes oder einer Rollbinde zu befestigen, damit die Frischflächen des Integumentes allerwärts in unmittelbarer Berührung mit jenen des Knochens bleiben. Directe Erfahrungen haben gelehrt, dass solchermassen die Eiterung in der That, wenn nicht ganz, so doch auf kleine umschriebene Stellen gebannt wird und höchstens feine Narbenstränge resultiren, welche nachträglich subcutan durchtrennt und durch eine abermalige Verschiebung

der Haut ihres ferneren Einflusses auf die Stellung des Lides ganz beraubt werden können.

Quellen: *Chelius*, Handbuch der Augenheilkunde. II. Stuttgart. 1839. S. 148, 157. — *Ammon*, Zeitschrift f. Ophth. I. S. 36, 529, IV. S. 428, Plast. Chirurgie. Berlin. 1842. S. 192—228. — *Himly*, Krankheiten und Missbildungen. I. Berlin, 1843. S. 150. — *Mackenzie*, Traité des mal. d. yeux. traduit p. Warlomont et Testelin. I. Paris. 1856. S. 269. — *Desmarres*, Traité d. mal. d. yeux. Paris. 1847. S. 65. — *Hasner*, Entwurf einer anat. Begründung etc. Prag. 1847. S. 248. — *Arlt*, Die Krankheiten des Auges. III. Prag. 1856. S. 368; A. f. O. IX. 1, S. 94. — *Ruete*, Lehrb. der Ophth. II. Braunschweig. 1854. S. 81, 84—98. — *Adams* und *Samson*, nach Ruete S. 86. 88. — *Bowman* nach Mackenzie l. c. S. 415. — *Fricke*, nach Ammon plast. Chir. S. 195. — *Dieffenbach*, nach Ammon l. c. S. 206 und *Chelius* l. c. S. 153, 165. — *Graefe*, A. f. O. IV. 2. S. 201, X. 2. S. 227. — *Küchler*, Deutsche Klinik. 1865. Nr. 49. — *Passavant*, Archiv f. klin. Chirurgie. VI. S. 350. — *A. Weber*, A. f. O. VIII. 1. S. 95. — *Debrou*, Gaz. d. hopit. 1860. Nr. 133; kl. Monatbl. 1866. S. 145. — *Mauvezin*, Arch. gen. de med. 1865. S. 703.

ZEHNTER ABSCHNITT.

Die Entzündung der Thränenorgane.

Anatomie. Man unterscheidet *absondernde* und *leitende* Organe. Zu den ersteren zählen die *Bindehaut* und die *Thränendrüse*, zu den letzteren die *Thränenröhrchen* und der *Thränenschlauch*, welcher wieder in den *Thränensack* und den *Thränennasengang* zerfällt.

Die *Thränendrüse* erscheint getheilt in eine *grössere* und *kleinere* Portion. Die erstere lagert in der *Thränengrube* des Orbitaldaches und wird daselbst durch eine von der Fascia tarso-orbitalis nach rückwärts laufende Aponeurose am Knochen befestigt. Unmittelbar *unter* dieser Aponeurose liegt die *kleinere* Portion. Ihr vorderer Rand reicht bis an die convexe Grenze des oberen Lidknorpels. Dazu kömmt dann noch eine wechselnde Anzahl von *einzelnen zerstreuten kleinen Drüsenkörpern*, welche im subconjunctivalen Gefüge nahe dem oberen Knorpelrande und der äusseren Commissur liegen. Dem Baue nach stimmt die Thränendrüse überein mit den Speichel- und Milchdrüsen. Ihre *Ausführungsgänge*, 6—12 an der Zahl, sind haarfein und münden in Einer Reihe im *äusseren* Drittheile der oberen Uebergangsfalte der Bindehaut.

Die *Thränenröhrchen* sind 3‴—4‴ lange, weniger als $^1/_3$‴ in der Lichtung haltende Kanälchen, welche von einer überaus zarten blassen derben, innen *glatten*, mit sparsamen Schleimdrüsen (*Rud. Maier*) versehenen und von einem geschichteten Pflasterepithele (*Henle*) überkleideten *Schleimhaut* gebildet werden. Sie beginnen an dem Vorsprunge, welchen die innere Lefze der beiden Lidränder nächst der Carunkel bildet, mit einer feinen Oeffnung, dem *Thränenpunkte*. Die Schleimhaut führt hier

einen sehr entwickelten *Papillarkörper*, daher die betreffende Partie merklich *hervorspringt* und mit dem Namen der *Thränenwärzchen* belegt wird. Von den Thränenwärzchen aus streichen die Röhrchen zuerst am inneren Rande der beiden Tarsi in *senkrechter* Richtung *empor*, beziehungsweise *herab*, um, etwa $^3/_4$‴ von der inneren Lidlefze entfernt, in einem etwas *ausgeweiteten Knie* in die *horizontale* Richtung umzubiegen und dann in einem schwach convexen Bogen gegen die äussere Wand des *Thränensackes* zu convergiren. Sie erreichen dieselbe ungefähr in der Höhe des Lidbandes und durchbohren sie, bald zu *Einem* Rohre vereinigt, bald knapp *neben* einander, bald in einiger gegenseitigen *Entfernung*. Sie münden *klappenlos* in die Höhlung des Thränensackes. Die Thränenwärzchen sind von derbem elastischen Gewebe umgeben. Die *senkrechten* Portionen der Röhrchen werden von bindegewebigen Fäden an den inneren Rand des Knorpels festgeheftet und sind so wie die horizontalen Portionen reichlich umsponnen von Bündeln der Thränenkammportion des M. orbicularis. Es verlaufen diese Fleischbündel zum Theil in Bögen, welche ihre *Convexität* der Rohrlichtung zukehren, diese sonach bei ihren Zusammenziehungen zu *erweitern* oder wenigstens *klaffend* zu erhalten vermögen (*Wedl*). In sehr seltenen Fällen wurden an *Einem* Lide *zwei* Thränenpunkte beobachtet, welche je in ein *blind* endigendes (*Graefe*) oder in den *Sack* mündendes Kanälchen führten (*A. Weber, Zehender, Steffan*).

Der *Thränenschlauch* wird von einer viel dickeren, ziemlich derben und von zahlreichen Schleimgruben rauhen *Schleimhaut* dargestellt, welche ein einfaches *Flimmerepithel*, in dem *untersten* Theile aber ein geschichtetes *Pflasterepithel* (*Henle*) und allenthalben zahlreiche traubenförmige Schleimdrüsen (*R. Maier*) führt. Der *obere* Theil desselben, der *Thränensack*, ist bei 5‴ lang und 2‴ breit. Er hat im Allgemeinen die *Mandelform*, indem er von vorne und aussen nach hinten und innen *flach gedrückt* erscheint, und dieses bisweilen so stark, dass am Cadaver die *Lichtung fehlt* oder nur einen feinen *Spalt* darstellt. Es lagert der Thränensack in der sogenannten *Thränenrinne* zwischen der Leiste des Thränenbeines und dem Stirnfortsatze des Oberkieferbeines. Mehr als die Hälfte seiner verticalen Ausdehnung steht *unter* dem Niveau des inneren unteren Winkels des knöchernen Orbitalrandes. Die *obere* Hälfte des Sackes wird in einiger Entfernung von dem wagrecht streichenden *Lidbande* gekreuzt. Das *obere* blindsackähnliche Ende, der *Fundus*, ragt bei $1^1/_2$‴ über den oberen Rand jenes Ligamentes empor. *Hinter* dem letzteren münden die Röhrchen in die äussere Wand. Die dem Knochen anliegende *innere* Wand des Sackes fällt, entsprechend der Conformation der Thränenrinne, *senkrecht* ab und geht ohne irgend eine Marke in die innere Wand des häutigen Nasenganges über. Die *äussere* Wand des Thränensackes lässt bisweilen nach unten hin, d. i. ober der Mündung des knöchernen Nasenkanals, eine kleine Ausbuchtung, einen seichten *Recessus (Arlt)* nachweisen. In der Mehrzahl der Fälle fehlt dieser Recessus und dann scheidet sich der Thränensack von dem Nasengange meistens ganz *undeutlich* oder *gar nicht* ab, indem auch die äussere Wandung des Sackes *ohne* Grenzmarke in jene des Nasenganges übergeht. Doch kommen hinwiederum auch Fälle vor, wo der Uebergang von Sack und Kanal durch einen *Vorsprung der Schleimhaut* gekennzeichnet und öfters sogar merklich *verengert* ist. Es sind derlei Vor-

sprünge dann durch stärkere Entwickelung des Periostes oder der Thränensackaponeurose an der Eingangsöffnung des knöchernen Ganges bedingt (*Arlt*).

Der *häutige Nasengang* ist 7‴—9‴ lang, walzig und von der Seite her etwas flach gedrückt. Er ist in dem *knöchernen Thränenkanal* eingeschlossen, dessen Verlaufsrichtung im Allgemeinen eine nach unten, aussen und hinten gekrümmte ist. Die *Convexität* dieser Krümmung ist aber fast in jedem Falle eine *andere*, bald nach aussen, bald nach hinten mehr ausgesprochene. Es hängt dieses zum Theile von der senkrechten Höhe des Oberkiefers, der horizontalen Breite der Nasenhöhle und dem etwas variablen Stand der unteren Nasenmuschel ab (*Arlt*). Ausserdem werden noch sehr bedeutende Differenzen dadurch begründet, dass der häutige Nasengang durchaus nicht immer unmittelbar unter der Ansatzlinie der unteren Nasenmuschel mündet, sondern häufig noch eine Strecke weit zwischen der äusseren Nasenhöhlenwand und der sie überkleidenden Schneider'schen Haut nach abwärts dringt, ehe er sich in die Nasenhöhle öffnet. Es kommen Fälle vor, wo die Mündung *nahe über dem Boden* des Cavum narium, tief unter dem freien Rande der unteren Muschel, gefunden wird.

Die *Form dieser unteren Mündung* des häutigen Nasenganges wechselt ausserordentlich. Liegt sie *weit oben*, knapp unter dem Ansatze der Muschel, so ist sie gewöhnlich rund, oval oder schreibfederartig und steht *weit offen*. Mitunter jedoch findet man sie durch eine stark vorspringende mondsichelförmige oder circulare *Schleimhautduplicatur sehr verengt*, so dass das untere Ende des Schlauches Aehnlichkeit mit einem *Blindsacke* gewinnt; besonders wenn dieses *Ende*, wie es nicht gar selten geschieht, etwas *erweitert* ist, in welchem Falle seine Form öfters die eines Pferdehufes ist (*Arlt*). Liegt die Mündung aber *tief unter* der Muschelinsertion, so nähert sie sich in der Mehrzahl der Fälle der *Spaltform*. Die Wandungen des Nasenganges werden dann nämlich nicht mehr von dem Knochenkanale, dem sie *anhaften* und welcher bisweilen eine ganz *erstaunlich weite* Lichtung besitzt, *aus einander* gehalten, sondern sie legen sich in dem Raume zwischen der Schneider'schen Haut und der äusseren Nasenhöhlenwand *an* einander, der *untere* Theil des Nasenganges erscheint also platt von innen nach aussen zusammen gedrückt.

Es finden sich in solchen Fällen an der Mündung nicht selten *kleine Duplicaturen* der Schleimhaut (*Hasner*), welche bald von oben herab, bald von vorne *und* hinten, bald blos von hinten her etwas vorspringen, immer aber der Schneider'schen Haut *flach anliegen*. Sie machen, dass die *Spalte* bald horizontal, bald schräg, bald senkrecht, bald im Bogen gekrümmt erscheint. Das untere Ende dieser Falten verlängert sich bisweilen unter allmäliger Verflachung bedeutend und macht dann ganz den Eindruck, als setzte sich der häutige Nasengang in der Schneider'schen Haut eine Strecke weit unter der Form einer *flachen Rinne* fort.

Der schleimhäutige *Thränenschlauch* wird seiner *ganzen* Länge nach von einem engen *Maschenwerke ziemlich derben Bindegewebes umhüllt*, welchem *elastische Fasern* beigemischt sind. Es ist dieses Maschenwerk ausnehmend *blutreich*. Die Gefässe, welche mit denen des umliegenden, gleichfalls sehr blutreichen Knochens in inniger Verbindung stehen, füllen die Lücken des Balkenwerkes vollkommen aus und ihre Wandungen hängen mit den Wänden der einzelnen Hohlräume zusammen, daher sie am Cadaver nicht collabiren, sondern klaffend bleiben. An Durchschnitten kann man die weit offenen Mündungen der grösseren Venenzweigchen sogar mit freiem Auge erkennen. Das ganze Gefüge gewinnt dadurch einigermassen die

Bedeutung eines *Schwellkörpers* (*Henle*). Am eigentlichen *Thränensacke* bildet dasselbe nur ein *ganz dünnes* Stratum. Am *Nasengange* aber nimmt es sehr an Dicke zu, besonders nach unten hin, so dass der Nasengang daselbst beträchtlich *verengt* und dessen Schleimhaut in zahlreiche und stark vorspringende *Falten* geworfen wird.

Nach aussen hin verdichtet sich das Bindegewebe zu einer *derben sehnigen Hülle*, welche den Thränenschlauch seiner ganzen Länge nach *scheidenartig* umgibt. So weit dieser dem Knochen anliegt, hängt die Scheide dem letzteren lose an und fungirt als dessen *Beinhaut*. An der äusseren Wand des *Thränensackes* aber bildet sie eine Art *Aponeurose* welche, an den Rändern der Thränenrinne allenthalben festhängend, diese zu einem *Kanale* oder *geschlossenen Hohlraume* ergänzt. Es steht diese Aponeurose in inniger Verbindung mit den Ausläufern der hinteren Fläche des Lidbandes so wie mit der Scheide der Thränenkammportion des Orbicularmuskels und wird durch dieselben wesentlich verstärkt.

Fig. 72 vergegenwärtiget die relative Lage der hier interessirenden Theile in einem *horizontalen* Durchschnitte, welcher an einem gefrorenen Präparate durch die fest geschlossene Lidspalte und in der Verlängerung derselben durch das Lidband und die Seitenwände der Nasenhöhle geführt wurde.

Fig. 72.

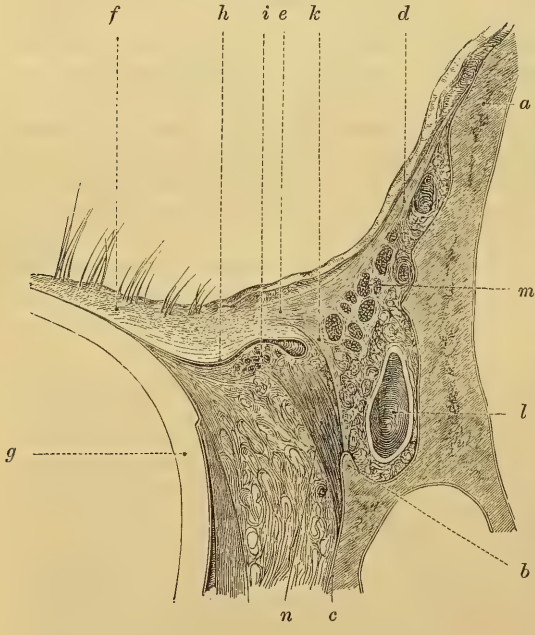

Die äussere Decke des inneren Drittheiles des *Lidrandes* ist nachträglich abgetragen worden, um das *Lidband* in seinen Beziehungen zu den Nachbartheilen weiter verfolgen zu können. Es ist *a* der *Nasenfortsatz* des *Oberkieferbeines*. Ihm liegt nach aussen die *Vena* und dahinter die *Arteria angularis* auf. *b* ist der *Thränenbeinkamm* und *c* das vordere Ende der *Papierplatte* des *Siebbeines*. Von *a* entspringt das Lidband *d e* und läuft, von der äusseren Haut gedeckt, in einem nach hinten convexen Bogen bis zur inneren Lidcommissur, wo es sich spaltet. Die *innere Lefze* der beiden Lidränder, von welchen blos der *untere f* gezeichnet ist, schmiegt sich genau der vorderen Fläche des Bulbus *g* an. Der innerste Theil der Lefze weicht beträchtlich weit *nach hinten* zurück und bildet so einen *Vorsprung*, welcher von dem durchschnittenen *Thränenpunkte h* gekrönt wird. Es ist dieser Vorsprung um so auffälliger, als nasenwärts die *Carunkel i* hervortritt und so dem inneren Grenztheile des Bindehautsackes eine ungefähr S-förmige Krümmung verleiht. Die *hintere* convexe Wand des *Lidbandes d e* ist nicht flächenartig begrenzt, sondern löst sich in eine Unzahl von verzweigten und mannigfaltig mit einander anastomosirenden *sehnigen Blättern* und *Balken* auf, welche zum Theile dem *Knochen* anhaften, zum Theile aber zwischen der Knochenwand und dem Bulbus sich nach hinten fort-

setzen. Es ist unter denselben besonders einer *k* auffällig durch seine Mächtigkeit. Er steigt von dem äusseren Grenztheile des Lidbandes gerade nach hinten und verschmilzt mit dem Perioste des Thränenbeinkammes. Ein *zweiter* solcher Ausläufer, welcher jedoch nicht constant zu sein scheint, findet sich mehr nach *innen*, löst sich jedoch gleich den übrigen zahlreichen kleineren Ausläufern sehr bald in dem Maschenwerke auf, welches den relativ sehr bedeutenden Raum zwischen dem Lidbande und der äusseren Wand des Thränensackes *l* ausfüllt und durch seine Verdichtung die erwähnte *Aponeurose* darstellen hilft. *In* diesem Maschenwerke entspringen oder setzen sich fest Fleischbündel des *Kreismuskels der Lider m*; weiter nach hinten aber werden die Maschen oder Lücken von lockerem, theilweise fetthältigem Bindegewebe ausgefüllt. Nach aussen von diesem Maschenwerke lagert der *Musculus lacrymalis n.* (S. 434).

Die *Gefässe* des Thränenapparates so wie dessen *Nerven* sind grösstentheils nur Zweige der für die Nachbarorgane bestimmten Stämmchen. Doch besitzt die *Thränendrüse* einen ihr eigenthümlichen Ast der Arteria ophthalmica, die *Thränendrüsenschlagader*, und eine entsprechende Vene, welche in die Vena ophthalmica mündet. Auch geht ein *besonderer* Nerv, der *Nervus lacrymalis*, vom ersten Aste des *Quintus* zur Thränendrüse und beherrscht deren Absonderungsthätigkeit in ähnlicher Weise, wie gewisse andere Nerven die Secretion der Speicheldrüsen. Seinem Einflusse ist die *massenhafte* Thränenerzeugung zuzuschreiben, welche bei manchen Gemüthsaffecten, oder wenn äussere Schädlichkeiten das Auge treffen, unter der Form des *Weinens* und beziehungsweise des *Thränenflusses* zum Ausdrucke kömmt. Unter *gewöhnlichen* Verhältnissen liefert die Thränendrüse *nur wenig* Secret; die das Auge befeuchtenden Thränen sind dann zum *grossen* Theile Product des *Bindehautsackes*.

Die *Thränen* sind reines Wasser, welchem nur eine ganz geringe Menge von Kochsalz und Eiweiss beigemischt ist. Sie werden durch den Lidschlag gleichmässig über die Convexität des Bulbus vertheilt und dienen so als *Glätter* der vordersten *wichtigsten* Trennungsfläche des dioptrischen Apparates. Bei *offener* Lidspalte sinken sie vermöge ihrer specifischen Schwere an der Oberfläche des Bulbus herab und sammeln sich zwischen der beölten äusseren Lefze des unteren Lidrandes und der Oberfläche des Bulbus in Gestalt eines Meniscus, welcher als *Thränenbach* beschrieben wird und in welchen der obere Lidrand bei jedem Lidschlage eintaucht. Gegen den inneren Canthus hin erweitert sich der Thränenbach zum sogenannten *Thränensee*. Dieser ist jene Vertiefung, welche durch das nicht genaue Anschliessen der äusseren Oberfläche der Carunkel an die Convexität des Bulbus gebildet wird. Bei *offener* Lidspalte erscheint er nach oben und unten, bei *geschlossener* Lidspalte nach *vorne* begrenzt von jenen Vorsprüngen der inneren Lidlefze, auf welchen sich die Thränenpunkte öffnen. *Diese* sind in *steter Berührung mit dem Inhalte* des Thränensees.

Der treibende Factor der Thränenleitung ist der Kreismuskel einschliesslich seiner Thränenkammpartie. Derselbe *presst* den jeweiligen *Ueberschuss* der in dem Bindehautsacke vorhandenen Thränen beim Lidschlusse mit einem seinem Kraftaufwande proportionirten Drucke *in und durch die Kanälchen in den Schlauch*, aus welchem sie dann vermöge ihrer *eigenen Schwere* und dem *Stosse* der nachrückenden Flüssigkeit in die Nase entweichen.

Indem beide Blätter des Bindehautsackes schon während dem *Ruhezustande* des Orbicularis durch die Spannung der von dem Bulbus bogig vorgedrängten Fleischbündel *allenthalben knapp aneinander gedrückt* werden, kann zwischen ihnen nur so viel Flüssigkeit haften, als durch *Molekularattraction* an den Wänden festgehalten wird. Es ist dieses unbestrittenermassen eine *höchst dünne* gleichmässige Schichte, welche eben nur genügt, um die Oberflächen zu befeuchten und die Reibung bei den Bewegungen der Lider und des Augapfels auf ein Kleinstes herabzumindern. *Jeder Ueberschuss* an Thränen wird durch diesen Muskeldruck in die *offene* Lidspalte getrieben und sammelt sich hier im Thränenbache und Thränensee.

Beim Lidschlusse wird derselbe von dem Drucke des Orbicularis getroffen und zum *Ausweichen* bestimmt. Da aber beim Lidschlusse die beiden *Lidränder* ihrer ganzen Länge nach fest auf einander passen und ihr Fettbelag den Verschluss, *wässerigen* Feuchtigkeiten gegenüber, um ein Bedeutendes dichter erscheinen lässt: so muss der im Bache und See enthaltene *Ueberschuss*, von allen Seiten gedrängt, nothwendig den *einzigen offenen Ausweg* durch die in den See tauchenden *Thränenpunkte* nehmen und eine in den Kanälchen etwa vorhandene Flüssigkeitssäule vor sich her in den Schlauch treiben. Unter *gewöhnlichen* Verhältnissen, bei *normaler Thränenabsonderung* und *ruhigem Lidschlage*, wird nur *äusserst wenig* oder *nichts* aus dem Bindehautsacke in den Thränenschlauch gefördert. Es fehlt dazu das *Material*, das im See und Bache befindliche Quantum *überschüssiger* Thränen ist ein *minimales* und die im Ganzen sehr starke *Verdunstung* genügt, um grössere Anhäufungen zu verhindern. Wird aber durch irgend welche Veranlassung die *Thränensecretion* gesteigert, so werden Bach und See alsbald *überfüllt*, es folgen sich *rasch* einige *kräftige* und wohl auch *länger* dauernde Lidschlüsse, unter deren Wirkung der Ueberschuss in die Nase entweicht; deren Wände werden daher feucht, der Kranke muss sich schnäuzen. *Beim Weinen*, wo die Thränenabsonderung eine *massenhafte* wird, entleert sich ein Theil des Productes immer *durch die Lidspalte* und fliesst über die Wangen herab. Einerseits vermag nämlich die Fettschichte der Lidränder bei offener Spalte nur Thränenmenisken von *beschränkter* Grösse und Schwere zurückzuhalten. Anderseits genügt die *Lichtung* der beiden *Thränenpunkte* und der *Kanäle* nicht mehr, um *alles* in *kürzester* Frist aufzunehmen, was beim Lidschlusse zum Ausweichen genöthigt wird; ein Theil der Flüssigkeit wird unter dem raschen und kräftigen Drucke des *krampfhaft* zusammengezogenen Kreismuskels durch die *Lidspalte „herausgepresst"*, während der Rest den *natürlichen* Weg nimmt und sich *stromweise* in die Nase ergiesst.

Als *beiwirkendes* mechanisches Moment *sehr untergeordneten* Ranges ist die *eigene Schwere* der Thränen zu nennen. Diese macht, dass in der Lidspalte gesammelte Flüssigkeiten auch *bei Verhinderung des Lidschlusses* langsam in die Nase abrinnen, doch nur, wenn ihre *Oberfläche* unbedingt *höher* gelegen ist, als der *höchste Punkt der Kanälchen.*

Von einer *Heberwirkung* so wie von einer *Einsaugung der Thränen* während der *Einathmung* kann füglich *nicht* mehr gesprochen werden, da die Leitung in den Sack *ungehindert* fortdauert, wenn dessen *Verbindung mit der Nasenhöhle unterbrochen* ist, oder derselbe von *Aussen* her *weit geöffnet* wird. Der *letztere* Umstand, zusammengehalten mit dem erwiesenen *Mangel eines Klappenapparates*, wirft ausserdem die beliebten *Pumptheorien allesammt* über den Haufen. Zugleich fällt auch die *Capillarität der Thränenröhrchen* als Leitungsfactor, denn die Molekularattraction kann Thränen aus dem See wohl bis *an den Sack* treiben, nicht aber *in den Sack* entleeren. Man hat nun allerdings den die Röhrchen umspinnenden *Muskelfasern* eine Art *Melkwirkung* zugeschrieben (*Arlt*); diese besteht aber *nicht* und bestünde sie, so müsste dieselbe mit der *Schlitzung* der Kanälchen aufhören und doch unterbricht letztere die Leitung *nicht.*

Nosologie. *Die Entzündung der Thränendrüse, Dacryoadenitis,* ist bisher nur in seltenen Fällen beobachtet worden. Es geht ihr bisweilen längere Zeit *Hypersecretion* der Thränen voran (*Graefe*). Sie verläuft meistens sehr langsam und schleppend und offenbart sich durch die allmälige Entwickelung einer *unverschieblichen*, im wechselndem Grade harten, drüsig höckerigen, gewöhnlich unschmerzhaften, gegen Druck aber öfters empfindlichen Geschwulst, welche unter dem oberen äusseren Theile des Orbitalrandes sichtbar und fühlbar hervortritt und ihrer beträchtlichen Grösse halber gerne den Bulbus nach ein- und abwärts verdrängt. Sie erwies sich bei der anatomischen Untersuchung als reine Wucherung der Thränendrüse (*Gluge, Warlomont, Rothmund*). Mitunter *geht* der Tumor von selbst oder unter der Anwendung resorptionsbethätigender Mittel wieder *zurück* (*Heymann, Horner*), meistens aber fordert er die *Exstirpation*, soll der Bulbus schliesslich nicht gefährdet werden. Hier und da kömmt es auch zur *chronischen Eiterung*, wobei das Orbitaldach cariös zerstört werden kann (*Ad. Schmidt*). In anderen Fällen tritt die Entzündung unter den Erscheinungen der *Phlegmone* auf und *verläuft sehr acut.* Sie macht dann ganz den Eindruck eines mächtigen Abscesses. Das Product kann auch hier durch *Resorption* entfernt werden und die Krankheit zur Heilung gelangen (*Schön, Haynes Walton*). Der *gewöhnliche* Ausgang aber ist

der *Durchbruch* und die Ausbildung eines tiefen *Hohlgeschwüres*, das öfters lange Zeit forteitert, sich wiederhohlt schliesst und von neuem perforirt (*Alf. Graefe*), manchmal auch den *Knochen* angreift und cariös zerstört (*Ad. Schmidt*); daher die *Exstirpation* des wuchernden Gefüges sehr räthlich erscheint.

In höchst seltenen Ausnahmsfällen wurde als Folge der *eitrigen* Schädigung eines *Ausführungsganges* der Drüse und des Aussickerns der Thränenflüssigkeit das Auftreten einer sogenannten *Thränendrüsenfistel* beobachtet, welche letztere an der äusseren Lidhaut oder an der Bindehaut sich öffnete (*Ad. Schmidt, Beer*).

Nebenbei möge hier des höchst seltenen Vorkommens eines der Ranula analogen und durch *Ectasie eines Drüsenausführungsganges* bedingten Tumors, des sogenannten *Dacryops*, erwähnt werden. Er präsentirt sich beim Umschlagen des Lides als eine bläulich durchschimmernde, nur von Bindehaut bedeckte, *cystenartige Geschwulst*, welche bei starkem Drucke gewöhnlich, aber nicht immer (*Wecker*), ihren wasserklaren Inhalt entleert, sich jedoch bald wieder füllt, und bei vermehrter Thränensecretion merklich anschwillt (*Ad. Schmidt, Beer, Graefe*).

2. Oefters kömmt es zu *Entzündungen der Thränenwärzchen*. Es sind diese nämlich *äusseren* Schädlichkeitseinwirkungen nicht ganz entrückt und werden auch bisweilen *direct* durch Sondirungen, Einspritzungen u. s. w. empfindlich beleidigt. Ueberdies *participirt* der sie darstellende Papillarkörper sehr gerne an Entzündungsprocessen des freien Lidrandes, der Tarsalbindehaut und des Thränenschlauches (*Desmarres*). Er geht dabei ganz ähnliche Veränderungen ein, wie der Papillarkörper der entzündeten Bindehaut. Bei minder intensiven, aber andauernden Wucherungsprocessen wird er nicht selten in sehr auffälligem Grade *hypertrophirt*, um gleich der trachomatösen Bindehaut später zu *schrumpfen* und unter *Verödung* den Thränenpunkt zu verengern oder gar narbig zu *schliessen*. In anderen Fällen kömmt es zur *Eiterung*, indem das Product sich übermässig rapid entwickelt. Besonders häufig wird dieses beobachtet, wenn *nachbarliche Geschwüre* sich über die Wärzchen ausbreiten oder wenn *Blattern* auf dem Wärzchen aufschiessen (*Ad. Schmidt*). Das Resultat ist dann fast immer eine *narbige Verengerung* oder *Schliessung des Thränenpunktes*.

3. Auch die *Thränenröhrchen* entzünden sich bisweilen, indem auf ihre Schleimhaut von *aussen* her Schädlichkeiten einwirken, z. B. eingedrungene fremde Körper, Haare (*Hasner, Desmarres, Himly*), Sonden etc.; oder indem die Mucosa von Seite des Thränensackes oder der Bindehaut in entzündliche *Mitleidenschaft* gezogen wird; oder indem ein *in der Dicke der Lider* zur Entwickelung gekommener Entzündungsherd, z. B. ein eiterndes Hordeolum (*Desmarres, Arlt*) seine Grenzen über ein oder das andere Kanälchen ausdehnt. Es trägt diese Entzündung oft den Charakter des *Katarrhes* und kann bei längerer Dauer zur *Hypertrophie* der Mucosa führen, welche ihrerseits wieder mit theilweiser *Verödung* des Rohres und mit Bildung von *Stricturen* zu enden vermag. In anderen Fällen hingegen hat die Entzündung *eitrige Zerstörung* eines Theiles des Rohres zur Folge. Das Resultat kann dann *narbige Verengerung und Verschliessung* sein; eben so gut kann aber auch der Eiter *durchbrechen* und eine nach innen oder nach aussen sich öffnende *Thränenrohrfistel* hinterlassen (*Himly, Desmarres*). Eine besondere Erwähnung verdient als mögliche Veranlassung von Entzündungen des Thränenrohres die allerdings extrem seltene Bildung *fettiger* oder *kreidiger Concremente*, sogenannter *Dacryolithen* (*Himly, Desmarres, Mackenzie*) sowie die Entwickelung von *Pilzen* (*Graefe*) in der Lichtung der Kanäle.

4. Am *häufigsten* ist unstreitig die lockere gefäss- und drüsenreiche Schleimhaut und der umgebende Schwellkörper *des Thränenschlauches* das Substrat einer entzündlichen Wucherung. Es hat dieser Process in der Mehrzahl der Fälle blos die Bedeutung eines leichten *acuten Katarrhes*, welcher ohne erhebliche Folgen rasch abläuft und nur ausnahmsweise Gegenstand der Beobachtung wird. In anderen Fällen tritt der Katarrh gleich von vorneherein mit *ziemlicher Heftigkeit* auf und geht dann nur selten *spontan* in Heilung über, der Process wird vielmehr meistens *chronisch*, ja *habituel*. Es gewinnt hierbei die Schleimhaut ein dunkelrothes, ins Bläuliche oder Bräunliche spielendes Colorit, sie lockert sich sammt

der cavernösen Schlauchhülle unter beträchtlicher Verdickung mächtig auf, wird schwammig, schlaff und mürbe.

In einzelnen Fällen sollen sich an der Oberfläche der wuchernden Mucosa *Granulationen* erheben (*Chelius*, *A. Weber*), welche denen der Bindehaut sehr ähneln, bisweilen aber sich zu wahren *Polypen* auswachsen und den Thränensack ansehnlich erweitern (*Janin*, *Walther*, *Blasius*, *Graefe*). Auch hat man in einzelnen Fällen die *Schleimdrüsen* stark angeschwollen und ausgedehnt gefunden (*Janin*). Hier und da kömmt es zu *Blutergüssen* in die Sackhöhle, deren Coagula sich allmälig eindicken und mannigfaltige Veränderungen eingehen (*Graefe*).

Von der *Oberfläche* der entzündeten Thränensackschleimhaut stossen sich, gleichwie bei der Syndesmitis, fort und fort *schleimig eiterige Producte* los, welche je nach der Intensität des Processes bald mehr trübem *Schleime*, bald *flüssigem Eiter* gleichen. Indem diese Producte das normale Secret der Thränensackschleimhaut an Masse bedeutend überwiegen, und indem anderseits ihre *Abfuhr* wegen der Anschwellung der *Schlauchwandungen* und der damit gesetzten Verengerung des Nasenganges wesentlich beeinträchtiget wird: kömmt es alsbald zu einem *Missverhältnisse* zwischen dem Inhalte des Sackes und seinem Abzuge, um so mehr, als fortwährend *Thränen* eingepresst werden und die katarrhalischen Producte an der tiefsten Stelle des Sackes sich sammeln, durch Resorption ihrer flüssigen Bestandtheile sich verdichten und sohin pfropfartig die Lichtung des Schlauches vollends verlegen. Es dehnt sich dann die vom Knochen nicht gedeckte äussere Wandung des Thränensackes aus und so wird ein Zustand gesetzt, welchen man *Dacryocystoblennorrhoe* nennt.

Es unterliegt eine solche *Ausdehnung* aber auch keiner weiteren Schwierigkeit. Gleichwie nämlich bei Wucherungsprocessen in der Bindehaut das Gefüge des Lidknorpels in Mitleidenschaft geräth, sich auflockert und ausdehnt, wird bei *Thränenschlauchentzündungen* auch die den Sack nach aussen deckende *Aponeurose* in den entzündlichen Process hineingezogen und dadurch genug nachgiebig gemacht, um dem Drucke des sich sammelnden Inhaltes zu weichen. Der gefüllte Thränensack tritt dann *geschwulstartig* aus der knöchernen Rinne unter dem Lidbande hervor und drängt auch dieses nach vorne.

In einer grossen Anzahl von Fällen entwickelt sich der Process gleich von *vorneherein* mit *sehr grosser Intensität* unter den Erscheinungen der Phlegmone, daher der Name *Dacryocystitis phlegmonosa*. Die Schleimhaut und cavernöse Hülle des Schlauches schwellen wegen der massenhaften entzündlichen Productbildung *in ihrem Gefüge* mächtig an und machen bald den Nasengang und die Thränenröhrchen unwegsam, während grosse Mengen von *purulenten* Secreten *in die Höhlung* ergossen werden und sich in dem allein ausdehnsamen *Thränensacke* sammeln. Dieser tritt daher in Gestalt einer *mächtigen Geschwulst* hervor, welche jedoch nur selten in ihren wahren Umrissen sich präsentirt, indem auch das *überlagernde lockere* Gefüge sammt der Bindehaut und äusseren Decke an dem Processe theilnimmt und bedeutend anschwillt von entzündlichem Infiltrate. Bald beginnt dann auch die *eiterige Zerfällniss in den infiltrirten Wandungen des Schlauches*, diese werden stellenweise *zerstört* und so der eitrige Durchbruch vorbereitet.

Bisweilen scheint das der Aponeurose des Thränensackes von aussen aufliegende lockere Gefüge den *ursprünglichen* Sitz der Entzündung abzugeben und die Wandungen des Schlauches erst *später* in Mitleidenschaft zu ziehen. Man hat solche Abscesse, welche sich *ausserhalb* der Aponeurose entwickeln, *Anchylops* genannt, falls sie aber schon zum Durchbruch nach aussen gekommen sind, *Aegilops*.

Quellen: *Ad. Schmidt*, Ueber die Krankheiten des Thränenorganes. Wien. 1803. S. 47, 175, 181. — *Hyrtl*, Handb. der topogr. Anat. Wien. 1847. S. 123, 126, 128, 130. — *Hasner*, Beiträge zur Phys. und Path. des Thränenableitungsapparates. Prag. 1850. S. 7, 18, 22, 24. Wien med. Wochenschrift 1865. Nr. 23. — *Arlt*, Krankheiten des Auges. III. Prag. 1856. S. 377, 386, A. f. O. I. 2. S. 135, 137, 143, 145, 148, 156, IX. 1. S. 65, 67, 70, 87, Wiener med. Wochenschrift. Spitalzeitung. 1862. Nr. 22—33. 1865. Nr. 6. — *Rud. Maier*, Ueber den Bau der Thränenorgane. Freiburg. 1859. S. 6, 10, 17, 22, 25, 30, 34, 41, 43. — *Henle*, Handbuch der Anat. I. S. 139, II. S. 705, 712, 715, Zeitschrift. f. rat. Medicin. 3. R. 23. Bd. S. 263. — *Henke*, A. f. O. IV. 2. S. 70, 96, VIII. 1. S. 363, 369, 370, 373. — *Stellwag*, Ophth. II. S. 1017, Wien. med. Jahrb. 1861. S. 24, 39, 42, 1862. Fachbericht S. 78, Wien. med. Wochenschrift, 1864. Nr. 51, 52, 1865. Nr. 8, 9, 85, 86. — *Wedl*, Wien. med. Jahrb. 1861. S. 39. — *Rosz*, Oppenheims Zeitschrift f. d. ges. Medicin. 35. Bd. S. 1, 5. — *Foltz*, Journ. d' anat. et phys. V. 1862. S. 226. — *O. Becker*, Wien. med. Jahrb. 1865. Fachbericht S. 99, 101, 103. — *Graefe*, A. f. O. I. 1. S. 288, 295, VII. 2. S. 29. — *A. Weber*, kl. Monatbl. 1863. S. 63, 107 etc. A. f. O. VIII. 1. S. 352. — *Mackenzie*, Traité d. mal. d. yeux. trad. p. Warlomont et Testelin. I. Paris. 1856. S. 375. — *Zehender*, kl. Monatbl. 1863. S. 394. — *Steffan* ibid. 1866. S. 45.

Nosologie: Ad. Schmidt, l. c. S. 63, 132, 137, 144, 148, 153, 208, 210, 223, 228, 230, 232, 237. — *Beer*, Lehre v. d. Augenkrankheiten. II. Wien. 1817. S. 184, 591. — *Benedikt*, Handb. d. prakt. Augenheilkunde. III. Leipzig. 1824. S. 154, 159, 162. — *Himly*, Krankheiten u. Missbildungen etc. I. Berlin. 1843. S. 276, 279, 280, 281, 296, 304, 305, 308, 309, 310. — *Mackenzie* l. c. S. 114, 118, 121, 124, 135, 137, 416, 431. — *Daviel*, Med. Gaz. III. 1829. S. 523. — *Haynes Walton*, nach Mackenzie l. c. S. 117, 137. — *Hasner* l. c. S. 9—18, 29, 31, 33, 53. — *Desmarres*, Traité d. mal. d. yeux. Paris. 1847. S. 854, 855, 858, 861. — *Graefe*, A. f. O. I. 1. 283, 284. II. 1. S. 224, III. 2. 357, IV. 2. S. 258, VII. 2. S. 1. — *Alf. Graefe* ibid. VIII. 1. S. 279, 286. — *Heymann* ibid. VII. 1. S. 143. — *Horner*, kl. Monatbl. 1866. S. 257. — *Gluge*, Jena'sche Annal. f. Phys. u. Med. I. 1849. 3. — *Rothmund* kl. Montbl. 1863. S. 264, Jahresbericht 186½. München. 1863. S. 24. — *Schön*, Beiträge zur prakt. Augenheilkunde. Hamburg. 1861. S. 185. — *Arlt*, l. c. S. 390, 392, 393; A. f. O. I. 2. S. 153, 155. — *Ammon*, kl. Darstellungen II. 1838. Taf. IX. — *Stellwag*, Ophth. II. S. 1050, 1052, 1056, 1085, 1088, 1089, 1090. — *Zander* und *Geissler*, Verletzungen des Auges. Leipzig und Heidelberg. 1864. S. 103. — *Warlomont* ibid. S. 412 und Presse med. belge. 1862. Nr. 33. — *N.* klin. Monatbl. 1863. S. 405. — *Janin*, Abhandlungen u. Beobachtungen über das Auge. Berlin. 1788. S. 111, 275. — *Chelius*, Handbuch der Augenheilkunde. II. Stuttgart. 1839. S. 37, 43, 45, 50, 57. — *A. Weber*, A. f. O. VIII. 1. 105. — *Walther*, Neiss. Diss. de fistula et polypo sacc. lacr. Bonn. 1820. — *Blasius*, nach Chelius l. c. S. 58. — *Wecker*, kl. Montbl. 1867. S. 34.

1. Die phlegmonöse Thränenschlauchentzündung.

Krankheitsbild. Die *Dacryocystitis phlegmonosa* macht anfänglich in der Regel ganz den Eindruck eines im inneren Augenwinkel zur Entwickelung gekommenen *Abscesses*. Es tritt nämlich am inneren Winkel, über und unter dem Lidbande, eine mächtige und nicht streng begrenzte, anfangs harte, überaus schmerzhafte und gegen Druck sehr empfindliche, später fluctuirende Geschwulst hervor, über welcher die entzündlich geschwellte heisse, tief geröthete und gespannte äussere Decke sich nicht verschieben lässt. Nur ausnahmsweise kann man den von entzündlichen Producten aufgetriebenen Thränensack in Gestalt einer *scharf* begrenzten bohnengrossen harten empfindlichen Geschwulst sehen und fühlen, indem die äussere Decke nur wenig geschwollen ist.

Meistens sind auch die *Lider* von entzündlichem Oedeme beträchtlich aufgetrieben, oft erscheinen sie sogar wahrhaft *erysipelatös*. Gleiches gilt von der *Bindehaut*, insbesondere von der *inneren* Portion derselben, welche häufig alle Charaktere der *Chemosis* darbietet. Ausserdem macht sich nicht selten auch eine Theilnahme der *Schneider'schen Haut* bemerklich; die betreffende *Nasenhöhlenhälfte* erscheint dem Kranken in höchst lästigem Grade trocken und unwegsam, während sich aus ihr wässerige Secrete entleeren. Oftmals participirt der ganze Körper unter der Form von *Fieber*.

Beim *Drucke auf die Geschwulst*, welche bis zum Momente des Durchbruches gleichmässig fortzuwachsen pflegt, entleert sich *nichts*, weder durch die Thränenröhrchen, noch durch den Nasengang, da die Oeffnungen des Thränensackes vermöge der Schwellung der Wandungen verlegt zu sein pflegen. Bei der *Eröffnung* des Sackes und längere Zeit darnach, sie möge spontan oder auf operativem Wege durch einen Einschnitt bewerkstelliget werden, entleert sich *reiner Eiter* ohne Beimischung von Thränen, da wegen Anschwellung der Theile und wegen der Unwirksamkeit der im Entzündungsherde streichenden Muskeln die Thränenleitung unterbrochen ist. Erst wenn der Process schon in Abnahme begriffen und die Abschwellung weit gediehen ist, gelangen Thränen wieder in den Sack und entleeren sich durch diese Perforationsöffnung, während umgekehrt beim Drucke auf die Geschwulst eitrige Massen aus den *Thränenpunkten* quellen.

Ursachen. Die phlegmonöse Thränensackentzündung entwickelt sich oft *primär* ohne zureichende nachweisbare Veranlassung; selten in Folge von *Schädlichkeiten*, welche den Thränensack *direct* getroffen haben. Häufig kömmt sie auch im Verlaufe eines *Gesichtsrothlaufes* zu Stande und es ist dann oft schwer zu entscheiden, ob dieses oder jenes Uebel als das primäre zu betrachten sei.

Nicht selten entwickelt sie sich *secundär*, durch Fortpflanzung entzündlicher Processe von den Nachbarorganen aus. Sie kömmt vor in Folge entzündlicher Processe in der *Schleimhaut* und im *Periost der Nasen- und Highmorshöhle*, in Folge von *Caries der umliegenden Knochen* und in Folge von *Bindehautentzündungen*. Auch ist sie bisweilen in der Bedeutung einer *Metastase* aufzufassen.

Ausserdem stellt sie öfters eine Art *Ausgang der Thränenschlauchblennorrhoe* vor und vermittelt bei dieser gewöhnlich den Durchbruch, wenn sich der Entleerung der Producte Hindernisse in den Weg legen.

Verlauf und **Ausgänge.** Der Process entwickelt sich in der Regel überaus rasch und unter stürmischen Symptomen. Er pflegt binnen wenigen Tagen den Höhenpunkt überschritten zu haben.

1. Manchmal *geht die Entzündung wieder zurück, ohne dass es zum Durchbruch kömmt*, indem unter Verminderung der Production die angesammelten entzündlichen Producte entweder durch Absorption oder durch die Mündungen des Thränensackes entfernt werden. Es kann dann möglicher Weise *vollständige Heilung* eintreten. Gewöhnlich aber bleibt eine *Thränenschlauchblennorrhoe* zurück.

2. Mitunter kömmt es zu *partiellen Verschwärungen der Thränenschlauchwandungen* und nachträglich zu *narbigen Verziehungen* derselben, es

möge übrigens ein *Durchbruch* erfolgt sein oder nicht. Es scheint, als ob die *obere* Portion des *Nasenganges* hierzu am meisten disponirt sei; denn an diesem Orte hat man bisher relativ am öftesten solche Narben und in Folge derselben *Verengerungen und Verschliessungen* der *Schlauchlichtung* nachweisen können. In einzelnen Fällen wurde der häutige Nasengang nach vorausgängiger phlegmonöser Thränenschlauchentzündung sogar in *grosser Ausdehnung* zu einem *soliden sehnigen Strang* verwandelt gefunden, welcher locker in dem knöchernen Kanale eingelagert war (*Hasner*).

3. In der Regel *bricht der Eiter*, wenn ihm nicht *künstlich* ein Ausweg geöffnet wird, *durch*, nachdem sich allmälig *Fluctuation* in dem Abscesse geltend gemacht hatte. Es nehmen dann die entzündlichen Erscheinungen bald ab und die Geschwulst sinkt ein. Es kann hierauf möglicher Weise die *Durchbruchsöffnung wieder verheilen* und selbst vollständige *Genesung* eintreten, oder eine gewöhnliche *Thränenschlauchblennorrhoe* zurückbleiben. Meistens aber *recidivirt* die phlegmonöse Thränenschlauchentzündung alsbald und führt *neuerdings* zur Perforation, wenn die Durchbruchsöffnung sich geschlossen hat, so lange noch der entzündliche Process im Gange ist und in der Höhle des Thränensackes *eiterige* Producte abgesondert werden.

In der bei weitem überwiegenden Mehrzahl der Fälle wird die Verheilung der Perforationsöffnung durch den beständigen Ausfluss schleimig eitriger Producte und später der Thränen *gehindert*. Es überkleidet sich am Ende, nach Verlauf von Wochen oder Monaten, der falsche Gang mit *Epithel* und stellt dann *eine wahre Thränensackfistel* dar, welche entweder *reine Thränen*, oder *Thränen mit schleimig eiterigen Producten gemengt* entleert, je nachdem die Mucosa zum Normalzustande zurückgekehrt ist, oder aber im Zustande des chronischen Katarrhes verharrt. Diese Fisteln bestehen in der Regel Zeit Lebens fort, wenn nicht die Therapie in entsprechender Weise gehandhabt wird.

Meistens bohrt der Eiter *nach aussen* gegen die äussere Decke hin durch und das Resultat ist eine sogenannte *äussere Thränensackfistel*. Es können sich gleichzeitig *mehrere* Fistelgänge bilden, welche nach verschiedenen Richtungen verlaufen. Gewöhnlich aber findet man nur *Eine* Fistel, welche unter dem inneren Lidbande sich öffnet und in mehr weniger schiefer Richtung alle Schichten bis zur Thränensackhöhle durchbohrt. Doch verlaufen solche Hohlgänge auch bisweilen in Gestalt ganz unregelmässiger und vielfach *gekrümmter* Kanäle lange Strecken unter der äusseren Haut fort und münden in ziemlicher *Entfernung* vom Thränensacke *unter* oder nach *aussen* von ihm, bisweilen sogar in der Nähe des *äusseren* Orbitalrandes.

In einzelnen seltenen Fällen entleert sich der Abscess *in den Bindehautsack* und der Gang wird fistulös *(Zeis)*. Auch bricht der Eiter ziemlich oft an der *hinteren Wand* des Thränensackes durch, entblösst den *Knochen* und bohrt sich dann erst nach aussen den Weg, eine *äussere Fistel* hinterlassend. Die *Freilegung des Knochens* hat gewöhnlich nicht viel auf sich, da es in der Regel, wenn auch langsam, wieder zur *Ueberhäutung* kömmt. Ausnahmsweise jedoch wird das *Thränenbein* in den entzündlichen Process mit einbezogen und *cariös*, ja mitunter findet sogar ein *Durchbruch in die Nasenhöhle* statt, es ist eine sogenannte *complicirte äussere Thränensackfistel* gegeben.

Möglicher Weise kann sich der aus dem Sacke *nach hinten* durchbrechende Eiter *zwischen der sehnigen Hülle des Schlauches und der knöchernen Kanalwand* nach abwärts senken und seinen Abfluss durch eine geschwürige Oeffnung der *Schneider'schen* Haut unter der unteren Nasenmuschel nehmen. (*Innere Thränensackfistel, Hasner*).

Caries und *Nekrosis des Thränenbeines* sind übrigens bisweilen das *primäre* Uebel, die phlegmonose Dacryocystitis das *secundäre*. Doch ist letztere *nicht nothwendig* an erstere gebunden. Die Verschwärung kann sich vielmehr auf die *Hüllen* des Sackes beschränken und der Eiter *neben* dem Schlauche nach Aussen dringen, ein *Hohlgeschwür* begründend, welches eine Zeit lang und vielleicht auch dauernd *ausser* Verbindung mit der Sackhöhle ist. Verhältnissmässig am öftesten stösst man auf Caries und Necrosis bei *scrophulosen* und *syphilitischen* Individuen. Sie ist dann häufig nur die Theilerscheinung eines *weiter verbreiteten* Knochenleidens, einer *Ozäna*. Von grösstem Belange ist hier, dass bei der *Vernarbung* nach Abstossung des cariösen oder nekrotischen Knochentheiles der *Thränenschlauch* nur ausnahmsweise seine normale Leitungsfähigkeit beibehält, da er sich eben immer im Entzündungskreise befindet und wenn auch nicht verschwärt, so doch schrumpft und sich verengert.

Die Behandlung verfolgt dieselben Zwecke, wie bei Abscessen anderer Theile. Es ist vorerst die *Entzündung als solche*, die übermässige Production, zu *beschränken* und wo möglich auf das normale Mass herabzusetzen. Hat sich bereits eine *grössere* Menge Eiter *in* oder *um* den Thränensack gesammelt, so muss rasch die *Entleerung* desselben bewerkstelliget werden, um die Zahl der wuchernden Elemente zu vermindern, hauptsächlich aber um durch *Entspannung* der Theile günstigere Ernährungsmöglichkeiten zu setzen und geschwürigen *Durchbrüchen* mit ihren üblen Folgen *vorzubeugen*. Ist die *Entleerung* aber bereits geschehen, so kommt es darauf an, einen *möglichst günstigen Verheilungsmodus* anzubahnen.

1. In erster Beziehung ist neben sorglicher Beachtung der *Causalindication* strenge *Antiphlogose*, sowohl locale als allgemeine, geboten. Im Beginne, bei sehr starker Hyperämie und besonders bei hochgradiger Temperaturerhöhung, empfehlen sich *kalte Ueberschläge*. Wo die erwähnten Symptome aber minder gebieterisch auftreten, genügt bei strengem antiphlogistischen Verhalten des Kranken die Bedeckung der Geschwulst mit einem trockenen Linnenlappen.

2. Um dem im Inneren des Thränensackes angesammelten *Producte einen Abfluss zu ermöglichen*, ist die *Schlitzung des unteren Thränenrohres* das geeignetste Mittel. Dieselbe soll vorgenommen werden, *sobald* man Grund hat, flüssigen entleerbaren Eiter in der Sackhöhle zu vermuthen. Sie gelingt in der Regel leicht, wenn die Schwellung und Spannung der Nachbartheile nicht gar übermässig ist und setzt keine grösseren Gefahren, als die Eröffnung des Sackes *von aussen* her. Die *Entleerung* des Inhaltes bedarf dann gewöhnlich nur eines sanften *äusseren Druckes* und wird übrigens durch Einführung einer *Sonde* in die *Sackhöhle* wesentlich gefördert. Der Erfolg dieses Verfahrens ist nach den bisher gemachten Erfahrungen ein überaus erfreulicher. Meistens gehen die entzündlichen Erscheinungen überaus rasch zurück und die Schmerzen hören gänzlich auf. Oefters wird der Durchbruch nach aussen selbst dann noch *hintertrieben*, wenn ein Theil der Geschwulstoberfläche den Eiter schon gelb

durchscheinen lässt. Zudem ist die Schlitzung des Rohres ohnehin nur selten zu vermeiden, indem fast constant eine Thränensackblennorrhoe zurückbleibt, welche *nachträglich* Sondirungen des Schlauches nothwendig macht.

Ein *Durchbruch* so wie die *operative Eröffnung des Sackes von aussen* her haben das ausnehmend Missliche, dass sie in der Regel eine *Fistel hinterlassen*, deren *Heilung* nicht immer ohne alle Schwierigkeiten gelingt. Wählt man indessen letztere dennoch, so kann hierbei nicht, wie beim *normalen* Zustande der äusseren Haut, die *Mitte des Lidbandes* als Marke für den Einstich benützt werden, da dieses Ligament von der Geschwulst völlig gedeckt wird. Doch ist der *untere Lidrand* ein ganz guter Leiter. Man setzt in der idealen Verlängerung desselben, etwa 2‴ von der Commissur entfernt, die Spitze des Bistouri oder der Lanzette senkrecht auf die Oberfläche der Geschwulst und stösst das Instrument mit nach *unten und aussen* gekehrter Schneide in die Tiefe der Geschwulst, sorgfältig dem inneren unteren *Orbitalrande* ausweichend. Liegt das Centrum einer *vor* dem Thränensacke befindlichen Abscesshöhle nicht gerade in der Richtung des Einstiches und fürchtet man diese Höhle nicht genügend eröffnet zu haben, so kann man das Fehlende beim *Ausschneiden* leicht nachholen. Um der *Wiederverwachsung* der Wunde und den dann fast unvermeidlichen *wiederhohlten* Durchbrüchen *zu begegnen*, ist eine mässig dicke gewächste Charpiewieke in den Wundkanal einzuführen und sorgfältig vor dem Herausfallen zu bewahren, indem deren umgebogenes Ende mittelst eines Streifchens von englischem Pflaster an der äusseren Haut befestiget wird. Es muss diese Wieke täglich zum mindesten einmal erneuert werden.

Bleiben nach der Entleerung des Sackes noch *ausgedehnte Härten* in der Geschwulst zurück, so thut man gut, *Cataplasmen* oder *Fomente* mit lauem Wasser anzuwenden, oder auch wohl nur einen Baumwollenbausch darüber zu befestigen, bis die entzündliche Hyperämie und die Schwellung der Theile, sowie die Massenhaftigkeit des Eiterabflusses, eine beträchtliche Abnahme zeigen.

Gleich *anfänglich* nach Entleerung des Eiters den *Nasengang zu sondiren*, um seine Durchgängigkeit zu erproben, ist nicht klug. Das Sondiren führt zu dieser Zeit in der Regel erst nach langem Herumsuchen, wenn überhaupt, zu einem verlässlichen Resultate, weil die übermässig geschwollenen Schlauchhüllen den Nasengang für die Sonde gewöhnlich unwegsam machen. Die mechanische Reizwirkung eines solchen Verfahrens ist übrigens für den weiteren Verlauf des Processes nicht ohne üble Bedeutung. Aehnliches gilt von den *Einspritzungen*, besonders wenn sie von einer *äusseren* Wundöffnung aus gemacht werden. Man läuft hierbei Gefahr, dass das Wasser zum Theile in das *aufgelockerte Gewebe* an der Aussenwand des Thränensackes eindringt, sich förmlich infiltrirt, die Geschwulst beträchtlich steigert und unter Vermehrung der Intensität des Processes die Eiterung über die ursprünglichen Grenzen hin ausdehnt.

3. Sind unter dieser Behandlung *die entzündlichen Erscheinungen mehr und mehr zurückgegangen*, ist die Geschwulst fast ganz gesunken und deutet der *mit Thränen gemischte* Ausfluss eines *schleimig eitrigen* Productes darauf hin, dass die Mucosa des Thränensackes in einem *katarrhalischen* Zustande verharre: so wird die Behandlung nach den für die *Dacryocystoblennorrhoe* geltenden Regeln fortgesetzt.

4. *Ist der Abscess bereits spontan zum Durchbruche gekommen* und mündet der Hohlgang *nicht allzuferne* von dem Lidbande an der *äusseren Haut*, so ist einfach das untere Thränenrohr zu schlitzen und die etwa noch vorhandene Geschwulsthärte durch laue Ueberschläge zu tilgen, um dann gleichfalls zur Therapie der *Blennorrhoe* überzugehen. *Ist der Hohlgang aber ein langer* und sehr unregelmässig gekrümmter, oder hat sich der Eiter durch *mehrere* Oeffnungen entleert, nachdem er die Haut unter-

minirt hat, so ist es räthlich, den oder die Hohlgänge auf der Hohlsonde zu *spalten*, um so eine möglichst *kurze* und *einfache* Fistel zu gewinnen.

5. *Caries und Nekrosis des Thränenbeines* sind nach den in dem Capitel über Orbitalkrankheiten angegebenen Regeln zu behandeln. Das weitere Verfahren richtet sich nach dem Zustande des Thränenschlauches.

Quellen: *Ad. Schmidt*, Die Krankheiten des Thränenorganes. Wien. 1803. S. 227, 240, 275, 278, 280, 283, 303, 340. — *Hasner*, Beiträge zur Phys. u. Path. des Thränenableitungsapp. Prag. 1850. S. 31, 36, 47, 48, 49, 50, 53, 55, 56, 62, 64, 89, 102. — *Arlt*, Krankheiten des Auges III. Prag. S. 401, 415, 416. — *Mackenzie*, Traitè d. mal. d. yeux. Traduit par Warlomont et Testelin. I. Paris. 1856. S. 379, 408. — *Zeis*, Zeitschrift für Ophth. IV. S. 174. — *Stellwag*, Ophth. S. 1075, 1078, 1081, 1083.

2. Die Thränenschlauchblennorrhoe.

Krankheitsbild. *Das charakteristische Merkmal ist eine umschriebene rundliche, in ihrem Umfange sehr oft wechselnde Geschwulst, welche, hinter dem Lidbande mit breiter Basis und unverschieblich festsitzend, die innere Winkelgegend hervorbaucht, bei einem auf sie ausgeübten Drucke schleimig eitrige Producte, mit Thränen gemischt, durch die Thränenröhrchen entleert und mit der äusseren Decke nicht unmittelbar im Zusammenhange steht, daher diese über der Geschwulst in Falten emporgehoben werden kann.*

Der ectatische Thränensack erreicht, *wenn er gerade angefüllt ist*, oft den *Umfang* einer grossen Bohne, einer Haselnuss, selten eines Taubeneies oder darüber. Je nach der Grösse seiner Ausdehnung drängt er das *Lidband* mehr oder weniger nach vorne, tritt aber ausserdem auch noch *oberhalb* und vornehmlich *unterhalb* dieses Ligamentes geschwulstartig hervor. *Bei geringeren Graden* der Entwickelung ist diese Geschwulst nur greifbar und durch das Gesicht an einiger Ausfüllung der Angulargegend zu erkennen. Es ist dann auch die darüberliegende verschiebliche äussere Decke in keiner Weise verändert. *Bei höheren Entwickelungsgraden* hingegen steigt die Geschwulst mit ziemlich steilen Wandungen aus der Tiefe hervor und wird schon von weitem als ein rundlicher Vorsprung bemerkt.

Die *Füllung* des Thränensackes *wechselt* übrigens in einem und demselben Falle sehr beträchtlich je nach *äusseren Umständen* und nach der grösseren oder geringeren Leichtigkeit, mit welcher sich der Inhalt der Geschwulst entleeren kann. Es *schwankt* daher auch die *Grösse* des Tumors innerhalb sehr weiter Grenzen und ebenso die *Consistenz* desselben.

In der That findet man bei Vorhandensein einer Dacryocystoblennorrhoe den Thränensack bald mächtig ausgedehnt, hart und elastisch, bald ist die Geschwulst fast ganz verstrichen und teigig weich. Bei *heiterer trockener und warmer Witterung*, überhaupt unter Verhältnissen, unter welchen der abzuleitende Ueberschuss der Thränen sich vermindert und katarrhalische Zustände eine Besserung zu erfahren pflegen, die schleimhäutigen Wandungen des Thränenschlauches sonach etwas abschwellen: leiden die Kranken viel weniger, ja nicht selten verschwindet der Tumor ganz oder sinkt beträchtlich ein. Umgekehrt aber tritt die Geschwulst auffällig hervor und belästigt überaus stark durch die Spannung ihrer Wandungen, wenn *rauhe stürmische nasskalte Witterung* die Secretion der Thränen sowie die Schwellung und Absonderungsthätigkeit des schleimhäutigen Thränenschlauches vermehrt.

Auch pflegt die Geschwulst während des *nächtlichen Schlafes*, so wie bei *längerer* Verschliessung der Lidspalte im *wachen* Zustande, an Umfang merklich zu verlieren und wohl auch *völlig einzusinken*, indem unter solchen Umständen die katarrhalische Absonderung sich sehr vermindert und wegen ruhendem Lidschlage auch die Thränenabsonderung auf ein Kleinstes beschränkt wird. Sobald aber der Lidschlag wieder beginnt, tritt die Geschwulst neuerdings hervor und steigt rasch bis zu einer gewissen Höhe, so weit nämlich, bis die Wandungen des Thränensackes einen gewissen Grad von Spannung erreicht haben. Dann hört die Thränenleitung auf, der Ueberschuss der Thränen fliesst über die Wangen herab, es stellt sich ein dem Kranken sehr peinliches *Thränenträufeln* ein. Indem aber die *katarrhalische* Absonderung der Mucosa des Thränensackes nicht gleichzeitig mit der *Thränenleitung* sistirt wird, sondern ungehindert fortdauert, nimmt der Inhalt des Tumors mehr und mehr zu und die steigende Spannung der Sackwände beurkundet sich alsbald durch das Gefühl von Druck und Schwere, häufig auch durch ziehende spannende Schmerzen, welche mitunter in die Nase, in die Augenbrauengegend und den Bulbus ausstrahlen. Bisweilen geschieht es dann, dass unter dem Drucke der gespannten Sackwandungen und unter Beihilfe einer kräftigeren Zusammenziehung des Orbicularmuskels ein Theil des Inhaltes *durch die Thränenröhrchen in den Bindehautsack entweicht* und dieser daher von einer mit Thränen gemischten, eitrig schleimigen Flüssigkeit überschwemmt wird. Die Folge ist natürlich ein vorübergehendes *Nebelsehen* welches, da es sich im Laufe des Tages öfters oder gar häufig wiederholt, den Kranken ungemein belästigt, so zwar, dass dieser es in der Aufzählung seiner Leiden gewöhnlich in den Vordergrund stellt. Allmälig wird der Patient mit seinem Uebel aber vertrauter und lernt seinen Zustand dadurch erträglicher machen, dass er nach Bedarf von Zeit zu Zeit den Thränensack durch einen geschickt angebrachten *Druck entleert* und so übermässigen Ansammlungen von katarrhalischen Producten und Thränen mit allen daraus folgenden Belästigungen thunlichst begegnet.

Die *Entleerung* gelingt in der Regel blos in der Richtung nach aussen, *durch die Thränenröhrchen*, indem die Lichtung des Nasenganges durch die Schwellung der Schlauchhülle verlegt ist. Oefters und besonders in den *späteren* Stadien des Processes lässt sich der Inhalt der Geschwulst jedoch auch *in die Nasenhöhle* treiben. Es kömmt dann eben nur auf die Richtung an, in welcher der Druck ausgeübt wird, um das Entweichen nach aussen oder unten zu bewerkstelligen.

Erwähnenswerth ist noch die häufige *Combination* der Dacryocystoblennorrhoe mit *Bindehautkatarrh* und *Blepharitis ciliaris*. Es werden diese Zufälle oft *secundär* hervorgerufen durch die Berührung der Conjunctiva mit den Producten des Thränenschlauchs und beziehungsweise durch die Gelegenheit zu massenhaften Krustenbildungen an den Lidrändern.

Ursachen. 1. Die Thränenschlauchblennorrhoe entwickelt sich nur in den seltensten Ausnahmsfällen *primär* in Folge von *äusseren* Schädlichkeiten, welche *direct* auf den Thränenschlauch eingewirkt haben. So kömmt es beispielsweise vor, dass *fremde Körper* (*Kersten*), Schnupftabak (*Kleemann*) u. dgl. bei kräftigen *Exspirationen* mit dem Luftstrom aus der Nasenhöhle in den Thränenschlauch dringen und, indem sie sich daselbst verhalten, einen Entzündungsreiz auf die Mucosa ausüben.

2. Abgesehen hiervon lässt sich die Thränenschlauchblennorrhoe fast constant als ein *secundäres* Leiden in der eigentlichsten Bedeutung des Wortes erweisen.

Häufig stellt sie nur einen *Ausgang* der *phlegmonösen* Thränenschlauchentzündung dar und zählt darum die ätiologischen Momente der letzteren, alle wie sie sind, zu den ihrigen. In Fällen dieser Art erscheint die Dacryocystoblennorrhoe sehr gewöhnlich mit der *Thränensackfistel* gepaart.

Auch findet man unter solchen Umständen relativ am häufigsten *Stricturen* des Nasenganges.

Ebenso oft entwickelt sich die Dacryocystoblennorrhoe in Folge der *Fortpflanzung* entzündlicher Processe von den *Nachbarorganen* auf den Thränenschlauch. Besonders belangreich sind betreffs dessen *Entzündungen der Nasenschleimhaut*, der *Lidränder* und der *Bindehaut*.

Die Entzündung der Schneider'schen Membran kann dabei ein *primäres* Leiden, eben so gut aber auch ein von der Mucosa der Rachenhöhle, von den unterliegenden Knochen u. s. w. überkommenes sein. So sieht man Thränenschlauchblennorrhoen zu Stande kommen im Gefolge von heftigen und lange anhaltenden *Nasenkatarrhen*, der *Impetigo* und des *Eczemes* der Nasenschleimhaut, der Grippe, der Angina und, insoferne der Respirationstract bei den *acuten Exanthemen* in sehr beträchtlichem Grade mitleidet, auch der Masern und des Scharlachs, vornehmlich aber laut zahlreichen Erfahrungen der *Blattern* (*Ad. Schmidt*). Nicht minder kommen in dieser Beziehung in Betracht: *syphilitische* und *scrophulose Leiden der Knochen* und der *Schleimhaut* der Nasenhöhle, weiters *Aftergewächse*, Polypen, Krebse u. s, w., welche sich in der Nasen-, Rachen-, Highmorshöhle etc. entwickeln.

Von den *Lidrandaffectionen* sind besonders die *ulcerösen* und *variolosen* Formen der *Blepharitis ciliaris* berüchtigt, von den *Bindehautentzündungen* aber hochgradige *Trachome*. Wenn Bindehautentzündungen, welche mit beträchtlicher *Chemosis* einhergehen, zur Thränenschlauchblennorrhoe führen, so handelt es sich oftmals nicht sowohl um ein allmäliges *Fortschreiten* des Processes, als vielmehr um eine *gleich ursprüngliche Mitleidenschaft* des Thränenschlauches, die Entzündung ist von *Anfang* an eine sehr ausgebreitete und der Thränensack fällt in ihren Bereich hinein.

Es hat eine solche Annahme um so mehr für sich, als die *Chemosis* im Grunde genommen dem *Erysipele* sehr analog ist und der *Gesichtsrothlauf* unstreitig eines der *allerhäufigsten* pathogenetischen Momente der Thränenschlauchblennorrhoe darstellt. Durch *seine* Vermittlung steht die letztere Krankheit auch in einem losen Zusammenhange mit Pyämie, Puerperalkrankheiten, dem Typhus u. s. w.

3. Ein sehr wichtiges ursächliches Moment für Thränenschlauchblennorrhoen sind endlich *andauernde Behinderungen der normalen Thränenleitung*. Wirklich ist die Thränenschlauchblennorrhoe ein auffallend häufiges Vorkommniss, wenn die *untere Mündung* des Nasenganges durch Schleimhautnarben u. s. w. unwegsam geworden ist; wenn der *Nasengang* durch fremde Körper, Polypen, durch narbige Schrumpfungen verlegt ist; wenn die *Thränenröhrchen* oder die *Thränenpunkte* ungangbar sind; ja es genügt erfahrungsmässig die einfache *Eversion der Thränenpunkte*, wenn sie lange den Eintritt der Thränen unmöglich macht, um die Dacryocystoblennorrhoe hervorzurufen, zu unterhalten und am Ende zur Schrumpfung der Schlauchwände Veranlassung zu geben.

4. Nicht Jedermann wird unter gleichen Verhältnissen gleich leicht von der Dacryocystoblennorrhoe heimgesucht. *Erwachsene* sind mehr als Kinder, *Greise* mehr als im Mannesalter stehende Individuen, *Weiber* mehr als Männer, *schlaffe* blasse, sehr herabgekommene Leute mehr als kräftige stramme disponirt. Auch sollen *Plattnasen* zu dem in Rede stehenden Uebel sehr geneigt machen (*Hasner*).

Verlauf. Bei sehr disponirten und namentlich bei auffällig welken schlaffen herabgekommenen Individuen entwickelt sich die Thränenschlauchblennorrhoe öfters *ganz unmerklich*; sie besteht meistens schon längere Zeit, wenn der Kranke durch das zeitweilige Thränenträufeln, durch das öftere Ueberfliessen des Inhaltes des Thränensackes und durch das darin begründete Nebelsehen auf seinen krankhaften Zustand aufmerksam gemacht wird. Entwickelt sich das Leiden jedoch in Folge der *Fortpflanzung* entzündlicher Processe von den *Nachbarorganen* her, so markirt es sich meistens gleich im Anfang durch leichte Röthung, Empfindlichkeit und Aufschwellung der Angulargegend.

Ist die *Ectasie* des Thränensackes einmal bis zu einem gewissen Grade gediehen, so verlieren sich alsbald die entzündlichen Symptome und die Dacryocystoblennorrhoe besteht ohne weitere sonderliche Veränderungen Jahre lang, ja zeitlebens fort. In vielen Fällen machen sich jedoch *Exacerbationen* geltend, welche von Zeit zu Zeit mit oder ohne nachweisbare Veranlassungen auftreten, sich durch mehr weniger heftige entzündliche Erscheinungen auszeichnen und in der Regel eine *Volumszunahme* der Geschwulst im Gefolge haben. Umgekehrt tritt aber auch bisweilen das Leiden zurück und kann unter günstigen Verhältnissen zeitweilig *ganz verschwinden*, um später plötzlich wieder hervorzutreten.

Ausgänge. 1. Die Thränenschlauchblennorrhoe kann, wenn sie *nicht veraltet* ist und wenn übrigens *günstige äussere* Verhältnisse zu Hilfe kommen, ausnahmsweise *spontan heilen*. Es gilt dieses vornehmlich von Dacryocystoblennorrhoen, welche im Kindesalter entstanden sind. Diese sollen nicht ganz selten beim Eintritte in das Mannesalter oder während der ersten Schwangerschaft von selbst zurückgehen *(Mackenzie)*.

2. In der Regel jedoch besteht die Thränenschlauchblennorrhoe, wenn nicht Kunsthilfe einschreitet, *durch das ganze Leben fort*. Die Ectasie pflegt dann im weiteren Verlaufe noch etwas zuzunehmen, während die constituirenden Theile des Thränenschlauches nach und nach gewisse Veränderungen eingehen, welche die Rückkehr zur Norm immer schwieriger und die Therapie mehr und mehr unzulänglich machen.

So wird öfters die *Knochenleiste* vom Nasenfortsatze des Oberkieferbeines, welche die Thränengrube bilden hilft, verdrängt und theilweise sogar resorbirt. Indem gleiches Los auch die *Crista ossis lacrymalis* trifft, verstreicht sich die Thränenrinne manchmal völlig *(Arlt)*. Die den Thränensack von vorneher deckenden Theile des *Orbicularmuskels* verlieren in Folge des Druckes und beziehungsweise der Zerrung, welchen sie ausgesetzt sind, allmälig an Contractionsfähigkeit und atrophiren theilweise. Dasselbe gilt von dem *bindegewebigen Maschenwerke*, welches die Aponeurose des *Thränensackes* deckt und mit dem Lidbande zusammenhängt. Es wird dieses von hintenher zusammengedrängt und *verdichtet* sich zu einer *sehnenähnlichen* Schichte, welche nur *schwer* wieder sich lockert, so dass die unter einander verwachsenen Balken aus einander treten und ihre Lücken sich neuerdings mit zartem lockerem Gefüge füllen könnten.

Die Schleimhaut und das *cavernöse Gefüge* des Thränenschlauches *hypertrophiren* unter der andauernden Gewebswucherung. Sie können in diesem Zustande eine lange Reihe von Jahren, ja zeitlebens verharren. Manchmal jedoch, namentlich bei *hochgradiger* Ectasie des Sackes und seiner Hüllen, verlieren sie nach und nach ihren eigenthümlichen Charakter, ihr hypertrophirtes Gewebe *verödet*. Die *Sackwandungen* verwandeln sich dann in eine gefässarme blasse derbe und dichte, ihrer ganzen Dicke nach *sehnenähnliche Membran*, welche mit der *fibrösen Hülle* vollkommen zusammenschmilzt und im Vereine mit der letzteren ein *einheitliches* Stratum von relativ geringer Mächtigkeit darstellt. Das *Secret* ändert nun seinen

Charakter, es wird einer durchscheinenden gelblichen oder bräunlichen Gallerte ähnlich, welche in Folge der Aufsaugung ihrer flüssigen Bestandtheile sich bis zur Consistenz eines halberkalteten *Tischlerleimes* eindicken kann. Man hat diesen Zustand früher unter dem Namen „*Bruch und Wassersucht des Thränensackes, Hernia und Hydrops sacci lacrymalis*“ beschrieben (*Ad. Schmidt, Beer*). Er wird in seinem Zustandekommen begreiflicher Weise sehr begünstigt durch *Unwegsamkeit des Nasenganges* und diese ist unter den fraglichen Verhältnissen ein ziemlich häufiges Vorkommniss. Abgesehen von *narbigen* Verengerungen und Verschliessungen, welche bisweilen durch partielle *Verschwärungen* der Schlauchhüllen bedingt werden, kömmt hier nämlich die *Schrumpfung* in Rechnung, welche im Bereiche des Nasenganges der Hypertrophie der Mucosa und des Schwellkörpers zu folgen pflegt, da hier *nicht* wie im Thränensacke das angesammelte Secret und die durch Muskeldruck eingetriebenen Thränen *erweiternd* auf die Wandungen wirken, einer zunehmenden *Verkleinerung der Lichtung* also nichts im Wege steht. Es reihet sich nach allem dem der Hydrops sacci lacrymalis den *Retentionscysten* der grösseren Kanäle (*Virchow*) an.

Wo der *Thränenzufluss dauernd behindert* ist, bei *Eversion* oder *Verstopfung der Thränenpunkte oder Thränenröhrchen*, kömmt es ausnahmsweise zur *concentrischen Verengerung des Thränensackes*, indem unter zunehmender Schrumpfung seiner Wandungen auch die *Secretion* stockt (*A. Weber*).

3. Den hervorragendsten Einfluss auf die weitere Gestaltung der Krankheit nehmen die *entzündlichen Exacerbationen*, welche sich im Verlaufe der Dacryocystoblennorrhoe ziemlich häufig geltend machen. Allerdings gehen diese Entzündungen öfters wieder zurück, ohne merkliche Folgen zu hinterlassen. Häufig jedoch führen sie zum eitrigen *Durchbruch*. Die *Perforationsöffnung* schliesst sich dann gar nicht selten, so dass der *frühere* Zustand wieder hergestellt wird. Ebenso oft jedoch bleibt eine *Thränensackfistel* zurück. Auch veranlassen solche zwischenlaufende Entzündungen mit oder ohne eitrigem Durchbruche oftmals *partielle Verschwärungen* der *inneren* Wand des Thränensackes, besonders aber des häutigen Nasenganges. Dadurch wird selbstverständlich *der Knochen* streckenweise entblösst. Die beim Sondiren fühlbare Rauhigkeit kann dann leicht zur Diagnose einer *Caries* verleiten. In der Regel jedoch *überhäuten* sich derlei Stellen ziemlich bald oder werden durch narbigen *Zuzug* der geschwürigen Sackwand überdeckt. Die *weiteren* Folgen sind *narbige Verziehungen der letzteren*, *Stricturen* und sehr ausnahmsweise *Obliterationen des Nasenganges* (S. 507).

4. In höchst seltenen Fällen bilden sich im Inneren des Thränenschlauches *Dacryolithen* oder *Thränensteine*. Diese können sehr heftige Entzündungen anregen und so die nächste Veranlassung der sub 3. geschilderten Zustände werden (*Desmarres*).

5. Auch combinirt sich weiterhin die Thränenschlauchblennorrhoe bisweilen mit dem *Emphysem des Thränensackes*, welcher Zustand sich dadurch charakterisirt, dass bei jeder kräftigeren Exspiration, namentlich beim Schnäuzen, Niesen u. s. w. ein Theil der in der Nasenhöhle comprimirten *Luft* in den Thränensack dringt und diesen beträchtlich aufbläht, oder auch mit dem Inhalte desselben unter Blasenbildung durch die *Thränenpunkte* entweicht. Man hat als Ursache dieser Erscheinungen eine *Störung des Klappenverschlusses* am Nasenende des Schlauches angenommen (*Hasner*), was jedoch irrthümlich ist. Kömmt es bei einer solchen aussergewöhnlichen Durchgängigkeit des Schlauches zu *Verletzungen* oder zu *partiellen Verschwärungen* der Sackwand, so entwickelt sich leicht eine *Luftgeschwulst* im subcutanen und submucosen Gewebe der Angulargegend (*Arlt, Rau, Graefe*).

Die Behandlung hat den Ausgleich der vorhandenen *Ernährungsstörungen* und die Rückkehr des ausgedehnten Thränensackes zu seinem normalen *Umfang* zu ermöglichen. Damit im Zusammenhange steht die weitere Aufgabe, *Leitungshindernisse* jedweder Art zu *beseitigen*. Wo die

Erfüllung dieser Indicationen *unthunlich* erscheint, müssen die aus der Leitungsstörung hervorgehenden Leiden des Kranken auf ein möglichst kleines Mass beschränkt werden.

1. Im Interesse der *Causalindication* wird öfters die allgemeine und örtliche Behandlung einer *Ozäna*, die Entfernung von *Polypen* oder anderen *Aftergewächsen* aus der *Nasen- oder Highmorshöhle*, die Tilgung chronischer Entzündungsprocesse im Bereiche der *Schneider'schen Haut* u. s. w. nothwendig. Sehr selten sind *fremde Körper*, Thränensteine, Polypen etc. aus dem Thränenschlauche selber zu entfernen.

2. *Bei einfachen Thränenschlauchblennorrhoen* stellt sich zuvörderst die Aufgabe, *Anhäufungen* von Thränen und krankhaften Secreten im Inneren des Thränensackes unmöglich zu machen. Es stehen solche Productansammlungen nämlich der *Zusammenziehung* des Thränensackes auf seinen natürlichen Umfang direct im Wege und werden dadurch *mittelbar* ein *Hinderniss* für die Wiederherstellung der normalen *Vegetationsverhältnisse* der Schleimhaut. Ueberdies unterliegt es kaum einem Zweifel, dass die abnorme *Spannung* und namentlich der oftmalige *Wechsel* zwischen Spannung und Erschlaffung der Wandungen als eine *directe Schädlichkeit* aufgefasst werden müsse, welche den *entzündlichen* Process unterhält und steigert. Wirklich genügt erfahrungsmässig die *dauernde Entspannung* des Thränensackes in vielen Fällen, um *einfache* Thränenschlauchblennorrhoen zur Heilung zu bringen.

a. Das *erspriesslichste* Verfahren ist unstreitig *die Spaltung eines Thränenröhrchens und die nachherige wiederholte Sondirung des Nasenganges* (*Bowman*). Durch die *Schlitzung* des von Muskelfasern dicht umsponnenen äusseren Theiles des Röhrchens wird die *Entleerung* des Thränensackes nach *oben* ungemein erleichtert; durch die *Sondirungen* des Nasenganges aber der Abzug nach *unten* begünstigt. Im *Ganzen* werden also günstigere Ernährungsverhältnisse gesetzt und der Zustand für den Kranken erträglicher gemacht.

Um die Spaltung leichter und sicherer ausführen zu können, ist es gut, den betreffenden Thränenpunkt vorerst durch Sonden von steigendem Caliber zu *erweitern*.

Wohl zu bedenken ist bei diesen Sondirungen, dass die Thränenröhrchen von den *Punkten* aus etwa $^3/_4$‴ weit *senkrecht* nach ab-, beziehungsweise nach aufwärts streichen, sodann aber unter einem fast rechten Winkel in die *horizontale* Richtung einbiegen, um hierauf etwas *an-*, respective *absteigend* zu dem vom Lidbande gedeckten Theil der Thränensackwand zu gelangen. Man muss daher, nachdem man das betreffende Lid etwas abgezogen und nach aussen hin gespannt hat, die Sonde *senkrecht* durch den Thränenpunkt in das Röhrchen einführen, dieselbe sodann in die *horizontale* Richtung wenden und endlich, vorsichtig sondirend, etwas *schief nach auf-* oder beziehungsweise *abwärts* schieben. Bei Vernachlässigung dieser Vorsicht kann man leicht schaden, die Röhrchen selbst durchbrechen und falsche Wege bahnen.

Klafft der Thränenpunkt genügend, so wird bei etwas abgezogenem oder umgestülptem (oberen) Lide das stumpfspitzige Blatt einer *sehr zarten*, knieförmig gebogenen oder geraden (Maunoir'schen) Schere vorsichtig sondirend in das Thränenrohr bis hinter den Fuss der Carunkel eingeschoben und das Kanälchen *von der Bindehautseite aus* durch einen einzigen Scherenschlag gespalten.

Sind die *Thränenpunkte narbig verwachsen*, was freilich nur selten vorkömmt, so muss die Oeffnung dadurch hergestellt werden, dass man von der *inneren Lidlefze* aus ein *spitzes* Scherenblatt *durch das Thränenwärzchen* hindurchstösst, oder

dass man von der *Bindehaut* aus, etwa $^1/_2$‴ vom Lidrand entfernt und diesem parallel, einen Schnitt *quer auf das senkrechte Stück* des Kanälchens führt (*Bowman*). Letzteres ist besonders dann nothwendig, wenn die Verwachsung durch Narbengewebe in *grösserer* Ausdehnung stattgefunden hat. An der *Schnittfläche* lässt sich hierauf leicht die künstliche Oeffnung des Röhrchens durch Sondirung erörtern und die Spaltung unterliegt weiter keiner Schwierigkeit.

Schlitzungen des Thränenrohres sind übrigens auch von grossem Vortheil, wenn es sich, ganz abgesehen von Dacryocystoblennorrhoen, darum handelt, dem höchst lästigen *Thränenträufeln* zu begegnen, welches sich öfters einstellt, wenn die Thränen*punkte* durch vorausgängige Entzündungen der Lidränder oder durch was immer für Zufälle *geschlossen* worden sind; oder wenn der Lidrand nicht vollkommen dem Bulbus *anschliesst*, jedoch nicht so weit abgehoben ist, dass sich eine eingreifendere Operationsmethode lohnt oder ausführen lässt. Ist unter solchen Umständen das *Thränenpünktchen* blos *etwas enger*, als in der Norm, oder durch eine dicke Lage Epidermis *verlegt* — und dieses kömmt nicht ganz selten vor — *so genügt meistens die einfache Sondirung* nach der oben angegebenen Weise, um dem öfters überaus lästigen *Thränenträufeln* dauernd Einhalt zu thun.

In der Regel wird das *untere* Thränenrohr gespalten, um einen Zugang zum Sacke zu gewinnen. Manche ziehen jedoch das *obere* vor. Es lässt sich für *diese* Wahl der Umstand geltend machen, dass *fortgesetzte* Sondirungen, wie sie bei der Behandlung der Dacryocystoblennorrhoe nothwendig sind, vermöge der grossen Zerrung des inneren Spaltwinkels gerne zu *narbigen Verschliessungen* des medialen Rohrendes führen und dass Erhaltung der Durchgängigkeit des *unteren* Kanälchens von *überwiegender* Wichtigkeit ist, insoferne dieses bei der Thränenleitung die *Hauptrolle* spielt.

Die Gefahr der Obliteration lässt es übrigens dort, *wo eine äussere Fistel schon besteht*, zweckmässig erscheinen, lieber *diese* zur Einführung der Sonden zu benützen, nebenbei aber das eine oder beide Thränenröhrchen zu spalten, um die spontane Entleerung des Sackinhaltes zu erleichtern. Natürlich muss dann die äussere Sacköffnung durch tägliche Einführung einer mit Fett bestrichenen Charpiewieke *offen gehalten* werden.

Es soll die Wieke *nicht länger* sein, als nöthig ist, damit sie sicher in der Wunde hafte. Ist sie *zu lang*, so wirkt das in dem Thränensacke befindliche knäuelförmig zusammengeballte Ende als *fremder Körper* auf die Schleimhaut und wird leicht die Veranlassung zu Steigerungen des entzündlichen Processes. Die *Bestreichung mit Fett* ist nothwendig, um die Verklebung der Fistelmündung durch vertrocknende Secrete zu verhindern. Damit die Wieke nicht herausfalle, ist ihr umgebogenes Vorderende mit Heftpflasterstreifen an der Wange zu befestigen.

Zu den Sondirungen dient eine Reihe von graduirten *Sonden* aus *biegsamem* Metall, aus Elfenbein oder Horn, welche unten abgerundet, aber *nicht geknöpft*, sondern allenthalben *gleich dick* sind und von dem Caliber eines Zwirnfadens bis zu dem eines mässig dicken Spagates aufsteigen (*Bowman*). Man nimmt zuerst eine *dünne* Sonde, *krümmt sie* in einen leicht convexen Bogen und führt sie bei abgezogenem und nach aussen gespanntem Lide in einer von der horizontalen nur wenig abweichenden *schiefen* Richtung durch das geschlitzte Thränenröhrchen bis an die *innere* Wand des Thränensackes. Fühlt man am Sondenende den Widerstand des *Knochens*, so wird die Sonde mit nach hinten und innen gekehrter Convexität (Fig. 73) an der genannten Wand des Thränensackes nach abwärts geleitet und mit grösster Vorsicht durch die obere Mündung des Nasenganges geführt.

Das *Auffinden* dieser Mündung gelingt anfänglich öfters schwer, da die Mucosa stark gewulstet ist und die Sonde sich häufig zwischen den die fragliche Oeffnung umgebenden *Falten* fängt. Vieles Herumtappen und gar rohes Gebaren so wie *gewaltsames* Vordrängen des Sondenendes sind dann von grösstem Uebel. Es wird dadurch die *Entzündung* mächtig angefacht, die *Schwellung* der Mucosa ver-

mehrt und so dem Zwecke des Sondirens gerade *entgegen* gearbeitet. Bisweilen wird sogar die Schleimhaut *durchstossen*, ein *falscher* Weg gebahnt, der *Knochen* stellenweise entblösst und so möglicher Weise Veranlassung zur Entwickelung von *Narben* gegeben, welche die Function des Thränenschlauches gefährden. Es verrathen sich solche *Verletzungen* der Schleimhaut durch den Austritt von *Blut* aus den Thränenröhrchen und durch die Nase.

Gelingt es nicht *ohne sonderliche Mühe*, in den Nasengang zu kommen, so ist es besser, den Versuch vorderhand *aufzugeben*, namentlich wenn die Intensität der vorhandenen *Entzündung* noch einigermassen Berücksichtigung verdient. Gewöhnlich macht sich nach Schlitzung des Röhrchens alsbald ein *Rückschreiten* des entzündlichen Processes geltend, die Wege werden von Tag zu Tag gangbarer, der Thränensack füllt sich nur wenig mehr, die Beschwerden des Kranken nehmen bedeutend ab und am Ende lassen sich auch die Sondirungen gefahrlos, leicht und mit sichtlichem Vortheile in's Werk setzen. Im Ganzen muss bei der Sondirung des Nasenganges sehr wohl im Gedächtnisse behalten werden, dass derselbe nicht *gerade nach abwärts* steige, sondern etwas *nach hinten und aussen abweiche*. Ist die Sonde in dem Nasengange eine Strecke nach abwärts gegleitet, so muss ihr oberes Ende (Fig. 73) nahe an der Incisura supraorbitalis dem oberen Augenhöhlenrande *anliegen* und die Sonde in dieser Stellung *ohne Beihilfe* der Finger *stehen* bleiben.

Fig. 73.

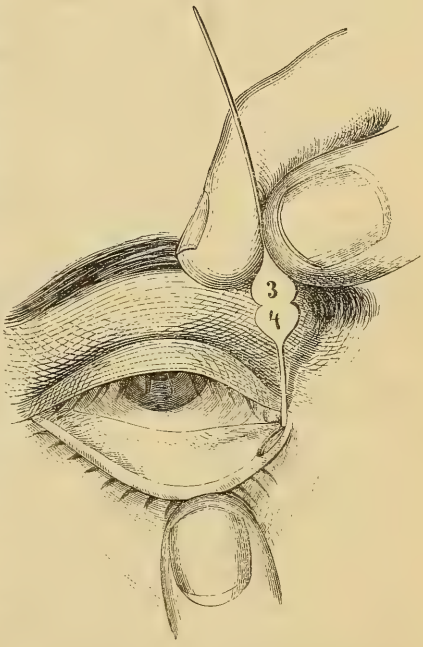

Die im Schlauche steckende Sonde darf keine Schmerzen oder unangenehme Gefühle von Druck erregen. Wo dies der Fall ist, hat dieselbe entweder schon *Verletzungen* gesetzt, oder sie ist nicht dem Nasengange entsprechend *gekrümmt*. Ueberhaupt darf gar nie ausser Acht gelassen werden, dass die Bildung des Nasenganges ausserordentlich wechselt und fast in jedem Einzelnfalle eine andere Biegung der Sonde fordert. Wer hiervon absieht, wird alle Augenblicke unüberwindliche Stricturen finden, die gar nicht bestehen. Gelingt es ihm aber einmal wirklich, die Sonde bis in die Nasenhöhle zu bringen, so wird der Kranke sie kaum zu ertragen vermögen, indem sich das oft bis in die Zähne ausstrahlende Druckgefühl bald bis zur Ohnmacht steigert.

Von grosser Wichtigkeit ist es auch, sich anfänglich wohl zu überzeugen, ob die eingeführte Sonde wirklich *bis in die Nasenhöhle* gelangt ist. Behufs dessen ist eine *zweite* Sonde von dem *Nasenloche* aus in die *Nasenhöhle* unter die untere Muschel einzuführen und das Ende der im Schlauche steckenden Sonde aufzusuchen.

Ist die Sonde bis in die Nasenhöhle durchgedrungen, so lässt man sie *einige Minuten liegen*, ehe man sie wieder herauszieht. Den nächsten Tag wiederholt man das Verfahren und so fort, *verlängert* aber allmälig die Zeit, während welcher die Sonden in dem Nasenkanale liegen bleiben, auf eine halbe Stunde und schreitet nach und nach zu *dickeren* Sonden.

Bei *einfachen, nicht gar zu sehr veralteten* Thränenschlauchblennorrhoen wird bei einer solchen Behandlung meistens schon innerhalb einiger Wochen der schleimig eitrige Ausfluss sparsam, gewinnt mehr und mehr den Charakter des reinen Schleimes und *versiegt* endlich gänzlich, während gleichzeitig auch das lästige *Thränenträufeln* sein Ende findet. *Nähert* sich der Zustand einem solchen Ausgange, so thut man gut, die Sondirungen allmälig in *längeren* Zwischenpausen vorzunehmen. Ganz *ausgesetzt* sollen dieselben jedoch *nicht* werden, wenn die Blennorrhoe auch *völlig getilgt* scheint, da nach der Hand es gerne zu *Verschliessungen der inneren Thränenrohrmündungen* kömmt; vielmehr ist es in Anbetracht dieser letzterwähnten Gefahr dringend zu rathen, noch *längere* Zeit hindurch im Laufe einer oder der anderen Woche zu sondiren, um die Gangbarkeit der Wege zu prüfen und zu erhalten. Sehr gut ist es zu diesem Ende, wenn der *Kranke selber* das Sondiren lernt, was bei einigem Fassungsvermögen meistens leicht gelingt.

Im Falle *sehr hartnäckiger und reichlicher blennorrhoischer Absonderung* kann man neben den Sondirungen des Schlauches *Adstringentien* anwenden. Als solche dienen *entölte Darmsaiten*, welche von schwachen *Höllensteinlösungen* durchtränkt worden sind (*Rau*). Leichter ausführbar sind jedoch täglich wiederholte *Einspritzungen adstringirender Lösungen* durch das geschlitzte Thränenrohr, oder durch die zu Sondirungen benützte äussere Fistel.

Man benützt in der Regel *schwächere* Lösungen von *Zink-* oder *Kupfervitriol*, gr. 1—3 ad unc. 1 Aq. dest. Der *Höllenstein*, die *Opiumtinctur*, die *Jodtinctur*, obwohl sie vielfach anempfohlen werden, sind *widerräthlich*, da sich nicht immer verhüten lässt, dass eine Portion der Injectionsflüssigkeit durch die Choanen *in den Rachen* gelange und verschluckt werde, daher leicht sehr üble Zufälle hervorgerufen werden könnten. Um die adstringirende Wirkung möglichst zu *begünstigen*, ist es gut, der Application der erwähnten Heilmittel eine Einspritzung von *lauem Wasser* voranzuschicken und so den Thränenschlauch vorerst *auszuspülen*. Die Injectionen werden mit der *Thränensackspritze* ausgeführt, einer kleinen gläsernen Spritze mit silbernem Ansatze, welcher in ein feines, bogig gekrümmtes Röhrchen übergeht.

Statt der Spritze kann man auch einen kleinen Ballon von vulkanisirtem Kautschuk benützen, welcher in ein dünnes Röhrchen ausläuft (*Jaesche*).

Förmliche Aetzungen der Sackwand durch Höllenstein oder durch mit Nitras argenti impraegnirte Sonden aus Laminaria digitata sind kaum nothwendig; doch werden sie für Fälle empfohlen, in welchen die Mucosa des Schlauches sehr wulstig und verdickt ist (*A. Weber*).

Ist es in Folge fortgesetzter Sondirungen nach beendigter Kur der Thränensackblennorrhoe etwa *zu Verschliessungen der inneren Rohrmündung gekommen*, was gewöhnlich eine *Recidive* der Blennorrhoe im Gefolge hat, so muss man die schliessende *Narbe* durch eine in das geschlitzte Rohr eingeführte dünne *Metallsonde* bohrend *perforiren*, hierauf das stumpfe Blatt einer sehr feinen Schere bis in den Thränensack einschieben und dessen *oberen* Wandtheil von der Conjunctivalseite aus und vor der Carunkel durchschneiden, um so eine *neue* Oeffnung zu gewinnen, durch welche die *Sondirungen* bis zur vollendeten Heilung *fortgesetzt* werden können.

Wo das *andere* Rohr noch durchgängig ist, kann man wohl auch *dieses* schlitzen und es wird meistens genügen. Häufig jedoch obliteriren *beide* Röhrchen, namentlich wenn sie nahe neben einander münden, und dann ist die Schlitzung der

Sackwandung unerlässlich. Es sind Entzündungen, welche durch starkes Zerren der Wandungen des Rohres beim Sondiren hervorgerufen werden, als *Ursache* solcher narbiger Obliterationen zu betrachten.

b. Eines alten und *wohlverdienten* Rufes erfreuen sich *Einspritzungen von adstringirenden Lösungen in Verbindung mit Darmsaiten*, welche von einer *bestehenden* oder *künstlich* erzeugten *äusseren Sackfistel aus* in den Schlauch eingezogen und täglich erneuert werden (*Richter*).

Die *Eröffnung des Thränensackes* wird zu diesem Behufe am besten mittelst eines spitzen Bistouri oder mit einer Lanzette bewerkstelligt. Man sticht das Instrument knapp unter der *Mitte* des Lidbandes und nahezu *senkrecht* auf die Oberfläche der Geschwulst ein und erweitert die Wunde beim Herausziehen des Messers nach unten und aussen. Der *Einstich* soll nicht über Bedarf *tief* sein und immer nur bei *stark gefülltem* Thränensacke vorgenommen werden, damit die *Hinterwand* des Schlauches nicht verletzt werde. Dass man den Thränensack *wirklich* eröffnet habe, erkennt man leicht an dem *Ausflusse* von Thränen und schleimig eitrigen Producten aus der Wunde, sowie aus dem *Zusammenfallen* der Geschwulst.

Nach der Eröffnung ist der *Nasengang* durch *Sonden* auf seine Wegsamkeit zu prüfen. Findet man ihn *gangbar*, so werden *anfänglich dünne*, in dem Masse aber als die Wegsamkeit des Schlauches zunimmt, *dickere* Violinsaiten in den Schlauch geführt und 24 Stunden liegen gelassen, um dann durch neue ersetzt zu werden. *Jedem* Wechsel der Saite haben Ausspritzungen mit lauem Wasser und, nach gehöriger Reinigung des Schlauches, Injectionen mit leichten adstringirenden Lösungen *vorauszugehen*. Das verwendete Saitenstück muss so lange sein, dass es bis in die Nasenhöhle reicht, anderseits aber an der äusseren Fistelöffnung umgebogen und mittelst Heftpflaster an der Wangenhaut befestigt werden kann. Wenn dann die krankhafte Secretion des Leitungskanals gänzlich gewichen ist, soll noch durch einige Zeit der *Scarpa'sche Bleinagel* eingeführt und getragen werden, um endlich nach gehörig gesicherter Heilung die Fistel zu schliessen.

Die *Enderfolge* dieser in letzterer Zeit fast ganz zurückgedrängten Behandlungsweise stehen jedenfalls hinter denen der vorhergeschilderten Methode nicht zurück und es erheben sich neuerlich wieder Stimmen für dieselbe (*Secondi*). Doch ist das Wochen und Monate lange Tragen eines Pflasters und das stete Ausrinnen eitriger, zu Krusten vertrocknender Secrete für viele Kranke eine höchst fatale Sache und erklärt leicht die Vorliebe für die Sondirungen von einem geschlitzten Thränenrohre aus. Wer für letztere nicht das gehörige Geschick hat, fährt mit den Darmsaiten jedenfalls besser, wenigstens kann er dem Kranken nicht so leicht schaden.

Die Verwendung von *Fäden* statt der Saiten (*Ad. Schmidt*) ist umständlicher und gewährt kaum denselben Nutzen, da bei den letzteren die grosse *Schwellbarkeit* für die Erweiterung des Schlauches höchst günstig ist.

c. Minder verlässlich und nur für die *ersten Anfänge* des Leidens brauchbar ist eine *unblutige* Methode, welche darin besteht, dass der Inhalt des Sackes, sobald er sich in einiger Menge angesammelt hat, durch einen von aussen auf die Geschwulst ausgeübten Druck *gegen die Nase* hin entleert, und öfters des Tages *eingeträufelte adstringirende* Lösungen von dem *Bindehautsacke* aus in den Thränenschlauch geleitet werden. *Einspritzungen* adstringirender Lösungen so wie *Sondirungen des Schlauches durch die ungeschlitzten Thränenröhrchen* sind verwerflich. Sie

sind ohne arge Verletzungen der letzteren, oder wenigstens ohne starke Reizung derselben, schwer ausführbar.

Man hat auch vielfach *Sondirungen* und *Einspritzungen* des Schlauches *von der Nasenhöhle aus* empfohlen (*Laforest*, *Gensoul*). Man bediente sich hierzu *catheterähnlicher* Instrumente. Es bietet dieser Weg indessen vor dem durch die *geschlitzten Thränenröhrchen* oder durch eine *äussere Thränensackfistel* gebahnten keinerlei Vortheil. Ueberdies ist seine Benützung eine vielmal schwierigere, um so mehr, als die untere Mündung des Nasenganges sowohl in Bezug auf äussere Gestalt, als auch in Bezug auf ihre Lage *sehr grossen Wechseln* unterworfen ist. Daher kann dem ganzen Verfahren kein praktischer Werth beigemessen werden.

3. In *hochgradigen* und *veralteten* Fällen mit *sehr starker Erweiterung der Sackhöhle* wird die Herstellung eines der Norm sich nähernden Zustandes sehr *aufgehalten*, oder wohl auch *gehindert*, durch die Veränderungen der *Schleimhaut*, noch mehr aber durch die Zusammenschiebung und die Verödung des den Sack von aussen und vorne her deckenden *Lagers von Bindegewebe* (S. 513). Dasselbe lockert sich schwer wieder auf; aber auch seine Zusammenziehung ist oft eine säumige oder bleibt unvollständig, wenn gleich neuen Secretanhäufungen durch Eröffnung der Sackhöhle oder durch Schlitzung eines Thränenrohres wirksam vorgebeugt worden ist. So lange aber die Sackwand erschlafft ist, kömmt die Absonderung nach Menge und Qualität nicht zur Norm, die Blennorrhoe besteht fort. Es hat darum der Rath etwas für sich, *die Sackwand auf operativem Wege zu verkleinern.* Zu diesem Ende soll der Sack von aussen her im *gefüllten* Zustande mit einem Bistouri eröffnet und von der Stichwunde aus mit der Schere ein *myrthenblattförmiges* Stück, dessen Längsaxe von der Mitte des Lidbandes schräg nach aussen und unten läuft, *aus der Sackwand und den überlagernden Schichten* einschliesslich der Haut *ausgeschnitten* werden (*Bowman*). Die Wunde verheilt bald bis auf eine enge Fistel und auch diese schliesst sich oft, wenn zu den Sondirungen des Schlauches fürder ein geschlitztes Thränenrohr benützt wird. Uebrigens lässt sich der Verschluss wesentlich fördern durch das Tragen eines Schutzverbandes, unter welchem ein kleiner festerer Charpiebausch gegen die Winkelgegend drückt.

Statt der Ausschneidung werden vielseitig *theilweise Zerstörungen der äusseren Sackwand* durch Höllenstein, Aetzkalk (*Critchett*), Antimonchlorür (*Secondi*) u. s. w. empfohlen. Es lässt sich jedoch deren Wirkung zu wenig bemessen und es kann leicht geschehen, dass die *Thränenrohrmündungen* oder der *Eingang in den Nasenkanal* narbig verengt oder gar geschlossen werden.

Den unteren Lidrand mit dem Thränenpunkte zu ectropioniren, um die Leitung der *Thränen* in den Schlauch zu beschränken (*A. Weber*), ist zum mindesten ganz überflüssig. *Anfüllungen* des Sackes werden dadurch *nicht* verhindert, eher gefördert, indem das schleimig eiterige Product der Wandungen bei Abhaltung der verdünnenden Thränen sich eindickt und die Abzugswege vollends verlegt.

4. *Verengerungen des Nasenganges*, wenn sie blos durch die *entzündliche Schwellung* und *Hypertrophie* der Schleimhaut und ihrer Hüllen begründet sind, machen specielle therapeutische Eingriffe kaum nothwendig, da sie unter der sub 2. *a.* geschilderten Behandlung der Dacryocystoblennorrhoe gewöhnlich rasch zurückgehen, so dass die Sondirungen mit steigendem Sondencaliber von Tag zu Tag leichter ausführbar werden und am Ende auch eingespritzte Flüssigkeiten im *vollen Strome* sich aus der *Nasenhöhle* entleeren. Auch wenn der häutige *Nasengang* unter *Verödung* seines Gefüges schon begonnen hat zu *schrumpfen*, oder wenn in Folge streckenweiser Verschwärungen sich *sehnige Narben* gebildet haben, welche sich mehr und mehr zusammenziehen und so an einer oder der anderen Stelle

Stricturen erzeugen, genügen täglich wiederholte Sondirungen *immer*, um den Normalzustand herzustellen oder wenigstens um die verengerte Stelle zu *erweitern* und der *ferneren* Contraction des schrumpfenden Gewebes einen Damm zu setzen. Doch müssen die Sondirungen dann unter allen Umständen *Monate lang* fortgesetzt werden, sollen sie ihren Zweck erreichen.

Sonden aus Laminaria digitata (*Critchett*) sind zur Ausdehnung von Schlauchstricturen *untauglich*, ja *gefährlich*. Sie erweitern eben die *verengerten* Stellen am *wenigsten*, indem sie dieselben nur mit Noth passiren, daselbst alle Feuchtigkeit verdrängen und sonach wenig oder gar nicht anschwellen können, bevor das Wasser durch *Diffusion* aus den über und unter der Strictur gelegenen Sondentheilen dahin gelangt ist. Wartet man dies aber ab, so wird man schwer mehr die Sonde wieder herausbringen, indem mittlerweile das untere Ende derselben so stark aufgequollen ist, dass die verengerte Stelle es ohne die bedenklichste Zerrung der Theile kaum mehr durchlässt. Man will diesem Uebelstande nun zwar dadurch begegnen, dass man das untere Sondenende mit Copalfirniss bestreicht und die Sonde *nur so tief* einführt, dass die Grenze des wasserdichten Ueberzuges gerade unter die Strictur reicht (*A. Weber*). Dies ist aber leichter gesagt als gethan, und ohne eine *genaue* Bemessung der Sondenstellung sind die Gefahren nicht verringert.

Metallsonden entsprechen dem Zwecke jedenfalls weit besser, da sie vermöge ihrer Steifigkeit gerade auf die *einschnürenden* Narben am *meisten* drücken, selbe zum Nachgeben zwingen und am Ende wohl auch zum Schwunde bringen. Durch allmäligen Uebergang zu stärkeren und stärkeren Nummern kann man mit der gehörigen Geduld Lichtungen erzielen, welche hinter den normalen nicht weit zurückstehen und den *Leitungszwecken* des Schlauches jedenfalls *völlig genügen*.

Insoferne ist auch die Benützung von dickeren *Wachsbougie's* und *elastischen Cathetern* (*A. Weber*, *Jaesche*) ganz entbehrlich. Zudem macht deren Einführung umständliche und durchaus nicht unbedenkliche Operationen nothwendig. Um den Weg für sie zu schaffen, muss nämlich nicht nur das eine Thränenrohr geschlitzt, sondern von dessen medialem Ende aus die vordere äussere *Sackwand* 3—5 Mill. weit gespalten und das von dem inneren Lidbande nach hinten ziehende sehnige *Balkenwerk* subcutan durchtrennt werden (*A. Weber*). Andere schicken auch die *Durchschneidung* der vorhandenen *Schlauchstricturen* voraus, und bewerkstelligen dieselbe durch ein zartes tenotomartiges Messerchen, welches auf einer conischen gerinnten Sonde eingeführt oder einfach in den Nasengang und durch die verengerte Stelle gestossen wird (*Jaesche*).

Weniger eingreifend ist die Erweiterung stricturirter Stellen durch *Darmsaiten*, welche mit *Höllenstein getränkt* worden sind. Deren Einführung geschieht durch eine *äussere* vorhandene oder künstlich zu erzeugende Fistel. Die Saiten werden vor ihrer Anwendung in Stücke von entsprechender Länge geschnitten, durch Waschen mit Aetzkalilauge ihres Fettüberzuges beraubt und sodann in eine *starke Höllensteinlösung* (1 : 10) durch 4—8 Stunden so tief eingetaucht, als sie in die verengerte Stelle eindringen sollen. Sind sie gehörig durchtränkt, so werden sie an einem dunklen Orte bis zum Trocknen vertical aufgehängt und sodann in einem dunklen Glase bis zum Gebrauch aufbewahrt. Zuerst werden dünnere und später nach Thunlichkeit dickere Saiten eingeführt, so tief, dass ihr getränktes Ende von der Strictur festgehalten wird. Die Saite wird täglich durch eine neue ersetzt, bis der Zweck erreicht ist und Einspritzungen im vollen Strome durch die Nasenhöhle dringen (*Rau*).

Vor Jahren hat man den Versuch gemacht, die Durchgängigkeit des unteren Schlauchtheiles durch *Einheilung von metallenen Röhrchen* zu erzwingen (*Dupuytren*). Es wurden diese Röhrchen aus edlen Metallen nach der Form des knöchernen Nasenganges gebildet und hatten an ihrem oberen Ende einen kleinen Saum, um an der oberen Mündung des Nasenganges einen Stützpunkt zu gewinnen und vor dem Einsinken gesichert zu sein. Nachdem die Dacryocystoblennorrhoe auf dem gewöhnlichen Wege gebessert und der Nasengang blutig erweitert worden war, wurden diese Canulen eingeführt und *darüber die Thränensackfistel zur Heilung gebracht*. Manche Kranke trugen diese Röhrchen lange Zeit. Bei anderen jedoch erweiterte sich der knöcherne Kanal allmählig durch *Usur*, die Canulen wurden *locker* und *senkten* sich. Bei anderen kam es zu den bedauerlichsten *Knochenleiden*, die die gewaltsame Entfernung der Canule zur Nothwendigkeit machten. Bei *keinem* war

der Erfolg ein *dauernder*, da die Canule sich stets durch *Thränensteine verstopfte*, worauf alsbald das Thränenschlauchleiden wieder in verstärktem Grade zurückkehrte. In einzelnen Fällen hatte sich der Sackinhalt *neben* der eingeheilten und verstopften Canule vorbei einen Abzugsweg geschaffen (*Fried Jaeger*).

Es kann nicht genug betont werden, dass ein *wirklicher Verschluss* des Nasenganges nur *ausserordentlich selten* vorkömmt, und dass man bei *fortgesetzten* Versuchen mit wechselnder Sondenkrümmung am Ende *fast immer* eine *gangbare* Lücke in der verengerten Stelle findet, welche die Durchführung der *Sondenkur* (2. *a.*) und nach einiger Ausdehnung der Strictur auch der *Saitenkur* (2. *b.*) gestattet. Diese beiden Methoden leisten aber, was man vernünftiger Weise überhaupt verlangen kann. Die mannigfaltigen, zum Theile sehr erkünstelten Operationen, welche man in neuerer Zeit vorschlägt, wären in der That kaum ersonnen worden, wenn man mit nur einiger Geduld vorzugehen liebte.

4. Stösst man ja einmal auf eine *wirkliche Obliteration* des Nasenganges, so ist die *Durchstechung* oder *Durchätzung der Narbe* zu versuchen. Ist die *obere Mündung des Nasenkanales* verwachsen, so ist vorerst der *Sack* von aussen her weit zu öffnen oder, wo eine äussere Fistel besteht, diese durch Pressschwamm auf mehrere Linien Lichtung auszudehnen, die Höhlung gehörig zu reinigen und dann die Narbe mit einem zugespitzten Stifte von *mitigirtem Höllenstein* bohrend zu durchdringen, um schliesslich den Ueberschuss des Aetzmittels durch eingespritztes Wasser auszuschwemmen. Sitzt die Narbe aber *tiefer im Schlauche*, so muss der *Zugang* durch fortgesetzte *Sondirungen* erleichtert werden, auf dass Sonden bis zur obliterirten Stelle hin ohne alle Hindernisse geführt werden können. Ist dies geschehen, so kann man *Darmsaiten* einlegen, deren unteres Ende mit Höllenstein durchtränkt ist, und welche täglich erneuert werden, bis die Narbe durchbohrt ist (*Rau*). Sicherer und rascher kömmt man zum Ziele mittelst einer biegsamen Sonde, deren unteres Ende *troikarförmig* möglichst kurz zugeschärft ist und welche mit der nöthigen Vorsicht und Kraft durch die Verschlussmasse *durchgestossen* wird (*A. Weber*). Um die Seitenwände des Schlauches vor Verletzungen zu bewahren, kann man die Troikarspitze vor der Einführung mit einem kleinen Wachsklümpchen decken.

Ist die Obliteration blos durch eine *dünne* Narbe veranlasst, so werden diese Methoden gewiss hinreichen, um die Durchgängigkeit herzustellen und mittelst einer nachfolgenden Sonden- oder Saitenkur (2) auch *dauerhaft* zu gestalten. Ist der Nasengang aber in einer *längeren* Strecke obsolescirt, auf einen *soliden* sehnigen Strang geschrumpft, so ist *wenig* zu erwarten. Die Sonde und das Aetzmittel dringen dann wohl *niemals* durch die Axe des *Stranges*, sondern *neben diesem* durch die *Schlauchwand*, es wird im günstigsten Falle ein *falscher Weg* am Knochen vorbei gebahnt, welcher nur durch eine Wunde in der Schneider'schen Haut mit der Nasenhöhle in Verbindung gebracht werden kann. Die wulstige Mucosa der letzteren bietet aber sehr grosse Schwierigkeiten, wenn es sich darum handelt, eine *dauernde Fistelöffnung* in derselben zu erzeugen.

Dieser Umstand macht auch die vor Alters beliebten *Durchbohrungen des Thränenbeines* (*Richter*), für welche sich jüngst wieder Stimmen erhoben haben (*Foltz*), zu einer sehr unverlässlichen Methode. Doch ist nicht zu läugnen, dass bei gehöriger Ausdauer im täglichen Sondiren auf solche Weise eine *bleibende* Communication zwischen Sack- und Nasenhöhle hergestellt werden kann. In Fällen, wo der Verschluss des Nasenganges unter carioser Zerstörung eines Theiles des Oberkiefers

erfolgt war, gelang es wiederhohlt, eine fistulose Verbindung zwischen Sackhöhle und Nasenhöhle oder zwischen ersterer und der Highmorshöhle zu Wege zu bringen und, wie es scheint, auch ständig zu machen.

5. Die *Verheilung äusserer Thränensackfisteln*, es mögen dieselben von einem eitrigen Durchbruche herrühren oder auf operativem Wege gesetzt worden sein, um sich zu Behandlungszwecken den Zugang zum Schlauche zu verschaffen, bietet in der Regel keine grossen Schwierigkeiten, vorausgesetzt, dass die Leitungsfähigkeit des Nasenganges oder eines Ersatzkanales hergestellt und auch die Regurgitation des Sackinhaltes in die Lidspalte durch ein geschlitztes Thränenrohr leicht möglich ist. Bei *einfachen* Schlauchblennorrhoen erfolgt die Schliessung der etwa vorhandenen Fistel häufig sogar *ohne alles Zuthun*, wenn ein geschlitztes Thränenrohr zur Sondirung benützt wird. Etwas hartnäckiger pflegen Fisteln zu sein, welche längere Zeit den Weg für Einspritzungen und Sondirungen abgaben. Es muss in solchen Fällen, sowie überhaupt dort, wo der *Fistelgang sich bereits überhäutet* hat, eine *Auffrischung* der Wandungen stattfinden, ehe an eine Verheilung gedacht werden kann. Zu diesem Ende wird ein dünnes Stängelchen *Höllenstein* tief in den Gang eingeführt und so lange darin hin- und hergeschoben, bis man sicher sein kann, einen *dicken* Schorf erzeugt zu haben. Einen oder zwei Tage darauf wird dann der Schorf durch Einspritzungen lauen Wassers oder mittelst einer Pincette *gründlich* entfernt und der Verschluss in der angedeuteten Weise angebahnt.

Jedenfalls wird die Verheilung wesentlich begünstigt, wenn man die äussere Mündung des Fistelganges mit *Collodium* überdeckt.

Behufs dessen wird nach vollständiger *Entleerung* des Sackes und sorgfältiger *Abtrocknung* der überlagernden Haut, während der Kranke die Lidspalte wie zum Schlafe unbeweglich *geschlossen* hält, eine zureichende Quantität *Collodium* mittelst eines Pinsels auf die äussere Fistelmündung gebracht. Das Collodium zerfliesst etwas und bildet, indem es rasch *erhärtet*, eine an dem Integumente *festhaftende* membranartige Decke, welche eben so wohl die Luft von dem Fistelgange abhält, als meistens auch die Entleerung des Sackinkaltes *durch die Fistel* hindert. Es dauert gewöhnlich eine Woche und länger, ehe sich die Verschlussmasse loslöst und mittlerweile ist sehr oft die *Fistel dauernd verheilt*. Doch thut man wohl daran, täglich einen oder den anderen Tropfen Collodium auf die Verschlussmasse aufzutragen, um zu ersetzen, was sie durch Abreibung u. s. w. verloren hat. Sollte sich dieselbe unter dem Andrange des Thränensackinhaltes stellenweise von der Haut *abgetrennt* haben und den Thränen solchermassen einen Abzug gestatten, was man an dem *Nässen* der unterhalb gelegenen Theile der Gesichtshaut erkennt, so muss die *ganze Masse* vorsichtig weggenommen und das *Verfahren wiederholt* werden. Im schlimmsten Falle lässt man mehrere Tage nebstbei einen *monocularen Druckverband* tragen, welcher durch seinen Charpiebausch die Resistenz der Verschlussmasse erhöht und durch Sistirung des Lidschlages das Eindringen von Thränen in den Sack und somit auch in den Fistelgang sehr beschränkt.

6. Die *Verödung, Obliteration, des Thränensackes* verliert täglich und in dem Masse an Anhängern, als die Behandlungsmethoden der Schlauchkrankheiten sich verbessern und namentlich die Uebung in der Handhabung der Sonden wächst. Während man vor kurzem schon bei einfachen Thränensackblennorrhoen, wenn sie sich nur etwas hartnäckiger erwiesen, ohne weiters zur Zerstörung schritt, weil es „damit rascher geht" (*Graefe*): finden sich dermalen genug Oculisten, welche bezweifeln, dass ein solcher Vorgang *jemals* gerechtfertigt sei (*Bowman, A. Weber, Jaesche*). *Sicher* darf man nach dem Obigen behaupten, dass diese Operation nur in den *allerseltensten* Fällen eine genügende Anzeige finde und als

letztes Mittel zu gelten habe, wenn alle Versuche gescheitert sind, dem Leitungsapparate einen gewissen Grad von Durchgängigkeit zu geben und der Bestand einer immer wieder sich füllenden und wiederholt aufbrechenden Geschwulst oder eine fort und fort nässende äussere Fistel dem Kranken unerträglich wird. Doch sei man in der Anerkennung zwingender Nothwendigkeit ja recht vorsichtig. Es gibt für den behandelnden Arzt keine grössere Beschämung, als wenn er unter Voraussetzung der Unheilbarkeit eines Schlauchleidens die Verödung versucht hat: hinterher aber die Verhältnisse sich so gestalten, dass die *Wiederherstellung der Leitung* in Aussicht genommen und durch zweckentsprechendes Verfahren auch erzielt werden kann. Und es kommen solche Fälle vor. Selbst *bei ausgebreiteten Vernarbungen* in Folge von *Caries* oder *Nekrose* der Nachbarknochen, bei *Hydrops sacci lacrymalis* mit vollständigem Verschlusse der oberen Nasengangmündung und der Röhrchen, also bei Zuständen, die fast allgemein für *unheilbar* galten, ist es nach misslungenen Obliterationsversuchen gelungen, den Schlauch wieder gangbar zu machen und auch einen falschen Weg in den Bindehautsack zu bahnen, denselben unter fortgesetzten Sondirungen zur Ueberhäutung zu bringen und solchermassen eine *dauernde Leitung* zu erzielen. Häufiger waren solche Ergebnisse natürlich, als die Verödung noch *Mode* war. Man hatte eben glücklicher Weise eine nicht ganz zweckmässige Methode gewählt und war so in vielen Fällen blos zu *scheinbaren* Verschliessungen gelangt, welche die Möglichkeit der Wiedereröffnung übrig liessen.

Die Obliteration des Thränensackes gelingt nämlich ausserordentlich schwer, so lange durch die Thränenröhrchen fort und fort *Thränen eingepresst* werden. Diese bahnen sich immer wieder einen Weg durch die Granulationen, welche nach Verschorfung der Sackschleimhaut aus dieser hervorschiessen, so dass stets eine Fistel zurückbleibt. Selbst die Verschorfung der *Mündungsstelle* der Thränenröhrchen führt nicht mit Sicherheit zum Ziele. Es müssen daher *vor* oder *gleichzeitig mit* der eigentlichen Obliteration des *Sackes* immer die *Thränenröhrchen* in grösserer Ausdehnung durch Aetzmittel zur Verödung gebracht werden.

Um den *Thränensack* zu verschliessen, muss dessen *Innenwand gänzlich auf eine gewisse Tiefe verschorft* werden. Das beste Mittel hierzu ist der *Höllenstein.* Weniger entsprechen *Antimonbutter*, starke *mineralische Säuren* u. dgl. da sie sich weniger leicht appliciren und in ihrer Wirkung beschränken lassen. Ganz brauchbar ist das *Glüheisen* sowie der *galvanocaustische Apparat;* doch hat deren Anwendung viel Abschreckendes für den Kranken.

Um mit dem *Lapis* in entsprechender Weise hantiren zu können, muss die *äussere Wand des Thränensackes thunlichst weit geschlitzt* oder, falls schon eine Oeffnung gegeben ist, diese durch *Pressschwamm* stark erweitert werden. Hierauf wird eine Stange von Höllenstein in die Höhlung des Sackes geführt und dessen Wandung *ihrer ganzen Ausdehnung nach sammt dem nach aussen mündenden Kanal sehr nachdrücklich geätzt*, so dass man der Erzeugung eines *dicken* und *sehr zähen* Schorfes *gewiss* sein kann. Die *Reaction* ist meistens eine mässige und wird leicht durch Anwendung kalter Ueberschläge innerhalb eines Tages vollkommen beschwichtiget. Nach Ablauf von etwa 48 Stunden wird der bis in die äussere Oeffnung des Fistelganges ragende Schorf mit der Spatelsonde von der Wandung des Ganges getrennt und mittelst einer *tief* eingesenkten Pincette gefasst. Es gelingt in der Regel unter vorsichtigem Zuge, den *ganzen Aetzschorf im Zusammenhange* aus dem Hohlraume zu ziehen. Um nun möglicher Weise eine *Zuheilung per primam intentionem* zu erzielen, wird sogleich ein fest zusammengedrehter bohnengrosser Charpiebausch auf die Gegend des Thränensackes gelegt, darüber ein grösserer lockerer Bausch aufgetragen und das Ganze mit einer elastischen Monokelbinde befestigt, welche *stark angezogen* und mit grösster Sorgfalt *in ihrer Lage erhalten* wird. Es hat dieser Verband nicht nur den Zweck, die wunden Wände des Thränensackes *in gegenseitige Berührung* zu bringen, sondern auch den *Lidschlag zu sistiren.*

Es ist von der *grössten* Wichtigkeit, dass ein *dicker* und *zusammenhängender* Aetzschorf erzeugt und derselbe nach Ablauf von 48 Stunden, wo er sich bereits hinlänglich *abgelöst* hat, unzerstückelt aus der Wunde gezogen werde, so dass *nichts zurückbleibe.* Jeder *Rückstand* muss nämlich durch *Eiterung* entfernt werden und diese hält die Verheilung ausserordentlich auf. In der *Vernachlässigung* jener Vorsichtsmassregel und des Druckverbandes, sowie in der Unterlassung der Obliteration der *Thränenröhrchen*, liegt der Grund der langen Dauer, welche Verödungen des Thränensackes bisher in Anspruch genommen haben.

Es wäre übrigens eine arge Täuschung, wenn man glaubte, dass auf diese Weise der Thränensack *immer sogleich* zur Verödung gebracht werde. Trotz aller Sorgfalt gelingt dies in einzelnen Fällen *nicht*, namentlich wenn es zur *Eiterung* kömmt oder die *Thränenröhrchen gangbar* bleiben. Dann muss das ganze Verfahren *wiederholt* werden.

Wuchern *Granulationen* aus der Wunde heraus, so müssen sie mit *Höllenstein* abgeätzt oder durch Betupfung mit *Opiumtinctur* niedergehalten werden. Ist die *Entzündung gar zu heftig*, so muss sie durch *kräftige Antiphlogose* bekämpft werden. Schlimm ist es, wenn sich Erysipel entwickelt; ausnahmsweise kann der Kranke dadurch sogar in *Lebensgefahr* gerathen. Auch hat man als Folge *Orbitalabscesse* beobachtet, die den *Sehnerven* in Mitleidenschaft zogen und zur Erblindung führten. (*Graefe*).

Das nach erfolgter Verödung des Sackes zurückbleibende *Thränenträufeln* mindert sich meistens bald so, dass es dem Kranken nicht sonderlich lästig wird, indem es nur bei *vermehrter Secretion* sich geltend macht.

Quellen: *Ad Schmidt*, Krankheiten des Thränenorganes. Wien 1803. S. 248 271, 280, 288, 310, 323, 329, 342. — *Richter*, nach A. Schmidt, l. c. S. 301, 343. — *Beer*, Lehre v. d. Augenkrankheiten II. Wien. 1817. S. 151. — *Hasner*, Beiträge zur Physiol. und Path. des Thränenableitungsapp. Prag. 1850. S. 43, 58, 60, 66—88, 90, 93, 95. — *Arlt*, Krankheiten des Auges III. Prag. 1856. S. 392. 394, 396, 405, 408, 413; A. f. O. I. 2. S. 153, 155, 157; Zeitschrift der Wien. Aerzte 1860. Nr. 24; Verhandlungen der ophth. Versammlung zu Heidelberg. 1859. S. 28; Wien. med. Wochenschrift. Spitalszeitung. 1862. Nro. 22—33. — *Stellwag*, Ophth. II. S. 1048, 1059, 1088, 1090; Wien. med. Jahrbücher 1861. S. 46. — *Mackenzie*, Traité d. mal. d. yeux. traduit p. Warlomont et Testelin. I. Paris, 1856. S. 384, 388, 420, 425, 429, 429, 431. — *Desmarres*, Traité d. mal. d. yeux Paris 1847. S. 861, 865, 871; Ann. d'oc. VII. S. 149, VIII. S. 85; Congress intern. d'ophth. Paris. 1863. S. 141. — *Critchett*, Lancet 1863, 1864; Ann. d'oc. 51. Bd. 2—6 Liefg.; kl. Monatbl 1863. S. 364. — *Kleemann*, Zeitschrift. f. Ophth. V. S. 459. — *Zander* und *Geissler*, Verletzungen des Auges. Leipzig u. Heidelberg. 1864. S. 104. — *Kersten*, nach Zander l. c. S. 105. — *Virchow*, Die krankhaften Geschwülste I. Berlin. 1863. S. 249. — *Graefe*, A. f. O. I. 1. S. 288, 291, 294, Verhandlungen der ophth. Versammlung zu Heidelberg. 1859. S. 25, 26, kl. Monatbl. 1863. S. 58. — *Rau*, A. f. O. I. 2. S. 161, 166, 171, 174. — *A. Weber* ibid, VIII. 1. S. 94, 95, 97, 100, 102, 106, 110; kl. Monatbl. 1865. S. 96, 98, 103, 105, 107, 108, 112. — *Jaesche*, A. f. O. X. 2. S. 166, 170, 173, 174, 177. — *Pagenstecher* und *Saemisch*, kl. Beobachtungen. Wiesbaden 1861. I. S. 72, 74, II. S. 39. — *Bowman*, nach Mackenzie, Arlt, Weber, Jaesche. — *Hirschler*, Wien. med. Wochenschrift. 1862. Nr. 46. — *Secondi*, Clinica oc. di Genova. Riassunto. Torino. 1865. S. 118, 120. — *Scarpa*, Tratato d. pr. mal. d'occhi. I. Pavia. 1816. S. 1, 17, 26, 29, 33, 35, 46, 52. — *Foltz*, Ann. d'oc. 1865. S. 136. — *Gensoul*, *Laforest*, nach Hasner l. c. S. 97. — *Dupuytren* nach Mackenzie l. c. S. 402. — *Fr. Jäger*, mündl. Mittheilung. — *Lacaze*, Union med. 1864. S. 130. — *Williams*, Congr. intern. d'ophth. Paris. 1863. S. 137.

EILFTER ABSCHNITT.

Die Entzündung der Orbitalgebilde.

Anatomie. Die beiden *Augenhöhlen*, deren *linksseitige* (Fig. 74) in einem *horizontalen*, durch die *Mitte* geführten Durchschnitte dargestellt ist, gleichen ihrer *Form* nach schiefen vierseitigen *Pyramiden* mit abgerundeten Kanten. Ihre *Axen* messen bei $1^1/_2$ Zoll, sind *horizontal* und zwar so gelagert, dass sie, verlängert gedacht, sich hinter dem Türkensattel in einem Winkel von ungefähr 45 Graden treffen würden.

Die *Eingangsöffnung*, welche die *Basis* der Pyramide abgibt, bildet ein Viereck mit abgerundeten Winkeln, dessen Ebene etwas *nach aussen* geneigt ist, so dass sich ihre Verlängerung mit der der anderen Seite in der Gegend des Nasenrückens unter einem *stumpfen* Winkel schneiden würde. Ihr *Rand* ragt in Gestalt einer sehr starken und dichten Knochenleiste etwas hervor, besonders in der Gegend des oberen *äusseren* Winkels.

Die *innere Wand* der Orbita steht beinahe senkrecht, läuft dem geraden Schädeldurchmesser parallel von vorne nach hinten und wird von der *Papierplatte des Siebbeines a* und nach vorne von dem *Thränenbeine b* gebildet. Letzteres steht nach vorne mit dem *Stirnfortsatze des Oberkieferbeines c* im Zusammenhange. Die *obere Wand* hat den grössten Flächeninhalt. Sie ist einem Dache gleich *gewölbt* und fällt nach hinten stark ab. Der *äussere vordere* Theil derselben ist grubenartig ausgehöhlt und stellt so die *Fossa lacrymalis* dar. Sie wird zum grössten Theile von der Pars horizontalis des *Stirnbeines* gebildet, ist überaus dünn, bisweilen sogar *durchlöchert* und scheidet die Orbita von der *Schädelhöhle*, nach vorne und innen aber von der *Stirnhöhle*. Die *untere Wand* ist ziemlich eben, steigt von vorne nach hinten etwas an und trennt die Augenhöhle von dem *Antrum Highmori*. Sie wird gösstentheils vom *Oberkieferknochen* dargestellt, ist ziemlich dick und schliesst den *Canalis infraorbitalis* mit dem Nerven und der Arteria gleichen Namens in sich. Die *äussere Wand* ist die festeste, widerstandsfähigste, solideste. Ihre Fläche ist fast *senkrecht* gelagert und sehr stark *gegen die Axe geneigt*. Sie wird zumeist von dem grossen Flügel des *Keilbeines d* hergestellt; nach vorne betheiligt sich jedoch auch der Jochfortsatz des *Stirnbeines* und das *Jochbein e*. Hinter diesem Knochen lagert der *Musc. temporalis f*.

In der *inneren oberen Kante* der pyramidenförmigen Orbita haftet die *Rolle* für den *Musculus trochlearis*. Die *äussere obere Kante* zeigt nach hinten eine bei $^3/_4$ Zoll lange und 1—2 Linien breite Oeffnung, die *obere Augenhöhlenspalte*, durch welche die Vena ophthalmica cerebralis in den Sinus cavernosus nach hinten, der Nervus oculomotorius, trochlearis, abducens und der erste Ast des Trigeminus aber heraus in die Orbita gelangen. *Die untere äussere Kante* ist nach hinten in ähnlicher Weise von der *unteren Augenhöhlenspalte* durchbrochen und stellt so eine Verbindung der Orbita mit der Schläfengrube und Flügelgaumengrube her. Es geht durch diese Spalte die Vena ophthalmica facialis heraus, der Nervus infraorbitalis und subcutaneus malae aber hinein.

An der *Spitze der Orbita* befindet sich, umgrenzt von den zwei Wurzeln des kleinen *Keilbeinflügels* (bei *g*), das *Foramen opticum* oder *Sehloch*, durch welches der Sehnerv und die Arteria ophthalmica *h* aus der Schädelhöhle hervortreten.

Die knöchernen Wandungen der Orbita sind allenthalben mit *Beinhaut, der Periorbita*, überkleidet. Diese hängt den Knochen*flächen* weniger fest an, als den *Nähten* und *Spalträndern*. Sie setzt sich an letzteren *unmittelbar* in die *Dura mater* und das Periost der umgebenden Theile des *Gesichtsskeletes* fort, während sie gleichzeitig *Scheiden* für die durchtreten-

den Nerven und Gefässe abgibt. Am Sehlochrande verdichtet sich die Periorbita zu einem *dichten sehnigen Ringe*, von welchem die vier geraden und der obere schiefe Augenmuskel, so wie der Aufhebemuskel des oberen Lides ihren Ursprung nehmen.

Der Zwischenraum zwischen dem Augapfel *i* und den Wänden der Augenhöhle wird von einem sehr *lockeren*, mit *Fett* reichlich durchsetzten *Bindegewebe k* ausgefüllt. Dieses Bindegewebe verdichtet sich stellenweise und constituirt solchermassen *Scheiden* für die in der Orbita gelegenen Muskeln, Gefässe und Nerven; andererseits aber auch *fascienähnliche Blätter*, welche die Verbindung zwischen den einzelnen Orbitalgebilden unter sich und zwischen diesen und der Periorbita vermitteln.

Fig. 74.

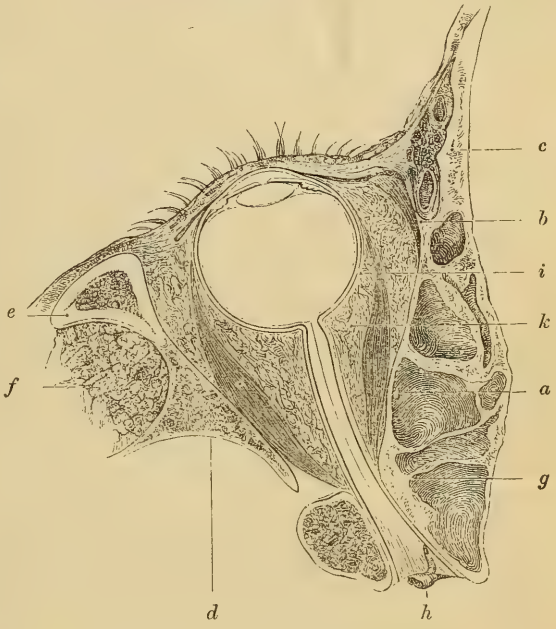

Eine solche Scheide ist auch die *Tunica vaginalis bulbi*, die *Scheidenhaut des Augapfels*. Sie beginnt am Umkreise des *Sehloches*, umschliesst lose den Sehnerven und erweitert sich an dessen vorderem Ende becherförmig zur Aufnahme des Bulbus. Sie umgibt diesen bis über den Aequator hinaus gleich einer Kapsel (*Bonnet'sche Kapsel*), ist daselbst nur durch äusserst spärliches *lockeres* Bindegewebe mit der Oberfläche der Sclera verbunden und so glatt, dass der Bulbus *in ihr rollen* kann. *Jenseits* des Aequators des Bulbus wird sie von den Sehnen der *schiefen* Augenmuskeln durchbohrt und hängt mit deren Scheiden zusammen. Weiter nach vorne lässt sie in schiefer Richtung die Sehnen der *geraden* Augenmuskeln durchtreten, verbindet sich mit denselben und *verschmilzt* endlich sammt den erwähnten Sehnen *mit der Sclerotica*. Dieser *vorderste* Theil der Scheidenhaut des Augapfels, von der Durchtrittsstelle der Muskelsehnen bis zur Verschmelzung mit der Lederhaut, wird auch als *Tenon'sche Kapsel* beschrieben.

Nosologie. Entzündungen der *eigentlichen* Orbitalgebilde kommen im Ganzen nicht gar selten vor. Der Gewebswucherungsprocess *beschränkt* sich öfters auf die zwischen Augapfel und Periorbita gelegenen *Weichgebilde*, während in anderen Fällen *die Beinhaut* als solche oder *die Knochenwand* selbst den Sitz der Entzündung abgeben. Auch geschieht es ziemlich oft, dass *alle die genannten Organe* in den Process einbezogen werden, sei es

primär, sei es *secundär*, in Folge der Fortpflanzung von Einem Gebilde auf die übrigen.

1. In höchst seltenen Fällen soll die *Scheidenhaut des Augapfels* den alleinigen oder vorzugsweisen Sitz einer Entzündung abgeben und unter sehr lebhaften reissenden Schmerzen grössere Productmengen zwischen Sclera und Bonnet'sche Kapsel absetzen, so dass der Bulbus etwas hervorgetrieben und in seinen Bewegungen wesentlich gehindert wird (*O Ferral*). Die *Augapfelbindehaut* soll dabei mächtig aufgeschwollen, dunkel geröthet sein, aber wenig absondern. Die Binnenorgane des Auges hat man bald im *normalen* Zustande gefunden (*Wecker*), bald gingen unzweifelhaft Chorioiditis und Hyalitis nebenher oder voraus (*Rydel, O. Becker*). Als *Ursachen* werden Erysipel und Verkältung genannt. Die Krankheit soll immer mit *Heilung* enden.

2. *Entzündungen des orbitalen Binde- und Fettgewebes* werden öfters beobachtet. Sie können zur *Hypertrophie* und in Folge deren zu *ständigem Exophthalmus* führen.

So sieht man bisweilen nach der Einwirkung *traumatischer* oder *physikalischer* etc. Krankheitsursachen, im Verlauf eines *Erysipelas faciei*, einer Entzündung der knöchernen Augenhöhlen*wandungen*, einer suppurativen *Panophthalmitis*, im Verlaufe hochgradiger *Syndesmitides:* den Bulbus hervortreten aus der Orbita, indem das lockere Bindegewebe, welches ihn umhüllt, in einen entzündlichen Wucherungsprocess gerathen ist und eine beträchtliche *Volumszunahme* erlitten hat. Bei genauerer Untersuchung erweiset sich dann die Schwellung gewöhnlich zum allergrössten Theil bedingt durch massenhafte *seröse* oder *gelatinöse Infiltrate*, der Process trägt mehr den Charakter des *entzündlichen Oedemes*. Es geht dieses in der Regel alsbald zurück, wenn der entzündliche Process seinem Ausgleiche näher kömmt. In einzelnen Ausnahmsfällen jedoch nimmt das Bindegewebe an Masse zu, verdichtet sich theilweise wohl auch zu *derbem sehnigem* Gebälke, in dessen Maschen ein ziemlich consistentes *sulzartiges* Product eingeschlossen erscheint. Am ersten geschieht dieses, wenn die Entzündungen des Orbitalgefüges sich oft wiederholen oder längere Zeit unterhalten werden (*Himly, Sichel, Duval*).

Relativ am häufigsten zeigt sich die Hypertrophie des Augenhöhlenpolsters neben einer analogen Uebernährung der *Schilddrüse* als *Theilerscheinung eines allgemeinen Leidens*, welches seine Quelle höchst wahrscheinlich in Erkrankung des *sympathischen Nerven* hat und gewöhnlich mit tiefen Störungen in der Blutbildung und Gesammternährung einhergeht (*Exophthalmus mit Kropf- und Herzleiden*, *Exophthalmus cachecticus*, *Basedow'sche Krankheit*).

Weitaus in der grössten Mehrzahl der Fälle trägt die Entzündung der Orbitalweichtheile den *suppurativen* Charakter. Gewöhnlich wird das Polster seiner *grössten Masse nach*, *einschliesslich der Muskelscheiden* und selbst *der Muskeln*, in den Process verwickelt. Es bilden sich dann entweder *kleine zerstreute* Abscesse, welche nicht immer mit einander zusammenhängen und von *derb infiltrirten* Partien wuchernden Bindegewebes, in grösserer Entfernung aber von *entzündlich ödematösem* Gefüge umgeben sind: oder aber es entwickelt sich eine *einzelne grössere Abscesshöhle* mit Hohlgängen und Seitenkammern, deren Wandungen, so weit sie nicht von der Periorbita gebildet werden, durch *entzündliche Gewebswucherung* in grösserer oder geringerer Dicke *verhärtet* erscheinen.

3. An den *Wandungen* der Augenhöhle wird öfters die *Periostitis* beobachtet. Die gefässreiche Periorbita wird dabei in grösserem oder geringerem Umfange dicht *injicirt* und *schwillt* an, bisweilen so stark, dass bei *oberflächlicher* Lage des betreffenden Knochenstückes *Erhabenheiten* von ziemlicher Consistenz *gefühlt* werden können. Es *gehen* diese Tumores nach Ablauf der Entzündung oft wieder *zurück*. Mitunter jedoch hinterlassen

sie eine ansehnliche *Verdickung* der Beinhaut. In einzelnen Fällen *wächst der Tumor* wohl auch fort, verdichtet sich allmälig zu einem *faserig knorpeligen* Gefüge oder *verknöchert* gar und wird solchermassen *ständig*.

Meistens ist das Product der Periostitis ein *eitriges*, sei es, dass der Process gleich von vorneherein mit *grosser Intensität* auftrat, oder dass die Ungunst der obwaltenden Verhältnisse, namentlich der *Druck*, unter welchem sich die wuchernden Elemente zwischen Beinhaut und Knochen befinden, eine Höhergestaltung der Neubildungen unmöglich macht. Es wird dann von dem sich sammelnden Eiter die Beinhaut rasch in grösserer oder geringerer Ausdehnung *abgehoben*, sohin die *Blutzufuhr* zu dem unterlagernden *Knochen* beschränkt oder gar *verhindert* und in Folge davon öfters dessen Absterben, *Nekrosis*, veranlasst.

4. In der Regel erscheint die Periostitis gleich *von vorneherein mit Entzündung des unterlagernden Knochentheiles* gepaart. Bisweilen ist blos die dem Periosteste *zunächst* gelegene *Cortical*substanz in den Process hineingezogen. Häufiger jedoch leidet die entsprechende Partie der Knochenwandungen ihrer *ganzen Dicke* nach und dann ist meistens auch das Periost der *zweiten* Oberfläche mit den daran grenzenden *Weichtheilen* in den Process verwickelt. Das *entzündete Knochengefüge* erscheint geröthet, schwillt etwas an und verliert mehr weniger an Consistenz.

Es werden nämlich die *Kalksalze* im Bereiche des Entzündungsherdes theilweise oder ganz aufgesaugt, während die hyperämirte *bindegewebige* Auskleidung der Markkanäle und Markzellen durch die Prolification ihrer Elemente sich beträchtlich ausdehnt und auflockert.

Bei *geringer Intensität* des Processes und übrigens *günstigen* Verhältnissen kann der *Ausgleich* ein vollständiger werden. Oefters jedoch stellt sich das Knochengefüge im Bereiche des Entzündungsherdes nicht wieder vollständig und in seiner ursprünglichen Form her, der Knochen *bleibt* etwas *aufgebläht*, *porös* oder *sclerosirt*. Bisweilen erheben sich in Folge fortgesetzter Wucherung wohl auch *mächtige Geschwülste* aus dem Knochengefüge, welche den aus der *Periostitis* hervorgehenden in jeder Beziehung gleichen.

In den meisten Fällen jedoch, und bei *höheren* Intensitätsgraden der Entzündung fast immer, ist *Eiterung* das Resultat der Ostitis. Es erscheint dann der aufgelockerte, schwammig gewordene, stark geröthete Knochen im Centrum des Entzündungsherdes von Eiter wie durchdrungen, es erfüllt der letztere in Gestalt kleiner Tröpfchen die Markkanälchen und Markzellen und erweitert sie, indem das wuchernde Bindegewebe sammt der knorpeligen Grundlage des Knochens schmilzt, die Kalktheilchen aber mehr und mehr aufgesaugt werden. Man findet endlich nur mehr ein knöchernes Netzwerk, dessen Maschen ganz von weichem wuchernden, gefässreichen Bindegewebe und von kleinen Eitertröpfchen ausgefüllt werden, und welches die *Oberfläche* des Knochenstückes auffällig *rauh* macht. Bei *grosser* Intensität des Processes geschieht es übrigens auch ziemlich oft, dass ein Theil des entzündeten Knochens ganz *abstirbt*.

Gleichwie bei Abscessen in *Weichtheilen* die *Eiterung* nur im *Centrum* des Entzündungsherdes stattfindet, die Abscesshöhle aber von Theilen umschlossen erscheint, in welchen die entzündliche Wucherung mit *geringerer* Intensität einhergeht und sohin Elemente producirt, welche der *Höhergestaltung* fähig und zum Ersatze des Verlorenen bestimmt sind: eben

so wird die cariöse oder theilweise nekrosirte Knochenpartie immer umgrenzt von Knochengewebe, in welchem die wuchernden Elemente der *Höhergestaltung* zustreben und *Granulationen* bilden, die das lebensunfähig Gewordene allmälig von der Unterlage abheben, ausstossen und, indem sie später sich selbst zu *Knochen* oder zu *Narbengewebe* umwandeln, die Knochenlücke theilweise oder gänzlich wieder ausfüllen.

5. Eine besondere Erwähnung verdienen die *orbitalen Blutergüsse.* Dieselben rühren in der Mehrzahl der Fälle von den *in der Augenhöhle* verzweigten Gefässen her, welche dann entweder *spontan*, oder in Folge der Einwirkung *äusserer Gewalten* geborsten sind. Bei einiger Massenhaftigkeit drängen die Extravasate den Bulbus je nach ihrem Sitze nach vorne oder auch zur Seite. Sie pflegen sich zu senken und auch wohl zu diffundiren, so dass sie, obgleich ursprünglich *tief* gelegen, unter der *Bindehaut* erscheinen, diese hervorbauchen und färben können. In der Regel werden sie unschwer durch *Resorption beseitigt.* Doch kann es auch geschehen, dass sie sich *eindicken* und vermöge fort und fort *wiederholter apoplectischer Nachschübe sich häufen*, so dass der Exophthalmus ganz erstaunliche Grade erreicht und den Eindruck eines üppig wuchernden Aftergebildes macht (*Fischer*).

In anderen Fällen ist ein *Knochensprung* die Quelle des Extravasates, oder das Blut ist durch einen Riss in den Wandungen der Orbita *aus den Nachbarhöhlen* ins Fettpolster des Auges gelangt. Ist die *innere oder untere* Orbitalwand geborsten, so kömmt es nebenbei bisweilen zum *Emphysem der Augenhöhle*, es entwickelt sich ein Exophthalmus, welcher durch *Schneuzen* gesteigert wird und durch das Knistern unter einem drückenden Finger seine Natur unzweideutig offenbart. Gewöhnlich *verheilt* die Wunde leicht und das Extravasat sammt Emphysem verschwinden spurlos. Ist aber die *obere* Orbitalwand gebrochen oder gesprungen, so ist der Ausgang in der Regel *lethal.* Manche glauben, dass das von dem Dache der Orbita stammende Blut sich immer senke und unter der oberen Bindehauthälfte zum Vorschein komme, sowie dass man umgekehrt von solchen *Bindehautecchymosen*, welche erst *mehrere Stunden nach* einer den Schädel treffenden schweren Gewalt sich zeigen, auf Sprünge im Orbitaldache schliessen könne. Genauere Beobachtungen und Experimente am Cadaver haben dies aber nicht ganz bestätigt. Sie ergaben, dass eine *grössere* Menge von Blut ergossen werden und auch das *Periost durchrissen* sein muss, wenn eine Fissur in dem Orbitaldache zu Bindehautecchymosen führen soll; weiters dass Blut und Exsudate *aus der Schädelhöhle* auch *ohne Fractur* durch das Foramen opticum und durch den vordersten Theil der *oberen Augenhöhlenspalte* unter die Periorbita gelangen und, falls diese durchbrochen ist, sich in die orbitalen Weichgebilde einen Weg bahnen können. Sie *erwiesen* weiters, dass solche Bindehautecchymosen eben so gut aus den Gefässen des *Fettpolsters* stammen können, und dass die Fascia tarsoorbitalis ein Vordringen orbitaler Extravasate unter die äussere *Liddecke* hindere (*Friedberg*).

Quellen: *Mackenzie,* Traité d. mal. d. yeux. Trad. p. Warlomont et Testelin. I. Paris. 1856. S. 433, 434, 440, 441, 450. — *O. Ferral* ibid. S. 450. — *Himly*, Krankheiten und Missbildungen etc. I. Berlin. 1843. S. 365. — *Sichel*, Bull. de ther. 1846. Mai. — *Duval*, Ann. d'oc. 17. Bd. S. 201. — *Wecker*, Etudes ophth. I. Paris. 1864. S. 696. — *Stellwag*, Ophth. II. S. 880, 882, 884, 1262, 1287, 1288. — *Rydel, O. Becker*, Wien. med. Wochenschrift. 1866. Nr. 65, 66, 77. — *Graefe*, A. f. O. I. 1. S. 424. — *Fischer*, Lehrbuch der ges. Entzündungen etc. Prag. 1846. S. 359. — *Knapp*, kl. Mntbl. 1863. S. 162. — *Seitz*, Handbuch d. ges. Augenheilkd. I. Erlangen, 1855. S. 85. — *J. Meyr*, Beiträge zur Augenheilkde. Wien. 1850. S. 10. — *Friedberg*, Virchow's Arch. 31. Bd. S. 344, 349, 362, 366, 369. — *Manz*, A. f. O. XII. 1. S. 1.

1. Basedow'sche Krankheit.

Krankheitsbild. *Charakteristisch sind sehr auffällige Innervationsstörungen der Lidmuskeln und des Herzens, der Exophthalmus und die Kropfbildung.*

1. Die *Lidspalte* ist in der Regel weiter geöffnet als im normalen Zustande. Dabei folgt der *obere Augendeckel* nur wenig oder gar nicht dem Bulbus, wenn *die Visirebene* gehoben oder gesenkt wird (*Graefe*). Auch ist der *Lidschlag* ein sehr unvollständiger oder mangelt ganz und wird blos durch ein rhythmisches Zucken des *Musc. subtarsalis* ersetzt. Der *willkürliche Lidschluss* jedoch ist, etwaige *mechanische* Hindernisse ausgenommen, *völlig frei* und ungehindert. Es erscheint demnach der natürliche *Consens* zwischen den Bewegungen der Lider und der Visirebene, ausserdem aber auch der *excitomotorische Verband* zwischen den Empfindungsnerven der vorderen Bulbusoberfläche und den motorischen Nerven des eigentlichen Kreismukels gelockert oder aufgelöst.

Die *consensuellen Motilitätsstörungen* machen sich schon im *ersten Beginne* und bei den *niedersten* Graden des Leidens geltend, wo die übrigen Grundmerkmale noch fehlen oder sehr wenig hervortreten *(Graefe)*. Ob das Gleiche auch von den *Reflexbehinderungen* gilt, steht noch dahin; bei nur einigermassen ausgebildeter Krankheit scheinen dieselben stets nachweisbar zu sein. Sie können nur *zum Theile* auf einer Verminderung der *Sensibilität selber* beruhen, indem nach einigen Versuchen an *wenig* entwickelten Fällen selbst *kräftige* Reize, das Bestreichen der Hornhaut mit einem Federbart etc., *keine* Reflexbewegungen der Lider auszulösen vermochten, obwohl dieselben von dem Kranken unangenehm *empfunden* wurden.

Die *Sensibilitätsabnahme* der Cornea und des Lidspaltentheils der Conjunctiva findet gewiss einen *wesentlichen* Grund in der Unvollständigkeit oder dem Mangel des *Lidschlages*, da hierdurch die *Vertrocknung* und die *Ansammlung* eines *mächtigen Epithellagers* sehr begünstigt wird. In der That hat das Auge selbst bei *geringem* Exophthalmus oft ein mattes trübes Ansehen, die Spiegelbilder der Hornhaut sind rauh und lichtschwach. Ausserdem macht sich die mangelnde Befeuchtung des Auges direct durch ein lästiges *Trockenheitsgefühl* bemerkbar und bedingt gerne häufig wiederkehrende *Reizzustände der Bindehaut*. Es treten diese Zufälle besonders stark bei trockener kalter und bewegter Luft hervor. Dabei ist die *Thränenabsonderung* kaum vermindert, nur die normale *Vertheilung* der Thränen und deren *Leitung* ist erschwert; die Augen *überfliessen* sogar leicht, wenn äussere Reize auf sie einwirken. Eine weitere Ursache der *Sensibilitätsstörung* ist bei *höhergradig* entwickeltem Exophthalmus in der Compression und Zerrung zu *vermuthen*, welche die ciliaren Nervenzweige von Seite des hypertrophirten Orbitalgewebes zu erdulden haben *(Graefe)*. In Folge der so begründeten Anaesthesie kömmt es nicht selten zu *Verschwärungen der Hornhaut*, welche mit den *neuroparalytischen* (S. 76) völlig übereinstimmen.

2. *Die gestörte Herzthätigkeit* bekundet sich durch *beschleunigte verstärkte* und oft auch *unregelmässige Contractionen* sowie durch *systolische Blasegeräusche* im Herzen und den grossen Gefässen der Halsgegend. Die *Palpitationen* sind oft, namentlich zeitweilig, so stark, dass die Brustwand mächtig erschüttert wird und man die Pulsationen in den Carotiden, den Gesichtsarterien und selbst in der Orbita auf Distanz wahrnehmen kann. In der Art. humeralis und cruralis soll indessen der Puls eher schwächer als in der Norm sein *(Trousseau)*. Es sind diese Palpitationen gewöhnlich

mit äusserster *Dyspnoe* gepaart. Eigentliche *Herzfehler* kommen nebenbei vor, fehlen jedoch in der Regel und sind überhaupt nur *zufällige* Complicationen.

3. Der *Exophthalmus* entwickelt sich in verschiedenen Fällen zu sehr verschiedener Höhe; doch kömmt es kaum jemals zu einer förmlichen *Ophthalmoptosis,* immer bleibt es bei einer einfachen *Vortreibung* der Augäpfel. Dieselbe ist fast immer mit einer sehr merklichen Verminderung der *Excursionsfähigkeit der Augen* verknüpft, selbst dort, wo die letzteren noch *wenig* hervorspringen, und scheint eine rein *mechanische* zu sein *(Graefe).* Bei sehr starkem Exophthalmus wird der Bulbus öfters sogar *schief* gestellt, es kömmt zur Luscitas. Die Beengung der *abführenden* Gefässe in der Orbita pflegt dann auch eine stärkere *Anfüllung der Netzhautvenen* zu begründen, doch *fehlen* eigentliche *Functionsstörungen* des *lichtempfindenden* Apparates (*Graefe*). Bei sehr beträchtlicher Vortreibung der Augäpfel ist selbstverständlich auch der *willkürliche Lidschluss* gehindert und die Vertrocknung der Bulbusvorderwand findet um so günstigere Bedingungen.

4. Gleich dem Exophthalmus gedeiht auch *der Kropf* zu sehr verschiedenen Graden, ohne jemals indessen so beträchtlich zu werden, dass er an und für sich erhebliche Functionsstörungen bedingen könnte. Er ist durch starke *Blutüberfüllung* der Gefässe und *einfache Hypertrophie* des Drüsengewebes begründet.

Der Exophthalmus und der Kropf *schwanken* anfänglich oft in Bezug auf ihren *Grad,* treten zeitweise mehr hervor, zeitweise wieder zurück. Nicht selten bemerkt man eine auffällige *vorübergehende* Zunahme, wenn durch irgend welche Veranlassung ein stärkerer *Blutandrang* und vornehmlich venöse *Stauungen* in der oberen Körperhälfte hervorgerufen werden.

5. Als *secundäre* oder *Nebenerscheinungen* sind anzuführen *Anämie oder Chlorose* mit hochgradiger *Ernährungsstörung,* oft bis zur äussersten Abmagerung, bei Weibern mit *Unterdrückung der Menstruation.* Es finden sich diese Zustände sehr häufig, namentlich in den *späteren* Stadien, können jedoch auch völlig *abgehen.* Theilweise im Zusammenhange damit stehen: *Verdauungsbeschwerden,* Dyspepsie, wässeriges oder blutiges Erbrechen, blutige Stühle; erschöpfende Schweisse, Hypersecretion des Harnes; äusserste Schwäche mit Neigung zum Schwindel, Ohrensausen, Kopfschmerz, häufige Ohnmachten; weiters *allgemeine nervöse Verstimmung,* grosse Reizbarkeit bis zur völligen Aenderung des Charakters. Es können diese Symptome übrigens auch bei scheinbar *normaler Blutbildung* gegeben sein und fehlen, sind also nichts Constantes *(Trousseau).*

Pathogenese. Das eigentliche *Wesen* der Krankheit ist noch nicht aufgeklärt. Doch neigt man sich zu der Ansicht hin, dass der *sympathische Nerve*. der *Ausgangspunkt* sei (*Trousseau*) oder dass der *Halstheil* desselben wenigstens das *Mittelglied* abgebe, durch welches die charakteristischen Krankheitsvorgänge am Auge, an der Schilddrüse und am Herzen mit einander zusammenhängen (*Remak*). Es haben directe Versuche nämlich ergeben, dass jener Nerventheil *beschleunigend* auf die *Herzthätigkeit* wirke (*Bezold*) und dass durch *Reizung* desselben eine Erhebung des oberen Lides hervorgerufen werde (*Remak*), was wieder in Verbindung gebracht wird mit *glatten* Muskelfasern, welche *H. Müller* im oberen Lide gesehen hat und welche vom Sympathicus innervirt werden (*Aran*, *Remak*). Insoferne die Schwellung der Schilddrüse *später* auftritt, als die Contractur am

oberen Augenlide, glaubt man die erstere als eine *neurotrophische* Erscheinung auffassen zu dürfen (*Remak*). *Anatomische* Untersuchungen haben übrigens in 2 Fällen unter etwa 8 die sympathischen Halsganglien auffallend *verdickt* (*Trousseau, Reith*), in den übrigen aber kaum verändert, oder eher dünner als in der Norm erwiesen (*Recklingshausen*).

Die *Aetiologie* ist noch sehr schwankend und unsicher. Im Ganzen ist die Krankheit *selten*, kömmt jedoch in manchen Gegenden häufiger, ja selbst *endemisch* (*Guyon*), vor. Sie tritt meistens *beiderseitig* auf.

Verlauf. Die *Entwickelung* der Krankheit in allen ihren Zügen ist bisweilen eine *überaus rasche*, innerhalb weniger Wochen, ja selbst innerhalb einiger Tage, vollendete. *In der Regel* aber bildet sich der Symptomencomplex nur *ganz allmälig* aus, es vergehen Monate und Jahre, während welchen blos die *Lidcontractur* besteht und allenfalls das *Herzleiden* mehr oder minder heftige und häufige Paroxysmen macht. Dann kömmt der *Kropf* und der *Exophthalmus* zum Vorschein, worauf endlich die fehlerhafte Blutbildung, die Verdauungsstörungen etc. sich geltend machen. Mitunter jedoch gehen auch die *letzteren* Zustände voran, das Herzleiden tritt *später* hervor und nach diesem der Kropf und der Exophthalmus.

Einmal entwickelt, besteht die Krankheit oft Jahre lang mit mehr weniger auffälligen *Schwankungen* fort, so zwar, dass bei *geringer* Veränderlichkeit des Exophthalmus und des Kropfes die *übrigen* Erscheinungen einzeln oder in ihrer Gesammtheit bald stärker, bald schwächer ausgedrückt sind. Namentlich gilt dieses von dem *Herzleiden*, welches öfters eine geraume Zeit völlig *zurücktritt*, so dass es den Anschein gewinnt, als wäre dem Uebel wirksam gesteuert, bis es auf einmal mit der früheren oder selbst *verstärkten* Heftigkeit wieder hervortritt. Aber auch die *Contractur des oberen Lides* kann verschwinden, obgleich der Exophthalmus fortbesteht, und zwar sowohl *spontan*, als in Folge entsprechender *Kurversuche*, z. B. durch hypodermatische Einspritzungen von Morphiumsolutionen (*Graefe*).

Ausgänge. Die Krankheit kann *völlig heilen* oder wenigstens sich so weit *bessern*, dass nur von dem Kropfe und dem Exophthalmus, oder von einem der beiden, merkliche Spuren zurückbleiben. Es setzt dieses voraus, dass die krankhafte *Herzthätigkeit dauernd* beschwichtiget wird. Wo das Herzleiden *fortbesteht*, darf man erfahrungsmässig auf einen so günstigen Ausgang *niemals rechnen*, selbst wenn die *übrigen* Erscheinungen *völlig* zurückgingen, da dann in der Regel sehr bald wieder *Recidiven* eintreten. Am *wenigsten* darf man auf Besserungen in dem *Verdauungsvermögen* und in der *Blutbildung* bauen, so wie umgekehrt selbst gänzliches *Darniederliegen* dieser Functionen nicht nothwendig eine schlechte Prognose involviren, insoferne wiederholt rasche Erholung des Kranken beobachtet worden ist, wenn unter solchen Verhältnissen das Herz zur Ruhe gelangte. Immerhin ist *schnelle Ueberhandnahme der Anämie und der Verdauungsstörung* vom Uebel, da der Kranke am Ende wohl auch an völliger Erschöpfung *stirbt* (*Graefe*).

Häufig besteht das Uebel indessen *zeitlebens fort*, oder es kömmt die Besserung *zu spät*, indem die *Cornea* bei höhergradigem Exophthalmus durch partielle *Verschwärung* oder durch *Brand* zerstört wird und der *Bulbus durch Phthise zu Grunde geht.* Vornehmlich droht diese Gefahr bei *Männern*, welche im Ganzen zwar viel *seltener* befallen werden als Weiber,

dafür aber in *viel höherem Grade* zu leiden pflegen, daher auch rascher verfallen und gewöhnlich *mit Tod abgehen* (*Graefe*).

Behandlung. Das über den Ursachen und der Wesenheit des Processes schwebende Dunkel hindert die Entwickelung folgerichtiger *Indicationen*, daher die Therapie dermalen noch rein *empirisch* ist. Neuester Zeit lobt man besonders *systematische Wasserkuren*, welche bei stark hervorstechendem Herzleiden mit dem Gebrauche der *Digitalis* zu verbinden sind (*Trousseau*). Die *tonischen* Mittel und das *Eisen*, welche man den Verdauungsstörungen und der mangelhaften Blutbildung entgegenstellte, haben sich *nicht* bewährt. Eben so liess das *Jod* im Stiche, welches man behufs einer Resorptionsbethätigung im Bereiche der Schilddrüse und der Orbita vielfach versucht hat. Dafür soll *örtliche Wärmeentziehung* der *Entwickelung* des Kropfes und des Exophthalmus merkbar gesteuert haben (*Trousseau*). Um den theilweise entblössten Bulbus zu schützen, wird auch die *Tarsoraphie* empfohlen (*Graefe*). Doch verfehlt dieselbe öfters ihren Zweck, indem trotz ihr die Cornea zerstört wird. Sind bereits *Verschwärungen* der Hornhaut gegeben, so ist der *Schutzverband* angezeigt.

Quellen: *Basedow*, Caspers Wochenschrift. 1840. — *Helfft* ibid. 1849. Nr. 48, 49. — *Praël*, A. f. O. III. 2. S. 199, 205. — *Graefe* ibid. S. 278, 280, 281, 285, 287, 288, 290, 293, 294, 296, 299, 305; Med. Neuigkeiten. 1864. Nr. 15; Deutsche Klinik, 1864. Nr. 16. — *Remak*, *Bezold* ibid. — *Mackenzie*, Traité d. mal. d. yeux. Traduit p. Warlomont et Testelin I. Paris. 1856. S. 458. — *Wecker*, Etudes ophth. I. Paris. 1864. S. 704. — *Trousseau*, Archiv. gén. de méd. XX. S. 244—248, 488. — *Guyon* u. A. ibid. S. 119, 359, 362, 365. — *Aran*, nach Trousseau. — *Reith*, kl. Mntbl. 1866. S. 138, 140. — *Recklingshausen* ibid. S. 141. — *Gros* ibid. 1865. S. 298. — *Gros* und *Charcot*, Gaz. med. de Paris. 1856. Nr. 38, 39, 1857. Nr. 14. — *Geigel*, Centralbl. d. m. Wiss. 1866. Nr. 48.

2. Der Augenhöhlenabscess.

Krankheitsbild. *Charakteristisch ist ein unter Entzündungserscheinungen zu Stande kommender, mit Schwellung der Bindehaut und Lider gepaarter Exophthalmus.*

Die *entzündlichen Erscheinungen* sind einigermassen wandelbar je nach der In- und Extensität des Processes. Gewöhnlich geht der letztere unter lebhaftem, oft sogar synochalem *Fieber* einher. Die *Schmerzen* pflegen bei *einfacher* Entzündung des orbitalen Bindegewebes, also bei Abhandensein von Periostitis, mehr *dumpf* zu sein und überhaupt erst mit der Hervortreibung des Augapfels höhere Grade zu erreichen. Durch Druck auf den Bulbus, nicht aber auf den knöchernen Orbitalrand, werden sie gesteigert (*Graefe*). Alsbald macht sich auch die Theilnahme der *Bindehaut* und der *Lider* geltend, dieselben schwellen meistens sehr beträchtlich auf und erstere bedeckt nicht selten in Gestalt mächtiger Wülste die Cornea grossen Theiles oder gänzlich.

Bei *tieferem* Sitze des orbitalen Entzündungsherdes und *geringerer* Intensität des Processes trägt *diese* Geschwulst der Bindehaut und Lider häufig den Charakter des *reinen* oder entzündlichen *Oedemes*. Bei *hochgradiger* Intensität des Processes oder mehr *oberflächlicher* Lage des Herdes hat sie indessen häufig ein *chemotisches* oder *rothlaufartiges* Ansehen, ist heiss, elastisch gespannt und tief geröthet. In letzterem Falle *stockt* dann meistens die *Absonderung* der Conjunctiva und diese erscheint dort, wo sie der Luft ausgesetzt war, vertrocknet. Bei mehr *ödematösem*

Charakter der Schwellung ist hingegen die Secretion meistens *verstärkt* und kann selbst einen *blennorrhoischen* Zustand vorspiegeln.

Der *Exophthalmus* steht *meistens* im Verhältniss zur Ausdehnung des Entzündungsherdes. Bei *tiefem* Sitze des Abscesses pflegt die Hervortreibung des Augapfels eine *mehr gleichmässige* zu sein, während bei Periostitis der Bulbus gewöhnlich vorwaltend nach *einer Seite* hin gedrängt wird *(Graefe)*. *Anfänglich* ist der Exophthalmus oft ziemlich unbedeutend und nur durch einen genauen Vergleich des Standes der beiden Hornhautcentra zu ermitteln. In anderen Fällen aber tritt der Augapfel so weit aus der Orbita heraus, dass die Lider nicht mehr geschlossen werden können und die von mächtigen Bindehautwülsten ausgefüllte Lidspalte weit klafft. Die *Bewegungen* des Augapfels sind dabei immer wesentlich behindert, oft überaus schmerzhaft und häufig sogar völlig aufgehoben.

Die *Cornea* erscheint anfänglich vollkommen rein, stark glänzend; die Pupille meistens zusammengezogen, starr und glänzend schwarz. *Bei der ophthalmoskopischen Untersuchung* findet man öfters die *Centralvenen* merklich erweitert.

Selten fehlen *subjective Gesichtserscheinungen*, immer ist das Gesichtsfeld stark *umnebelt*, oft *eingeengt*, ja in vielen Fällen ist das Lichtempfindungsvermögen sogar völlig vernichtet.

Ursachen. Die Krankheit entwickelt sich selten *ohne nachweisbare genügende Ursache.* Manchmal wird *rascher Temperaturwechsel* als nächste Veranlassung angeklagt. Das *gewichtigste* unter den ätiologischen Momenten sind jedoch *Verletzungen*, besonders *Erschütterungen*, *eindringende* und *durchdringende*, vornehmlich aber *verunreinigte* Wunden. Nicht minder sind bisweilen der Gebrauch des *Glüheisens* oder starker *Aetzmittel* behufs der Verödung des Thränensackes, so wie *Einspritzungen reizender Solutionen* in den Thränenschlauch und Austritt derselben in das umgebende lockere Gefüge durch einen Riss der Wandung Veranlassung von höchst verderblichen Orbitalabscessen geworden *(Graefe)*.

Häufiger ist der Augenhöhlenabscess ein *secundäres*, durch Fortpflanzung der Entzündung von den *Nachbarorganen* her begründetes Leiden. Es entwickelt sich derselbe nicht gar selten im Verlaufe *eitriger Meningitis*, indem die Entzündung durch die beiden Augenhöhlenspalten auf das lockere Orbitalgewebe übergeht. Er ist dann meistens *beiderseitig* und besteht aus einer grossen Menge *kleiner* hämorrhagischer Eiterherde, welche allenthalben und besonders in der Tiefe das von Oedem mächtig aufgeschwollene Fettpolster und die Muskeln durchsetzen. Von aussen her macht der Process dann ganz den Eindruck eines Gesichtsrothlaufes und scheint auch öfter damit verwechselt worden zu sein *(Leyden)*. Uebrigens ist nicht zu läugnen, dass das *Erysipel des Gesichts und der behaarten Kopfhaut* öfters wirklich in die Augenhöhle vordringe und hier ganz ähnliche Eiterherde setze *(Mackenzie)*. Dasselbe gilt von der *Phlebitis*, welche sich aus der mittelbaren oder unmittelbaren *Nachbarschaft* auf die Venen der *Orbita* fortpflanzen und so die Quelle von suppurativen Entzündungen in der Augenhöhle werden kann *(Mackenzie)*. Ausserdem verläuft kaum eine *suppurative Panophthalmitis*, ohne dass es zu ausgebreiteten Infiltrationen des Fettpolsters käme und manchmal ist dann theilweise Verschwärung desselben der Ausgang. Bei *eitriger Periostitis der Augenhöhlenwandungen* sind

Abscedirungen der vorliegenden Weichtheile eine fast ausnahmslose Regel. Endlich bietet das Orbitalbindegewebe erfahrungsmässig einen sehr günstigen Ort für *metastatische* Ablagerungen und es sind solche Augenhöhlenabscesse im Verläufe der *Pyämie*, *puerperaler* Processe, *anomal verlaufender Exantheme* u. s. w. gar nicht selten Gegenstand der Beobachtung. In einzelnen Fällen kann der Augenhöhlenabscess die Bedeutung eines *tuberculosen Localherdes* haben *(Fischer)*.

Der Verlauf ist öfters ein *wahrhaft stürmischer*, in der Regel aber wenigstens insoferne ein *acuter*, als der Process innerhalb 8—14 Tagen seinen Höhenpunkt überschreitet und von da an unter allmäliger Abnahme der entzündlichen Erscheinungen seinen Endausgängen zuschreitet. Der *völlige Ausgleich* der durch den Process gesetzten Schäden nimmt freilich nicht gar selten Wochen und Monate, wenn nicht gar Jahre, in Anspruch.

Manchmal hat die Krankheit einen *mehr subacuten* Verlauf oder neigt gar von vorneherein zur *Chronicität*. Der Process tritt dann gewöhnlich unter *minder auffälligen* entzündlichen Erscheinungen hervor, oder es nehmen dieselben bald ab, wenn sie *anfänglich* eine grössere Intensität gezeigt haben. Der Bulbus wird inzwischen langsam bis zu einem gewissen Grade hervorgedrängt, während die Bindehaut sammt den Lidern von weichem *Oedeme* schwellen. Es vergehen so einige Wochen, ohne dass sich der Zustand, unerhebliche Exacerbationen und Remissionen der Entzündung abgerechnet, wesentlich ändert, bis endlich Kunsthilfe einschreitet oder anderweitig ein bestimmter Ausgang angebahnt wird.

In höchst seltenen Ausnahmsfällen wurden auch sogenannte *kalte Abscesse* beobachtet. Es hatte sich während Monaten und Jahren ganz allmälig Eiter innerhalb der Augenhöhle angesammelt und den Augapfel um ein Geringes nach vorne gedrängt, ohne dass irgend welche auffällige Erscheinungen das Vorhandensein einer Entzündung angedeutet hätten. Endlich aber nahm der Process einen lebhaften Aufschwung und führte unter den gewöhnlichen Symptomen eines *acuten* Orbitalabscesses zu dessen Folgezuständen (*Mackenzie*, *Carron du Villards*).

Ausgänge. 1. Es kann der Process auf dem Wege der *Zertheilung* zu seinem Ausgleiche gelangen. Verhältnissmässig am *leichtesten* geschieht dieses, *ehe* sich noch *eigentliche Abscesse* gebildet haben, also in den *Anfangsstadien* der Entzündung, wenn diese nicht mit allzugrosser Intensität aufgetreten ist.

2. Hat sich einmal *Eiter in grösseren Mengen entwickelt*, so kömmt es in der Regel zum *Durchbruche*. Während dieser sich vorbereitet, lässt gewöhnlich das Fieber nach, die etwa vorhandenen Schmerzen werden minder lästig, die Geschwulst wird weicher und endlich zeigt sich an einem Punkte *Fluctuation*. Wird auch jetzt noch nicht zur künstlichen Entleerung geschritten, so erscheint hinter der *Bindehaut* oder an der *äusseren Lidhaut*, mitunter gar in *grösserer Entfernung* vom Orbitalrande, ein *Eiterpunkt*, welcher allmälig sich vergrössert und zuletzt *durchbricht*. Es sinkt dann der Bulbus nach Massgabe der mehr oder minder vollständigen Entleerung des Abscesses zurück. Die *normale* Lage und Beweglichkeit erreicht er jedoch erst nach Verlauf einiger Zeit, da die Eiterung meistens eine geraume Weile fortdauert und auch die Induration der Höhlenwände sowie das Oedem ihrer weiteren Umgebungen nur ganz *allmälig* zurückgehen. Die *Durchbruchsöffnung* schliesst sich am Ende durch *Granulationen*.

In der Mehrzahl der Fälle öffnet sich der Abscess an einer *einzigen* Stelle. Mitunter erfolgt jedoch der Durchbruch an *mehreren* Punkten gleichzeitig oder in kurzen Zwischenpausen. Bisweilen bildet sich sogar eine *grosse Anzahl von Hohlgängen*, welche in dem Orbitalgefüge nach den verschiedensten Richtungen hinstreichen und weit entfernt von einander sich öffnen.

Manchmal geschieht es, dass der Hohlgang sich nahe seiner äusseren Oeffnung durch Granulationen *schliesst*, *ehe* die Eiterung an den Wänden der eigentlichen Abscesshöhle zum Abschluss gekommen ist. Es sammelt sich dann wieder der Eiter und das Resultat ist eine Wiederholung des ganzen Processes.

3. Der *Augapfel* wird häufig *arg beschädigt*. Allerdings verträgt er mitunter ausserordentlich viel. Es sind Beispiele bekannt, nach welchen er *weit* aus der Lidspalte hervorgetrieben werden und *wochenlang* in dieser Lage verharren kann, ohne dass er die Fähigkeit verliert, nach Rückgang der entzündlichen Erscheinungen seine Functionen im *vollen* Umfange wieder aufzunehmen. Doch ist dieses lange nicht die Regel. Nicht gar selten *pflanzt sich der Process* auf das Neurilem des *Sehnerven* fort, es entwickelt sich eine *Neuritis* oder *Neurodictyitis* mit mehr minder massenhafter Exsudation, welche schliesslich den *grauen Schwund* zurücklässt. Oder es verfällt der Opticus in Folge des von aussen her auf ihn wirkenden Druckes und der Circulationsstörung der *grauen Atrophie*, der Augapfel *erblindet*, und zwar wird dieser Ausgang nicht blos bei in- und extensiv sehr ausgebildeten, sondern auch in Fällen beobachtet, in welchen die Hervortreibung des Bulbus verhältnissmässig *gering* ist, ja er ist nach *einfachen Erysipelen* der Augengegend gesehen worden *(Graefe)*. Nicht minder kommen *Netzhautablösungen* (S. 208) im Gefolge von Orbitalabscessen vor. Oefters nimmt der Augapfel unter der Form der *Iridochorioiditis* Theil und *atrophirt* (*Tetzer*), oder er geht unter den Erscheinungen der *Panophthalmitis suppurativa* zu Grunde. Mitunter *stirbt* bei grosser Intensität des Processes und hochgradigem Exophthalmus die *Cornea brandig ab*, oder es entwickeln sich in ihr *Abscesse* oder *Geschwüre*, die zum Durchbruche führen und am Ende *Phthisis des Bulbus* bedingen.

Abgesehen hiervon wird aber auch die *Beweglichkeit* des in seine normale Lage zurückgekehrten Augapfels nicht immer vollständig hergestellt, es bleibt eine mehr oder minder auffällige *Luscitas* zurück. Es leidet nämlich nicht gar selten, namentlich bei ausgebreiteteren Abscessen, ein oder der andere *Muskel* oder *Nerve*, sei es *direct* durch Entzündung und partielle Vereiterung, oder *indirect* in Folge der Bildung dichter derber und weit verzweigter *Narben* im Augenhöhlenbindegewebe. Auch in Folge narbiger Contractionen der *Conjunctiva* und *Lider* wird gar nicht selten die Beweglichkeit des Bulbus sehr vermindert oder dieser gar in einer falschen Stellung *fixirt*.

4. Von der allergrössten Wichtigkeit ist in *prognostischer* Beziehung der Umstand, dass nicht gar selten die *knöchernen Wandungen* der Orbita unter der Form einer *Periostitis* oder *Ostitis* in Mitleidenschaft gezogen werden. Die weitere Folge ist dann sehr gewöhnlich *Caries* oder *Nekrosis*. Durch eine solchermassen entstandene Lücke kann sich ausnahmsweise der

Orbitalabscess in die *Nasen-* oder *Highmorshöhle*, gegen die *Flügelgaumengrube* hin, oder wohl gar in die *Schädelhöhle* entleeren.

5. Im *letzteren* Falle ist meistens, aber nicht immer, *Tod* der Ausgang. Der *Tod* kann übrigens auch durch *directe Fortpflanzung* der Entzündung auf das *Gehirn* und seine *Häute* bedingt werden. Bisweilen stirbt der Kranke schon *sehr frühe, ehe* es noch zu massenhaften Ansammlungen von Eiter in der Orbita gekommen ist. Der lethale Ausgang ist am meisten zu fürchten, wenn der Process unter *sehr stürmischen* Symptomen auftritt, oder wenn er auf einer *Phlebitis* fusst, da sich diese ausnehmend leicht, sowohl durch *Contiguität* als auf dem Wege der *Thrombose*, von der Orbita auf das Gehirn verbreiten kann. Indem nicht gar selten die Phlebitis unter den äusseren Erscheinungen des *Erysipels* verläuft, ist es dringend zu rathen, bei rothlaufartigen Entzündungen in der Augengegend den Zustand der Venen auf das Genaueste zu prüfen, um prognostischen Irrthümern auszuweichen.

Die Behandlung ist im Grunde genommen dieselbe, wie bei Abscessen in anderen Körpertheilen. Doch treten die Indicationen vermöge der hohen Gefahr, welche der Process nach verschiedenen Richtungen hin mit sich bringt, viel dringender und bestimmter heraus. Die erste Aufgabe ist es, der *übermässigen Gewebswucherung entgegenzutreten*, sie in In- und Extensität möglichst zu beschränken oder gar zu unterdrücken. *Ist einmal Eiter* in grösserer Menge als *vorhanden* zu vermuthen, so muss so rasch als möglich zur *Entleerung des Abscesses* geschritten und weiterhin für einen *leichten Ausfluss* des purulenten Secretes sowie für einen möglichst günstigen *Verheilungsmodus* gesorgt werden.

1. Wenn ein Trauma mit Wahrscheinlichkeit oder Gewissheit als die Veranlassung des Leidens anzunehmen ist, so muss die grösste Aufmerksamkeit auf den Umstand gelenkt werden, dass möglicher Weise ein *fremder Körper* in die Orbita gedrungen und dort stecken geblieben ist. Man untersuche namentlich die *Bindehaut* auf das Genaueste, um etwaige Wunden oder Narben zu entdecken. Zu wiederholten Malen hat man hinter ganz unscheinbaren Wunden oder Narben Schrotkörner, Metallsplitter, selbst abgebrochene Pfeifenspitzen u. dgl. gefunden. Diese waren in das Orbitalbindegewebe eingedrungen und bisweilen schon *incapsulirt*. Weiset die Sonde einen solchen Körper nach, so muss darauf eingeschnitten und die *Extraction* bewerkstelligt werden.

Entwickelt sich der Orbitalabscess in *secundärer* Form, so muss nebenbei das *primäre* Leiden nach allen Regeln der Kunst und je nach den gegebenen Verhältnissen auch ein etwa vorhandenes *Allgemeinleiden* behandelt werden.

2. *Die Indicatio morbi* zielt in erster Linie auf ein der *jeweiligen Intensität* des Processes entsprechendes *antiphlogistisches Verfahren*. Grösste körperliche und geistige Ruhe, in der Regel Bettlage, schmale und leicht verdauliche Kost u. s. w. sind *unter allen Umständen* geboten.

Bei *grosser* Intensität der Entzündung und lebhaftem Fieber wird man oft gezwungen sein, *innerlich* antiphlogistische Mittel, kühlende Getränke, bei *heftigem Gefässsturme* die Digitalis, das Aconit und ähnliche Mittel zu verabfolgen. *Oertlich* sind *Eisüberschläge* energisch und in *ununterbrochener* Folge zu appliciren, auch durch eine wiederholte Anlegung einer grösseren

Zahl von *Blutegeln* zu unterstützen. Es werden die Blutegel am besten an der *Schläfengegend* applicirt; falls aber die äussere Haut in der nächsten Umgebung der Orbita *erysipelatös* wäre, oder falls das *Gehirn* deutliche Spuren der Mitleidenschaft erkennen liesse, wird man besser thun, die Blutegel in der Gegend des *Zitzenfortsatzes* anzulegen. Ist die *Spannung* der Theile eine übermässige und sind auch die *Schmerzen* höchstgradig, droht der *Bulbus* in Folge dessen vielleicht gar schon unter der Form einer *Panophthalmitis* ergriffen zu werden, oder durch Verschwärung, oder durch Brand der Hornhaut zu Grunde zu gehen: so zögere man keinen Augenblick länger mit dem *Einstiche*, um wenigstens den *Druck*, unter welchem die Theile stehen, *zu vermindern*.

Es wird zu diesem Ende ein spitzes Bistouri auf 1 Zoll Tiefe zwischen dem Bulbus und der Orbitalwand an jener Seite eingesenkt, an welcher der erstere durch die Geschwulst am weitesten von der Knochenwand weggedrängt erscheint. Bei dem Einstiche muss man sich sehr gut die Streichungsverhältnisse der betreffenden Wand vergegenwärtigen, an der *Innenseite* des Augapfels das Messer etwas schief nach hinten und nach aussen von der Medianlinie des Kopfes, an der *Aussenseite* aber schief nach innen und hinten horizontal vorschieben.

Halten sich die Entzündungssymptome innerhalb den Grenzen der Mässigkeit, so genügen neben strengem antiphlogistischen Verhalten des Kranken *zeitweilige* Eisüberschläge. Bei der *subacuten* Form, wenn keine örtliche Temperaturerhöhung nachweisbar ist, empfiehlt sich der *Verband mit Watta*.

3. Sobald man Grund hat, *beträchtlichere Eiteransammlungen innerhalb der Orbita als gegeben zu vermuthen*, muss unter allen Verhältnissen sogleich deren *Entleerung* durch einen in der vorerwähnten Weise auszuführenden operativen Eingriff angestrebt werden, widrigenfalls man Gefahr läuft, dass die eitrige Zerstörung weiter und weiter greift, dass sich Hohlgänge nach den verschiedensten Richtungen bilden, der Knochen und Bulbus in Mitleidenschaft gezogen werden und am Ende hässliche und für die Functionstüchtigkeit des Augapfels höchst verderbliche Narben zu Stande kommen.

Es ist besser *zu früh*, als zu spät den Einstich zu machen. Wartet man, bis sich an einer Stelle *Fluctuation* oder gar schon ein *Eiterpunkt* bemerklich macht, so wird man häufig die eben genannten und noch schlimmere Folgen zu beklagen haben. Operirt man aber zu früh und entleert sich nur sehr wenig oder gar kein Eiter, so ist damit durchaus *kein Schaden* gestiftet, im Gegentheile geschieht es dann sehr gewöhnlich, dass alle Erscheinungen überraschend schnell an Intensität abnehmen und der Process seinem Ausgleiche zugeht. Es ist nämlich der *Druck*, unter welchem sich das wuchernde Gefüge befindet, *an und für sich* ein die Vegetationsverhältnisse missliebig beeinflussendes Moment. Dieser Druck wird aber durch die theilweise Trennung der Fascien, sowie durch die Blutung und auch durch die Entleerung kleiner Abscesshöhlen, wesentlich herabgesetzt. Ausserdem öffnen sich kleine Abscesse leichter in den nahen Wundkanal, als sie nach vorne durchbrechen. Falls sich daher unmittelbar nach der Eröffnung *nichts* entleeren würde, darf man mit einiger Zuversicht hoffen, dass dieses *nach der Hand* in kurzer Zeit geschehe und dass so der Zweck erreicht werde. Im schlimmsten Falle muss man nach einiger Zeit den Eingriff *wiederholen*.

Nach dem Einstiche darf man den Ausfluss immer nur durch einen *sehr mässigen* Druck fördern. *Einspritzungen* in den Wundkanal behufs der Ausschwemmung eitriger Producte sind zu *unterlassen*, da sich das Wasser in dem lockeren Gefüge *diffundiren* und Veranlassung zu einer beträcht-

lichen Steigerung der Entzündung, somit auch zur Erweiterung der Grenzen der Eiterung geben kann. Wohl thut man, alsbald nach der Operation mittelst vorsichtiger *Sondirung* nach etwaigen Erkrankungen der *Knochenwandungen* zu forschen. Findet sich *Caries* oder *Nekrosis*, so ist nach den später zu erörternden Regeln vorzugehen. *Jedenfalls muss der Wundkanal offen erhalten werden*, bis sich kein Eiter mehr entleert und die Abscesshöhle Zeit gefunden hat, sich vom *Grunde* aus durch Granulationen auszufüllen. Das Mittel hierzu ist die *Einführung eines dünnen Kautschukröhrchens*, das an den Seiten kleine Löcher hat und so dem Eiter einen beständigen Ausfluss ermöglicht. Verstopft sich dessen vordere Mündung durch vertrocknendes Product, so muss mit einem zarten Splitter von Holz oder Fischbein die Durchgängigkeit wieder hergestellt werden.

Wuchern die Granulationen gar zu üppig über die Oberfläche der Bindehaut hervor, so sind selbe durch Betupfung mit *Opiumtinctur* niederzuhalten und nöthigen Falls mit der Schere *abzutragen.*

Bleibt nach Verschluss der Oeffnung der *Bulbus* noch etwas *vorgedrängt* und zögert das Oedem der Conjunctiva mit der Rückbildung, so ist ein *Druckverband* anzulegen und durch einige Zeit zu tragen. Er führt meistens rasch zu dem gewünschten Ziele.

Zeigt sich im Verlaufe des Leidens der *Bulbus überaus hart und gespannt*, oder entwickelt sich ein *Hypopyon*, so ist die *Paracentesis corneae dringend* geboten und nöthigenfalls auch zu *wiederholen.* Hat sich Eiter im *hinteren Augenraume* angesammelt, so ist es um den Bulbus geschehen, doch versäume man nicht, den Eiter so bald als möglich durch einen *Einstich in die Sclera* zu entleeren, um die Qualen des Kranken zu mildern und zu retten, was zu retten ist.

Versuche, *Stellungsanomalien des Augapfels und der Lider*, wie sie öfter durch die Zusammenziehung der Narben bedingt werden, durch Verbände u. s. w. zu verhindern, bleiben fast immer fruchtlos. Wo die Verhältnisse die Möglichkeit eines günstigen Erfolges zulassen, darf man derartige Versuche natürlich nicht vernachlässigen.

Die Regeln für die Behandlung, welche Affectionen des *Gehirnes* erheischen, gibt die specielle Therapie.

Quellen: *Mackenzie*, Traité d. mal. d. yeux. Traduit p. Warlomont et Testelin. I. Paris. 1856. S. 168, 171, 441. 443. — *Himly*, Krankheiten und Missbildungen. I. Berlin. 1843. S. 363. — *Carron du Villards*, nach Arlt, Krankheiten des Auges. III. Prag. 1856. S. 425. — *Fischer*, Lehrb. der ges. Entzündungen. Prag. 1846. S. 359. — *Stellwag*, Ophth. II. 1257, 1261, 1263. — *Leyden*, Virchow's Archiv. 29. Bd. S. 199. — *Graefe*, kl. Mntbl. 1863. S. 49, 50, 53, 56, 58, 59. — *Berlin* ibid. 1866. S. 77. — *Tetzer*, *Rydel*, Wien. med. Jahrb. 1866. 4. S. 75, 77. — *O. Becker*, Wien. med. Wochenschrift. 1866. Nr. 65. — *Küchler*, Deutsche Klinik. 1866. Nr. 21.

3. Periostitis mit Caries und Nekrosis der Orbitalknochenwandungen.

Krankheitsbild und **Verlauf.** Im *ersten Beginne* macht die Krankheit meistens ganz den Eindruck eines *einfachen Abscesses* und lässt sich davon oft platterdings nicht mit Gewissheit unterscheiden, bis sich der Eiter entleert hat und durch den solchermassen entstandenen geschwürigen Hohlgang eine Sonde eingeführt werden kann. Doch pflegen gleich von vorneherein *lebhaftere Schmerzen* zu bestehen, welche oft weithin *ausstrahlen* und

in der Regel durch *Druck* so wie durch *Klopfen auf den knöchernen Orbitalrand* sehr auffällig gesteigert werden. Auch nehmen die überlagernden Theile der *Bindehaut* und der *äusseren Haut* gewöhnlich *später* Antheil an der Entzündung. Ausserdem wird bei *tieferem* Sitze des Leidens, und wenn nicht gerade *die Spitze der Pyramide* das Herdcentrum abgibt, der Augapfel *nicht so gleichmässig* von der Geschwulst umgeben und nach vorne gestaut, wie beim einfachen Orbitalabscesse, sondern je nach der Oertlichkeit der erkrankten Wandpartie vorwiegend bald nach *dieser* bald nach *jener Seite gedrängt* und in seinen Bewegungen gehemmt (*Graefe*).

Der Process entwickelt sich öfters in *acuter* Form, unter *lebhaftem Fieber* und *intensiven Entzündungserscheinungen*, welche sich rasch zu steigern pflegen, bis die Eiterung im Gange ist und der Durchbruch sich allmälig vorbereitet.

In anderen Fällen ist die *Intensität* des Processes gleich von vorneherein eine *mässige*. Derselbe entwickelt sich dann weniger rapid oder neigt gar zum *subacuten* Verlaufe, indem Wochen vergehen können, ehe es zum eitrigen Durchbruche kömmt. Das *Fieber* fehlt gänzlich oder macht sich nur zeitweise bemerkbar. Die entzündliche Geschwulst der Weichtheile trägt mehr den Charakter des *einfachen Oedems*. Die *Schmerzen* jedoch sind meistens ziemlich bedeutend. Sie treten mitunter, z. B. bei *syphilitischer* Grundlage, nur *periodisch*, zu gewissen Tageszeiten auf; in der Regel aber sind sie *continuirlich* und schwanken zwischen Exacerbationen und Remissionen. Sie werden gewöhnlich als spannend oder reissend bezeichnet. Ist der knöcherne *Augenhöhlenrand* oder dessen *nächste Umgebung* ergriffen, so kann man bisweilen die *Auftreibung* des Knochens oder die Abhebung der Beinhaut, letztere durch das Auftreten eines undeutlich fluctuirenden härtlichen *Tumors*, nachweisen.

Sehr häufig endlich entwickelt sich das Knochenleiden *überaus langsam und schleichend* unter so *unmerklichen* Erscheinungen, dass es lange Zeit ganz *unbeachtet* bleiben kann, bis endlich nach Wochen oder Monaten der Process einen Aufschwung nimmt und der Eiter zum Durchbruche gelangt. Besonders bei *tiefem* Sitze des Herdes wird die Krankheit oft übersehen, *da objective* Symptome fast ganz fehlen und höchstens ein von Zeit zu Zeit exacerbirender *Schmerz*, welcher übrigens durch Druck auf den Orbitalrand nicht immer wesentlich gesteigert oder hervorgerufen wird, auf die vorhandene Störung hindeutet. Bei *mehr oberflächlicher* Lage des erkrankten Knochenstückes ist jedoch die merkliche Verdickung des Knochens oder die blasige Hervorbauchung der Beinhaut auffällig genug, um diagnostische Irrthümer zu verhindern.

Der *Durchbruch* erfolgt in der Regel nach aussen durch die *Bindehaut* oder die *Lidhaut*, ersteres, wenn der Eiterherd *hinter* der Fascia tarso-orbitalis gelegen ist, letzteres, wenn der Knochen*rand* den Sitz des Leidens abgibt. Meistens bildet sich nur *Ein* Hohlgang, selten bohrt sich der Eiter an *mehreren* von einander entfernten Stellen eine Bahn. Ausnahmsweise kömmt es indessen wohl auch vor, dass nach partieller Zerstörung der Wandknochen der Abscess sich *in die Nasen-, Stirn- oder Highmorshöhle entleert*, oder dass er in die *Schädelhöhle* sich ergiesst.

Der *Eiter*, welcher sich durch den Hohlgang entleert, ist gemeiniglich von übler Beschaffenheit, schwärzt silberne Sonden oder zeigt wohl gar

schon durch Missfärbigkeit und Gestank seine fortgeschrittene *Zersetzung*. Erst wenn das Knochenübel seiner *Heilung zuschreitet*, wird er dicker und gutartiger. Dem entsprechend tragen denn auch die Wandungen der Eiterhöhle und des Hohlganges ganz den Charakter einer wahren *Verschwärung*, was sich besonders an der *Mündung* der Cloake offenbart, welche meistens in grösserem oder geringeren Umfange von geschwelltem aber schlaffen, mit einem Stiche ins Blaue oder Braune tief gerötheten, nicht selten granulirenden Gefüge umgeben erscheint.

Eine durch den Hohlgang eingeführte Sonde lässt dann leicht die *Rauhigkeit* des betreffenden Knochenstückes, so wie etwa bereits aufgeschossene Granulationen durch das Gefühl wahrnehmen. Selten nur findet man gleich anfänglich ein *Knochenstück lose* und *verschiebbar*, da die *Abstossung* nekrosirter Splitter gewöhnlich längere Zeit in Anspruch nimmt. Ausnahmsweise gelangt man mittelst der Sonde durch eine von rauhem Knochengefüge umgrenzte Oeffnung in eine *nachbarliche Höhle;* doch geschieht dieses sehr selten, da eben die Caries und Nekrose meistens nur *oberflächlich* sind.

Der Hohlgang schliesst sich *dauernd* erst dann, wenn die Caries *wirklich getilgt* oder das etwa abgestorbene Knochenstück *ausgestossen* ist. Erfolgt die Schliessung *früher*, sei es durch üppig wuchernde Granulationen oder durch förmliche *Narbenbildung*, so sammelt sich der Eiter in der Tiefe und der Process *wiederholt* sich, wobei gewöhnlich die eitrige Zerstörung der Weichtheile sowohl als auch des Knochens eine bedauerliche Ausbreitung gewinnt. Sehr häufig vergehen viele Monate und selbst Jahre, ehe der Process seinen Abschluss findet.

Ursachen. *Primär* entwickelt sich die Krankheit nicht gar selten in Folge von *Erschütterungen* und *Verletzungen* der Augenhöhlenwände, wobei wohl zu merken ist, dass öfters Wochen und Monate vergehen, ehe sie sich durch *äussere* Erscheinungen zu erkennen gibt. In neuerer Zeit ist sie öfters auch durch unvorsichtiges Gebahren bei *Verödung des Thränensackes* hervorgerufen worden. Ausserdem stellt sie manchmal einen *Localherd* der allgemeinen *Syphilis* dar und verläuft dann gewöhnlich *subacut*. Auch die *Mercurialdyscrasie* und *Gicht* werden als pathogenetische Momente betrachtet. Am häufigsten jedoch liegt der Caries und Nekrose *Scrophulosis* zu Grunde, daher sich dieselbe denn auch in einem überaus grossen procentarischen Verhältnisse bei elenden, schlecht genährten Kindern findet. Sie tritt dann oft an einer *grossen Anzahl von Knochen gleichzeitig* oder in kurzen Zwischenpausen auf und zeichnet sich meistens durch ausserordentliche *Torpidität* und überaus *schleppenden Verlauf* aus. Ihr Lieblingssitz ist der knöcherne *Orbitalrand* und besonders dessen *äussere untere* Partie. Oft fehlt wohl auch *jede nachweisbare* Veranlassung, der Process entwickelt sich scheinbar *spontan* in sonst *völlig gesunden* Individuen.

Secundär kömmt es zur Caries und Nekrose ziemlich häufig im Gefolge von *Orbitalabscessen*, von *Dacryocystitis phlegmonosa*, mitunter auch nach *Erysipelas faciei* und durch *Embolie*. In einzelnen Fällen werden die Orbitalknochenwandungen durch *Fortpflanzung* des Processes von den umgebenden Theilen des *Gesichtsskeletes* in den Process verwickelt. Auch *Geschwülste*, welche sich in den *nachbarlichen Höhlen* entwickeln und deren Wandungen aus einander treiben, werden nicht selten Veranlassung der

Caries und Nekrose. Endlich ist noch die *Meningitis suppurativa* und der *Gehirnabscess* als mögliches pathogenetisches Moment zu erwähnen. In der That weisen nicht wenige Erfahrungen darauf hin, dass *primär in der Schädelhöhle* auftretende Eiterherde durch cariöse oder nekrotische Zerstörung der Orbitaldecke sich einen Weg nach aussen bahnen und dadurch zur Heilung gelangen können.

Ausgänge. In der Regel endet der Process mit *Heilung*, nachdem der cariöse Knochentheil seine Rauhigkeit verloren und eine etwa lebensunfähig gewordene nekrosirte Partie sich abgestossen hat, was meistens ganz allmälig in *kleinen*, oft mikroskopischen Splittern, selten in *grösseren* Fragmenten geschieht. Es entwickeln sich dann an der früher rauhen Stelle oder am Rande der Knochenlücke *Granulationen*, der aus dem Hohlgange abfliessende Eiter wird sparsamer und gewinnt ein besseres Aussehen, die Cloake selbst wird enger, die Umgebung ihrer äusseren Mündung wird blässer und zeigt eine *hellere* Nuance von Roth, endlich schliesst sich die Cloake, um nicht mehr aufzubrechen.

Bisweilen wird auf diese Weise die Heilung vollendet, *ohne dass erhebliche Schäden* aus dem Processe resultiren. Viel häufiger indessen führt die *Narbenbildung* zu höchst bedauerlichen ständigen *Folgeübeln*, welche an und für sich die *Function* des Auges und selbst den *Bestand* desselben in Frage stellen können. Es hängt dieses natürlich zum grossen Theile von der *Oertlichkeit* des Krankheitsherdes und von dessen *Ausbreitung* ab.

Am häufigsten kömmt die Caries und Nekrose am *Augenhöhlenrande* vor und zerstört kleinere oder grössere Portionen der *Randleiste*, was sich zum Theile daraus erklärt, dass diese Partie am meisten der *Verletzung* ausgesetzt ist und dass bei disponirten Individuen, in specie bei *scrophulösen* Kindern, schon anscheinend ganz *geringfügige* Traumen hinreichen, um Entzündungen üblen Charakters im Knochen hervorzurufen. Das Resultat ist eine tiefe trichterförmige *narbige Einziehung der äusseren Haut*, welche in den meisten Fällen ein mehr weniger hochgradiges *Ectropium* mit sich bringt (S. 487, *c*).

Auch im *vorderen Drittheile der Orbitalwände* wird der Process ziemlich oft beobachtet. Bei scruphulösen Kindern ist vornehmlich die *Thränendrüsengrube* ausgesetzt. Die Folge davon ist meistens *narbige Umstülpung des oberen Lides* oder ein durch Verkürzung der *äusseren Lidhaut* bedingter *Lagophthalmus*. Es verschwärt unter solchen Verhältnissen nämlich ganz gewöhnlich die äussere Decke rings um die Mündung der Cloake und zieht sich weiterhin unter narbiger Schrumpfung sehr bedeutend zusammen, während gleichzeitig die der *Knochenoberfläche* entsprossenen Granulationen und das die Abscesshöhle sowie die Cloake *umgebende* wuchernde Gefüge sich in *dichtes Narbengefüge* umwandeln, welches sich mehr und mehr contrahirt und so die Lidnarbe oft fast unmittelbar an die Knochennarbe heranzieht. Ist die *innere* Partie der *vorderen* Wandportion der Sitz des Leidens, so wird meistens der *Thränensack* in den Process einbezogen und geschädigt.

Minder häufig kömmt die Caries und Nekrose an den *hinteren Portionen* der Orbitalwände vor. Es sind dieses die *schlimmsten* Fälle. Das Knochenleiden führt dann nämlich *immer* zu *sehr ausgebreiteten* Vereiterungen des Orbitalzellgewebes und deren Folgen. Nicht selten wird der

Sehnerv ergriffen und durch *Entzündung* functionsuntüchtig gemacht, oder durch die Aufschwellung des Knochens und Hervortreibung der Periorbita im Foramen opticum *zusammengedrückt* und zur *Atrophie* gebracht (*Horner*). Ueberdies liegt unter solchen Verhältnissen der *lethale Ausgang* nicht gar ferne. Es ist nämlich die *massenhafte* und durch *lange Zeit anhaltende Eiteraussonderung* an und für sich genügend, um ohnehin schon sehr herabgekommene schwächliche Individuen völlig zu erschöpfen. Sind die Augenhöhlenwandungen vielleicht gar nur *secundär*, z. B. durch eine weiter und weiter fortschreitende *Ozäna*, in Mitleidenschaft gezogen worden, oder hat sich, wie dieses besonders bei *syphilitischem* Grundleiden bisweilen geschieht, eine anfänglich engumgrenzte Caries der Orbitalwandungen allmälig über *grosse Theile des Gesichtsskeletes* ausgebreitet, so unterliegen am Ende wohl auch *kräftige* Leute. Abgesehen hiervon ist die *Nähe des Gehirnes* von grösstem Belange. Bei Caries und Nekrose des *Orbitaldaches* leiden früher oder später immer die *Meninges* und wohl gar das *Gehirn* mit und verrathen dieses gewöhnlich auch durch ganz auffällige Symptome. In manchen Fällen wird hierdurch schon *sehr frühzeitig* der Tod herbeigeführt. Bisweilen erfolgt derselbe *urplötzlich* unter apoplectischen Erscheinungen, indem der orbitale Eiterherd durch die cariöse oder nekrotische Lücke des Augenhöhlendaches in die Schädelhöhle *perforirt*. Häufig tritt der Tod jedoch erst *spät* und nach *langem* Leiden ein. Es ist überhaupt ganz merkwürdig, was der Organismus in dieser Beziehung vertragen kann. Es sind nicht wenige Fälle bekannt, in welchen die orbitale Abscesshöhle durch eine solche cariöse, oder einfach in Folge von *Usur* entstandene, Knochenlücke mit nuss- bis hühnereigrossen *Gehirnabscessen* im Zusammenhange stand, so dass letztere in der nach aussen führenden Cloake ihren Abzugskanal hatten. Derartige Gehirnabscesse bestanden Monate und Jahre ohne sonderlich auffallende, darauf hinweisende Symptome und gelangten am Ende wohl gar zu *dauernder Heilung* durch Narbenbildung.

Behandlung. Wie bei Caries und Nekrosis an anderen Theilen des Skeletes zielt die erste Indication auf *Tilgung* oder *thunlichste Beschränkung* des entzündlichen *Gewebswucherungsprocesses*. Die *zweite* Sorge ist auf *möglichst rasche Entleerung* des etwa schon angesammelten Eiters und auf *Erhaltung eines freien Abflusses*, so wie auf *Begünstigung der Ausstossung* abgestorbener Knochentheile zu richten. Endlich hat die Therapie auch noch Einfluss zu nehmen auf den *Vernarbungsprocess*, um wo möglich die darin begründeten misslichen Folgen auf ein Kleinstes zu reduciren.

1. Die *Causalindication* tritt besonders drängend bei *dyscratischem* Grundleiden hervor und fordert häufig eine energische *allgemeine* Behandlung. Ohne diese ist bei *syphilitischer* oder *scrophulöser* Basis in der That wenig oder nichts zu erwarten. Aber auch dann, wenn in Folge des Knochenleidens der *gesammte* Organismus hart mitgenommen worden ist, kann eine entsprechende *allgemeine* Behandlung nicht entbehrt werden, indem missliche Vegetationsverhältnisse des ganzen Körpers höchst ungünstig auf das *Localleiden* zurückwirken. Es versteht sich von selbst, dass dort, wo die Caries oder Nekrose der Augenhöhlenwandungen ein *secundäres* Leiden ist, der *primären* Affection die gebührende therapeutische Beachtung gezollt werden müsse.

2. Die *directe* Behandlung fällt mit der des Orbitalabscesses nahe zusammen. Im *ersten Stadium* ist die *Antiphlogose* je nach Massgabe der Intensität des Processes mehr minder streng zu handhaben. Bei *sehr chronisch* einhergehenden Processen ist allerdings die *locale* Antiphlogose von geringem Erfolg und muss sich meisthin auf die in ihrer Wirkung sehr problematischen Einreibungen von *Mercurialsalben*, auf Anlegung eines *Wattaverbandes* u. dgl. beschränken. Doch sind derlei Processe meistens *dyscratischer* Natur und gelingt es, das *Grundleiden* zu heben, so sind *locale*, auf Antiphlogose zielende Eingriffe in der Regel ganz entbehrlich.

3. *Sobald sich die Bildung eines Eiterherdes verräth*, muss *sogleich zur Eröffnung* geschritten werden. Die Regeln hierfür sind S. 539 angegeben worden. Zeigt sich dabei die *Beinhaut* stark verdickt oder gar blasig vom Eiter emporgehoben, so ist es von grösster Wichtigkeit, dieselbe *bis auf den Knochen* zu spalten, um einerseits die Spannung zu beheben, anderseits aber um auch die *weitere* Ablösung des Periostes vom Knochen zu verhindern. Bei *mehr oberflächlichem* Sitze des Entzündungsherdes unterliegt dieses keinerlei Schwierigkeiten. Bei *tiefer* Lage des Herdes ist es öfters nicht ausführbar. Da ist es aber auch selten möglich, den fraglichen Zustand mit Sicherheit zu *erkennen*, daher gewöhnlich der *spontane* Durchbruch abgewartet wird.

4. *Hat sich der Eiterherd nach aussen entleert*, so muss die Schliessung der Cloake *gehindert* werden, was durch Einführung von mit Fett bestrichenen Charpiewieken oder besser von durchlöcherten feinen Kautschukröhren, deren Lichtungen mit Sorgfalt offen zu erhalten sind, geschieht. Nicht zu vernachlässigen sind hierbei *öftere Sondirungen*, um den Zustand des erkrankten Knochens zu prüfen und etwa bereits *abgestossene*, in der Cloake liegende Knochensplitter bald zu entdecken und mit der Pincette nach aussen zu fördern. Nimmt der Process einen *sehr schleppenden Verlauf*, fehlen alle Reizsymptome, entleert sich ein dünnflüssiger Eiter, so kann wohl auch durch Bestreichung der Charpiewieke *mit reizenden Salben*, durch *Aetzungen* mit Höllenstein und, bei *oberflächlicher* Lage des afficirten Knochentheils, durch Anwendung des *Glüheisens* der Abschluss des Processes gefördert werden. *Uebermässig wuchernde Granulationen* sind immer durch Höllenstein oder Opiumtinctur niederzuhalten. Erst wenn der Knochen *jede Rauhigkeit verloren* hat und *alles nekrotische abgestossen* ist, ausserdem aber auch nur *sehr wenig gutartiger Eiter* ausgeschieden wird, darf die Cloake *zur Heilung* geführt werden.

5. Um *Verkürzungen der Lidhaut* und *Ectropien* zu verhindern, dürfte bei Caries und Nekrose des Orbital*randes* die *Tarsoraphie* erspriessliche Dienste leisten. Bei *tieferem* Sitze des Knochenleidens sind alle Versuche vergeblich, welche gemacht werden könnten, um den aus der Narbenbildung direct resultirenden Schäden wirksam entgegenzutreten.

Quellen: *Mackenzie*, Traité d. mal. d. yeux. Traduit p. Warlomont et Testelin, I. Paris. 1856. S. 37, 40—53. — *Stellwag*, Ophth. II. S. 1343. Nota 301. — *Graefe*, A. f. O. I. 1. S. 430, 433, IV. 2. S. 162; kl. Mntbl. 1863. S. 50. — *Horner*, kl. Mntbl. 1863. S. 71, 74—77. — *Heymann*, A. f. O. VII. 1. S. 144. — *Pagenstecher* und *Sämisch*, kl. Beobachtungen. I. Wiesbaden. 1861. S. 75.

ZWEITES HAUPTSTÜCK.

Die krankhaften Geschwülste.

Nosologie, Krankheitsbild und Verlauf. Es kommen in dem *Augapfel* so wie in seinen *Hilfs- und Schutzorganen* krankhafte Geschwülste der mannigfaltigsten Art vor. Manche trifft man *hier* sehr *selten*, manche werden *häufiger* beobachtet. Gewisse finden sich nur in *bestimmten* Organen; andere können hier und da und wohl auch in *jedem* beliebigen gefässhältigen Theile ihre Wurzeln schlagen.

Man pflegte sie früher in *gutartige* und *bösartige* zu scheiden und bezeichnete mit *letzterem* Namen solche, welche bei mehr oder weniger raschem Wachsthume sich auf Gewebe der *verschiedensten* Art ausbreiten und diese zerstören, auch gerne durch Vermittelung der *Lymph-* und *Blutbahnen* weiter schreiten, in Organen der differentesten Systeme neue Herde bilden, daher schwer zu beseitigen sind, in der Regel recidiviren und am Ende sogar *allgemein* werden, einen *constitutionellen Habitus* annehmen.

Es haften diese Eigenschaften jedoch nicht an *bestimmten specifischen* Elementen, so dass aus dem Vorhandensein oder Fehlen derselben auf den gut- oder bösartigen Charakter einer Geschwulst geschlossen werden könnte. Vielmehr wiederhohlen sich an dem Gefüge der mannigfaltigsten Geschwulstarten nur die Typen *normaler* Gebilde, des Epithels, der Muskelzelle, des Bindegewebes in seinen verschiedenen Modificationen, des Knorpels, Knochens u. s. w. Ueberhaupt sind nicht sowohl die *Formelemente an sich* das über die Gut- und Bösartigkeit entscheidende, sondern deren grössere oder geringere *Uebereinstimmung mit den Mutterzellen*, aus welchen sie hervorgingen. *Dieselben* Elemente haben eine *verschiedene* prognostische Bedeutung, je nachdem sie diesem oder jenem Gefüge entsprossen sind, je nachdem sie also *homolog* oder *heterolog* erscheinen. Sie sind geradezu *bedenklich*, wenn sie sich *weit von dem Typus des Muttergewebes* entfernen oder gar *aus der histologischen Reihe* desselben *heraustreten*, z. B. im Bindegewebe oder Knorpel den *epithelialen* Charakter annehmen. Ihre *Bösartigkeit wächst*, wenn sie *sehr saftig* sind und zumal, wenn sie *reichliche* Mengen eines ausdrückbaren *Saftes* in die Intercellularsubstanz abscheiden; oder wenn sie *sehr vergänglich sind*, rasch zerfallen und durch üppige Wucherung immer wieder regenerirt werden; oder endlich wenn der *Boden*, auf welchem sie sich entwickeln, von *Lymph-* und *Blutgefässen dicht durchwebt* ist. In dem Masse nämlich, als der Gehalt einer Geschwulst an Saft oder recrementitiellen Bestandtheilen und an Lymph- und Blutgefässen zunimmt, wachsen auch die Bedingungen für die *Aufnahme krankhafter Stoffe ins Blut* und für deren Verführung durch den ganzen Körper. Die nächste

Folge sind dann Reizzustände in den verschiedenen disponirten Organen, die Ausbildung *neuer Herde* an den mannigfaltigsten Orten und schliesslich nicht selten auch die Uebersättigung des Blutes mit fremdartigem Materiale, das Sinken des gesammten Ernährungszustandes, das Hervortreten der *Cachexie* (*Virchow*).

Eine *durchgreifende* Eintheilung der Geschwülste lässt sich nur von dem *anatomisch genetischen* Standpunkte aus durchführen. Wird dieser ins Auge gefasst, so sondern sich vorerst *drei Hauptgruppen*, welchen man allenfalls die durch *Blasenwürmer* bedingten Tumoren als *vierte* anreihen kann. Die *erstere* derselben umfasst Geschwülste, welche durch Ansammlung von *Blut* oder von *unmittelbar aus dem Blute stammenden* Stoffen in *natürlichen* oder auf *mechanischem* Wege *neu* geschaffenen Räumen zu Stande gekommen sind, die *Extravasat-*, *Transsudat-* und *Exsudatgeschwülste*. Die *zweite* begreift Tumoren, welche der Anhäufung *wirklicher Secretstoffe* in *bestehenden* Höhlen ihren Ursprung verdanken, *Retentions-*, *Dilatationsgeschwülste*. Die *dritte* Gruppe endlich wird von den *Gewächsen*, den eigentlichen *Aftergebilden* oder *Pseudoplasmen* dargestellt, welche *unmittelbar aus dem Gefüge der Organe herauswachsen*, ihre Quelle in wirklich *formativen* Processen, in einer wahren Gewebswucherung, finden (*Virchow*).

A. Geschwülste der ersten Ordnung sind auf *oculistischem* Gebiete sehr seltene Vorkommnisse.

Ausser manchen in der Tiefe der Orbita beobachteten *Cysten* gehören jene *orbitalen* (S. 530) und *subchorioidalen* (S. 284) Tumoren hierher, welche sich aus *Blutergüssen* durch Eindickung und theilweise Organisation der Gerinnsel bilden.

B. Die *zweite Gruppe* ist, entsprechend dem Reichthume der Augengegend an *drüsigen* Organen, sehr stark vertreten.

1. Die *Liddecke* und die *nachbarlichen* Theile der Gesichtshaut finden sich häufig dicht besäet von *Comedonen* und *Miliumknoten*. Ausnahmsweise erreichen die letzteren *Hirsekorngrösse* und darüber, indem die Secretionszellen der Schmeerbälge verhornen und sich schichtweise übereinander lagern. Es entstehen so knorpelharte weissgelbliche runde Knoten, welche stark hervorspringen und viele Aehnlichkeit mit den *Perlgeschwülsten* haben. In früheren Zeiten scheint man sie theilweise als *Lithiasis* (*Himly*) oder, nach einem alten Wachspräparate zu urtheilen, als *Grando* beschrieben zu haben. In einem neuerer Zeit beobachteten Falle war der freie Rand beider Lider des linken Auges in einer etwa 2‴ breiten Zone ganz bedeckt von solchen Knoten, so dass er das Ansehen einer durchschnittenen Feige darboth. Stellenweise häuften sich die Geschwülste zu beerentraubenähnlichen grösseren Klumpen. An der Oberfläche der meisten Knoten war ein *Nabel* deutlich zu unterscheiden. Die *Wimpern* waren gut erhalten und wuchsen neben und zwischen den Knoten heraus. Am unteren Lide waren mehrere *randständige* Hordeola zu sehen. Die ganze *Gesichtshaut* zeigte sich durchwegs reichlich besetzt mit ähnlichen Geschwülsten und Milien, mit Comedonen und zahllosen Acnepusteln.

Manchmal stösst man in dem fraglichen Bezirk, zumal in der *Brauengegend*, auf *Balggeschwülste im engeren Wortsinne* mit fettig griesigem oder sulzigem, auch wohl honigartigem Inhalte (*Atherom*, *Meliceris*). Aus ihrer Innenwand wachsen bisweilen *Haare* (*Himly*, *Kerst*). Ausnahmsweise erreichen sie ganz bedeutende Grössen, dringen tief in die Orbita hinein (*Schwarz*, *Testelin*) und können *Exophthalmus* bedingen. Wenn sie in der *Thränensackgegend* sich entwickeln, können sie leicht eine Dacryocystoblennorrhoe vortäuschen (*Himly*, *Hasner*). Manches *Molluscum*, welches an den Lidern beobachtet wurde (*Mackenzie*), mag eine *modificirte Balggeschwulst* gewesen sein. Auch die *Hagelkörner* lassen sich in gewisser Beziehung als *Kystome* betrachten.

2. In der an Schmeerdrüsen sehr reichen *Carunkel* werden *acneähnliche* Processe gleichfalls beobachtet. Sie treten bald *spontan* (*Mackenzie*), bald in Folge *mechanischer* Reizung durch eingedrungene fremde Körper, eingebogene Wimpern oder steife verkrümmte Carunkelhaare (*Himly*) auf. Gewöhnlich ist *Verschwärung*

einzelner oder vieler Schmeerdrüsen der Ausgang. Mitunter jedoch führt die Secretstockung zu entzündlicher *Hypertrophie* des Stroma, die Carunkel schwillt zu einem ansehnlichen Tumor auf, an dessen Oberfläche dann die gefüllten Follikel als gelbliche rundliche Knoten hervortreten oder wenigstens durchscheinen (*Himly*, *Graefe*). Ihr Inhalt dickt sich gerne zu einer fettig griesigen atheromatosen Masse ein (*Benedikt*, *Weller*); seltener bilden sich darin grössere *Concremente* (*Encanthis calculosa*), welche ausnahmsweise einen ziemlich bedeutenden Umfang erreichen (*Blasius*, *Sandifort*, *Schmucker*, *Riberi*). Hier und da wird die *Carunkel* in Folge üppiger Wucherung des Stroma zu einem *schwammähnlichen* mächtigen Tumor aufgetrieben (*Encanthis fungosa*), granulirt förmlich und bildet fleischwärzchenähnliche Auswüchse. Wahrscheinlich sind auch manche der *Schleimpolypen* (*Mackenzie*) und *Cysten* (*Riberi*, *Quadri*), welche auf der Carunkel gesehen worden sind, als Retentionsgeschwülste aufzufassen.

3. Die Drüsen der *Bindehaut* und des *Thränenschlauches* sind in analoger Weise der Ausdehnung durch angehäuftes Secret unterworfen. Der Tumor entwickelt sich bisweilen unter der Gestalt eines *Schleimpolypen*. Viel häufiger jedoch trägt er den Charakter einer *Cyste*. Man findet diese gelegentlich an den verschiedensten Stellen des Conjunctivalsackes als hirse- bis erbsen-, oder bohnengrosse dünnwandige und steil aus der Oberfläche der Membran hervortretende Blasen mit wasserhellem serösen Inhalte. Wird der überaus verdünnte mucose Ueberzug derselben durchschnitten, so rollt die Cyste oft von selbst heraus, sie hängt nur *lose* mit dem umgebenden Gefüge zusammen. In anderen Fällen erreichen derlei Cysten ein ganz *bedeutendes Volumen*, werden hühnereigross und darüber. Sie wachsen dann gerne *in die Augenhöhle hinein* und begründen einen *Exophthalmus*. Ihre *Wandungen* pflegen unter solchen Umständen sehr dick, *aponeurosenartig* zu sein und nur locker an dem zu einem mächtigen sehnigen *Balge* verdichteten orbitalen Bindegewebe zu haften. Ihr *Inhalt* ist meistens flüssig, serumähnlich, öfters gelblich oder bräunlich gefärbt, seltener haemorrhagisch, ausnahmsweise milchartig oder sulzig. Sie sitzen am häufigsten *nach innen* vom Bulbus und zerstören im Laufe der Jahre nicht selten die *Siebplatte*, bohren sich so in die *Nasenhöhle* und breiten sich darin aus (*Schuh*, *Ressel*, *Caratheodori*, *Fano*). In einem Falle war eine solche Cyste durch das *Sehloch* in die *Schädelhöhle* gedrungen und hatte durch Druck auf das Gehirn eingewirkt (*Delpech*).

4. Die *Schleimpolypen* und *Cysten*, welche in der *Nasen-*, *Stirn-* und *Kieferhöhle* auftreten und manchmal zu ganz erstaunlichen Grössen gedeihen, so dass die Orbita und selbst die Schädelhöhle unter Verdrängung der betreffenden Knochenwandungen beengt werden (*Mackenzie*), stammen erwiesener Massen zum guten Theile von den *Drüsen des schleimhäutigen Ueberzuges*, sind ursprünglich durch Anhäufung von Secretstoffen begründet worden (*Virchow*). Sie sind gleich den Orbitalcysten öfters *mehrfächerig*.

5. Zu den Dilatationsgeschwülsten sind weiters streng genommen auch die mit blennorrhoischer Entzündung des Schlauches gepaarte *Ectasie des Thränensackes* und vornehmlich der sogenannte *Hydrops sacci lacrymalis* (S. 514), so wie der *Dacryops* (S. 503) und endlich die *Wasserblase der Thränendrüse* (*Ad. Schmidt*, *Beer*) zu zählen. Letztere wird indessen von Manchen auf einen *Blasenwurm* bezogen (*Himly*). Sie entwickelt sich bald *rasch*, bald mehr *chronisch*, verursacht einen sehr starken Exophthalmus und kann durch Verdrängung des Orbitaldaches auch einen Druck auf das Gehirn ausüben, ja selbst apoplektische Erscheinungen im Gefolge haben. Mitunter *vereitert* sie und der Ausgang ist *Heilung* oder die Bildung einer *Fistel*.

C. Die *eigentlichen Gewächse*, welche am Auge und seinen Hilfsorganen vorkommen, sind bald *histioide*, aus einem *einfachen* Gewebe zusammengesetzte und erweisen sich dann oft als blosse *Hyperplasien* irgend eines histologischen Bestandtheiles; bald sind sie *organoide*, es concurriren bei ihrer Bildung *mehrere Gewebsarten*, welche nicht selten eine bestimmte typische Anordnung zeigen und so dem Tumor Aehnlichkeit mit gewissen Organen geben; bald endlich treten *mehrere Organe* zusammen und entsprechen in ihrer Vereinigung einem ganzen *System* des Körpers (*teratoide*

Tumoren). Dazu kommen noch die *Combinationsgeschwülste*, in welchen *mehrere Geschwulstformen* sich mit einander vereinigt haben.

Die *Combinationsfähigkeit* der Geschwülste ist eine überaus grosse, und zwar combiniren sich nicht blos die mannigfaltigsten *Aftergebilde unter einander*, sondern Tumoren *aller drei erwähnten Hauptgruppen*. In der That geschieht es bisweilen, dass in einem vorhandenen *Aftergebilde* durch *Extravasat*, *Transsudat* und *Exsudat* Höhlungen gebildet werden, um welche herum das verdrängte und entzündlich gereizte Gefüge zu einer Art Balg sich verdichtet und der Geschwulst einen *cystoiden* Charakter aufprägt. Andererseits stösst man nicht selten auf Geschwülste der *ersten* oder *zweiten* Hauptgruppe, in deren Balg oder Bett *Aftergebilde* wuchern, welche die Cyste allmälig umschliessen oder in ihre Höhle hineinwachsen und selbe ausfüllen. Auch kömmt es vor, dass *Pseudoplasmen* in drüsigen Organen sich entwickeln und durch *mechanische* Beengung der Ausführungsgänge Veranlassung von Secretstockungen und *Cystenbildungen* werden.

Diese Veränderlichkeit des Geschwulsttypus ist vom praktischen Standpunkte aus überaus wichtig, indem ursprünglich völlig *gutartige* Tumoren allmälig in *maligne* Formen übergehen können. Im Ganzen darf nämlich eine Geschwulst nur so lange als *gutartig* betrachtet werden, als sie *homolog* im engeren Wortsinne ist. Sobald sie *aufhört*, dies zu sein, hat sie zum mindesten als *verdächtig* zu gelten (*Virchow*), zumal in der Augengegend. Es kömmt hier nämlich der sehr beträchtliche Reichthum an Lymph- und Blutgefässen so wie der Umstand in Betracht, dass die Orbita von wenig oder nicht zugänglichen Höhlen umgeben ist, welche schon ein *continuirliches* Weiterschreiten der Geschwulst, um so mehr aber *Disseminationen* verderblich machen.

1. Die *Fibrome* führen als *alleinigen* oder *Hauptbestandtheil Bindegewebe* in der gewöhnlichen Bedeutung des Namens. Sie gehen meistens aus dem Stroma der Organe und vorzugsweise aus den dichteren derberen Bindegewebsausbreitungen hervor, welche als Häute auftreten. Sehr selten entspriessen sie *anderen* verwandten Gefügen, zumal dem Knochen, und erscheinen solchermassen als *heterologe* Gebilde. Häufig sind sie *histioid* und stellen dann eine blosse Hyperplasie dar; oft jedoch ist ihr Bau ein complicirter, die Geschwulst gewinnt einen *organoiden* Anstrich. Zudem findet sich das Fibrom sehr oft in *Combinationsgeschwülsten*, sei es, dass verschiedene nebeneinander lagernde Theile eines Gefüges gleich von vorne herein differente Elemente produciren, oder dass eine ursprünglich rein fibröse Geschwulst streckenweise den Bildungstypus ändert, massenhaft Schleimgewebe oder zellige Elemente, Gefässe entwickelt, verknorpelt, verknöchert u. s. w., oder gar durch alveolare Structur und die charakteristischen Einlagerungen epithelialer Gebilde den Uebergang in Krebs andeutet, sich also in entschieden *maligne* Formen umwandelt. Man unterscheidet im Allgemeinen *diffuse*, *papillare* oder *warzige* und *tuberose* Formen.

a. In die *erste* Reihe gehört die *Elephantiasis*, welche in höchst seltenen Fällen an den *Lidern* beobachtet worden ist (*Carron du Villards*, *Graefe*) und manche Formen von *Molluscum* (*Virchow*).

b. In der *zweiten* Reihe möge der *Lidspaltenfleck*, die *Pinguecula*, einen Platz finden. Man trifft dieses Neugebilde immer nur im *Lidspaltentheile der Scleralbindehaut*, es reicht mit seinen Wurzeln jedoch öfters bis in das *Episcleralgefüge* und selbst bis in die *Lederhaut*. Es sind hirse- bis hanfkorngrosse, selten umfangreichere plattrundliche, bisweilen *gelappte* Klümpchen einer weissgelblichen Masse, welche

äusserlich viel Aehnlichkeit mit *Fett* hat, sich bei genauerer Untersuchung aber als *embryonales Bindegewebe* beurkundet. Es werden diese Klümpchen meistens von einigen stark ausgedehnten *Gefässen* um- oder übersponnen, sind ganz unschmerzhaft und bestehen, einmal entwickelt, gewöhnlich *zeitlebens* unverändert fort. Man trifft sie bei *alten* Leuten häufiger als bei jungen. Es scheint, dass die *Blosstellung* des genannten Bindehautstückes gegenüber *äusseren* Schädlichkeitseinwirkungen als *Grund* des häufigen Vorkommens dieser Art von *Hypertrophie* aufzufassen sei. Jedenfalls *begünstigen* häufig wiederkehrende *Reizzustände* der Bindehaut das Auftreten der Pinguecula (*Seitz*).

c. Die *papillaren, warzigen, zottigen Fibrome* entwickeln sich gelegentlich an der *äusseren Haut*, der *Conjunctiva*, der *Carunkel*. Ausnahmsweise hat man sie aus einem *Follikel* der letzteren in Fransenform hervorwuchern gesehen (*Carron du Villards*). Ihr Ausgangspunkt ist das bindegewebige *Stroma*. Sie entstehen hier als kleine amorphe körnige oder homogene Knospen, in denen erst später Zellen sichtbar werden (*Virchow*). Ihre weitere Vergrösserung geschieht durch Vermehrung der *zelligen* Theile oder der *Intercellularsubstanz*. Die ersteren überwiegen oft in dem Masse, dass ein wirklicher Granulationszustand sich ausbildet und die Auswüchse ein den *Fleischwärzchen* oder *Schwämmen* ähnliches Aussehen bekommen, wie selbe sich bisweilen auf *Geschwüren* der Bindehaut und Cornea, auf vorgefallenen Iristheilen u. s. w. entwickeln und öfters auch *gestielt* sind. *Gefässe* können in ihrem Gefüge ganz fehlen oder doch sehr *spärlich* vertreten sein. Meistens jedoch sind derlei Geschwülste von überaus dichten Gefässnetzen durchwebt und können dann, wenn sie nur eine dünne oberflächliche Lage von weichem Epithel führen, leicht zu *spontanen Blutungen* neigen (*Seitz*), welche unter Umständen vermöge ihrer Massenhaftigkeit Gefahren begründen. Es sitzen die papillaren Fibrome oft *flach* ihrer Unterlage auf und erscheinen als isolirte oder gruppig zusammengehäufte, blasse oder tief geröthete, mehr weniger derbe *Knötchen*, welche meistens ziemlich unempfindlich sind, ausnahmsweise jedoch überaus stark *jucken* (*Beer*). Manchmal wachsen solche Knoten zu *himbeerähnlichen grösseren* Tumoren zusammen (*Himly, Chelius, Ammon*), welche gewöhnlich sehr gefässreich, in einzelnen Fällen aber von Pigment ganz dunkel gefärbt erscheinen (*Travers*). Oefters erheben sie sich auf einem *Stiele* über die Oberfläche des Mutterbodens (*Mackenzie, Arlt, Hasner*). Der Stiel ist von sehr derbem Bindegewebe gebildet und enthält gewöhnlich starke Gefässe, welche bei der Abtragung der Geschwulst profuse Blutungen zu veranlassen pflegen. Bei einzelnen wurden Recidiven beobachtet (*Arlt*).

d. Die tuberosen Fibrome umfassen unter anderen Gewächse, welche früher als *Fibroide, Steatome, fibröse Polypen*, und wenn sie auf der äusseren *Haut* den Standort hatten, als *Mollusken* beschrieben wurden. Sie bestehen aus einem radiären und fasciculirten Bindegewebe, das sich bisweilen bis zur Knorpelhärte verdichtet, häufig aber auch eine viel geringere Consistenz darbietet und oftmals durch Aufnahme reichlicher Mengen von Schleimgewebe sogar sehr weich, ja fast schwappend wird (*Virchow*). Abgesehen von der *äusseren Haut* sind die *Fascien* und das *Periost* die gewöhnlichen Ausgangspunkte. *Die derben dichten Knoten*, welche im Bereiche der Orbita vorkommen, lagern meistens in der Nähe des *Augenhöhlenrandes* und haften dann häufig mit *breiter* Fläche der knöchernen *Wandung* an. Sie wachsen in der Regel langsam, *verknöchern* bisweilen (*Graefe*) oder *verkalken* (*Bader*), und erreichen selten ansehnliche Grössen (*Schuh, Weinlechner, Zehender*). Wo ihr Volumen ein *bedeutenderes* ist, handelt es sich fast immer um eine *Combinationsgeschwulst*, z. B. um secundäre *Cystenbildungen* (*Mackenzie*), um einen Uebergang in Krebs u. s. w. *Die weicheren tuberosen Fibrome* sind häufig *gestielt* und ragen weit über die Oberfläche hervor, treiben dabei die schleimhäutigen Decken vor sich her und werden von denselben bis auf den Stiel hin überkleidet. Der letztere ist meistens sehr derb und entspringt mit einer oder mehreren Wurzeln im *Periost*. Der Körper der Geschwulst kann knorpelhart sein (*Lawrence*); gemeiniglich aber ist er sehr weich. Man hat solche gestielte Fibrome oder *fibröse Polypen* im Bereiche des *Bindehautsackes* (*Graefe*), im *Thränenschlauche* (S. 504), und in den die *Orbita umgebenden*, von Schleimhaut überzogenen Höhlen gesehen. An der *Bindehaut* übersteigen sie nur ausnahmsweise (*Jüngken*) den Umfang einer Haselnuss. Die tiefe Lage ihrer Wurzeln macht, dass sie nach der Abtragung gerne *wiederkehren*.

2. *Die Dermoidgeschwülste* wurden früher unter dem Namen „*Warzen*“ mit manchen anderen Geschwülsten zusammengeworfen. An der äusseren

Liddecke und der freien Lidrandfläche kommen sie ziemlich oft vor. Ausnahmsweise trifft man deren auch an der *oberen Uebergangsfalte*, wo sie sich wulst- oder klappenförmig zwischen dem oberen und äusseren geraden Augenmuskel herausstülpen (*Graefe*) und, da sie mit Lappen subconjunctivalen Fettes zusammenzuhängen pflegen, für *Lipome* gehalten wurden. Ausserdem liegt eine lange Reihe von Fällen vor, in welchen Dermoide sich an der *Cornealgrenze* entwickelt hatten, mit einem Theile ihres Umfanges in der Hornhaut, mit dem anderen in der Bindehaut oder Sclera wurzelten und oft tief in deren Gefüge eingriffen.

Es sind diese Warzen pfefferkorn- bis bohnengross und darüber, meistens rundlich oder oval und treten mehr weniger stark über ihre Grundlage hervor. Ihre *Consistenz* ist oft schwammähnlich weich, oft aber auch ziemlich derb und selbst knorpelartig hart. Die *Farbe* wechselt ausserordentlich, indem sie bald sehnig weiss, bald fettgelb, bald roth, braunroth oder gar dunkelbraun gefunden wird. Die *Oberfläche* der Geschwulst ist bald glatt, bald nach Art einer Erd- oder Himbeere drusigkörnig und trägt häufig eine Anzahl von zarten kurzen blassen, oder von steifen langen dunklen *Haaren* (*Trichosis bulbi*). Es bestehen diese Geschwülste aus einem von einer dicken Lage Epithel gedeckten Polster von *Bindegewebe* und elastischen Fasern, in welchem die Haarfollikel bald mit bald ohne zugehörige *Schmeerdrüsen* und häufig auch Gruppen von *Fettzellen* sitzen (*Virchow*). Sie sind meistens angeboren und vergrössern sich mit dem Wachsthum des Körpers allmälig (*Ryba, Fischer, E. Müller, Graefe u. A. m.*)

3. *Lipome.* Sie enthalten ein mehr öhlartiges Fett in gekernten Zellen, welche etwas grösser als in der Norm zu sein pflegen, sind immer lappig und stets auf Neubildung, auf *Hyperplasie vorhandener* Fettlager, zurückzuführen. Es überwiegt in ihnen bald das Fett, wo sie sehr weich sind, bald das Bindegewebe, wo sie dann eine sehr bedeutende Consistenz erlangen können. Nach Manchen sollen sie in der Orbita häufiger vorkommen (*Demarquay*). Andere erfahrene Autoren sahen sie hier *nie* und halten dafür, dass die daselbst beobachteten Lipome meistens lappige *Blutgefässschwämme* gewesen seien, welche ersteren oft zum Verwechseln ähnlich sind (*Schuh*).

4. *Myxome.* Der hauptsächlichste Bestandtheil derselben ist *Schleimgewebe*, welches im Glaskörper und der Sulze des Nabelstranges, so wie in der Neuroglia des Nervensystemes, seine *normalen* Repräsentanten findet und mit dem Fettgewebe auf das Innigste verwandt ist, indem beide durch Aufnahme und beziehungsweise Abgabe von Fett unmittelbar in einander überzugehen vermögen. Sie sind sehr weich, oft sogar gleich Cysten schwappend, selten derber und entleeren aus Durchschnittsflächen eine fadenziehende Flüssigkeit, welche sich ganz wie Schleim verhält. Daneben findet sich eine *faserige Grundsubstanz*, deren Elemente den Bindegewebsfibrillen sehr ähnlich, aber sehr locker und durchwegs von mucinhältiger Flüssigkeit durchtränkt sind. Die Intercellularsubstanz führt *zellige* Elemente in wechselnder Menge und von sehr verschiedener Gestalt (*Virchow*).

In *jungen* Myxomen überwiegen die *runden* Zellen (*Schleimkörper*), in *älteren* die *spindeligen* und *sternförmigen*, welche letztere mitunter anastomosiren und einen areolaren Bau erzeugen. Je nachdem die Zellen mehr zurücktreten, oder in sehr reichlicher Menge vorhanden sind, oder durch Aufnahme von Fett sich in Fettzellen umwandeln, erscheint die Geschwulst mehr *hyalin*, *markartig*, oder *lipomähnlich*. Oefters geschieht es auch, dass die Intercellularsubstanz ganz verflüssigt und cystenähnliche Höhlungen gebildet werden, oder dass das Gerüste sich zu einem derben bindegewebigen Maschenwerke verdichtet, oder gar knorpelartige Eigenschaften annimmt, oder Gefässe in sehr reichlicher Menge führt, welche überdiess streckenweise eine telangiektatische Beschaffenheit zeigen, das Myxom ändert theilweise in die *cystoide*, *fibröse*, *knorpelige*, *telangiektatische* Form ab (*Virchow*).

Im Ganzen sind Myxome *keine häufige* Erscheinung. Sie entwickeln sich meistens in der Bedeutung *homologer* Geschwülste und haben dann einen *gutartigen* Charakter. Doch sind sie der mannigfaltigsten *Combinationen* mit *anderen* Gewächsarten fähig, gehen auch nicht selten auf die *verschiedensten Gewebe* über, werden *heterolog* und nehmen einen ausgesprochenen *malignen* Charakter an (*Virchow*).

Es scheint in der That, als ob manche als *Gallertkrebs* beschriebene Aftergebilde, welche sich über *sämmtliche* Theile des Augapfels und die umgebenden orbitalen Gewebe ausgebreitet hatten, als Myxome aufzufassen seien. *Erwiesen* ist das Vorkommen des Myxom im *Sehnerven*, wo es mehr minder mächtige Tumoren bildet, welche von der Scheide des Opticus kapselartig umschlossen werden, den Bulbus mehr gleichmässig nach vorne treiben und seine Beweglichkeit beschränken, ohne selbe aufzuheben, rasch zur Erblindung führen und schmerzlos verlaufen. In einem solchen Falle war der Augapfel in Folge von Hornhautverschwärung bereits entleert und von vorne nach hinten platt zusammengedrückt (*Rothmund*). In einem anderen Falle bestand der Bulbus noch und man konnte *ophthalmoskopisch* das Vordringen der Afterwucherung auf die Papille durch beträchtliche Vorwölbung und Trübung derselben, so wie durch sehr ausgesprochene Stauungserscheinungen im Gefässsysteme der Netzhaut erschliessen (*Graefe*). In einem dritten Falle hatte sich ein Myxomherd in der Papille neben einer Mehrzahl analoger kleiner Tumoren im Orbitalfettgewebe entwickelt (*Jacobson*).

5. *Chondrome*, deren Grundsubstanz *Knorpelgewebe* ist, mögen hier und da im Bereiche der Orbita beobachtet worden sein und unter dem Namen *Osteosteatom*, *Osteosarcom* (*Mackenzie*, *Chelius*) etc. in der Literatur vorkommen. Doch lassen sich die strenge hierher gehörigen Fälle kaum herausfinden. Jedenfalls sind Chondrome auf oculistischem Boden *sehr selten* (*Schuh*). Einmal wurde in einer mit Drüsen versehenen Warze an der Cornealgrenze ein Stück Netzknorpel gefunden (*Schweigger*). Auch wurden Chondrome in der Thränendrüse nachgewiesen (*Busch*). Sie entwickeln sich bald aus normalem *Knorpel*, bald aus *anderen* Geweben, sind daher bald *homolog* bald *heterolog* und vermögen in letzterer Eigenschaft *sehr bösartig* zu werden. Sie können sehr weich sein, aber auch verknöchern, amyloid degeneriren und verschwären. Sie treten oft in *Combination* mit anderen Geschwulstarten auf, mit Myxom, Krebs etc. Man trifft sie verhältnissmässig am häufigsten bei *jugendlichen* Individuen (*Virchow*).

6. *Osteome* entwickeln sich aus einer ursprünglich *bindegewebigen* oder *knorpeligen* Grundsubstanz, unterscheiden sich aber von verknöchernden Fibromen, Chondromen u. s. w. dadurch, dass bei ihnen die ganze Bildung von *vorneherein auf Knochenerzeugung* gerichtet ist. Sie sind oft *elfenbeinhart*, bestehen aus überaus compacter Knochensubstanz mit Gefässen und einem beinhaut- oder knorpelähnlichen Ueberzuge. In anderen Fällen ist das Gefüge *schwammig*, enthält wohl auch *Mark* in kleinen Canälen oder grösseren *Höhlen*. Die Osteome sind meistens blosse *Hyperplasien*, finden sich jedoch auch als *heterologe* Gewächse und kommen nicht ganz selten in *Combination* mit anderen Geschwulstformen, namentlich Myxomen, Myxomcysten u. s. w. vor (*Virchow*). Das *homologe Osteom* stellt sich bisweilen als eine *übermässige Entwickelung* einzelner Knochen oder ganzer Skelettheile dar, welche dann zu unförmlichen Massen aufgetrieben werden, *Leontiasis* (*Virchow*, *Acrel*). Häufiger jedoch bilden sie *umschriebene Tumoren*, welche sich mehr weniger über die Oberfläche des Mutterknochens erheben. Sie wachsen bald unmittelbar *aus der Substanz* des letzteren hervor; bald ist ihr Ursprung auf eine *Wucherung der Beinhaut* zurück zu führen, es entsteht vorerst eine *bindegewebige* Geschwulst, welche allmälig verknöchert und sich mit dem unterlagernden Knochen vereiniget. Die *in der Orbita vorkommenden* Osteome sind in der Regel *elfenbeinhart*. Sie gehen sehr häufig von der *Diploe* der betreffenden Knochen aus und brechen gerne *nach beiden Seiten* durch, so dass der in der Augenhöhle erscheinende Tumor nur der *Theil* einer Geschwulst ist, welche in eine oder mehrere *Nachbarhöhlen* hineinragt (*Mackenzie*, *Knapp*). Es muss hierauf stets Bedacht genommen werden, zumal wenn es sich um *operative* Beseitigung der Geschwulst handelt. Vom *Siebbeine* (*Maisonneuve*, *Bowman*) und dem *Boden* der Augenhöhle (*Mackenzie*) wird ein Osteom allerdings gewöhnlich ohne *unmittelbare* Gefahr abgetrennt werden können. Sitzt es aber *an* oder *nahe dem Dache* der Orbita, so ist ein solcher operativer Eingriff *überaus*

gewagt, indem das gleichzeitige Vordringen der Geschwulst in das Cavum cranii sich keineswegs immer durch auffällige Erscheinungen verräth (*Knapp*). Immerhin sind auch von *hier* ausgehende Osteome mit *gutem* Erfolge operirt worden (*Mackenzie*, *Knapp*), da eben *nicht alle* nach beiden Seiten durchgreifen. Ausnahmsweise stösst man übrigens auch auf Knochengeschwülste, welche von den den Wandungen der Orbita *nachbarlichen* Knochen entspringen, erstere aber vor sich herdrängen und so die Augenhöhle zusammendrücken (*Mackenzie*), oder sich gar in dieselbe hineinbohren (*Baillie*). Es sind die orbitalen Osteome bald klein, bald von bedeutender Grösse. Hier und da wurden deren *gleichzeitig in beiden* Augenhöhlen beobachtet (*Frank*, *H. Walton*, *Howship*). *Junge* Leute sind häufiger die Träger als alte, *Weiber* häufiger als Männer (*Virchow*). Die *Veranlassung* ist oft ein Trauma; die *Entwickelung* und Vergrösserung meistens eine sehr langsame, bald schmerzlose, bald mit überaus heftigen Leiden gepaarte. In einzelnen Fällen sollen sich Osteome *wieder zurückgebildet* haben (*Mackenzie*), oder vom Mutterboden *abgebrochen* und durch Eiterung ausgestossen (*Stanley*), oder nach vorausgängigen operativen Versuchen *cariös zerstört* und beseitigt (*Brassant*, *Spöring*) worden sein.

7. *Melanome*, deren charakteristischer Bestandtheil *stark pigmentirte Zellen* sind, wie sie dem Uvealstroma zukommen, finden sich als ausgebreitete *fleckweise*, in allen Schattirungen des Braun und Schwarz wechselnde *Färbungen der Liddecke* und *Bindehaut* gar nicht selten. Mitunter kommen sie jedoch auch in Form von *Geschwülsten* vor, welche bald *schwammähnlich* aus der Bindehaut oder dem Orbitalgefüge hervorwachsen (*Lisfranc*, *Cunier*), bald in *Warzenform* an der Cornealgrenze sich erheben (*Travers*, *Ed. Jaeger*, *Hedäus*), bald endlich in der *Iris* sitzen (*Graefe*).

8. *Das Gliom* oder der *Markschwamm*, auch *Encephaloid* genannt, geht aus der *Neuroglia*, dem interstitiellen Bindegewebe der *Netzhaut* hervor und setzt sich aus einer dem letzteren analogen Grundsubstanz und aus zelligen Elementen zusammen (*Virchow*).

Die *zelligen Elemente* sind oft sehr *unvollständig* ausgebildet, ähneln mehr *Kernen*, wie sie sich im retinalen Stützwerke finden. Oft aber sind sie bereits *völlig entwickelt*, die Zellenmembran erscheint vom Kerne deutlich gesondert, oder die Elemente sind schon zur *Spindel-* oder *Sternform* gediehen. Daneben pflegt man auf sehr *langgestreckte* zellige Gebilde zu stossen, welche den Stützfasern der Netzhaut entsprechen und gleich diesen in spindeligen Ausweitungen Kerne führen. Sie stehen bald *einzeln* im Gefüge, bald sind sie streckenweise *gehäuft*, vornehmlich in der Nähe der Gefässe, welche von ihnen öfters in einer dicken Schichte umsponnen werden.

Die Intercellularsubstanz ist bald *ganz weich*, fast zerfliessend und lässt nach künstlicher Härtung das der Neuroglia eigenthümliche feinstfibrilläre *Netzwerk* erkennen; bald ist sie, wenigstens in einzelnen Abschnitten, *dicht derb* und in Balken oder Blätter geordnet, welche eine mehr *parallele*, nicht netzförmige, Faserstreifung mehr minder deutlich erkennen lassen. Je nach dem Vorwiegen dieser oder jener Art der Intercellularsubstanz und je nach dem Massenverhältniss derselben erweisen sich die Gliome als *weiche* oder *harte*.

Die *weichen Gliome* reiner Form enthalten *mässige* Quantitäten der homogenen körnigen Grundsubstanz mit wechselnden Mengen fibrillärer Theile, welche in sehr regelmässige Netze angeordnet sind und die Kerne und Zellen in ihren Knotenpunkten enthalten. Wächst die Weite der Maschen und häuft sich in ihnen Schleimstoff an, was ziemlich oft geschieht, so ist ein *Uebergang zum Myxom* gegeben Oft nehmen aber auch die *zelligen Elemente* überhand, derart, dass die Grundsubstanz nahezu verschwindet und in dem Gefüge nur mehr das Gezweige der mächtig verdickten Gefässe heraussticht, wodurch leicht ein alveolarer Bau vorgetäuscht werden kann. Man spricht dann von einem *wahren Medullargliom*. Dasselbe kann seinerseits wieder *Uebergänge in das Medullarsarcom* machen, indem die Zellen an Grösse und innerer Ausstattung sich weiter entwickeln. Oft findet man *alle diese Uebergangsformen* an einer und derselben Geschwulst, ja noch mehr, durch überreiche Entwickelung von *Gefässen* können Theile des Gewächses das typische Bild des *Blutschwammes* vorspiegeln. Die *harten Gliome* stehen den *Fibromen* näher und in einzelnen Fällen kann man geradezu von Combinationen, von *Fibrogliomen* sprechen. Die *nervösen Elemente* gehen in der Afterwucherung immer unter (*Virchow*).

Das Gliom geht in der Regel von der *äusseren Faserschichte* aus *(Virchow)*, selten von dem Stroma der *vorderen Netzhautstrata (Iwanoff)*. Es entwickelt sich oft unter ausgesprochen *entzündlichen* Erscheinungen und verräth sich vorerst durch Trübung und Schwellung eines bestimmten Netzhautstückes. Innerhalb dieses Herdes bilden sich dann bisweilen kleine weisse oder graue Stippchen, welche sich weiterhin vergrössern und zu mächtigen Knoten anwachsen können. Gewöhnlicher indessen wuchert der Markschwamm mehr *gleichmässig* und gestaltet sich zu einer *linsen-* oder *fladenförmigen* Geschwulst, welche anfänglich nur wenig über den Augengrund emporragt und dem Glaskörper eine flachhügelig grubige Oberfläche zukehrt.

Es sind an ihr die vorderen Netzhautstrata meistens noch deutlich zu erkennen; doch erscheinen dieselben immer stark getrübt und auch verdickt; ihre nervigen Elemente zeigen sich in fettigem Zerfalle und theilweise in Sclerose begriffen; das Stützwerk aber ist durch Zellenwucherung und Hypertrophie aufgequollen. Sie lassen sich nicht selten ganz leicht von der Geschwulst abziehen, so dass diese den Eindruck eines *Exsudates* macht. Späterhin gehen sie in dem Schwamme gleichfalls unter, nur die innere *Grenzhaut* erhält sich sehr lange und kann, stückweise wenigstens, selbst in *fernen* Stadien des Processes noch nachgewiesen werden.

Gar nicht selten kömmt es neben dem Gliome zu reichlicher Ausscheidung *subretinaler Flüssigkeit*, der Tumor wird mit den nachbarlichen Theilen der getrübten Netzhaut in stetig wachsender Ausdehnung von der Chorioidea *abgehoben* und hinterlässt manchmal an deren Oberfläche einen zelligen Beschlag, von welchem aus man Gefässe zum Tumor hinüberziehen sah *(Schweigger)*. Bei fortschreitender Wucherung greift das schalenartige Aftergebilde immer weiter um den faltigen Netzhautbecher und schliesst ihn endlich gleich einem Mantel ein, gewinnt mehr und mehr an Mächtigkeit, verdrängt einerseits die subretinale Flüssigkeit, andererseits den noch vorhandenen Glaskörperrest und *füllt* endlich den ganzen *hinteren Augenraum vollständig aus.*

In anderen Fällen bleibt die Netzhaut und mit ihr die Geschwulst *der Aderhaut anliegend (Robin)* oder verklebt gar mit ihr. Das Gliom wölbt sich dann bei zunehmendem Wachsthume *buckelförmig* in den Glaskörper hinein, dehnt sich gleichzeitig aber auch *nach der Fläche* aus, treibt in seinen Fusstheilen *neue Knoten,* welche gleich der Hauptgeschwulst grösser und grösser werden und mit letzterer endlich zu Einem Tumor zusammenfliessen, der die Glaskörperhöhle völlig einnimmt. Auf Durchschnitten erkennt man in der Masse bisweilen noch die einzelnen Knoten und Lappen, indem die bestehenden Reste der Grenzhaut ein vollständiges Verschmelzen gehindert haben.

Auf diesem Punkte angelangt und häufig auch noch früher, hört in manchen Fällen das Wachsthum des Markschwammes auf, *der Process steht stille.* Gar nicht selten macht sich sogar ein *Rückgang* geltend, der früher gespannte Bulbus wird weicher und schrumpft wohl auch merklich ein. Es ist das Gliom nämlich ganz unzweifelhaft *regressiver Metamorphosen fähig.* Dieselben beurkunden sich theilweise durch *Verfettigung* und *Zerfall,* theilweise durch *Verdichtung* und *Obsolescenz* des Gefüges.

Die *markigen* Theile der Geschwulst werden weich, brüchig und zerfliessen wohl gar förmlich, um sich weiterhin unter Aufsaugung des Saftes zu einem fettigkäsigen Brei einzudicken, welcher neben Cholestearin, Fettkörnerkugeln und Fettkörnchenzellen gewöhnlich reichliche Mengen von Salzen in sandförmigen Grumen,

selten grössere Concremente (*Robin*) enthält. Die *derberen* Bestandtheile des Gewächses hingegen gewinnen ein sehnen- und selbst knorpelähnliches Aussehen und bilden ein weites Balken- oder Maschenwerk, in welchem die bröcklichen Reste der zerfallenen Massen lagern, und welches streckenweise im Laufe der Zeit zu verknöchern pflegt.

Es ist mit diesen Veränderungen der Process mitunter *wirklich abgeschlossen*, der Bulbus verharrt *zeitlebens* in dem geschilderten Zustande. Oefters jedoch bildet ein solcher Vorgang nur eine *Episode;* über kurz oder lang nimmt die Afterwucherung wieder einen Aufschwung und wird nun dem Kranken verderblich (*Mackenzie, Graefe*).

In der Mehrzahl der Fälle fehlen auch *zeitweilige* Stillstände gänzlich, das Gliom *wuchert fort und fort.* Es rückt dann die Linse und Iris unter dem Drucke des sich vergrössernden Gewächses an die Hinterwand der Cornea, diese trübt sich unter zunehmender Spannung der Bulbuskapsel entzündlich, vereitert oder stirbt brandig ab, die Linse wird entleert und *der Schwamm tritt aus der Oeffnung hervor.* Das Wachsthum des Aftergebildes wird nun meistens ein *überaus rasches*, binnen kurzem ist das Gliom zu einem mächtigen Tumor aufgeschwollen, welcher mit halsförmig eingeschnürter Basis aus der vorderen Scleralöffnung hervorquillt, eine dunkelrothe Farbe annimmt, leicht blutet und unter fortgesetzter Massenzunahme meistens bald die Kräfte des Kranken aufreibt.

Wird ein solches Auge *durchschnitten*, so zeigt sich die *Lederhaut* vollkommen wohl erhalten. Sie setzt nach vorne mit einem scharfen Rand ab. An ihrer äusseren Fläche bis nahe an den Gleicher wird sie von der unveränderten *Bindehaut* überkleidet. Die *Chorioidea* ist höchstens ihres Tapetes beraubt, sonst aber unbeschädigt und lagert allenthalben der inneren Wand der Sclera an. An ihrem Vorderrand haften häufig noch die ganz normal aussehenden *Strahlenfortsätze*, seltener sind diese den Weg der *Iris* gegangen. Die letztere wird nämlich nach der Zerstörung der Cornea immer durch Eiterung oder Brand vernichtet und ausgestossen. Der *Bulbus* bewahrt bei diesen Processen oft lange seine *natürliche äussere Form.* Oft wird indessen die *vordere Scleralöffnung* unter dem Drucke des hervorquellenden Pseudoplasma sehr stark *ausgeweitet* und die Lederhaut bildet einen walzlichen Becher, eine Glocke oder gar eine tellerförmige Schale.

Das Glioma *geht* übrigens gewiss auch *auf andere Gewebe über*, pflanzt sich von der Netzhaut *unmittelbar* auf die mit letzterer in organischem Zusammenhange stehenden Theile fort, oder *verstreut* seine Keime und erzeugt *neue Herde*, welche mit dem primären in *keiner* directen Verbindung stehen. Es ist diese Ansteckungsfähigkeit des Glioms durch einige Fälle *jüngsten* Datums ziemlich erwiesen (*Virchow, Rindfleisch, Szokalski)* und ausserdem unterliegt es kaum einem Zweifel, dass viele von den, *früher* als Markschwamm oder Medullarcarcinom beschriebenen Netzhautgewächsen, bei welchen ein solcher Vorgang *sehr häufig* beobachtet wurde, in der Bedeutung von *Gliom* aufgefasst werden müssen.

Es mag hierbei wohl geschehen, dass die Elemente der neuen Brut sich dem heterogenen Keimboden mehr anpassen und dass die Geschwulst solchermassen nicht mehr genau die Eigenschaften des Glioms bewahrt. Dies ändert jedoch wenig an der Sache, da das fragliche Aftergebilde auch in der *Netzhaut* oft abändert, Uebergänge in Sarcom u. s. w. darstellt. Es bedarf eben nur eines geringen Gestaltwechsels in den Elementen, die Zellen brauchen nur in die Spindelform auszuwachsen, oder sich etwas zu vergrössern und mächtigere oder eine *Mehrzahl* von Kernen zu entwickeln, um die Geschwulst ihres ursprünglichen Charakters zu entkleiden und in Sarcom überzuführen (*Virchow*).

Am meisten und am frühzeitigsten dürfte *der Sehnerve* gefährdet sein. Es spricht hierfür ausser einem *neuen* Falle (*Rindfleisch*) der Umstand, dass neben retinalen Markschwämmen in der *alten* Bedeutung des Wortes ganz gewöhnlich

Kernwucherungen im vordersten Stück des Opticus gefunden wurden, dass diese öfters schon merkliche *Anschwellungen* veranlasst hatten, in einzelnen Fällen sogar *bis zum Gehirne* vorgedrungen waren, den intracraniellen Theil des Sehnerven zu mächtigen Tumoren aufgetrieben hatten und so lethal wurden (*Mackenzie*). Auch kömmt in Betracht, dass der Markschwamm der Netzhaut nach Exstirpationen des Bulbus *in der Regel recidivirt* und dann vom *Opticusstumpfe* auszugehen pflegt. Wenn dies *nicht immer* geschieht, und mitunter auf operativem Wege *wirkliche Heilungen* erzielt wurden (*Lincke, Mackenzie*), so liegt der Grund nicht nothwendig darin, dass das Pseudoplasma noch nicht auf den Nerven übergegangen war, oder gar infectiöser Eigenschaften entbehrt. Ein *unmittelbares* Fortschreiten des Glioms auf verschiedene Gewebe schliesst den bösartigen Charakter nicht unbedingt in sich, macht die Fähigkeit zu *dauernder Rückbildung* noch nicht schwinden. Wirklich liegt ein Fall vor, wo ein höchst wahrscheinlich gliomatoses, jedenfalls sehr *nahe verwandtes* Gewächs den Bulbus nach hinten bereits durchbohrt hatte, die ganze Orbita erfüllte und bei der Operation nur zum *kleinen Theil* entfernt wurde, nichtsdestoweniger aber mit Heilung endete.

Fig. 75.

Fig. 76.

Uebergänge auf die Aderhaut sind nicht minder möglich und zwar sowohl *directe* als in Folge *disseminirter* Knoten (*Virchow, Rindfleisch*). Die anatomische Untersuchung einer Reihe von *älteren*, mit Grund auf Gliom oder Sarcom bezüglichen Fällen rechtfertigt diese Annahme. So kommt es gar nicht selten vor, dass weiche und kleinzellige Geschwülste, welche sehr wahrscheinlich von der *Netzhaut* ausgiengen und allmälig den Bulbus füllten, die *Aderhaut* (Fig. 75) in Gestalt eines wellig gebogenen Bechers in sich fassen und an deren Aussenwand, den Strahlenfortsätzen entlang, bis in die vordere Kammer dringen, nach hinten aber in den Sehnerven übertreten und den Rand der Chorioidea von der Papille abgelöst haben, während sich neue Knoten in den bindegewebigen *Hüllen* des Bulbus entwickeln. In anderen ganz ähnlichen Fällen ist (Fig. 76) die Cornea bereits zerstört und der Schwamm wuchert aus der vorderen Scleralöffnung heraus. Recht oft geschieht es auch, dass der *subchorioidale* Theil der Geschwulstmasse *die Lederhaut* an irgend einer Stelle

durchbricht und sich dann *im Orbitalgewebe* ausbreitet (*Szokalski*). Es scheint, dass in Fällen solcher Art die Cornea länger zu widerstehen vermöge, indem sie einer geringeren Spannung von innen her ausgesetzt ist.

Ausnahmsweise entwickeln sich derartige Geschwülste in *beiden* Augen (*Saunders, Mackenzie, Stevenson, Chelius, Graefe*) und nicht selten werden auch Tochterherde in den *Bauch-* und *Brusteingeweiden*, vornehmlich aber in dem *Gehirne*, gefunden (*Mackenzie*).

Das Netzhautgliom ist vorzugsweise eine Krankheit des *frühen Kindesalters (Mackenzie, Virchow)* und dürfte möglicher Weise auch *angeboren* (*Travers, Lincke*), ja selbst als *ererbtes* Uebel (*Lerche, Sichel*) vorkommen. Oftmals werden *Traumen* als veranlassendes Moment angegeben *(Mackenzie)*.

9. *Das Sarcom* wechselt in seiner *äusseren* Erscheinung ganz ausserordentlich und wurde daher unter den *verschiedensten Titeln*, als *fibroplastisches, medullares, melanotisches Sarcom* oder *Carcinom*, als *Speckgeschwulst, Markschwamm, fibröser Polyp* u. s. w. beschrieben. Sein Gefüge nähert sich dem Typus bald dieser, bald jener Gruppe des Bindegewebes, bildet gleichsam Uebergänge, so dass man *fibrose, mucose, gliose, melanotische, Knorpel-* und *Knochensarcome* zu unterscheiden veranlasst ist. Doch ist ihm die *vorwiegende* Entwickelung der *zelligen* Elemente eigenthümlich. Diese zeigen noch die bekannten Formen der Bindesubstanzgebilde, aber gewissermassen in *hypertrophirtem* Zustande. Sie *verharren* auch in dieser Eigenschaft, ohne in ihrer Entwickelung zu *vollendetem Bindegewebe weiterzuschreiten*. Anderseits sind dieselben mit der Intercellularsubstanz noch zu einer relativ festen und *in sich cohärenten* Structur vereinigt, welche Gefässe in sich aufnimmt und in *continuirlichem* Zusammenhange mit den nachbarlichen Geweben der Bindesubstanz steht, was eine wesentliche Differenz den *Epithelformationen*, namentlich aber *allen Krebsen* und *cystischen Geschwülsten* gegenüber ergibt. Die *Intercellularsubstanz* tritt zudem häufig *sehr stark zurück*, während die *Zellen überhand* nehmen und erstere fast ganz decken. Das Sarcom erhält solchermassen ein *markähnliches* Aussehen, wird *medullar*, oder falls die Zellen mit *Pigment* reichlich geschwängert sind, *melanotisch* (*Virchow*).

Die *zelligen* Elemente sind bald *sternförmig*, bald *spindelig*, bald *rundlich*. Letztere gedeihen nicht selten zu ganz kolossalen Grössen, wo sie dann eine Unzahl von Kernen führen. Je nach dem Vorherrschen dieser oder jener Zellenart werden daher auch *Netz-, Spindel-, Rund-* und *Riesenzellensarcome* unterschieden. Die *ersteren* nähern sich den *einfachen* Gewächsen der Bindegewebsreihe am meisten und wären von ihnen kaum zu unterscheiden, wenn sich nicht sehr häufig *Uebergänge* zu Spindel- und Rundzellensarcomen fänden, die Zellen gewöhnlich stärker entwickelt und an Masse derart überwiegend wären, dass die Intercellularsubstanz nur mit Noth nachzuweisen ist. Zumal *pigmentirte* Sternzellen entwickeln sich nicht selten in solcher Masse und zu so bedeutender Grösse, dass man zuletzt fast nichts, als dicke schwarzbraune Pigmenthaufen sieht. — Die *Spindelzellensarcome* (*fibroplastischen Geschwülste*) sind überaus scharf charakterisirt durch die eigenthümliche Form der Zellen, welche langgestreckt sind, an beiden Enden in fädige, bei *üppiger* Wucherung wohl auch *verzweigte* Fortsätze auslaufen und einen länglichen eiförmigen Kern führen. Sie sind oft *stark pigmentirt* und im Allgemeinen sehr *zerbrechlich*, so dass man oft *freie Kerne* im Gefüge zerstreut sieht. Es lagern diese Zellen bald in *reichlicher* Intercellularsubstanz, bald rücken sie so nahe an einander, dass letztere fast ganz verschwindet. Durch nahes Zusammentreten und parallele Axenrichtung bilden sie häufig blätter-, bündel- oder balkenförmige Züge, welche sich mitunter kreuzen und im Ganzen einen wesentlichen Einfluss auf das makroskopische Verhalten des Gewächses ausüben. — *Die Rundzellensarcome* werden fast durchwegs mit *medullaren* und, falls sie viel Pigment führen, mit *melanotischen*

Krebsen zusammengeworfen. Die Aehnlichkeit ist auch eine überaus grosse, wenn dicht verzweigte Gefässe oder Reste des Mutterbodens einen alveolaren Bau vortäuschen. Doch tragen die Zellen beim Sarcom eben nicht den epithelialen Charakter, sie sind nicht platt, sondern rund, eiförmig oder höchstens linsenförmig; lagern auch nicht *gruppenweise* in Lücken der Intercellularsubstanz, sondern sind allenthalben, wenn auch von minimalen Quantitäten der letzteren umgeben. Ihre *Zerstörbarkeit* ist eine aussergewöhnlich grosse, so dass freie Kerne in den Präparaten sehr reichlich vertreten zu sein pflegen. Diese Kerne sind gewöhnlich verhältnissmässig gross und mit mächtigen Kernkörperchen versehen. Man findet derlei Rundzellen gelegentlich in *jeder* Form des Sarcoms. Häufig sind dieselben *sehr klein*, besonders in *Gliosarcomen*. In anderen Fällen erscheinen sie *grösser*, werden *mehrkernig* und gelangen durch zahlreiche, oft in demselben Präparate *nebeneinander* bestehende Uebergänge zu ganz erstaunlichem Umfange. Fallen solche *Riesenzellen* aus dem Stroma heraus, so kann ebenfalls ein alveolares Aussehen begründet werden, doch lagert eben nur *eine*, nicht mehrere grosse Zellen oder ganze Haufen, in den einzelnen Lücken (*Virchow*).

Die Intercellularsubstanz ist selten *rein bindegewebig*, leimgebend, meistens enthält sie albuminose, caseïnose oder mucinose Bestandtheile. Wo sie in *grösserem* Massenverhältnisse auftritt, wird sie mitbestimmend für den Artunterschied des Sarcomes. Sie ist bisweilen *fibrillär* und stempelt das Sarcom zu einem Fibrosarcom. In anderen Fällen ist sie *körnig*. Es kömmt dies am häufigsten bei den *Gliosarcomen* und bei manchen kleinzelligen *Myxosarcomen* vor. Häufig endlich erscheint sie *homogen* und zwar als eine hyaline *gallertige Schleimmasse*, welche von einer gewissen Menge breiter und dunkler Fasern durchzogen ist (bei manchen *Myxosarcomen*), oder überaus *dicht* und *fest*, fast knorpelähnlich. Die letzteren Eigenschaften hat sie dann entweder von vorneherein, oder gewinnt sie durch eine Art *Sclerose fibrillärer* oder *schleimiger* Massen. Es geht eine solche Verdichtung in der Regel der *Verkalkung* und *Verknöcherung* voraus und bildet den gewöhnlichen Entwickelungsgang der *Osteosarcome* (*Virchow*).

Alle Sarcome enthalten Gefässe. Dieselben wachsen aus dem *Mutterboden* in das Aftergebilde hinein und verzweigen sich darin bald zu *schütteren*, bald zu überaus *dichten* Netzen (*Wedl*). In manchen Fällen sind die Gefässe so reichlich vertreten, dass sie geradezu *an Masse vorherrschen* und vermöge ihrem beträchtlichen Caliber der Geschwulst grosse Aehnlichkeit mit Blutschwämmen verleihen (*Sarcoma telangiektodes*). Selbstverständlich begünstigt die Anwesenheit zahlreicher Gefässe das rasche Wachsthum und den Saftgehalt, folgerecht also auch die Infectionsfähigkeit der Geschwulst. Ist diese bereits blosgelegt, so wird auch das Nässen, so wie das Bluten derselben dadurch gefördert. Es erfolgen *Haemorrhagien* bald nach *aussen*, bald nach *innen*. Im letzteren Falle können sie eine schnelle Vergrösserung des Tumor begründen und vermöge der allmäligen Umwandlung des Extravasates in *Pigmentkörner* auch *melanotische* Färbungen *veranlassen*.

Das Sarcom entwickelt sich meistens in Form von *Knoten*, welche unter Umständen sehr beträchtliche Durchmesser erlangen können und durch Anschiessen neuer Herde leicht ein *lappiges* Aussehen erhalten. Wuchern solche Geschwülste an *Oberflächen*, so treten sie gerne *über* dieselben hervor und werden auf Häuten oft *polypenähnlich* oder *schwammförmig*. Seltener erscheint das Sarcom *diffus* im Inneren eines Organes, nach der Art eines *Infiltrates* oder einer *Hypertrophie*. Sind *drüsige* Organe der Sitz, so können die natürlichen Höhlen und Kanäle derselben auf *mechanischem* Wege erweitert und der Begriff eines *Cystosarcomes* erschöpft werden (*Virchow*).

Es ist ein solcher Zustand wohl zu unterscheiden von jenem, wo ein Sarcom in der *Wand* einer bereits bestehenden Cyste auftritt und allenfalls in sie hineinwächst; oder wo ein Sarcom durch partielle *Erweichung* und *Verflüssigung* seines Gefüges Höhlungen bekömmt; oder sich mit einer derben Hülle überkleidet, gleichsam *incapsulirt* wird.

Es gehen die Sarcome mit entschiedener Vorliebe aus dem *Bindegewebe im engeren Wortsinne* hervor. Sie können jedoch auch jedem *anderen*

zur Bindesubstanzreihe gehörigen Gefüge entsprossen. Dann pflegen sich im Gewächse die besonderen Eigenthümlichkeiten der Matrix theilweise zu wiederhohlen, so dass das Sarcom je nach der speciellen Art seines Keimbodens sich zum fibrosen, mucosen, gliosen, knorpeligen, knochigen, melanotischen Sarcom ausbildet. Immerhin ist ein solches Anlehnen an den Typus des Muttergewebes *keine durchgreifende* Regel. Zudem ist auch die *Combinationsfähigkeit* des Sarcoms eine sehr grosse; nicht selten kann in einer und derselben Geschwulst eine *Mehrzahl von Gewächsarten* nachgewiesen werden, welche dann nicht einmal stets der *Bindesubstanzreihe* angehören. Vielmehr sieht man recht oft die Elemente des Sarcoms *neben* jenen des *Krebses* aus den Zellen der Matrix hervorwuchern (*Virchow*).

Die Sarcome sind *keineswegs gutartige Geschwülste*, welche blos *local* wiederkehren. Ihre *Infectionsfähigkeit* ist vielmehr eine überaus stark ausgesprochene. Fast allgemein findet sich die *continuirliche Infection* der Nachbarschaft, und zwar schreitet die Wucherung vorerst im *homologen* Gefüge weiter, geht dann aber ganz gewöhnlich auf *heterologe*, in organischem Zusammenhange stehende Theile über. Nur die *Knorpel* und in geringerem Grade auch die *fibrosen* Häute widerstehen längere Zeit, bilden gleichsam eine Schranke. Später kömmt es sehr oft auch zur *discontinuirlichen Infection*, es entwickeln sich vorerst neue Herde in der *Nähe*, oder es treten nach Art der *Metastasen* Knoten in den Lungen, der Leber, Niere, dem Gehirne u. s. w. auf. Es pflanzen sich dabei die *Eigenthümlichkeiten des Primärherdes* sehr häufig auf die *Tochterknoten* fort, primäre Melanosarcome, Medullarsarcome, Osteosarcome etc. erzeugen durch Infection gewöhnlich wieder melanotische, medullare, osteoide u. s. w. Producte (*Virchow*).

Der Umstand, dass bei diesen Disseminationen die *Lymphdrüsen* sehr häufig *frei* bleiben, zeichnet die Sarcome einigermassen unter den übrigen malignen Gewächsen aus; lässt ausserdem aber vermuthen, dass die Verführung des Samens nicht sowohl durch die Lymphwege, als *durch das Blut* geschehe.

Es offenbart sich der maligne Charakter der Sarcome indessen nicht immer gleich *von vorneherein*. Die meisten haben eine *unschuldige Periode*, während welcher sie auf den Mutterboden gebannt bleiben und überaus langsam, oft auch mit langen Stillständen, wachsen; ja manche bestehen *in ihrer Anlage* seit Jugend oder sind gar angeboren und werden erst im reifen oder im Greisenalter unter plötzlicher Volumszunahme bösartig. Auch ist nicht *jede Art* des Sarcoms in *gleichem* Masse infectiös. Am *wenigsten* scheinen dies *ganz harte Fibrosarcome* zu sein. Im Uebrigen sind *grosszellige* Sarcome, auch wenn sie *weich* sind, insbesondere die Spindel- und Riesenzellensarcome, *minder verderblich*, als die *kleinzelligen*. Am *schlimmsten* unter allen sind die *melanotischen*, welche eben zumeist nichts als pigmentirte *medullare* Formen darstellen. Von hohem Belang sind weiters der *Sitz* und das Verhältniss des Gewächses zum *Gefäss-* und *Lymphsysteme*. *Orbitale* Sarcome erzeugen erfahrungsmässig *viel rascher* Tochterherde und werden auch viel schneller *disseminirt*, als gleichartige *intraoculare* Tumoren, welche häufig *lange* im Augapfel abgeschlossen bleiben. Ueberall ist das bereits merkbare Uebergehen auf *heterogene* Gewebsarten und noch mehr eine etwa schon erfolgte *Durchbohrung derber*, widerstandsfähiger *Scheidewände*, z. B. der Cornea, Sclera, ein Zeichen der *übelsten* Bedeutung, insoferne unter solchen Umständen fast constant Infectionen, selbst *entlegenerer* Theile, bereits stattgefunden haben.

Uebrigens schreitet das Sarcom nicht allemal ganz *stetig* seinen Ausgängen zu. Gar oft werden, namentlich im *Binnenraume* des Augapfels, *Rückbildungen* beobachtet. Es beschränken sich dieselben nicht selten auf *Theile* der Geschwulst, der Rest derselben wuchert um so üppiger weiter; falls aber auch der Rückgang den *ganzen Tumor* beträfe, ist damit häufig nur ein *zeitweiliger Stillstand* des Processes gegeben, indem über kurz oder lang die Afterbildung sich wieder geltend macht und dann gewöhnlich mit äusserster Bösartigkeit ihre Ziele verfolgt. Es wird die regressive Metamorphose durch *Verfettigung* der *zelligen* Elemente eingeleitet, welche letztere sich nach und nach in Fettkörnchenzellen, Fettkörnchenkugeln und schliesslich in einen emulsiven fettigen Detritus verwandeln.

Es wird diese Verfettigung gelegentlich bei *jeder* Art von Sarcomzellen beobachtet; doch neigen die *zellenreichen* und überhaupt die *schnell* wachsenden Gewächsformen am meisten dazu. Bei *harten* Formen, zumal bei den *Fibrosarcomen*, wird dadurch unter fortschreitender Resorption der zersetzten Stoffe oft ein *Einsinken* der Geschwulst und die Schrumpfung zu einem derben *narbenartigen* zellenarmen Gefüge veranlasst. Bei *weicheren* Sarcomarten hingegen wird die Masse mehr *breiartig* und dickt sich schliesslich zu einer *käsigen* Substanz ein, die viel Fett und oft auch Kalksalzgrumen enthält.

In anderen Fällen führt die Verfettigung zur *Erweichung*, es bilden sich *Hohlräume* im Inneren der Geschwulst, welche bei eintretender Resorption des Verfallenen nicht einsinken, sondern das Verlorne durch Flüssigkeit ersetzen und so am Ende das Aussehen von *Cysten* gewinnen. Oft werden bei einer derartigen Erweichung auch *Gefässe angefressen*, es kömmt zu massigen parenchymatösen *Blutungen*, welche dann ein Uebergehen der Erweichung in *Ulceration* zu veranlassen pflegen.

Im Ganzen neigen Sarcome wenig zur *Verschwärung*. Doch gibt es *keine* Form derselben, welche nicht endlich aufbrechen und ein *Geschwür* liefern könnte. Die *harten* Formen, welche zugleich meistens ein *langsames* Wachsthum haben, bleiben am längsten *geschlossene* Geschwülste und erreichen daher zuweilen sehr bedeutende Grössen. Bei *weichen*, namentlich *zellenreichen* Sarcomen hingegen tritt die Verschwärung gewöhnlich sehr bald ein und schreitet auch sehr rasch weiter, wobei die *Absonderung* eine sehr reichliche, häufig blutige oder gar faulige zu werden pflegt und binnen kurzem *Oligaemie*, *Marasmus*, *Inanition* des Individuums herbeizuführen vermag. Eine eigentliche *Cachexie*, wie bei Krebsen, entwickelt sich bei Sarcomen nicht leicht, es bleibt bei einfacher *Ernährungsstörung*.

Das Sarcom kömmt an den verschiedensten Theilen des ophthalmologischen Gebietes *primär* vor. Es tritt oft *ohne nachweisbare Ursache* auf. In anderen Fällen sind andauernde oder sich häufig wiederholende *Reizzustände* oder *Entzündungen* als Veranlassung aufzufassen. Hin und wieder geht es aus *schrumpfenden Narben* hervor und wird dann *Keloid* genannt.

a. In der Liddecke entwickelt sich das Sarcom nicht ganz selten aus *Fleischwarzen* oder *pigmentirten Mälern*, welche von Geburt aus bestehen oder doch schon in der ersten Kindheit bemerkt wurden. Es sind diese Gewächse meistens sehr kleinzellig und können als Sarcome *in der Anlage* betrachtet werden. Sie bleiben gewöhnlich bis ins *höhere* Alter ziemlich unverändert, werden dann aber mit oder ohne äusseren Anlass, z. B. in Folge einer Verletzung, plötzlich sehr empfindlich und wohl auch in hohem Grade schmerzhaft, schwellen auf und verwandeln sich in lappige Geschwülste. Doch kommen auch Hautsarcome vor, welche tief im *sub-*

cutanen Gefüge wurzeln. Sie stellen *glatte* Geschwülste dar, treiben das Integument vor sich her, ohne dasselbe immer zu durchgreifen, erreichen manchmal sehr bedeutende Grössen und können auch sehr schmerzhaft werden (*Mackenzie*, *Wedl*).

b. In der Bindehaut sind die Verhältnisse ganz ähnlich. Auch hier geben bisweilen *Fleischwarzen*, *polypose* und *schwammige Auswüchse*, *melanotische Tumoren* den Boden ab, aus welchem Sarcome hervorwuchern, ja nicht wenige der unter jenen Namen beschriebenen Gewächse mögen *von vorneherein* die Bedeutung von Sarcomen haben. Nicht minder entwickelt sich das fragliche Gewächs auch *primär* in vorläufig *gesundem* Gewebe, oder *secundär* durch *Infection* von Seite intraocularer oder orbitaler Geschwülste. Es zeigt sich vorerst als ein *einzelnes* oder als eine *Mehrzahl* zerstreuter röthlicher oder stark pigmentirter Knötchen, welche gemeiniglich im *submucosen* Gefüge lagern, bald zusammenfliessen und bisweilen zu ganz ansehnlichen Tumoren heranwachsen. Sitzen sie der *vorderen Bulbusoberfläche* auf, so breiten sie sich gerne der *Fläche* nach aus, greifen gelegentlich auf die *Hornhaut* über (*His*), dringen im Episcleralgewebe nach hinten, und bilden bisweilen förmliche *Schalen*, welche den Bulbus grossentheils umhüllen und aus seiner natürlichen Lage drücken.

c. In der Orbita finden sich Sarcome häufig. Sie sind hier gewöhnlich sehr *kleinzellig* und erweisen sich als *Glio-* und *Myxosarcome*, oder als überaus bösartige *Melanosarcome*, selten als *Cystosarcome* (*M. Singer*). Sie gehen in der Regel vom *Fettgewebe* aus (*Virchow*) und pflanzen sich meistens bald auf die übrigen Theile fort, pflegen darum auch mit den *Fascien* uud zumal mit der *Periorbita* fest zusammenzuhängen. Sitzt das Gewächs weit nach *vorne*, so tritt es gemeiniglich bald zur Lidspalte heraus und bildet mitunter mächtige Tumoren (*Chelius*), ehe es die Bindehaut durchbricht und zu verschwären beginnt. Meistens wuchert es dabei *gleichzeitig* nach *hinten* und bedingt Exophthalmus. Hat das Sarcom seinen Ausgangspunkt *hinter dem Augapfelgleicher*, so wird der Bulbus selbstverständlich um so früher aus der Orbita hervorgedrängt. Eine häufige Folge dessen ist Vereiterung oder Brand der Cornea und weiterhin *Phthise des Auges*. Ein *directes Hineinwachsen* des Aftergebildes in die Höhlung des vorgetriebenen Bulbusstumpfes findet sicherlich nur äusserst selten statt, wurde jedoch in einem Falle als sehr wahrscheinlich nachgewiesen (*Virchow*). Dagegen bohren sich Orbitalsarcome, besonders die *melanotischen*, gar nicht selten durch die knöchernen Scheidewände, indem sie selbe entweder durch Caries, Usur oder Nekrose zerstören, oder indem die Afterwucherung sich auf die Beinhaut und das Knochengewebe unmittelbar fortsetzt. Ist das Pseudoplasma solchermassen in eine *Nachbarhöhle* vorgedrungen, so pflegt es sich in der Orbita nur mehr *langsam* zu vergrössern. So kömmt es, dass man mitunter nur eine ganz mässige und scharf umgrenzte Geschwulst vor sich zu haben glaubt, während diese in den unzugänglichen Nachbarhöhlen schon zu einem mächtigen Tumor angewachsen ist. In einzelnen Fällen hat der Process wohl auch den *umgekehrten* Weg genommen, ist aus der Highmorshöhle (*Pagenstecher*), Nasenhöhle (*Graefe*), Stirnhöhle etc. in die Orbita vorgedrungen. Jedenfalls indessen viel häufiger, als solche *directe* Uebergänge, sind *Bildungen von Tochterherden* im Knochen und in den Weichtheilen der angrenzenden Räume. Besonders gefährdet erscheinen in dieser Hinsicht der Inhalt der *Schädelhöhle* und zwar in erster Linie die *weichen Hirnhäute* (*Virchow*). Diese Disseminationen und wirklichen Metastasen, zu welchen Orbitalsarcome, zumal die melanotischen, überaus stark hinneigen und welche öfters schon sehr *frühzeitig* erfolgen, sind nicht nur *operativen* Eingriffen im hohen Grade missgünstig; sie führen durch

Functionsbehinderung *lebenswichtiger* Organe auch oft zum *Tode*, ehe der Primärherd zu einer übermässigen Entwickelung gediehen ist.

d. In der Thränendrüse kommen wahrscheinlich Sarcome häufiger vor, als sie daselbst nachgewiesen (*Stengel*) wurden. Manche für einfache Verhärtung oder Hypertrophie (S. 502) gehaltene Erkrankung und manche Cystenbildung (S. 548 *Knapp*) mag in dieses Capitel gehören. In mehreren Fällen hat man die durch ihre eigenthümliche *grünliche* Färbung ausgezeichnete Varietät, das *Chloroma*, in der Thränendrüse beobachtet (*Paget, Burns, Balfour, Durand-Fardel*).

e. In der Hornhaut sind *primäre* Sarcombildungen grosse Seltenheiten. Doch sind sowohl *melanotische* als *fleischähnliche* Gewächse gesehen worden, welche gleich *ursprünglich* in der Cornea wurzelten (*Cooper, Nelaton, Steffan*), dieselbe grossentheils oder ganz zerstörten und zu ziemlichen Grössen gelangt waren, ohne die Descemeti zu durchbohren und ohne auf den Limbus conjunctivalis und die Lederhaut überzugehen. Viel häufiger sind *secundäre* Cornealsarcome. Dieselben stammen von *Bindehautsarcomen*, welche sich allmälig über die Hornhaut ausgedehnt haben, oder von fleischähnlichen und melanotischen Warzen (*Virchow*), welche an der Hornhautgrenze sassen und sich allmälig zu wahren Sarcomen ausgebildet haben. Die *melanotische* Form gleicht in ihrem Fortschreiten einem Pannus crassus, welcher von dem Primärherde aus unter dem Epithele weiter und weiter wuchert und höckerige Geschwülste aus seiner Oberfläche treibt. Die *medullare* Art hingegen stellt sich in ihren Anfängen als eine wolkig umgrenzte weissgraue Infiltration dar, welche sich allmälig ausbreitet, Gefässe bildet und wildem Fleische ähnliche Knötchen erzeugt, die rasch anwachsen, zusammenfliessen, sich mit dem Mutterknoten vereinigen und dessen Umfang vermehren.

f. Auch *in der Iris* entwickeln sich Sarcome nur sehr ausnahmsweise *primär;* in der Regel sind sie von der *Aderhaut* überkommene. Das Gewächs zeigt sich gewöhnlich unter der Form von *Knoten*, welche *breit* aufsitzen und unter allmäliger Vergrösserung meistens bald den Kammerraum ausfüllen. Oftmals greift der Process schon frühzeitig auf den *Strahlenkranz* über und zerstört denselben gleich der Iris grössten Theiles oder ganz bis zur Ora serrata hin (*Dixon*). Das Pseudoplasma durchbricht hierauf gemeiniglich die Cornea oder den vorderen Lederhautgürtel und wuchert rasch zu einem ganz ansehnlichen Tumor (Fig. 77) heran, welcher mit eingeschnürtem Halse dem Augapfel aufsitzt. In einzelnen Fällen wurde nach einem solchen Vorgange die *Rückbildung der Geschwulst* mit Atrophie und Schrumpfung des Augapfels beobachtet (*Saunders, Lawrence, Maitre-Jean, Graefe*), wobei jedoch die Möglichkeit nicht ausgeschlossen ist, dass es sich um *Granulome* gehandelt hat.

Fig. 77.

g. Am allerhäufigsten stösst man im Bereiche *der Aderhaut* auf Sarcome. Die Afterwucherung geht hier oft unter auffälligen Reizerscheinungen einher, daher man sie in der Bedeutung einer Entzündung aufgefasst und den Process als *Chorioiditis hyperplastica* und *sarcomatosa* beschrieben hat. Das Aderhautsarcom ist in Uebereinstimmung mit seinem Keimboden oftmals *stark pigmentirt*; eben so oft aber auch *ungefärbt* oder blos dunkel gesprenkelt, gestreift, gestrichelt, marmorirt. Vielleicht hat auf die Grösse des Farbstoffgehaltes die wandelbare Pigmentirung des *Muttergewebes* einen Einfluss. Gewöhnlich überwiegen die *Spindelzellen*,

zumal an der Oberfläche der Geschwulst, wo sie oft eine ziemlich derbe Hülle darstellen. Doch finden sich auch *Stern-* und *Rundzellen* gar nicht selten in grosser Menge und in vielen Fällen sind Theile des Gewächses geradezu *medullar*. Die *Intercellularsubstanz* ist bald sehr dicht, deutlich faserig, besonders in der Hülle, bald sehr weich, beinahe zerfliessend, oder tritt fast ganz zurück. Häufig findet sich das Sarcom in *Combination mit Krebs* (*Landsberg*, *Graefe*).

Das Gewächs stellt *anfänglich* einen linsenförmigen Fladen dar welcher, zwischen Chorioidea und Lederhaut gelagert, buckelförmig in den hinteren Augenraum hineinragt (Fig. 78 *a*). Unter fortgesetztem Wachsthum der Neoplasie erhebt sich dieser Buckel immer mehr, er bildet eine rundliche Geschwulst *b*, deren Zenith sich allmälig der optischen Axe nähert oder dieselbe gar überschreitet, während der Fuss sich immer weiter ausbreitet, so dass endlich die Hälfte und mehr des hinteren Augenraumes ausgefüllt erscheint.

Fig. 78.

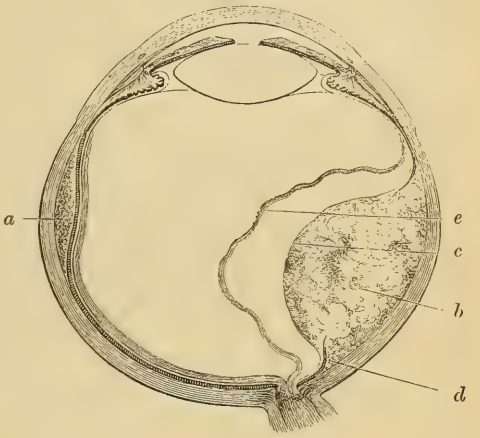

Gewöhnlich *erhält sich die elastische Membran c* der Chorioidea trotz bedeutender Massenzunahme des Tumors und überkleidet denselben seiner ganzen Ausdehnung nach als ein *straff gespanntes* Häutchen, welches sich ununterbrochen auf die die Geschwulst umgebenden und von deren Fuss meistens etwas emporgehobenen Partien der Aderhaut *d* fortsetzt. Die *Oberfläche der Geschwulst* ist in solchen Fällen in der Regel eine ganz *glatte*. Darüber lagert *die Netzhaut*. Diese ist oft kaum verändert, oft aber auch wegen der Mitleidenschaft an dem entzündlichen Processe, im Bereiche des Tumors oder ihrer Totalität nach, *stark getrübt*. Sie *schmiegt* sich nicht selten der Oberfläche der Geschwulst *innig an*. Häufig jedoch wird sie durch eine mehr weniger reichliche Menge von *Flüssigkeit* in Form eines Sackes *e* von dem Tumor *abgehoben*, erscheint faltig und flottirt stark, die Geschwulst wird gleichsam *maskirt durch eine Netzhautabhebung*.

Es kommen Fälle vor, wo der Tumor bereits den grössten Theil des hinteren Bulbusraumes ausgefüllt und die eine Hälfte der Netzhaut vor sich her in die Concavität der anderen getrieben hat, so dass die Retina schlafhaubenförmig *eingestülpt* erscheint und ihre beiden Blätter nur durch eine dünne Schichte trüben Glaskörpers von einander getrennt sind. Auch sieht man die Netzhaut öfters zu einem lang gestielten Trichter zusammengezogen und fast *ringsum* von der sarcomatosen Masse umgeben.

In zwei Fällen waren derlei Gewächse *gestielt*. Der derbe gefässhältige Stiel wurzelte in der Aderhaut und der Körper der Geschwulst war mit der trichterartig zusammengefalteten Netzhaut verwachsen (*Knapp*, *Klebs*).

Das Aderhautsarcom entwickelt sich bisweilen, zumal wenn *Traumen* seine Veranlassung waren, ziemlich *schnell* und gedeihet binnen Monatsfrist zu ganz beträchtlichem Umfange. *In der Regel* aber ist sein Wachsthum

ein überaus *langsames* und von *Stillständen* vielfach *unterbrochenes*. Manche Chorioidalsarcome bestehen *Jahre lang* ohne auffällige Veränderung. Ihr *Beginn* bleibt öfters sogar ganz *unbemerkt*, erst die Erblindung des Auges macht den Kranken auf sein Leiden aufmerksam.

Nicht ganz selten werden dann *Verletzungen* als Ursache beschuldigt, welche *vor langer Zeit* den Bulbus functionsuntüchtig gemacht haben. Es kann auch wohl sein, dass schrumpfende *Narben*, welche gerne einen gewissen Erregungszustand unterhalten, manchmal den *Ausgangspunkt* der Afterwucherung abgeben.

Häufig stellen sich *zeitweilig* heftige *Reizzustände* oder förmliche *Entzündungen* ein. *Letztere* präsentiren sich meistens unter der Form von *Iridochorioiditis* und begründen öfters *Verwachsungen des Pupillarrandes*, weiterhin aber *partielle* oder *totale Sclerochorioidalstaphylome*. Mitunter werden jedoch auch *Hornhautentzündungen* beobachtet, welche zur *Verschwärung* und selbst zu *Durchbrüchen* führen.

Es ist bei Cornealperforationen das *Hervortreten* des Sarcoms keineswegs die *nothwendige* Folge; vielmehr *vernarben* die Substanzlücken gar nicht selten wieder, vorausgesetzt, dass das Aftergebilde *nicht blosgelegt* wurde, sondern durch die vorgelagerte Iris, Netzhaut, oder durch Glashäute vor der Berührung mit der atmosphärischen Luft geschützt blieb.

Es nimmt unter solchen Vorgängen das *Wachsthum* der Geschwulst gewöhnlich einen *Aufschwung* und nach einigen Beobachtungen scheint es sogar, als ob in Folge überaus üppiger Wucherung das *Gewächs sammt dem Bulbus in Eiterung gerathen, phthisisch zu Grunde gehen könne*. Leider ist die sarcomatose Natur der bezüglichen Fälle nicht erwiesen und es kann der Einwand geltend gemacht werden, dass es sich nicht sowohl um ein Sarcom, als vielmehr um ein *Granulom* u. dgl. gehandelt habe.

Bisweilen jedoch geschieht gerade das *Gegentheil*, es datirt von daher ein auffälliger *Rückgang* des Afterprocesses, das Sarcom verfettigt und schrumpft vermöge der *Aufsaugung* der zerfallenen und löslich gewordenen Bestandtheile, während gleichzeitig der *Augapfel* weich, welk wird und unter Faltung der Lederhaut zu einem unförmlichen Stumpfe sich zusammenrunzelt.

Es kann *das Auge mit dem Gewächse* indessen auch ganz *unabhängig* von derlei entzündlichen Zufällen in *jedem* Stadium *atrophiren*. Weitaus am häufigsten geschieht dies, nachdem das Sarcom die Bulbushöhle fast vollständig *ausgefüllt* hat und die leicht resorbirbaren dioptrischen Medien bereits zu *fehlen* beginnen, so dass sich bei der ferneren Vergrösserung des Tumors der Widerstand der Bulbuskapsel fühlbar macht.

Fig. 79.

Untersucht man solche Augen, so findet man öfters keine Spur mehr von der *Netzhaut*; dieselbe ist fast ganz in der Geschwulst *untergegangen* oder auf einige bindegewebige Fäden reducirt welche, gemeinsam aus der Eintrittsstelle des atrophischen Sehnerven hervorgehend, pinselförmig auseinander fahren und in das Aderhautneugebilde dringen (Fig 79 *a*). In anderen Fällen *besteht wohl auch die Netzhaut fort*. Man findet sie (Fig. 80 *a*) trichterförmig zusammengefaltet und allenthalben dicht umschlossen von der Geschwulst *b*, selbst aber den bindegewebig ent-

arteten Glaskörperrest einhüllend, dessen vorderem, flächenartig ausgebreiteten Theile die verkalkte Linse aufliegt. Es bildet dann dieser Rest des Glaskörpers bisweilen die hintere Hälfte einer sehnigen Kapsel *c*, welche durch Verdichtung der Neoplasie entstanden ist und die Linse schalenartig umhüllt.

Die Geschwulst selbst erscheint in diesem Stadium *zusammengesetzt* aus einem mehr weniger dichten bindegewebigen gefässhältigen Balkenwerke und aus krümlicher organischer formloser Substanz, welche Kerne und Zellen, dunkles Pigment, freies Fett, Cholestearinkrystalle und Kalksalze in wandelbarer Menge führt. Bald wiegt dieser bald jener Bestandtheil vor. Einmal tritt das *Bindegewebe* sehr zurück; das andere Mal verschwindet die *krümliche Masse* fast ganz und der Bulbusraum erscheint von einem dichten sehnigen, selbst knorpelähnlichen Gefüge erfüllt. Bisweilen finden sich in dem letzteren *kalkige Concremente* oder *wahre knochige* Gebilde (Fig. 79 *b*).

Fig. 80.

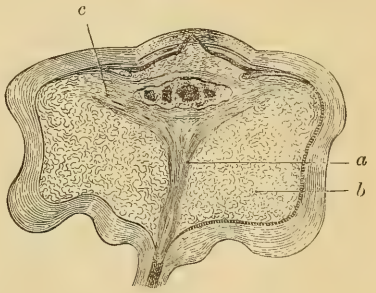

Partielle Verfettungen der zelligen Elemente (*Schiess-Gemuseus*) sind jedoch nicht immer an die *Rückbildung* der Geschwulst als *Ganzen* und an *Augapfelschwund* geknüpft. Gar oft geht die Wucherung in den *angrenzenden* Theilen des Tumors um so rascher vor sich. Eben so wenig bezeichnet die regressive Metamorphose stets einen *wirklichen* und *dauernden Abschluss des Processes*. Vielmehr wird häufig das geschrumpfte und verödete Gewächs nach Monaten und Jahren wieder lebendig, es entkeimen demselben oder seiner Nachbarschaft *neue* Herde, welche dann mit Schnelligkeit an Umfang zunehmen und in vielen Fällen einen sehr *bösartigen* Charakter entfalten.

Ueberhaupt bilden *Rückgänge* des Processes keineswegs *die Regel*. Meistens schreitet die Afterwucherung *stetig* oder mit zeitweiligen *Unterbrechungen* vorwärts und greift über kurz oder lang auch die mit der Aderhaut organisch zusammenhängenden Theile an. Nach *vornehin* wird der *Strahlenkranz* und die *Iris* in den Process einbezogen, zum grossen Theil oder ganz zerstört und der *Kammerraum* von der Aftermasse erfüllt. Nach *hinten* tritt das Gewächs auf den *Sehnerven* über, pflanzt sich im Bereiche der Papille auf die *Netzhaut* fort, breitet sich darin aus und verdrängt den letzten Rest des Glaskörpers. Der anatomische Befund wird dann dem ganz ähnlich, wie er bei Gelegenheit des retinalen *Glioms* beschrieben wurde (S. 556 Fig. 75). Es kömmt unter solchen Umständen auch gerne zur *Vereiterung* oder zum *Brand der Hornhaut*, die Geschwulst quillt *aus der Oeffnung hervor* (Fig. 76), vergrössert sich ausnehmend rasch zu einem mächtigen Tumor und fängt an zu *verjauchen*.

In manchen Fällen ist der Vorgang ein anderer. Die Afterwucherung geht auf den *Sehnerven* über, entwickelt sich daselbst zu beträchtlichem Umfange, bohrt sich durch die Scheiden durch und gelangt so in die *Orbita*. Am häufigsten jedoch und oft schon *sehr frühzeitig bricht* das Aderhautsarcom *durch die Lederhaut hindurch*, und breitet sich dann unter beschleunigtem Wachsthume *in der Orbita* aus, so dass häufig binnen kurzem der Augapfel aus der Lidspalte hervorgetrieben und unbeweglich wird.

Die Perforation kann gelegentlich an *jedem* beliebigen Punkte stattfinden. Doch sind Stellen, an welchen *viele Gefässe* hindurchtreten, der *vordere Gürtel*, die *Gleicherzone* (Fig. 81) und der *hintere Umfang* der Sclerotica bevorzugt. Der Durchbruch wird nicht sowohl auf *mechanischem* Wege, als vielmehr durch ein *Uebergreifen* des Processes auf das Lederhautgefüge vermittelt. Man sieht daselbst deutlich die zelligen Elemente sich vergrössern, und die Kerne sich vermehren (*Virchow*), endlich aber das Fasergewebe ganz in der Afterwucherung untergehen. Nicht selten bilden sich durch *ungleichmässige* Anhäufung von Produkten *taschenähnliche Räume* in der Dicke der Lederhaut, *ehe* die Perforation erfolgt. Ist dieses geschehen, so werden die Ränder der Oeffnung von Seite des nach aussen drängenden Tumors oft trichterförmig hervorgestaut. Der letztere pflegt sich dann im *Inneren* des Bulbus nicht wesentlich mehr zu vergrössern, sein Wachsthum geht vorzugsweise *nach aussen*, daher sich in solchen Fällen die *Cornea* lange erhält.

Fig. 81.

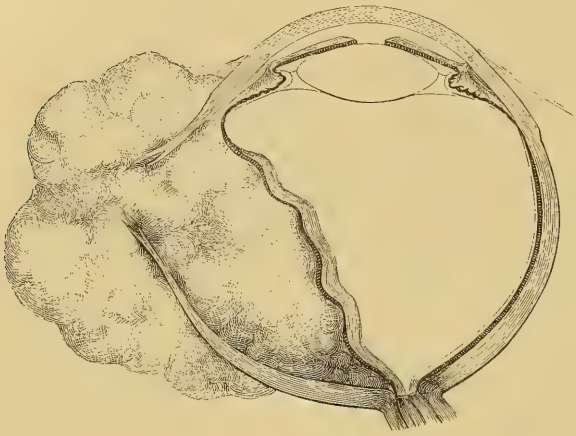

Sehr oft entwickeln sich noch *vor* dem Durchbruche, und um somehr *nach* demselben, *Tochterherde* in dem lockeren *Episcleralgefüge* oder in dem Fettpolster der *Orbita*. Dieselben wuchern *selbständig* fort und verhalten sich überhaupt ganz so, wie *primäre* Gewächse. Weiterhin fliessen sie bisweilen mit einem inzwischen perforirten intraocularen Tumor zusammen und es ist dann nicht immer leicht zu entscheiden, wo der *erste* Knoten aufgetreten sei. Auch sind *Metastasen* in das Gehirn, die Lunge, Leber u. s. w. bei *vorgeschrittenem* Processe etwas sehr Gewöhnliches.

10. Die *Granulationsgeschwülste* oder *Granulome* schliessen sich an die bindegewebsartigen Gewächse unmittelbar an, stellen aber in ihrem Blüthestadium *keine reife Bindesubstanz* dar, sondern sind überwiegend aus *vergänglichen* Elementen zusammengesetzt und pflegen mit deren Zerfall unterzugehen. Ihr vorzugsweiser *Keimboden* ist Bindegewebe oder bindegewebsartiges Gefüge.

Ihr *hauptsächlicher Bestandtheil* sind kleine runde, mit verhältnissmässig grossem Kerne versehene Zellen, welche viel Aehnlichkeit mit Lymph- oder Exudatkörpern haben, sich aber nicht immer vollständig ausbilden, indem oft schon die *Mutterzellen* während ihrer Vergrösserung und Kerntheilung verfettigen. An den *Grenzen* und *Rändern* der Geschwulst stösst man gemeiniglich auf Elemente *wahren* Bindegewebes, auf anastomosirende sternförmige und spindelige Zellen. Die *Intercellularsubstanz* ist bald mehr *faserig*, wo dann die ganze Structur dem Bindegewebe entspricht; bald ist sie *weich*, schleimähnlich, oder ganz *zerfliessend* und eiterartig (*Virchow*).

Es gehören hierher der *Lupus* (S. 436) und die *Gummigeschwülste*, welche sich sehr gewöhnlich an der *Iris* (S. 229), selten an den *Lidern* (S. 436) und an

den *Knochenwänden* der Orbita (*Chelius*), öfter aber an der *Schädelbasis* (*Graefe*) finden.

Wahrscheinlich sind auch gewisse, dem *submucosen* Gefüge entsprossende Gewächse, welche früher zur Aufstellung einer *Exophthalmia fungosa* Veranlassung gegeben haben mögen, in der Bedeutung von *Granulomen* aufzufassen. Man sieht sie bisweilen sehr zahlreich im Bereiche der Tarsalbindehaut und insbesondere der halbmondförmigen Falte. Sie sind meistens rundlich, pfefferkorn- bis bohnengross, wurzeln diffus im lockeren Stroma und stauen die überlagernde Bindehaut vor sich her. Durch Zusammenhäufung gedeihen sie mitunter zu ganz beträchtlichem Umfange, so dass die Schliessung der Lidspalte erschwert oder behindert und selbst die Stellung der Augendeckel alterirt wird. Am *Uebergangstheile* der Bindehaut zeigen sich nebenbei meistens Querwülste, welche sich auf breiter Basis erheben und mehrere Linien im Durchmesser erreichen können, so dass sie den betreffenden Augendeckel nach aussen hervorbauchen oder, indem sie zwischen dem Bulbus und Lidrand sich nach aussen drängen, die Veranlassung eines *Ectropium* werden. Es finden sich diese Geschwülste gewöhnlich in Begleitung eines Trachoms. Die sie überkleidende Bindehaut ist dann von Granulationen bedeckt oder bereits sehnig entartet. Die Tumores sind ziemlich hart, elastisch und lassen sich durch anhaltenden Druck nur wenig verkleinern. Sie bestehen oft Jahre lang unverändert fort. Ihr Gefüge besteht aus einem mehr weniger dichten Balkenwerk von sehnigen Strängen und Häuten, dessen Zwischenräume durch sulzähnliches Bindegewebe erfüllt werden.

Ausserdem kommen hier in Betracht die *Granulationen*, welche sich bisweilen an *randständigen* oder mit einem *Irisvorfall* combinirten Hornhautgeschwüren entwickeln und ausnahmsweise *langgestielte* pfefferkorn- bis erbsengrosse Tumoren darstellen. Weiters sind hierher zu rechnen *schwammige* Auswüchse, welche sich manchmal um *fremde*, in der Uebergangsfalte lagernde, oder in der Conjunctiva bulbi steckende *Körper* erheben, dieselben mitunter förmlich einhüllen und der Wahrnehmung entziehen. Auch sind die *kohlblumenähnlichen* Excrescenzen zu erwähnen, welche aus *eiternden Bindehautwunden* hervorsprossen und am öftesten nach der *Strabotomie* beobachtet werden, zumal wenn dabei ein Theil der Muskelsehne am Bulbus haften geblieben ist. Auch das *Hagelkorn* ist, so lange es viel unentwickeltes Bindegewebe in seiner Höhle führt, als Granulom zu betrachten.

In Hinblick auf den nicht seltenen Uebergang von Hornhautgranulationen in *epitheliale Narben* (S. 111) mögen endlich gewisse *Irisgeschwülste* hier einen Platz finden, welche zum grössten Theile aus *epidermoidalen* Zellen bestanden und durch Verdichtung der äusseren Hülle Aehnlichkeit mit *Balggeschwülsten* gewonnen hatten. Sie enthielten ein oder mehrere *Wimpernhaare*, welche in Folge eines *Trauma* in die Kammer gelangt waren und sind kaum anders als in der Bedeutung einer Art von *Incapsulation* aufzufassen (*Pamard*, *Graefe*, *Langenbeck*, *Stöber*).

11. *Die Carcinome* oder *Krebse* sind durch den *alveolaren Bau* ihres *Stroma* und durch den *epithelialen* Charakter ihrer *zelligen* Elemente ausgezeichnet. Es lagern die letzteren in besonderen *Maschenräumen* des Gefüges haufenweise, dicht an einander gedrängt, *ohne alle Intercellularsubstanz*; sie verhalten sich nicht wie *Parenchymzellen*, sondern lassen sich von der alveolaren Grundlage *trennen*, auf Durchschnitten in Form eines *Saftes* aus den Lücken des Gerüstes auspressen. Sie führen öfters viel *Pigment* und stempeln den Krebs dadurch zu einem *melanotischen* (*Virchow*).

Sie erscheinen nicht selten *spindelförmig* mit polaren fädigen Fortsätzen und machen so die Geschwulst den Spindelzellensarcomen sehr ähnlich. Doch tritt, zumal an Querschnitten, die Abflachung und die derbe hornartige Beschaffenheit der Zellenmembran so wie die Zusammenhäufung in Stromalücken gewöhnlich deutlich hervor. In anderen Fällen sind sie *sehr klein*, *plattrundlich* und geben dem Krebse ein *medullares* Aussehen. Auch kommen *Riesenzellen* mit 6—12 und mehr Kernen vor; doch erreichen dieselben niemals so bedeutende Grössen, wie beim Sarcom, lagern nicht einzeln, sondern immer in *Gruppen* beisammen und sind nebenbei mit *grossen* Zellen gemischt, welche blos *Einen*, dafür aber ganz unverhältnissmässig grossen Kern führen (*Virchow*).

Der *äusseren Gestalt* nach kommen die Carcinome bald mit dieser, bald mit jener der im Vorhergehenden geschilderten Gewächsarten so nahe überein, dass nur eine sorgsame Untersuchung des *feineren* Baues den krebsigen Charakter zu ermitteln im Stande ist. Es unterliegt darum auch gar keinem Zweifel, dass gar manche der oben citirten Fälle *auf Krebs* zu beziehen seien, und dieses zwar um so mehr, als sich eben die *verschiedensten* Aftergebilde gleich von *vorneherein*, oder in ihrem *weiteren Verlaufe* mit Carcinom *combiniren* und mehr und mehr den Charakter desselben annehmen können.

Im Allgemeinen kann man sagen, dass *die Bösartigkeit bei keinem anderen Pseudoplasma sich in dem Grade ausspreche, als bei Carcinomen.* In der Regel ist schon sehr zeitlich die Infection vom Mutterherde aus weit *vorgeschritten*, ohne dass sie sich jedoch immer gleich durch auffällige, dem *freien* Auge wahrnehmbare Veränderungen des Gefüges offenbart. Auch greift der Krebs viel leichter auf *heterologe* Gewebsarten über und selbst derbe *sehnige* oder *knöcherne* Scheidewände sind nur *schwache* Schranken, welche bald überwunden werden, so dass der Tumor aus dem Inneren des Auges heraus in die Orbita und aus dieser in die Nachbarhöhlen bricht. Zudem ist die *discontinuirliche Infection*, die Bildung von *Tochterherden* an entlegeneren Stellen und das Auftreten förmlicher *Metastasen* bei Krebsen meistens viel rascher und in ausgiebigerem Masse zu erwarten, als bei den anderen mehr histioiden Geschwulstarten. Die *Vermittler* der Fortpflanzung sind, zum Unterschiede von den Sarcomen, vorzugsweise die *Lymphgefässe*; daher denn auch gewöhnlich schon sehr früh *Anschwellungen der Lymphdrüsen* hervortreten. Uebrigens deutet die baldige Ausbildung einer *Cachexie* bei Krebsen darauf hin, dass die Ueberfuhr abgelöster morphologischer Bestandtheile ins Blut eine *sehr reichliche* sein möge. Endlich ist der Umstand, dass Carcinome meistens vom Anbeginne an mit *lebhafteren Schmerzen* verknüpft zu sein pflegen, ein nicht zu verachtender praktischer Behelf, wenn es sich um Beurtheilung einer Geschwulst am Lebenden handelt.

Das Carcinom kann gelegentlich in jedem einzelnen *Theile* und in jeder *Gewebsart* des ophthalmologischen Gebietes *primär* auftreten. Doch scheinen die *Binnenorgane* im Ganzen weniger zu Krebsbildungen zu neigen. Kommen doch hier selbst *secundäre* Herde nur sehr ausnahmsweise vor. Man hat den Krebs in der *äusseren Haut*, in der *Bindehaut* (*Althof*), in der *Cornea* (*Steffan*), in der *Orbita* (*Graefe*), in der *Thränendrüse* (*Knapp*) u. s. w. gesehen.

Eine besondere Erwähnung verdient das unter dem Namen *Epithelialkrebs* seit Langem bekannte *Hautcarcinom.* Es entwickelt sich dasselbe nur selten bei *jugendlichen* Individuen, ziemlich häufig aber im späteren *Mannes- und Greisenalter* und ist im letzteren Falle meistens viel bösartiger, indem selbst unter günstigen Umständen vorgenommene Operationen in der Regel nur einen sehr unvollständigen Erfolg haben, der Krebs fast immer recidivirt. Es sitzt das Epithelialcarcinom stets in den *oberflächlichen* Theilen des Körpers und geht *niemals* auf *Eingeweide* über. Es kommt nur sehr selten *primär* an den Lidern, an der *Bindehaut* oder an der *Hornhaut* vor; desto öfter setzt es sich von der Wangen-, Stirn- und Nasenhaut auf die *Augendeckel* und von diesen auf die *orbitalen Gebilde* fort. Es ist

fast immer die *flache*, selten die *drusige* Art, welche man in dieser Gegend beobachtet.

a. Der flache Epithelialkrebs erscheint in der äusseren Haut unter der Gestalt kleiner rundlicher harter lichter Knötchen, welche sich verschiedenartig gruppiren, sich späterhin mit zahlreichen venösen Gefässen überspinnen und dadurch ein marmorirtes oder gestreiftes Aussehen bekommen. Sie belegen sich dann mit gelben Borken, unter welchen man zunächst blos eine excoriirte, weiterhin aber eine geschwürige Fläche findet, die eine dünneitrige Flüssigkeit absondert, harte Ränder zeigt, zeitweilig sich wohl schliesst, bald aber wieder aufbricht und in diesem Zustande Monate und Jahre verharren kann, ohne sich wesentlich nach Umfang und Tiefe zu vergrössern. Dabei ist die Affection fast *schmerzlos*, oder es treten blos *zeitweilig Stiche* auf. Erst nach längerem, öfters *mehrjährigem*, Bestande greift der Krebs sowohl *tiefer* als *weiter* um sich und zerstört durch Schmelzung der sich fort und fort neu bildenden Knoten nicht nur die *äussere Haut*, sondern auch *alle unterliegenden* Gebilde des einen und des anderen Lides. Er setzt sich dann auf das fettreiche *orbitale Bindegewebe* fort, *fixirt den Augapfel* und bringt ihn unter fortwährenden Entzündungen seiner Bestandtheile zur *Schrumpfung*. Ausnahmsweise kann er indessen auch *auf die Cornea selbst übertreten* und durch Zerstörung derselben die *Phthisis bulbi* einleiten. Indem der Krebs an der *Oberfläche* allmälig *abstirbt*, dafür aber *tiefer* eindringt, wird die Augenhöhle immer weiter geöffnet und der schrumpfende Bulbus mehr und mehr *entblösst*. Früher oder später schreitet er auch auf die *knöchernen* Wandungen der Augenhöhle fort, *zerstört* sie in wachsendem Umfange, stellt solchermassen Verbindungen der Orbita mit den umliegenden Höhlen her und kann am Ende wohl auch eine oder die andere *Hälfte des Gesichtsskelets* mehr weniger vollständig vernichten. Sobald der Krebs einmal *tiefer* greift und wohl gar schon den Bulbus fixirt hat, stellen sich immer *sehr heftige Schmerzen* ein, welche sich aus dem starken Drucke und aus der Spannung erklären, denen die *Nerven* von Seite des Krebses ausgesetzt sind. Die Schmerzen wüthen besonders *des Nachts*, verbreiten sich über den ganzen Kopf und rauben vermöge ihrer Heftigkeit dem Kranken seinen Schlaf. Es pflegen dann auch die *Lymphdrüsen* in der Umgebung der Parotis stark anzuschwellen. Zuletzt magert der Kranke unter den fortwährenden Leiden immer mehr ab, die Gesichtsfarbe wird eine üble, es tritt *Zehrfieber* ein und der Kranke *stirbt* (*Schuh*).

b. Der drusige Epithelialkrebs entwickelt sich sowohl an der *äusseren Decke*, als auch im *Unterhautbindegewebe*, im *Muskelgefüge*, in der *Bindehaut* der Lider und des Augapfels *primär*. Er tritt bald als *umschriebene* Geschwulst, bald in der Form von *Infiltration* auf. Es bilden sich dann in oder unter der Haut ein oder mehrere runde harte und bei stärkerem Drucke schmerzhafte Knötchen, welche bis zu Erbsen- oder Wallnussgrösse anschwellen können, ehe sie aufbrechen, was meistens erst im Laufe einiger Wochen geschieht. Die entblösste Geschwulstoberfläche erscheint dann dunkel- und bisweilen braunroth und ziemlich eben, sie sondert schmutzigweisses dünneitriges Secret ab, das bald übel riecht und zu Krusten vertrocknet. Bisweilen bilden sich streifenweise *Ueberhäutungen* oder wirkliche *grubige Narben*. Die Ränder des Geschwüres sind stark auf-

geworfen, mehr weniger nach aussen gekehrt, rundliche Wülste darstellend oder eingekerbt. In Betreff des weiteren Verlaufes und der Ausgänge verhält sich der drusige Epithelkrebs ähnlich wie der flache. Doch werden bei der *drusigen* Art die *Lymphdrüsen* der Nachbarschaft *sehr zeitlich* in Mitleidenschaft gezogen, was die Aussicht auf Heilung durch die Operation sehr vermindert (*Schuh*).

12. *Angiome.* Es sind dies Geschwülste, welche durch die Ausdehnung *normaler*, oder durch die *Neubildung* und *Erweiterung pathologischer* Gefässe dargestellt werden. Das Hervorgehen aus *Gefässen* unterscheidet sie wesentlich von den *telangiektoden Formen* der vorhin geschilderten Gewächsarten, welche eben nur *nebenbei* und häufig blos *streckenweise* durch übermässige Vascularisation die Eigenschaften eines *Blutschwammes*, eines *Fungus haematodes* annehmen, ohne jedoch ihren ursprünglichen Charakter als Myxom, Sarcom, Carcinom u. s. w. aufzugeben. Sie sind ihrem histologischen Verhalten und der äusseren Erscheinung nach überaus mannigfaltig, daher sie in mehrere *Categorien* getrennt werden.

a. Cavernose Tumoren. Es gehören dieselben eigentlich *nicht* zu den Gefässgeschwülsten, da sie nicht sowohl *Gefässen*, als vielmehr einer *bindegewebigen* oder *bindegewebsartigen Grundlage* entspriessen und Fachwerke mit rundlichen oder hautartigen Balken darstellen, deren Lücken von Venen aus mit *Blut* gefüllt werden und so dem Gewächse einige Aehnlichkeit mit Schwellkörpern verleihen. Die Balken bestehen aus einer hyalinen feinfibrillirten oder lockig faserigen Intercellularsubstanz mit zahlreichen gestreckten Kernzellen und bilden bald ein zartes filzartiges, bald ein grobes Gerüste. Sie wachsen oft in hohle runde *Kolben*, bisweilen auch in *dentritisch verzweigte Schläuche* aus, welche gleichfalls *Blut* führen (*Rokitansky*).

Die cavernösen Geschwülste entwickeln sich nicht selten in den tieferen Schichten des *Unterhautbindegewebes der Lider* und in deren nächsten Umgebungen, wurzeln bisweilen aber auch im *Orbitalgefüge*, und zwar in *wechselnden* Tiefen. Sie sind gewöhnlich mit den Geweben ohne bestimmte Grenzen verstrickt, seltener von einer dünnen *Zellgewebshülle* umgeben und daher *ausschälbar*. Bisweilen erscheinen sie auch *gestielt* und hängen dann an einer Stelle fest. Wenn sie *oberflächlich* lagern und ungehindert nach allen Richtungen wachsen können, so erscheinen sie meistens rundlich und undeutlich lappig, beurkunden einen ziemlichen Grad von Elasticität und bisweilen sogar eine dunkle Schwappung. Auch macht sich dann ihre *Schwellbarkeit* sehr auffällig geltend, sie vergrössern sich beim Schreien, Drängen, Husten etc., überhaupt bei jeder Blutstauung in der oberen Körperhälfte, lassen sich aber leicht zusammendrücken und gehen sogleich wieder auf ihren früheren Umfang zurück, wenn die mechanische Hyperämie behoben wird. Sie drängen bei ihrem Wachsthume und bei vorübergehenden Anschwellungen die äussere Lidhaut vor sich her und scheinen meistens auch bläulich durch. Doch ist *letzteres keineswegs* immer der Fall, öfters ist die Geschwulst oberflächlich *ganz blass* und wird dann leicht mit einem *Lipome* verwechselt, bis ein Einschnitt die wahre Natur verräth. Es füllen sich eben die Maschen des Gerüstes *nicht* immer gleich von *vorneherein* mit Blut, sondern bleiben *theilweise* eine Zeit lang ausser Verbindung mit Venen und präsentiren sich als solide Geschwülste. Im *weiteren* Verlaufe verwachsen die Tumoren gerne mit der äusseren Decke

und brechen in Gestalt kleiner beerenartiger rothbrauner Auswüchse nach aussen, nachdem die Venennetze der Haut sich stark und oft in grossem Umkreise ausgedehnt haben. Oft dringen sie gleichzeitig nach rückwärts in die *Augenhöhle*, usuriren wohl auch den Knochen und gelangen so in die Nachbarhöhlen, um sich dort auszubreiten. Entwickeln sie sich *tiefer hinten*, z. B. im Muskeltrichter (*Graefe*) oder *ausserhalb* desselben im Fettgewebe (*Bowman*), so kommen ihre Eigenthümlichkeiten nicht so deutlich zur Aeusserung wegen dem Drucke, unter welchem sie sich von Seite der Umgebungen befinden; ihre Consistenz erscheint dann viel grösser, die Elasticität geringer und auch die Schwellbarkeit ist nur schwer nachweisbar. Sie sind in der Regel *angeboren*. Oft treten sie schon bei *ganz jungen* Kindern mit einem beträchtlichen Umfange hervor und wachsen auch sehr schnell. In anderen Fällen ist die Volumszunahme eine sehr langsame, die Geschwulst macht sich erst im *späteren Kindesalter* oder gar am *Erwachsenen* bemerkbar. Es können die Blutschwämme ganz *enorme Grössen* erreichen und, falls sie in der Orbita sitzen, diese völlig ausfüllen und den Augapfel weit hervortreiben. Oft finden sich nebenbei ähnliche Tumoren an *anderen* Stellen der Körperoberfläche. Sie sind schmerzlos und pflegen keinen nachtheiligen Einfluss auf die Vegetationsverhältnisse des Gesammtorganismus auszuüben, ihre Schädlichkeit ist in den *mechanischen* Verhältnissen begründet (*Schuh*).

b. Cylindrome. Es sind dies Geschwülste von gelapptem Bau, bestehend aus hanfkorn- bis erbsengrossen, bald dicht an einander gedrängten und facetirten, bald lose zusammenhängenden rundlichen Läppchen, welche mittelst fetthältigem oder fettlosem Bindegewebe zu einem Ganzen vereinigt werden. Die Masse der Läppchen ist dicht, homogen und von einem schwellend weichen Anfühlen. Sie erweiset sich bei genauerer Untersuchung als ein *Aggregat von blutführenden verästigten, blindkolbig endigenden Schläuchen*, welche in jedem Läppchen vorwiegend in einer bestimmten Richtung lagern und aus einem inneren blutführenden und aus einem äusseren Rohre bestehen, die beide structurlos sind und durch eine mit Kernzellen besetzte Bindegewebssubstanz von einander getrennt werden. Es kommen diese Schläuche mit jenen in dentritischen Vegetationen völlig überein und *anastomosiren* ohne Zweifel sowohl mit *Venen* als mit *Arterien* und zwar bald vorwiegend mit jenen, bald mit diesen (*Rokitansky*). Sie kommen in *reiner* Form im subcutanen Bindegewebe vor, besonders bei Kindern, und greifen gerne in die eigentliche Lederhaut hinein, gelangen so an die Oberfläche und werden dann durch ihre röthliche oder röthlichbraune Färbung sehr auffällig. Häufig jedoch stellen sie nur eine *besondere Vascularisationsform* der verschiedensten Gewächsarten dar. Man hat sie in Gestalt fleischwarzenähnlicher Auswüchse an der *Cornealgrenze* (*Szokalski*), mit *Myxom* in der Tiefe der *Orbita* und mit *Sarcom* hinter dem *Thränensacke* (*Graefe*) nachgewiesen.

c. Telangiektasien kommen als *umschriebene* Geschwülste und in *flächenartiger* Ausbreitung vor. Es liegt ihnen wahrscheinlich nicht blos eine Ausdehnung, sondern auch eine *Neubildung* von Capillaren zu Grunde. Die letzteren erscheinen stark gewunden, knäuelartig unter einander verschlungen, oft auch sackförmig erweitert, ja in einzelnen Fällen fliessen wegen Resorption der Zwischenwände eine Anzahl solcher Hohlräume zusammen und geben der Geschwulst einige Aehnlichkeit mit cavernosen Tumoren (*Rokitansky*). Immer sind auch die *nachbarlichen kleinen* Gefässe ektatisch und zwar bald vorwiegend die *arteriellen*, bald die *venösen*, je nachdem der Process in den Capillaren mehr nach dieser oder jener Seite hin greift (*active* und *passive Telangiektasie*). Die mehr *arteriellen* Geschwülste pflegen sich durch eine etwas hellere Färbung auszuzeichnen, können auch wohl pulsiren und nähern sich in ihrem ganzen Verhalten schon sehr dem Aneurisma anastomoticum. *Allen* Telangiektasien ist eine gewisse Schwellbarkeit eigen, welche sich bei Blutwallungen und besonders bei Blutstockungen im Gebiete der oberen Hohlvene sehr auffällig zu machen pflegt. Sie antworten auf *Verletzungen*, selbst sehr gering-

fügige, durch reichliche Blutungen und neigen zu partiellen *Verschwärungen* (*Mackenzie*). Sie sind gemeiniglich *angeboren* oder zeigen sich wenigstens schon im frühesten Alter; gehen späterhin öfters wieder zurück, bestehen aber in der Regel zeitlebens fort, vergrössern sich wohl gar und sollen ausnahmsweise ganz erstaunliche Grössen erreicht haben (*Pauli*). Man findet sie am häufigsten in und unter der *äusseren Haut*; seltener gehen sie auf die *Bindehaut* über, oder entwickeln sich daselbst *primär*. Mitunter dringen sie auch *tief in die Orbita* hinein (*Wardrop*). In einem solchen Falle hat man anbei eine starke Erweiterung und Schlängelung der *Netzhautvenen* beobachtet (*Schirmer*). Es ist ungewiss, ob die als Telangiektasien und als Naevi venosi beschriebenen Geschwülste, welche aus dem *subconjunctivalen* Gewebe und aus der *Carunkel* (*Ammon*), aus dem *Vordertheile* des orbitalen Fettpolsters (*Burns*, *Abernethy*, *Schön*) hervorwucherten, oder vermöge ihrer *tiefen* Lage Exophthalmus begründeten (*Kempf*, *Soler*), zu den Telangiektasien gehören, oder ob sie nicht vielmehr als cavernöse Tumoren, Cylindrome, Phlebektasien zu betrachten seien. Namentlich ist dieser Zweifel gerechtfertigt, wo ein *Trauma* die Ursache abgegeben zu haben scheint.

d. Phlebektasien sollen in Gestalt mächtiger *Varices* an der *Bindehaut* gefunden worden sein (*K. Jaeger*, *Roosbroeck*). Einmal hatte sich nach einem Trauma im unteren Lide ein „*venoser* Tumor" gebildet, welcher bei aufrechter Körperstellung völlig zurücktrat, bei vorgebeugtem Kopfe aber zur Mandelgrösse anschwoll (*Foucher*). Gewisse *Exophthalmi* mit ganz ähnlichem Verhalten werden auf Erweiterung der *retrobulbären* Blutadergeflechte bezogen. Es traten die Augäpfel bei stark geneigtem Oberkörper um ein Beträchtliches hervor, sanken unter entgegengesetzten Verhältnissen aber in ihre normale Lage zurück (*Andrae*, *Mackenzie*), oder hoben und senkten sich ausserdem mit dem Wechsel des Respirationsdruckes (*Ad. Schmidt*). Auch dürften manche Fälle hierher gehören, in welchen während des Lebens *Exophthalmus mit deutlicher Pulsation und Blasegeräusch* beobachtet worden war, die nachträgliche Leichenschau aber *keine* auffälligen Veränderungen der hinteren Augenhöhlentheile ergab (*Bowman*). Es steht nach neueren Untersuchungen wenigstens fest, dass bei Strömungshindernissen im *Sinus cavernosus* und bei Verstopfung des Stammes der *Vena ophthalmica* die Erscheinungen eines Aneurisma der Augenschlagader täuschend vorgespiegelt werden können; daher denn auch die von *letzterem* in der Literatur verzeichneten Beispiele, soweit sie nicht mit anatomischen Befunden belegt sind, *zweifelhaft* geworden sind (*Nunneley*). Man hat derlei *phlebektatische* Exophthalmi mit Pulsation und aneurismatischem Blasegeräusche begründet *nachgewiesen:* durch massige *Extravasate*, welche im Sinus cavernosus ringsum die Carotis lagerten (*Gendrin*); durch *entzündliche Producte* (*Hulke*) und pulsirende *Geschwülste* (*Nunneley*), welche den Sinus cavernosus verstopften; durch ein wahres *Aneurisma der Carotis*, welches gerade an der Ursprungsstelle der Arteria ophthalmica sass und die gleichnamige Vene zusammendrückte (*Nunneley*); endlich durch einen *Varix aneurismaticus* der Carotis, welche von einem Knochensplitter an der Austrittsstelle aus dem Canalis caroticus durchrissen worden war und ihren Inhalt mit dem des Sinus cavernosus mischte (*Nelaton*). Es liegt auf der Hand, dass die Pulsationen und das Blasegeräusch dem phlebektatischen Tumor von der daran grenzenden Carotis *mitgetheilt* worden sei.

e. Das *Aneurisma anastomoticum* ist eine einfache oder mit Verlängerung und gewundenem, knäuelförmig verschlungenem Verlaufe gepaarte Erweiterung *kleiner Arterien* und ihrer Anastomosen (*Rokitansky*). Es zeigt sich dasselbe bisweilen als ziemlich umschriebene, oberflächlich höckerige Geschwulst, welche den Telangiektasien sehr ähnlich oder thatsächlich als Uebergang zu denselben zu betrachten ist (*Bell*, *Wardrop*); bald stellt es sich als eine Mehrzahl gesonderter oder mit einander anastomosirender, kleiner, länglichrunder oder spindeliger, oberflächlich glatter oder buckeliger, bald schmerzloser, bald überaus empfindlicher Tumoren dar, welche schwellbar sind, meistens deutlich pulsiren, dem aufgelegten Finger eine vibrirende Bewegung mittheilen, mittelst des Stethoskopes das aneurismatische Blasegeräusch wahrnehmen lassen und unter einem äusseren Drucke sowie bei der Compression der Carotis sich rasch entleeren. Ihr *Sitz* ist in der Regel ein *sehr oberflächlicher*, so dass sie oft durch die äussere Haut und Bindehaut hindurch gefühlt werden können und auch wohl das Blut durchscheinen lassen. Doch greifen sie öfters auch *in die Tiefe* der Orbita (*Travers*, *Dalrymple*, *Walton*, *Brainard*) und bedingen dann im Vereine mit Phlebektasie und Oedem gerne *Exophthalmus*, weiter-

hin aber *Amaurose*. Die Degeneration der Gefässe ist bisweilen eine *sehr ausgebreitete*. Man hat eine *Mehrzahl* von anastomotischen Aneurismen gleichzeitig in *beiden* Augenhöhlen (*Velpeau*), oder in der einen Orbita und nebenbei auch in der Stirn- und Nasengegend (*Bourguet*) gesehen. In einem Falle schien es, als ob die Geschwulst das *Orbitaldach durchbrochen* hätte und in die Stirnhöhlen vorgedrungen wäre (*Jobert*). Es kömmt der fragliche Zustand bisweilen *angeboren* vor. Oefter jedoch entwickelt er sich erst später, immer aber vorzugsweise bei *jugendlichen* Individuen. Als *Ursache* werden häufig *Traumen* angegeben. Doch tritt er auch ohne äussere Veranlassung im Laufe der Schwangerschaft, in Folge heftigen Hustens u. s. w. auf. Gewöhnlich ist die Ausbildung des Aneurisma mit heftiger Cephalalgie, mit dem Gefühle von Krachen, Klopfen, Sausen im Kopfe verknüpft.

f. Wahre Aneurismen sind nur selten *anatomisch* nachgewiesen worden (*Guthrie, Carron du Villards*). In den übrigen Fällen (*Demarquay, Mackenzie, Zander und Geissler*) wurden sie blos aus den Erscheinungen am *Lebenden*, aus der Vortreibung des Bulbus, der Pulsation und dem Blasegeräusch, so wie aus der raschen Volumsverminderung bei Compression oder Unterbindung der Carotis diagnosticirt, und sind theilweise nicht ganz sichergestellt. Sie gehören meistens dem *Stamm der Arteria ophthalmica* an und veranlassten mit seltenen Ausnahmen (*Poland*) frühzeitig wegen Druck auf den Sehnerven Amaurose. Doch fand man einmal ein Aneurisma auch an einem *Endzweige* der Augenschlagader nahe dem äusseren Lidwinkel unter der Bindehaut (*Parish*). Auch hat man eine pulsirende Erweiterung eines Hauptastes der *Arteria centralis retinae* ophthalmoskopisch beobachtet (*Sous*) und laut älteren Aufzeichnungen sogar in der Leiche getroffen (*Himly*). Es dürften die bekannt gewordenen Fälle von Aneurisma der Augenschlagader grossentheils nicht sowohl auf Erweiterung der *sämmtlichen* Gefässhäute beruhen, sondern, da sie zumeist durch sehr intensive äussere Gewalten hervorgerufen wurden, der Zerreissung *einzelner* oder *aller* Rohrschichten auf Rechnung kommen, sonach in der Bedeutung eines Aneurisma *mixtum* oder *spurium* aufzufassen sein. Eine neuere Beobachtung zweier schwappender pulsirender Geschwülste, welche sich nach einem heftigen Trauma in der Orbita und der Schläfengegend ausgebildet hatten und miteinander zu communiciren schienen, wird mit Bestimmtheit auf Aneurisma spurium diffusum bezogen (*Szokalski*). In einem anderen Falle dürfte es sich um ein *Aneurisma varicosum* des Frontalzweiges der Arteria ophthalmica gehandelt haben, welcher sammt der nebenliegenden Vene angestochen worden und so mit letzterer in Verbindung gebracht worden sein mag (*Hart*).

D. Blasenwürmer. In der Augengegend sind bisher nur der *Echinococcus hominis* und der *Cysticercus cellulosae* nachgewiesen worden. Der *erstere* stellt *mächtige* schwappende Geschwülste cystoiden Charakters dar, welche in seröser oder klebriger Flüssigkeit eine kleinere oder grössere Anzahl wasserheller Blasen von wechselndem Durchmesser enthalten und bei Eröffnung des Thiersackes nach aussen entleeren. Der *Cysticercus* erreicht meistens nur Kirschkorngrösse, und kennzeichnet sich als eine trübe zarte Blase, welcher der überaus contractile Hals- und Kopftheil des Thieres aufsitzt.

1. Der *Echinococcus* ist im *Stirnknochen* (*Keate*), im *subcutanen* Gefüge der Schläfen- und Jochgegend (*Mackenzie*) und in der *Orbita* (*Lawrence, Bowman, Waldhauer*) gefunden worden. In der Augenhöhle scheint er den inneren oberen Winkel zu bevorzugen, breitet sich jedoch meistens stark aus und begründet dann hochgradigen Exophthalmus mit dessen Folgen. Er ist stets von einer Kapsel aus verdichtetem Bindegewebe umschlossen, welche von dem verdrängten Stroma gebildet wird und nur lose mit der Thierblase zusammenhängt, so dass letztere aus ersterer losgeschält werden kann.

2. Der *Cysticercus* ist im *nördlichen* Deutschland eine ziemlich häufige Erscheinung, im *südlichen* hingegen eine grosse Seltenheit. In *Oesterreich* scheint er trotz eifrigem Suchen erst zweimal auf oculistischem Gebiete betreten worden zu sein, einmal in der Vorderkammer (*Hirschler*), das andere Mal an der Netzhaut (*O. Becker*). Da hier finnige Schweine nicht selten vorkommen und auch wohl gegessen werden, scheint die Immunität

der Bevölkerung auf deren Gewohnheit zu beruhen, die Speisen nur gar gekocht oder gebraten zu geniessen.

Man hat den Cysticercus im vorderen Theile des *Orbitalgefüges* (*Graefe*), zwischen den Lamellen der *Hornhaut* (*Appia*), im *submucosen* Gefüge an der *Cornealgrenze* (*Estlin*) und wiederholt unter der *Augapfelbindehaut* nahe der Uebergangsfalte (*Bowman, Höring, Sichel, Graefe* etc.) beobachtet.

Eine Verwechselung mit einfachen *Cysten* ist, wenn das Thier oberflächlich und zumal unter der Conjunctiva haust, nicht sehr schwer zu vermeiden. Cysten der Bindehaut haben nämlich einen ganz wasserhellen Inhalt und scheinen stark durch, indem die darüber hinwegziehende Schleimhaut sehr verdünnt und nur von spärlichen Gefässen durchstrickt zu sein pflegt. Die Blasenfinne dagegen ist mehr trübe und lässt ausserdem nicht ganz selten den Kopf- und Halstheil des Wurmes als eine weissere dichtere Masse erkennen. Auch bedingt ihre Absetzung gewöhnlich starke Reizzustände, in Folge deren sich Hyperämien und weiterhin entzündliche Producte einstellen, welche zur Verdichtung des nachbarlichen Gewebes führen (*Graefe*).

Ungleich häufiger kömmt der Cysticercus *im Inneren des Auges* vor. In der *Vorderkammer* ist er schon vor mehreren Jahrzehenten entdeckt worden (*Schott, Logan*) und seitdem hat sich die Zahl der bezüglichen Fälle ansehnlich vermehrt (*Mackenzie, Canton, Graefe, Hirschler, Mende*). Sein *Lieblingssitz* ist jedoch unstreitig der *hintere* Theil der Bulbushöhle. Obwohl er hier erst nach Erfindung des Augenspiegels gesehen worden ist (*Coccius, Graefe*), liegen doch schon eine lange Reihe *ophthalmoskopischer* Beobachtungen vor. Auch war bereits mehrmals Gelegenheit zu *anatomischen* Untersuchungen von Augen, in welchen die Blasenfinne in oder unter der Netzhaut sich entwickelt hatte (*Schweigger, Soelberg, Jacobson, Alf. Graefe*); oder wo eine *subretinale* Cyste (*A. Weber*) so wie ein in der *Chorioidea* steckender Wurm (*E. Jaeger*) mit Wahrscheinlichkeit als Blasenfinne aufgefasst werden durfte.

Man hat guten Grund zur Annahme, dass *alle* Cysticerci, welche im *Inneren des Bulbus* Wohnung nehmen, ihre Entwickelungsphasen in den *gefässhaltigen* Binnenorganen beginnen. Doch *bohren* sie sich gerne durch und gelangen so in die *durchsichtigen* Medien.

Die in der *Vorderkammer* sitzenden Blasenfinnen scheinen immer aus der *Iris* hervorzugehen; wenigstens hängen sie gewöhnlich mit einem Theile der Blase an der Regenbogenhaut fest, obgleich deren auch gefunden werden, welche frei im Humor aqueus herumschwimmen.

Die in den *hinteren Partien* der Bulbushöhle auftretenden Cysticerci jedoch dürften mit seltenen Ausnahmen in der *Netzhaut* ihre Keimstätte haben. In einem grossen Theile der beobachteten Fälle lagerte der Wurm nämlich noch *unter der Retina* und stand mit deren Gefüge in unmittelbarem Zusammenhange, während das betreffende Stück der *Chorioidea* verhältnissmässig wenig verändert war. Gar oft *verharrte* das Thier wohl auch an jenem Orte, *incapsulirte* sich daselbst, ohne die Netzhaut zu perforiren. In einzelnen Fällen dagegen konnte man den *Durchbruch* direct oder in seinen Folgen nachweisen, man beobachtete das Hervortreten des Wurmkopfes aus einer Lücke der ringsum getrübten Nervenhaut und späterhin die das Loch schliessende Narbe (*Graefe, Schweigger*). Wo aber der Cysticercus bereits in den *Glaskörper* hinein vorgedrungen war, bestand meistens eine Verbindung durch einen strang- oder schlauchförmigen trüben Fortsatz, welcher von der Blase zu einem Theile der Netzhaut hinzog (*Graefe*).

Das *erste Auftreten* des Cysticercus ist fast immer mit heftigen Reizzuständen gepaart, welche in der Regel zu reichlichen Productausscheidungen in der nächsten Umgebung des Wurmes führen; daher dieser denn auch meistens *gedeckt*, der unmittelbaren Wahrnehmung entzogen wird. Doch geht die Entzündung gewöhnlich bald vorüber und die Trübungen hellen sich auf.

Eine in der *Vorderkammer* hausende Blasenfinne kann dann stets schon mit *freiem* Auge ganz deutlich mit allen ihren Einzelheiten gesehen werden. Sitzt dieselbe aber im *Glaskörper*, so bedarf es des Augenspiegels, um selbe zu erkennen. Sie stellt sich als eine rundliche trübe Blase von bläulicher Färbung dar, welche zeitweilig auffallende wurmförmige Bewegungen macht, während der Kopf sich bald vorstreckt bald wieder zurücktritt. Manchmal konnte man selbst den *Hackenkranz* deutlich wahrnehmen (*Liebreich*). Uebrigens macht sich das Thier unter solchen Verhältnissen auch *subjectiv* bemerkbar, indem die von ihm beschattete Netzhautstelle als ein dunkler Fleck im Gesichtsfeld erscheint, welcher in einem Falle sogar die *Bewegungen* des Kopftheiles wiedergab, sich bald verlängerte, bald verkürzte (*Graefe*). Lagert der Cysticercus noch *unter der Netzhaut*, so fehlt natürlich im ophthalmoskopischen Bilde die charakteristische Form des Thieres, das Leiden stellt sich unter der Gestalt eines *subretinalen Hydrops* dar, die Netzhaut erscheint an einer Stelle blasig hervorgetrieben und im grösseren oder geringeren Umfange getrübt. Nur selten lässt sich dann der Kopf und Hals des Thieres als eine bewegliche, gesättigter gefärbte Masse durch die Trübung hindurch erkennen. Selbstverständlich fällt eine solche veränderte Netzhautpartie im *Gesichtsfelde* aus, zeigt sich in der Gestalt einer Unterbrechung. Wo die Retina in *weitem* Umfange gelitten hat, ist das Sehvermögen oft schon auf *quantitative* Lichtempfindung herabgesetzt.

Sind die mit der Einmiethung und etwaigen späteren Durchbohrung verknüpften Stürme vorübergegangen, so bleibt das *Krankheitsbild* oft lange *unverändert*, das Auge beruhigt sich und trägt den Wurm ohne sonderliche Beschwerden Wochen und Monate lang. Schliesslich jedoch geht der Bulbus immer durch *Iridochorioiditis* zu Grunde. Lagert der Cysticercus *im Glaskörper oder unter der Netzhaut*, so bilden sich unter mehr weniger auffälligen Entzündungserscheinungen in den benachbarten Theilen des Corpus vitreum dichte membranose oder fetzige Trübungen, die Netzhaut wird ihrer Totalität nach abgehoben, strangförmig zusammengedreht und endlich schrumpft der Bulbus. Die Producte dieser zwischenlaufenden Wucherungsprocesse sind, theilweise wenigstens, nicht selten *eiterig (Schweigger, Jacobson)* und es liegt die Vermuthung nahe, dass manche durch *Suppuration* zerstörte Bulbi mit Blasenfinnen behaftet gewesen sein mögen. In einzelnen Fällen hat die secundäre Iridochorioiditis durch *sympathische* Reizung das andere Auge in Gefahr gebracht (*Schweigger*). Im übrigen scheinen Cysticerci in geschrumpften Augen gut vertragen zu werden und auch lange Zeit am Leben zu bleiben.

Bemerkenswerth ist, dass verhältnissmässig viele der mit Cysticercus oculi behafteten Individuen an *Bandwurm* litten, also eine *Mehrzahl* von Keimen aufgenommen zu haben scheinen, welche sich theils im *Darme* ausbildeten, theils in den Körper selbst übergingen und daselbst zu Blasenfinnen wurden.

Quellen: *Virchow*, Die krankhaften Geschwülste. Berlin. 1863. 1—10 Vorlesg. *Kystome*: *Virchow*, l. c. S. 211, 219, 221, 224, 231, 238, 244, 249, 286. — *Mackenzie*, Traité d. mal. d. yeux. Traduit p. Warlomont et Testelin. I. Paris. 1856. S. 70, 72, 74, 76, 81—107, 213, 214, 219, 363, 369, 371, 372, 432, 462, II. S. 261. — *Chelius*, Handb. der Aughlkde. II. Stuttgart. 1839. S. 424, 434, 443, 446, 447, 472, 482. — *Himly*, Krankheiten u. Missbildungen etc. I. Berlin. 1843. S. 194, 232, 233, 237, 263, 266, 267, 294, 327, 370. — *Ammon*, kl. Darstellgn. II. Berlin. 1838. Taf. 9, 10, 11. — *Stellwag*, Ophth. II. S. 862, 877, 880, 966, 967, 1085, 1221, 1280. — *Zander* und *Geissler*, Verletzungen des Auges. Leipzig und Heidelberg. 1864. S. 416, 418, 420, 422. — *Ressel*, Allg. Wiener med. Zeitung. 1860. Nr. 8—10. — *Caratheodori*, *Fano*, Schmidt's Jahrb. 112 Bd. S. 260, 261. — *Benedikt*, *Weller*, nach Himly l. c. I. S. 263. — *Blasius*, *Sandifort*, *Schmucker*, *Riberi*, *Quadri* ibid. S. 266, 267. — *Testelin*, Mackenzie l. c. I. S. 471. — *Delpech* ibid. S. 468. — *Seitz*, Handb. der gesammten Augenheilkunde. Erlangen. 1855. S. 89, 90, 96, 100. — *Graefe*, A. f. O. I. 1. S. 290. — *Hasner*, Beiträge zur Phys. u. Path. des Thränenableitungsapp. Prag. 1850. S. 44. — *Schuh*, Wien. med. Wochenschft. 1861. Nr. 1—5. — *Ad. Schmidt*, Krankh. des Thränenorganes. Wien. 1803. S. 73, 90, 94. —

Beer, Lehre v. d. Augenkrankheiten. II. Wien 1817. S. 597. — *Secondi*, Clinica oc. di Genova. Torino. 1865. S. 114. —

Fibrome: Virchow l. c. 13. Vorlesg. — *Mackenzie* l. c. I. S. 207, 357, 358, 478. — *Travers* ibid. S. 366. — *Carron du Villards* ibid. S. 220, Ann. d'oc. 32. Bd. S. 253, nach Himly l. c. S. 264. — *Graefe*, kl. Montbl. 1863. S. 21, 23, A. f. O. I. 1. S. 289. — *Himly*, l. c. I. S. 217, 257, 260, 264, II. S. 15, 19. — *Stellwag*, Ophth. I. S. 227, 354 Nota 224, II. S. 875, 877, 996 Nota 83, S. 1224, 1226, 1229. — *Seitz*, l. c. S. 86, 99. — *Magne*, Ann. d' oc. 19. Bd. S. 218. — *Beer* l. c. II. S. 678, 679. — *Arlt*, Krankheiten des Auges I. Prag. 1853. S. 166. — *Hasner*, Entwurf einer anat. Begründung etc. Prag, 1847. S. 79. — *Chelius* l. c. II. S. 426, 439, 477. — *Ammon* l. c. II. Taf. 9. — *Pagenstecher* und *Sämisch*, kl. Beobachtgn. II. Wiesbaden. 1861. S. 41. — *Jüngken*, Lehre v. d. Augkhtn. Berlin. 1836. 628.— *Schuh*, l. c. — *Weinlechner*, Zeitschft. d. Wien. Aerzte. 1865. Wochenbl. S. 263. — *Bader*, Schmidt's Jahrb. 112. Bd. S. 261. — *Zehender* A. f. O. IV. 2. S. 55, 62.— *Heymann* ibid. VII. 1. S. 135, 142.

Dermoide: Virchow, Hessen Archiv. VI. S. 225. — *Ryba*, Dusensy's Diss. Prag. 1833. S. 63. — *Fischer*, Lehrb. der ges. Entzündungen etc. Prag. 1846. S. 303. *Wardrop*, Morb. anat. of the eye. I. London. 1819. S. 31. — *Mackenzie* l. c. I. S. 362. — *Chelius* l. c. II. S. 483. — *Himly* l. c. II. S. 15, 19; Ophth. Biblioth. II. S. 700. — *Ammon* l. c. II. Taf. 3. — *Arlt*, l. c. I. S. 171. — *Stellwag*, Ophth. I. S. 227, 355, Nota 228, II. S. 877, 963. — *Schön*, Path. Anat. des Auges. Hambg. 1828. S. 167; Beiträge z. prakt. Augenheilkunde. Hamb. 1861. S. 198. — *Graefe*, A. f. O. I. 2. S. 287, II. 2. S. 334, VII. 2. S. 3, 7, X. 1. S. 214. — *E. Müller* ibid. II. 2. S. 158. — *Heyfelder*, Deutsche Klinik 1850. Nr. 28. — *Hock*, Wien. Zeitschft. f. prakt. Heilkd. 1865. Nr. 26. —

Lipome: Virchow, l. c. 14. Vorlesg. — *Demarquay* ibid. S. 374. — *Schuh* l. c.

Myxome: Virchow, l. c. 15. Vorles. S. 425. — *Mackenzie* l. c. I. S. 360. — *Graefe*, A. f. O. X. I. S. 193, 197, 201. — *Jacobson*, A. f. O. X. 2. S. 55, 62. — *Rothmund*, Jahresbericht $186^1/_2$. München. S. 21; klin. Monatbl. 1863. S. 261. — *Szokalski*, Congress. int. d'ophth. Paris. 1863. S. 245. — *Stellwag*, Ophth. I. S. 342 Nota 178. —

Chondrome: Virchow l. c. 16. Vorlesg. — *Mackenzie*, l. c. I. S. 67. — *Graefe*, A. f. O. I. 1. S. 415, VII. 2. S. 5. — *Schweigger* ibid. VII. 2. S. 6. — *Busch*, nach Virchow l. c. I. S. 515. — *Schuh* l. c. — *Chelius* l. c. S. 455. — *Travers*, nach Mackenzie l. c. I. S. 61. —

Osteome: Virchow l. c. 17. Vorlesg. II. S. 22, 25, 27, 28, 37, 43—52, 99. — *Mackenzie* l. c. I. S. 54, 56, 61, 73, 98, 481. — *Chelius* l. c. II. S. 453. — *Knapp*, A. f. O. VIII. 1. S. 239, kl. Mntbl. 1865. S. 376. — *Zander* und *Geissler* l. c. S. 414. — *Stellwag*, Ophth. II. S. 1285. — *Acrel*, nach Mackenzie l. c. I. S. 65. — *Baillie* ibid. S. 59. — *H. Walton* ibid. S. 63. — *Brassant*, *Spöring* ibid. S. 64. — *Stanley* ibid. S. 73. — *Maissoneuve* ibid. S. 65. — *Howship* ibid. S. 90. — *Frank* ibid. S. 59. — *Bowman*, Verhandlgn. der Heidelbg. Versammlung. Berlin. 1860. S. 18.

Melanome: *Virchow* l. c. 18. Vorlesg. S. 119, 122. — *Mackenzie* l. c. I. S. 366, 486. — *Cunier*, ibid. S. 367. — *Desmarres*, Traité d. mal. d. yeux. Paris. 1847. S. 353. — *Stellwag*, Ophth. II. S. 879. — *Lisfranc* nach Himly l. c. I. S. 233. — *Ed. Jaeger*, Staar und Staaroperat. Wien 1854. S. 63. — *Hedäus*, A. f. O. VIII. 1. S. 314. — *Graefe* ibid. I. 1. S. 414, VII. 2. S. 35. — *Schön*, Beiträge etc. 200.

Gliome: Virchow l. c. 18. Vorlesg. II. S. 123, 151—169. — *Mackenzie* l. c. II. S. 267—273, 277—286. — *Chelius*, l. c. S. 491, 496, 506. — *Schweigger*, A. f. O. VI. 2. S. 324, 327, VII. 2. S. 47. — *Robin* ibid. VI. 2. S. 330. — *Graefe* ibid. VII. 2. S. 42, 45, 46, X. 1. S. 216, 219. — *Iwanoff* ibid. XI. 1. S. 135, 146, 148, 151, 154. — *Metaxa*, nach Mackenzie l. c. II. S. 273. — *Horner*, *Rindfleisch*, kl. Monatbl. 1863. S. 341, 345, 346, 349. — *Szokalski* ibid. 1865. S. 396, 398. — *Stellwag*, Ophth. II. S. 443 Nota 142, S. 611, 613. — *Lincke*, *Sichel*, nach Virchow l. c. S. 152, 167. — *Travers* nach Mackenzie l. c. II. S. 268, 269, 271. — *Saunders*, *Stevenson* ibid. S. 284. — *Lerche*, Verm. Abhdlgn. a. d. Gebiete der Heilkd. Petersbg. 1830. S. 202. —

Sarcome: Virchow l. c. 19. Vorlesg. II. S. 222, 248, 268, 270, 279—285, 346, 348, 349, 353, 357.— *Wedl*, Sitzungsberichte der Wien k. Akad. 1. Abthlg. 53. Bd. S. 343, Grundzüge der path. Histolog. Wien. 1854. S. 469. — *Mackenzie* l. c. I, S. 67, 118, 122—127, 216, 217, 364—369, 477—481, 486, II. S. 259—275, 287—301.—

— *Paget, Burns, Balfour, Durand-Fardel* ibid. I. S. 122. — *Saunders, Lawrence, Maitre-Jean* ibid. II. S. 265. — *Chelius*, l. c. II. S. 439, 459, 463, 466, 480, 484, 512. — *Schuh*, l. c. — *Stellwag*, Ophth. I. 182, 186, 344 Nota 183, S. 346 Nota 184, II. S. 306, 691, 969, 1270, 1273, 1343 Nota 304. — *Steffan, Cooper, Nelaton*, kl. Mntbl. 1864. S. 81, 83. — *Dixon* ibid. 1863. S. 405. — *Stengel*, Aerztl. Intelligenzblatt. 1866. Juli. — *Ressel* l. c. — *Singer*, Wien. allg. med. Zeitung. 1860. Nr. 46. — *His*, Beiträge zur norm. u. path. Histologie der Cornea. Basel. 1846. S. 134. — *Pagenstecher* und *Sämisch* l. c. I. S. 78, II. S. 91, 93. — *Graefe*, A. f. O. I. 1. S. 413, 417, II. 1. S. 214, 221, IV. 2. S. 220, VII. 2. S. 37, 40. X. 1. S. 177, 179, 190, 215. — *Dor*, ibid. VI. 2. S. 244, 248. — *Schiess-Gemuseus* ibid. X. 2. S. 109, 118, 123, 130. — *Landsberg* ibid. XI. 1. S. 58, 66. — *Klebs* ibid. XI. 2. S. 253. — *Jacobi* ibid. XI. 3. S. 165, kl. Montbl. 1863. S. 121. — *Knapp* ibid. 1865. S. 378, 383. — *Küchler*, Deutsche Klinik. 1866. Nro. 17, 18, 19, 21, 23, 27, 28.

Granulome: Virchow l. c. 20. Vorlesg. II. S. 390, 462. — *Chelius* l. c. II, S. 452. — *Desmarres* l. c. S. 352. — *Pamard*, Ann. d'. oc. V. S. 157. — *Graefe*, A. f. O. III. 2. S. 412, VII. 2. S. 24, 33, 39, X. 1. S. 211. — *Stoeber*, kl. Montbl. 1864. S. 362, 364. — *Stellwag*, Ophth. II. S. 877.

Carcinome: Virchow l. c. II. S. 196, 198, 206, 208, 213, 214, 257, 263. — *Schuh*, l. c. — *Graefe*, A. f. O. I. 1. S. 417, X. 1. S. 184, 206. — *Althof* ibid. VIII. 1. S. 137. — *Knapp*, kl. Montbl. 1865. S. 378. — *Steffan* ibid. 1864. S. 83, 85. — *Hock* l. c. — *Pagenstecher* und *Sämisch* l. c. II. S. 40. —

Angiome: *Rokitansky*, Lehrb. der path. Anat. I. Wien. 1855. S. 202—209, II. S. 315, 344, 346, 347, 364, 380. — *Schuh* l. c. — *Demarquay*, Schmidt's Jahrb. 112. Bd. S. 259—264. — *Geissler* ibid. 102. Bd. S. 52—54, 114. Bd. S. 346. — *Zander* und *Geissler* l. c. S. 423—436. — *Mackenzie* l. c. I. S. 223—242, 455, 487—504. — *Himly*, l. c. I. S. 220—224, 376—380, II. S. 417. — *Chelius* l. c. II. S. 428, 456. — *Stellwag*, Ophth. II. S. 964, 1233, 1275, 1276, 1345 Nota 308—310. — *Graefe*, A. f. O. I. 1. S. 420, VII. 2. S. 11, 19, X. 1. S. 184. — *Schirmer* ibid. VII. 1. S. 119. — *Szokalski*, kl. Mntbl. 1864. S. 326, 427. — *Ammon* l. c. II. Taf. 9. Fig. 10. — *Schön*, Beiträge etc. S. 204, Handb. S. 159. — *Abernethy*, nach Mackenzie I. S. 227. — *Wardrop* ibid. S. 239, 240. — *Pauli* ibid. S. 226. — *Burns* ibid. S. 238. — *K. Jaeger, Roosbroeck* ibid. S. 358. — *Foucher*, Schmidt's Jahrb. 102. Bd. S. 52. — *Soler* nach Zander und Geissler l. c. S. 435. — *Kempf*, Canstatt's Jahresbericht. 1864. III. S. 164. — *Nunneley*, kl. Montbl. 1865. S. 244, Schmidt's Jahrb. 112. Bd. S. 263. — *Andrae* nach Fischer's Lehrb. S. 361. — *Ad. Schmidt*, Ophth. Bibliothek. III. S. 174. — *Bowman*, Schmidt's Jahrb. 112. Bd. S. 262. — *Gendrin, Hulke, Nelaton* ibid. S. 259. — *Bell*, nach Mackenzie l. c. I. S. 237. — *Bourguet* ibid. S. 490. — *Travers*, ibid. S. 495. — *Dalrymple* ibid. 497. — *Jobert* ibid. S. 499. — *Velpeau, Walton* ibid. S. 500. — *Brainard*, ibid. S. 501. — *Guthrie* ibid. S. 488. — *Carron du Villards*, nach Himly I. S. 376. — *Parish*, Americ. journ. of med. science. 1841. — *Sous*, Ann. d' oc. 53. Bd. S. 241. — *Poland*, nach Zander und Geissler l. c. S. 427. — *Hart* ibid. S. 431. — *Küchler*, deutsche Klinik. 1866. Nr. 28.

Blasenwürmer: Mackenzie, l. c. II. S. 860—871. — *Stellwag*, Ophth. II. S. 1289, 1356. — *Keate*, nach Mackenzie I. S. 70. — *Lawrence, Bowman* ibid. II. S. 861. — *Waldhauer*, kl. Montbl. 1865. S. 385, 388. — *Zehender*, Seitz Handb. etc. S. 552—558. — *Hirschler*, A. f. O. IV. 2. S. 113. — *O. Becker*, Zeitschrift der Wien. Aerzte. 1865. Wochenbl. S. 385. — *Graefe*, I. 1. S. 453, 457, 463, 465, I. 2. S. 326, II. 2. S. 334, 339, III. 2. S. 308, 311, 312, 316, 318, 327, 328, 330, 332—336, IV. 2. S. 171, VII. 2. S. 48, 49, 52, X. 1. S. 205. — *Appia*, nach Mackenzie l. c. II. S. 868. — *Estlin* ibid. S. 862. — *Bowman* ibid. S. 803. Anmkg. — *Sichel, Höring*, nach Zander und Geissler l. c. S. 417 — *Schott*, nach Mackenzie l. c. II. S. 863. — *Logan* ibid. S. 864. — *Canton* ibid. S. 868. — *Mende*, A. f. O. VII. 1. S. 123. — *Coccius*, über die Anwendung des Augenspiegels. Leipzig. 1853. S. 93. — *Schweigger*, A. f. O. VII. 2. S. 53, Vorlesgn. über den Gebrauch des Augenspiegels. Berlin. 1864. S. 54. — *Soelberg-Wells*, Ophth. Hosp. Rep. III. S. 324. — *Jacobson*, A. f. O. XI. 2. S. 148, 152, 157, 158, 161. — *Alf. Graefe*, kl. Mntbl. 1863. S. 232, 242. — *A. Weber*, ibid. 1864. S. 223. — *E. Jaeger*, nach Mackenzie l. c. II. S. 869. — *Liebreich*, A. f. O. I. 2. S. 343, Atlas der Ophth. Berlin. 1863. Taf. 7. — *Busch*, A. f. O. IV. 2. S. 99, 102. — *Nagel* ibid. V. 2. S. 183. —

1. Die extraocularen Geschwülste.

Nebenerscheinungen. Die Geschwülste begründen je nach ihrem Standorte und Umfange mannigfaltige Störungen, welche im Krankheitsbilde eine wichtige Rolle spielen. Auf der *äusseren Liddecke* werden sie bei einigermassen bedeutenderer Grösse dem Lidschlage hinderlich und können ihn wohl auch ganz aufheben. Sitzen sie auf der *Cornea*, *in* oder *unter der Bindehaut*, so drängen sie sich bei fortschreitendem Wachsthume gerne aus der Lidspalte hervor, machen deren Schliessung unmöglich, beirren die Leitung der Thränen, drücken häufig die Augendeckel aus ihrer normalen Lage, oder stülpen sie förmlich um; beschränken übrigens, indem sie sich an den Lidrändern stemmen, die Bewegungen des Bulbus, veranlassen also bei gewissen Blickrichtungen Schiefstellung der optischen Axe und Diplopie; oder beeinträchtigen das Sehen durch theilweise oder gänzliche Deckung der Pupille. Im Falle sie *hinter der Fascia tarso-orbitalis* im *Vordertheile* der Orbita wurzeln, schieben sie nebenbei oft den ganzen Augapfel zur Seite, verrücken seinen Drehpunkt.

Gewächse, welche *tief in der Orbita* hinter dem Bulbus lagern, verursachen stets einen *Exophthalmus*. Lagern sie hierbei ganz *innerhalb des Muskeltrichters* und sind die Mukeln selbst *frei* geblieben, so wird der Augapfel gemeiniglich *gerade nach vorne* getrieben und seine Bewegungen erweisen sich nach *allen* Seiten hin ziemlich *gleichmässig* beschränkt. Die Drehungen erfolgen noch um den *Mittelpunkt des Bulbus*, wenn die Geschwulst mit letzterem in *keinem* unmittelbaren Zusammenhang steht, sondern durch Reste des Fettpolsters davon getrennt ist. Ist der Tumor hingegen mit der Augenkapsel *verwachsen*, so wird der Drehpunkt ein *excentrischer* oder fällt *ausserhalb* des Binnenraumes. Hat sich das Aftergebilde *ausserhalb des Muskeltrichters* entwickelt, so ist die Vorschiebung des Auges stets eine mehr *schräge* und die Excursionsfähigkeit erscheint vorwaltend nach der Seite der Geschwulst hin vermindert. Ist sie in einer Richtung ganz *aufgehoben*, so liegt die Vermuthung nahe, dass die betreffenden *Muskeln* selbst in die Afterwucherung einbezogen wurden, was seinerseits wieder auf die Neigung des Gewächses, *verschiedene* Gewebsarten anzugehen, also auf einen *bösartigen* Charakter, hindeutet (*Graefe*).

Der Exophthalmus kann längere Zeit bestehen, ohne dass der Bulbus nothwendig *dauernden* Schaden litte. Häufig jedoch wird die nunmehrige Unzulänglichkeit der natürlichen Schutzmittel oder die Zerrung und Zusammendrückung der Gefässe und Nerven den Ernährungsverhältnissen des Augapfels abträglich; derselbe *atrophirt* unter den Erscheinungen der Iridochorioiditis oder geht wegen Verschwärung der Hornhaut und Entleerung des Inhaltes *phthisisch* zu Grunde, häufig nachdem *vorläufig* schon seine Functionstüchtigkeit durch Entzündung oder Schwund des Sehnerven vernichtet worden ist.

Es steht jedoch die *Grösse des Exophthalmus* keineswegs nothwendig im geraden Verhältnisse zum jeweiligen Umfang der *orbitalen* Geschwulst. Gar nicht selten wird eine oder die andere *Wand* der Augenhöhle usurirt, durch Caries oder Nekrose zerstört oder in den Wucherungsprocess ein-

bezogen und durchlöchert. Der Tumor findet solchermassen, selbst frühzeitig, einen Weg in die *Nasen-*, *Stirn-* oder *Kieferhöhle*, in die *Flügelgaumengrube* oder wohl gar in den *Schädelraum*, breitet sich darin aus, drängt die in seiner Bahn gelegenen Organe zur Seite, bringt sie zur Atrophie oder pflanzt sich auf dieselben fort; während er in der Orbita nur wenig mehr an Grösse zunimmt.

Höchst ausnahmsweise bohren sich Gewächse in *umgekehrter* Richtung von einer Nachbarhöhle aus in die Orbita (*Makenzie, Küchler*). Dagegen werden Geschwülste, welche sich in den *umliegenden* Räumen entwickelt haben, der Augenhöhle und dem Bulbus öfters dadurch verderblich, dass sie bei ihrem Wachsthume die Wandungen vor sich her treiben, die Orbita mehr und mehr verengern, am Ende wohl gar auf einen Spalt zusammendrücken und den hervorgedrängten Augapfel durch Ernährungsbehinderung oder Entzündung zu Grunde richten (*Mackenzie*).

Die Behandlung hat in erster Linie die *Entfernung der Geschwulst* zur Aufgabe. Das Mittel dazu ist in der Regel das *Messer*.

Nur bei den in der *äusseren Haut* wuchernden Gewächsen lassen sich mitunter *Aetzpasten* ohne sonderliche Gefahr und mit Erfolg anwenden. Geschwülste, welche mit einem *Stiele* ganz oberflächlich wurzeln, können bisweilen durch *Abschnürung* zur Heilung gebracht werden. Bei *kleinen Cysten* genügt öfters eine mehrmalige *Punction* und Entleerung der Höhle, besonders wenn nachträglich die Innenwand cauterisirt wird. Bei *grösseren Cysten* sind wiederholte Einspritzungen mit reizenden Mitteln, zumal mit der Jodtinctur, nebst der Drainage für nützlich erkannt worden. Umschriebene geschwulstförmige *Telangiektasien* und *anastomotische Aneurismen* hat man in einigen Fällen dadurch beseitiget, dass man Nadeln kreuzweise einstach und bis zum Rothglühen erhitzte (*Mackenzie*). Im Uebrigen hat sich bei dem anastomotischen und bei den *Aneurismen* der *grösseren* Aeste mehrmals die *Digitalcompression* bewährt. Meistens aber musste zur *Unterbindung der Carotis* geschritten werden, und auch dieses Mittel versagte manchmal (*Mackenzie, Zander und Geissler*).

Die Exstirpation soll im Allgemeinen so *frühzeitig* als möglich vorgenommen werden, namentlich bei eigentlichen *Gewächsen*, welche in *fortschreitendem* Wachsthume begriffen sind. Es handelt sich nämlich nicht blos darum, Schäden zu verhüthen und zu begleichen, welche den Nachbarorganen auf *mechanische* Weise zugefügt werden; die *Hauptgefahr* liegt in der oft *sehr raschen Infection* der Umgebung, in der *Verstreuung von Keimen* und deren Entwickelung zu Tochterherden. Das scheinbar unschuldige Aussehen eines Tumors darf bei erweisbar zunehmender Vergrösserung nicht als eine Rechtfertigung des Säumens gelten; denn es steht fest, dass *gutartige* Aftergebilde, welche lange Zeit unverändert blieben und ohne Schaden bestanden, öfters *plötzlich ihren Charakter wechseln* und im höchsten Grade infectiös werden. Es ist aber unmöglich, den *Zeitpunkt* einer solchen unglücklichen Wendung zu bestimmen, und ist es einmal zur Ansteckung der Nachbarschaft oder gar zur Dissemination von Keimen gekommen, so bleibt die Operation in der Regel erfolglos, weil die Tochterherde sich anfänglich kaum verrathen, also leicht stehen gelassen werden, oder gar an unzugänglichen Orten auftreten. Gewöhnlich stellen sich daher sehr rasch Recidiven ein, welche dann mit furchtbarer Schnelligkeit weiter greifen und den Kranken auch bald zu tödten pflegen.

Offenbart sich die Bösartigkeit eines Gewächses unzweifelhaft durch dessen Uebergang auf *verschiedene*, im organischen Zusammenhange stehende Gewebsarten, oder hat dasselbe vielleicht gar schon derbe, sehnige oder knöcherne Scheidewände in den Afterprocess einbezogen und durchbohrt: so ist die *Wahrscheinlichkeit* des Vorhandenseins zerstreuter Tochterherde

überaus gross und die Operation nur mehr ein *Glücksspiel* mit höchst zweifelhaftem Erfolge.

Macht sich eine *Mehrzahl* von Tochterherden bereits in sehr *entwickeltem* Zustande bemerklich; oder zeigen sich in den zugehörigen Lymphbahnen die *Drüsen angeschwollen;* oder ist die *primäre* Geschwulst zu einem sehr bedeutenden Umfang gediehen und theilweise gar in *Verjauchung* übergegangen; oder tritt schon die *Cachexie* im Krankheitsbilde hervor: so ist jeder blutige Eingriff *strenge zu meiden*, denn es wird dadurch der Process nur angefacht und die ohnehin karg bemessene Lebensdauer des Kranken wesentlich verkürzt.

Hauptregel ist bei der Operation, namentlich verdächtiger oder entschieden bösartiger Gewächse, dass *alles Krankhafte entfernt* werde und auch nicht der *kleinste* Theil der Aftermasse zurückbleibe. Die Schnitte müssen daher immer *ausserhalb der Grenzen* des Tumors und überhaupt der merkbar veränderten Gewebstheile geführt werden. Wo die Geschwulst in Höhlen vorgedrungen ist, welche eine *völlige* Beseitigung nicht erlauben, ist die Operation ganz zu *unterlassen*.

Die *Schnittführung* ist selbstverständlich dem Standorte und der Flächenausdehnung der Wurzeln des Gewächses anzupassen. Im Allgemeinen lässt sich nur das Gesetz aufstellen, dass jeder Messerzug von der Rücksicht auf eine möglichst *wenig störende Narbe* geleitet werden soll. Insbesondere bei Pseudoplasmen der *äusseren Haut* und *Conjunctiva* ist den einzelnen Schnitten immer eine Richtung zu geben, welche die Lücke nachträglich durch *Zuziehung* nachbarlicher Theile ohne sonderliche Zerrung zu decken erlaubt, einer Zuheilung ohne Eiterung also die günstigsten Bedingungen unterbreitet.

Dermoidgeschwülste, welche auf der *Cornealgrenze* sitzen, werden mit der Pincette gefasst, etwas hervorgezogen und mittelst eines Staarmessers *abgetragen* (*Graefe*). Was noch etwa über das Niveau der Cornealoberfläche hervorragt, kann mit einer krummen Schere beseitigt werden. Sollte die Wundfläche übermässig *granuliren*, so sind Aetzungen mit Höllenstein und später Betupfungen mit Opiumtinctur am Orte.

a. Gewächse, welche *nahe unter der äusseren Haut* oder *unter der Bindehaut* lagern, müssen behufs der Exstirpation erst *blosgelegt* werden. Zu diesem Ende genügt öfters Eine lineare Schnittwunde, welche am besten hergestellt wird, indem man die Decke der Geschwulst in der günstigsten Richtung in eine Falte aufhebt und diese dann mit dem Bistouri oder der Schere durchschneidet. Bei *grösserem Umfange* des Tumors wird häufig ein *Kreuz-* oder *T-Schnitt* erforderlich. *Hängt* die Geschwulst aber stellenweise mit ihrer Decke *fest zusammen*, so ist es am besten, die verwachsene Partie des Integumentes durch 2 ellipsoidische Schnitte zu *umgrenzen*. Sodann wird die Decke des Aftergebildes nach Bedarf in grösserem oder geringerem Umfange von der Oberfläche der Geschwulst *abpräparirt*, diese mit der gezähnten Pincette oder Museux'schen Zange gefasst, etwas hervorgezogen und sorgfältig *bis auf den letzten Rest* aus den normalen Umgebungen herausgelöst. Ist dieses geschehen, so werden, falls man *von der äusseren Decke* eingegangen war, die Wundränder durch *Heftpflasterstreifen* oder besser durch *feine Knopfnähte* vereinigt und ein leichter Baumwollenbausch aufgebunden, um die Wundhöhle wo möglich per primam intentionem zur Verheilung zu bringen. Wo ein solches günstiges Ereigniss aber von vorne-

herein *nicht* anzuhoffen ist, darf das *Einlegen einer Charpiewieke* in die Wundhöhle nicht vergessen werden. Im Uebrigen bleibt der Verband derselbe. Wurde das Aftergebilde *von der Bindehaut aus* exstirpirt, so sind *Nähte* nur bei sehr langen oder sich kreuzenden Schnittwunden angezeigt und müssen mit den *feinsten Seidenfäden* hergestellt, übrigens auch *möglichst bald* wieder beseitigt werden. Der *Schutzverband* hat dann den Zweck, die Bewegungen der Lider, die Verschiebung der Bindehautwundränder u. s. w. zu verhindern, die Verheilung sonach zu begünstigen. Einführungen von *Wieken* sind unter solchen Verhältnissen zu meiden.

Cysten, welche *unter der Bindehaut* lagern, springen oft von selbst heraus, wenn die Conjunctiva darüber gespalten wird. Die Verheilung erfolgt fast immer in der allerkürzesten Zeit. *Platzt* die Cyste während der Operation und wird so die gänzliche Entfernung wegen der Zartheit der Cystenwand schwer, so kann man sich getrost mit der *theilweisen* Beseitigung derselben begnügen, ohne einen Misserfolg zu befürchten. Zur grösseren Sicherheit kann man übrigens den blosgelegten Wandrest mit Höllenstein ätzen.

b. Bei Aftergebilden, welche *tiefer im Orbitalbindegewebe* wurzeln, ist die Exstirpation etwas schwieriger, in der Mehrzahl der Fälle aber um so dringender geboten, namentlich wenn sie rasch wachsen. Man soll dann die Exstirpation wo möglich von der *äusseren Lidfläche* aus vornehmen, da ein Eingehen *von der Bindehaut aus* weit umständlicher und wegen Hinterlassung von *schrumpfenden* Conjunctivalnarben bedenklich ist. Es wird zu diesem Behuf an der Stelle der grössten Hervorragung ein dem knöchernen Orbitalrande paralleler Schnitt bis auf die Oberfläche der Geschwulst geführt und diese sonach blosgelegt. Bei grösserem Umfange derselben muss noch ein zweiter darauf senkrechter Schnitt geführt werden, so dass eine T-förmige Wunde resultirt. Die Decken der Geschwulst werden sodann in genügendem Umfange losgeschält, das Pseudoplasma mit der Museux'schen Zange gefasst, kräftig hervorgezogen und mit dem Scalpel oder mit einer Schere aus seinen Verbindungen gelöst.

Haftet das Pseudoplasma *an der Beinhaut fest*, und ist diese gar stärker geschwellt, so erscheint es *gerathen*, die kranke Stelle mit dem *Schabeeisen* tüchtig zu bearbeiten und, falls der Knochen sich stark alterirt zeigt, wohl auch ein Stück desselben mit dem *Handmeissel* auszustemmen. Geradezu *geboten* ist diese Vorsicht bei Gewächsen *verdächtiger* Art oder erwiesenermassen *bösartigen* Charakters. Bei *Cysten* im Gegentheile thut es nichts zur Sache, wenn ein Theil der Wandung zurückbleibt, da diese durch die nachfolgende Eiterung beseitigt wird.

Der Augapfel selbst muss während der Operation auf das Schonendste behandelt und besonders vor *Stössen* bewahrt werden. Eine gleichzeitige *Exstirpation desselben* ist, so lange seine Bestandtheile nicht auffällige materielle Veränderungen erlitten haben, nur gerechtfertigt, wenn *ohne dem* eine völlige Beseitigung des Pseudoplasma kaum oder nur unter den grössten Schwierigkeiten zu bewerkstelligen ist. Weitaus in den meisten Fällen aber, namentlich wenn die Geschwulst *ausserhalb des Muskeltrichters* gelagert ist, *kann* und *muss* der Bulbus geschont werden. Die Nothwendigkeit, den Augapfel in *grösserem* Umfange blos zu legen, hebt diese Pflicht *nicht* auf, da die Erfahrung bereits genügend dargethan hat, dass auch unter *solchen* Verhältnissen der Bulbus sich nicht nur formel erhalten,

sondern auch einen Theil seiner Functionen wieder aufnehmen und dauernd fortführen könne (*Berlin*).

Ist das Aftergebilde herausgelöst und die etwaige Blutung gestillt, so wird die Hautwunde durch *Knopfnähte* bis auf einen kleinen Spalt geschlossen. Durch den letzteren wird ein *Leinwandläppchen* bis auf den Grund der Wundhöhle eingeführt, um dem sich bildenden Eiter einen steten Abfluss zu sichern. Im Uebrigen ist die Behandlung dieselbe, wie bei anderen tiefen Wunden. Es bilden sich gewöhnlich bald *Granulationen* an den Wänden der Wundhöhle, welche diese allmälig ausfüllen, bis sie endlich an die äussere Hautöffnung herantreten und die Vernarbung dem Processe ein Ende macht. Nicht selten bleiben indessen Monate und Jahre lang *Hohlgänge* übrig, welche fortwährend Eiter aussondern und sich daher nicht schliessen. Es geschieht dieses öfters, ohne dass es zur Caries oder Nekrose eines Theiles der knöchernen Orbitalwände gekommen wäre. Man muss dann die Höhle kräftig mit *Höllenstein* ätzen, oder *reizende Salben* anwenden, im Nothfalle selbst zum *Glüheisen* schreiten, vorausgesetzt, dass die *Schädelbasis* nicht zu nahe liegt, da sonst leicht eine Meningitis bedingt werden kann. Vorzüglich angezeigt ist ein solches Verfahren, wenn wegen *mangelhafter* Granulationsbildung sich *tiefe* und *entstellende Narben* zu bilden drohen.

c. Erscheint der Augapfel der Mitaffection verdächtig, oder ist dessen Mitleidenschaft *erwiesen,* greift der Krebs voraussichtlich *in den Muskeltrichter* hinein, oder ist das Aftergebilde schon zu einem *beträchtlichen Umfang* gediehen und können *Nebenherde* im Orbitalzellgewebe vermuthet werden: so ist es immer das Gerathenste, *den Bulbus sammt der ganzen Masse des* theilweise entarteten *Fettpolsters auszuschneiden.*

Die Exstirpation des Bulbus und seines Fettpolsters ist wegen der bedeutenden Schmerzhaftigkeit immer während der *Narkose* des Kranken vorzunehmen. *Ein* Assistent hat diese zu leiten, ein *anderer* fixirt den Kopf des Kranken und hält die Lidspalte möglichst weit geöffnet, der *dritte* endlich übernimmt die Stillung der meistens sehr beträchtlichen Blutung. Um den *Zugang* zur Augenhöhle möglichst zu erweitern und die Hantirung zu erleichtern, erscheint es in der Mehrzahl der Fälle vortheilhaft, die *äussere Commissur der Lider* durch einen horizontalen Schnitt bis zum Knochenrand hin zu *spalten.* Hierauf fasst die linke Hand des Operateurs mittelst einer *Museux'schen Zange* den Bulbus oder das hervorragende Aftergebilde und zieht die Masse nach *vorne* und nach *oben.* Ist dieses geschehen, so wird ein starkes, wenig gebauchtes, allenfalls auch leicht nach der Fläche gekrümmtes *Skalpel* in der Gegend des inneren oder äusseren Lidwinkels *hart am Knochen* auf mehr als einen Zoll in die Tiefe eingestochen und der Augapfel *nach unten* in Sägezügen bis zur Höhe des andern Canthus umschnitten. Sodann wird die Zange gesenkt und die von ihr gefasste Masse nach vorwärts und unten gezogen, um von dem einen Wundwinkel aus in ganz gleicher Weise den Bulbus *nach oben* umschneiden zu können. Es lässt sich derselbe sammt seinen umgebenden Hüllen nun schon sehr beträchtlich nach vorne herausziehen, worauf eine starke nach der Fläche gekrümmte *Schere* in den Seitentheil der Wunde geschlossen eingeführt, sodann aber weit geöffnet wird, um den *Sehnerven* thunlichst weit *nach hinten* zwischen die Blätter zu bekommen und mit

einem Schlage zu durchschneiden. Sind noch einige Verbindungen zurückgeblieben, so werden dieselben leicht durch wiederholte Scherenschnitte getrennt und solchermassen der Bulbus mit der Aftermasse entfernt. Es wird nun die *Thränendrüse* mit der Zange gefasst, hervorgezogen und mit dem Messer oder der Schere abgelöst. Ist dies geschehen, so wird mit dem Finger die *Wundfläche* auf das genaueste untersucht. *Wo* sich etwas Krankhaftes zeigt, muss es bis zum Knochen ausgeschnitten, nöthigenfalls auch das *Periost abgeschabt* und selbst ein Stück der *Knochenwand ausgestemmt* werden. *Dringt der Krebs durch eine Wand durch*, so kann man versuchen, denselben mit der Zange hervorzuzerren und zu exstirpiren, was bisweilen gelingt.

Die *Blutung*, so profus sie auch meistens ist, wird doch in der Regel ziemlich leicht durch *Einspritzen von Eiswasser* gestillt. Steht sie, so wird die Augenhöhle *tamponirt*, um den nicht seltenen *Nachblutungen* zu begegnen. Es geschieht dieses am besten durch *Ausfüllung* mit *kleinen*, sorgsam auf einander gepassten Charpiebäuschen, über welchen die Lider geschlossen und mit einem *grossen* Charpiebausch belegt werden, den eine *straff angezogene* Zirkelbinde in seiner Lage erhält und gegen den Augenhöhlentampon kräftig drückt.

Ist die Tamponade *sorgfältig* durchgeführt, so genügt sie fast immer ihrem Zwecke, selbst dann, wenn die *Arteria ophthalmica nahe dem Sehloche* durchschnitten wurde und darum sich nicht zurückziehen und mechanisch schliessen kann. Es ist deshalb in Fällen, in welchen das starke Spritzen einen solchen Zufall verräth, anzurathen, sich nicht lange mit den ohnehin vergeblichen Versuchen, die Blutung auf eine *andere* Weise zu stillen, aufzuhalten, sondern nach Entfernung alles Krankhaften sogleich die Tamponade in der geschilderten Weise vorzunehmen. Die *Torsion* der Arteria ophthalmica oder die *Compression* derselben durch eine Sperrpincette, welche durch einen oder zwei Tage liegen gelassen wird, ist kaum jemals erforderlich. Die Anwendung des *Glüheisens* zur Stillung der Blutung ist wegen der Nähe des Gehirns gefährlich und überhaupt nicht verlässlich. Wegen der Nähe des Gehirnes ist auch das *Sesquichloretum ferri* kaum verwendbar, da es das Blut in den Gefässen auf grössere Abstände hin chemisch alterirt und zum Stocken bringt, derlei Pfröpfe in den Gefässen der *Schädelbasis* aber leicht sehr verderblich werden können.

Der Verband darf erst nach zwei oder drei Tagen, überhaupt wenn sich schon die Zeichen beginnender *Eiterung* bemerklich machen, erneuert werden. *Im Ganzen* ist er zu tragen, bis die Orbita sich bereits mit einer Schichte von Granulationen überkleidet hat. Mittlerweile ist der Kranke gleich einem schwer Verwundeten zu behandeln und namentlich auf *Mässigung* der örtlichen *Entzündung* und des etwa auftretenden heftigen *Fiebers* hinzuarbeiten.

In einzelnen seltenen Fällen kömmt es nach Exstirpationen zu wahren traumatischen *Hirnhautentzündungen*. Dieselben neigen wegen ihres eitrigen Charakters zu stürmischem Verlaufe, in welchem sich die schulgerechten Stadien mehr verwischen. Der Puls ist ein sehr schneller, die Temperatur örtlich sehr erhöht, der Kopfschmerz sehr heftig und die Geistesthätigkeit bald umnebelt. Es folgen dann rasch Lähmungserscheinungen, allgemeiner Collapsus und der Tod. Selten gelingt es, den Process gleich in seinem ersten Beginne durch kräftige Antiphlogose zu bemeistern. Doch scheint mitunter der Eintritt der Eiterung an den orbitalen Wundrändern eine Wendung zum Guten anzubahnen (*Graefe*).

Ist die Gefahr einer Nachblutung vorüber und die Augenhöhle mit Granulationen überdeckt, so kann man ohne weiteres den Verband weglassen und sich auf tägliches mehrmaliges *Ausspritzen* der Wundhöhle beschränken, bis die *Vernarbung* erfolgt ist. Es ist diese oft schon *in kurzer*

Zeit, innerhalb 14 Tagen, vollendet, zumal wenn *grössere Portionen der Bindehaut geschont* werden konnten, da diese sich zusammenziehen und die Orbita nach vorne gleich einem Vorhang abschliessen, die Wundfläche also bedeutend verkleinern.

Zögert die Granulationsbildung sehr, oder *wuchern* die Wundflächen unter starker Eiterung *übermässig* und erscheinen die Granulationen blass schlaff und sehr weich, so sind *örtliche Reizmittel*, Opiumtinctur, Höllenstein u. s. w. anzuwenden.

d. Wird die Operation als unerspriesslich aufgegeben, so stellt sich die Aufgabe, dem Kranken seinen höchst peinlichen Zustand *möglichst erträglich* zu machen und sein elendes Dasein thunlichst *zu verlängern*. *Oertlich* ist dann geboten: Fernhaltung jeder Schädlichkeitseinwirkung, sorgfältigste *Reinhaltung* der Geschwulst durch mehrmals des Tags wiederholte Bespülungen mit reinem lauen Wasser und ein entsprechender Verband theils des Schutzes wegen, theils um die scheussliche Entstellung zu verdecken. Treten später *Blutungen* ein, so können Ueberschläge von verdünnter *Chlorina liquida* angewendet werden. Beginnen sich bereits Stücke vom Gewächse *abzustossen*, so pflegt man *Kohlenpulver* aufzulegen, um den penetranten Fäulnissgeruch einigermassen zu dämpfen. Im Uebrigen empfiehlt sich die Vermeidung körperlicher und geistiger stärkerer Aufregungen. Gegen *locale Entzündungserscheinungen* werden mit Vortheil kalte Ueberschläge angewendet, besonders wenn eine beträchtliche örtliche Temperaturzunahme nachweisbar ist. Gegen *heftige Schmerzen* helfen bisweilen *Narcotica*. Bei stärkerem *Fieber* empfiehlt sich die *Digitalis*, das *Aconit* und nach Umständen das *Chinin*. Zeigt sich bereits der zunehmende Verfall des Körpers, so kann man Chinapräparate nebst leicht verdaulicher nährender Kost und mässigen Gaben leichten Bieres reichen u. s. w.

Quellen. *Himly*, Krankheiten u. Missbildungen etc. I. Berlin. 1843. S. 505. — *Mackenzie*, Traité des mal. d. yeux. Traduit p. Warlomont et Testelin. I. Paris. 1856. S. 70—107, 226—242, 487—504. — *Küchler*, Deutsche Klinik 1866. Nr. 18, 19, 28. — *Stellwag*, Ophth. II. S. 1221—1230. — *Graefe*, A. f. O. I. 2. S. 288, X. 1. S. 193, 194, 200, 205. — *Jacobson* ibid. X. 2. S. 55, 77. — *Zander* und *Geissler*, Die Verletzungen des Auges. Leipzig u. Heidelberg. 1864. S. 424, 431—435. — *Schuh*, Wien. med. Wochenschrift. 1861. Nr. 1—5. — *Chelius*, Handbuch der Augenheilkunde. II. Stuttgart. 1839. S. 515. — *Berlin*, kl. Monatbl. 1866. S. 81.

2. Die intraocularen Geschwülste.

Nebenerscheinungen. Aftergebilde, welche sich im *Hintertheile des Binnenraumes* entwickeln, führen immer bald zu tiefen *Sehstörungen*. Oft ist schon sehr frühzeitig die Lichtempfindung im ganzen Umkreise des Gesichtsfeldes aufgehoben, oder es hat sich nur an einer oder der anderen Stelle desselben ein undeutliches Wahrnehmungsvermögen erhalten und erlischt später bei fortschreitendem Processe völlig. In vielen Fällen ist es auch gerade die *monoculare Erblindung*, durch welche der Kranke auf sein Leiden aufmerksam gemacht wird, indem der Tumor sich ausbildet und selbst zu ansehnlichen Grössen gedeihen kann, ohne sonstige Beschwerden zu verursachen oder das Aussehen des Auges irgend wie erheblich zu verändern. Häufig bedarf es sogar einer *eingehenden* Untersuchung bei

erweiterter Pupille und mit Hilfe des Augenspiegels, um das Gewächs zur Wahrnehmung zu bringen. Man sieht es dann gemeiniglich als einen linsenförmigen oder kugelsegmentähnlichen Buckel, welcher in den Glaskörperraum hineinragt und die Netzhaut mit ihren Gefässen vor sich her baucht.

Gliome, welche an der hinteren Fläche der Retina wuchern, haben in der Regel eine *sehr gesättigte* gelblichweisse oder grauweisse Färbung, welche sich gegen ihre Grenzen hin in eine wolkige oder getüpfelte, marmorirte oder gestreifte Trübung verwäscht und fast immer stark *glänzt*, so dass bei erweiterter Pupille und bei günstiger Stellung zum Lichte der Augengrund hell *aufleuchtet*, die Erscheinungen des *amaurotischen Katzenauges* in der auffälligsten Weise zur Geltung bringt. Seltener ist das Gliom sehr gefässreich, von dichten Adergeflechten durchstrickt oder fast *gleichmässig hellroth* gefärbt. Es hat dann bisweilen das Ansehen dicht aneinandergedrängter Fleischwärzchen, welche sich von dem stark getrübten Augengrunde erheben.

Die im *Chorioidalstroma* auftretenden *sarcomatosen* Tumoren zeigen gewöhnlich eine matte graurothe oder bräunlichrothe Farbe und sind an ihrer meistens glatten Oberfläche häufig von Resten des zerworfenen Tapetes dunkel gefleckt oder gesprenkelt. Bei sehr grossem Pigmentreichthum erscheinen sie auch wohl *matt schwarz*. Insoferne sie immer noch mehr Licht reflectiren, als der *normale* Augengrund, gewinnt das Auge bei erweiterter Pupille und zumal bei leichter Trübung der dioptrischen Medien oftmals ein dem Glaucome sehr ähnliches Aussehen.

Doch ist das Gewächs keineswegs constant als solches zu erkennen. Gar oft stellt sich das Leiden unter dem Bilde einer *einfachen Netzhautabhebung* dar. Es geschieht nämlich nicht selten, dass die den Tumor deckenden und umgebenden *Netzhauttheile* in Folge entzündlicher Vorgänge dicht getrübt und völlig undurchsichtig werden. In anderen Fällen wird im Bereiche des Gewächses eine grössere Menge von Flüssigkeit unter die Netzhaut ausgeschieden und diese sonach wirklich abgehoben, so dass das unterlagernde Pseudoplasma nur sehr undeutlich oder gar nicht durchzuschimmern vermag. Die Differentialdiagnose ist dann häufig recht schwer. Bei *partiellen* Abhebungen kömmt der ungewöhnliche Standort und das Verharren der Blase auf demselben zu Hilfe (S. 208). Bei *totalen* Amotionen hingegen kann der Umstand verwerthet werden, dass der Stiel des Netzhauttrichters, welcher sich von vorne gesehen als eine kegelige Vertiefung in der der Linse anlagernden trüben Schale praesentirt, bei Vorhandensein von Tumoren nicht central, sondern öfters sehr *excentrisch* lagert.

Ein weiteres Unterscheidungszeichen liegt darin, dass bei Binnengewächsen der *intraoculare Druck* lange Zeit *normal* bleibt oder gar *zunimmt* (*Graefe*); daher sich auch nicht ganz selten theilweise oder totale Sclerochorioidalektasien entwickeln; während bei *einfachen* Netzhautabhebungen die Spannung der Bulbuskapsel häufig schon sehr frühzeitig um ein Merkbares *sinkt*, namentlich wenn bereits Anfälle von Iridochoiroiditis vorausgegangen sind. Doch wäre es gefehlt, darin eine *durchgreifende* Differenz zu erblicken, insoferne auch *Gewächse* zurückgehen, schrumpfen können und dieser Vorgang mit Weichwerden des Augapfels verknüpft zu sein pflegt.

Bei Aderhauttumoren findet man übrigens öfters eine ansehnliche und obendrein *ungleichmässige Erweiterung* der Pupille, was bei der einfachen Netzhautabhebung nicht der Fall ist. Ausserdem ist dort mitunter eine eigenthümliche Art der Gefässeinspritzung im Bereiche der Episclera und Conjunctiva zu beobachten, es erscheint ein einzelner Quadrant, eine Hälfte der Lederhaut mit groben, vielfach unter einander verschlungenen und anastomosirenden Venen überdeckt, während an den übrigen Stellen der Bulbusaussenfläche die Congestion nur wenig oder gar nicht ausgesprochen ist.

Mitunter ist das die Gefässknäuel einschliessende Gefüge der *Bindehaut* und der *Episclera* ödematös angeschwollen, oder es enthält ebenfalls eine *neugebildete* käseähnliche weissgelbliche Masse in Klumpen eingelagert. Der darunter gelegene Theil der *Sclerotica* scheint oft bläulich durch, oder ist in Gestalt bläulicher drusiger Hügel ausgebaucht.

Behandlung. Deren Aufgabe zielt selbstverständlich in erster Linie auf die *Entfernung des Neugebildes* und, wo diese ohne Zerstörung des Auges nicht ausführbar ist, auf *Beseitigung des ganzen Bulbus*, um der drohenden Infection nachbarlicher Organe und einer *Verallgemeinerung* des Leidens zuvorzukommen.

Sitzen derlei Tumoren mit *wenig* umfangreicher Basis auf der *Regenbogenhaut*, so genügt eine lineare Hornhautwunde, wie sie zum Zwecke der Iridectomie gemacht wird, um die Geschwulst mittelst einer Pincette hervorziehen und sammt dem betreffenden Stücke der Iris ausschneiden zu können.

Blasenfinnen, welche in der *Vorderkammer* hausen, lassen sich in ganz ähnlicher Weise entfernen. Vortheilhafter scheint jedoch ein *Lappenschnitt* zu sein, indem sich der Wurm leichter spontan entleert, jedenfalls aber sicherer gefasst und extrahirt, oder nöthigenfalls von seinen Verbindungen getrennt werden kann. Cysticerci, welche im *Hintertheile des Binnenraumes* stacken, hat man mittelst einer zarten Pincette beseitigt, die durch eine im äusseren unteren Quadranten der *Lederhaut* angelegte Stichwunde eingeführt wurde (*Graefe, Liebreich*). In einem Falle wurde der Wurm blos zertrümmert, ohne dass seine Extraction gelang; doch schrumpften die Theile und der Augapfel blieb erhalten (*Busch*). Auch hat man die Ausziehung durch die *Hornhaut* mit Erfolg versucht. Es wurde in Zwischenräumen von je mehreren Wochen erst eine Iridectomie nach unten aussen durchgeführt, hierauf die durchsichtige Linse mittelst des Lappenschnittes extrahirt, endlich aber das Entozoon durch eine lineare Hornhautwunde mittelst einer Pincette aus dem Glaskörper hervorgeholt (*Graefe*). Bei Cysticercen, welche vermöge *ausgebreiteter Verwachsungen* mit den Eingeweiden des Augapfels sich nicht ohne Zerstörung des Bulbus beseitigen lassen, wird die *künstliche Vereiterung* des Auges durch einen Faden (S. 340) als erspriesslich empfohlen (*Graefe*).

Gewächse, welche sehr *breit auf der Iris* festhaften, im *Ciliarkörper* oder in den *tieferen Binnenorganen* wuchern, fordern nach dem, was über deren Verhalten mitgetheilt worden ist, die *möglichst frühzeitige Ausschälung des Augapfels*, auch wenn sie zur Zeit einen *gutartigen* Charakter bekunden. Besonders dringend erscheint die Anzeige, wenn sie in fortschreitendem *Wachsthume* begriffen sind. Sollten sie aber sammt dem Bulbus die Zeichen der *Schrumpfung* zur Schau tragen, so thut man vielleicht besser, mit dem Eingriffe zu *warten*. Es kömmt nämlich wohl vor, dass ein bereits *regressiv* gewordenes Aftergebilde von Neuem in üppige Wucherung geräth und dann um so schlimmere Eigenschaften entfaltet; öfters jedoch *bleiben* derlei rückgängige Geschwülste auch *dauernd* oder doch für *lange Zeit* in Ruhe. Die Resultate der *Operation* aber können bisher nur als höchst klägliche bezeichnet werden, indem fast immer sehr rasch *Recidiven* eintraten und den Kranken *viel früher* tödteten, als dies bei zuwartendem Verfahren vor-

aussichtlich geschehen wäre (*Himly, Mackenzie, Chelius, Guersant*). Es ist möglich, dass die Operation meisthin *zu spät* vorgenommen worden ist; immerhin besteht die überaus grosse Neigung zur Wiederkehr als Thatsache und soll wenigstens in der Prognose gehörig gewürdigt werden.

Wo das Pseudoplasma bereits die Cornea oder Lederhaut *durchbrochen* hat, ist von einer Entfernung des Bulbus nur wenig oder gar nichts mehr zu erwarten, indem wohl immer schon die Infection sich weit über die Nachbartheile ausgebreitet und Tochterherde erzeugt hat.

Wo die Operation auf einen späteren Zeitpunkt *verschoben* oder als hoffnungslos *aufgegeben* wird, hat sich die Behandlung auf Fernhaltung aller Schädlichkeiten und auf die Bekämpfung etwaiger Reizzustände, lästiger Symptome u. s. w. zu beschränken (S. 584. *d*), da es an Mitteln fehlt, welche die Afterwucherung als solche in zweckentsprechender Weise zu beeinflussen vermögen.

Quellen. *Graefe*, A. f. O. II. 1. S. 219, III. 2. S. 312, 321, 327, IV. 2. S. 171, 176, 182, 218, 224, 227; VII. 2. S. 43, IX. 2. S. 105, 110. — *Liebreich*, Atlas der Ophth. Berlin. 1863. S. 19. — *Jacobi*, kl. Mntbl. 1863. S. 121. — *Busch*, A. f. O. IV. 2. S. 99, 102. — *Guersant*, Bulletin therap. 1865. 30. Sept. — *Mackenzie*, Traité d. mal. d. yeux. Traduit p. Warlomont et Testelin. II. Paris. 1857. S. 285. — *Stellwag*, Wien. med. Wochenschrift. 1864. Nr. 10—12. — *Himly*, Krankheiten und Missbildungen etc. I. Berlin 1843. S. 516. — *Chelius*, Handb. d. Augenheilkunde. II. Stuttgart, 1839. S. 508.

Die Ausschälung des Augapfels, Enucleatio bulbi.

Anzeigen. Die *Ausschälung* oder *Entkapselung* des Bulbus (*O Ferral, Bonnet, Arlt*) ist am Platze bei *intraocularen Geschwülsten* so wie bei Aftergebilden, welche an der *Oberfläche des Auges* festsitzen und nur wenig oder gar nicht in das Orbitalgewebe hineinragen, sich also sammt dem Bulbus voraussichtlicher Weise leicht und vollständig aus dem Fettpolster auslösen zu lassen versprechen. Ausserdem findet sie eine Indication *bei erblindeten Augen*, welche durch fortwährende entzündliche Recidiven und heftige Ciliarneurosen, oder durch *intensive* subjective Licht- und Farbenerscheinungen dem Kranken qualvoll werden, wenn nicht das Leiden durch eine *minder eingreifende* Operation getilgt werden kann, oder wenn die Verhältnisse einer *raschen* und *sicheren Heilung* das *cosmetische* Interesse unterzuordnen erlauben, insbesondere also: wenn *fremde in den Bulbus eingedrungene und nicht entfernbare Körper* jene Zufälle bedingen; bei wie immer begründeter, primärer und secundärer, *chronischer Iridochorioiditis und bei deren Folgezuständen* — wie da sind: totale hintere Synechien des Pupillarrandes mit oder ohne Schwartenbildung an der hinteren Irisfläche, Verkalkungen und Verknöcherungen an der inneren Aderhautwand, progressive Narbenstaphylome, ausgebreitete partielle Sclerochorioidalstaphylome oder Ektasien des gesammten Bulbus — wenn jene Zufälle mit *auffälliger Steigerung des intraocularen Druckes* oder beziehungsweise, bei bereits eingetretener *Weichheit* des Augapfels, *mit grosser Empfindlichkeit der Ciliargegend gegen äusseren Druck* gepaart sind. Unter ganz ähnlichen Verhältnissen fordert auch das *degenerative Glaucom* zur Enucleatio bulbi auf. Ist wohl gar *Gefahr* vorhanden, dass das *andere*, aus *gemeinsamer* Ursache *erkrankte* Auge durch Vermittlung der *Gefässe* oder der *Nerven* von dem erstergriffenen und bereits erblindeten Auge missgünstig beeinflusst werde;

oder *droht* eine *sympathische* Affection des zweiten noch *gesunden* Auges; oder *macht sich* diese sympathische Erkrankung bereits durch enorme Empfindlichkeit des *zweiten* Auges gegen jeden stärkeren Lichteindruck und gegen jede, auch noch so geringe Bethätigung des Accommodationsapparates, vielleicht gar schon durch Umflorung des Gesichtsfeldes oder durch die Zeichen einer beginnenden Iritis oder Iridochorioiditis *geltend: so* ist die Indication eine *drängende*, es soll mit der Enucleation des blinden Bulbus nicht lange mehr gezögert werden, da widrigenfalls dem anderen Auge leicht unverbesserliche Schäden erwachsen können (*Graefe*, *Arlt*).

Man hat die Enucleatio bulbi auch *zu rein cosmetischen Zwecken* bei ausgebreiteten, bereits stabil gewordenen und aller Reizerscheinungen baren *Sclerochorioidalstaphylomen* und *Totalstaphylomen* des Bulbus empfohlen, indem die Operation es nachträglich möglich macht, ein *künstliches Auge* einzusetzen und so den Schönheitsfehler einigermassen zu decken. Es darf hierbei jedoch nicht vergessen werden, dass bei bedeutenden Ectasien des Augapfels das *orbitale Fettgewebe* in Folge des auf dasselbe wirkenden Druckes *verkümmert*, dass sohin nach der Operation der Bindehautsack stark nach *rückwärts* gezogen wird, das künstliche Auge *schwer haftet* und ausserdem *unbeweglich* bleibt.

Die Vortheile, welche ein *Stumpf* bei der nachträglichen Application eines *künstlichen* Auges bietet, haben Manche bestimmt, die Enucleation überhaupt dadurch *zu umgehen*, dass sie die *Cornea ausschneiden* und die Linse sammt einem Theile des Glaskörpers entleeren, oder die *ganze Vorderhälfte des Augapfels abtragen*, indem sie ein Staarmesser durch den *Aequator* bulbi hindurchstossen und sodann mit der Schere den Circulärschnitt vollenden (*Himly*, *Williams*). Bei degenerativen Processen ist ein solcher Versuch sehr *gefährlich*, indem aus den Chorioidal- und Netzhautgefässen oft ganz erstaunliche und gar nicht zu stillende *Blutungen* zu Stande kommen, welche allsogleich oder nachträglich die *Enucleatio* als *lebensrettendes* Mittel verlangen.

Im Allgemeinen hat als Regel zu gelten, dass die Operation nicht leichtsinnig und ohne dringende Noth vorgenommen werde. Abgesehen von der Verstümmelung ist nämlich wohl zu berücksichtigen, dass die Enucleation keineswegs eine *Bürgschaft* für das Eintreten besserer Ernährungsverhältnisse am anderen Auge in sich schliesse und oft genug *versage*, trotzdem sie frühzeitig durchgeführt wurde. Zudem kömmt in Betracht, dass sie unter Umständen auch wohl *gefährlich* werden kann. In der That hat man in ihrem Gefolge, freilich sehr ausnahmsweise, *Meningitis* und *Tod* beobachtet (*Mannhardt*, *Horner*). Insbesondere scheint dieser üble Ausgang zu drohen, wenn bei Bestand einer *eitrigen Panophthalmitis* operirt wird (*Graefe*).

Im Ganzen thut man wohl, dort, wo die Erscheinungen auf einen *lebhafteren Entzündungsprocess* hindeuten, den Sturm zuerst zu beschwören und die nächste ausgiebige *Remission* oder *Intermission* zu benützen. Erfahrungsmässig bleibt nämlich die Operation, wenn sie auf der *Höhe* der Entzündung oder während einer heftigen *Exacerbation chronischer* Processe vorgenommen wird, gar nicht selten *ohne* den gewünschten Einfluss auf die krankhaften Vorgänge des zweiten, sympathisch ergriffenen Auges (*Critchett*).

Verfahren. Die Operation soll in der Regel während der *Narkose* des Kranken, die ein *eigener* Assistent zu leiten hat, vorgenommen werden. Ein *zweiter* Assistent fixirt den Kopf des Kranken und hält die Lidspalte möglichst weit geöffnet; ein *dritter* hat die Blutung zu stillen. Ist der Bulbus sehr *vergrössert*, oder steht er mit einem *umfangreicheren* Aftergebilde im Zusammenhange, so dass dessen *Hervorziehung* aus der Lidspalte

voraussichtlicher Weise Schwierigkeiten finden wird, so muss vorläufig *die äussere Commissur* der Lider durch einen horizontalen Schnitt bis zum äusseren Knochenrande der Orbita *gespalten* werden. Hierauf wird die *Bindehaut* mittelst einer Pincette *über* der Ansatzstelle der Sehne des linksseitigen geraden Augenmuskels in eine horizontale Falte emporgezogen, mit einer Schere durchschnitten, nun die *Muskelsehne* mit der Pincette gefasst, durch die verticale Bindehautwunde hervorgeholt und in *einiger Entfernung* von der Ansatzlinie durchtrennt. Ist dieses geschehen, so wird das eine Blatt der nach der Fläche gekrümmten Schere von dem einen Wundwinkel aus *unter* der Bindehaut bis zum Ansatze des *nächsten* geraden Augenmuskels fortgeschoben, die Conjunctiva durch einen Scherenschlag durchschnitten, nun die blosliegende *zweite* Sehne gefasst, *abgetrennt* und so fort, bis *alle vier* gerade Muskeln vom Bulbus gelöst sind. Ist dann nicht zu fürchten, dass der Bulbus *platzt* und *vorzeitig* seinen Inhalt entleert, also *collabirt*, so kann eine *Museux'sche* Zange gebraucht werden; *widrigenfalls* thut man besser, den *Sehnenstumpf* des linken geraden Augenmuskels mit einer starken und verlässlichen *Pincette* zu fassen (Fig. 82), um den Bulbus kräftig nach aussen wälzen und zugleich *nach vorne* ziehen zu können. Hierauf wird eine starke, nach der Fläche gekrümmte *Schere* knapp an der linken Wand des Bulbus geschlossen in die Wunde geführt, sodann geöffnet, um den *Sehnerv* zwischen die Blätter zu bekommen, und dieser mittelst eines kräftigen Schlages *thunlichst weit* nach hinten *durchschnitten*. Es lässt sich nun der *Augapfel* sehr leicht aus der Lidspalte hervorziehen und aus seinen noch übrigen Verbindungen trennen (*Arlt*).

Fig. 82.

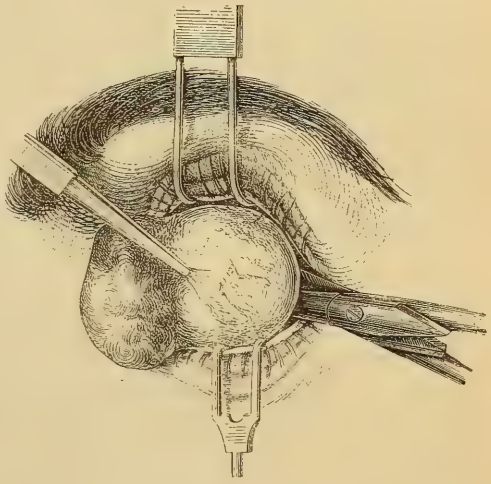

Die *Blutung* ist in den meisten Fällen nicht sehr bedeutend und wird durch Einspritzung von Eiswasser meistens leicht gestillt. *Steht* sie, so werden nach Entfernung der *Coagula* die Lider geschlossen, die etwa getrennte äussere Commissur durch Heftpflasterstreifen wieder vereinigt und nun über die Lider ein stark gepolsterter *Druckverband* angelegt. Ist die Blutung *schwer* zu stillen oder treten *Nachblutungen* ein, so wird man sich öfters zur Tamponade nach der bei der Exstirpatio bulbi (S. 583) erwähnten Methode verstehen müssen. Wo die Tamponade jedoch nicht *wirklich* nöthig ist, soll man sie hier lieber *meiden*, weil sie die *Eiterung vermehrt* und die Heilung etwas verzögert.

Gewöhnlich erfolgt die *Vernarbung* schon innerhalb weniger Tage. Es sinken nämlich die Lider nach rückwärts und verkleinern so die

Wundhöhle um ein Bedeutendes. Ueberdies ziehen sich die Ränder der rundlichen *Conjunctivalöffnung* stark zusammen und verwachsen dann durch eine *strahlige Narbe*, die nach hinten mit dem *Stumpfe* zusammenhängt, welcher aus den durch Granulationen vereinigten Vorderenden der *Muskeln und des Sehnerven* gebildet wird. Es ist nunmehr der Bindehautsack wieder geschlossen und es kann nach Verlauf einiger Zeit leicht ein *künstliches Auge* eingelegt werden.

Quellen. *Bonnet*, Ann. d'oc. VII. S. 30. — *Mackenzie*, Traité d. mal. d. yeux. Traduit p. Warlomont et Testelin, II. Paris. 1857. S. 302. — *O Ferral* ibid. — *Arlt*, Zeitschrift der Wien. Aerzte. 1859. S. 145, 148, 149, 151. — *Blodig* ibid. 1860. S. 293, 451. — *Critchett*, Lancet. 1851. S. 386. kl. Mntbl. 1863. S. 440, 442, 446. Allg. Wien. med. Zeitung. 1860. S. 50, 83. — *Pagenstecher* und *Sämisch*, kl. Beobachtungen. II. Wiesbaden. 1862. S. 44. — *Graefe*, A. f. O. III. 2. S. 442, 444; VI. 1. S. 122, 124, 126, 129, 131, 134; kl. Mntbl. 1863. S. 448, 456. — *Mannhardt*, *Horner* ibid. 1863. S. 456. — *Höring* ibid. 1863. S. 219, 222. — *Himly*, Krankhtn. und Missbildungen etc. Berlin. 1843. I. S. 506; II. S. 365. — *Williams*, Congress intern. d'ophth. Paris. 1863. S. 139. — *Maats*, Zesde Jaarl. Verslag. Utrecht. 1865. S. 25, 66, 68.

Die Einlegung eines künstlichen Auges, Prothesis ocularis.

Anzeigen. Die Einlegung oder Einsetzung eines künstlichen Auges hat vornehmlich den Zweck, *die Entstellung thunlichst zu vermindern*, welche ein *sehr verbildetes* Auge oder dessen *gänzlicher Abgang* mit sich bringt. Es liegt dieses durchaus nicht blos im Interesse der persönlichen Eitelkeit des Kranken, sondern ist häufig auch *für das bessere Fortkommen* des Individuum von *grösster Wichtigkeit*, ja bisweilen geradezu eine *Lebensfrage*. Uebrigens gestaltet sich die Prothesis bei *völligem Abgange* so wie bei sehr *bedeutender Verkleinerung* eines Bulbus auch zu einem *wahren Heilmittel*, wenn sie *zeitlich genug* ausgeführt wird. Sie macht nämlich, dass sich die *Orbita* nicht leicht verengert und eine Misstaltung des ganzen *Gesichtsskeletes* veranlasst; auch hindert sie das *Einsinken* und *Schrumpfen der Lider*, so wie die *Einstülpung der Lidränder*, welche mitunter zu sehr heftigen und anhaltenden Reizzuständen im Bulbusstumpfe oder an dem Bindehautsacke führt; endlich ermöglicht sie durch *richtige* Stellung der Lider und Gestattung des Lidschlages die *normale Thränenleitung* und behebt so das peinliche Thränenträufeln mit seinen weiteren Folgen.

Auf dass ein gut gewähltes künstliches Auge diese Zwecke zu erfüllen vermöge, ist es nothwendig, dass es nicht nur nach vorne *von den Lidern* genügend *fixirt* werden könne, sondern auch an seiner *hinteren* concaven Fläche *möglichst viele Stützpunkte finde* und dass die geraden Augenmuskeln durch diese Stützen einen Einfluss auf die *Lage* desselben zu nehmen in den Stand gesetzt werden.

Es leistet darum die Prothesis am *wenigsten* dort, wo das Auge sammt einem *grossen* Theile des Fettpolsters durch *Exstirpation* entfernt worden ist. Selbst wenn eine *beträchtliche* Portion der *Bindehaut* erhalten worden wäre, sind doch die Verhältnisse sehr ungünstig. Es sinkt dann nämlich die *hintere* Hälfte des Conjunctivalsackes sehr tief ein, man benöthigt, um den Lidern die gehörige Stellung zu geben, ein *sehr grosses* künstliches Auge, das sich blos mit seinen *Rändern* an dem Bindehautfalze und Knochen stützt, an seiner *hinteren Fläche* aber *hohl* liegt, daher entweder sehr *unsicher haftet*, oder aber *drückt* und, ganz abgesehen von seiner Schwere, wegen dem Abgang der Muskeln *völlig starr* bleibt.

Etwas *günstiger* sind die Umstände, wenn der Augapfel durch *Ausschälung* entfernt worden ist, oder noch als ein *kleines Knöpfchen besteht*, es wäre denn, dass der *Fettpolster sehr atrophirt* ist und die Lider somit beträchtlich nach hinten gezogen erscheinen. Es ist der Substanzverlust nämlich ein geringerer, daher ein *kleineres* künstliches Auge genügt, welches *nicht ringsum* nahe an der *Knochenwand* ansteht, sondern *kleine* Verschiebungen gestattet. Der *Bindehautsack* ist dann auch meistens von entsprechender Räumlichkeit; seine *hintere* Portion drängt sich mit dem Fettpolster an die *concave* Fläche des künstlichen Auges, wodurch die Berührungspunkte sich vervielfältigen; überdies *bestehen die Muskeln fort* und theilen dem künstlichen Auge *mittelbar* durch seine Stützen, die Lider und die Conjunctiva, einen *gewissen Grad* von Beweglichkeit mit.

Am meisten leistet die Prothesis, wenn ein *vorhandener missbildeter* Bulbus an Grösse nur *wenig* dem normalen Augapfel nachsteht. Es reicht dann nämlich ein *sehr kleines* künstliches Auge hin, um den Fehler zu decken, und ein solches *kleines* Auge gestattet eine *sehr beträchtliche seitliche Verschiebung*. Es schmiegt sich dasselbe mit seiner *hinteren* Fläche aber auch *fast völlig* dem Stumpfe an, *ruht* auf letzterem ganz sicher und *folgt allen seinen Bewegungen*. Diese sind nicht selten *so excursiv*, wie in der *Norm*, da eben der Bogen, mit welchem die Muskeln den Stumpf umspannen, nur wenig verkürzt erscheint.

Ist der verbildete Augapfel von normaler Grösse oder hat sein Umfang durch krankhafte Processe etwas *zugenommen*, so ist *kein Raum* für ein genügend grosses und dickes künstliches Auge übrig. Es *drängt* dieses nämlich *die Lider* unverhältnissmässig *nach vorne* und *drückt auf den Stumpf*, daher es *entstellt* und meistens auch gar *nicht vertragen* wird. Wollte man es aber *sehr dünn* machen, so würde es sehr zerbrechlich werden, und wollte man seinen *Umfang* übermässig verkleinern, so liefe man Gefahr, dass es bei den Bewegungen des Stumpfes aus dem Bindehautsacke *herausfällt*. Es muss daher in solchen Fällen der Augapfel immer erst auf operativem Wege *verkleinert* werden, doch begreiflicher Weise nur *um so viel*, als erforderlich ist, um ein *kleines* künstliches Auge ohne sonderliche mechanische Beirrung der Theile einlegen zu können; denn jede *beträchtlichere* Verkleinerung geht auf Kosten der *Beweglichkeit* des künstlichen Auges und des dadurch zu erzielenden Nutzens.

Das künstliche Auge soll *erst dann eingelegt werden*, wenn von der Bindehaut und dem Stumpfe *jede Spur von Entzündung und Empfindlichkeit gewichen ist;* widrigenfalls wird es häufig nicht vertragen, erregt heftige Entzündungen mit unerträglichen Schmerzen und kann sogar die Veranlassung einer *weiteren Schrumpfung des Stumpfes* werden, was natürlich auch für die Zukunft die Aussicht auf Erfüllung des Zweckes verschlechtert. Doch darf man *nicht übermässig* lange zaudern, wenn der Stumpf *sehr klein* ist oder der Bulbus *ganz entfernt* wurde, da sonst der Bindehautsack und selbst die Lider *schrumpfen*, die Lidspalte sich verengert und am Ende gar die Orbita selbst an Räumlichkeit verliert.

Verfahren. Zuerst muss man die dem speciellen Falle *entsprechende Grösse und Gestalt* des einzulegenden Auges auf das genaueste bestimmen.

Es bilden die künstlichen Augen im Allgemeinen Abschnitte von *Kugelschalen*, welche aus *Schmelz* gefertigt sind, und denen eine ebenfalls aus Schmelz dargestellte *Hornhaut* sammt *Iris* eingefügt ist.

Die *Convexität* derselben wird bei *Erwachsenen* eine andere sein müssen als bei *Kindern*, da bei ersteren das Auge etwas grösser ist als bei letzteren. Doch variirt der nöthige *Halbmesser* in beiden Fällen nur wenig von einem *halben Zoll*.

Die *Grösse* des Kugelschalenabschnittes, welchen das künstliche Auge im concreten Falle darstellen muss, hängt wesentlich ab von *der Grösse des Stumpfes*. Ist dieser *nur wenig kleiner* als ein *normales* Auge, so darf auch das künstliche Auge nur einen *sehr geringen Umfang* haben, weil es sonst drücken und bei den Bewegungen des Stumpfes sich allenthalben stemmen würde. Doch darf es nicht *so klein* sein, dass es beim *Aufwärts*wenden des Auges mit seinem unteren Rande über den unteren Lidrand steigt, da es sich beim nachherigen *Abwärts*sehen an dem letzteren spiessen und so herausgedrückt würde. Fig. 83 *a* (nach *Ritterich*)

stellt ein für solche Fälle entsprechendes künstliches Auge dar. Je *grösser der Unterschied* zwischen der Grösse des normalen Auges und des Stumpfes, um so *grössere* Kugelabschnitte sind erforderlich (Fig. 83 *b c*). Ist der *Stumpf sehr klein* oder *fehlt das Auge ganz*, so wird das künstliche Auge schon eine *Halbkugel* darstellen müssen (Fig. 83 *d*).

Fig. 83.

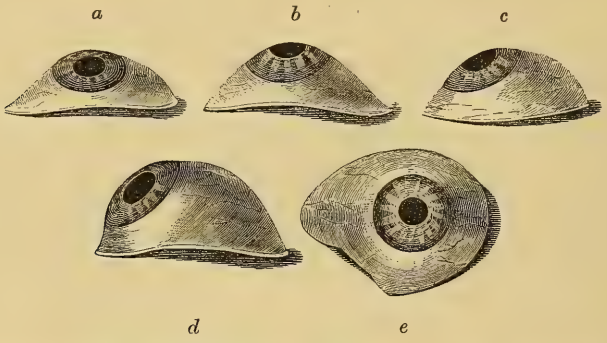

Die *hintere Fläche* des künstlichen Auges muss immer *hohl* sein. Ist der *Stumpf so gross*, dass das erstere auf der Vorderfläche des letzteren *aufliegt*, so darf die künstliche *Iris* nach hinten *nicht vorspringen*, da sonst ein unerträglicher Druck auf den Stumpf ausgeübt würde. Ist dieser aber *sehr klein* oder *fehlt er ganz*, so kann die Iris immerhin *vorspringen*, denn dann muss die hintere Fläche des künstlichen Auges *hohl* liegen. Das Auge so dick zu machen, dass es auch in *solchen* Fällen nach hinten fest anliegen könne, ist nämlich insoferne unthunlich, als dasselbe *zu schwer* würde.

Wegen der Schwere darf überhaupt das künstliche Auge nicht *massiger* gemacht werden, als *unbedingt nothwendig* ist, um ihm einen gewissen Grad von *Festigkeit* zu verleihen. Im Allgemeinen ist für den *Scleraltheil* eine Dicke von etwas mehr als $^1/_4$‴, für den äusseren Schädlichkeiten am meisten ausgesetzten *Cornealtheil* aber $^1/_2$‴ Dicke zu empfehlen.

Der *Rand* des künstlichen Auges muss sehr glatt sein. Ein blosses *Abschleifen* desselben genügt nicht. Damit er die Bindehaut nicht aufdrücke und wund mache, muss die Schale daselbst *umgebogen* werden. Finden sich *im Uebergangstheile Vorsprünge*, sehnige Verbindungsstränge, so ist es nothwendig, für diese Vorsprünge *Einschnitte in den Rand* zu machen, so dass das künstliche Auge darauf gleichsam *reitet* (Fig. 83 *e*). Allerdings wird dadurch die *Beweglichkeit* sehr vermindert.

Am besten ist es, eine *Sammlung* künstlicher Augen zur Verfügung zu haben, um daraus jedes Mal das *entsprechende* wählen zu können. Am Ende genügt jedoch auch die *grösste* Sammlung nicht für alle Fälle und man ist öfters gezwungen, ein für den concreten Fall passendes Auge eigens anfertigen zu lassen.

Die Einsetzung eines solchen Auges fordert eine grosse Vorsicht wegen der *Zerbrechlichkeit* desselben. Sie gelingt am besten, wenn man das künstliche Auge an dem *äusseren Winkeltheile* fasst und, den *inneren* Winkeltheil *voran*, unter das *obere* etwas hervorgezogene Lid steckt, hierauf den *unteren* Rand des künstlichen Auges von oben her durch Zeige- und Mittelfinger der linken Hand fixirt und mittlerweile das *untere Lid* herab und *über* den unteren Rand des künstlichen Auges hervorzieht. Lässt man dann die Lider aus, so drücken sie von selbst das Auge in die entsprechende Lage. Will man im Gegentheile das künstliche Auge *herausnehmen*, so muss das *untere* Lid *herab*gezogen werden, so dass man mit dem Knopfe einer Steck-

nadel *hinter* das Auge gelangen kann. Mittelst der Nadel lässt sich das Auge leicht soweit *hervordrücken*, dass man den unteren Rand mit den Fingern fassen und das Auge wegheben kann.

Das künstliche Auge soll täglich vor dem Schlafengehen aus dem Bindehautsacke entfernt und gehörig *gereinigt* werden. Es geschieht dieses am besten durch Abwischen mit einem reinen Leinwandfetzen und von Zeit zu Zeit durch Eintauchen in Spiritus oder Kölnerwasser.

Es ist unzweckmässig, dasselbe in Wasser zu legen, da dieses Säuren und Salze enthält, welche den Schmelz angreifen, rauh machen und da überhaupt Wasser nicht geeignet ist, um die fettigen Theile, welche dem künstlichen Auge anhaften, zu lösen und zu beseitigen. Dazu kommt, wenn *kaltes* Wasser angewendet wird, der rasche Temperaturwechsel und, falls das Auge mit den Fingern eingetaucht wird, die *ungleichmässige* Wärmeeinwirkung. Es reichen diese Momente hin, um an der Oberfläche feine Sprünge zu erzeugen, welche einem späteren spontanen Bersten die Wege vorbereiten. Die zum Reinigen gebrauchte Leinwand muss mit der grössten Sorgfalt vor jeder Berührung mit Staub etc, gehütet werden. In England sollen die wenigsten künstlichen Augen bersten, in Frankreich mehr und in Deutschland am meisten. Man ist geneigt, diesen Umstand daraus zu erklären, dass in Deutschland allenthalben der Streusand im Gebrauch ist, welcher sich an alle Kleidungsstücke, Sacktücher anhängt und dann beim Abwischen des künstlichen Auges kleine Ritze bildet (*Boissonneau Vater*).

Bei sorglichem Vorgehen kann das Auge *Jahre lang* erhalten werden. Am Ende wird es *trüb* und auch *rauh*. Dann muss es *geputzt* werden. Dieses geschieht mittelst englischem Roth in derselben Weise, wie bei Metallknöpfchen. Das Auge muss dabei auf einem mit Modellirwachs überzogenen kugeligen Leinwandbausche *fixirt* werden. Zuletzt nützt auch des Putzen nichts mehr, es muss ein *neues* künstliches Auge geschafft werden.

Quellen: *Chelius*, Hdbch. d. Aughkd. II. Stuttgart 1839. S. 549. — *Himly*, Krkht. u. Missbldgn. I. Berlin 1843. S. 533. — *Ritterich*, Das künstl. Auge. Leipzig 1852. — *Mackenzie*, Traité prat. d. mal. d. yeux. trad. p. Warlomont et Testelin II. Paris 1857. S. 223. — *Boissonneau* fils, Sur les yeux artif. Paris 1862. — *Boissonneau père*, Mündliche Mittheilungen. — *Schauenburg*, Ueber den Gebrauch künstl. Augen. Lahr. 1862. — *Hasner*, Sitzungsbericht der k. böhm. Gesellschaft f. Wissenschaften. 1861. 21. Oct. — *Arlt*, Zeitschrift der Wien. Aerzte. 1859. S. 147. — *Burow*, A. f. O. VI. 1. S. 111.

DRITTES HAUPTSTÜCK.

Der graue Staar, Cataracta.

Anatomie. Der *Krystall*, *Corpus crystallinum*, ist ein linsenförmiger, vollkommen durchsichtiger und elastischer Körper, welcher in der Lichtung des Strahlenkörpers so lagert, dass seine bei 2‴ messende Axe mit der *optischen Axe* des Auges nahebei zusammenfällt. Seine *vordere*, weniger convexe Fläche ragt mit ihrem Mitteltheile etwas *über* die Ursprungs-

ebene der Regenbogenhaut, daher diese von dem Krystalle kuppelartig nach vorne gebaucht und *fixirt* erscheint. Die *hintere mehr* gewölbte Fläche ist in die *tellerförmige Grube* des Glaskörpers eingebettet und hängt, mit Ausnahme der *peripheren* Zone, gewöhnlich fest mit der Hyaloidea zusammen; mitunter jedoch lässt sich der Krystall als Ganzes leicht und ohne Verletzung aus der Fossa patellaris auslösen. Der abgerundete *Rand* steht in organischer Verbindung mit dem Strahlenblättchen und wird von letzterem fast ganz verdeckt.

Es setzt sich der Krystall aus zwei wesentlich verschiedenen Theilen zusammen, aus einer äusseren glashäutigen Hülle, der *Linsenkapsel*, und aus der eigentlichen *Krystalllinse*.

Die *Kapsel* ist eine sackförmig geschlossene, völlig wasserklare, elastische und permeable Membran, welche unter dem Mikroskope ganz homogen, *structurlos* erscheint, in krankhaften Zuständen jedoch mitunter Andeutungen eines geschichteten Baues erkennen lässt. Ihre vordere Hälfte, die *Vorderkapsel*, hat eine sehr ansehnliche Dicke, verdünnt sich aber knapp hinter der Verschmelzung mit der Zonula sehr rasch. Der *Randtheil* und die *hintere* Kapsel sind überaus zart. Die Kapsel ist fest genug, um der Einwirkung *stumpfer* Instrumente einen ansehnlichen Widerstand entgegenzusetzen, lässt sich indessen leicht zerreissen, zerschneiden und durchstechen. Wird sie *verletzt*, so reisst sie vermöge ihrer eigenen Spannung gemeiniglich von den Wundwinkeln aus *weiter* ein, bisweilen bis zur Ansatzlinie der Zonula, und es kann sogar geschehen, dass die *Linse heraustritt*. Die Wundränder *ziehen sich dann zurück*, indem sie sich falten oder förmlich nach innen *einrollen*, so weit als es der Stand der *Wundwinkel* erlaubt. Die *Kapsel* ist es, auf deren Rechnung der hohe Elasticitätsgrad des in voller Integrität bestehenden Krystallkörpers kömmt, denn die Linse an sich und ausser Verbindung mit ihrer glashäutigen Hülle ist weich und leicht zerdrückbar.

Fig. 84.

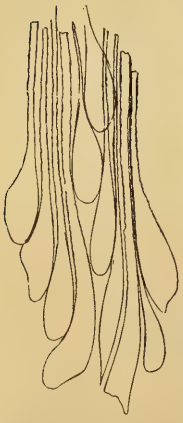

Die Kapsel entbehrt im Allgemeinen eines *Epitheles*. Doch findet sich an der hinteren Fläche der Vorderkapsel eine *einschichtige* Lage von schönen hellen polygonalen *Zellen* mit runden Kernen, welchen die Bedeutung eines Epithels beigemessen wird, die jedoch sicherlich mit mehr Berechtigung *zur Linse* gezählt werden können und thatsächlich in dem innigsten Bezuge zu den Ernährungsverhältnissen der letzteren stehen.

Die *Linse*, *Lens crystallina*, lässt sich parallel zu ihrer Oberfläche in nicht ganz gleichmässig dicke *Schichten* spalten und gewinnt dadurch das Ansehen, als wäre sie aus zwiebelähnlich in einander geschachtelten, *völlig geschlossenen Schalen* zusammengesetzt, welche einen kleinen rundlichen *Kern* umgeben. Es bestehen diese Schichten aus den *Linsenfasern*, langen bandförmigen, im senkrechten Durchschnitte sechsseitigen und abgeplatteten Faserzellen von sehr beträchtlicher Pellucidität, Biegsamkeit und Zähigkeit, welche sich an ihren beiden Enden ausnahmsweise *zuspitzen*, in der Regel aber stark verflachen, von den Seiten her gleichsam zusammengedrückt werden und so mannigfaltige Gestalten annehmen (Fig. 84 nach *Kölliker*).

Jedes dieser Elemente ist ursprünglich aus *einer* Zelle hervorgegangen und führt, mit Ausnahme der dem Centrum nächsten Fasern, noch den charakteristischen *Zellenkern*. Es lagern die Kerne sämmtlich in den dem Gleicher nahen Theilen der Linsenfasern, doch in verschiedener Höhe, daher sie keine besondere Anschwellung der betreffenden Krystallpartie verursachen. Ihre Zusammenhäufung in einem verhältnissmässig schmalen Gürtel der Linsenperipherie rechtfertigt die anatomische Unterscheidung einer *Kernzone* (*H. Meyer*). Von hier scheint die *Bildung neuer Linsenelemente* auszugehen. Bei der *Geburt* soll sie noch sehr lebhaft sein, so dass man daselbst viele Kerne in Theilung und die jungen Elemente in Gestalt kleiner runder Zellen wahrnimmt, welche sich allmälig verlängern und in die charakteristischen sechsseitigen Röhren auswachsen (*Moers*, *F. Becker*). Doch vergrössert sich der Krystall nur mehr in *aequatorialer* Richtung, in *sagittaler* hat er bereits seinen definitiven Durchmesser erreicht (*Sappey*, *Ed. Jaeger*).

Es haben die Fasern durchwegs einen *S-förmigen Verlauf* und jede derselben gehört eigentlich den *beiden* Linsenhälften an, indem sie ohne Ausnahme den Aequator der betreffenden Schichte überschreiten und daselbst von einer Hälfte auf die andere umbiegen. Sie streichen dicht an einander gedrängt und ein senkrecht auf ihren Verlauf gerichteter Schnitt gibt das Bild einer zarten, aus sechsseitigen, alternirend geordneten Plättchen bestehenden *Mosaik*. Ihre *Seitenränder* sind *gezähnelt* und greifen übereinander, hängen darum auch fester zusammen, als die platten Flächen, von welchen die beiden breitesten immer parallel zur Oberfläche der Linse streichen. Daraus erklärt sich die eigenthümliche *Spaltbarkeit der Linse*.

Im Allgemeinen kann man sich den *Verlauf der Linsenfasern* versinnlichen, wenn man sich vor Augen hält, dass *alle* vom Kerncentrum gleich weit abstehenden Fasern ziemlich *dieselbe Länge* haben. Eine dieser Fasern beginnt nahe dem *vorderen Pole* der betreffenden Schichte, streicht radiär zum Aequator, wo sie sich etwas verbreitert, indem daselbst der Kern lagert, endet aber *fast unmittelbar dahinter* mit dem erwähnten platten Fortsatze. Die *beiden daneben* liegenden Fasern beginnen etwas *weiter* entfernt vom *vorderen* Pole, *nähern* sich dafür aber um ebensoviel dem *hinteren* Pole u. s. f. bis endlich das so und sovielte Faserpaar *nahe am Rande* der vorderen Fläche beginnt, dagegen aber fast den Pol der hinteren Schichthälfte erreicht. Es constituirt solchermassen eine Anzahl von Fasern in der *vorderen* Hälfte einer Schichte ein *Dreieck*, an der *hinteren* Hälfte derselben aber *zwei* Dreiecke, die zusammengenommen fast denselben Flächeninhalt haben und nur die *Hälften* zweier ganz ähnlicher Dreiecke der hinteren Schichte darstellen. Im *Neugeborenen* finden sich fast constant sowohl an der vorderen als hinteren Hälfte jeder einzelnen Schichte *drei* solche Dreiecke, welche man auch *Wirtel* oder *Vortices* nennt und welche zwischen sich eine *dreistrahlige sternförmige Figur* übrig lassen. Mit zunehmendem Alter *vermehren* sich unter fortgesetzter Apposition neuer Faserlagen diese Wirtel und dem entsprechend auch die *Strahlen* der sternförmigen Figur. Am Ende kömmt es wohl auch zur Entwickelung *secundärer* Wirtel, deren Scheitel entfernt von den Polen in einem *Hauptstrahl* zusammentreffen (Fig. 85 nach *Brücke*).

Fig. 85.

Die Zwischenräume zwischen den *plattgedrückten Enden* der Linsenfasern werden durch eine *homogene* oder höchstens *fein molekulirte* Masse ausgefüllt, die sich ebenfalls parallel zur Oberfläche der Linse blattartig spalten lässt. Es *erkrankt* dieselbe nicht immer gleichzeitig mit den Fasern, sondern bisweilen *vor*, öfter aber *nach* den letzteren. Man hat darum manchmal schon am Lebenden Gelegenheit, jene sternförmigen Figuren mit *freiem* Auge wahrzunehmen.

Die Linsenfasern *Neugeborner* und *Kinder* sind *sehr weich*, sie formiren mehr *Röhren*, welche aus einer überaus feinen und zarten glashellen *Hülle* und aus einem ganz wasserklaren *flüssigen* und bei Zusammenhangstrennungen der Elemente in grossen Tropfen ausströmenden Inhalte bestehen.

Man hat in letzterem einen eigenthümlichen Proteïnkörper, das *Globulin* oder *Crystallin*, nachgewiesen. *Mit zunehmendem Alter* des Individuum *steigert* sich *vom Linsenkerne aus* der Gehalt der Linsenmasse an jenem Stoffe, daher die Elemente *an Consistenz gewinnen*, während sich an der *Oberfläche* der Linse *neue* Röhren mit *flüssigem* Inhalte ansetzen. *Beim Schlusse des Körperwachsthumes* scheint auch die *Apposition* neuer oberflächlicher Röhrenstrata aufzuhören; dagegen schreitet die *Verdichtung* des Röhreninhaltes vom Centrum gegen die Oberfläche allmälig weiter. Gleichzeitig scheinen die *centralen* Elemente etwas an *Volumen einzubüssen*, dabei *rauh* zu werden. Auch *verlieren* sie ihre *Kerne*. Am Ende kann man im Mannesalter schon einen *ganz festen*, ziemlich harten und fast trockenen *Kern* und *oberflächliche*, aus *weichen* Röhren zusammengesetzte *Rindenschichten* unterscheiden. *Je älter* das Individuum wird, um so *grösser* wird der *Kern* und um so mehr nimmt seine *Festigkeit* und *Härte* zu, um so *dünner* wird natürlich auch das noch weiche *Corticalstratum*.

Es sind die Elemente dieser letztgenannten Schichte in hohem Grade *vergänglich*, lösen sich sehr bald nach dem Tode auf und bilden eine trübe Flüssigkeit, welche seit langem her als *Humor Morgagni* beschrieben wird, bei *Lebzeiten* aber *nicht* besteht. Das *Kapselepithel* liefert dazu *keinen* Beitrag, da es sich oft noch mehrere Tage nach dem Ableben im Zustande der Integrität vorfindet (*F. Becker*).

Ein Theil des durch Zerstörung der Linsenröhren freigewordenen Inhaltes verdichtet sich hierbei zu derben geschichteten Kugeln (*Myelinkugeln*), welche mit den choloiden Auflagerungen der Aderhaut (S. 266) viele Aehnlichkeit haben. Man sieht dieselben in Linsen, welche nicht ganz frisch in erhärtende Flüssigkeiten gelegt wurden oder zur Untersuchung kamen, oft auch sehr zahlreich *zwischen den einzelnen Stratis* der noch erhaltenen Fasern lagern.

Die *homogene Substanz der Sterne* ist ganz analogen Veränderungen unterworfen, wie die Fasern. Auch sie *verdichtet* sich mit zunehmendem Alter vom Kerne gegen die Peripherie hin durch Aufnahme fester Bestantheile und *zersetzt* sich in ihren oberflächlichen Lagen rasch, wenn das Leben erlischt.

Nach neueren Untersuchungen sollen sich zwischen den tieferen, der Kerne bereits verlustig gewordenen Faserlagen *interfibrilläre Gänge* befinden, in welche die homogene Substanz von den Sternen aus eindringt. Man glaubt, dass sie die *Verschieblichkeit* der *centralen* Linsentheile wesentlich erhöhen und dadurch für die *accommodativen* Formveränderungen des Krystalles von Wichtigkeit werden (*F. Becker*). Ihre Existenz wird jedoch auf Grund eingehender Nachuntersuchungen wieder in Abrede gestellt (*C. Ritter*).

Der Krystallkörper *entbehrt der Gefässe und Nerven*. Aber noch kurz *vor* der Geburt umgibt die Kapsel ein gefässreicher Sack, welcher die tellerförmige Grube auskleidet und von da aus sich um den Gleicher herumschlägt, die vordere Kapsel überkleidet, mit dem Pupillarrand der Iris zusammenhängt und das Sehloch verschliesst (*Membrana capsulo-pupillaris*). Nach dem Verschwinden dieses Sackes erhält der Krystall seine Nahrungsstoffe aus dem *Kammerwasser* und *Glaskörper* durch *Transfusion*. Sein *normaler* Bestand ist insoferne von der Integrität dieser Medien und in weiterer Instanz von der Integrität der *Tunica uvea* und *Retina* abhängig. Es scheint, dass die *Ciliarfortsätze* bei der Ernährung des Krystalles *vorzugsweise* betheiligt seien.

Senile Veränderungen. Es machen sich dieselben bald früher, bald später bemerklich. Im Allgemeinen kann man wohl sagen, dass sie um so deutlicher zu sein pflegen, je *stärker* sich im *Gesammtorganismus* der

Marasmus ausspricht. Insbesondere auffällig treten sie gewöhnlich in Augen hervor, deren Cornea einen schön entwickelten *Greisenbogen* zeigt. Sie bestehen in der Auflagerung *hyaliner* Massen auf die Hinterwand der *Vorderkapsel* und hauptsächlich in einer *Verdichtung* der Linse.

Die *ersteren* kommen in ihren chemischen und physikalischen Eigenschaften mit den choloiden Auflagerungen der Descemeti und Aderhaut völlig überein. Sie stellen sich gleich diesen bald als *halbkugelige*, breit aufsitzende, selten gestielte Massen dar; bald erscheinen sie in *flächenartiger* Ausbreitung und machen den Eindruck ansehnlicher Verdickungen der Glashaut. Sie sind dann öfters sehr *lückenhaft*. Ihre Oberfläche ist häufig sehr *uneben*, so dass sie Aehnlichkeit mit einem Glasgusse gewinnen. Gewöhnlich schliessen sie sich *unmittelbar* an die Innenwand der Vorderkapsel an, so dass deren Grenze im Durchschnitte nur eine sehr feine dunkle Linie bildet. In anderen Fällen findet sich *zwischen beiden* eine Schichte körniger Masse, welche wahrscheinlich von dem Untergange des oberflächlichen Linsenzellenstratum herrührt (*H. Müller*, *Wedl*).

Die Linse wird im Allgemeinen trockener, spröder und spaltbarer. Besonders gilt dieses aber von dem *Kerne* der Linse, welcher in der Regel eine zarte weingelbliche oder bernsteinähnliche, bisweilen sogar in's Bräunliche spielende Färbung annimmt. Dabei *grenzt* sich derselbe meistens von der Rindensubstanz ab, so dass man mittelst der Lupe seine *Oberfläche* im grössten Umfange oder ringsum deutlich unterscheiden kann. In sehr vielen Fällen kömmt es dann noch überdies zu *molecularen Trübungen* in den *Randtheilen* der dem Kerne *unmittelbar* aufliegenden *Rindenstrata*, wodurch dessen Abmarkung natürlich noch viel deutlicher wird.

Es beschränken sich diese Trübungen im Anfange auf eine *schmale Zone* der vorderen und hinteren *Aequatorialpartie* der betreffenden Schichten und sind ausserordentlich mannigfaltig *gestaltet*. Am öftesten trifft man *radiäre Streifen*, die im Allgemeinen dem Zuge der Linsenfasern folgen und auf Trübungen der *Linsenfasern selbst* so wie auf *Zwischenlagerung* molekularer Massen bezogen werden. Sie finden sich sehr gewöhnlich gepaart mit zarten dünnen, theilweise scharf begrenzten weisslichen *Wölkchen*, welche aus Körnchen verschiedenen Calibers bestehen und *flächenartig* an einer oder beiden Hälften der äquatorialen Kernoberfläche sich ausbreiten. Häufig zeigt sich der Aequator des Kernes wohl auch *ringsum bedeckt* von einem zarten graunebeligen *Gürtel* ohne bestimmte Umrisse. Es reicht dieser, mehr weniger breite, äquatoriale Gürtel immer durch *mehrere* Schichten hindurch und ist bedingt durch eine Ausscheidung von *Fettkörnchen*, die sich besonders in der Nähe des *Gleichers* häufen und daselbst zu grösseren Tröpfchen zusammenfliessen. Selten kommen *kurze und sehr schmale weisse Streifen* oder *Striche* vor, welche als ununterbrochene Kreislinie den Kernäquator umschliessen und so hier die Differenzirungsmarke bilden. Sie machen den Eindruck, als hätten sich Klüfte *zwischen* den concentrischen Faserschichten gebildet, welche mit molekularer Substanz ausgefüllt sind (*Förster*). Man hat diese sich übrigens vielfach mit einander *combinirenden* Formen der schichtweisen Trübung am Kernäquator mit dem Greisenbogen der Cornea zusammengestellt und als *Gerontoxon lentis* beschrieben (*Ammon*).

Durch diese Alterationen wird selbstverständlich der *Lichtreflex* im Bereiche des Krystallkörpers *vermehrt*. Dem entsprechend erscheint die *Pupille* des Greisenauges nicht mehr glänzend schwarz, sondern rauchig und oft sogar auffällig trübe, besonders wenn grelles *diffuses* Licht einwirkt, oder wenn *directes* Licht *schief* einfällt. Es ist die Trübung sehr gewöhnlich so stark, dass man unwillkürlich an eine in ihrer Entwickelung bereits ziemlich weit vorgeschrittene *cataractöse* Verbildung denken muss.

Die Täuschung wird noch vollständiger, wenn die *künstliche* Beleuchtung mittelst *Sammellinsen* in Anwendung gebracht wird. Da erscheint die *Oberfläche* des Krystalles in der Regel mit einem dichten, bisweilen seidenglänzenden, öfters leicht streifigen grauweissen Schleier überdeckt. Auch die *Kerngrenze* macht sich durch einen matten grauweissen oder graugelblichen Schimmer bemerklich. Ganz vorzüglich aber treten die Trübungen am *Aequator der Kernoberfläche* hervor. Der der Lichtquelle *abgewendete* Theil des Kernrandes macht ganz den Eindruck, als stäke er in einem Falze, welcher von zwei in einem Winkel zusammenfliessenden, inwendig glatten und glänzenden, gegen den Pol hin verwaschenen, bisweilen wolkig oder streifig gezeichneten Flächen gebildet wird. Die *Breite* dieses Gürtels wechselt sehr, die *Farbe* ist bald grauweiss, bald graugelb.

Es werden diese Trübungen wirklich von mehreren Seiten für den ersten Beginn einer *wahren Cataracta* erklärt. Es bestehen dieselben jedoch in der bei weitem grössten Mehrzahl der Fälle ohne merkliche Veränderung durch viele Jahre und führen selbst im *höchsten* Alter nicht nothwendig, ja nicht einmal *häufig*, zur wirklichen Staarbildung.

Die senile Verdichtung der Linse macht sich übrigens auch noch sehr auffällig geltend durch *Erschwerung der accommodativen Formveränderungen der Linse*. Auch nimmt bei fortgesetzter Verdichtung des Krystalles dessen Volumen etwas ab, wenigstens *verflachen* sich etwas die beiden Oberflächen und der Kern. Der *Brechzustand* des Auges sinkt in Folge dessen um ein Bedeutendes.

Nosologie. *Staarbildung* und *Schwund* des Krystallkörpers sind im Grunde genommen *gleichbedeutende* Ausdrücke. Wie in anderen Organen kömmt es auch in der Linse bald wegen *verminderter* oder überhaupt *alterirter Stoffzufuhr* zur Atrophie; bald wird dieser Process durch *entzündliche Wucherungen* der zelligen Elemente der Linse vorbereitet und thatsächlich begründet. Dem entsprechend findet man in Cataracten bald *lediglich* die Resultate der *Atrophie*, bald sind diese mit den Ergebnissen der *elementaren Prolification* gepaart.

1. Die *Entzündung* charakterisirt sich im Krystalle durch ganz ähnliche Erscheinungen wie anderwärts. Die Elemente des sogenannten *Kapselepitheles* und der *Kernzone* mit ihren Kernen schwellen auf und werden trüb; weiterhin aber findet eine *Vermehrung* auf dem Wege der Theilung und Endogenese statt. Man hat den Process, da er sich hauptsächlich in dem *äussersten* Stratum der Linse geltend macht, als *Capsulitis* oder *Phakohymenitis* beschrieben. Doch ist *Linsenentzündung*, *Phakitis*, ein weit treffenderer Name, indem die eigentliche *Kapselsubstanz* an dem Vorgange einen nur sehr geringen, in der Regel ganz unnachweisbaren Antheil nimmt und jene Zellen unstreitig *zur Linse* zu zählen sind. Uebrigens beschränkt sich der Process kaum jemals auf die Oberfläche, sondern *greift*, zumal in der *Kernzone*, fast stets *ziemlich tief* in den Krystall hinein. Selbst die *ausgebildeten Röhren* der tieferen Lagen, so weit sie noch Kerne führen und sohin ihren Charakter als *Faserzellen* bewahrt haben, äussern ihre Mitleidenschaft gar oft durch Trübung ihres Inhaltes, durch Aufschwellung und Theilung ihres Kernes. Doch ist es nach neuen Untersuchungen (*Iwanoff*) zweifelhaft, ob sie selbst einer *Theilung fähig* sind.

Die *weiteren Veränderungen* sind im Ganzen sehr wandelbar. Häufig *geht* der Process alsbald wieder *zurück*, die wuchernden Zellen mit ihren Kernen klären sich und das Gefüge gewinnt allmälig sein früheres normales Aussehen. Eben so häufig aber *degeneriren* die neugebildeten Elemente,

wachsen in der mannigfaltigsten Weise *aus* und *zerfallen* schliesslich unter den Erscheinungen der *Verfettung* oder der *choloiden* und *schleimigen Zersetzung*, das Resultat ist also *Staarbildung*. Es ist leicht möglich, dass die in solchen Fällen zwischen Kapsel und Linse sehr oft vorfindige *homogene* Masse zum Theile auf eine derartige Zerstörung neugebildeter Zellen zurückzuführen ist (*Iwanoff*). Ausnahmsweise indessen gelangen die neoplastischen Elemente auch zu *höheren Entwickelungsgraden* und werden darin wohl gar *ständig*. Es steht nichts der Annahme entgegen, dass unter gewissen Umständen, bei leichten langwährenden chronischen Reizzuständen, die in der Kernzone neugebildeten Zellen sich in *wahre Linsenfasern* umbilden (*Iwanoff*). Meistens jedoch treten sie aus ihrer typischen Reihe heraus, das Gefüge gewinnt mehr und mehr den Charakter *wahren Bindegewebes* (*H. Müller*, *Wedl*, *Iwanoff*).

So sieht man bisweilen an der Hinterwand der Vorderkapsel: 1. *warzenähnliche*, *streng begrenzte*, *rundliche Auswüchse*, welche bald platt aufsitzen, bald einen rundlichen Kopf und einen deutlichen Stiel erkennen lassen. Sie bestehen aus einer Art Hülle von concentrisch gelagerten oblongen Zellen und aus einem Kerne von kleineren rundlichen Zellen. Es scheinen diese Zellen sehr bald zu zerfallen und gehen in eine fein molekulirte, schmutzig bräunlich gelbe, in Salzsäure unveränderliche Masse über. Bisweilen findet sich der kleinzellige Kern wohl auch ganz von Glassubstanz eingehüllt. 2. In anderen Fällen erscheinen an der Hinterwand der Vorderkapsel *zackige verlängerte Zellen*, welche den Bindegewebskörpern in verschiedenem Grade gleichen und, in einer homogenen oder wellig gestreiften Zwischensubstanz lagernd, der Neubildung den Charakter des *Bindegewebes* aufdrücken. 3. Endlich stösst man hier und da auf verhältnissmässig mächtige Schichten einer trüben Neoplasie, welche fast ganz aus einer Unzahl *gestreckter Zellenkerne* und einer streifigen Grundlage besteht und sich zwischen Kapsel und der Linsenrinde gleichsam eingeschoben hat. Diese Zellenkerne und die Streifenzüge der Intercellularsubstanz durchkreuzen sich in den verschiedensten Lagen und Richtungen, ordnen sich streckenweise wohl auch zu mehr parallelen Bündeln und zeigen allenthalben die Merkmale fortschreitender Prolification (*Wedl*, *H. Müller*).

In den *tieferen Rindenschichten* werden öfters als Folge der Gewebswucherung *zahlreiche Kerne* gefunden, welche gruppig zusammengehäuft zwischen den entzündlich getrübten Linsenfasern liegen; oder man stösst daselbst auf *Zellen* von wechselndem Umfange, ja von *kolossaler* Grösse, welche bald rundlich sind und bei leicht getrübtem Inhalte einen oder mehrere Kerne führen; bald sich mehr der Spindelform nähern und eine feine Molekularmasse mit gröberen und dunkleren Körnern, aber *keine* Kerne enthalten; bald endlich sich in *kernlose* dunkle fettähnliche Körnerhaufen aufgelöst haben. Die stark getrübten Linsenfasern, deren Kerne meistens sehr angeschwollen und dunkel gekörnt erscheinen, oft auch schon in einer *Mehrzahl* vorhanden sind, werden durch die zwischengelagerten neoplastischen Elemente aus ihrer gegenseitigen Stellung gedrückt, manchmal förmlich geknickt und wie verdreht. Ihre *kolbigen Enden* zeigen sich aufgequollen und haben durch Niederschlag und netzförmige Anordnung einer trüben Masse in ihrem Inneren ein ganz verändertes Aussehen bekommen (*Wedl*).

In einzelnen Fällen, namentlich wenn sich die Phakitis als Theilerscheinung einer Panophthalmitis suppurativa, oder in Folge intensiver, die Linse direkt treffender, äusserer Schädlichkeiten, z. B. einer Verletzung und besonders verunreinigter Wunden, entwickelt: geschieht es wohl auch, dass die neoplastischen Elemente unter rapider Wucherung den Charakter der *Eiterkörperchen* annehmen und sammt den Mutterzellen auf dem Wege der Verfettung förmlich in eine eiterartige Masse zerfliessen, dass der entzündliche Staar also den Begriff einer *Cataracta purulenta* erschöpft (*Moers*, *C. O. Weber*, *Lohmeyer*).

Die *dichter* und ihres Zellenkernes verlustig gewordenen Fasern des Linsenkernes betheiligen sich an den entzündlichen Vorgängen meistens

blos durch einige Trübung und Aufblähung. Häufig bleiben sie auch ganz *unverändert*, oder schrumpfen im weiteren Verlaufe nur noch mehr zusammen.

Insoferne die Phakitis selten *selbständig* auftritt, sondern in der Regel durch entzündliche Processe im *Vordertheile der Uvea* hervorgerufen wird, finden sich ihre Producte gewöhnlich neben andern, welche von der *Iris* und den Ciliarfortsätzen ausgegangen sind und den Krystall von *vornher* in einer der Dicke nach sehr wechselnden Schichte überkleiden.

2. *Der reine Schwund* äussert sich zuvörderst durch eine chemische Scheidung oder Zerfällung der Linsenelemente in Stoffe mannigfaltiger Art, welche zum Theile flüssig und resorbirbar, zum Theile aber fest sind und letzteres *bleiben*, oder unter fortgesetzten chemischen Wandelungen allmälig der *Aufsaugung* verfallen. Das nächste wahrnehmbare Resultat der Zersetzung ist *optische Ungleichartigkeit* der Elemente, also *Trübung* derselben. Weiterhin jedoch *gestalten sich* die davon abhängigen Veränderungen sehr verschieden je nach der *Consistenz* der atrophirenden Theile, d. i. je nach der grösseren oder geringeren Dichtigkeit, welche dieselben in der gegebenen Zeit erlangt haben.

a. In den harten Kernen alter Individuen, in deren Elementen die *festen* Stoffe bei weitem überwiegen, während der *Wassergehalt* auf ein Kleines geschwunden ist, geht der chemische Scheidungsprocess nur sehr *langsam* vor sich und wird auch weniger auffällig, da eben durch das Austreten der flüssigen Bestandtheile die *Grundform* der Elemente nur *wenig* mehr alterirt werden kann. In Uebereinstimmung damit behält der Kern auch einen ziemlich bedeutenden Grad von *Diaphanität*, die Verminderung der optischen Gleichartigkeit zeigt sich mehr in der Verstärkung des *Lichtreflexes*, in der deutlichen *Färbung* des genannten Organtheiles. Es erscheint der Kern nämlich bräunlich gelb, bei *weit* vorgeschrittenem Processe wohl auch schmutzig graubraun, selten rothbraun oder purpurbraun oder gar schwarzbraun. Wird er von den Rindenschichten entblösst und der atmosphärischen Luft ausgesetzt, so nimmt die Dunkelheit der Färbung sehr rasch zu und hellt sich beim Einlegen in Wasser nur wenig mehr auf. Es zeigt sich der Kern, *frisch* aus dem Auge genommen, trocken, hart und spröde. Er spaltet sich leicht in concentrische Schalen, deren jede fast durchsichtig ist und ins Gelbliche oder Röthliche spielt. Fast immer findet man die *Convexitäten* der beiden Oberflächen im Vergleiche zur Norm sehr *vermindert*. Im Allgemeinen kann man sagen, die *Verflachung* wachse mit dem aequatorialen *Umfange* des cataractösen Kernes. Der *Umfang* des letzteren aber scheint im Verhältnisse zum Alter des Individuums *zuzunehmen;* wenigstens stösst man in *hochbetagten* Greisen fast constant auf *grosse* und *flache*, in *minder* bejahrten Individuen auf *kleine* und *stärker convexe* Kerne.

Unter dem Mikroskope erscheinen die einzelnen, leicht abzublätternden Schichten in der Gestalt stark durchscheinender, gelblicher oder bräunlicher Platten mit treppenartig abfallenden rauhen dunklen Bruchrändern und glatter Oberfläche, welche mit mehr weniger dunkler, höchst feiner Molekularmasse, oft auch mit rostrothen oder bräunlichen Körnern von grösserem Caliber oder mit Fettkügelchen bestreut sind. In diesen Platten ist öfters die *Verschmelzung* der einzelnen Fasern eine so innige geworden, dass deren Grenzlinien nicht mehr zu unterscheiden sind. In anderen Platten jedoch kann man die Seitenränder der einzelnen,

bisweilen sichtlich geschrumpften Fasern noch recht gut als etwas rauhe und parallel zu einander streichende Linien erkennen. In *sehr harten Kernen* von Greisenstaaren sieht man die Seitenränder der Fasern oft sogar *sehr* dunkel und *wie benagt*, während die *Flächen* der Fasern wie besäet erscheinen von dunklen Punkten, welche bei genauer Untersuchung sich als kleine *Lücken* erweisen.

b. An weniger dichten Linsenschichten geht der cataractöse Scheidungsprocess in der Regel viel rascher und vollständiger vor sich und macht sich auch durch *starke Trübung* einzelner Schichten oder der gesammten Linse geltend. Es bewahren die trüben Strata dabei häufig ihren Zusammenhang sehr lange und man erkennt in ihnen oft sogar mit freiem Auge den radiären Zug der einzelnen Fasern. Am Ende jedoch *zerfallen* die Elemente und stellen einen weissgrauen *Brei* dar, dessen *Consistenz* je nach dem Entwickelungszustande der betreffenden Linsentheile etwas wechselt, gewöhnlich aber *topfenähnlich* ist.

In den getrübten *Fasern* und in deren meistens etwas geschwellten *Kernen* erscheint eine hellere oder dunklere *Molekularmasse* und nebstbei in grösserer oder geringerer Menge auch *Fett* in Körnchen und Tröpfchen mit zahlreichen Myelinkugeln. Es sind diese Zerfällungsproducte immer auch in grösserer oder geringerer Menge *zwischen die einzelnen Faserlagen* abgelagert und zeigen sich in ganz gleicher Weise im Bereiche der *sternförmigen Figuren*, also zwischen den Wirteln der Fasern. Hier und da findet man auch, wie im Kerne, die oben beschriebenen *homogenen spröden Platten*. Doch enthalten dieselben hier gewöhnlich eine *grössere* Anzahl myeliner Kugeln, welche sich bei der Zertrümmerung isoliren und den Platten das Aussehen eines Maschenwerkes mit grossen Lücken geben (*Wedl*).

Die Elemente des *Kapselepithels* erhalten sich dabei oft lange unverändert, oder zeigen höchstens eine feine molekulare oder fettige Trübung des Inhaltes. In einzelnen Fällen *gehen* späterhin jedoch die Zellenwandungen *ganz unter* und man findet nur mehr die stark getrübten, angeschwollenen und mannigfaltig ausgewachsenen, mitunter wohl auch schon im Zerfalle begriffenen oder sichtlich verkümmerten *Kerne*, zwischen welchen eine mehr weniger dunkle Molekularmasse abgelagert ist. Nicht selten sind selbst die Kerne untergegangen, das Epithel hat sich in Fladen einer *fettig körnigen Masse* aufgelöst, welche bisweilen noch die polygonale *Begrenzung* der Zellen beibehalten haben. Daneben findet man manchmal Strecken, in welchen einzelne Zellen oder Zellengruppen einen eigenthümlichen *Verdichtungsprocess* eingegangen sind. Es hat sich nämlich um den Kern eine gelbliche durchscheinende feste Masse gebildet, die mehr und mehr zunimmt, endlich die ganze Zelle ausfüllt und dieselbe in eine *solide* derbe, chemisch sehr indifferente Scheibe von opalisirendem Glanze verwandelt. Diese Scheiben fliessen späterhin zu ganz unregelmässigen drusigen *Haufen* zusammen, oder stehen einzeln zwischen dem Detritus anderer Zellen (*H. Müller*, *Wedl*).

In breiig zerfallener Linsensubstanz erkennt man nur mehr *Trümmer* der einzelnen getrübten Faserlagen, gemischt mit einer mehr minder flüssigen, durch Molekularmasse, Fett und Myelinkugeln getrübten formlosen Substanz.

c. Ganz weiche Linsenelemente zerfallen unter dem Walten des cataractösen Processes in der Regel *überaus schnell* in eine trübe, dem Stärkekleister ähnliche Masse, oder sie lösen sich in eine molkenartige Flüssigkeit auf, in welcher trübe gestaltlose fettigkörnige Flocken schwimmen.

3. Da die physikalischen Eigenschaften der Staarmasse hauptsächlich von dem *jeweiligen Entwickelungszustande* der betreffenden Elemente abhängen, dieser aber nicht nur in Bezug auf die Linse als *Ganzes*, sondern auch in Bezug auf die einzelnen *Schichten* des Krystalles je nach dem Alter der Individuen sehr bedeutend wechselt; da weiters nur selten die Linse ihrer *ganzen Dicke* nach auf *einmal* staarig entartet, die cataractöse Wandlung vielmehr bald von dem *Kerne*, bald von den *oberflächlichen Schichten* des Krystalles ausgeht und sich nur allmälig über den Rest des Organes ausbreitet: so ist es klar, dass die *gröberen anatomischen Verhältnisse der Staare*

in hohem Grade variiren müssen. Diese sind es aber gerade, welche in *praktischer* Beziehung von grösstem Belange sind, daher sie denn auch eine genaue Berücksichtigung verdienen.

a. Im höheren Mannes- und *im Greisenalter* geht der Staar, wenn nicht besondere äussere Verhältnisse den Gang des Processes verkehren, *vom Kerne* aus. Dieser scheidet sich gleichsam von der Rinde, wird hart, spröde und trocken, trübt und färbt sich. Die *oberflächlichen* Strata bewahren dabei oft noch lange einen *fast normalen* Durchsichtigkeitsgrad, und nur in der nächsten Nähe des Kernes kömmt als Folge theilweiser Umsetzung der Fasern ein stark entwickelter *Linsengreisenbogen* (S. 597) zum Vorschein. Man nennt diese Form des Staares *den harten Kernstaar* oder *Kernstaar* schlechtweg, auch *Phacoscleroma*. Mit der Zeit, früher oder später, verfallen auch die *oberflächlichen* Strata allmälig dem Processe. Sie trüben sich erstlich, ohne dass die Elemente ihre Form aufgeben; am Ende jedoch lösen sie sich meistens in einen mehr oder weniger consistenten Brei, selten in eine mehr *flüssige* Masse auf, der Kernstaar erscheint *in Combination mit dem Rindenstaar*, ein Zustand, welchen man seit Alters als *gemischten Staar* beschreibt.

b. In den früheren Mannesjahren und *im Jugendalter* entwickelt sich der Staar häufiger *von der Oberfläche* als von dem Kerne der Linse aus, bleibt aber oft nicht lange auf einzelne Theile beschränkt, sondern greift binnen kurzem *durch die ganze Dicke* der Linse hindurch. Das Resultat ist dann ein *weicher Staar (Phacomalacia)*. Wenn der Process auf den *Kern* gebannt ist, während die Rindenschichten noch ihre normale Durchsichtigkeit bewahrt haben, spricht man von einem *weichen Kernstaare* oder von einer *weichen centralen Linsencataracta*. Beginnt der Process aber in den *peripheren* Schichten und geht er von hier allmälig auf den Kern über, so pflegt man, so lange der *Kern* seine Durchsichtigkeit bewahrt, einen *Rindenstaar, cataracta corticalis*, zu diagnosticiren.

Der weiche Kernstaar enthält öfters, zumal bei *reifen* Individuen, einen kleinen vergilbten und *sclerosirten* Nucleus; die *Hauptmasse* desselben besteht jedoch fast immer aus *stark getrübten* Linsenschichten, deren Elemente in vielen Fällen sehr lange ihre Form und ihren Zusammenhang behalten, zuletzt aber gewöhnlich zu einem gestaltlosen *Brei* von grösserer oder geringerer Consistenz zerfallen.

c. Bei Kindern wird ebenfalls meisthin die *Rinde* der Linse zuerst getrübt, seltener der Kern. Doch schreitet hier der Process gewöhnlich so rasch vorwärts, dass man nur selten einen eigentlichen *Rindenstaar* oder einen *weichen Kernstaar*, sondern in der grössten Mehrzahl der Fälle schon einen *über die gesammte Linse ausgebreiteten Staar* findet. Die Zerfällniss ist dabei fast immer eine möglichst *vollständige*, die ganze Linse erscheint aufgelöst in eine *stärkekleisterähnliche* Substanz. Doch stösst man mitunter auch im Kindesalter trotz längerem Bestande des Processes und völliger Verflüssigung der Rinde auf *halbweiche* trübe, oder sogar auf *sclerosirte Kerne*.

4. Mit den geschilderten „*primären*“ Wandlungen der Linse ist der cataractöse Process keineswegs abgeschlossen. In vergilbten *harten Kernen* werden *secundäre* Metamorphosen allerdings durch den geringen Feuchtigkeitsgehalt sehr erschwert oder unmöglich gemacht; man beobachtet nur eine *fernere Zunahme* der Trockenheit, Sprödigkeit und Härte, sowie eine Verdunkelung der Farbe. In *weicheren* Krystallschichten jedoch machen sich die *secundären* Metamorphosen sehr auffällig. Sie beginnen bisweilen schon

sehr *frühzeitig*, lange bevor der Staar sich über das *ganze* Gebiet der Linse ausgebreitet hat und ehe die cataractösen Theile vollkommen *zerfallen* sind. *Gewöhnlich* aber kömmt es zu den secundären Metamorphosen erst, nachdem der betreffende Linsentheil in *formloses* Magma zersetzt worden ist. Die Theile verfolgen hierbei nur sehr ausnahmsweise eine *progressive* Richtung; in der Regel ist der Process ein stetiges *Herabsteigen* auf der organischen Stufenleiter, das Magma wird unter fortschreitender chemischer Zerfällung und Aufsaugung der löslich gewordenen Theile in eine *fettig sandige* oder in eine *dichte trockene* Masse verwandelt, deren Hauptbestandtheile neben einer formlosen organischen Grundlage *Fett*, *Kalksalze* und *Myelin* in wechselnden relativen Massenverhältnissen sind.

Das *Fett* zeigt sich als ein durch die Masse vertheilter Staub, oder als Körnchen und Kugeln von grösserem Caliber, welche öfters in unregelmässige Haufen gruppirt sind. Ein grosser Theil desselben pflegt sich in *Cholestearin* umzuwandeln und in den bekannten schönen Tafeln zu krystallisiren. Oft sind diese Krystalle *nesterartig gehäuft*, so dass man sie schon mit freiem Auge an dem eigenthümlichen Glanze erkennen kann. Auch *Fettsäuren* scheinen bisweilen in Gestalt nadelförmiger Krystalle vorzukommen. In seltenen Ausnahmsfällen fliesst das *freie* Fett in grössere ölartige Tropfen zusammen.

Der *Kalk* tritt meistens als *kohlensaures*, seltener als *phosphorsaures* (*Graefe*) *Salz* auf. Er wird gleich dem Fette in Gestalt staubähnlicher Moleküle ausgeschieden, welche später zusammensintern und grössere Körner und Drusen bilden, die sowohl durch das freie Auge als durch das Gefühl erkennbar sind. Sehr häufig, namentlich wo *Entzündungen* dem Staare zu Grunde liegen, kommen auch *grössere Concremente* zu Stande. Es haben diese öfters ganz das Aussehen von unregelmässigen Kreidetrümmern und liegen dann frei in dem fettig sandigen Magma. Häufig jedoch stellen sie auch *Schuppen* oder umfangreiche *Schalen* von geringerer oder grösserer Mächtigkeit dar, welche der inneren Oberfläche der *vorderen* oder *beider* Kapselhälften anhaften. An *Schliffen* solcher Concremente findet man den Kalk oft in Körnerform dicht durch die wellig gestreifte durchscheinende, oder ganz amorphe und feinkörnige organische Grundlage vertheilt; oft aber auch streckenweise zu grösseren Massen zusammengehäuft, welche die mannigfaltigsten Gestalten und Gruppirungen zeigen und mitunter ganz den Eindruck von unvollkommen entwickelten Knochenkörperchen machen; daher denn auch solche *Concremente* vielfach mit den überaus selten vorkommenden *Verknöcherungen* der Linse verwechselt worden sind. Ausnahmsweise zeigt sich der Kalk, besonders in der Nähe der Kapsel, auch in Gestalt von *Krystallen*.

Die *organische Grundsubstanz* findet man im Stadium der secundären Staarmetamorphosen nur selten *flüssig*, so dass die cataractöse Masse einigermassen Aehnlichkeit mit Kalkmilch hat. In der grössten Mehrzahl der Fälle stellt sie sich als eine ganz formlose *schmierige* trübe Substanz dar, welche das Fett und die Kalksalze nebst hyalinen Kugeln zu einem mehr weniger consistenten, fettig sandigen Brei vereinigt. Seltener erscheint sie umgewandelt in eine halbdurchscheinende oder ganz opake, feinkörnige oder homogene, überaus spröde und brüchige, sonst aber sehr consistente und trockene Substanz, ähnlich der, welche schon in primären Staaren durch Verschmelzung von Linsenfasern in Gestalt von Platten zu Stande kömmt. In den *Kernschichten weicher* oder *halbweicher* Staare, so wie in der nächsten Nähe *sclerosirter* Kerne, bewahren indessen trotz eingetretener secundärer Metamorphose die Elemente bisweilen ihre *ursprüngliche Form* und ihren Zusammenhalt, ja öfters sieht man sogar noch an Schliffen umfangreicher steinharter *Concremente* die charakteristischen geradlinigen parallelen Begrenzungslinien der *Linsenfasern*.

Die *peripheren* Theile des Staarmagma gehen die secundären Metamorphosen immer *zuerst* ein. Besonders gilt dies von den im Bereiche der *Pupille* gelegenen Portionen der *vorderen* Rindenschichten, welche daher auch gewöhnlich am *weitesten* in dieser Wandlung vorgeschritten erscheinen. Die verdichteten Massen *heften* sich dabei gerne *an die Kapsel*, machen dieselbe steif und unfähig, sich nach Zusammenhangstrennungen vermöge

eigener Elasticität zurückzuziehen. Oft findet man in der That schon sehr frühzeitig die Innenwand der *vorderen* oder *hinteren* oder *beider* Kapselhälften in wechselnder Ausdehnung mit einer trüben Masse beschlagen, welche sich stellenweise zu kleineren oder grösseren *Tüpfeln* oder zu mannigfaltig figurirten und gruppirten *Klümpchen* häuft, nicht selten sogar sich zu schuppenähnlichen, unregelmässig gestalteten *Blättchen* verdichtet. In anderen Fällen erreicht dieser Beschlag eine *beträchtliche Dicke* und präsentirt sich unter der Form eines fibröskörnigen *Maschenwerkes*, oder unter der Form von trüben *Schwarten* mit fransigen oder wolkig verschwommenen Rändern. Bisweilen ist die Kapsel jedoch auch mit *mächtigen Schalen* von *verkalkter* Staarmasse verwachsen. Man nennt diese Staare *Kapsellinsenstaare, Cataractae capsulolenticulares.*

Die Glashaut selbst wird bei diesen Veränderungen *in ihrem Gefüge* nur ausnahmsweise alterirt. *Scheinbare Verdickungen* durch Anlagerung neugebildeter *glashäutiger* Schichten sind allerdings nichts Seltenes, die eigentliche *Kapselsubstanz* verharrt dabei jedoch meistens in voller Integrität. Die Möglichkeit einer *Trübung* derselben ist indessen nicht ausgeschlossen, obgleich auch nicht nachgewiesen. Stücke derselben, welche zwischen iritischen Auflagerungen und entzündlichen Anlagerungen an der Innenfläche eingeschlossen sind, finden sich bisweilen, vielleicht durch Usur, *verdünnt.* Nach einigen neueren Untersuchungen scheint es, als ob unter solchen Verhältnissen die Kapsel, so weit die An- und Auflagerungen reichen, auch *ganz zu Grunde gehen* könne (*Wedl, H. Müller*).

Wo keine Entzündungen vorangingen, sind die der inneren Kapselwand fest anhaftenden trüben Massen gewöhnlich nicht sehr massenreich und erweisen sich zum allergrössten Theile als *eingedicktes Staarmagma.* Sie bestehen aus einer körnigen, oft deutlich fettig kalkigen und durch ihren Pigmentgehalt ins schmutzig Gelbe oder Bräunliche spielenden Grundlage, in welcher Haufen von Kalksalzen und Cholestearinkrystallen, ausnahmsweise auch Kalkkrystalle so wie spröde weisse zerbröckelnde Platten aus kohlensaurem Kalke, höchst selten auch schwarze (Melanin-?) Krystalle etc. zerstreut oder zu Gruppen conglomerirt lagern. Dazwischen erscheinen gewöhnlich choloide Drusen (S. 596) und Haufen verdichteter Epithelzellen (S. 601), welche durch Aufnahme von Kalksalzen oft ein dunkel körniges Ansehen gewonnen haben. Streckenweise besteht an der *Vorderkapsel* das Epithel wohl gar noch *als solches,* wenn es auch meisthin in der regressiven Metamorphose (S. 601) schon weit vorgeschritten ist (*Wedl, H. Müller, Schweigger*).

Wo hingegen Entzündungen den Staarprocess beeinflusst haben, findet man in der Regel ein *mächtiges* Stratum *zwischen* Kapsel und das secundär metamorphosirte Staarmagma eingeschoben, in welchem sich die *Zersetzungsproducte* der Linsensubstanz mit *geformten* und ihrer ganzen Erscheinung nach unzweifelhaft aus *Wucherungsprocessen* hervorgegangenen Elementen mischen (S. 599). Es sind diese *letzteren* meistens selbst schon durch die *regressive* Metamorphose alterirt, geschrumpft, von Fett und Kalksalzen durchstreut. Mitunter überwiegen wohl gar die Kalksalze in dem Grade, dass die Neubildung völlig den Charakter eines *Concrementes* gewinnt.

An der Hinterkapsel sind diese Auflagerungen gemeiniglich viel *weniger massenreich*, als an der Vorderkapsel und *fehlen* sogar häufig in Fällen, wo an der letzteren ein *sehr mächtiges* Stratum der geschilderten Art haftet. Immerhin kommen auch Fälle vor, wo die Vorderkapsel *frei*, dagegen die *hintere* im weiten Umfange von derartigen Auflagerungen bedeckt wird. Es sind die *hinteren Kapselstaare* bisweilen mit *polarer* oder *Glaskörpercataracta* (S. 153) combinirt. Meistens jedoch bestehen sie in *reiner* Form, die Auflagerung ist lediglich eine *intracapsulare* und kömmt auf Rechnung der eigentlichen *Linsensubstanz.* Sie erweiset sich dann öfters als *einfach regressiv gewordenes* eingedicktes Magma; viel gewöhnlicher aber sind in ihr die Spuren *zelliger* Bildungen ganz unverkennbar und sie muss als das Product einer wahren *Phakitis* betrachtet werden (*Schweigger, Wedl*).

Die secundären Staarwandlungen gehen immer mit *Schrumpfung* einher, in Folge deren die Kapsel sich *faltet* und ihren Zusammenhang mit der tellerförmigen Grube lockert, so dass der Krystall mit seiner Hülle

sich leicht vom Glaskörper hinwegheben lässt. Die *Grösse* der Volumsverminderung, welche die Cataracta erleidet, hängt vornehmlich von dem gegenseitigen *Massenverhältnisse* ab, in welchem die *löslich* gewordenen Bestandtheile zu den *unlösbar* bleibenden stehen, in weiterer Instanz also auch von der *Dichtigkeit* des *primären* Staares. Doch sind die *festen* Substanzen secundär metamorphosirter Cataracten keineswegs blos als *Rückstände* zu betrachten; der Resorbtionsprocess stellt sich nicht als eine reine *Abfuhr* dar, sondern als ein *Austausch* von Stoffen, bei welchem sich der Gewinn und Verlust an festen Bestandtheilen auf diese und jene Seite neigen kann. In der That kommen sehr häufig derlei Staare vor, in welchen die *Summe* der festen Stoffe weitaus *grösser* ist, als sie es während dem Normalzustande der Linse sein konnte, in welchen also die secundäre Metamorphose offenbar mit einer *Zufuhr* von festen Stoffen gepaart war. Es wird der Process aber auch wesentlich beeinflusst von den *Ernährungsverhältnissen*, unter welchen sich das Auge und zumal der Krystall jeweilig befindet.

a. Wo die secundären Metamorphosen einfach *nur der Ausdruck der fortschreitenden Atrophie der ursprünglichen Linsenelemente* sind, pflegt der unlösbare Rückstand ein verhältnissmässig *kleiner*, die Schrumpfung der Linse folgerecht eine *sehr auffällige* zu sein.

Am *wenigsten* hervorstechend sind die secundären Veränderungen begreiflicher Weise bei *„überreifen" gemischten Staaren*, besonders wenn der *sclerosirte Kern einen grossen Umfang* hat, die *Rindenschichten* demnach an Masse sehr zurückstehen. Es *flacht* sich dann die Linse nur etwas ab und die durch neugebildete glashäutige Schichten verdickte, durch aufgelagerte Staarmassen getrübte Kapsel schliesst sich dem Kerne mehr an, wird nur durch ein verhältnissmässig dünnes Stratum fettigsandigen Breies, in welchem gewöhnlich der Kalk, selten das Fett vorherrscht, von dem sclerosirten Kerne getrennt.

Bisweilen ist dieser Rückstand so gering, dass er nicht mehr eine *continuirliche* Schichte, sondern *Haufen*, *Streifen* u. s. w. bildet, *zwischen* denen der Kern fast unmittelbar der Kapsel anliegt. Deren beide Hälften treten dann *am Rande* des Scleroms so nahe an einander, dass der Staar Aehnlichkeit mit einem geflügelten Samen gewinnt.

Weiche Staare schrumpfen in Folge der secundären Metamorphose immer *sehr bedeutend*, so dass sie am Ende mehr *Scheiben* mit unregelmässig runzeliger Oberfläche ähnlich werden, deren Dicke häufig unter $^1/_2$—$^1/_3$ Linie sinkt. Es sind diese *scheibenförmigen Cataracten* gewöhnlich ganz flach nach Art einer Scheidewand in der Lichtung des Strahlenkörpers ausgebreitet. Nicht selten erscheinen sie auch *kuppelig nach vorne gebaucht;* die *vordere* Kapselhälfte hat nur wenig an ihrer normalen Convexität eingebüsst und demnach ihr Lageverhältniss zur Ebene der *Pupille* nicht sehr verändert; die *hintere* Kapselhälfte hingegen hat bei der allmäligen Massenverminderung des Staarmagma ihre Wölbung *verkehrt*, sie hat sich *in die Concavität* der vorderen Kapsel *hineingestülpt*, indem die vordere Wand des *Glaskörpers* in Folge einer Vermehrung der *Vitrina* in entsprechendem Masse nach *vorne* getreten ist (Fig. 17, S. 137).

Man erkennt an solchen Cataracten schon mit *freiem* Auge sehr gut die beiden, durch *neugebildete* glashäutige Schichten und durch *Auflagerung* secundär metamorphosirter Linsensubstanz verdickten und getrübten *Kapsel-*

hälften. Die *Staarmasse selbst* ist gewöhnlich ein fettig kalkiger Brei mit oder ohne grössere Concretionen, in welchem stellenweise bald das Cholestearin, bald der Kalk hervorsticht und welcher, indem er sich hier und da etwas mehr anhäuft, manchmal buckelförmige Hervorragungen an der Oberfläche der Cataracta veranlasst. Oft jedoch findet man bei scheibenförmigen Staaren auch als Hauptbestandtheil eine halbdurchscheinende, ins Gelbliche oder Bräunliche spielende, *trockene* und *brüchige* (*myeline?*) Substanz, welche macht, dass diese Cataracten bei operativen Eingriffen gerne in eine Unzahl von Trümmern *zersplittern* und sich nur schwer oder gar nicht aus dem Bulbus entfernen lassen.

Mitunter *verflüssigen* sich weiche Totalstaare, lösen sich in ein kalkmilchähnliches Fluidum auf, in welchem zahlreiche, höchst feine Kalkkörnchen nebst Fett suspendirt sind und sich zum Theile auch in Gestalt zarter Punkte oder einer überaus dünnen florähnlichen Schichte an der Innenwand der Kapsel niedergeschlagen haben. Man nennt diesen Zustand *Cataracta lactea*, *Milchstaar*, auch *Phakohydropsie*. Früher scheint er auch unter dem Namen *Cataracta cystica* beschrieben worden zu sein (*Hasner*).

Häufig werden derartige *flüssige* Staare, sowie überhaupt die *sehr weichen* Cataracten des *kindlichen* Alters, im weiteren Verlaufe der secundären Metamorphosen bis auf sehr geringe fettigkalkige Reste aufgesaugt, so dass die beiden Kapselhälften in ihrer grössten Ausdehnung *nahezu unmittelbar* mit einander *in Berührung kommen.* Die Cataracta präsentirt sich dann unter der Form einer derben zähen, mehr weniger trüben *Haut,* welche *flach* oder mit *nach vorne vorspringender Wölbung* hinter der Pupille ausgespannt ist. Sie besteht aus den beiden Kapselhälften, zwischen denen sich regressive Staarmasse in einer dünnen, durch klumpige Anhäufungen ungleichmässigen Schichte eingeschlossen findet. Man hat diese Staare in Anbetracht ihrer Aehnlichkeit mit vertrockneten Samenschoten *Cataractae siliquatae*, *trockenhülsige Staare*, genannt und durch das Beiwort *„häutig“* oder *„membranös“* von den vorerwähnten *scheibenförmigen* Staaren unterschieden.

Es liegt auf der Hand, dass die drei geschilderten Formen nur die *Hauptrepräsentanten* einer Reihe von *verschieden* zusammengesetzten Staaren darstellen, welche letztere gleichsam als *Uebergänge* von einer zur anderen Art aufgefasst werden müssen. So gibt es *scheibenartige* Staare, welche einen kleinen sclerosirten *Kern* enthalten, *membranöse trockenhülsige* Staare, bei welchen sich stellenweise die Staarmasse so häuft, dass sie sich unmittelbar den *scheibenförmigen* Staaren anschliessen u. s. w.

Uebrigens setzt das Zustandekommen der fraglichen Staarformen auch noch voraus, dass die *Zonula* ringsum ihre volle Integrität bewahrt hat. Ist diese schon *vor dem Beginne* des cataractösen Processes oder *während den secundären Metamorphosen* in grösserer Ausdehnung zerrissen, so erfolgt die Schrumpfung des Staares nicht mehr ausschliesslich in der Richtung *von vorne nach hinten*, sondern auch *von einer Seite zur anderen* und die äussere Gestalt des Staares wird demnach sehr wesentlich modificirt, mehr weniger unregelmässig.

b. Haben auf die Entwickelung und auf die secundären Metamorphosen des Staares *heftige Entzündungen* Einfluss genommen, so lässt sich zwar constant eine *Volumsverminderung* des Krystalles und eine entsprechende *Faltung der Kapsel* nachweisen, doch ist die Grössenabnahme wegen der *reichlichen Zufuhr* von festen Bestandtheilen niemals so bedeutend, wie in den unter *a.* geschilderten Cataractformen. Gewöhnlich *platten* sich die beiden Oberflächen des Staares einfach ab, während der *äquatoriale Durch-*

messer sich etwas *verkürzt*, ohne dass jedoch die *Linsenform* gänzlich verloren ginge (Fig. 34, S. 289).

Seltener werden die beiden Convexitäten des Krystalles unter Verkürzung des Gleichers und unter entsprechender Dehnung der Zonula *verstärkt*, während der *Linsenrand* sich abrundet; der Staar bekömmt eine mehr *kugelähnliche* Gestalt. Ist jedoch die *Zonula geborsten*, so schrumpft der Staar meistens zu einem *ganz unregelmässigen Klumpen* (Fig. 37 S. 330).

Auch in diesen Fällen pflegt die *Hauptmasse* der Cataracta von *Fett* und *Kalk* dargestellt zu werden. Ausnahmsweise *wiegt der Fettgehalt vor*, die Cholestearinkrystalle häufen sich besonders an der *Oberfläche* und treten wohl gar zu einer *continuirlichen Schichte* zusammen, welche mit eigenthümlichem perlmutter- oder silberähnlichem Glanze durch die verdickte und getrübte Kapsel durchschimmert (*Cataracta argentea seu cholestearinica*). In der Regel sind *Kalksalze* das bei weitem Vorherrschende. Sie formiren sehr häufig *schalenartige Concremente*, welche bald der *vorderen*, bald der *hinteren*, gewöhnlich aber *beiden* Kapselhälften von innen her anlagern. Sie fliessen in letzterem Falle gewöhnlich am Rande der Linse zusammen und bilden solchermassen eine Art von *Gehäuse*, welches eine mehr minder grosse, unregelmässig geformte *Höhlung* umschliesst, die entweder blos von fettig kalkigem *Brei* mit oder ohne grössere Concremente, oder von einem verkalkten, oder von einem sclerosirten *Kerne* ausgefüllt wird (*Kalkstaar*, *Cataracta calcarea*). Mitunter bleibt es jedoch auch bei einer einfachen Verdickung und Trübung der Kapsel, es kömmt zu keinen förmlichen Schalen, höchstens zur Bildung kleiner kalkiger *Schuppen*, welche der Kapsel theilweise anhaften. Man findet dann die Kapselhöhle ausgefüllt von einem trockenen, fettig sandigen *Brei*, welcher entweder einen Kernstaar, oder eine Anzahl kleinerer und grösserer Concremente, oder ein einzelnes umfangreiches Concrement in sich schliesst *(fettigkalkige Staare)*.

Manchmal entwickelt sich unter solchen Umständen an der Innenwand der Kapsel ein dickes Lager von *bindegewebigem* derben festen Gefüge mit schön wellig lockiger Faserung und zelligen Gebilden, welche den Bindegewebskörpern ähnlich sind. Es kann unter dem Einflusse des wuchernden Zellenstratums sogar *die ganze Masse des Staares* in der *progressiven* Richtung umgewandelt werden. Die immer *sehr abgeflachte* Cataracta hat dann ganz das Ansehen, als wäre sie aus gekochtem Eiweisse oder Knorpel gebildet (*Cataracta fibrosa*). Meistens jedoch stellt das bindegewebige Gefüge nur eine Art geschlossener *Kapsel* dar, deren *Höhlung* gewöhnlich fettigkalkigen Staarbrei mit mehreren grösseren steinartigen Concrementen oder einen sclerosirten Kern enthält (*Cataracta fibrosocalcarea*).

In höchst seltenen Fällen hat man in der Höhlung eine *ölartige* Flüssigkeit von penetrantem ranzigen Geruche gefunden (*Cataracta cum bursa ichorem tenente*, *Cataracta putrida*, *A. Schmidt*, *Beer*, *Himly*).

Im weiteren Verlaufe, namentlich wenn sich massigere Knochenstrata an der Oberfläche der Chorioidea und in dem sehnig entarteten Glaskörper (S. 289) gebildet haben, *verknöchert* wohl auch die fibröse Staarmasse (*Cataracta ossea*).

Es erscheinen dann in der wellig gestreiften Grundlage neben einer Unzahl von Kalkkörnern eine Menge von theils verkümmerten, theis vollkommen ausgebildeten *Knochenkörperchen* mit den eigenthümlichen strahligen Ausläufern. Merkwürdiger Weise beginnt die Verknöcherung nicht an der äussersten Peripherie; die der Kapsel *zunächst* anliegenden Schichten des sehnigen Gefüges bewahren ihren *ursprünglichen* Charakter, so dass das Knochengehäuse durch eine *binde-*

gewebige Schale von der Kapsel *getrennt* bleibt. Nur wo die äussere Fläche der Kapsel *direct* an ein *neugebildetes Knochenstück* anstösst, reicht öfters die osteoide Staarmasse an sie heran und *verschmilzt* mit letzterem, indem das zwischenliegende Kapselstück untergeht. Den thatsächlichen Beobachtungen gegenüber fallen die Bedenken, welche man in neuerer Zeit betreffs der Möglichkeit einer Ossification der Linse erhoben hat (*Virchow*, *Pagenstecher*), nicht allzuschwer ins Gewicht (*R. Wagner*).

5. Nicht immer wird *die ganze Linse* in den Staarprocess hineingezogen; ziemlich häufig *beschränkt* sich derselbe vielmehr *auf einzelne Theile* des Krystalles, diese zerfallen und gehen durch die secundäre Metamorphose des Magma ständige Formen ein, während der Rest der Linse *normal fortvegetirt*, seine Durchsichtigkeit bewahrt, oder wenigstens erst nach langen Jahren in den Vorgang mitverwickelt wird. Man nennt solche Cataracten *partielle Staare*, und unterscheidet nach dem Sitze, nach der Form und der Grösse des entarteten Linsentheiles mehrere Arten.

a. Eine sehr charakteristische Art ist der sogenannte *Centralkapselstaar*. Er kömmt bisweilen *angeboren* vor. In der Regel jedoch entwickelt er sich erst nach der Geburt, wenn in Folge eines *Cornealdurchbruches* (S. 85, *Piringer*, *Arlt*) oder einer *Iritis* (S. 241, *Hasner*) *Exsudatklümpchen* auf einem im Bereiche der Pupille gelegenen Theile der Vorderkapsel haften geblieben und daselbst *ständig* geworden sind. Die hinter der *Auflagerung* befindliche Portion des Zellenstratums und der oberflächlichen Linsenschichten wird dann auf dem Wege der reinen *Atrophie* oder einer wahren *Gewebswucherung* in entsprechendem oder grösserem Umfange staarig getrübt und unter merklicher Schrumpfung durch secundäre Metamorphosen in ein knorpel- oder kreideähnliches, mohn- bis hirsekorngrosses Knötchen umgewandelt, welches der *Innenwand* der Vorderkapsel sehr fest anhaftet und gleichsam in einer Lücke der Krystalloberfläche eingebettet lagert.

Oefters werden unter solchen Verhältnissen anstatt eines rundlichen *Knötchens* förmliche *Zapfen* von unregelmässig walziger Gestalt gebildet, deren *hinteres*, meistens etwas kolbiges Ende mehr weniger *tief*, bisweilen bis über die äquatoriale Ebene, in die durchsichtige Linse hineinragt. Das *vordere* Ende erhebt sich gewöhnlich *über die vordere Krystallwölbung* und staut so die Vorderkapsel, mit der es fast untrennbar verwachsen ist, hügelartig empor. In Folge dessen und des Umstandes, dass die übrigens *durchsichtige* Linse sehr oft ganz bedeutend *an Umfang abgenommen hat*, zeigt sich die *Vorderkapsel* in der Umgebung des Zapfens gewöhnlich in schmale, meistens radiäre *Falten* gelegt. Man nennt diese Abart des Centralkapselstaares *Pyramidenstaar*, *Cataracta pyramidalis oder pyramidata*.

In neuerer Zeit hat man bei der Untersuchung eines solchen, leider von der Kapsel abgelösten Zapfens gefunden, dass derselbe an seiner Vorderfläche eines Kapselüberzuges *entbehrte* und völlig aus parallel über einander geschichteten Platten *neoplastischer trüber Linsensubstanz* zusammengesetzt war. Es hatte ganz den Anschein, als wäre der Zapfen durch ein *Loch* in der Kapsel aus der Linsensubstanz hervorgewachsen (*Singer*, *Wedl*). Es ist dies wahrscheinlich ein *Ausnahmsfall. In der Regel* sitzt der Zapfen auf der *Hinterwand* der Vorderkapsel und besteht, wie erwähnt wurde, aus *regressiven Producten* entzündlicher Wucherungen und des einfachen Staarbildungsprocesses, was auch die meistens nebenhergehende *Volumsabnahme* und *Gestaltveränderung* des Linsenkörpers als Ganzen erklärt.

Erwähnenswerth sind der ganz abweichenden pathogenetischen Verhältnisse wegen Fälle, in welchen bei völliger Durchsichtigkeit der *hinteren* Linsenhälfte die *vordere Hälfte* fast *gänzlich* untergegangen war, so dass nur eine Anzahl von scharf

begrenzten kalkähnlichen Knötchen erübrigte welche, eingebettet in die *pellucide* Linsenmasse, der stark abgeflachten Vorderkapsel anhingen und, so weit sie im Bereiche der Pupille lagen, ganz den Eindruck von Centralkapselstaaren machten.

b. Häufig stösst man bei jugendlichen Individuen auf Linsen, in welchen sich *eine einzelne tief liegende Schichte in beiden*, oder sehr ausnahmsweise blos in der *vorderen* oder *hinteren Hälfte* (*Hedäus*), getrübt hat und vielleicht schon secundäre Metamorphosen eingegangen ist, während der *Rest* des Krystalles *seine Durchsichtigkeit behauptet*, oder doch erst nach einer langen Reihe von Jahren in den Process verwickelt wird. Bisweilen findet man in übrigens pelluciden Linsen wohl auch *zwei oder drei* verschiedene und von einander *getrennte tiefe* Faserlagen staarig entartet (*D. E. Müller, Graefe*). Man hat solche partielle Cataracten *Schichtstaare*, auch *perinucleare* Staare genannt. Sie kommen fast immer in *beiden* Augen zugleich vor, selten in *einem* Auge allein, und zwar sind gewöhnlich *gleichwerthige Schichten* in dem einen und dem anderen Krystalle in analoger Weise alterirt *(Ed. Jaeger, Graefe)*.

In der Mehrzahl der Fälle ist die Trübung *ihrer ganzen Ausdehnung nach* eine fast gleichmässige, höchstens kann man unter günstiger Beleuchtung noch die radiäre Anordnung der Fasern an einer zarten Streifung erkennen. Das cataractöse Stratum hebt sich mit vollkommen *scharfer Grenze* einerseits von den überlagernden *oberflächlichen* pellucid gebliebenen Schichten, anderseits von dem durchsichtigen und meistens ins Weingelbe verfärbten *Kerne* ab. In anderen Fällen zeigen *blos die dem Aequator nahen*, allenfalls *auch polare Theile*, den staarigen Zerfall. Der *Rand* des durchsichtigen Kernes erscheint dann sowohl nach vorne als nach hinten von einer mehr weniger breiten trüben *Zone* umgürtet, welche beiderseits gegen den Pol der Schichte hin in *Zacken* ausläuft, seltener mit *wolkig* verschwommener oder *feinstreifiger* Grenze endet. Es unterliegt kaum einem Zweifel, dass die letztere Form einen *unvollständig entwickelten* Schichtstaar repräsentirt und dass in der Regel vorerst die *gesammte* Schichte cataractös zerfällt, ehe die *secundären Metamorphosen* in hervorstechender Weise Platz greifen.

Ist dieses aber einmal geschehen, so ändert sich wesentlich das *anatomische Bild*. Indem die *löslichen* Bestandtheile *resorbirt* werden, der fettigkalkige *Rückstand* aber sich mehr und mehr verdichtet und gleichsam zusammenzieht, wird die früher mehr *gleichmässige* Trübung *lückenhaft*, die Staarschichte zerklüftet. Constant *flacht sich hierbei die Linse als Ganzes beträchtlich ab*. Ausserdem pflegt sich aber auch der *äquatoriale Durchmesser* unter entsprechender Dehnung der Zonula zu verkürzen, so dass der Abstand des Linsenrandes von den Köpfen der Ciliarfortsätze merklich zunimmt *(Graefe)*.

Ausnahmsweise kommen Fälle vor, in welchen von dem cataractösen Stratum aus die structurlose *Axensubstanz des Kernes* staarig zerfällt und so gleichsam einen trüben *Zapfen* darstellt, welcher durch die Dicke des Kernes hindurch von einer Schichthälfte zur andern reicht (*Ammon, Pilz, D. E. Müller, O. Becker*). Man hat sie *Spindel-* oder *Axenstaare* genannt. Häufiger zerfällt der *ganze Kern* und wird am Ende bis auf einige fettigkalkige Klümpchen resorbirt, welche in der Mitte der verflachten Linse zurückbleiben.

c. Manchmal wird bei *jugendlichen* Individuen auch *ein grösserer Theil* der Linse staarig zersetzt und secundär metamorphosirt, während der Rest seine *Durchsichtigkeit bewahrt*. Besonders oft geht die *ganze vordere Hälfte*

der Linse bis auf ein dünnes Stratum fettigkalkiger Masse unter, *ohne* dass die *hintere* Hälfte des Krystalles an dem Processe Theil nimmt. Der Staar macht dann, *von vorne* gesehen, ganz den Eindruck einer Cataracta siliquata und erst bei näherer Untersuchung findet man das mächtige Stratum von *durchsichtiger*, meistens aber ins Weingelbe verfärbter und sulzähnlicher Linsensubstanz, welches der trüben runzeligen und ganz verflachten Vorderkapsel anhaftet und diese so von der Hinterkapsel trennt. In ähnlicher Weise kann auch die *hintere* Hälfte des Krystalles bei scheinbar normalem *Fortbestande* der vorderen staarig zerfallen.

Nicht minder geschieht es bisweilen, dass eine *seitliche Hälfte* der Linse staarig entartet und unter secundärer Wandlung des Magma auf ein Kleines zusammenschrumpft, während die *andere* seitliche Hälfte ihre Integrität bewahrt. Die Linse bekömmt dann gewöhnlich die Form einer Niere. An der *Hilusseite* erscheint die stark gerunzelte Kapsel von fettigkalkigen Staarresten getrübt. Die *Zonula* ist daselbst entsprechend der Einsenkung des Hilus bedeutend verbreitert und meistens auch von Auflagerungen sehnenartig trüb.

Selten werden *ganz unregelmässige Stücke aus der Dicke der Linse* in den Process verwickelt und unter theilweiser Resorption in fettigkalkige oder sehnenähnliche Massen verwandelt, welche in der abgeflachten und auch diametral verkleinerten, übrigens aber pelluciden Linse eingeschaltet erscheinen *(Graefe, O. Becker)*. Die *hinteren Kapselstaare* (S. 604) gehören im wesentlichen hierher.

Krankheitsbild. *Charakteristisch ist eine Trübung, welche sich in geringer Entfernung hinter oder in der Pupille bemerklich macht und das Sehvermögen je nach ihrem Dichtigkeitsgrade und ihrer Ausbreitung mehr oder minder beeinträchtiget.*

A. In der *Trübung* spiegeln sich die mannigfaltigen Veränderungen, welche die staarigen Linsenelemente erleiden, durch *eigenthümliche Töne der Farbe, des Glanzes, durch wechselnde Grade der Diaphanität* u. s. w. ziemlich deutlich ab, so dass man aus der *Art der Trübung* meistens die *specielle anatomische Form* einer gegebenen Cataracta mit einiger Sicherheit zu erkennen vermag.

1. *a. Der Kernstaar* beurkundet sich durch eine *diffuse* Trübung welche, der vorderen Kernoberfläche folgend, sich mit einer mehr oder weniger starken Wölbung hinter der Pupille ausbreitet. Es ist diese Trübung im Centrum am dichtesten und verwäscht sich gegen den Kernrand hin, da dieser vermöge seiner geringen Dicke viel von dem auffallenden Lichte durchlässt. Die *Farbe* der Trübung ist gewöhnlich graugelb oder schmutzig bräunlichgrau; mitunter spielt sie ins Rothbraune oder Grüne; selten erscheint sie bronzeartig, dunkelbraun oder gar schwärzlich. Der *Abstand der Trübung von der Pupillarebene* ist immer ein *merklicher* und im Allgemeinen um so grösserer, je mächtiger das pellucid gebliebene *Rindenstratum*, je *kleiner* also der sclerosirte *Kern* ist. Dieser Abstand macht, dass man *zwischen* die Trübung und den Pupillarrand hineinsehen und bei guter Beleuchtung den *Schlagschatten* der Iris als eine dunkle Sichel wahrnehmen kann.

Mittelst eines *lichtschwachen Augenspiegels* zeigt sich der Kernstaar als eine rundliche dunkle Wolke mit verschwommenen Rändern; bei *starker Erleuchtung* schlägt das Roth des Augengrundes durch, doch lassen sich dessen Einzelheiten

nicht mehr erkennen, der Augengrund erscheint in einen Nebel gehüllt, welcher sich in der *Mitte* des Gesichtsfeldes öfters zu einer dunkleren Wolke concentrirt. Am deutlichsten tritt die Farbe, die Convexität, die Begrenzung, die relative Stellung zum Pupillarrande etc. bei *weiter Pupille* und *schiefer Focalbeleuchtung* heraus. Mit Leichtigkeit erkennt man bei Anwendung dieses Mittels den *Rand* des Sclerome und kann dessen Abstand von den Köpfen der Ciliarfortsätze, also auch den *Umfang* des Staares, schätzen. Meistens macht sich dann am Rande auch ein *Linsengreisenbogen* (S. 597) geltend.

b. Findet man mittelst der schiefen Focalbeleuchtung schon die *äusserste Peripherie der Linse* wolkig oder streifig, ist zwischen der Trübung und den Köpfen der Ciliarfortsätze der Abstand fast auf Null reducirt, so liegt nicht mehr ein reiner Kernstaar vor, sondern es leiden bereits die *Rindenschichten*, die Cataracta ist eine *gemischte*. Bei deren weiterer Ausbildung rückt die Trübung von dem Rande immer weiter gegen den Pol der *oberflächlichen* Strata vor, bis endlich diese ihrem *ganzen* Umfange nach *getrübt* erscheinen.

So lange die *Elemente* ihre ursprüngliche *Form nicht ganz aufgegeben haben*, bleibt die Corticalsubstanz *durchscheinend*, bläulichweiss. Schon mit *freiem* Auge, noch besser aber mittelst *schiefer Focalbeleuchtung*, erkennt man dann in der diffusen Trübung eine dem Faserzuge entsprechende *radiäre* Streifung oder eine Unzahl von *Punkten* und wolkig verschwommenen *Flecken*.

Sind die Streifen, welche sich übrigens gerne zu triangulären *zackenähnlichen Figuren* vereinigen, sehr *schmal*, linienförmig, gleichviel ob hellweiss und opak, oder diaphan und bläulich: so kann man mit Wahrscheinlichkeit annehmen, dass die *Rindenschichten eine der Norm nahekommende Consistenz* bewahrt haben. Aehnliches gilt auch, wenn bei *Abhandensein* solcher Streifen die Trübung *wenig saturirt* ist und die Punkte und Flecke sich nur wenig herausheben. *Breite bläulichgraue* unter der Kapsel etwas schillernde Streifen, welche nicht vollkommen undurchsichtig sind und zwischen sich durchscheinende Sectoren oder mit groben graulichen Flecken besprengte Linsenpartien lassen, so wie anderseits eine ziemlich stark saturirte Trübung mit dichteren Punkten und Flecken, werden hingegen als Wahrzeichen einer *mehr sulz- oder stärkekleisterähnlichen Consistenz* der Corticalstrata aufgefasst (*Graefe*).

Wird die Trübung dichter und dichter, verschwimmen die Zeichnungen immer mehr, so dass die Cataracta am Ende dem freien Auge fast *gleichmässig hellweiss* oder *gelblichweiss* und *opak* erscheint, reicht übrigens diese Trübung bis *unmittelbar an den Pupillarrand heran*, so dass der Schlagschatten der Iris *vollkommen* verschwindet: so kann man mit grösster Wahrscheinlichkeit einen *völligen Zerfall* der Corticalschichten in *breiiges* oder *flüssiges* Magma diagnosticiren. Der *Kern* hat dann meistens seinen Einfluss auf die *Färbung* des Staares grössten Theils verloren; es bedarf der schiefen Focalbeleuchtung und eines sehr kleinen Einfallswinkels, auf dass das concentrirte Licht den Kern schwach durchschimmern lassen könne.

In einzelnen Fällen, wo die Rindenschichten *sehr rasch* zerfallen, scheint auch eine Art *Aufblähung*, eine *Massenzunahme* in Folge reichlicher Zufuhr von aussen her, Platz zu greifen. Man schliesst dieses aus dem Umstande, dass unter solchen Verhältnissen die *vordere Linsenconvexität* ungewöhnlich stark hervortritt, die Iris gleichsam vor sich her treibt und die Kammer merklich verengert.

c. Beginnen secundäre Metamorphosen in der cataractösen *Rinde*, so zeigen sich alsbald an der *Oberfläche* des Staares die der inneren Kapselwand anhaftenden Producte. Es erscheinen zerstreute hellweise, *völlig opake, kreideähnliche Punkte* von wechselnder Grösse, welche sich weiterhin mehr und mehr häufen, zu Klümpchen, Streifen u. s. w. zusammenfliessen und

der Cataracta ein getüpfeltes, marmorirtes, netzartiges, streifiges oder fleckiges Ansehen geben. Zwischendurch glitzern nicht selten in grösserer oder geringerer Menge Haufen von *Cholestearinkrystallen*. Häufig findet man ausserdem, namentlich im *Pupillarbezirke, sehnenähnliche* graue oder gelblichgraue mattglänzende, leicht durchscheinende Streifen und Flecke von ganz irregulärer Gestalt mit scharfen zerfransten oder wolkigen Grenzen. Es stechen diese Producte, besonders bei *schiefer Focalbeleuchtung*, an der Oberfläche des Staares um so deutlicher aus ihrer Umgebung heraus, als ihre Bildung mit einer sehr bedeutenden *Massenabnahme* der Corticalschichten und daher mit der *Wiederkehr der Transparenz des Staares* verbunden zu sein pflegt.

In der That kann man bei *weiter vorgeschrittener* secundärer Metamorphose den *Kern* oftmals *sehr deutlich* wahrnehmen oder dadurch zur Beobachtung bringen, dass man den Kopf des Kranken eine Weile nach vorne beugen lässt. Man findet ihn dann nicht immer gerade in der Mitte; bei grösserer Weichheit der Rinde *senkt* er sich vielmehr öfters merklich nach abwärts. In einzelnen Fällen ist die Resorption der Corticalschichten wohl auch eine so vollständige, dass der sclerosirte *Kern* nur von einem *ganz dünnen*, mit Kalkpunkten und Cholestearinhäufchen bestreuten *Schleier* gedeckt erscheint.

Die *Volumsverminderung* des Krystalles beurkundet sich übrigens auch noch durch das *Zurücktreten* der leicht gerunzelten Staaroberfläche hinter die Ebene der Pupille und, was unmittelbar damit zusammenhängt, durch das *Wiederkehren eines Schlagschattens*. Indem die Regenbogenhaut durch die Abflachung des Staares ihrer natürlichen Stütze beraubt wird, kömmt dann weiters auch noch das höchst charakteristische *Schlottern* derselben (*Iridodonesis*) zum Vorschein, besonders deutlich, wenn das Auge rasche *Seiten*bewegungen macht.

d. Wenn heftige Entzündungen auf den Process Einfluss genommen haben, so finden sich oft schon an der *Aussenwand* der Vorderkapsel mächtige Lager von *Neubildungen* (S. 241, *b*), welche den Staar vollkommen *verdecken*. Zum mindesten erscheint die Kapsel mit dem Pupillarrande in grossem Umfange verwachsen, so dass nur der *mittlere* Theil der Staaroberfläche zur Wahrnehmung gebracht werden kann. Dieser zeigt sich dann gewöhnlich ganz *gleichmässig* kreideweiss, völlig opak und matt glänzend, er macht ganz den Eindruck eines soliden *kalkigen* Concrementes mit glasigem Ueberzuge. Seltener ähnelt er mehr *sehnigem* Gefüge mit oder ohne kalkigen Einlagerungen. Ausnahmsweise *schimmert* seine Oberfläche wohl auch nach Art eines Perlmutterknopfes wegen Vorwiegen des Cholestearins.

2. Das Bild *des weichen Staares* wechselt je nach dem Gange und den Stadien des Processes wo möglich noch mehr.

a. Beginnt die cataractöse Zersetzung im Kerne, so findet man in einiger Entfernung hinter der Pupille eine nach vorne convexe, *diffuse* oder *fleckige*, selten *gestreifte* Trübung von *weissbläulicher* Farbe. Im *Centrum* des „*weichen Kernstaares*“ ist diese Trübung am *dichtesten*, gegen die *Peripherie* hin nimmt jedoch die Diaphanität und demnach auch der *bläuliche* Ton zu. Nirgends ist die *Grenze* eine ganz scharfe; sowohl an der convexen *Fläche* als an dem *Rande* löst sich die Trübung in einen zarten, wolkig flockigen *Flaum* auf. In dem Masse, als der Process weiter schreitet, verdichtet sich die Trübung mehr und mehr, sie wird *hellweiss* oder weissgelb und fast *opak*, während ihre wolkige bläuliche Grenze immer näher an die Kapsel

rückt und den *Schlagschatten* der Iris verschmälert. Gewöhnlich fangen dann auch bald die *Rindenschichten* an, vom *Gleicher* aus zu zerfallen, der Kern wird allmälig von *oberflächlichen*, diffusen oder breitstreifigen Trübungen gedeckt, welche von dem äussersten Linsenrande gegen die Pole hin sich ausbreiten, es liegt ein *weicher Totalstaar* vor.

b. Beginnt der weiche Staar aber als eine *Corticalcataracta*, so zeigt sich in der Regel vorerst an der *Peripherie der Krystalloberfläche* eine *bläulichweisse*, leicht schillernde und oft *noch unterbrochene* Zone, zu deren Wahrnehmung natürlich eine starke *Erweiterung* der Pupille erforderlich ist. Es erscheint diese Zone öfters ganz *diffus* oder *wolkig*. Häufiger indessen läuft sie sowohl an der vorderen als an der hinteren Fläche der Linse in jene bläulichen schillernden *Zacken* aus, welche sich allmälig *verbreitern* und in meridionaler Richtung auch *verlängern*, so dass sie endlich in der Ebene der *Pupille* erscheinen. Mitunter bleibt die *structurlose* Substanz *zwischen den Faserwirteln* durchsichtig und es wird die *sternförmige* Figur der oberflächlichen Linsenschichten, wenigstens theilweise, deutlich sichtbar. Gewöhnlich aber werden *auch die zwischen den Zacken gelegenen* Theile der Rinde wolkig getrübt und streckenweise verschwimmen ausserdem die Zacken in unregelmässigen Wolken und Flecken. Am Ende verliert die *ganze Linsenoberfläche* ihre Durchsichtigkeit. So lange der *Kern* seine Pellucidität bewahrt, erscheint dann die Trübung in der *Mitte* des Krystalles am *wenigsten* dicht, bläulich; an dem *Rande* jedoch *hellweiss* oder weissgelb und fast *opak*.

In einzelnen Fällen bleibt der *Gleicher* der Rindenschichten längere Zeit *durchsichtig*, man findet an der *vorderen*, häufiger an der *hinteren* oder an *beiden* Hälften der *Corticalstrata* einzelne Flecke, Punkte oder radiäre Streifen, welche allmälig an Zahl und Umfang zunehmen und später sowohl an den *Polen*, als besonders an dem *Rande* der Linse zusammenfliessen.

In seltenen Ausnahmsfällen beginnt die Trübung der Corticalschichten von der *Mitte* aus, es werden einzelne oder alle Strahlen der *sternförmigen Figur* bläulichweiss und heben sich daher von der noch durchsichtigen Umgebung deutlich ab. Bisweilen setzt sich dann der Process vorerst auf die tieferen Lagen der *Sternfigur* fort, so dass es den Anschein gewinnt, als wäre die Linse durch trübe *Blätter*, welche gegen die Axe hin zusammenlaufen und senkrecht zur Oberfläche stehen, in eine Anzahl von Sectoren gespalten (*Cataracta stellata*). Erst später greift der Process auf die *oberflächlichen Faserwirtel* und den *Kern* über.

c. Im weichen Totalstaar combiniren sich die Erscheinungen des *Corticalstaares* mit denen des *weichen Kernstaares*. Die Trübung ist im *Centrum* am *dichtesten*, an der *Peripherie* mehr bläulich *diaphan*. Sie reicht einerseits bis zu den Köpfen der Ciliarfortsätze, andererseits bis in die Ebene der Pupille, ja bisweilen gipfelt sie sogar merkbar *über* der letzteren. Von einem reinen *Schlagschatten* der Iris kann darum keine Rede sein. Bei *rasch* sich entwickelnden derartigen Cataracten macht sich wohl auch eine Art *Blähung*, eine Umfangsvermehrung, geltend und kömmt in starker *Vorwölbung der Iris* und daheriger *Verengerung der Kammer* zum Ausdruck.

Oft bewahrt der weiche Totalstaar einen gewissen Grad von *Durchscheinbarkeit* bis in das Stadium der *secundären* Metamorphosen oder gar über diese hinaus und man kann mittelst *schiefer* Focalbeleuchtung noch ziemlich deutlich die *Faserwirtel* unter der Gestalt radiärer Streifen erkennen. Es sind dieses jene Fälle, in welchen die Linsenelemente ihrer Form nach *nicht ganz untergehen*, die staarigen Schichten vielmehr eine *der Norm nahe-*

stehende Consistenz behalten oder sich bei Operationen unter der Gestalt einer *stärkekleisterähnlichen Sulze* präsentiren.

Geht aber die Zersetzung, wenigstens in den Rindenschichten, weiter, *löst sich die Linsensubstanz in formlosen Brei* oder in eine *tropfbare Flüssigkeit* auf, so verschwimmen allmälig jene verschiedenen Farbentöne und Zeichnungen, höchstens erkennt man mittelst der schiefen Focalbeleuchtung *dichtere* weisse Punkte und kleine *Flocken*, dem *freien* Auge erscheint die Trübung fast *gleichmässig* hellweiss oder gelblichweiss. Die *Nuance* dieser Farbe hängt hauptsächlich von der grösseren oder geringeren *Dichtigkeit* des Magmas und von dessen wechselndem *Fettgehalt* ab.

Ausserdem hat noch der Umstand einen Einfluss, dass bei *Ruhe* des Auges die dichteren, in der Flüssigkeit suspendirten Flocken sich bisweilen *senken*, daher dann der *untere* Theil des Staares fast ganz opak und hellweissgelb, der *obere* aber molkenähnlich, bläulichweiss und diaphan erscheint. Die etwaige Anwesenheit eines noch *unzersetzten* pelluciden, oder bereits getrübten, oder gar sclerosirten *Kernes* verräth sich dann gewöhnlich durch *keinerlei* äussere Merkmale, sie kann nur mit einiger Wahrscheinlichkeit aus dem *Alter* des Individuums *errathen*, keineswegs aber mit Sicherheit *diagnosticirt* werden, da auch *jenseits* der Pubertätsperiode *ganz flüssige Staare* vorkommen.

d. Der Eintritt *secundärer Metamorphosen* macht sich bei der *weichen Totalcataracta* durch analoge Erscheinungen, wie bei dem *gemischten* Staare bemerkbar. Von grösster Wichtigkeit sind hierbei *jene mannigfaltigen Zeichnungen*, welche die *fettigkalkigen* oder *sehnenähnlichen* Producte durch ihre Anlagerung an die Innenwand der *Kapsel* erzeugen. Es pflegen diese Anlagerungen beim *weichen Totalstaare* etwas *massenhafter* zu sein, als bei der Cataracta *mixta*, da bei ihrer Bildung eine *grössere* Menge von Magma concurrirt. Gerade dieser Umstand macht aber auch, dass sie *anfänglich* minder deutlich hervorstechen und erst auffällig werden, wenn der staarige Brei durch fortgesetzte Resorption so weit vermindert worden ist, dass der dunkle *Augengrund* wieder durchschlagen kann. Ein *zweites* wichtiges diagnostisches Moment ist *das Zurückweichen der Linsenoberfläche hinter die Ebene der Pupille*, somit das Auftreten eines *Schlagschattens* und das starke *Schwanken der Iris*. Wo diese Symptome *sehr klar* zur Anschauung kommen, dort kann man *gewiss* sein, es mit einer *sehr stark geschrumpften* Cataracta zu thun zu haben. Im *gegentheiligen* Falle aber, wenn die Oberfläche des Staares mit deutlicher *Convexität* nach vorne tritt und demnach auch nur schwache oder keine Runzeln zeigt, ist das Gegebensein eines sehr geschrumpften Staares *nicht* ausgeschlossen, da eben scheibenförmige und trockenhülsige Staare von dem Glaskörper gar nicht selten *nach vorne gebaucht* werden. Es entscheidet dann in *diagnostischer* Beziehung neben jenen Zeichnungen an der Oberfläche die *Altersperiode*, in welcher der Staar sich entwickelt hat, die *Dauer* seines bisherigen Bestandes und seine grössere oder geringere *Durchscheinbarkeit*.

Scheibenförmige Staare zeigen bei erweiterter Pupille öfters eine sehr *unregelmässige* kerbige oder winkelige *Begrenzung* und stehen darum stellenweise ziemlich weit ab von dem Strahlenkörper. Sie sind häufig ziemlich gleichmässig *kreideweiss* und völlig *opak*. Eben so oft jedoch haben sie ein mehr *sehnen-* und *knorpelähnliches* Ansehen und sind dem entsprechend in *geringem* Grade *diaphan*, so dass sich die fettigkalkigen Anlagerungen der inneren Kapselwand vermöge ihrer helleren Farbe und Opacität merklich abheben. Nicht selten endlich ist der scheibenförmige Staar bei einer

eigenthümlichen, schmutzig gelbgrauen, ins grünliche oder bräunliche spielenden Färbung *stark durchscheinend*. Man findet dann an der Oberfläche sehr gewöhnlich bläulichgraue Flecken mit mattem sehnenähnlichen Glanz. Solche Staare pflegen sehr *spröde* und *brüchig* zu sein.

Die trockenhülsigen Staare sind vermöge ihrer geringen *Dicke* immer in ziemlich hohem Grade *durchscheinend*. Ihre *Grundfarbe* ist bläulichweiss und zwar schlägt je nach der Menge des cataractösen Rückstandes bald das *Blaue*, bald das *Weisse* vor. Die mannigfaltigen *Figuren*, welche die an der Innenwand der Kapsel haftenden kalkigen Concretionen, Cholestearinhaufen und fibrösen Massen hervorbringen, treten auf dem wolkenähnlich gezeichneten bläulichweissen Grunde sehr deutlich hervor. Von Wichtigkeit ist, dass der Staar meistens *bis an die Ciliarfortsätze* reicht und die Trübung an der *äussersten Grenze* des verflachten Staares sehr oft am *dichtesten* ist, indem sich in dem *Kapselfalze* die fettigkalkigen Producte gleichsam häufen und diesem das Ansehen eines rundlichen *Wülstchens* geben, welches den Staar kranzförmig umgürtet. Bei *partiellen* Cataracten kömmt ein solcher kreidiger Saum kaum vor, *er ist der Cataracta siliquata allein eigen.*

c. Wo sich der weiche Totalstaar *unter Einflussnahme heftiger Entzündungen* entwickelt hat und weitere *Wandlungen* eingeht, gestaltet sich das Bild desselben am Ende ganz analog, wie bei einer unter ähnlichen Verhältnissen zu Stande gekommenen Cataracta *mixta*. Das im Bereiche der meistens stark verzogenen *Pupille* sichtbare Stück des Staares erscheint, wenn nicht *iritische* Producte dasselbe decken, meistens *gleichmässig kreideweiss* und *opak*, seltener sehnen- oder knorpelähnlich, ausnahmsweise perlmutterartig glänzend und hierauf ist man bei der Diagnose einer *Cataracta calcarea*, *fibrosa*, *argentea* etc. beschränkt. Ist die *Iris* von der Cataracta in sehr auffälliger Weise und vielleicht gar trichterförmig *nach hinten* gezogen, so kann man mit ziemlicher *Sicherheit* auf einen *sehr geschrumpften* Staar schliessen. Hat die Iris aber nur *wenig* von ihrer normalen Convexität eingebüsst, oder ist sie an die hintere *Cornealwand* herangerückt, so kann man auf das *Volumen* des Staares höchstens noch aus der Lebensperiode des Kranken Wahrscheinlichkeitsschlüsse ziehen.

3. *a.* Von *den partiellen Cataracten* sind am schwierigsten jene zu erkennen, bei welchen die *vorderen Corticalschichten* oder die *ganze vordere Hälfte* der Linse in dem Processe untergegangen sind. In den *ersten* Stadien stellen sie sich nämlich unter ganz ähnlichen Erscheinungen dar, wie der *Corticalstaar; späterhin* aber gleichen sie nahezu völlig einer *trockenhülsigen* Cataracta. Als diagnostisches Merkmal kann man den Umstand benützen, dass bei solchen *partiellen* Staaren der *äusserste* Rand *weniger* getrübt zu sein pflegt und jedenfalls des, der *siliquirten* Cataracta eigenen *Kalkwulstes entbehrt.* — Wo eine *seitliche* Hälfte oder ein *ganz unregelmässiges Stück* aus der *Dicke* des Krystalles staarig alterirt ist, unterliegt die Diagnose *keiner* Schwierigkeit, da die anatomischen Veränderungen (S. 610) sich dem Beobachter ganz unverhüllt präsentiren.

b. Der Schichtstaar ähnelt, wenn er völlig ausgebildet ist, sehr stark dem *weichen Kernstaar*. Doch unterscheidet sich die *reine Form* desselben hinlänglich dadurch, dass die, meistens sehr zarte und bläulich durchscheinende, oft jedoch auch dichtere und dann mehr hellweisse Trübung

nicht etwa gegen den *Pol* hin an Insensität *wächst*, sondern *fast gleichmässig* vertheilt und eher *am Rande* des cataractösen Stratum gesättigter ist. Ein zweiter wichtiger Unterschied besteht darin, dass die trübe Schichte sowohl an ihrer convexen *Vorderfläche* als an ihrem *Aequator* sich *scharf* gegen die überlagernden pelluciden Strata *abgrenzt* und scharf abgegrenzt *bleibt*, so lange der Schichtenstaar *stationär* ist; daher man aus einer wolkigen oder streifigen Trübung der *oberflächlichen* Schichten auf ein *Fortschreiten* des Processes, auf den Uebergang eines Schichtstaares in einen weichen *Totalstaar*, schliessen darf.

Besonders klar treten diese Verhältnisse hervor bei der Untersuchung mit dem *Augenspiegel*. Das cataractöse Stratum zeigt sich bei *senkrecht* auffallendem Lichte als ein kreisrunder, scharf begrenzter *dunkler* Fleck, in dessen *Centrum* der Augengrund röthlich durchscheint, und *an dessen Rande vorbei* man sehr deutlich die Netzhautgefässe u. s. w. sehen kann. Am auffälligsten jedoch zeigen sich die Eigenthümlichkeiten des Schichtstaares bei Benützung der *schiefen Focalbeleuchtung*. Die Randtheile der oberflächlichen *pelluciden* Strata präsentiren sich dann als eine breite *dunkle* ringförmige *Zone*, welche zwischen die Köpfe der Ciliarfortsätze und den Gleicher der cataractösen Schichte zwischengeschoben ist und sich von letzterer vermöge ihrer Schwärze sehr deutlich und mit vollkommen scharfer Grenze abhebt.

Hält man dieses alles fest, so unterliegt es auch keiner Schwierigkeit, den *Schichtstaar in seinem ersten Beginne* als solchen zu erkennen, also zu einer Zeit, in welcher er sich noch als eine wolkig diffuse oder speichenartig gestreifte und feinpunktirte *Zone* darstellt, die von ihrem peripheren scharfen Rande aus sowohl nach hinten als nach vorne gegen die beiden Pole der Schichte sich mehr und mehr ausbreitet.

Eben so wenig können dann aber auch diagnostische Zweifel auftauchen, wenn der Schichtstaar bereits *in secundären Wandlungen* begriffen ist, die trübe Schichte allmälig zu zerklüften beginnt und durch die Spalten und Lücken der pellucide *Kern* wieder zum Vorschein kömmt. Gewöhnlich findet man dann im *vorderen Pole* des betreffenden Stratums eine Anzahl *kreideähnlicher* Punkte, welche sich mannigfaltig gruppiren, mitunter wohl auch eine *sternförmige* Figur zusammensetzen. Es lagern dieselben in der Mitte einer zarten bläulichen spinnenwebenartigen, mit weissen Punkten und irregulären Streifen durchsetzten Zone, welche gegen den Rand der Schichte hin sich mehr und mehr verdichtet, so dass sie nur kleine Lücken erkennen lässt und endlich ganz scharf abgesetzt ist. In der Regel erweiset sich der *Linsendurchmesser* unter solchen Verhältnissen *verkleinert*, der äusserste *pellucide Rand* der Linse erscheint unregelmässig verzogen und steht stellenweise beträchtlich ab von den Köpfen der Ciliarfortsätze, während die *Volumsabnahme* des Krystalles ausserdem noch durch das *Schwanken* der Iris und durch das *Zurücktreten* der vorderen Kapsel hinter die Ebene der Pupille zum Ausdrucke kömmt.

c. Der Centralkapselstaar stellt sich dem beobachtenden Auge als ein mohn- bis hirsekorngrosses, selten umfangreicheres, kreideweisses oder knorpelähnliches, rundliches Knötchen dar, welches *in der Ebene der Pupille* lagert und von deren Schwärze sehr deutlich absticht. Er ist bald ganz *scharf* begrenzt, bald von einem *wolkig* verschwommenen bläulichen Hofe umgeben. Mittelst der schiefen Focalbeleuchtung lässt sich dieser Hof sehr deutlich zur Wahrnehmung bringen, oft selbst in Fällen, wo er dem freien Auge zu fehlen scheint. Häufig erkennt man auf der *Höhe* des Knötchens

auch ein kleines Häufchen von *Irispigment* und in deren Umgebung eine strahlige *Faltung* der Kapsel.

Selten finden sich *zwei oder mehrere* derartige Knötchen im Bereiche der Pupille und dann ist der Centralkapselstaar öfters nichts anderes, als das Rückbleibsel einer über die *ganzen Vorderschichten* der Linse ausgebreiteten und secundär metamorphosirten *partiellen* Cataracta (S. 608).

Ist das Knötchen *zapfenartig* nach hinten verlängert (*Cataracta pyramidalis*), so ist es natürlich um so auffälliger. Es tritt dann öfters merklich *über* die Ebene der Pupille *hervor*, oder ragt gar *hornähnlich* in die Kammer hinein.

B. Die mit dem Staare verknüpften Sehstörungen resultiren zum Theile aus der *Diffusion* und *Absorption* des Lichtes in der optisch ungleichartig gewordenen Linsensubstanz, zum anderen Theile aber aus den mannigfaltigen *Verkrümmungen*, welche die beiden *Oberflächen* des Krystalles so häufig erleiden.

In *ersterer* Beziehung gilt nahezu dasselbe, was von den *Corneal*trübungen gesagt wurde; es sind die auf Diffusion und Absorption beruhenden Sehstörungen bei beiden diesen Zuständen nahezu dieselben (Siehe S. 114).

Doch wird von *cataractösen* Trübungen unter übrigens gleichen Verhältnissen weit *weniger* zerstreutes Licht auf die centralen Netzhauttheile geworfen, ein Unterschied, welcher sich in sehr auffälliger Weise geltend macht bei *minder dichten* und besonders bei den auf *einzelne* Schichten beschränkten Obscurationen. Nicht nur, dass *periphere* derartige Trübungen, wie sie z. B. bei beginnendem Corticalstaar vorkommen, von der Regenbogenhaut vollständig *gedeckt* werden; auch *centrale* Trübungen beirren das Gesicht in einem viel *geringeren* Grade, als *gleich dichte* und *gleich ausgebreitete Hornhaut*flecke (*Ad. Weber*).

Es kömmt hierbei in Betracht, dass von dem seitlich auffallenden diffusen Lichte schon viel durch die spiegelnde und stark convexe Oberfläche der *Cornea* zurückgeworfen wird, also die Linse nicht mehr trifft; hauptsächlich aber, dass die *Regenbogenhaut* unter gewöhnlichen Verhältnissen die grössere Hälfte des Krystalles deckt und wie ein durchlöchertes *Diaphragma* wirkt, sowie dass die Oberfläche des Linsenkörpers eine viel *geringere Wölbung* als die Cornea besitzt. Das die *Seitentheile* der Hornhaut passirende, schon geschwächte, diffuse Licht trifft demnach unter sehr *grossem Winkel* auf die Mitte der vorderen Linsenfläche, verliert daher durch *Reflexion* nochmals bedeutend an Intensität und vermag nur ein sehr *lichtschwaches Spectrum* über die *vorderste* Zone der Netzhaut zu ergiessen. Das von *vorne* kommende directe Licht aber erleidet, da es nahezu *senkrecht* auf die Linse fällt, eine verhältnissmässig *geringe* Zerstreuung und geht fast ungeschwächt durch, kann daher *scharfe* Bilder von *grossem* scheinbaren Glanze auf der Netzhaut entwerfen.

In der That nehmen Kranke, welche mit *unreifem Kernstaare* oder mit *Schichtstaar* behaftet sind, grössere Objecte in mittleren Entfernungen öfters ganz gut aus und pflegen auch grössere Druckschriften anstandslos, obgleich nicht anhaltend, zu lesen, besonders wenn die fehlerhafte Einstellung des dioptrischen Apparates durch entsprechende Brillen neutralisirt und das *diffuse* Licht möglichst beseitigt, überdies auch die Pupille wegen geringer Erleuchtung des Gesichtsfeldes weiter wird. Selbst *Corticalstaare*, welche über die *Pole* reichen, schliessen nicht nothwendig die Fähigkeit der Selbstführung aus und bei *iritischen Auflagerungen auf die Vorderkapsel*, auch wenn die *Pupille* vollkommen *abgeschlossen* und das von ihr umgrenzte Stück der Linsenoberfläche *ganz gedeckt* ist, staunt man oft über die Schärfe

des Gesichtes. Besonders auffällig ist die *Geringfügigkeit* der Sehstörung, wenn es gelingt, das *seitliche* diffuse Licht abzuschneiden, und wenn die *Objecte* gut beleuchtet sind; daher denn auch solche Kranke auf jede mögliche Weise das Auge zu *beschatten* und die Gegenstände in gutes Licht zu bringen suchen, den Kopf meistens *gesenkt* tragen, in dem Gebrauche *dunkler Gläser* und breiter *Augenschirme* eine wesentliche Erleichterung finden, die abendliche *Dämmerung* und das Licht *trüber* Tage als besonders günstig hervorheben u. s. w.

Bei *dichten* und *ausgebreiteten*, namentlich aber auf eine *grössere Anzahl* von Schichten ausgedehnten, cataractösen Trübungen werden diese Vortheile indessen reichlich aufgewogen durch die Vergrösserung der *Lichtabsorption*, also durch die *Verminderung* des scheinbaren Glanzes der Netzhautbilder. Bei Cataracten, welche auf den *Kern* beschränkt sind, bei reifen *harten* und *weichen Kernstaaren*, bei gewissen *partiellen Staaren*, lässt sich durch *Erweiterung* der Pupille, also dadurch, dass die *pellucide Linsenperipherie* dem directen Lichte erschlossen wird, dieser Verlust allerdings bis zu einem gewissen Grade *ausgleichen* und mindestens die *seitliche* Partie des Gesichtsfeldes zur deutlicheren Wahrnehmung bringen; so wie aber die Trübung nahe bis zum *Rande* der Linse vorgeschritten ist, und dieses ist bei *reifen* Staaren die Regel, werden äussere Objecte nicht mehr in *deutlichen* Bildern auf der Netzhaut dargestellt und der Durchmesser des Sehloches hat nur mehr Einfluss auf die grössere oder geringere Erleuchtung des *Spectrum*. Es erscheint dieses dem Kranken unter gewöhnlichen Verhältnissen meistens als ein *gleichmässig* über das ganze Gesichtsfeld ergossener *Nebel* von weissbläulicher, weisser, gelblicher, bei reinen und stark gefärbten Kernstaaren wohl auch bräunlicher, sehr selten röthlicher Farbe. Fällt blos *directes* Licht auf, sieht der Kranke aus einem dunklen Raume auf eine helle Kerzenflamme, den Mond u. s. w., so zeigt sich ein *begrenztes* Spectrum von rundlicher oder ovaler Form, dessen Randtheile heller, das Centrum aber, wegen der gegen den Pol zunehmenden Dicke der Linse, dunkler ist.

Die solchermassen begründete Abschwächung des die Netzhaut treffenden Lichtes ist wirklich eine sehr bedeutende. Es erhellt dieses am deutlichsten aus den dunklen *Schatten*, welche *partielle* und nur einen *Theil* der Pupille verlegende cataractöse Trübungen, z. B. kleine sclerosirte Kerne, Centralkapselstaare, einzelne Zacken eines beginnenden Corticalstaares u. s. w. unter günstigen Verhältnissen auf die Retina werfen und welche von dem Kranken in der Gestalt von *Scotomen* wahrgenommen werden. Dieselben lassen sich besonders deutlich durch die *entoptische* Untersuchungsmethode zur Anschauung bringen (Siehe Scotome).

Es ist in Betreff dieses Symptomes von hohem Belange, dass die in dem Bereiche der Pupille gelegenen cataractösen Trübungen die bereits *convergent* gemachten Strahlenkegel in einem viel *kleineren* Durchmesser schneiden, bei gleicher Ausdehnung demnach bei weitem *mehr* schwächen, als entsprechende *Hornhaut*trübungen. Dazu kömmt, dass die Staarbildung fast immer mit einer *Abnahme der Accommodationsbreite* und mit einem falschen *Brechzustande* des dioptrischen Apparates verknüpft ist, dass sonach die von den Linsentrübungen ausgehenden Schattenkegel mit einem beträchtlichen *Durchmesser* auf die Netzhaut treffen.

So ist *beim Kernstaar* nicht nur die Accommodation sehr stark beeinträchtigt, sondern wegen *Abflachung* der Linse auch meistens eine hochgradige *hypermetropische* Einstellung gegeben. Bei *weichen* Staaren dürfte im Gegentheile eher eine *myopische* Einstellung anzunehmen sein. Thatsächlich wird diese häufig beim *Schichtstaare* beobachtet (*Donders*) und gehört bald einem angeborenen fehlerhaften

Bau des Bulbus auf Rechnung, bald ist sie *erworben* und erklärt sich aus dem Umstande, dass die Gesichtsobjecte behufs genaueren Sehens dem Auge unverhältnissmässig *nahe* gehalten werden müssen. Bei *geschrumpften* Staaren aller Art ist der dioptrische Apparat selbstverständlich für *negative* Entfernungen eingerichtet; ausserdem aber macht sich die mit der Verkleinerung der Linse verknüpfte *Faltung* der Kapsel durch beträchtliche *Verzerrung* der Spectra oder etwa noch ermöglichten Netzhautbilder geltend.

Beim *Centralkapselstaar* ist ausser der häufigen Volumsverminderung des Krystalles die *Runzelung* der das Knötchen umgebenden Kapselportion eine Quelle sehr beträchtlicher Sehstörungen.

Complicationen. Am meisten ins Gewicht fallen die auf *Gewebswucherung* fussenden *materiellen* Veränderungen der *gefässhaltigen* Binnenorgane des Augapfels und die darin begründeten Functionsstörungen des *lichtempfindenden Apparates.* Es sind solche Complicationen mit *Amblyopie* oder *Amaurose* in der Mehrzahl jener Fälle gegeben, in welchen sich der Staar unter dem Einfluss von *Entzündungen* der Binnenorgane entwickelt und ausgebildet hat. Bei der *Cataracta calcarea*, *cholestearinica*, *fibrosa*, *ossea* und deren Mischformen ist die Amaurose sogar ein *fast constanter* Begleiter.

Gewöhnlich deuten unter solchen Umständen gewisse *äusserlich* wahrnehmbare *Symptome* auf jene Alterationen mit grösserer oder geringerer Bestimmtheit hin, wie z. B. auffällige Härte oder Weichheit des Bulbus, Erweiterung der im Episcleralgewebe streichenden Ciliargefässstämme, beträchtliche Verengerung oder Erweiterung der Kammer, Atrophie der Iris, Unbeweglichkeit oder Trägheit, Verschluss oder Abschluss der Pupille u. s. w. Doch können *einzelne* oder *mehrere* dieser Symptome vorhanden sein, *ohne* dass Amblyopie oder Amaurose, oder überhaupt unheilbare Alterationen des lichtempfindenden Apparates bestehen, und umgekehrt kommen gar nicht selten sehr tief in die Organisation der betreffenden Theile eingreifende Processe vor, z. B. reine Netzhautentzündungen, Netzhautabhebungen, entzündliche Sehnervenleiden, exsudative Aderhautentzündungen etc., welche in keinem Stadium ihres Verlaufes sich durch Veränderungen der *äusserlich* sichtbaren Theile des Bulbus verrathen. Ueberdies resultiren solche Functionsstörungen öfters aus *angeborenen* Bildungsfehlern, worauf ganz besonders bei der Cataracta *adnata* Rücksicht zu nehmen ist. Bei *einseitigen* Staaren, welche sich in dem *Kindesalter* entwickelt haben, ist die complicirende Amblyopie nicht selten eine blosse Folge der dauernden *Vernachlässigung* des Auges.

Insoferne nun eine derartige Complication von allergrösstem, ja geradezu *entscheidendem* Einfluss auf die Prognose ist, ergibt sich aus dem Gesagten die dringende Mahnung, bei Gegebensein einer Cataracta und besonders *vor operativen Eingriffen* nicht nur alle *objectiven* Erscheinungen, welche auf materielle Veränderungen der gefässhaltigen Binnenorgane des Augapfels hindeuten, auf das Sorgfältigste zu erforschen, sondern auch die *subjective* Seite des Krankheitsbildes, vornehmlich das *Quantum* und *Quale der Lichtempfindung*, einer eingehenden Untersuchung zu unterziehen. Ganz vorzüglich nothwendig ist dies, wo ein schön entwickelter *Kapselstaar* nebenbei gegeben ist.

Wenn man die Functionstüchtigkeit des lichtempfindenden Apparates allein aus der *Lebhaftigkeit des Spieles der Pupille* bemessen wollte, so liefe man Gefahr, in einer nicht ganz geringen Zahl von Fällen diagnostischen Irrthümern anheimzufallen; da eben der Pupillarrand nicht selten durch hintere Synechien *fixirt* ist

und anderseits das Lichtempfindungsvermögen schon um ein Bedeutendes *vermindert* sein kann, ohne dass die Reaction der Pupille auf Lichtwechsel sonderlich geschwächt erscheint.

Die *verlässlichsten* Schlüsse dürften sich in dieser Beziehung aus der *Entfernung* ziehen lassen, aus welcher ein cataractöses Auge im *verdunkelten* Zimmer das Licht einer Kerze wahrzunehmen im Stande ist. Im Allgemeinen gilt als Regel, dass bei *gemischten* und *weichen* Totalstaaren, wo die Diffusion des auffallenden Lichtes eine vollständige ist, das Hell der Lampe auf 15 Fuss und etwas darüber *deutlich* unterschieden wird, worüber man sich leicht vergewissern kann, wenn man die Flamme abwechselnd deckt und wieder freilässt. Bei *unreifen* Cataracten, bei ausgebildeten *Kernstaaren*, bei *Schichtstaaren*, so wie bei der Cataracta *discoidea* und *siliquata* ist unter Voraussetzung der *Normalität* der übrigen Bulbusorgane die *Distanz* natürlich eine *grössere*, indem hier viel *directes* Licht durchgeht und sich zu einem Spectrum von grösserem scheinbaren Glanze concentrirt. Wird der nebenhergehende Fehler der *dioptrischen Einstellung* durch entsprechende *Brillengläser* aufgehoben und das Spectrum sonach *verkleinert*, so kann die Distanz, in welcher die Lampe wahrgenommen wird, sogar um ein *Bedeutendes* wachsen. Besteht hingegen *Amblyopie*, so ist jene Entfernung eine *vielmal geringere* und um so kürzere, je höher der Grad der Functionsstörung gediehen ist. Bei *angeborenen regressiven flüssigen* Staaren gibt übrigens auch *prompte quantitative* Lichtempfindung *keine* genügende Grundlage für *günstige* Prognosen. Es sind solche Cataracten nämlich sehr dünn, durchscheinend und zerstreuen darum wenig Licht. Hier muss die Unterscheidung grösserer *Objecte* gefordert werden, wenn es sich darum handelt, Functionsstörungen der Netzhaut *auszuschliessen*. In der That ist es nichts Seltenes, dass solche Kranke auch *kleinere* Objecte ganz gut ausnehmen (*Graefe*).

Von Nutzen ist auch der Gebrauch *farbiger* Gläser, welche vor das zu untersuchende Auge gehalten werden, indem sich aus der Fähigkeit, *verschiedene Farben* und besonders *verschiedene Töne derselben Farbe* zu unterscheiden, sehr sichere Schlüsse auf den Grad der Functionstüchtigkeit des lichtempfindenden Apparates basiren lassen.

Einschränkungen und *Unterbrechungen des Gesichtsfeldes* wird man erkennen, wenn man die Flamme einer Kerze oder eines Wachsstockes u. dgl. in geringer Entfernung vom Auge im Gesichtsfelde herumführt und die Orte bemerkt, aus welchen das Licht sehr schwach oder gar nicht wahrgenommen wird.

Auch die *subjectiven Lichterscheinungen*, welche entzündliche Processe der tieferen Binnenorgane des Augapfels sehr oft begleiten, sind wohl zu beachten. Doch muss hierbei berücksichtiget werden, dass *im Staarmagma* vorhandene *Cholestearinkrystallhaufen* bei günstiger Beleuchtung ähnliche Phänomene, das Sehen von Funken, farbigen Ringen u. s. w. bedingen können. Der Umstand, dass derartige subjective Lichterscheinungen blos im *hellen Lichte* hervortreten und von der *Circulation des Blutes* unabhängig sind, lässt sie leicht von den Aeusserungen *krankhafter Netzhauterregung* unterscheiden.

Ursachen. 1. Es entwickelt sich der Staar meistens *ohne alle nachweisbare örtliche Veranlassung.*

a. Der Process *beginnt öfters schon vor Eintritt der allgemeinen Involution des Körpers*, im Mannesalter, in der Jünglings- oder Kindesperiode. Nicht selten wird er sogar mit auf die Welt gebracht (*Cataracta adnata*) und ist dann oft mit *Bildungsfehlern* des Augapfels, z. B. myopischem Bau, Mikrophthalmie etc. und darin begründeten *Functionsstörungen* der Binnenorgane, namentlich der *Netzhaut*, vergesellschaftet. In manchen Fällen lässt sich eine *Vererbung* des Uebels nachweisen; doch kommen auch *staarfreie* Elternpaare vor, deren Kinder in der *Mehrzahl* oder *Gesammtheit* frühzeitig an Staar *erkranken*, oder cataractös *geboren* werden (*Hasner, Froebelius, Schön*).

Als nächste Ursache wird eine *mangelhafte Entwickelung der Linse* angenommen, welche macht, dass die Elemente sich nicht lange auf der Höhe der Evolution erhalten können und frühe ihrem Verfalle zuschreiten, ein Vorgang, welcher seine Analogien in dem vorzeitigen Ausfallen der Haare und Verderben der Zähne findet.

Die *allergewöhnlichste* Cataractform des *jugendlichen* Alters ist der *Schichtstaar*. Es zeigt sich derselbe in den *früheren* Lebensperioden weitaus häufiger, als *alle* anderen Staarformen *zusammengenommen*. Ihm reiht sich, was die *Häufigkeit* anbelangt, der *weiche* und *flüssige Totalstaar* mit seinen mannigfaltigen secundären Wandlungen an. *Weiche Kernstaare* und die *übrigen* partiellen Cataracten, so weit sie auf *spontaner* Bildung beruhen, sind schon recht seltene Erscheinungen.

Der *Schichtstaar* wird in einem *höchst auffälligen* procentarischen Verhältnisse beobachtet neben Zeichen vorausgegangener Erkrankungen des Gehirns und seiner Häute, neben rachitischen, durch Querriffung der Flächen ausgezeichneten Zähnen, neben hydrocephalischer Schädelform und öfters auch neben ungenügender geistiger Entwickelung. Man glaubt daher mehrseitig, ihn aus Functionsstörungen des Gehirnes ableiten zu müssen, indem man annimmt, dass diese durch gewisse zeitweilige Alterationen der Gesammternährung einen nachtheiligen Einfluss auf die in der Entwickelung und im Wachsthume begriffenen Fasern der Linse so wie des Zahnschmelzes ausüben (*Horner*, *Davidsen*). Andere halten dafür, dass der Schichtstaar immer erst *nach* der Geburt zu Stande komme, und meinen, dass starke *Erschütterungen* des Linsensystems bei Convulsionen, beim Keuchhusten u. s. w. den nächsten Grund abgeben (*Arlt*). Es ist bei diesen Hypothesen allerdings schwer zu begreifen, wie die erwähnten pathogenetischen Momente auf einzelne, dem Kern nahe Schichten wirken sollen, während die anderen unberührt bleiben. Die Voraussetzung nämlich, dass die den Schichtstaar bildenden Faserlagen erst *nach* der Geburt, zur Zeit der Einwirkung jener Schädlichkeiten, entstehen und der Linse von Aussen her angelagert werden, ist eine falsche; da der Krystall im *extrauterinalen* Leben nur in aequatorialer, keineswegs aber in sagittaler Richtung wächst (S. 595). Immerhin besteht die Fähigkeit der perinuclearen Schichten, sich *isolirt* zu trüben, als unzweifelhafte Thatsache und kömmt auch in der Entwickelung des *Linsengreisenbogens* zum objectiven Ausdrucke. Man hat den letzteren Umstand sogar benützt, um den Schicht- und den Kernstaar pathogenetisch *nahe verwandt* darzustellen (*Förster*). Uebrigens wurde die Ausbildung der Perinuclearcataracta auch als Folge der *Iritis*, so wie an *luxirten* Linsen beobachtet (*Graefe*, *Hirschmann*). Es kann wohl sein, dass der statistisch gut begründete Zusammenhang zwischen Schichtstaar und Gehirnleiden schon aus der *foetalen Periode* herrührt und der erstere gewöhnlich blos in der *Anlage* zur Welt gebracht wird, um dann bei einer die Ernährungsverhältnisse der Linse beeinträchtigenden Gelegenheit hervorzutreten. Die auffällige Häufigkeit, in welcher der Schichtsstaar sich bei der stets angeborenen *Ectopie* und in *spontan* luxirten Linsen einstellt, so wie die constante *Doppelseitigkeit* desselben sprechen einer solchen Ansicht das Wort.

b. In der grössten Mehrzahl der Fälle kömmt es erst jenseits des 45. Lebensjahres, *nach Eintritt der allgemeinen Involution*, zur Staarbildung; daher diese denn auch vornehmlich als eine *Greisenkrankheit* gilt. Die *Männer* leiden in einem grösseren procentarischen Verhältnisse als die *Weiber*. Es ist unter solchen Umständen der Staar fast immer ein *harter* oder *gemischter* und stellt im Grunde genommen nur eine über das normale physiologische Mass fortgeschrittene *senile Involution* der Linse dar, daher denn auch die *Grenze*, wo diese Cataracta beginnt, eine sehr schwer oder nicht zu bestimmende ist.

c. Was die *physiologische* Involution vermag, das kann wohl auch eine *pathologische* und insoferne hat die althergebrachte Meinung etwas für sich, dass ausschweifendes Leben, übermässiger dauernder Kummer, die Säufer- und Wechselfiebercachexie etc. mit zu den *entfernteren* Ursachen des Staares gerechnet werden dürfen, oder wenigstens das Auftreten des cataractösen Processes beschleunigen und begünstigen. Es stimmt damit die Beobachtung überein, nach welcher cataractöse Individuen *diesseits* der

50ger Jahre häufig sehr geschwächte, elende, herabgekommene, kränkliche Leute sind.

Sicher besteht ein solcher ätiologischer Zusammenhang zwischen Cataracta und der *Zuckerruhr*. Diabetiker, besonders *Männer* (*Lecorché*), werden in einem auffallend *hohen procentarischen* Verhältnisse staarblind und dieses zwar in einem Lebensalter, in welchem sonst der Beginn eines cataractösen Processes zu den Ausnahmen gehört.

Es ist *nicht* der erwiesene Zuckergehalt (*Carius*) oder die mehrseitig behauptete *Säuerung* der dioptrischen Medien, welche etwa auf *chemischem* Wege den Zerfall der Linse bedingen, sondern *die hochgradige Depascenz* des Gesammtorganismus, welche sich gleich der vorgerückten senilen Involution auch in der Linse geltend macht, wie daraus hervorgeht, dass die Cataracta fast immer nur bei *sehr hochgradig* entwickeltem Diabetes und erst in den *späteren Stadien* der Krankheit, nachdem der Körper sehr herabgekommen ist, und oftmals zu einer Zeit auftritt, in welcher die Zuckerproduction schon sehr *abgenommen* hat (*Lecorché*).

Es hat übrigens der Staar der Diabetiker *keine anatomischen Besonderheiten*. Er ist meistens ein *weicher* und entwickelt sich *rasch*, weil die Zuckerruhr gewöhnlich Individuen im Jünglings- oder im kräftigen Mannesalter befällt. Kömmt der Diabetes im *höheren Alter* zum Ausbruch, so ist auch der davon abhängige Staar ein *gemischter mit grossem sclerosirten* Kerne.

Eigenthümlich und vor therapeutischen Eingriffen wohl zu berücksichtigen ist indessen die verhältnissmässig grössere Häufigkeit der Complication mit *Amblyopie*. Es geht die letztere in den meisten Fällen vom Gehirne oder von einem oder dem anderen Sehnerventruncus aus und charakterisirt sich gleich den anderen Cerebralamaurosen durch Verdunkelung im Gesichtsfelde und durch die Erscheinungen des Schwundes im Sehnerveneintritt, durch dessen hellere weisse Färbung, grössere Opacität, auffällige Verdünnung der arteriellen Centralgefässstücke etc. (*Lecorché*).

Es braucht nicht erst erwähnt zu werden, dass diese Amblyopie auch *ohne Cataracta* bei *Diabetikern* auftritt und dass die effective *Störung des Gesichtes* unter allen Verhältnissen um so grösser ausfallen müsse, als bei dem allgemeinen Verfalle des Nerven- und Muskelsystems fast constant eine wahre *Parese* oder *Paralyse des Accommodationsapparates* neben hochgradigem Diabetes einhergeht.

In neuerer Zeit ist auch die *Kriebelkrankheit* (Raphanie, Ergotismus) als eine Ursache der Cataractbildung nachgewiesen worden (*J. Meyr*). Der Staar entwickelt sich meistens langsam und ist, insoferne die Grundkrankheit am häufigsten *jugendliche* Individuen befällt, in der Regel eine *weiche*.

Es ist noch nicht ausgemacht, ob das Gift vermöge seiner specifischen Einwirkung auf das *Ciliarsystem* die *Ernährung* des Krystalles beeinträchtigt, oder ob die *Krämpfe*, welche als Hauptsymptom des ganzen Leidens fungiren, auf *mechanische* Weise zur Cataracta führen.

2. In einer anderen Reihe von Fällen liegt die nächste Ursache der Staarbildung *in Entzündungen der Binnenorgane des Augapfels*, insbesondere der *Vordertheile der Gefässhaut*. Es kann die Entzündung in *mannigfaltiger* Weise die Quelle von Nutritionsstörungen der Linse werden und so auf *verschiedenen* Wegen zur Cataracta führen.

Oftmals wird die *Zellenschichte der Kapsel* und selbst die Linse in entzündliche *Mitleidenschaft* gezogen, dadurch in ihrer Organisation wesentlich alterirt und so eine unerlässliche Bedingung zum normalen Fortbestand des Krystalles aufgehoben. In anderen Fällen wird die Cataracta zunächst dadurch begründet, dass der entzündliche Process mit dem *Schwunde der gefässreichen Binnenorgane* des Augapfels endet und solchermassen die Hauptquelle der Ernährungsstoffe für die Linse gestopft wird. Sehr oft liegt der nächste Grund der Staarbildung in *Beeinträchtigungen* des freien *Stoffaustausches* wegen *Productauflagerungen* auf die Vorderkapsel. Wenn solche

Producte einen *grösseren Theil* der Kapsel decken, geht meistens die ganze Linse staarig zu Grunde. Beschränken sich aber die Auflagerungen auf eine *kleine* Quote der Kapseloberfläche, so bleibt wohl auch der Staar ein *partieller*.

Es versteht sich von selbst, dass in vielen Fällen diese *pathogenetischen* Momente bei der Erzeugung und weiteren Ausbildung des Staares *zusammenwirken*.

Ob *Vermischung des Kammerwassers mit extravasirtem Blute* u. s. w. *an und für sich* eine Staarbildung bedingen könne, ist nicht ganz entschieden. Wahrscheinlicher ist es, dass die nebenhergehende *Entzündung* und die *Auflagerung von Gerinnseln* auf die Vorderkapsel den Grund abgeben.

Mitunter nehmen *massige Blutextravasate im Kammerraume* einen sehr eigenthümlichen und nachhaltigen Einfluss auf die *weitere Gestaltung* einer sich entwickelnden Cataracta. Es dringt nämlich das im Kammerwasser gelöste *Hämatin* durch die Kapsel und *färbt* die oberflächlichen Schichten der allmälig zerfallenden Linse roth. Später scheidet es sich im Staarmagma theilweise wieder aus und man findet es dann gewöhnlich massenhaft unter der Gestalt dunkler pigmentähnlicher Körnchen und Grumen *im Staarbrei* eingelagert (*Beger*). Seltener stösst man auf Gruppen schöner dunkelpurpurner oder schwarzer *Hämatoidinkrystalle*. Bei der *secundären* Metamorphose wird das Magma, wohl in Folge der complicirenden Entzündungen, sehr dicht, fast knorpelhart, ohne sehr an Volumen abzunehmen, daher solche Staare meistens sehr *gross* erscheinen. Gleichzeitig gewinnt aber wegen Resorption der löslich gewordenen Bestandtheile das umgewandelte Hämatin immer mehr das Uebergewicht und gibt endlich der *Oberfläche* des Staares eine purpurbraune bis dintenschwarze Farbe. Da das Hämatin nicht bis zum Kerne vordringt, sind die Veränderungen des letzteren auch die gewöhnlichen, doch scheint er *öfter* zu *sclerosiren*. Man hat solche Staare ganz *vorzüglich* unter dem Namen „*Cataracta nigra*“ beschrieben und mit Recht strenge gesondert von jenen schwarzen *Kernstaaren* (S. 600), welche nichts anderes als der Ausdruck einer *sehr weit vorgeschrittenen Sclerose* sind. Ihre Erkennung ist bei Benützung der schiefen Focalbeleuchtung und des Augenspiegels nicht schwer; die erstere lässt sehr deutlich den braunen oder grauschwarzen Ton, den matten Glanz und die durch die Reste des Gerinnsels allenfalls bedingten Unebenheiten der Linsenoberfläche zur Wahrnehmung bringen und durch den Augenspiegel erweist sich die absolute Opacität der Pupille. Bei der Untersuchung mit dem *freien* Auge indessen kann wegen der dunklen Färbung der Pupille der Staar leicht übersehen werden, namentlich wenn die Pupille sehr eng ist. Der Zustand wird dann gerne für eine hochgradige *Amblyopie* gehalten. Es ist diese übrigens eine *gewöhnliche* Complication, erstlich weil Extravasate in der Kammer oft mit Hämorrhagien in der *Ader- und Netzhaut* vergesellschaftet sind, zweitens weil *massenhafte* Blutaustretungen gerne secundär durch *Schwund* der Theile zu Functionsstörungen des Auges Veranlassung geben.

3. Eine sehr wichtige Rolle in der Aetiologie der Cataracta spielen *Verletzungen des Linsensystems*.

a. Feine Stiche, welche nicht tief eindringen, *verheilen* in einzelnen Fällen, *ohne irgend eine Spur* zu hinterlassen. Es pflegt sich dann kurz nach der Verletzung rings um die Wunde eine Trübung einzustellen, welche grössten Theiles durch die *Wucherung* der nachbarlichen Linsenelemente bedingt wird und später wieder verschwindet, indem die proliferirenden Zellen alsbald zur Norm zurückkehren. *Oefter* jedoch führt diese Wucherung zu *einer bleibenden Trübung*, in deren Mitte, an der Stelle der Kapselwunde, man eine dichtere *narbenähnliche* fettigkalkige Masse findet, es ist eine *partielle Cataracta traumatica* gegeben.

Indem nämlich die den Stichkanal umgebenden Linsentheile zerfallen und sich aufblähen, treten sie *in die Kapselwunde* hinein, oder erheben sich wohl auch etwas über deren Ränder (*Krystallflocke*), werden später theilweise resorbirt, theilweise aber verkalken sie, besonders wenn heftigere *Entzündungen* mitwirken. So entsteht eine Art *Pfropf*, welcher die Kapselwunde narbenähnlich schliesst, oftmals aber tief in die Linsensubstanz eindringt und mit einer neoplastischen *glashäutigen* Schichte, einer unmittelbaren Fortsetzung der *Kapselwundränder*, überkleidet zu sein pflegt.

Ausnahmsweise geschieht es, dass *ausgebreitete* Trübungen der Linse, selbst solche, welche durch *gröbere* Verletzungen, z. B. das Eindringen eines Bolzens, veranlasst worden waren, sich bis auf geringe Reste wieder aufhellen und eine verhältnissmässig unbedeutende Störung des Sehvermögens zurücklassen (*Ressl*, *Rydl*).

In den meisten Fällen aber reicht eine *noch so feine* Kapselwunde beim Menschen hin, um *die ganze Linse zum staarigen Zerfalle zu bringen.* Es geht dieser Process immer unter einiger, oft unter einer sehr auffälligen, *Volumsvergrösserung* der sich zersetzenden Krystallsubstanz einher. In Folge dieser *Blähung* reisst die Kapsel nicht selten von den Wundwinkeln aus weiter ein, ein Theil der Staarmasse drängt sich hervor und wird resorbirt, während die Kapselzipfel sich *zurückziehen* und durch den verkalkenden Rest der Cataracta unter einander *verklebt* werden. Das Resultat ist eine *secundäre traumatische Cataracta.* Wo aber die Kapsel *nicht weiter einreisst,* wird deren Wunde bald durch die secundär metamorphosirenden Staarreste *geschlossen* und die Cataracta je nach den *Dichtigkeitsverhältnissen* des Krystalles durch *secundäre* Metamorphosen in einen *Kernstaar* mit fettigkalkiger Oberfläche, in einen *scheibenförmigen* oder *trockenhülsigen* Staar verwandelt.

Da übrigens die Verletzung an sich häufig *direct* zu heftigen *Entzündungen* der gefässreichen Binnenorgane des Bulbus führt, oder diese *indirect* anregt durch die Blähung der Staarmasse und durch die so bedingte mechanische Reizung der Iris, so kömmt es auch häufig zu eigentlichen *Kalkstaaren* oder zu *fibrösen Cataracten*, welche in der Regel mit ausgebreiteten oder totalen *hinteren Synechien* des Pupillarrandes verknüpft sind. Häufig findet man dann die *Iris und die Linse* durch derbe sehnige Balken oder Blätter *mit der Cornealnarbe verwachsen.* Ueberdies wird der *Bulbus* sehr gewöhnlich *atrophirt* wegen Theilnahme seiner *sämmtlichen* Bestandtheile am entzündlichen Processe. Diese ist sogar in nicht wenigen Fällen so intensiv, dass das Endresultat eine wahre Phthise wird.

b. Je grösser die Kapselwunde, um so sicherer kömmt es zum *Totalstaar* und den letztgenannten Ausgängen der *Entzündung*, weil dann die Kapselwundränder sich *weit zurückziehen* können, ein *grösseres* Stück der Linse blosgelegt wird, der Humor aqueus demnach einen grösseren Einfluss gewinnt, folgerecht also auch die *staarige Zerfällung* eine *raschere* und die *Blähung* eine bedeutendere ist. *Besonders gefährlich* sind insoferne Kapselwunden bei Individuen *jenseits* der Pubertätsperiode, wo die Linse schon zu einem gewissen Grade von *Dichtigkeit* gelangt ist. Bei *Kindern* reizen geblähte Linsen weniger, vielleicht weil sie weniger Consistenz haben und weil auch die *Resorption* eine wahrhaft rapide ist, die Schädlichkeit also verhältnissmässig viel kürzere Zeit dauert. In der That wird bei Kindern eine verletzte Linse viel häufiger wieder grossen Theils *aufgesaugt*, *ohne* dass der Bulbus durch Entzündungen übermässig gefährdet würde, als bei Erwachsenen.

Uebrigens kommen, wenn auch sehr *selten*, doch Fälle vor, wo die Kapsel in *grosser* Ausdehnung und selbst durch eine *grössere Anzahl* von sich *kreuzenden* Schnitten oder Rissen getrennt und die *Linse tief* eingeschnitten worden war, trotz allem dem aber nur eine *partielle Cataracta* resultirt, in der man die einzelnen Wunden noch an entsprechenden blattartigen, senkrecht auf die Oberfläche gestellten, dichten sehnenähnlichen, theilweise fettigkalkigen Einlagerungen erkennt,

welche von wolkig trüben Massen umgeben sind und sich deutlich von dem durchsichtig gebliebenen, meistens aber etwas vergilbten und sulzähnlich weichen Linsenreste abheben.

c. Am schlimmsten sind wohl *verunreinigte Wunden,* welche oft gesetzt werden, wenn kleine Metallsplitter (*Arlt, Graefe*), Theile von explodirten Kupferzündhütchen *(Sichel)*, Pulverkörner *(Mackenzie)* etc. mit grosser Gewalt an die vordere Bulbusfläche anspringen und, nachdem sie die Cornea mit oder ohne der Iris durchbohrt haben, *in dem Krystalle stecken* bleiben. Es haften diese Körper bisweilen ganz *oberflächlich in der Kapselwunde.* Wenn dann die umgebende Linsenpartie staarig zerfällt, werden sie *aus der Wunde gedrückt*, fallen im Kammerraume zu Boden und führen den Bulbus, da sie nicht leicht gefunden und entfernt werden können, unter den fürchterlichsten Qualen zur Atrophie oder Phthise. Oefter jedoch *dringen sie tiefer in die Linse ein* und werden alsbald von dem cataractösen Magma *vollkommen eingehüllt.* Nur in den allerseltensten Fällen erfolgt dann wieder eine *Aufhellung* bis auf die nächsten, den Eindringling umgebenden Theile, so dass das Sehvermögen halbwegs hergestellt wird (*Ressl*). *In der Regel* kömmt es zum *Totalstaare,* ja gewöhnlich entwickelt sich eine *sehr heftige Entzündung*, welche den Bulbus *völlig zu Grunde richten* kann, zum *mindesten* aber ausgebreitete *hintere Synechien* des Pupillarrandes mit sich bringt und die Wandlung des Totalstaares in einen *Kalkstaar* oder *fibrösen Staar* verursacht. Ein wichtiges Symptom in den *späteren* Verlaufsstadien dieser Staare ist die tief *orangegelbe* oder *rostrothe Färbung der Kapselnarbe* und ihrer Umgebung. *Wo* sich diese Färbung findet, kann man mit grosser Wahrscheinlichkeit auf das Vorhandensein eines *metallischen* Körpers im Staare rechnen (*Graefe*). Es kömmt dieses der Diagnose um so mehr zu gute, als die *Hornhautwunde* nicht immer eine *kennbare* Narbe hinterlässt und als die Kranken bisweilen gar nicht einmal von einer vorausgegangenen *Verletzung* etwas wissen, da die letztere oftmals mit ganz unbedeutenden Schmerzen verknüpft ist und daher übersehen wird.

Nur selten schlägt der fremde Körper *durch die Linse durch* und gelangt *in den Glaskörper*, oder bleibt gar erst in den *gefässhältigen* Membranen des *Augengrundes* stecken. Die Folgen sind mit seltenen Ausnahmen um so gewisser *intensive Entzündungen* mit endlicher *Atrophie* oder *Phthise* des Bulbus (S. 316). Immerhin jedoch kommen auch Fälle vor, wo die entzündliche Reaction eine *sehr geringe* und bald *vorübergehende* ist, oder ganz *fehlt*, und der Augapfel darum seine Functionstüchtigkeit nicht *ganz* einbüsst. Es kann dann geschehen, dass sich die Linse blos in der *nächsten Umgebung* des Wundkanales trübt und so eine *partielle Cataracta* hergestellt wird, welche in Gestalt eines dichten sehnigkalkigen *Stranges* die sonst pellucide Linse durchsetzt.

4. In einzelnen höchst seltenen Fällen hat man als Ursache der Staarbildung *Entozoen* gefunden, welche sich durch die Kapsel in die Linse eingebohrt hatten. Es waren dies theils *Rund-*, theils *Plattwürmer* und wurden als *Filaria oculi humani, Monostoma lentis* und *Distoma oculi humani* beschrieben (*Nordmann, Gescheidt*). In jüngster Zeit ist auch ein *Cysticercus* im Krystalle gefunden worden *(Graefe).*

5. Eine weitere Quelle von Cataracten liegt in *centralen Durchbrüchen der Hornhaut.* Ist die hintere Geschwürsöffnung eine *sehr kleine*, so wird die Vorderkapsel auch nur in sehr geringem Umfange mit der Cornea verlöthet und die Verbindung unter dem Drucke des sich sammelnden Kammerwassers leicht wieder aufgehoben, worauf der an der Kapsel haften

bleibende Pfropftheil entweder *resorbirt* wird, oder einen *Centralkapselstaar* veranlasst (S. 85). Uebersteigt der Durchmesser der Perforationsöffnung aber etwa eine halbe Linie, so ist die Losreissung der Kapsel viel schwieriger, in vielen Fällen *bleibt die Linse* durch den Narbenpfropf *mit der Cornea* und oft auch mit dem Pupillarrande *verwachsen* (Fig. 6, S. 85) Sie geht dann in der Regel sehr bald *staarig* zu Grunde und macht ihre secundären Metamorphosen unter dem Einflusse des die Verwachsung vermittelnden *Entzündungsprocesses* durch, wird also meistens eine *kalkige* oder *fibröse Cataracta*, deren beträchtliche *Schrumpfung* durch tiefe *Falten der Kapsel*, welche häufig strahlenförmig um den Verbindungspfropf angeordnet sind, zum Ausdruck kömmt und stets auch mit bedeutender Zerrung und Verbreiterung der *Zonula* verknüpft ist.

Oftmals geschieht es bei *grösseren* Durchbrüchen, dass die in die Oeffnung vorgedrängte Kapselpartie unter dem Drucke momentaner Muskelcontractionen *berstet* und dass ein Theil oder fast die ganze Linse *entleert* wird, während die Kapsel zurückbleibt; ja bisweilen reisst sogar auch die *hintere Kapsel* ein und es ergiesst sich eine grössere oder kleinere Portion des *Glaskörpers*. Es kann ausnahmsweise unter solchen Verhältnissen geschehen, dass nur *ein Theil des Linsenrestes* staarig zerfällt, das Uebrige aber *durchsichtig* bleibt, also eine Cataracta *partialis* resultirt. In der Regel jedoch wird der *ganze Linsenrest* cataractös und zum *grössten* Theile aufgesaugt. Man findet dann am Ende den Staar in Form eines unregelmässig gestalteten, hanf- oder pfefferkorngrossen, *kalkigen* oder *knorpelähnlichen Knötchens* mit dem Pupillarrande an der *Hornhautnarbe angewachsen*. Wenn nach erfolgter Verlöthung der Linse die Cornea oder die Narbe selber *ectatisch* wird, so muss die Linse vermöge der Festigkeit des verbindenden Pfropfes natürlich *nach vorne folgen*, die *Zonula* wird immer mehr gedehnt und am Ende ringsum *eingerissen*, so dass die Cataracta nur mehr an der Narbe *in der Concavität des Staphylomes haftet* (Fig. 37, 38, 40).

6. Endlich sind *violente Zusammenhangstrennungen des Strahlenblättchens* unter den Ursachen des Staares zu erwähnen. Es können dieselben durch *Erschütterungen*, welche sich von dem Knochengerüste auf das Auge fortpflanzen und die Zonula sammt den dioptrischen Medien in starke Schwingungen versetzen, begründet werden. Am häufigsten werden sie jedoch veranlasst durch die *directe Einwirkung stumpfer Gewalten* auf das Auge, z. B. durch einen Peitschenhieb, einen Schlag, einen Stoss, welche den Bulbus nach einer Richtung hin *zusammenpressen* und vermöge der Incompressibilität der dioptrischen Medien eine compensatorische *Ausdehnung* der übrigen, nicht unmittelbar von der mechanischen Gewalt getroffenen Portionen der Bulbuswand, also eine momentane *Vergrösserung* des Ursprungskreises des Strahlenblättchens, mit sich bringen.

a. In einzelnen Fällen ist der Riss ein *partieller*. Derselbe kann dann viele Jahre *verborgen* bleiben, da er nicht nothwendig binnen kurzer Zeit zur Staarbildung führt. Bei genauerer Untersuchung wird man indessen auf ihn aufmerksam gemacht werden durch das starke *Schwanken der Iris* bei raschen Bewegungen des Bulbus, durch das *Vorgedrängtsein* der einen und das *Zurücktreten* der anderen Regenbogenhauthälfte; durch die *Sehstörungen*, welche aus der Schiefstellung und der mangelhaften Fixation der Linse resultiren; durch die stark *myopische Einstellung* des Auges, welche eine Folge der bei Continuitätstrennungen der Zonula constanten Convexitätsvermehrung der Linse ist; endlich durch den gänzlichen Mangel der *Accommodation*. Bei Erweiterung der Pupille wird wohl auch die fehlerhafte Stellung, die Neigung oder Senkung der *Linse* direct zum Vorschein kommen. In der Folge entwickelt sich bisweilen der *Schichtstaar* (*Graefe*), häufiger aber eine *Totalcataracta*. Hat einmal *die Staarbildung begonnen*, so unterliegt die Diagnose keinerlei Schwierigkeiten und wird um so leichter, je weiter die *secundären* Metamorphosen vorschreiten, indem dann der Staar durch Schrumpfung oft ganz

unregelmässig gestaltet wird und *die Zonula* von den Wundwinkeln aus immer weiter *einreisst*, also auch das *Schwanken der Iris und des Staares* (*Cataracta tremulans*, *Zitterstaar*) zunimmt, bis endlich der letztere *frei* wird und *in die Vorderkammer* fällt oder, bei mittlerweile eingetretener Verflüssigung des Glaskörpers, *frei im Auge herumschweift* (*Cataracta natans*, *Schwimmstaar*) und eine *mechanische* Ursache continuirlicher, oder fort und fort recidivirender *Entzündungsprocesse* abgiebt.

b. In anderen Fällen *reisst sich* der Krystallkörper gleich von vornéherein *ringsum los* und wird *in die Vorderkammer getrieben*, wo er zwischen der Iris und der Cornea *eingekeilt* liegen bleibt. Die *Regenbogenhaut* erscheint dann stark nach rückwärts gedrängt, ihre Wölbung ist *verkehrt;* die *Pupille* ist meistens etwas erweitert und unbeweglich; die *Linse*, welche unter Verkürzung ihres Durchmessers eine mehr *kugelige* Form annimmt, macht sich, so lange sie ihre Durchsichtigkeit bewahrt, durch ihren eigenthümlichen Reflex, besonders durch den *Schattenring* bemerklich, welcher hinter ihrem freien Rand zur Wahrnehmung kömmt und von dem spiegelnden Glanze des letzteren stark absticht.

Sehr häufig stellen sich alsbald *intensive Entzündungen* ein, welche den Augapfel durch *Vereiterung* oder Atrophie zu Grunde richten. Es kann aber auch das *Gegentheil* geschehen und der in seiner Kapsel eingeschlossene Krystallkörper *Jahre lang* in der Vorderkammer lagern, ohne sonderliche Beschwerden zu veranlassen. Am gewöhnlichsten kömmt es zu *Iritiden*, welche bald *acut* auftreten, bald aber gleich ursprünglich bei geringer Intensität den *chronischen* Verlauf einschlagen und im Ganzen unschwer beschwichtiget werden können, oft jedoch erst, nachdem sie *Producte* geliefert haben, welche ständige Formen eingehen und den vorgefallenen Krystall in seiner Stellung dauernd *fixiren*. In der Regel *recidiviren* diese Iritiden über kurz oder lang, und die Recidiven wiederholen sich alle Augenblicke, so dass der Kranke selbst bei der grössten Vorsicht seines Lebens nicht froh werden kann. Wird der Linsenkörper *nicht* entfernt, so participirt am Ende auch die *Chorioidea* und *Netzhaut*, das Auge wird amaurotisch und *atrophirt*, ohne dass jedoch damit die Ruhe erkauft wird; vielmehr dauert die Empfindlichkeit fort und oftmals geht *erst jetzt* unter einem neuen entzündlichen Anfalle das Auge durch *Phthisis* verloren. Ueberdies ist es nichts Seltenes, dass die Iridochorioiditis auch auf dem *anderen* Auge zum Ausbruch kömmt und dieses in seiner Functionstüchtigkeit gefährdet.

Der Krystallkörper selbst kann Jahre lang einen gewissen Grad von *Durchsichtigkeit behalten*, oder doch nur an jenen Stellen staarig zerfallen, an welchen er durch *iritische* Producte *festhängt*. Immer jedoch nimmt er im Laufe der Zeit beträchtlich *an Umfang ab*, namentlich wird sein *Durchmesser* und später wohl auch die *Axe* verkürzt, während die *Linsensubstanz* selbst eine mehr schmutzig gelbliche Farbe annimmt. Zuletzt, obwohl bisweilen erst nach Jahren, beginnt eine wirkliche *cataractöse* Umwandlung an der Oberfläche und schreitet langsam gegen den Kern vor. Die *Schrumpfung* ist dann eine viel ausgiebigere und um so beträchtlichere, je *kleiner* der etwa schon vorhandene *sclerosirte Kern* ist und je *weniger intensiv* die durch den Vorfall bedingten und unterhaltenen *Entzündungen* waren.

c. Wirkten *sehr intensive mechanische Gewalten* auf den Bulbus, so wird der aus seinen Verbindungen gerissene Krystallkörper wohl auch *in den Glaskörper hineingetrieben* (*Hasner*). In einzelnen Fällen erleidet hierbei der *Glaskörper eine Drehung* und die Iris wird völlig nach hinten gestülpt (*Ammon*). Meistens kömmt es in der Folge zu heftigen *Entzündnngen der Binnenorgane*, um so mehr, als diese unter solchen Umständen gewöhnlich *ebenfalls Risse* davontragen, oder wenigstens von *Blutextravasaten* aus ihren Gefässen zu leiden haben. Ist nicht *Phthisis bulbi* das Resultat, so geht die Functionstüchtigkeit des Auges meistens durch *degenerative Atrophie der Gefässhaut* und des *lichtempfindenden Apparates* unter. Es *verflüssigt* dann gewöhnlich der Glaskörper und der *Krystallkörper* wird allmälig zu einer schrumpfenden *Cataracta natans*, welche bei den Bewegungen des Augapfels frei in dessen Höhle herumschwimmt und fort und fort Reizungszustände unterhält, wenn sie nicht früher schon durch *exsudative* Entzündungen *eingekapselt* und mit einem Theil der hinteren *Augapfelwandungen* verbunden worden ist.

d. Bisweilen wird wohl auch die *Sclerotica* in der Nähe ihrer vorderen Grenze *zersprengt* und, indem die dioptrischen Medien gegen den Riss hin auszuweichen

suchen, der von der Zonula abgerissene *Krystallkörper* mit oder ohne einen Theil der *Iris* in die Wunde oder gar *unter die Conjunctiva dislocirt.* Der Riss findet sich fast immer nach *innen oben* und ist stets nahezu concentrisch dem Cornealrande (*Manz*). Der *Ausgang* ist häufig Phthise oder wenigstens degenerative Atrophie des Augapfels. Doch kann auch *relative Heilung* eintreten und ein gewisser Grad von *Functionstüchtigkeit* des Auges erhalten bleiben. Man findet dann den *Krystallkörper* in Gestalt eines härtlichen, anfänglich noch *durchsichtigen*, später aber sich *trübenden* linsenartigen Tumors unter der mehr weniger hyperämirten *Conjunctiva*, welche davon buckelartig hervorgetrieben wird. Falls der Krystallkörper nicht durch Eiterung ausgestossen oder auf operativem Wege entfernt wird, *inkapsulirt* er sich oder *verkreidet.* Es ist nicht unwichtig zu bemerken, dass derlei Berstungen der Sclera nicht nothwendig mit Dislocation der *Linse* unter die Bindehaut verknüpft sind, dass ähnliche Vortreibungen der Conjunctiva mitunter auch durch prolabirte *Glaskörperpartien* bedingt werden und dann in kurzer Zeit *spontan zurückgehen.*

e. Die *geringere* Resistenz der Zonula erklärt es, warum unter der Einwirkung *stumpfer* Gewalten nur äusserst selten *die Kapsel berstet* und die Linse *aus der Kapselhöhle herausgedrängt*, vielmehr fast constant der Krystallkörper *als Ganzes* dislocirt wird. Doch werden Fälle der *ersten* Art ausnahmsweise beobachtet. Sie führen zu analogen Folgen, wie Ortsveränderungen der Linse bei *unverletzter* Kapsel, hinterlassen jedoch, wenn der Bulbus nicht durch Eiterung zu Grunde geht, einen *Nachstaar* (*Mackenzie*, *Graefe*).

f. Es kommen übrigens *Dislocationen* des Krystallkörpers auch *angeboren* vor, oder entwickeln sich nach der Geburt *ohne* eine, auch nur annähernd genügende, *äussere Veranlassung.* Man stellt diese, fast immer *binoculären* Dislocationen als „*spontane*" den *traumatischen*, gewöhnlich *einseitigen*, gegenüber und unterscheidet *Ectopien* und *spontane Luxationen* (*Sippell*). Unter *Ectopie* versteht man eine *mindergradige Verrückung* des Linsensystems *innerhalb* des Strahlenkranzes bei *Fortbestand* der normalen Fixationsmittel. Die *spontane Luxation* hingegen ist ein *gänzliches Heraustreten* des Krystallkörpers aus der optischen Axe wegen *Vernichtung* oder *excessiver Dehnung* der Zonula und Trennung der zwischen Hinterkapsel und Hyaloidea bestehenden Verbindung.

Die Ectopie ist stets *angeboren*, oft auch *ererbt* und in der Regel mit ausgesprochenem *myopischen* Bau des Bulbus vergesellschaftet. Die Linse ist dabei meistens *nach oben* und gewöhnlich auch etwas *nach innen* verschoben. Sie drängt mit ihrem unteren Rande die *obere* Hälfte der Iris *nach vorne*, während die *untere* Hälfte der letzteren stark nach *rückwärts* weicht und auch in auffälligem Grade *schlottert.* Bei *erweiterter Pupille* sticht der *Zwischenraum* zwischen dem unteren Linsenrande und den Ciliarfortsätzen als eine dunkle schwarze Mondsichel deutlich von der glänzenden Krystallgrenze ab. Bei der ophthalmoskopischen Untersuchung hingegen erscheint der *Linsenrand* als ein dunkler, nach unten scharf begrenzter, nach oben verwaschener, mondsichelförmiger Schatten im rothen Gesichtsfelde. Fixirt der Kranke bei mässig erweiterter Pupille Objecte, so erscheinen sie ihm oft in *Farbensäumen* und, wegen der *prismatisch* ablenkenden Wirkung des blosgelegten *Linsenrandes*, öfters auch *doppelt.* Gewöhnlich aber zeigen sie sich wie *gebrochen* und, wegen dem theilweisen Zusammenfallen der *durch* die Linse und *unter* derselben hinweggehenden Strahlen *auf* der Netzhaut, auch sehr *verwirrt. Bei enger Pupille*, wenn der untere Rand der dislocirten Linse von der Iris *gedeckt* ist, findet man die Einstellung des Auges meistens *myopisch* und stark *astigmatisch.* Wird aber der *obere* Theil der erweiterten Pupille gedeckt und dringen die Strahlen blos *unter* dem Rande der Linse durch, so ist die Einstellung eine *hypermetropische* (*Donders*). Es bestehen diese Zustände meistens zeitlebens, ohne weitere Folgen zu setzen; doch begründen sie eine Neigung zum *Schichtstaar* und bisweilen *Abweichungen der Augenaxen* bei Fixation von Objecten (*Graefe*).

Die *spontanen Luxationen* kommen als solche wohl *nie angeboren* vor, sondern entwickeln sich immer erst *nach der Geburt* und dieses zwar früher oder später. Die *nächste Veranlassung* bleibt oft völlig unbekannt. In anderen Fällen werden *geringfügige* Erschütterungen des Bulbus, Niesen, Erbrechen, starkes Bücken u. s. w.

als Ursache angegeben. Offenbar sind eine beträchtliche *Resistenzverminderung* der Zonula und eine Lockerung des zwischen Hinterkapsel und Hyaloidea bestehenden Verbandes *unerlässliche* Bedingungen zum Zustandekommen einer spontanen Luxation. Es gehört dies pathogenetische Moment bisweilen auf Rechnung vorausgängiger *Entzündungen* oder vielmehr davon abhängiger *Ectasien der vorderen Bulbushälfte* und dadurch bedingter übermässiger Zerrungen des Strahlenblättchens (*Ryba, Heymann*). Gewöhnlich jedoch *fehlen* alle auf derartige Processe hindeutenden Zeichen; die Resistenzverminderung der Zonula ist wahrscheinlich ein angeborener Zustand, worauf übrigens schon die gewöhnliche *Doppelseitigkeit* des Leidens hindeutet, und steht in mittelbarem Zusammenhange mit dem immer nachweisbaren *bathymorphischen Bau des Auges*. In einzelnen Fällen handelt es sich nicht sowohl um eine Zerreissung, als vielmehr um eine bedeutende *Ausdehnung, Verbreiterung* der Zonula (*D. E. Müller*). Häufiger ist das Strahlenblättchen nur *theilweise* zerrissen, die Linse baumelt an dem Reste desselben hin und her.

Die luxirten Linsen erscheinen bei ruhiger aufrechter Haltung des Kopfes mehr weniger tief nach *abwärts* und öfters auch etwas *seitlich* auf den Grund der *hinteren* Augenkammer gesenkt, so dass ihr oberer, stark abgerundeter Rand *in* oder *unter* dem horizontalen Durchmesser der Pupille sichtbar wird. Sie lagern dabei *schief*, ohne gerade *umgelegt* zu sein, da die Hyaloidea und der Glaskörper fast immer wohl erhalten sind. Bei Locomotionen der Augen und des Kopfes bewegen sich die Linsen mit, und dieses zwar entweder blos *innerhalb der hinteren Augenkammer*, oder aber es können die Linsen durch gewisse Kopfbewegungen, oft *völlig willkürlich*, durch die Pupille in die *vordere Kammer* und wieder *zurück* gebracht werden. *Letzteren* Zustand hat man unter dem Namen der „*spontanen Freibeweglichkeit der Linse*“ beschrieben (*Heymann*).

Die *Symptome* der spontanen Luxation bedürfen nach dem von der Ectopie Gemeldeten keiner *speciellen* Erörterung. So lange die Linsen auf dem Boden der *hinteren* Kammer lagern, ist die Einstellung des Auges, gleich wie bei Aphakie, selbstverständlich eine *hypermetropische*; treten sie aber *an die Pupille* heran oder gar *in die Vorderkammer*, so wird die Einstellung eine *excessiv myopische*, da dann die *kugelige* Abrundung der Linse und deren *Vorrückung* mit dem *myopischen Bau* der Augen concurriren. *Charakteristisch* ist jedoch der überaus *rasche Wechsel* dieser beiden einander entgegengesetzten Einstellungen, wenn die verticale Kopfaxe nach *bestimmten* Richtungen geneigt wird. Auch ist bei der spontanen Luxation das *Sehen* in der Regel *viel verworrener*, als bei der einfachen Ectopie, indem die Linsen bei den geringsten Bewegungen des Kopfes und der Augen, bei dem Verfolgen der Zeilen u. s. w. in ziemlich excursive *Schwankungen* gerathen und längere Zeit darin verharren. Nur wenn die Linse *in der Vorderkammer* lagert, wird dieser Uebelstand wegen besserer *Fixation* des Krystalles weniger fühlbar; dafür aber macht sich die starke Brechung des Lichtes an den abgerundeten Rändern als Quelle einer um so grösseren Störung geltend, als die *Pupille* dann sehr erweitert zu sein pflegt. Diesen Verhältnissen ist es zuzuschreiben, dass *Convex- und Concavgläser*, welche die jeweiligen Einstellungsfehler zu neutralisiren vermöchten, den Bedürfnissen der Kranken nur wenig entsprechen, wobei allerdings die *gänzliche* Vernichtung des *Accommodationsvermögens* erheblich beiwirkt.

Die luxirten Linsen und ihre Kapseln bleiben in der Regel *viele Jahre* lang vollkommen durchsichtig, werden aber *kleiner* und fast *kugelrund*. Späterhin wird der luxirte Krystall jedoch *immer cataractös*. Anfänglich kann derselbe bei seinen Locomotionen durch mechanische Reizung der Iris zu denselben Folgen führen, wie eine auf *traumatischem* Wege veranlasste Dislocation. *Besteht* die spontane Luxation jedoch schon *einige Zeit* und ist die Linse schon kleiner und kugelig geworden, so kömmt es nach den bisherigen Beobachtungen kaum mehr zu einer Entzündung.

Verlauf. Im Allgemeinen kann man sagen dass, wo nicht *besondere locale* Ursachen der Staarbildung zu Grunde liegen, diese um so *langsamer* vorwärts schreite, je *älter* das Individuum, je derber und fester also die Linse bereits geworden ist.

a. In der That bedürfen *harte Kernstaare* oftmals Jahre, ehe sie so weit ausgebildet sind, dass sie die Selbstführung des Kranken unmöglich machen, und es vergehen nicht selten Monate, ohne dass eine *auffallende*

Zunahme der Trübung bemerklich wird. Immerhin jedoch findet eine *fortgesetzte*, wenn auch *sehr allmälige*, Verdichtung des sclerosirten Kernes und eine *Vergrösserung* seines Durchmessers mit entsprechender Abflachung statt. Wo der Staar daher bereits *eine Reihe von Jahren* besteht, kann man mit grosser Wahrscheinlichkeit auf einen *grossen Kern* rechnen und muss bei der Operation wohl darauf Rücksicht nehmen. Selbst die *Erweichung* der *oberflächlichen* Schichten geht bei *alten Leuten* oft sehr langsam vor sich. Besonders dort, wo in der Corticalis eine *feine zarte* Streifung hervortritt, ist der Fortschritt ein sehr langsamer; während *breite* Streifen neben beträchtlicher Consistenzabnahme der betreffenden Schichten auch eine *raschere* Progression des Processes anzudeuten pflegen. Immerhin ist bei einmal begonnener *Malacie der Rinde* der Fortschritt ein weit *rascherer*, als bei der *Sclerose des Kernes*, und es kömmt wohl auch vor, dass innerhalb weniger *Wochen* oder gar einiger *Tage* die Cataracta eine *complete* wird, nachdem der *Kern* Jahre lang gebraucht hat, um zu einem höheren Grade von Trübheit zu gelangen. Auch die *secundären* Wandlungen der staarigen *Rindenschichten* gehen im Allgemeinen ziemlich langsam vor sich, besonders wenn die Verhältnisse einer völligen *Erweichung* der Rinde ungünstig waren. In der That findet man nicht selten seit Jahren bestehende *gemischte* Staare, in deren Corticalis die secundären Metamorphosen kaum erst begonnen zu haben scheinen. Zur *förmlichen Schrumpfung* bedarf es immer einer Reihe von Jahren.

b. Weiche Staare sind hingegen häufig schon im Laufe mehrerer *Monate*, höchstens eines oder des anderen *Jahres*, ausgebildet und machen auch die *secundären* Metamorphosen in verhältnissmässig *kürzerer* Zeit durch. *Besonders rasch* pflegt es zu gehen, wenn *äussere Ursachen*, vorzüglich *Traumen*, dem Staarprocesse zu Grunde liegen. Da findet man die Cataracta bisweilen schon innerhalb *weniger Tage* völlig entwickelt oder gar in secundärer Metamorphose begriffen. Wo *Entzündungen* oder *Atrophie* der gefässhaltigen Binnenorgane des Augapfels, Ernährungsstörungen des *Gesammtorganismus* oder ursprüngliche *Bildungsfehler* das pathogenetische Moment abgeben: pflegt der Process etwas *langsamer* einherzuschreiten und zwar um so langsamer, je weiter die Linse bei *Beginn* des Staares in ihrer Entwickelung bereits gediehen ist, je fester ihre Elemente schon geworden sind.

Doch kommen in dieser Beziehung zahlreiche *Ausnahmen* vor. Es sind Beispiele bekannt, wo bei Individuen jenseits der 30ger Jahre Staare binnen wenigen *Wochen*, ja sogar *Tagen*, sich vollständig entwickelt haben und umgekehrt, wo bei *Kindern* Jahre vergangen sind, ehe eine vorhandene Cataracta in ununterbrochener oder unterbrochener Progression zur *völligen* Ausbildung gekommen ist.

c. Partielle Staare entwickeln sich gleich den weichen Totalstaaren gewöhnlich *sehr rasch* und werden dann *stationär*, indem die atrophirten Elemente durch ihre *secundären* Metamorphosen allmälig in *ständige* Formen übergehen, ohne dass der Process weiter schreitet. Es gilt dieses vorzüglich von dem *Centralkapselstaar* und seinen Abarten. Diese werden der Regel nach bis ins höchste Alter getragen, ohne dass sich irgend welche sehr auffällige Veränderungen nachweisen liessen oder gar ein Uebergang in *Totalstaar* zu fürchten wäre. Weniger Bestand haben *mehr ausgebreitete Theilstaare*, da hier nach Ablauf mehrerer Jahre oder im höheren Alter ein *Weitergreifen* des Processes und die daherige Ausbildung eines *Totalstaares* kaum mehr zu den Seltenheiten gehört.

Der Schichtstaar entwickelt sich fast immer schon in der *Kindheit* oder in der *Jünglingsperiode* und pflegt rasch an Ausbreitung und an Saturation zuzunehmen, worauf ein Stillstand eintritt, welcher längere oder kürzere Zeit, meistens *Jahre*, selten aber bis ins *späte* Mannesalter hinein dauert. Bei *längerem* Bestande machen sich allmälig die *secundären* Metamorphosen der staarig entarteten Schichte geltend und verändern im Laufe der Zeiten einigermassen das Bild der Cataracta. Auf einmal und ohne nachweisbare Ursache, bald früher, bald später, *greift der Process weiter*, es zeigen sich in den *oberflächlichen* Stratis die dem *Rindenstaar* eigenthümlichen diffusen flockigen oder streifigen Trübungen, welche sich bald rasch, bald sehr allmälig, mit oder ohne Unterbrechungen ausbreiten und, an einer gewissen Grenze angelangt, wieder stille stehen, um durch *secundäre* Metamorphosen eine *ständige* Form anzunehmen. Man hat dann eine Cataracta, deren *Corticalis* sehr stark geschrumpft, zum Theile in fettigkalkige Massen oder in grössere, der Kapsel anhaftende, sehnenähnliche Flecke umgewandelt ist, während der *Kern* noch seine normale Consistenz und Durchsichtigkeit bewahrt, aber stark *vergilbt* erscheint. Am Ende wird wohl auch *dieser* staarig *zerfällt* oder *sclerosirt*, die Cataracta ist eine *totale* geworden.

Im Allgemeinen kann man auch hier aus dem Auftreten *breiter* trüber Streifen und dazwischen gelegener gröberer Punkte und Flecke auf ein *rasches* Vorwärtsgehen schliessen, während *sehr feine* und *sparsame Streifen*, so wie eine *diffuse* oder fein *punktirte* Trübung ein *langsames* Weitergreifen vermuthen lassen.

Es versteht sich von selbst, dass die Zunahme der Trübung mit einer entsprechenden Abnahme des Sehvermögens vergesellschaftet ist. Diese treibt den Kranken auch meistens zum Arzte und daher kömmt es, dass auf Kliniken verhältnissmässig häufig solche *unreine* und *in Progression* begriffene Schichtstaare beobachtet werden.

d. Staare, welche ihre Ursache in *Traumen*, in *Entzündungen*, überhaupt in rein *örtlichen* Verhältnissen finden, bleiben meistens *auf das betreffende Auge beschränkt* und es spricht nichts für die Annahme, dass sie eine *Neigung* zur Staarbildung im *anderen* Auge begründen. Ausnahmsweise erhalten sich wohl auch *ohne nachweisbare* Veranlassung aufgetretene Staare, wenn sie *jugendliche* Individuen betreffen, also weich sind, lange Jahre oder bis ins höhere Alter *einseitig*. Cataracten jedoch, welche auf *allgemeiner seniler oder pathologischer Involution des Körpers* beruhen, oder in ursprünglichen *Bildungsfehlern* begründet sind, entwickeln sich mit Ausnahme höchst seltener Fälle immer *in beiden Augen*. Sie treten oftmals *beiderseits gleichzeitig* auf und dann geschieht es meistens, dass der Process in *einem* Auge rascher als in dem anderen vorwärts schreitet. In der *Mehrzahl* der Fälle aber zeigt sich der Staar zuerst auf *einem* Auge, und nachdem er hier bis zu einem gewissen Grade ausgebildet ist, macht sich in dem *anderen* Auge der Beginn des gleichen Processes geltend.

Ausgänge. Es betreffen diese einmal den *Zustand des Krystallkörpers* und die mit seiner Trübung verbundenen *Sehstörungen*; das andere Mal aber die *Functionen der übrigen Bulbusorgane*, da diese erfahrungsgemäss unter gewissen Verhältnissen durch den Staar gefährdet werden.

A. Entzündete Linsenelemente können unter günstigen Umständen wieder zur *vollen Norm* zurückkehren. In der That sieht man die zarte Trübung der oberflächlichen Krystallschichten, welche sich gerne im Verlaufe von *Iritiden* einstellt und unzweifelhaft auf *Phakitis* (Capsulitis) zu beziehen ist, nach dem Rückgange des Wucherungsprocesses recht oft *vollständig ver-*

schwinden. Der unveränderte Refractionszustand des Auges ist dann Bürge, dass die Aufhellung nicht auf Kosten der *Existenz* der entzündet gewesenen Linsentheile zu Stande gekommen ist. Es gilt dies aber nicht blos von den *zarten* nebligen Trübungen. In einzelnen Fällen kömmt es unter den fraglichen Umständen auch zu *dichten* Trübungen der Rindenschichten, welche ganz den Eindruck eines vollkommen ausgebildeten Corticalstaares machen, und auch *diese* gehen ausnahmsweise unter Herstellung des früheren Einstellungswerthes wieder völlig zurück.

Ein Anderes ist es mit *staarigen* Trübungen im engeren Wortsinne, welche auf einem *Zerfalle*, auf *Schwund* der Theile beruhen. Ob auch bei diesen eine *wahre Heilung*, eine Rückführung zur Norm möglich sei, ist zweifelhaft, wird aber behauptet und zwar will man einen solchen Ausgang theils *spontan* (*Himly*, *Ed. Jaeger*), theils in Folge mannigfaltiger *Behandlungsweisen* (Siehe diese) beobachtet haben.

Die Möglichkeit einer *spontanen* Heilung soll insbesondere vorliegen bei *unvollständig* entwickelten Staaren der *oberflächlichen* Linsenschichten, vorzüglich bei *streifigen* Trübungen in den *mittleren* Lagen der *hinteren* Corticalstrata, welche entweder für sich bestehen, oder doch nur mit kurzen Fortsätzen über den Linsenäquator in die *vorderen* Rindenschichten hineinragen und schon durch längere Zeit stationär geblieben sind (*Ed. Jaeger*).

Dagegen wird durch völlige *Aufsaugung der staarig gewordenen Linsenpartien*, so wie durch *Verschiebung des ganzen Krystallkörpers*, nicht ganz selten eine *relative Heilung* oder wenigstens eine *Verminderung der Sehstörung* zu Stande gebracht.

1. Die *Resorption*, soll sie an sich einem solchen Zwecke genügen, setzt *malacische* Linsenschichten voraus; bei *sclerosirten*, *verkalkten*, *fibrösen* etc. Staarmassen ist sie eine viel zu langsame und unvollständige, als dass ein günstiges Resultat dieser Art erzielt werden könnte.

a. Bei unverletzter Kapsel findet indessen auch schon die Resorption *weicher* Linsenschichten grosse Schwierigkeiten, und es geschieht wirklich nur *sehr selten*, dass malacische Krystallpartien *aus der geschlossenen* Kapselhöhle in Folge von Aufsaugung *spurlos* verschwinden.

Am ehesten kömmt dieses noch vor bei *partiellen* Staaren *jugendlicher* Individuen, vornehmlich aber bei *unvollständig entwickelten Corticalcataracten.* Die Aufhellung geht dann immer auf Kosten des *Umfanges* und der *Form* des Krystalles; dessen *Oberflächen* platten sich in entsprechendem Masse ab und werden gewöhnlich unregelmässig; während gleichzeitig auch eine Schrumpfung vom *Aequator* her einzutreten pflegt. Im Zusammenhange damit steht eine *hypermetropische* Einstellung des dioptrischen Apparates und beziehungsweise eine *Verzerrung* der Zerstreuungskreise, so wie eine fast völlige Vernichtung des *Accommodationsvermögens.*

In der grössten Mehrzahl der Fälle bleibt unter solchen Verhältnissen die Aufsaugung eine *unvollständige*, die gegebenen Trübungen *verkleinern* sich nur unter entsprechender Volumsabnahme und Missstaltung des Krystalles, sie zerfahren, spalten sich, es entstehen in der sich verdichtenden Trübung Lücken und diese stellt endlich nur mehr Haufen von Punkten oder Flecken, Streifen, Blättern u. s. w. dar welche, aus fettigkalkiger hellweisser opaker Masse gebildet, in die *durchsichtige* Linsensubstanz eingesprengt erscheinen und mehr weniger grosse Zwischenräume für den Durchgang *directer* Lichtstrahlen zwischen sich offen lassen.

So wird bisweilen bei ausgebreiteten *corticalen* Trübungen, welche längere Zeit stationär geblieben waren, bei *partiellen* Staaren aller Art einschliesslich der *traumatischen*, und besonders bei *Schichtstaaren*, durch die secundäre Wandlung

der cataractösen Massen das sehr beeinträchtigte oder ganz aufgehobene *Sehvermögen* bis zu einem sehr ansehnlichen Grade wieder gebessert und, falls der Staar nicht weiter schreitet, in diesem Zustande auch *erhalten*.

Bei *Totalstaaren* genügt die Resorption für sich allein *nicht* mehr, um eine sehr erhebliche Besserung des Sehvermögens zu vermitteln. Doch *schrumpfen* mitunter *flüssige* Totalstaare in Folge fortgesetzter Resorption auf ein dünnes trockenes Häutchen zusammen, welches stellenweise einen sehr hohen Grad von Durchscheinbarkeit erlangen und eine mühselige Selbstführung gestatten kann. Ausnahmsweise wird ein solcher Staar wegen *fast vollständiger* Resorbtion des Magma wohl gar so durchsichtig, dass die Kranken mit Zuhilfenahme entsprechender Gläser, und selbst ohne diese, *scharf sehen*, ja kleinen Druck lesen. Einmal wurde ein solcher Zustand in einer Familie *erblich* gefunden (*Graefe*). Möglicher Weise kömmt es wohl auch bei *gemischten Staaren* mit *flüssiger* Oberfläche zur Herstellung eines mässigen Sehvermögens, indem die Rindenschichten fast *völlig* resorbirt werden, so dass nicht nur *durch* den diaphanen Kern, sondern auch an diesem *vorbei*, ein gewisses Quantum *directen* Lichtes passiren kann.

b. Wird die Kapselhöhle durch eine äussere Schädlichkeit oder auf operativem Wege geöffnet und so den dioptrischen Flüssigkeiten die Möglichkeit einer *directen* Einwirkung auf die staarige Linsenmasse geboten, so leistet die Resorption *ungleich mehr* und wird unter übrigens *normalen* Verhältnissen in ihrer Wirksamkeit noch wesentlich unterstützt durch das Vermögen der *Kapselzipfel*, sich zusammenzufalten und gegen den Aequator hin bis auf die *Verbindungslinie* der einzelnen Wundwinkel *zurückzuziehen*. Im Allgemeinen gilt es hierbei ziemlich gleich, ob die Kapselverletzung erst den Staarprocess *eingeleitet* hat, oder gesetzt worden ist, *nachdem* die Cataracta bereits begonnen hatte und in ihrer Entwickelung mehr weniger weit fortgeschritten war. Die *Grösse des Erfolges* hängt mehr ab von der *Länge* und *Tiefe*, der *Zahl* und der *Richtung* der einzelnen Kapselwunden, von dem *Zustande der Kapsel*, von der *Consistenz der Linse* in ihren einzelnen *Schichten* und von der *Intensität*, mit welcher die *blutführenden* Organe des Augapfels auf die Verletzung *reagiren*.

α. Eine *einfache lineare Kapselwunde* gestattet natürlich kein sehr erhebliches *Klaffen* der Oeffnung und gibt auch der directen *Einwirkung* der dioptrischen Flüssigkeiten auf die Linsenmasse nur einen geringen Spielraum. Ist die Wunde *sehr kurz*, so *verheilt* sie oft alsbald wieder *mit* oder *ohne* Hinterlassung einer linearen fettigkalkigen *Narbe*. Ist sie aber *länger*, so gewinnt sie unter einiger Retraction der Wundränder eine schmal *lancettliche* Form. In einem und dem anderen Falle bleibt die *Resorption*, die Verhältnisse mögen ihr übrigens noch so günstig sein, eine *unvollständige*. Die beiden Kapselhälften rücken höchstens sehr nahe an einander und werden durch die secundär metamorphosirenden Staarreste zusammengelöthet; das Resultat ist ein *trockenhülsiger Nachstaar* (*Cataracta secundaria*), welcher sich von einer *gewöhnlichen* Cataracta siliquata oder discoidea nur dadurch unterscheidet, dass seine vordere Wand eine fettigkalkige *Narbe* oder eine von *gewulsteten* Rändern umgebene lancettliche *Spalte* zeigt, die nach hinten von der, meistens trüb beschlagenen *Hinterkapsel* verlegt wird. War die *hintere* Kapsel indessen *auch* verletzt worden, so kann in der Spalte der *Glaskörper* blossliegen und bei Zuhilfenahme entsprechender Gläser ein *deutliches* und *scharfes* Sehen ermöglichet werden.

β. *Wurde die Kapselhöhle durch einen Lappenschnitt oder durch eine Mehrzahl sich kreuzender Risse oder Schnitte geöffnet*, so gestalten sich die Verhältnisse weit günstiger, indem sich die Wundzipfel oder Lappen durch

Einrollung und Faltung *zurückziehen*. Die dioptrischen Feuchtigkeiten wirken dann auf einen *grossen* Theil der Linsenmasse *direct* ein, daher denn auch die Zerfällung eine sehr rasche zu sein pflegt und, wenn sie mit starker *Blähung* einhergeht, nicht selten ein weiteres *Einreissen* der Kapsel von den Wundwinkeln aus mit sich bringt, was das Zurückziehen der Zipfel bis zum Linsenrande sehr begünstiget. Die *im Bereiche der Kapselöffnung gelegenen* Theile des Krystalles werden dann, wenn nicht besondere Umstände entgegentreten, meistens *völlig* aufgesaugt; die von den Kapselresten *gedeckten* Portionen aber hinterlassen immer einen *Rückstand*, welcher wenigstens *theilweise* verkalkt und die über einander liegenden Partien der beiden Kapselhälften zusammenlöthet.

Waren beide Kapselhälften in weitem Umfange zerspalten worden, so stellt der Staar eine Art Ringwulst (*Krystallwulst*) dar, welcher secundär metamorphosirende Staarmassen enthält und eine aus den peripheren Theilen der beiden Kapselhälften gebildete Hülle besitzt, die an ihrem *inneren* Rande durch die verkalkten Staarreste schlauchartig abgeschlossen wird, an dem äusseren Rande aber durch die Zonula in normaler Verbindung mit dem Strahlenkörper steht. Erstreckten sich die Kapselwunden *bis an den Aequator*, oder wurden gar einzelne Stücke aus der Peripherie der Kapsel *herausgerissen*, so erscheint der Krystallwulst oft *lückenhaft*, er umsäumt nur *einzelne Portionen* des Ciliarkörpers, an anderen fehlt jede Spur, oder es finden sich daselbst nur einzelne trübe Fetzen vor. Es wird dieser Krystallwulst von der Iris völlig gedeckt, die *Pupille* zeigt sich *vollkommen rein* und für directe Lichtstrahlen wie im Normalzustande durchgängig.

War aber die Hinterkapsel unverletzt geblieben, so erscheint sie späterhin in der Lichtung des Krystallwulstes wie in einem Rahmen ausgespannt. Oefters zeigt sie eine ziemlich starke *Vorbauchung*, was durch die Massenzunahme des *Glaskörpers* zu erklären ist. Sie kann *für immer* ihre *volle Durchsichtigkeit* bewahren; nicht selten aber geht sie schon *trüb* aus dem Processe hervor oder verliert erst *später* ihre Pellucidität durch einen mehr weniger dichten Beschlag, welcher aus *Zellen* oder ihren *Derivaten* besteht, die sich an der vorderen Fläche der *hinteren* Kapsel durch Wucherung der dieser anhaftenden Linsenelemente *neu zu bilden* pflegen und im weiteren Verlaufe sich mannigfaltig verändern. Es stellen sich derlei Vorgänge *in der Regel* ein, wenn zur Zeit der Kapselverletzung die *hinteren* Rindenschichten noch nicht völlig zerfallen, cataractös zerstört waren, sondern ihren Charakter als Faserzellen und damit die Fähigkeit zur entzündlichen Prolification bewahrt hatten.

War die Zerklüftung der vorderen Kapsel eine unvollkommene geblieben und waren solchermassen nur einzelne *kurze* Zipfel gebildet worden, welche sich vermöge der Lage der entsprechenden Wundwinkel nur wenig zurückziehen konnten: so kommt es vermöge der *Absperrung* der peripheren Linsenportionen allerdings auch bisweilen zur Entwickelung eines wulstähnlichen Rahmens; dessen Lichtung wird aber zum *grossen* Theile *verlegt* durch *trübe häutige Ausläufer*, welche aus den durch ein fettigkalkiges Staarstratum übereinander gelötheten *mittleren* Portionen der *beiden* Kapselhälften bestehen und, indem sie nur einen Theil der *Pupille* frei lassen, immer eine *sehr merkliche Beschränkung* des Sehvermögens zur Folge haben.

γ. *Auf dass sich die Zipfel der Kapsel zurückziehen können,* wird *unbedingt* vorausgesetzt, dass dieselben *nicht* durch entzündliche Auflagerungen oder durch anhaftende, secundär metamorphosirte Staarreste der normalen *Elasticität* verlustig geworden sind. Schon *ganz dünne* Auflagerungen, sie mögen die *innere* oder *äussere* Wand betreffen, setzen der Retraction *sehr bedeutende* Hindernisse. Bei einer *gewissen Dicke* genügen sie, um selbst *schmale* und *lange*, fast *lineare* Balken in ihrer *ursprünglichen* Lage zu erhalten. Es wird solchermassen die *Wiedervereinigung neben* einander gelegener Kapselzipfel sehr *begünstigt* und die *directe* Einwirkung der dioptrischen Feuchtigkeiten auf die staarige Linsenmasse sehr *beschränkt.* Daher pflegt unter solchen Umständen die *Resorption* verhältnissmässig *weniger* zu leisten, dafür aber die *Kalkbildung* eine reichliche zu sein.

δ. Einen sehr wesentlichen Einfluss auf die Gestaltung der anatomischen Verhältnisse nimmt die *Beschaffenheit der einzelnen Linsenschichten,* also die *Form* und der *Entwickelungsgrad des gegebenen Staares.* Im Allgemeinen pflegt unter übrigens *gleichen* Umständen die *Aufsaugung* des staarig zerfallenden Krystalles und die *Retraction* der Kapselzipfel eine *um so raschere und vollständigere* zu sein, je *weicher* die Linse in ihren *einzelnen* Bestandtheilen ist. *Flüssige Totalstaare* ständen insoferne obenan, wenn bei ihnen die *secundären* Metamorphosen nicht *sehr früh* begännen und die *Kapsel* durch fettigkalkige *Beschläge* der natürlichen Elasticität beraubten. *Weiche Staare,* bei welchen die Malacie bis ins *Centrum* vorgeschritten ist, insbesondere die von *stärkekleisterähnlicher* Consistenz und Farbe, werden darum als die *relativ günstigsten* betrachtet. Uebrigens geht auch bei den *partiellen* und *unvollständig* entwickelten *Totalstaaren kindlicher* oder *sehr jugendlicher* Individuen die Resorption *sehr rasch* vor sich und es reichen oft verhältnissmässig *geringe* Verletzungen hin, um die Pupille *grossentheils* oder *ganz* frei zu legen. *Jenseits der Pubertätstsperiode* ist die Consistenz des *Kernes* einer raschen und vollständigen Resorption oft schon *sehr hinderlich.* Die Schwierigkeiten *steigen* aber im Verhältnisse, als mit fortschreitendem Alter die *Dichtigkeit* und der *Umfang des Kernes* wachsen. *Harte Kernstaare* und *gemischte Staare*, wenn das *Volumen* des Scleromes nur einigermassen bedeutender ist, verhalten sich in der That gegen einfache *Spaltungen,* selbst wenn diese den *Kern* durchdringen, ziemlich indifferent. In noch höherem Grade aber gilt dieses von Staaren, bei welchen die *secundären* Metamorphosen schon *weit gediehen* sind, von der *Cataracta siliquata, discoidea, calcarea, fibrosa.* Damit hier *ein Theil* der Pupille für *directe* Lichtstrahlen durchlässig werde, müssen *grössere* Portionen *aus der Mitte* der vorderen oder *beider* Kapseln *herausgerissen* und *sammt* dem etwa vorhandenen sclerosirenden *Kerne* aus der optischen Axe des Auges *dislocirt* werden.

ε. Die *Beschaffenheit* der einzelnen *Linsenstrata* beeinflusst ausserdem das *Mass* der mit dem staarigen *Zerfall* verbundenen *Blähung oder Quellung* und damit gewissermassen auch noch das *Mass der Gefahr entzündlicher Reaction* (*Graefe*). Bei *breiig zerfallenen* und besonders bei Linsentheilen, welche in den *secundären* Metamorphosen schon weit vorgeschritten sind, ist die Aufquellung eine *sehr geringe* oder fast Null. Auch *grosse* Trümmer *sclerosirter Kerne* blähen sich *wenig*, da sie nur sehr langsam von den dioptrischen Feuchtigkeiten angegriffen und der Resorption zuge-

führt werden. *Mechanische* Reizungen der gefässhaltigen Binnenorgane sind von solchen Staartheilen also nur zu fürchten, wenn sie *aus der Kapselhöhle* hervortreten oder gar auf den Boden der *Kammer* fallen und mit der Regenbogenhaut in *directe* Berührung kommen. *Kleinere* Trümmer *sclerosirter* Kerne hingegen schwellen unter günstigen Verhältnissen schon *mehr* auf, weil sie den dioptrischen Feuchtigkeiten eine relativ viel *grössere* Oberfläche darbieten, die Zersetzung also *rascher* erfolgen kann. *Am meisten* blähen sich unter übrigens gleichen Umständen *durchsichtige* oder bereits getrübte Linsentheile, welche *die normale* oder *fast normale Consistenz* haben und zwar ist die *Aufquellung* eine um so *raschere* und *bedeutendere*, *je mehr* die Kapsel und die Linse mechanisch *zerklüftet* wurden.

Die mit der Blähung verbundene *mechanische Reizung der gefässhaltigen Binnenorgane* ist aber unter sonst gleichen Verhältnissen um so grösser und droht um so mehr Gefahr, je grösser die *Dichtigkeit* der geblähten und mit der Iris in Contact kommenden Theile ist. In der That werden bei *Kindern* oft enorme Staarblähungen vertragen, ohne dass es zu einer heftigen Entzündung kömmt, während schon in der *Pubertätsperiode* relativ *geringe* Blähungen *intensive* Reactionen mit sich zu bringen pflegen. Von da an steigt die Missgunst der Verhältnisse und *im höheren Mannes- und Greisenalter* genügt oft schon ein *kleiner* Krystallflocken, welcher aus einer zarten Stichwunde hervorragt, um wahrhaft deletäre Processe anzufachen. Es kömmt hierbei jedenfalls die mit der Dichtigkeit der geblähten Theile wachsende Schwierigkeit der Resorption, also auch *die Dauer* der mechanischen Reizwirkung in Betracht. Abgesehen hiervon ist jedoch auch *das Alter als solches* von grossem Belang, denn es ist durch die Erfahrung so ziemlich erwiesen, dass *Kinderaugen* auf *gleiche* Verletzungen im Ganzen *weit weniger* reagiren, als die Augen *Erwachsener* oder gar der *Greise*.

Es stehen diese Gefahren der Blähung ausserdem auch noch in einem *sehr wohl zu beachtenden* Verhältnisse zur *Grösse* und *Dauer* der durch *Atropin* erzielbaren *Wirkungen*, so dass man unter *sonst gleichen Umständen* die Blähung für *weniger bedenklich* halten kann, wenn die Iris rasch und nachhaltig auf *Atropin* reagirt, die Pupille also durch Mydriatica leicht auf das Maximum erweitert und ausser dem Bereiche der Staartrümmer gehalten werden kann (*Graefe*).

Es versteht sich von selbst, dass auch *individuelle*, nicht näher bestimmbare Eigenthümlichkeiten Einfluss nehmen. Diese führen bisweilen zu *ganz übermässigen* Reactionen, ja zu *eitrigen Zerstörungen des ganzen Bulbus*, wo man es am wenigsten erwartet hätte; während sie umgekehrt in einzelnen Ausnahmsfällen den gröbsten Beleidigungen der gefässhaltigen Binnenorgane die gefährliche Spitze abbrechen.

In wie weit bei diesen Vorgängen das *chemische* Moment der Staarzersetzung in Rechnung zu ziehen sei, ist nicht ausgemacht. Jedenfalls ist der *vitale* Einfluss des Wucherungsprocesses, welcher sich in dem der Kapsel anhängenden noch lebensfähigen Linsenelemente einzustellen pflegt, bei der Entwickelung von Iritiden nicht ohne *hohe* Bedeutung (*Graefe*).

Wenn solchermassen angeregte Entzündungen übrigens auch *ohne namhaftere* Schädigung der gefässreichen Binnenorgane des Augapfels ablaufen, so bleiben sie doch in hohem Grade misslich, indem unter ihrer Einwirkung die *Resorption* nicht nur sehr *verlangsamt*, sondern oftmals geradezu *gehindert* und der Uebergang der blosgelegten Staartheile in *ständige* Formen begünstigt wird. Einerseits bilden sich in Folge von Iritis nämlich gerne *hintere Synechien*, welche der Retraction der Kapselzipfel im Wege stehen; andererseits aber greift der Gewebswucherungsprocess leicht auf das *Kapselepithel* und von hier auf die eigentlichen *Linsenelemente* über. Thatsache

ist wenigstens, dass unter solchen Verhältnissen die im Bereiche der Kapselöffnung gelegenen Linsentheile sich oftmals ansehnlich *verdichten* und mit der Zeit förmliche Schwarten von *fibrösem* Ansehen oder Haufen von *Kalkdrusen* darstellen, welche die Kapselhöhle nach vorne hin wieder *abschliessen* und sich öfters sogar mit einem *neoplastischen Glashäutchen* überziehen, während der *Inhalt* der Kapselhöhle gleichfalls unter vorwaltender Kalk- oder Cholestearinentwickelung *ständig* wird und die Cataracta ganz den Charakter eines *unter heftigen Entzündungen entwickelten* Staares gewinnt.

2. *Ein anderer Weg für relative Heilungen* des Staares ist in *Sprengungen der Zonula* und in dadurch ermöglichten *Verschiebungen des cataractösen Krystallkörpers gegeben.* Es versteht sich von selbst, dass als *Ursachen* einer solchen Zusammenhangstrennung des Strahlenblättchens dieselben Verhältnisse in Betracht kommen, es möge die Linse *staarig* oder *durchsichtig* sein (S. 626, 6). Immerhin jedoch sind die Umstände einer partiellen oder totalen Ablösung des Krystallkörpers bei *Cataracten*, besonders solchen, welche in der *regressiven* Metamorphose *schon weit* vorgeschritten sind, um ein Bedeutendes *günstiger*. Abgesehen davon, dass die *Zonula* bei Atrophie der Linse selten ganz unberührt bleibt, wird nämlich *durch die Schrumpfung der Cataracta* selbst ein *Zug*, und zwar oft ein *ungleichmässiger*, auf das Strahlenblättchen ausgeübt, dieses demnach unverhältnissmässig gespannt und oft sogar ziemlich stark *ausgedehnt*. Es bedarf dann blos einer *geringen äusseren* Gewalt, oft nur einer kräftigen Contraction der geraden Augenmuskeln, um die *Zonula* zum Bersten zu veranlassen. Ist der *Glaskörper* vielleicht gar *verflüssigt*, was bei Staaren, welche sich unter dem Einfluss heftiger *Entzündungen* entwickelt haben, nicht selten vorkömmt, so genügen öfters schon die starken Schwingungen, in welche das Fluidum durch *rasche Bewegungen des Augapfels* versetzt wird, um ein Springen der Zonula zu bewirken.

Ist das Strahlenblättchen dann auch nur in *geringem* Umfange zerrissen, so *senkt* sich der Staar, seiner Schwere folgend, bald nach dieser, bald nach jener Richtung und *legt* so vielleicht *vorübergehend Theile der Pupille blos*. Dazu kömmt, dass nach Trennungen der Zonula das Hinderniss für eine *Verkürzung* des Durchmessers der Linse beseitiget ist. Kann sich aber die Linse nach allen Dimensionen um ein Bedeutendes verkleinern, so wird wohl auch ein *grosser Theil* der Pupille oder diese ihrem *ganzen* Umfange nach *bleibend frei*.

So lange ein solcher geschrumpfter Staar noch durch Reste der Zonula *mit dem Ciliarkörper in Verbindung steht*, kann er sich allerdings nicht von der Stelle bewegen, doch folgt er allen Schwingungen des Glaskörpers und des Kammerwassers, erscheint demnach als *Zitterstaar* (*Cataracta tremulans*). Er wird durch diese Oscillationen und die mechanische Beirrung der Regenbogenhaut gerne die Ursache *acuter*, oft höchst verderblicher Entzündungen. Häufiger indessen veranlasst er *chronische Iridochorioiditis*, welche leicht den *Ruin* des Bulbus herbeiführt, ja selbst auch das *andere Auge* in Mitleidenschaft ziehen und gefährden kann. Doch kömmt es auch vor, dass der *Staar* durch diese Entzündungen allmälig *fixirt* und *unschädlich* gemacht wird, oder dass seine *Bewegungen vertragen* werden, *ohne* irgend eine erhebliche Reaction nach sich zu ziehen.

Verwächst der Zitterstaar nicht mit seinen gefässhaltigen Umgebungen, so schreitet wegen der mit den Oscillationen verbundenen Zerrung die *Trennung der Zonula* oftmals weiter und am Ende wird ein *Schwimmstaar* daraus, ein Ereigniss, welches übrigens auch *gleich ursprünglich* in Folge der Einwirkung einer äusseren mechanischen Gewalt und in Folge einer darin begründeten *totalen* Zerreissung des Strahlenblättchens zu Stande kommen kann.

Ein gänzlich aus seinen normalen Verbindungen gerissener Staar senkt sich bisweilen einfach und wird auf *entzündlichem* Wege am *Boden der hinteren Kammer fixirt*, möglicher Weise also auch für die Dauer *unschädlich* gemacht. Oefter jedoch *bleibt* er, gleichviel ob Iridochorioiditis eintritt oder nicht, längere Zeit *frei* und kömmt bald in die Vorderkammer, bald tritt er wieder zurück. Verharrt er *längere* Zeit in der *Vorderkammer*, so regt er vermöge der mechanischen Beeinträchtigung der *Iris* meistens bald *heftige Entzündungen* an, welche selten auf die Regenbogenhaut beschränkt bleiben und den Staar fixiren, vielmehr in der Regel sich über den *gesammten* Bulbus ausbreiten und diesen durch *Atrophie* oder *Phthise* zu Grunde richten. War der *Glaskörper* bei der Ablösung des Krystalles *schon verflüssigt*, oder verflüssigte er sich erst in Folge der Entzündungen, welche durch den beweglichen Staar angeregt und unterhalten zu werden pflegen: so kann der Staar im *ganzen inneren Augenraume* herumschwimmen, er erscheint bald in der Kammer, bald senkt er sich in die Tiefe des Augengrundes, bis er endlich unter einer heftigeren Entzündung *irgendwo fixirt* wird, oder der Bulbus durch *Atrophie* oder *Phthise* zum Schrumpfen gebracht worden ist.

B. Die Sehstörungen, welche durch den Graustaar bedingt werden, können unter gewissen Umständen einen nachtheiligen Einfluss auf die Functionstüchtigkeit des *lichtempfindenden* und des *Bewegungsapparates* der Augen ausüben.

Entwickelt sich der Staar erst *nach der Pubertätsperiode*, oder gar *im reiferen Alter*, so droht nur *selten* ein derartiges secundäres Leiden. Allerdings erscheinen solche Cataracten gar nicht selten in Gesellschaft von Amblyopien und bisweilen auch von Motilitätsstörungen; dieses sind aber *zufällige* Complicationen, oder sie fliessen mit dem Staare aus *derselben* Quelle. *Langjähriger Bestand* der Cataracta, besonders einer *einseitigen*, führt in dieser Altersperiode höchstens zu dem Uebelstande, dass der Kranke nach einer glücklichen Operation die ihm gebotenen Theileindrücke nicht recht zu *sondern* und zu beurtheilen vermag und einer längeren *Uebung* bedarf, um in den *Vollgenuss* des wiedererlangten Sehvermögens zu gelangen.

Ungünstiger gestalten sich die Verhältnisse, wenn der Staar schon *im frühen Kindesalter* oder gar schon *während der Fötalperiode* zur Entwickelung gekommen ist, und dies fällt um so schwerer in die Wagschale, als derartige Cataracten *ohnehin* schon in einem nicht geringen Procente mit *Bildungshemmungen der übrigen Organe* und davon abhängigen Functionsstörungen gepaart sind. Ist der Staar *beiderseitig*, so stellt sich fast immer sehr bald *Nystagmus* ein, welcher mit den Jahren an Intensität zunimmt und in der Regel auch bald zu einer sehr bedeutenden *strabotischen* Abweichung des einen oder des anderen Auges führt. Dazu gesellt sich

erfahrungsgemäss nicht gar selten eine *Abnahme der Functionstüchtigkeit beider Netzhäute*, welche bei Verschiebung der Operation mit den Jahren sich steigert, öfters schon vor Beginn der Pubertätsperiode zu einer *wahren binocularen Amblyopie* geworden ist und jeden weiteren Heilversuch fruchtlos macht. Ist der Staar ein *einseitiger* und *bleibt er es* durch lange Jahre, so ist *Amblyopie* und *Strabismus* des cataractösen Auges eine sehr gewöhnliche Folge. Doch sind allerdings auch Fälle bekannt, wo solche *im frühesten Alter* aufgetretene Staare in den *späteren* Lebensperioden mit dem *besten* Erfolge operirt worden sind und das Auge seine *normale Stellung* und *Beweglichkeit* behauptet hat (*Graefe*, *Knapp*).

Die Therapie hat die Aufgabe, *beginnende Staare rückgängig zu machen*, oder wenigstens in ihrer weiteren Entwickelung zu *hemmen*. Wo die cataractöse Trübung lediglich der Ausdruck eines im vollen Gange befindlichen *frischen Entzündungsprocesses* ist, wird man durch entsprechendes antiphlogistisches Verfahren diesem Zwecke zu genügen öfters in der Lage sein. Widrigenfalls kömmt es darauf an, die mit der fortschreitenden Ausbildung des Staares verbundenen *Sehstörungen thunlichst zu vermindern, bis sich die Entfernung des Staares aus der optischen Axe möglichst leicht und gefahrlos bewerkstelligen*, *die Hauptindication* also erfüllen lässt.

A. 1. Ob eine *Rückbildung* eigentlicher cataractöser Trübungen auf *therapeutischem* Wege zu erzielen sei, ist mindestens sehr zweifelhaft.

Allerdings behaupten mehrere glaubwürdige Autoren nach dem systematischen Gebrauche von *Mercurialien*, nach mehrmonatlichen Einreibungen von *Jodkalisalbe* in die Umgebung des Auges, nach *Badekuren in Karlsbad, Eger* u. s. w. eine *völlige* Aufhellung vorhandener cataractöser Trübungen, besonders *corticaler*, gesehen zu haben (*Himly*, *Arlt*). Es sind diese Fälle indessen so *seltene Ausnahmen*, dass sie kaum *zur Einleitung* derartiger Behandlungen ermuntern. Die Hoffnungen, welche man in Betreff *diabetischer* Cataracten auf die Heilwirkung der *Karlsbader Quellen* gesetzt hat (*Melchior*), sind nach den bisherigen Erfahrungen als ganz gescheitert zu betrachten. Eben so hat sich die Wirksamkeit *methodisch wiederholter Cornealparacentesen* (S. 98) als *nichtig* erwiesen (*Rivaud-Landrau u. A.*), doch will man damit den Fortschritt des Staarprocesses zeitweilig gehemmt haben (*Secondi*). In wie weit der *Einfluss concentrirten Sonnenlichtes* zur Aufhellung staariger Trübungen nutzbar gemacht werden kann (*M. Langenbeck*), ist nicht genugsam geprüft worden.

Immerhin können *therapeutische* Behandlungen *mittelbar* von grossem Nutzen werden, insoferne sie nämlich geeignet sind, *directe* oder *indirecte Ursachen* der Staarbildung gründlich zu beheben.

Es lässt sich wenigstens a priori kaum abläugnen, dass mit der Beseitigung der *pathogenetischen* Momente auch die *Entwickelung* des Staares *gehindert* und dessen *Weiterschreiten gehemmt* werden könne. Gelingt dieses aber, so ist offenbar die *Möglichkeit* gegeben, dass die bereits getrübte Partie durch *regressive Metamorphose* und *Aufsaugung* zum Verschwinden gebracht oder beträchtlich zerklüftet und so eine *relative* Heilung erzielt wird. Die Indication für ein solches therapeutisches Vorgehen tritt am klarsten heraus, wo *gewisse Krankheiten* einen verderblichen Einfluss auf die *Vegetationsverhältnisse* des *gesammten* Körpers nehmen und eine pathologische Involution begründen, so wie dort, wo *locale Entzündungen* die normale Ernährung der Linse gefährden.

2. *Entziehen sich die pathogenetischen Momente der Staarbildung der Erkenntniss, oder liegen sie ausser dem Bereiche therapeutischer Heilwirkungen*, so ist es bei *unreifen* Cataracten das beste, die *Reife geduldig abzuwarten* und die ganze Sorge auf *Fernhaltung von Schädlichkeiten* zu richten, welche den cataractösen Process möglicher Weise *beschleunigen*, oder die *übrigen Bulbusorgane* in einen Zustand versetzen könnten, der den Erfolg der später vorzunehmenden Operation gefährdet oder völlig aufhebt.

Es genügt in dieser Beziehung ein *gemässigtes Leben* und es wäre ganz *überflüssig*, dem Kranken *gewohnte* und für seinen übrigen Körper *unschädliche* Genüsse vorenthalten zu wollen. Doch ist es klug, wenn nicht geradezu *nothwendig*, auf thunlichste *Schonung der Augen* zu dringen und namentlich Beschäftigungen zu untersagen, welche ein *genaues Sehen* in *kurzen* Distanzen erfordern, also anhaltendes Lesen, Schreiben, Nähen u. s. w.

3. *Bei beiderseitigen Staaren*, welche in ihrer Entwickelung bis zu einem *gewissen Grade* vorgeschritten sind, verbieten sich Beschäftigungen, die ein *scharfes* Sehen verlangen, in der Regel von selbst. *So lange* derartige Staare noch auf *keinem* Auge zur *Reife* gelangt sind, stellt sich die Aufgabe, die damit verknüpften *Sehstörungen einstweilen* nach Thunlichkeit zu *vermindern*, um dem Kranken sein trauriges Loos zu erleichtern, *bis die Operation* unter *möglichst günstigen* Aussichten auf Erfolg *durchgeführt* werden kann. Gemeiniglich hilft sich der Kranke schon selbst durch starke *Beschattung* der Augen und *Abblendung diffusen seitlichen Lichtes* (S. 115), indem solchermassen die *Pupille* sich etwas *erweitert* und die Erleuchtungsintensität des von der Linsentrübung ausgehenden *Spectrums* gemindert, die Deutlichkeit und Helligkeit der Netzhautbilder sonach gesteigert wird. Der *Arzt* wird breite Krämpen, Augenschirme u. dgl. empfehlen, wenn *directes* Sonnen- oder Lampenlicht abzuhalten ist; dunkle Gläser aber, wenn grelles *diffuses* Licht gedämpft werden soll (S. 9).

Es werden in solchen Fällen vielfach die *Mydriatica* angewendet. Man hat jedoch ihre Wirkung nicht ganz in der Hand. Werden Lösungen von *Atropin* etc. eingeträufelt, so erweitert sich die Pupille gewöhnlich *sehr stark* und das Sehen wird dann oft sehr verwirrt. Der *Gewinn* ist darum *nur dort* ein sehr in die Augen springender, wo die *durch Beschattung* der Augen erzielbare Erweiterung des Sehloches einer erheblichen Besserung des Gesichtes *nicht mehr genügt*. Hier bleiben die mydriatischen Lösungen jedenfalls ein *zeitweilig* verwendbares werthvolles *Palliativ*. In den *übrigen* Fällen ist die einfache *Beschattung* vorzuziehen.

4. Es genügen diese Hilfsmittel begreiflicher Weise nur, wenn der Staar in *stetem Fortschreiten* begriffen ist und die *begründete* Hoffnung gibt, es werde *in nicht ferner* Zeit eine erfolgreiche *Operation* desselben mit verhältnissmässig *geringen* Gefahren, wenigstens *auf Einem* Auge, vorgenommen werden können. Bei *partiellen* Staaren, welche bereits *stationär* geworden sind und erfahrungsgemäss *Jahrzehende*, ja das *ganze Leben* hindurch, ohne wesentliche hier in Betracht kommende Veränderung fortbestehen können, anderseits aber vermöge dem bedeutenden Uebergewicht der noch normal vegetirenden *durchsichtigen* Linsentheile eine Staaroperation sehr *gefährlich* erscheinen lassen: bei solchen Staaren müssen *wirksamere* Auskunftsmittel ergriffen werden, will man den halbblinden Kranken nicht *ins Unbestimmte* seinem beklagenswerthen Schicksale überlassen oder den Wechselfällen einer anerkannt sehr gewagten Operation Preis geben.

Es handelt sich in solchen Fällen darum, *durch Bloslegung durchsichtiger Linsentheile* eine *Erhöhung* des scheinbaren Glanzes der *Netzhautbilder* zu ermöglichen, andererseits aber auch *durch Abhaltung überflüssigen Lichtes die Erleuchtungsintensität* des von den trüben Krystallportionen ausgehenden *Spectrum* zu vermindern. Dem *ersten* Zwecke kann man durch eine *Iridectomie* genügen (*Graefe*, *Steffan*); dem *anderen* durch Beschattung des Auges mittelst Schirmen und nöthigenfalls mittelst dunkler Gläser. Besser und sicherer jedoch wird das vorgesteckte Ziel erreicht durch eine glücklich ausgeführte operative Verlagerung der Pupille (S. 256), da auf

diesem Wege gleichsam mit Einem Schlage die Durchgangsöffnung für *directe* Strahlen erweitert und die lichtzerstreuende *Trübung* zum Theile *verdeckt* wird, ohne dass damit das Spiel der Pupille und die Accommodation des Auges einen sehr ins Gewicht fallenden Schaden erlitte (*Pagenstecher, Berlin*).

In der That hebt sich nach einem solchen Eingriffe das Sehvermögen fast constant in sehr beträchtlichem Grade und es bedarf höchstens noch relativ *schwacher* Gläser, um den vorhandenen Einstellungsfehler des Auges in zureichender Weise zu corrigiren. Legt man zu diesen Vortheilen noch die *geringe Gefährlichkeit* der Operation in die Wagschale und berücksichtigt man andererseits, dass die operative *Beseitigung des Staares* unter solchen Verhältnissen anerkannt ein grosses *Wagniss* sei, im Falle des Gelingens aber die *Accommodation* völlig vernichte und das Tragen von *Staargläsern* erforderlich mache, welchen sehr bedeutende Fehler ankleben: so kann man nicht umhin, die *Indication* für die *Verlagerung* der Pupille als eine *fast absolute* zu betrachten. Natürlich wird dabei vorausgesetzt, dass der Schichtstaar ein *reiner* und *stationärer* ist, *ausserdem* aber eine *fast linienbreite Zone des Linsenrandes vollkommen frei lässt.*

Reicht der Gleicher des *trüben* Stratums *näher* an den Aequator der *Linse*, so ist die durch Pupillenverlagerung gewonnene Durchgangsöffnung für *directe* Lichtstrahlen eine viel *zu kleine*, als dass die Netzhautbilder bei *mässiger* Erleuchtung des Gesichtsfeldes eine genügende scheinbare Helligkeit erhalten könnten. Ist der Schichtstaar ein *unreiner*, fangen bereits andere und besonders *oberflächliche* Strata der Linse an, trüb zu werden, so verlohnt sich die Operation nicht der Mühe, da die blosgelegten pelluciden Randtheile der Linse in der Regel *bald* wieder für *directe* Lichtstrahlen *undurchlässig* werden und der zeitweilige Gewinn aufgewogen wird durch den *cosmetischen* Schaden sowie durch die *Nachtheile*, welche eine *erweiterte* oder *verzogene Pupille* nach der später doch vorzunehmenden Operation der *Cataracta* mit sich bringt.

Mit ähnlichen Vorbehalten lässt sich erfahrungsgemäss die Pupillenverlagerung auch bei *anderen* Formen *partieller Staare* und namentlich auch bei Ectopien *der Linse* (S. 628, *f*) nutzbringend anwenden. Im *letzteren* Falle muss die Pupille selbstverständlich gegen den mit dem Strahlenkörper in Berührung stehenden Theil des *Linsenrandes* verzogen werden, damit die in der Pupille *blosliegende* Portion des letzteren von der Iris *gedeckt* werde (*Pagenstecher, Wecker, Knapp*).

B. Ist der Staar einmal zur Reife gelangt, so stellt sich die Indication auf operative Beseitigung desselben und nur *ausserhalb* der Cataracta gelegene Verhältnisse können eine *Verschiebung* oder gänzliche *Unterlassung* der Operation *räthlich* oder *nothwendig* erscheinen lassen.

Der *Begriff der Staarreife* ist übrigens kein scharf umgrenzbarer. Er bezieht sich nämlich zunächst auf das *Mass der Schwierigkeiten* und *Gefahren*, welche der *Operation* aus der Beschaffenheit der einzelnen Krystalltheile erwachsen. Er wechselt darum auch mit den verschiedenen *Verfahrungsweisen*, welche in einem bestimmten Falle durchgeführt werden können und dehnt sich im Allgemeinen um so mehr aus, je mehr Mittel und Wege diese bieten, um die Cataracta in *schonender* Weise *zur Gänze* aus der Bulbushöhle zu entfernen.

Von *überwiegender* Wichtigkeit ist in dieser Beziehung der *Zustand der Linsenrinde*. Wo die *äussersten* Krystallschichten breiig *erweicht* oder förmlich *zerflossen* sind, hat selbst die Entbindung eines grossen durchsichtigen

und *normal consistenten* Kernes keine Noth; derlei Staare sind also *reif* zur Operation. Auch schliesst der Bestand eines *dünnen*, völlig normalen *Corticalstratums* keine sonderlichen Gefahren in sich, wenn der *Rest* der Linse *sclerosirt* ist, indem dann der Zusammenhang zwischen Rinde und Kern ein sehr inniger ist und der Krystall sich gerne im *Ganzen* von der Kapsel trennt oder doch nur spärliche Reste innerhalb deren Höhle zurücklässt. Haben aber die *peripheren* Krystallschichten auf eine nur einigermassen *beträchtliche Tiefe* hin ihre Durchsichtigkeit oder wenigstens ihre *normale Consistenz* bewahrt, so ist deren Ausräumung, da sie zu fest der Kapsel anhaften, ohne sehr eingreifende und darum auch gefährliche Manipulationen nicht denkbar. Es können dann die auf operativem Wege gebildeten Kapselzipfel sich nur schwer zurückziehen, verkleben leicht mit einander, schliessen das darunter gelegene Linsengefüge wieder theilweise von der Berührung mit dem Kammerwasser ab und machen dessen Aufsaugung mangelhaft (S. 633). Dazu kömmt, dass wenig getrübte und normal consistente Krystalltheile sich unter der Einwirkung des Kammerwassers stark *aufblähen* und die Iris mechanisch, ja vielleicht auch chemisch (*Pagenstecher*) reizen; ausserdem aber, so weit sie ihre organische Verbindung mit der Kapsel aufrecht erhalten haben, auch meistens in einen üppigen *Wucherungsprocess* gerathen und damit möglicher Weise den krankhaften Erregungszustand der nachbarlichen Binnenorgane steigern (*Graefe*). Das *Ergebniss* der Operation ist also zum mindesten ein *Nachstaar;* in der Regel aber eine heftige *Entzündung*, welche oft die *Existenz* des Auges auf das Aeusserste gefährdet und, falls sie auch beschwichtigt würde, die spätere Beseitigung der Secundärcataracta durch hintere Synechien, durch Schwartenbildung an der rückwärtigen Irisfläche, durch Kalkablagerungen in der Kapselhöhle etc. sehr behindert. Es sind solche Staare, kurz gesagt, *unreif zur Operation.*

Um in derlei Fällen den *Operationstermin* nicht übermässig hinausschieben zu müssen und dennoch den vorerwähnten Uebelständen die Spitze abzubrechen, hat man neuerdings wieder die *künstliche Reifung des Staares* durch operative Eröffnung der *Vorderkapsel* versucht und damit im Ganzen befriedigende Resultate erzielt. Es wurde zu diesem Behufe vorerst eine *Iridectomie* ausgeführt und dann nach Ablauf von mindestens 5 Wochen mittelst einer durch die *Cornea* eingestochenen feinen Staarnadel die *Kapselmitte* kreuzweise durchschnitten, ohne dabei jedoch tief in die eigentliche Linsensubstanz einzudringen. Einige Tage darauf wurde zur Beseitigung der Cataracta geschritten (*Graefe*). Andere verletzten die Kapsel gleich bei der Iridectomie mit dem Lanzenmesser, oder stachen sie mit einer Nadel an und verbanden die etwa 8 Tage darnach vorgenommene Staaroperation mit der Ausschneidung eines Irisstückes (*Mannhardt*). Es stellte sich jedoch bald heraus, dass das Verfahren keineswegs ein ganz unschuldiges sei, dass vielmehr bei aller Vorsicht die *Blähung* eine übermässige werden könne und die entzündliche *Reaction* sich nicht immer genugsam niederhalten lasse, dass vielmehr öfters auch der *Verlust des Auges* zu beklagen komme (*Arlt*); die forcirte Reifung demnach als ein *sehr gewagtes* Unternehmen zu betrachten sei. — Vielleicht lässt sich die Gefährlichkeit einigermassen dadurch vermindern, dass man die *hintere Kapsel* durch eine von der Lederhaut aus eingestochene Nadel öffnet, indem so die Einwirkung der geblähten Linsentheile auf die *Iris* vermieden wird.

Jedenfalls geben *Totalstaare*, in welchen *sämmtliche* Bestandtheile zu *höheren* Graden cataractöser Verbildung gediehen sind, die *günstigsten* Objecte für operative Eingriffe ab. Doch wachsen die Vortheile der Reife keineswegs *stetig*, wenn die Staarmasse in ihren Wandlungen weiter und weiter fortschreitet. Im Gegentheile bringen die *secundären* Metamorphosen manche

Uebelstände mit sich, welche nicht nur den *Gang* der Operation erschweren, sondern auch deren *Erfolge* in der misslichsten Weise zu beeinflussen vermögen; der Staar kann auch *überreif* mit ungünstiger Bedeutung des Wortes werden (*Arlt*). Cataracten, deren Rinde oder Gesammtmasse in eine *kalkmilchähnliche Flüssigkeit* mit kleinen sandähnlichen Körnern zersetzt, oder in einen *fettigkalkigen Brei* eingedickt worden ist; vornehmlich aber Staare, deren Corticalstrata in eine *trockene spröde*, der Kapsel anhaftende und bei der Operation leicht *zerbröckelnde* Masse umgewandelt sind: lassen sich in der That oft nur mit *grosser Gefahr* beseitigen, da die harten Kalktrümmer nur schwierig zur Gänze aus dem Auge herausbefördert werden können, sich an und hinter der Iris gerne festsetzen und dann gleich *fremden* Körpern im höchsten Grade reizen.

1. *Die Erspriesslichkeit der Operation* hängt bei Vorhandensein einer *reifen* oder *überreifen* Cataracta zum grossen Theile davon ab, ob die *Function* des *einen* oder *beider* Augen in *höherem* Grade *gestört* oder *aufgehoben* ist.

a. Ist das eine Auge staarblind, während das andere normal functionirt oder nur in sehr geringem Masse leidet und eine *lange Zeit* oder *für die Dauer* sich brauchbar zu erhalten verspricht: so soll die Operation *nur* vorgenommen werden, wenn der *günstige Erfolg* der Operation als ein nahezu *gesicherter* betrachtet werden darf, wobei natürlich *abgesehen* wird von den Fällen, in welchen das längere *Verbleiben* des Staares im Auge *an sich* verderblich zu werden droht, wie dieses z. B. bei *traumatischen* sich stark *blähenden* Cataracten, bei *prolabirten* Linsen und Linsentheilen der Fall ist.

Die *Vortheile*, welche dem Kranken im Falle des *Gelingens* aus der Operation erwachsen, sind in der That nicht unerheblich. Vorerst kömmt schon das *cosmetische* Interesse in Betracht und dieses ist bei *jungen* Leuten oft von hohem Belange, zo zwar, dass es *an und für sich* die Operation fordern kann, selbst wenn wegen Functions*untüchtigkeit* des *lichtempfindenden* Apparates eine Herstellung des *Sehvermögens nicht* in Aussicht stände. Dazu kömmt die Ermöglichung des *Zusammenwirkens beider Augen*, die Erweiterung des *Gesichtsfeldes*, die Vermehrung der *Intensität* der optischen Eindrücke, die richtigere Beurtheilung *kleiner* Distanzen und *körperlicher* Dimensionen. Endlich kann nicht hoch genug angeschlagen werden, dass bei einer *nachträglichen* Ausbildung des Staares auf dem *anderen* Auge der Kranke *zu keiner Zeit* dem traurigen Lose eines *Halbblinden* oder *Blinden* verfällt.

Es ist indessen wahr und muss gegenüber dem Kranken *vor* der Operation wohl betont werden, dass der *ungleiche Refractionszustand* beider Augen sich beim *scharfen* Fixiren in *misslicher* Weise geltend macht, indem die Zerstreuungskreise des *linsenlosen* mit den *scharfen* Netzhautbildern des *gesunden* Auges zu einer gemeinschaftlichen, *weniger deutlichen* Wahrnehmung verschmelzen und dass diesem Uebelstande durch Vorsetzung eines entsprechenden *Convexglases nicht* begegnet werden könne, wegen der unvermeidlichen *Ungleichheit der Bildgrösse* und der Vernichtung der *Accommodation* im linsenlosen Auge. Doch lernen die Kranken nicht selten von den Zerstreuungskreisen beim Scharfsehen abstrahiren, so dass *alle Störung verschwindet.* Oefter jedoch überwinden sie die letztere dadurch, dass sie die *Wahrnehmungen* des linsenlosen Auges gänzlich *unterdrücken*, was bei jugendlichen Kranken am Ende zur *Stumpfheit* der Netzhaut Veranlassung geben kann. Mitunter kömmt es in Folge jener Störung (*Blendung* sagen die Kranken) sogar zum *Schielen.* Es wären dieses schwere Gründe *gegen* die Operation; allein dieselben Gefahren bestehen in *gleichem*, wenn nicht in *grösserem* Masse, falls die Operation *unterlassen* wird. Uebrigens lässt sich durch zweckentsprechende *Uebungen* des Auges, und beziehungsweise durch *Tenotomie*, der Fehler verbessern oder beseitigen. Auch der Einwurf, als dauere der Kranke nach einer einseitigen Operation im *scharfen* Fixiren weniger aus, bewährt sich in der Praxis *nicht* (*Graefe*).

Dagegen sind die *Nachtheile* im Falle des *Misslingens* nicht selten sehr gewichtig und fordern zu einer genauen Erwägung aller Umstände auf, welche auf den Erfolg der Operation Einfluss nehmen können. Gienge das operirte Auge im schlimmsten Falle immer *rasch* zu Grunde und gelangte es dann binnen kurzem zur Ruhe, so könnte man sich am Ende noch trösten, da der Kranke neben dem Verluste des ohnehin blinden Auges nur die Qual der Operation und der Nachbehandlung zu beklagen hat. Es kann aber auch geschehen, dass die Entzündungen unter heftigen Schmerzen *monatelang* anhalten, dann alle Augenblicke recidiviren und erst ihr Ende finden, nachdem das *andere* Auge staarblind geworden oder vielleicht gar in entzündliche *Mitleidenschaft* gezogen worden ist, und nachdem der Kranke die ganze lange Zeit über an dem freien Gebrauche des *gesunden* Auges gehindert worden ist.

b. Ist der Staar auf einem Auge vollkommen ausgebildet, auf dem anderen Auge aber in seiner Entwickelung bereits *so weit vorgeschritten*, dass er sich durch *beträchtliche Sehstörungen* geltend macht; oder ist das *zweite* Auge in *anderer* Weise *functionsuntüchtig* geworden; oder *sind beide Augen mit reifen Cataracten behaftet: so ist die Operation ohne weiters vorzunehmen*, wenn nicht *behebbare, ausser* dem Staare gelegene Verhältnisse einen *Aufschub* rechtfertigen.

Die Frage, ob bei *beiderseitiger Reife* oder *Ueberreife* des Staares *beide Augen* in *Einer* Sitzung operirt werden sollen, lässt sich für jene Fälle, in welchen ein *günstiger* Erfolg mit einiger Wahrscheinlichkeit in Aussicht gestellt werden kann, ohne weiters *bejahend* beantworten. In dem Masse aber, als die *Bürgschaften* für das Gelingen der Operation *sinken*, wachsen auch die *Bedenken* gegen ein solches Verfahren. Die tüchtigsten und erfahrensten Augenärzte widersprechen sich in diesem Punkte und bekämpfen sich mit Gründen, welche sich nicht widerlegen lassen, sondern nur mehr oder weniger schwer wiegen (*Ritterich*).

2. *Ehe zur Operation einer reifen oder überreifen Cataracta geschritten wird*, sind übrigens noch manche *andere* Verhältnisse genau zu erwägen.

a. Der Zustand der Augen selber. Im Allgemeinen gilt hier die Regel, man solle nur dann operiren, wenn *keine krankhaften Veränderungen am Auge und dessen Adnexis* vorhanden sind, welche den Heilungsprocess nach der Operation ungünstig beeinflussen können, oder welche im Falle des Gelingens der Operation den für den Kranken erwachsenden Gewinn auf ein Kleinstes herabsetzen.

Insoferne gelten *Entzündungen* im Bulbus und dessen Adnexis für *zeitweilige Contraindicationen*, es wäre denn, dass eine nach Verletzung der Kapsel sich *blähende* oder eine *dislocirte* Linse die mechanische *Ursache* des Bestandes und der Fortdauer des entzündlichen Processes abgibt, wo dann im Verhältniss zu der mit der Entzündung verknüpften Gefahr die *Dringlichkeit* der Anzeige *wächst*. *Chronische Entzündungen der Adnexa*, habituelle Blepharitis ciliaris, senile Bindehautkatarrhe, veraltete chronische Trachome, seit vielen Jahren bestehende Thränensackblennorrhöen u. dgl. *gestatten* jedoch mitunter eine Ausnahme, trotzdem sie sich während der Nachbehandlung immer in sehr *misslicher* Weise geltend machen. Ihre *vollständige* Beseitigung ist nämlich nicht selten sehr schwierig, oder nimmt eine unverhältnissmässig lange Zeit in Anspruch, welche bei *alten* Leuten bisweilen sehr schwer ins Gewicht fällt.

In gleicher Weise sind *Stellungsveränderungen der Lider* (En- und Ectropium), *Trichiasis* und ähnliche Zustände, welche das Auge *äusseren* Schädlichkeiten bloslegen, oder gar *directe mechanische Reizeinwirkungen* mit sich bringen, als *zeitweilige* Hindernisse der Operation zu betrachten. Sie lassen nur in den *dringendsten* Fällen den Angriff des *Staares* gerechtfertigt erscheinen und müssen, wo es nur immer *möglich* ist, *vorerst* beseitigt werden, ehe man zur Operation der Cataracta schreitet.

Hat der *lichtempfindende Apparat des staarblinden Auges* einen *Theil seiner Functionstüchtigkeit eingebüsst*, so ist die Operation in den allermeisten Fällen *fruchtlos* oder gar *schädlich*. Man versäume daher ja nicht, *vor* der Operation die Integrität des *Lichtempfindungsvermögens* und die *Ausdehnung* des Gesichtsfeldes auf das

Genaueste zu untersuchen (S. 619), namentlich wenn *passive Hyperämien* in den Ciliargefässen, Spuren *vorausgegangener Entzündungen* in den tieferen Bulbusorganen, ein sehr ausgesprochener *myopischer Bau* des Auges, welcher zu *Scleralectasien* und zu *Chorioiditis posterior* disponirt, gegeben sind; oder wenn eine *angeborene*, eine *diabetische* Cataracta, ein schön entwickelter *Kapselstaar* oder ein theilweise oder ganz *verflüssigter Altersstaar* vorliegt, da diese *häufiger* mit *amblyopischen* Zuständen gepaart zu sein pflegen, als andere Formen der Cataracta. Werden *bestimmte Zeichen einer Functionsstörung* des lichtempfindenden Apparates gefunden, so wird die Operation besser *unterlassen*, es wäre denn, dass der *Kranke* auf deren Ausführung trotz aller Vorstellungen *besteht*, oder dass das *cosmetische* Interesse von hohem Belange ist und eine *wenig gefährliche* Operationsmethode zum Ziele zu führen verspricht. Eine weitere *Ausnahme* gestatten auch Fälle, in welchen die vorgefundene *Stumpfheit* der Netzhaut oder die Amblyopie mit Grund *aus dem langen Nichtgebrauch* des Auges erklärt werden kann, indem unter solchen Umständen *zweckmässige Uebungen* nicht gar selten die Functionstüchtigkeit der Retina bis zu einem befriedigenden Grade *heben* lassen.

Ausgedehnte Hornhautflecke und *Verwachsungen der Pupille* sind *keine* Gegenanzeigen, sie machen nur *Modificationen* in dem Verfahren nothwendig und verschlimmern die Prognose. Erstere drohen nämlich sehr eine Narbenkeratitis oder wenigstens eine Zunahme der vorhandenen Hornhauttrübung; letztere sind der Entbindung der Cataracta und der Zurückziehung der Kapselzipfel sehr hinderlich.

b. Der Gesundheitszustand des Kranken, insoferne dieser den *Ausgleich* der *durch* die Operation gesetzten *localen Störungen* missgünstig beeinflussen, oder den Erfolg in *anderer* Weise gefährden kann.

Bei Individuen, welche durch Hunger, Elend, deprimirende Gemüthsaffecte oder Krankheiten (z. B. Diabetes) *sehr herabgekommen* sind, bei *marastischen Greisen* mit welker fahler Haut oder sehr ausgedehnter Arteriosclerose, bei Leuten, welche nachweisbar *zu Eiterungen* und *Verschwärungen sehr geneigt* sind und vielleicht gar schon *ein* Auge in Folge einer *gut ausgeführten* Operation verloren haben: ist die Operation erfahrungsmässig eine *bedenkliche* und die Prognose um so schlechter, je *eingreifender* das gebotene *Verfahren* ist. *Sehr* ausgesprochene *Gicht*, secundäre *Syphilis*, *Tuberculosis* oder *sehr* entwickelte *Scrophulosis* sind ebenfalls *misslich* und machen, besonders zur Zeit *frischer Nachschübe*, die Operation gefährlich. Auch bei *Säufern* kömmt es öfters zu schlimmen Ausgängen, vornehmlich, wenn sich während der Nachbehandlung Anfälle von *Delirium tremens* einstellen (*Sichel*). Ausserdem wird von erfahrenen Praktikern die Zeit der *Menstruation* und der *Schwangerschaft* gemieden, letztere wegen den Gefahren, welche das häufige Erbrechen, die Unmöglichkeit, gewisse Körperlagen ruhig zu behaupten, und andere Zufälle dieser Periode mit sich bringen. Aus ähnlichen Gründen werden auch *Urinbeschwerden*, *Asthma*, chronischer *Bronchialkatarrh* etc. während der Nachbehandlung sehr gefürchtet. Nicht minder sind *habituelle Kopfschmerzen* und besonders auch heftige und häufige *Zahnschmerzen*, *Nasenkatarrhe*, Neigung zu *Krämpfen* als höchst unangenehme und selbst gefährliche Complicationen in Anschlag zu bringen.

c. Das Lebensalter des Kranken beeinflusst mehr die *Wahl der Methode*, als die *Indication* zur Operation als solche.

Die *Kindesperiode* ist nicht, wie früher geglaubt wurde, als ein *zeitliches* Hinderniss der Operation aufzufassen. Im Gegentheile wird heute zu Tage fast von allen Seiten darauf *gedrungen*, dass die Operation im Falle der *Staarreife so bald als möglich* vorgenommen werde, um den üblen Folgen eines längeren *Nichtgebrauches* kindlicher Augen (S. 638) zuvorzukommen. Bei *angeborenen reifen* Staaren kann ohne weiters schon in den *ersten Lebensmonaten* die Operation ohne sonderliche Gefahren ausgeführt werden; doch halten Viele die Zeit zwischen dem 2. und 4. Lebensjahre für die am *besten* entsprechende, da dann das Kind die den meisten Wechselfällen ausgesetzte *Lebensperiode* hinter sich hat, während die üblen Folgen der *Staarblindheit* noch nicht zu einem die Heilung ausschliessenden *Grade* gediehen zu sein pflegen (*Schön*). *Späterhin* wird *bei Weibern* höchstens noch die Zeit des Menstruations*eintrittes* und des *Climacteriums* einen *Aufschub* der Operation räthlich erscheinen lassen. *Hohes Alter* an sich bildet *keine* Gegenanzeige, da selbst mehr als 100jährige Greise mit dem besten Erfolge operirt worden sind.

Es ist nur darum *weniger* günstig, weil es häufiger mit *Marasmus*, allerlei Beschwerden (*b*) und ausserdem mit Abnahme der Verstandeskräfte des Kranken verknüpft ist. Auch vertragen *sehr alte* und überhaupt *stark marastische* Leute schwer das *ruhige Liegen* und neigen zu *hypostatischen Pneumonien*, welche selbst tödtlich werden können.

d. Die äusseren Verhältnisse, unter welchen der Kranke den *Heilungsprocess* und die *Reconvalescenz* durchzumachen Gelegenheit hat. Ein ganz ruhiges, leicht zu lüftendes, trockenes *Zimmer*, welches sich nach Bedarf *gleichmässig* verdunkeln und mehr weniger erhellen, ausserdem im Falle der Noth gut *heizen* lässt; ein bequemes, nicht zu warmes *Bett* mit Vorrichtungen, welche dem Kranken das *Aufsitzen* ohne Muskelanstrengung ermöglichen; ein gut eingerichteter *Lehnsessel*, *Leibschüssel* und *Uringläser*; eine wohl geübte und sorgsame *Wärterin* und die Gelegenheit, sich jeweilig eine entsprechende *Kost* zu verschaffen: dies sind *nothwendige* Erfordernisse, bei deren theilweisem oder gänzlichem Abgang man besser die Operation, namentlich eine eingreifendere, *unterlässt*. Weniger vermögliche Personen sind darum in der Regel auf *Heilanstalten* angewiesen, in welchen diesen Bedingungen leichter entsprochen werden kann. Leider wird jedoch in solchen Anstalten durch übermässiges *Zusammenpferchen der Kranken* und durch manche andere bekannte Uebelstände nicht selten die Gunst der Verhältnisse sehr beeinträchtiget und das *Procent* der Heilungen auch wirklich gemindert.

e. Die Jahreszeit. Im Allgemeinen kann man zu *jeder* Jahreszeit mit Aussicht auf Erfolg operiren. Doch thut man besser, wenn man während der *heissen Sommermonate* eingreifenderen Staaroperationen ausweicht, indem bei grosser Hitze Verletzungen schwerer per primam intentionem heilen, ausserdem aber dem Kranken die nothwendige ruhige Bettlage sehr lästig oder geradezu unerträglich wird; daher auch viel häufiger als sonst dem Erfolge der Operation durch unzweckmässiges Verhalten des Kranken oder durch wirkliche Erkrankungen desselben Gefahren erwachsen. Der *Winter* hat hingegen das Ueble, dass der Kranke länger an das Zimmer gebannt bleibt, was die Reconvalescenz merklich verzögert.

f. Zur Zeit herrschender *Epidemien*, z. B. der Cholera, soll man schon in Berücksichtigung dessen nicht operiren, dass deprimirende Gemüthsaffecte, vorzüglich grosse Angst, den Gang der Heilung erschweren. Das Auftreten des *Hospitalbrandes* bildet eine *directe Gegenanzeige* gegen eingreifendere Staaroperationen, vornehmlich in Spitälern.

g. Hat man sich einmal zur Operation entschlossen, so muss *die Beschaffenheit des Staares* und seiner Nachbarorgane auf das Genaueste erwogen werden. Hiervon hängt es nämlich hauptsächlich ab, in welcher *Art und Weise* die Cataracta *am leichtesten* und *unter den geringsten Gefahren* aus der optischen Axe entfernt werden kann.

a. Flüssige und *breiige* sowie *stärkekleisterähnliche Totalstaare ohne consistenteren Kern* lassen sich leicht durch *Zerschneidung* oder *Zerreissung der Kapsel* beseitigen (*Discissio seu Dilaceratio cataractae*). Das Magma saugt sich nämlich nach einem solchen Vorgange meistens ziemlich rasch auf, während die Kapselzipfel sich zurückziehen und, falls sie *tief* genug zerspalten sind, auch die Pupille freilegen. Die *Reaction* ist in der Regel gering, oder doch nicht gar schwer zu beschwichtigen, da derlei Staare vornehmlich nur bei *sehr jungen* Individuen auftreten, deren *Iris* gegen

mechanische Reizungen weniger empfindlich ist und leicht durch starke *Mydriatica* von den dislocirten Staartrümmern *entfernt* gehalten werden kann.

Nicht immer indessen geht der *Resorptionsprocess* nach Wunsch von Statten. Bei nicht ganz verflüssigten Cataracten geschieht es in der That trotz *ausgiebiger* Zerstückelung der Kapsel nicht selten, dass das Magma unter fortschreitender Aufsaugung zersetzter Bestandtheile sich *eindickt*, kuchenförmig zusammenbäckt und lange Zeit in unverändertem Zustande zu verharren scheint. Es vergehen dann öfters *Wochen* und selbst *Monate,* ehe sich Risse zeigen, welche sich allmälig vergrössern, an Länge und Breite zunehmen und schliesslich ein Auseinanderfallen der einzelnen Stücke zur Folge haben. Wurde die Kapsel *nicht* genugsam *zerklüftet*, so *verlöthen* die Wundränder der Kapsel wohl gar wieder unter einander und sperren so einen Theil oder das ganze Magma von der Berührung mit dem Kammerwasser ab; es wird eine *Wiederhohlung der Operation* nothwendig. Oft muss man sogar *mehrmal* in entsprechenden Zwischenpausen zur Nadel greifen, um endlich den Zweck zu erreichen. Die Discission ist also jedenfalls eine *sehr unvollkommene* Operationsmethode.

Es können *ganz weiche* und *flüssige Totalstaare* nun auch auf *directem* Wege aus dem Auge herausbefördert werden. Es bedarf dazu blos einer *linearen,* in der Richtung einer Sehne streichenden Hornhautwunde, welche überaus leicht verheilt, und der Eröffnung der Kapsel. Indem sich nämlich der Druck, welchen die geraden Augenmuskeln auf den Glaskörper ausüben, auf den *Inhalt* der Kapselhöhle fortpflanzt, wird dieser gezwungen, sich nach aussen zu entleeren. Bleiben allenfalls Reste zurück, so können dieselben, wenigstens theilweise, mittelst eines zarten Löffels hervorgeholt werden (*Lineare Extraction, Palucci, Graefe*).

Es hat diese Operation der *Discission* gegenüber den *Vortheil,* dass sie an die Resorptionsthätigkeit der Binnenorgane keine Anforderungen stellt, dass sie bei vollständigem Gelingen die Gefahren umgeht, welche aus der Berührung der Iris mit Linsentrümmern erwachsen und dass die lineare Hornhautwunde die Möglichkeit bietet, Kapseltheile, welche durch Auflagerungen die Fähigkeit sich zurückzuziehen verloren haben, mittelst der Pincette loszureissen und aus dem Auge zu entfernen. Doch stehen neben diesen *Lichtseiten* auch *dunkle Schatten.* Bei ungeberdigen Kranken, welche während der Operation sehr pressen, zumal bei *Kindern,* wird nicht selten ein Theil der *Iris* mit dem Staare aus der Wunde herausgedrängt und verheilt daselbst, eine sehr missliche *Verziehung der Pupille* begründend; oder es wird der Vorfall gar zum Ausgangspunkte heftiger und verderblicher *Entzündungen.* Oftmals kömmt es wegen krampfhafter Zusammenziehung der Augenmuskeln auch zur *Sprengung der vorderen Glaskörperwand,* die Vitrina stürzt hervor und schiebt, während sie sich durch die Hornhautwunde entleert, die Staartheile zur *Seite,* von der Oeffnung *weg;* die Operation muss rasch unterbrochen werden, *bevor* der Staar noch ganz entleert ist. Durch eine *tiefe Narkose* lässt sich diesen üblen Zufällen nur unter Aufgeben anderer Vortheile steuern. Indem nämlich die Augenmuskeln ganz *erschlaffen,* kann sich der Staar nicht von *selber* entleeren; es bedarf eines *künstlichen* Druckes von Aussen oder wiederhohlten Eingehens mit dem Löffel, um den Brei herauszubefördern. Bei allem diesem reizenden Verfahren bleibt aber die Auslöffelung oft eine sehr *unvollständige,* da die Pupille trotz vorausgeschickten Einträufelungen starker Atropinsolutionen im Momente des Kammerwasserabflusses sich stets sehr *verengert* und damit einen grossen Theil der Kapselhöhle für das Instrument unzugänglich macht. Zudem ist das Würgen und Erbrechen, welches der Narkose gewöhnlich folgt, ein Moment von übler Bedeutung, indem es öfters noch *nachträglich* zu Vorfällen der Iris und des Glaskörpers Veranlassung gibt.

Vor alten Zeiten hat man ganz weiche und flüssige Staare mittelst einer in die geöffnete Kapselhöhle eingeführten feinen Röhre *aussaugen* zu können geglaubt (*Sichel*). Späterhin wurde diese der Vergessenheit anheimgefallene „*Suctionsmethode*“ wieder in Aufnahme gebracht (*Laugier*) und soll dermalen noch in England Anhänger zählen (*Knapp*). Es liegt jedoch auf der Hand, dass zur Aussaugung *geeignete* Staare sich immer schon bei der Eröffnuug der Kapsel und um so mehr bei der Einführung der Röhre entleeren müssen, dass für die Aussaugung also nicht viel übrig

bleiben könne. Es lässt sich das ganze Verfahren also recht gut als eine *lineare Extraction mit künstlichen Hindernissen* betrachten und erscheint ohne allen praktischen Werth, auch wenn dabei auf eine ausgiebigere Zerklüftung der Kapsel mehr Rücksicht genommen und so der Ausbildung eines Nachstaares besser vorgebeugt würde.

b. Ist die Linse *nicht in allen ihren Theilen vollständig zerfallen*, liegt ein *weicher Kernstaar* oder eine *Corticalcataracta* mit käsigweichem oder wachsähnlichem Kerne oder ein *partieller*, zumal ein *Schichtstaar*, vor: so ist sowohl die Discission als die einfache Linearextraction ein *höchst gewagtes* Unternehmen. Bei ersterer bleibt nämlich immer die *Gesammtmasse* der zertrümmerten Linse, bei letzterer aber gewöhnlich eine *ansehnliche Quote* consistenterer Theile im Auge zurück. Diese Reste blähen sich dann sehr rasch und meistens auch überaus stark, wodurch in der Regel sehr intensive Entzündungen angeregt werden, gegen welche selbst energische Antiphlogose und das Atropin nur wenig vermögen, und welche fast stets zu ausgebreiteten hinteren Synechien oder zum Pupillenab- oder Verschluss führen, übrigens häufig auch auf den *Strahlenkranz* und die *Aderhaut fortschreiten* und den Bulbus functionsuntüchtig machen, oder gar *in Eiterung* übergehen und das Auge unter der Form einer *Panophthalmitis suppurativa phthisisch* zu Grunde richten.

Bei der *Discission* ist der Umstand, dass das Kammerwasser in sehr grosser Fläche auf die zerklüftete Linsenmasse wirkt, einer übermässigen Blähung sehr förderlich. Bei der *Linearextraction* aber stehen die Form, Richtung und Lage der Hornhautwunde, sowie die bei Abfluss des Kammerwassers sich sehr verengernde Pupille einer spontanen Entleerung der cohärenten Staartheile hinderlich im Wege, gestatten ausserdem aber auch keine vollständige Zerspaltung und nachträgliche Auslöffelung, indem ein grösserer Theil der Kapselhöhle für das Instrument *nicht zugänglich* ist. Hängen die consistenteren Staarpartien gar an der Kapsel an, so ist deren Trennung auch an den mit dem Löffel *erreichbaren* Stellen ohne sehr gewaltthätige Eingriffe nur unvollkommen ausführbar. Was dann den Staartrümmern im Vergleich zur Discission an *Masse* abgeht, wird betreffs der *Reizwirkung* reichlich ersetzt durch die mit den operativen Handgriffen verbundenen mechanischen Beleidigungen der Iris, durch den ungünstigen Einfluss der so häufig zu Stande kommenden Regenbogenhautvorfälle u. s. w.

Es lassen sich die Gefahren, welche der Discission und der einfachen Linearextraction *unvollständig* zerfallener Cataracten ankleben, allerdings dadurch verkleinern, dass man diesen Operationen die *Iridectomie* um mehrere Wochen *vorausschickt* oder beide mit einander *verbindet* (*Graefe*). Doch schützt eine solche Combination nur *sehr unvollkommen* vor bedauerlichen Misserfolgen, zumal bei der *Discission*, wo der ganze Staar im Auge zurückbleibt und einzelne Trümmer desselben sich gerne verschieben, in den Kammerraum herausfallen u. s. w. Dagegen hat die Iridectomie bei der *Linearextraction* den Vortheil, dass sie *die Zugänglichkeit zur Kapselhöhle* vermehrt und sohin auch die *vollständigere* Entleerung des Staares begünstigt. Immerhin bleibt der *Spielraum*, welchen die *lineare Hornhautwunde* gewährt, ein für den Zweck völlig ungenügender. Eine *spontane* Entleerung consistenterer und zusammenhängender Staartheile kann eine *lineare*, wenig klaffende Oeffnung in der Cornea *nimmer* gestatten, es bedarf des *Löffels*. Dieser wirkt aber vermöge der Lage der Wunde nothwendig unter einem *grossen Winkel* auf die Linsenmasse, er kann letztere nur fassen, indem er selbe gegen die Iris und Hornhaut *drückt*. Minder derbe Staartheile werden solchermassen immer schon im Momente des Löffelangriffes *zerquetscht* und von dem, was dem Instrumente *folgt*, wird stets ein ansehnlicher Theil an den Rändern der engen Hornhautspalte *abgestreift*. Die *Rückstände* werden hierbei unter der Einwirkung des Instrumentes und des von hinten andrängenden Glaskörpers nach den verschiedensten Richtungen im Kammerraume verschoben und lassen sich nur durch *wiederholtes* Eingehen mit dem Löffel beseitigen, was an und für sich reizt, übrigens auch selten zum Ziele führt, indem die einzelnen Flocken vermöge ihrer geringen Trübung sich gerne der

Wahrnehmung entziehen und ausserdem, zumal bei *unruhigen* Kranken, die Gefahr eines *Glaskörpervorfalles* zur raschen Beendigung der Operation drängt.

Es werden diese Unzukömmlichkeiten *nur theilweise* dadurch beseitiget, dass man die Schnittwunde an die *äusserste Cornealgrenze* oder ein wenig darüber hinaus *rückt* und ihr durch Verwendung einer breiteren Lanze eine *grössere Länge* gibt. Erfahrungsmässig ist dann der *Winkel*, unter welchem der Löffel auf die Linse wirkt, und somit auch der darauf ausgeübte *Druck* noch immer gross genug, auf dass die Cataracta schon beim Fassen zersplittert. Falls sie aber auch bis zur Wunde gebracht wird, biethet diese nicht *Raum* genug, um damit sie im *unverkleinerten* Zustande durchtreten könnte. *Widersteht* indessen der Staarkern vermöge grösserer Dichtigkeit, so wird die *Zerrung der Wundwinkel* eine höchst bedenkliche. Dazu kömmt die hebelnde contusionirende Wirkung des Instrumentes auf den *Glaskörper* und die anerkannt grosse Häufigkeit massenhafter *Vorfälle* des letzteren; womit wieder sehr häufig entzündliche *Trübungen* der Vitrina veranlasst werden, welche keineswegs immer völlig zurückgehen. Man kann in Anbetracht dessen dem ganzen Verfahren, welches jüngst unter dem Namen der *Excochleatio cataractae* zur *Methode* erhoben und selbst *für harte Kernstaare* verwendbar erklärt wurde (*Schuft*), *keinen* rechten praktischen Werth beimessen. Es hat sich auch in der That nur wenige Freunde erworben, indem die damit angestellten Versuche nicht sehr einladende Resultate geliefert hatten (*Mooren*, *Rothmund*, *Graefe*). Selbst die zweckentsprechendere *Gestaltung des Löffels* (*Critchett*, *Bowman*) so wie dessen Ersatz durch einen *einfachen* (*Graefe*) oder *Doppelhaken* (*A. Weber*) und die damit ermöglichte *schonendere* und *sicherere* Fassung des Staares haben die Meinung zu Gunsten der Excochleatio nicht gebessert.

Will man *unvollständig zerfallene Cataracten im Ganzen*, ohne Hinterlassung grösserer Trümmermassen, aus dem Auge entfernen und damit die Gefahr verderblicher Reactionen möglichst umgehen, hierzu aber, der leichteren Wundheilung halber, einen *linearen Schnitt* in Anwendung bringen: so ist es nothwendig, dem letzteren eine *grössere* Länge zu geben, als dies mit einer *Lanze* möglich ist, ihn ausserdem *in den vorderen Lederhautgürtel zu verlegen* und die Zugänglichkeit zur Kapselhöhle durch *Ausschneidung des entsprechenden Irissectors* zu erhöhen (*Modificirte Linearextraction*, *Critchett*, *Graefe*).

Wird nach einem solchen Vorgange und nach ausgiebiger Zerschneidung der Vorderkapsel ein leiser Druck von *vorneher* und *schief* gegen die Wunde hin auf die der letzteren *abgewendete* Hälfte des Hornhautrandes ausgeübt, so wird, da der Glaskörper gleichzeitig von *hinten* her drängt, der Staar von zwei einander schief entgegen wirkenden Kräften angegriffen und leicht bestimmt, in der Richtung der *Resultirenden* gegen die Wunde hin auszuweichen, durch sie herauszutreten. Gelingt dieses Manöver *nicht*, um den Austritt zu erzwingen, so kann die Cataracta unschwer ohne Beleidigung der Iris *mit dem Löffel hervorgeholt* werden. Es lässt sich nämlich das Instrument leicht in *gerader* Richtung von der Wunde aus an dem Gleicher des Krystalles vorbei *hinter die Linse* bringen und hier bis zu deren jenseitigem Rande vorschieben. Der Staar legt sich dann in die Höhlung des Instrumentes hinein und dessen etwas vorspringende Vorderkante fasst ihn an seinem Gleicher fest genug, auf dass er dem Zuge nach Aussen folgen muss. Die *Hebelwirkung* ist dabei eine minimale, die Cataracta gleitet hinter der Iris weg, ohne diese sonderlich zu behelligen. Selbst *der Kapsel anhängende* consistentere Rindenlagen lassen sich durch den Löffelrand ohne bedenklichen Druck auf die Regenbogenhaut ablösen und nach aussen fördern, um so mehr also bereits *getrennte* Flocken.

Immerhin hängt der modificirten Linearextraction der *Nachtheil* an, dass sie eine ziemlich umfangreiche Ausschneidung der Iris als Bedingung voraussetzt. Die damit verknüpfte *Entstellung* und *Verminderung der Sehschärfe* lässt sich durch Verlegung des Operationsfeldes *nach oben* nicht ganz decken und fällt bei *jugendlichen* Individuen schwer in die Wagschale. Die *Vortheile* dieser Methode, nämlich die leichte Zugänglichkeit

der Kapselhöhle und die schonende gänzliche Beseitigung des Staares sind nun bei *gewissen* Formen des letzteren auch *ohne Iridectomie* durch einen *kleinen Hornhautlappenschnitt* zu erzielen. In der That entleeren sich Staare mit *breiiger oder flüssiger Rinde* und wenig cohärentem Kerne überaus leicht durch eine kleine corneale Lappenwunde unter dem blossen Drucke des Glaskörpers und wo nicht, so gewährt der Bogenschnitt genügenden Spielraum, um die Reste des Magmas zum grössten Theile *auszulöffeln.* Zudem *verheilen* derlei Lappenwunden fast eben so leicht und gefahrlos, als *gleichlange* lineare Schnitte. Man kann daher wohl sagen, dass für Cataracten mit breiiger oder flüssiger Rinde und normal consistentem Kerne die *Extraction mit kleinem Lappenschnitte* die am meisten zusagende Methode abgebe. Bei *normal consistenter Rinde* aber, vorzüglich bei *progressiven Schichtstaaren,* fährt man mit der *modificirten Linearextraction* ungleich besser, ja hier ist die die *Lappenextraction* in hohem Grade gefährlich, zumal wenn der Kern wegen geringerer Derbheit nicht leicht im Ganzen aus seinen Hüllen herauszubrechen vermag, indem dann immer *grosse* Mengen von Staarresten im Auge zurückbleiben. Eine der Extraction *beigefügte Iridectomie* genügt selten, um die nachfolgenden heftigen Reactionen zu bannen und arge Schäden von dem Bulbus abzuhalten; *gibt* anderseits aber auch die *Vortheile auf*, welche die Ausziehung durch den Lappenschnitt gegenüber der *linearen* Extraction gewährt.

c. Staare mit sclerosirtem, einigermassen grösserem Kerne, wie sie den *höheren* Altersklassen zukommen, verlangen eine Wunde mit *bedeutendem* Klaffungsvermögen, um ohne verderbliche Zerrung der Wundwinkel unter dem Drucke des Glaskörpers allein, oder mit Hilfe zusagender Handgriffe und Instrumente, aus dem Auge herausbefördert werden zu können und keinen oder doch nur geringen Rückstand zu hinterlassen. Dieser Bedingung lässt sich nun ebensowohl durch einen der Grösse des Kernes angepassten *Bogenschnitt* in der *Horn-* oder *Lederhaut,* als durch einen *langen linearen Scleralschnitt* entsprechen, mit anderen Worten: für *sclerosirte Alterscataracten* eignet sich nicht nur die *Lappenextraction* mit einem in die Cornea oder Sclera gelegten Bogenschnitte, sondern auch die *modificirte Linearextraction.* Welche dieser drei Verfahrungsweisen die *besten* Erfolge liefere, darüber herrscht gegenwärtig noch Ungewissheit.

Bis vor kurzem wurde bei sclerosirten Alterstaaren fast ausschliesslich die *Lappenextraction* mit dem *Hornhautbogenschnitte* geübt, indem sie sämmtliche früher gebräuchliche Methoden an Verlässlichkeit weit übertrifft. Doch ist sie im Ganzen ein ziemlich *gefährliches* Unternehmen und fordert eine überaus sichere und geübte Hand, so wie eine genaue Kenntniss aller möglichen Zwischenfälle und der bei diesen erforderlichen Handgriffe, also eine reiche Erfahrung, soll sie *befriedigende* Resultate liefern. Doch selbst unter den *günstigsten* Bedingungen pflegt von etwa 15 Augen Eines *durch Vereiterung* zu Grunde zu gehen, ungefähr drei werden durch *Entzündungen,* insbesondere durch *Iritis,* arg mitgenommen und machen behufs der Herstellung des Sehvermögens *Nachoperationen* nothwendig; der *Rest* aber erlangt durch die Extraction seine Functionstüchtigkeit, wenn auch in beschränktem Masse, wieder und verlangt späterhin höchstens die Beseitigung der sich nicht selten trübenden *Hinterkapsel.*

Die *Hauptgefahr* liegt demnach in der *Vereiterung der Hornhaut.* Sie findet ihren Grund allerdings mitunter in fehlerhaftem Vorgehen von Seite des *Operateurs*, z. B. in zu klein ausgefallenem Bogenschnitte und damit begründeter Zerrung und Quetschung der Wundwinkel beim Durchtritte des Staares; oder in unzweckmässigem Verhalten des *Kranken* während und nach der Operation, in zufälligen Traumen und damit gesetzten Losreissungen des bereits angeklebten Corneallappens u. s. w. In der Mehrzahl der Fälle jedoch kömmt sie sicherlich auf Rechnung *der Methode selbst* und stellt sich nach den *gelungensten* Extractionen so wie bei dem *zweckmässigsten* Verhalten des Kranken ein. Sie ist sehr zu fürchten bei Individuen, bei welchen auch *Wunden anderer Körpertheile gerne eitern*, besonders wenn schon ein Auge durch Vereiterung nach einer Lappenextraction zerstört worden ist. Auch wird sie relativ häufiger beobachtet bei Leuten mit rigider Lederhaut und Gefässen, namentlich wenn sich dieser Zustand bereits durch *auffällige Härte des Bulbus* und durch Erweiterung *der Ciliarvenenstämme*, oder gar schon durch *glaucomatöse* Zustände des einen oder anderen Auges zur Geltung bringt. Es kömmt dann der Misserfolg freilich nicht selten auf Rechnung von *Blutergüssen* im *Inneren* des Auges, welche ihre nächste Ursache wieder in der mit der Operation gesetzten Annullirung des intraocularen Druckes finden. In der *Mehrzahl* der Fälle tragen jedoch sicherlich die mit der Gefässkrankheit zusammenhängenden *Störungen der Circulation und Nutrition* die Schuld. Am *öftesten* vereitert die Hornhaut *bei sehr marastischen*, durch Alter, Krankheit, Elend, deprimirende Gemüthsaffecte etc. sehr herabgekommenen Individuen mit tonloser welker fahler, von trockener rissiger Epidermis überzogener Haut. Es nimmt in solchen Fällen die Cornea nämlich fast immer Theil an dem allgemeinen Marasmus der Decken, sie wird, abgesehen von der Entwickelung eines mächtigen *Greisenbogens*, öfters in merkbarem Grade *verkleinert*, jedenfalls *verdünnt* und *verliert* ganz auffällig an *Tonus*, so dass sie bei der Operation nach Abfluss des Kammerwassers *einsinkt* und an ihrer Oberfläche zahllose *feine Fältchen* wirft, wenn sie nicht durch kräftige Einwirkung der Augenmuskeln auf den Bulbus gespannt erhalten wird. (*Graefe*, *Mooren*). Dass ein solcher Zustand den *Heilungsprocess* in der misslichsten Weise beeinflusst, liegt auf der Hand. Ausserdem kömmt als pathogenetisches Moment der Cornealvereiterung auch noch das *unvollständige Anpassen des Lappenrandes* an den peripheren Wundrand der Cornea in Betracht (*Sichel*). Es findet eine solche *Isolation* des Lappens ihre vornehmlichste Quelle in dem Umstande, dass nach Entfernung eines Theiles des Bulbusinhaltes die *Krümmung der vorderen Hälfte* der Formhäute eine andere wird. Sie droht um so mehr, je *mehr* sich von den dioptrischen Medien entleerte und je *grösser* der Lappen angelegt wurde; wird übrigens mitunter auch durch das *Zwischentreten* von Glaskörpersubstanz, von Kapseltrümmern oder Staarresten zwischen die Wundränder veranlasst oder wenigstens begünstigt.

Von mehreren Seiten wird behauptet, die Cornealvereiterung sei *constant* eine *secundäre*, an das Gegebensein suppurativer *Iridochorioiditis* gebundene und letztere finde ihr ätiologisches Moment *immer* in zurückgebliebenen, sich blähenden *Staartrümmern* (*Arlt*, *Mooren*). Eine genaue Verfolgung der nach der Extraction sich ergebenden Veränderungen am Auge (*Jacobson*, *Sichel*, *Pagenstecher*) haben jedoch das *Gegentheil* als die *Regel* erwiesen. Auch hat man Gelegenheit gehabt, die

Cornealvereiterung bei völliger *Integrität der Uvea* am Cadaver nachzuweisen (*Schweigger*) und oft macht am *Lebenden* der noch ungetrübte Fortbestand des Lichtempfindungsvermögens bei schon weit gediehener Cornealinfiltration die Annahme einer suppurativen Mitaffection der tieferen Binnenorgane des Augapfels unannehmbar (*Graefe*). In Bezug auf den *zweiten* Theil jener Behauptung muss der Umstand berücksichtigt werden, dass die Cornealphthise auch nach *völliger* Entleerung der Linse, ja nach Extractionen vorkömmt, bei welchen der Staar *sammt der Kapsel* im Zusammenhange aus dem Auge entfernt wurde. Auch wurde sie einmal bei einem *irislosen* Auge beobachtet (*Graefe*).

Die Cornealvereiterung beginnt an den Wundrändern, welche sich rasch trüben und von eitrigen Producten aufquellen. Die Infiltration schreitet dann von den Wundwinkeln auf die *peripheren* Theile der *nicht durchschnittenen* Cornealhälfte fort, so dass sich ein *kreisförmiger Gürtel* von infiltrirtem Eiter zeigt, innerhalb welchem die Hornhautsubstanz anfänglich nur leicht getrübt und etwas aufgequollen erscheint, dann aber rasch die eitergelbe Farbe annimmt und unter beträchtlicher Schwellung *schmilzt*, um sich *fetzenweise* loszulösen, oder aber zu einer Art *Schorf* schrumpft, welcher sich *im Zusammenhange abstösst*; worauf der *Bulbus* unter den Erscheinungen der suppurativen Panophthalmitis *phthisisch* zu Grunde geht.

Doch bleibt mitunter *die Eiterung auf die Wundränder beschränkt*. höchstens kömmt es zur Entwickelung eines circumscripten *Eitergürtels*, In günstigen Fällen kann dann der Process wieder *zurückgehen*, so dass die Wundränder unter Hinterlassung einer mehr minder breiten *Narbe* verheilen. Viel öfter aber schreitet unter solchen Verhältnissen die Entzündung alsbald auf die *Iris* und von dieser auf die *tieferen Binnenorgane* des Augapfels über. Häufig ist dann *Atrophie des Bulbus* das Endresultat und, falls *grössere* Mengen *Eiter* im Inneren des Augapfels erzeugt werden, kömmt wohl auch eine nachträgliche *Vereiterung* eines Theiles oder der *ganzen Hornhaut* mit consecutiver *Phthisis bulbi* zu beklagen (*Graefe, Jacobson*).

In sehr seltenen Fällen soll sich erst am Ende der 2. oder 3. *Woche* ein intensiv eitergelbes Infiltrat an einem Punkte der Wundregion bilden und indem es sich rasch über den ganzen Lappen ausbreitet, diesen zerstören. Es soll diese Affektion unter zunehmender Empfindlichkeit und Conjunctivalschwellung beginnen und sich rasch mit *Iritis suppurativa* vergesellschaften (*Graefe*).

Vielmal häufiger als Cornealvereiterungen kommen nach der Lappenextraction *Regenbogenhautentzündungen* zu Stande. *Geringgradige* Iritiden gehören sogar *zur Regel*. Sie hinterlassen in der *Mehrzahl* der Fälle partielle narbige Einziehungen des Pupillarrandes und theilweise Verlöthungen desselben mit den Resten der Kapsel, was indessen meistens keine erhebliche Störung des Sehvermögens zur Folge hat. Oft genug jedoch wird der Wucherungsprocess auch ein *sehr intensiver* und begründet ausgebreitete hintere *Synechien* oder völligen *Verschluss* des Sehloches; pflanzt sich übrigens nicht selten auch auf den *Strahlenkranz* und die *Aderhaut* fort und schädigt in sehr bedauerlicher Weise die Functionstüchtigkeit des Auges, wenn nicht gar der *Schwund* das Ergebniss ist. Manchmal nimmt der Process den *suppurativen* Charakter an, wo dann der Bulbus meistens *rasch atrophirt* oder nach eiteriger Zerstörung der Cornea *phthisisch* zu Grunde geht.

Es machen sich diese verderblichen Iritiden selten vor Ablauf des *zweiten* Tages bemerklich, in der Regel kommen sie erst am 4.—10. Tage und später zum deutlichen Ausdruck. Sie sind sehr zu fürchten bei *harten*

und *umfangreichen Kernen*, so wie überhaupt, wo *die Entbindung* der Cataracta wegen ungenügender Grösse des Hornhautschnittes, wegen narbiger oder spastischer Contractur der Pupille schwierig erfolgte und eine beträchtliche Zerrung oder Quetschung der Iris bedingte; weiters wenn die *Manipulation* eine rohe gewesen ist, oder die Entfernung der Corticalmassen ein *wiederholtes* Eingehen mit dem Staarlöffel erforderte. *Gewöhnlich* indessen liegt die Ursache in dem *Zurückbleiben grösserer Staarreste*, zumal einer mächtigen, der Kapsel anhängenden Schichte normal consistenter blähungsfähiger *Corticalsubstanz*. Die letztere pflegt nämlich alsbald in einen üppigen *Wucherungsprocess* zu gerathen und fügt solchermassen zu dem *mechanischen* Reize der aufgequollenen Trümmer den *vitalen* der Entzündung hinzu (*Graefe*), regt die Iris also in *doppelter* Weise zu heftigen Reactionen an. Das Ergebniss sind ausser den Folgen der *Uveitis* massige *Nachstaare*. Manchmal findet die Iritis ihren nächsten und hauptsächlichsten Grund auch in einem *Vorfalle durch die Lappenwunde* und daheriger Einklemmung und Zerrung der Regenbogenhaut. Es nimmt der Process dann gerne einen *chronischen* Verlauf. Ausnahmsweise geht er mit sehr lebhafter Ciliarreizung einher und kann unter solchen Umständen auf *sympathischem* Wege das zweite Auge gefährden (*Critchett*).

Gleichwie bei den übrigen Staaroperationen lassen sich auch bei der Lappenextraction die Gefahren, welche unmittelbar oder mittelbar aus der *mechanischen Reizung der Binnenorgane* resultiren, dadurch mindern, dass man der Staarausziehung eine *Iridectomie* um mehrere Wochen *vorausschickt*, oder *beide Verfahren mit einander verbindet* (*Wenzel*, *Richter*, *Graefe*).

Es wird solchermassen nämlich die *Ausgangsöffnung* für den Staar ansehnlich erweitert und den *Quetschungen* der Iris so wie der Abstreifung *beträchtlicher* Mengen von Corticalsubstanz vorgebeugt; oder, falls die Quetschung bei *Integrität* des Pupillarrandes durch den sich entbindenden Staarkern *bereits gesetzt* worden wäre, der mechanisch beleidigte Theil der Regenbogenhaut *beseitigt* und an seiner weiteren Einflussnahme auf den Heilungsprocess gehindert. Ferner wird der *Zugang* zu etwa rückgebliebenen Staartrümmern während der Operation erleichtert und oft deren *gründliche Beseitigung* durch den Löffel ohne sonderliche Läsion der Theile ermöglicht; falls aber *trotzdem* Trümmer der Cataracta zurückgelassen werden mussten, wird wegen Verminderung der Berührungspunkte und Abspannung der Iris die mechanische *Reizwirkung* derselben wesentlich beschränkt. Zu allem dem kömmt noch die *Verhüthung breiter Irisvorfälle* und der Umstand, dass bei *weitgeöffneter* Pupille eine theilweise narbige Zusammenziehung des Randes sowie partielle hintere Synechien nicht so viel Schaden bringen als bei einem normal weiten Sehloche, und dass überhaupt nach ausgiebigen Iridectomien ein völliger Ab- oder Verschluss der Pupille nicht so leicht zu Stande kömmt, als bei Integrität der centralen Iriszone.

Das *combinirte Verfahren* erscheint nach dem Mitgetheilten *dringend geboten*, wenn Staare mit breiigkalkiger oder normal consistenter und der Kapsel fest anhängender Rinde der Operation unterzogen werden; wenn die Pupille sich auf den Gebrauch des Atropins nur wenig erweitert und ihr Rand sonach dem Austritte des Staarkernes einen grossen Widerstand entgegenzusetzen droht; wenn bei umfangreichen Scleromen der Hornhautlappen etwas zu klein ausfiel und die Entbindung Schwierigkeiten findet, oder wenn die Iris hierbei sehr gezerrt und gequetscht worden ist; besonders aber, wenn aus irgend welchem Grunde grössere Mengen von Staartrümmern im Auge zurückgelassen werden mussten (*Arlt*). Ausserdem thut man wohl, die Iridectomie beizufügen, wo die normale Wundheilung

in dem Zustande des Gesammtorganismus oder des Auges minder günstige Bedingungen vorfindet.

Es ist jedoch ohne Zweifel *übertrieben*, wenn Manche die Combination der Lappenextraction mit der Iridectomie *für alle Fälle ohne Ausnahme angezeigt* erklären (*Mooren*), da bei *günstigen* allgemeinen und localen Verhältnissen so wie bei anstandsloser *Durchführung* des Operationsactes die Gefahren der Lappenextraction um ein sehr Beträchtliches abnehmen und dann im Ganzen genommen kaum mehr den *Schaden aufwiegen*, welchen eine breite künstliche Pupille dem *Sehvermögen* des operirten Auges zufügt, indem sie bei stärkeren Erleuchtungen des Gesichtsfeldes höchst *peinliche Blendungserscheinungen* bedingt und im Verhältniss zu ihrem Umfange auch die *Zerstreuungskreise vergrössert*, welche bei nicht ganz scharfer Einstellung des dioptrischen Apparates die Netzhaut treffen, wodurch natürlich die gänzliche Aufhebung des *Accommodationsvermögens* doppelt fühlbar gemacht wird. Besonders stark leidet die Deutlichkeit des *excentrischen* Sehens und damit die *Orientirungsfähigkeit* des Kranken beim Tragen der Staarbrillen (*Graefe*), da dann die Abweichungen der Randstrahlen wegen mangelhafter Abblendung von Seite der Iris sehr stark heraustreten.

In jüngster Zeit wird der *Glaskörperstich* als Ersatzmittel der Iridectomie empfohlen. Die damit erzielten Resultate fordern jedenfalls zu Controllversuchen auf. Man glaubt dadurch die Gefahren des Nachstaares, der Iritis und Pupillensperre, der Chorioiditis und selbst der ungünstigen Verheilung der Cornealwunde in hohem Grade vermindern zu können, zugleich aber auch den optischen Effect allgemein ganz unvergleichlich besser zu gestalten, als dies bei den anderen Operationsmethoden der Fall ist. Die Punktion soll unmittelbar nach dem Austreten des Staares mittelst einer Nadel bewerkstelligt werden, indem diese im Centrum der Tellergrube durch die Hinterkapsel in den Glaskörper eingestossen wird. Das unmittelbare Ergebniss ist, dass etwas Vitrina in den Kammerraum heraustritt, die Pupille ein wenig erweitert und die früher schlaffe Cornea wölbt; während gleichzeitig der Kapselsack in einen *ringförmigen Wulst* umgewandelt und aus dem Pupillargebiete hinweggedrängt wird, so dass das Sehloch in voller Klarheit erscheint und einen hohen Grad von Sehschärfe ermöglicht (*Hasner*).

Andere rathen, da sie die *Hauptquelle* aller Gefahren in dem Zurückbleiben von Staarresten suchen, die *Cataracta sammt der unverletzten Kapsel auszuziehen* (*Pagenstecher*). Bei weit in der *regressiven* Metamorphose vorgeschrittenen Staaren, deren Kapsel durch Anlagerung verkalkten Magmas sehr fest und zähe geworden ist und auch nur lose in der Tellergrube haftet, gelingt dies mitunter sehr leicht. Bei *primären* Staaren hingegen findet ein solcher Versuch meistens *sehr grosse Schwierigkeiten*, wie denn auch deutlich aus den vorgeschriebenen *Operationsregeln* erhellt. Es bedarf nämlich vorerst eines *grossen Bogenschnittes* nach unten, welcher etwa die *Hälfte* des Kreises umschreibt und behufs möglichster Verlängerung über die Cornealgrenze hinaus zu legen ist. Um dann die Zugänglichkeit zum Linsensysteme noch weiters zu erhöhen, soll ein breites Stück der *Iris ausgeschnitten* und eine etwaige Verwachsung des Pupillarrandes mit der Vorderkapsel durch einen feinen Haken gelöst werden. Lässt sich hierauf der Krystall durch sanftes Drücken auf die vordere Lederhautzone nicht *luxiren*, so soll ein Löffel *hinter* die Linse gebracht und diese sammt Kapsel ausgezogen werden. Erweiset sich jedoch die *Zonula zu fest*, so soll dieselbe vorerst durch einen Haken *ringsum* eingerissen und so die Kapsel frei gemacht werden. Da bei diesen Hantirungen die Gefahr reichlicher *Glaskörpervorfälle* sehr gross ist, wird *tiefe Narkose* des Kranken für *unerlässlich* betrachtet. Trotzdem lässt sich dieses Ereigniss nicht ganz vermeiden und kann arge Schäden nach sich ziehen, wie denn überhaupt *verderbliche Reactionen* nicht zu den Seltenheiten gehören. Wenn übrigens *Nachstaare* ausgeschlossen sind, so wird dieser Vortheil genugsam aufgewogen durch das häufige Zustandekommen von *entzündlichen Glaskörpertrübungen*, welche oft Monate brauchen, um zurückzugehen, und dies nicht einmal immer thun.

Gegen die Cornealvereiterung schützt die Iridectomie jedoch nicht. Indirect kann sie allerdings auch in *dieser* Beziehung nützen, insoferne sie einerseits *complicirende intraoculare Reizzustände* verhüthet oder vermindert und so eine Quelle für *Steigerungen* der In- und Extensität der Hornhautsuppuration stopft; anderseits aber, insoferne sie bei *circumscripter* Corneal-

vereiterung den *Uebergang* des Processes auf die *Iris* erschwert, wodurch wieder mittelbar ein, den *Verlauf der Wundeiterung* in schlimmster Weise beeinflussender Factor beseitiget wird. Immerhin bleibt sie ein *sehr unzureichendes* Vorbauungsmittel.

Es liegt nun wohl ausserhalb jeden Zweifels, dass in der Hornhaut eben so gut wie anderwärts ein *genaues Aneinanderlegen der Schnittränder* eine Hauptbedingung für die *directe* Wiedervereinigung sei; dass die Gefahr einer Vereiterung daher um so mehr steigen müsse, je ungünstiger sich die Verhältnisse für ein vollständiges Anpassen des Lappens an die gegenüberliegende Wundfläche gestalten; je *mehr* sich also von den dioptrischen Medien *entleert* und je grösser die damit gesetzte *Formveränderung* der vorderen Bulbushälfte wird; ferner je *umfangreicher*, besonders aber je *höher* der gebildete *Lappen* ist, je leichter der letztere also dem elastischen Zuge der *durchschnittenen* Elemente folgen und dem von innen her auf ihn wirkenden Drucke des Bulbusinhaltes nachgeben kann.

Anderseits ist es eine bekannte Thatsache, dass die *Hornhaut* an sich gegen in- und extensive Verletzungen sehr empfindlich sei und namentlich dann zu *tumultuarischen* Reactionen hinneige, wenn ihre Ernährung schon vorläufig unter dem Einflusse des allgemeinen Marasmus oder localer Ursachen, z. B. vorgeschrittener Gefässsclerose, gelitten hat; während die *Lederhaut* laut tausendfältiger Erfahrungen für stürmische und der Umgebung durch Ansteckung gefährliche Wucherungsprocesse *wenig* Anlage hat und selbst *schwere* Verletzungen, z. B. Zerreissungen, ziemlich leicht erträgt (*Jacobson*, *Graefe*).

Es ist nach allem dem der Schluss gerechtfertigt, dass sich das procentarische Verhältniss der Hornhautvereiterungen um ein *Beträchtliches* müsse dadurch vermindern lassen, dass man die *Durchmesser* des Lappens, vornehmlich aber seine *Höhe*, auf ein *nur irgend zulässiges Kleinstes* herabsetzt und den *Schnitt* von der Cornea weg *in die Lederhaut verlegt*, kurz gesagt, dass man bei sclerosirten Alterstaaren der bisher üblichen *Lappenextraction* die jüngst empfohlene *modificirte Linearextraction* (S. 649) substituirt.

Die mit der letzteren Methode erzielten *Resultate* haben den gehegten Erwartungen bisher auch *wirklich entsprochen*. Man kann, gestützt auf eine lange Reihe von Fällen, sich schon dermalen dahin äusern, dass die Cornealphthise bei der modificirten Linearextraction ein *ungleich selteneres* Ereigniss sei als bei der Lappenextraction; weiters, dass verderbliche Reactionen von Seite der *gefässhältigen Binnenorgane etwas weniger drohen* und dass die Zugänglichkeit der Kapselhöhle mit der darin begründeten Möglichkeit, Staartrümmer sicher *auszuräumen*, auch die Operation von *solchen* Staaren minder bedenklich mache, welche vermöge ihrer normal consistenten Rinde und deren Zusammenhang mit der Kapsel die Lappenextraction zu einem unbedingt *gefährlichen* Unternehmen stempeln. Es sind dies Vortheile, welche die mit der Iridectomie verknüpften Beeinträchtigungen der Sehschärfe und manche andere Unzukömmlichkeiten unschwer übersehen lassen. Doch wäre es eine Ueberschwenglichkeit, wenn man hoffte, mit der modificirten Linearextraction die Cornealphthise *gänzlich zu umgehen* und functionsvernichtenden Entzündungen der *Binnenorgane sicher auszuweichen*. Eine *Bürgschaft*

für den Erfolg gibt das Verfahren *nicht* und wird sie auch bei weiteren Verbesserungen des Technicismus *nicht* gewähren.

Einzelne glaubten, die Lappenextraction dadurch *gefahrlos* zu machen, dass sie die Operation unter *tiefer Narkose* des Kranken ausführten, den üblichen Bogenschnitt *ganz in den vorderen Lederhautgürtel* verlegten und die Iridektomie beifügten (*Jacobson*). Controllversuche haben die Vorzüge dieses im Ganzen *sehr umständlichen* Verfahrens gegenüber der *einfachen* Lappenextraction *nicht* bestätigt.

Andere wollten durch *Verkleinerung des Hornhautbogenschnittes* den üblen Folgen der Lappenextraction vorbauen. Sie halten nämlich dafür, dass das Hinderniss des Staaraustrittes bei *kleinen* Lappenwunden vornehmlich in der *Iris* liege und sich durch Ausschneidung eines breiten Stückes derselben leicht beseitigen lasse (*Rossander*). Es ist jedoch klar, dass ein *grösserer* und harter Kern eine *kleine* Hornhautwunde ohne Zerrung der Wundränder *nicht* passiren könne, dass also ein solches Vorgehen die Gefahr der Suppuration eher *steigern* müsse.

Auf dass ein *harter* Staar *ohne Zerrung* und Quetschung der Wundränder nach aussen gefördert werden könne, muss die Oeffnung in der Augenkapsel zum mindesten eine dem Aequatorialdurchmesser des Kernes gleiche *Länge* haben und überdies so weit *klaffen* können, als die *Dicke* der Cataracta beträgt. Der *zweiten* Bedingung entspricht nun jedenfalls am besten eine *Lappenwunde*, deren Bogenhöhe der *Axe* des Staarkernes gleichkömmt. Doch ist die *Bogenform* der Wunde *nicht unerlässlich*, da eben das Klaffen auch durch *Niederdrücken* der einen Wundlefze bewerkstelligt werden kann. Insoferne erscheint auch eine *Linearwunde* geeignet, d. i. eine Wunde, welche *ganz* in einer Ebene liegt, die man sich durch den Krümmungsmittelpunkt der Cornea, oder der als einheitliche Kugel gedachten Bulbuskapsel gelegt denkt. Es setzt eine Linearwunde aber einen *bedeutend grösseren* Abstand beider Wundwinkel voraus, soll sie dem Zwecke genügen; ihre Länge muss der *Summe beider* Hauptdurchmesser des Staares zum mindesten gleichen.

Ein solcher *Linearschnitt* kömmt nun bei der sogenannten *Querextraction* (*Küchler*) in Anwendung. Der Staar wird hier durch eine Wunde entbunden, welche die Hornhaut ihrer ganzen Breite nach im *horizontalen* Meridian spaltet. Es hat dieses Verfahren neben manchen leicht begreiflichen Unzukömmlichkeiten den grossen Nachtheil, dass die Wunde gerne *Trübungen* hinterlässt welche, da sie gerade gegenüber der Pupille liegen, das Sehvermögen in hohem Grade beeinträchtigen müssen.

Rückt man, um diesem Uebelstande zu begegnen, die Linearwunde von dem Scheitelpunkte der Cornea hinweg, nach oben oder unten, so ist die *Breite* der Hornhaut nicht mehr zureichend, um die erforderliche *Länge* herauszubekommen, der Ein- und Ausstichspunkt müssen um so weiter in den vorderen *Scleralgürtel* fallen, je höher oder tiefer der Schnitt angelegt wird. In eben dem Masse wächst daher auch die Schwierigkeit, das Messer in der Ebene eines grössten Kreises durch die Bulbuskapsel zu führen, ohne die der inneren Lederhautwand anliegenden *Binnenorgane* unter die Schneide zu bringen oder mit dem Rücken des Messers aus ihren Verbindungen zu trennen.

Um an der *Linearform* des Schnittes festhalten zu können, legen daher Manche die Wunde so, dass ihre Mitte noch ein wenig *innerhalb die Cornealgrenze* fällt, *begeben* sich also der Vortheile, welche eine reine *Lederhautwunde* gegenüber den *Hornhautwunden* bietet; *gewinnen* aber insoferne, als sie ein dem Beer'schen ähnliches *keilförmiges* Messer verwenden können, welches den Schnitt in *Einem Zuge* zu machen gestattet, ohne einen *Druck* auf die Schneide auszuüben und welches in der Kammer genügenden Spielraum findet, um in die Richtung eines grössten Kreises der Bulbuskapsel gewendet werden zu können (*Arlt*).

Die Meisten aber *verzichten* auf eine *streng lineare* Wundform; sie bilden im vorderen Scleralgürtel einen *Lappen von geringer Höhe*, dessen Zenith fast an die hintere Cornealgrenze ansteht. Sie haben dabei den Vortheil, dass die Länge der Wunde um die Bogenhöhe kürzer sein darf. Sie bedienen sich theils eines *breiten Lanzenmessers*, das sie etwa $^1/_2$‴ hinter dem Hornhautrande in die Lederhaut einstossen, und erweitern die Wunde nach Bedarf mit der *Schere* (*Critchett*, *Roeder*); theils aber verwenden sie ein *schmales Messer* mit leicht convexer Schneide, welches die Wunde in wenigen Sägezügen auf die gehörige Länge zu bringen erlaubt (*Graefe*).

Eine andere, schon sehr alte Methode, *senile* Cataracten aus der Sehaxe zu entfernen, ist die sogenannte *Niederdrückung, Depressio seu Reclinatio cataractae.*

Es wird hierbei eine gerade Staarnadel per Scleronyxim in die Lederhaut eingestochen, das myrthenblattähnliche Ende derselben nahe an dem *Schläfentheile* der Ciliarfortsätze und des Pupillarrandes vorbei *durch die Linsenperipherie hindurch* in die *Vorderkammer* geführt, bis an den oberen inneren Rand des Sehloches vorgeschoben, dann *flach* über das *Centrum* des Staares gelegt und nun auf das letztere ein *sanfter, allmälig steigernder* Druck ausgeübt, auf dass sich das Linsensystem in möglichst *grossem* Umfange aus seiner Verbindung mit der *Zonula* löse. Ist dieses geschehen, so wird das Nadelheft in der *Meridianebene* des Einstichpunktes gehoben und dadurch der Staar *mit der Kapsel* in den *unteren äusseren Theil des Glaskörpers* hinabgesenkt. Durch eine leichte Drehung der Nadel um ihre Axe wird deren Spitze, welche sich gerne in den deprimirten Staartheilen fängt, frei und kann *flach* aus der Einstichswunde herausgeführt werden ohne Gefahr, dass bei diesem Manöver der Staar folge und an einen Ort gelange, an welchem er minder gut haftet, oder gar die bluthältigen Binnenorgane des Augapfels gefährden könnte.

Es ist dies Verfahren noch am ersten *verwendbar* bei *sehr grossem sclerosirten Kerne* und verhältnissmässig *dünner* aber *zäher Rinde.* Bei *sehr dicker* Rindenlage, vornehmlich wenn sie *weich* ist, hat die Depression den Uebelstand, dass der *grösste* Theil der Corticalis beim Eintritte in die Glaskörperwunde *abgestreift* wird, also im hinteren *Kammerraume* zurückbleibt und dort dieselben Gefahren setzt, welche die Discission des Altersstaares gefürchtet machen. *Die Hauptgefahr* liegt jedoch in *chronischen Aderhautentzündungen* mannigfaltiger Art, welche durch den dislocirten Kern als einen *fremden* Körper angeregt werden, oft erst nach Wochen, Monaten, selbst nach Jahren hervortreten und den Bulbus gewöhnlich *unter überaus grossem und langwierigen Leiden* zu Grunde richten, sogar auch den *anderen* Bulbus in Mitleidenschaft ziehen und daher im höchsten Grade verderblich sind. Das *procentarische* Verhältniss dieser *Misserfolge* ist ein ziemlich bedeutendes; daher denn auch die Depression heute zu Tage fast allseitig *verworfen* wird.

d. Bei überreifen Staaren fordern die fettigkalkigen Anlagerungen an der *Innenwand* der Kapsel die sorglichste Beachtung. Sie machen es den durch die Operation gebildeten *Kapselzipfeln* ganz *unmöglich*, sich zu *retrahiren*, daher selbst bei *ausgiebiger* Zerstückelung der Kapsel trübe Reste derselben *in der Pupille* zurückbleiben, welche sich später meistens schwer beseitigen lassen und das Sehvermögen sehr fühlbar beeinträchtigen.

Einfache Discissionen taugen dann also weniger, selbst wenn die Linse als *Ganzes* bereits *zerfallen* wäre und einen fettigkalkigen Brei darstellt. Enthält der regressive Staarbrei gar noch griesige *Kalkconglomerate*, so kann es geschehen, dass dieselben in die Vorderkammer austreten und vermöge ihrer Consistenz eine um so misslichere Reizwirkung ausüben, als sie sich nur *langsam* lösen und nicht leicht entfernt werden können. In einzelnen seltenen Fällen hat man beobachtet, dass die Kalkmassen sich an der rauhen Oberfläche der *Iris* ansetzten und auch die Hinterwand der *Cornea* mit einem unvertilgbaren Beschlage überzogen, der das Sehen sehr unliebsam störte.

Bei regressiven flüssigen Totalstaaren fährt man am besten mit der *einfachen Linearextraction.* Es ist dabei indessen nothwendig, dass das Kammerwasser *erst ganz abgelassen werde*, ehe man zur *Eröffnung der Kapsel* schreitet, damit der Krystall von dem Glaskörper fest an die hintere Wand der Iris und Cornea angepresst, die Kammer also *Null* sei, wenn die kalkmilchähnliche Flüssigkeit aus der Kapselhöhle entleert wird. Auch thut man gut, den Linearschnitt etwas *näher* als sonst an das Cornealcentrum zu rücken, damit die Oeffnung nicht verlegt werde, wenn während des Ausfliessens des Humor aqueus die *Pupille* sich sehr verengt. Selbstverständlich ist bei einem solchen Vorgehen eine ausgiebige *Zerklüftung* der Kapsel nicht möglich. Manchmal gelingt es wohl, die

letztere grössten Theiles *herauszuziehen;* häufiger jedoch muss man unverrichteter Sache die Versuche aufgeben. Es bleibt dann ein *Nachstaar* zurück, welcher später entfernt werden muss.

Man hat in Berücksichtigung dessen gerathen, den Einstich in die Cornea nicht mit einer Lanze, sondern mit einer in allen ihren Durchmessern vergrösserten *Discissionsnadel* zu machen, deren Hals die Wunde *stopft* und den Abfluss des Kammerwassers verhindert, die Kapsel also in genügendem Abstande von der Descemeti hält, um selbe zerspalten zu können (*Graefe*). Dann wird aber offenbar dem Austritte des kalkmilchähnlichen Magmas in den Kammerraum und dessen üblen Folgen nicht gesteuert; die Methode ist demnach eine unpraktische.

Bei *trockenhülsigen Staaren*, so wie überhaupt bei *sehr geschrumpften Cataracten* mit einer, durch Anlagerungen fester Massen sehr verdickten zähen Kapsel und *breiigem Kerne* ist die *einfache Linearextraction* allen anderen Methoden entschieden vorzuziehen und wird auch schon seit einer langen Reihe von Jahren geübt (*Friedr. Jaeger*). Es folgen solche Staare nämlich sehr leicht *im Zusammenhange* dem Zuge eines Hakens oder einer Pincette und lassen sich so durch eine Linearwunde ohne Anstand entfernen. Gemeiniglich ist unter solchen Umständen nämlich die Zonula atrophirt und reisst ein, wenn ein Zug auf sie wirkt; ausserdem aber ist die Verbindung der hinteren Kapsel mit der Tellergrube sehr gelockert.

Trockenhülsige und *secundäre* Staare lassen sich übrigens auch durch eine *Lederhautwunde* aus dem Auge herausbefördern. Früher war dieser Weg nicht unbeliebt, ist aber längst verlassen worden, da er keine besonderen Vortheile gegenüber der linearen Extraction durch den Hornhautstich bietet. Es wurde an der *Schläfenseite* der Sclera, bei 2‴ unter dem Horizontaldurchmesser, mittelst einer *Lanze* oder eines *Keratoms* ein bei 3‴ langer *meridionaler* Schnitt geführt, dessen *vorderes Ende* bei 2‴ von der Cornealgrenze entfernt war. Hierauf wurde eine zarte stumpfgezähnte *Pincette* oder ein *Irishäkchen* eingeführt, *durch den Glaskörper* bis zur Cataracta vorgeschoben, diese gefasst und hervorgezogen (*Sichel, Desmarres*).

Ueberreife Staare mit einem sclerosirten oder *normal consistenten Kerne* müssen durch die *Lappenextraction* oder durch die *modificirte Linearextraction* beseitigt werden. Doch soll man hierbei stets den Versuch machen, das Krystallsystem *im Zusammenhange* auszuziehen, ehe man zur Einschneidung der Kapsel schreitet. Recht oft gelingt das Manöver und dann ist viel gewonnen, indem eine Diffusion der kalkigen Rindentrümmer in den Kammerraum und überdies auch das Zurückbleiben eines Nachstaares unmöglich wird. Folgt indessen der Staar *nicht* dem Zuge des Hakens oder der Pincette, so muss die Kapsel ausgiebig gespalten und dann nach Entleerung der Linse *stückweise* extrahirt werden.

Um die üblen Folgen zu verhindern, welche das Zurückbleiben kleiner Kalkkörnchen im Kammerraume veranlassen können, wurde empfohlen, nach Austritt des Kernes laues, auf ungefähr 30° R. erwärmtes destillirtes Wasser in den vorderen Bulbusraum zu träufeln oder sanft einzuspritzen, um so die Rückstände gleichsam auszuschwemmen (*Arlt*).

e. Bei hinteren Synechien können sich die Kapselzipfel ebenfalls *nicht zurückziehen*, weil sie theilweise mit der Iris zusammenhängen, ausserdem aber, weil unter dem Einflusse der vorangegangenen Entzündungen meistens ziemlich *massive*, später verkalkende Producte an der *Innenwand* der Kapsel abgesetzt werden und die durch *äussere Auflagerungen* bedingte Steifheit derselben noch vergrössern. Dazu kömmt, dass sich unter dem Einfluss der Entzündung häufig der *gesammte* Staarbrei *verdichtet* und dass sich in ihm *Kalkconglomerate* entwickeln. Die Entblössung der Corticalis und deren Austritt aus der Kapselhöhle wird dann um so gefährlicher, als die

Pupille vermöge der Productbildungen an ihrem Rande sich *nicht gut erweitern lässt* und als durch die Synechien selbst schon die Neigung zur Rückkehr der *Iritis* ansehnlich gesteigert erscheint. Es ist unter so bewandten Umständen dringend zu rathen, die Staaroperation mit der *Iridectomie* zu paaren und, wo vermöge der Beschaffenheit der Cataracta eine der *Extractionsmethoden* angezeigt erscheint, immer erst die Ausziehung bei *unverletzter* Kapsel zu versuchen; die letztere also nur dann einzuschneiden und hinterher stückweise zu entfernen, wenn das Linsensystem *nicht als Ganzes* dem Zuge folgt. Manche halten es für klug, die Operation mit der *Corelyse* (S. 256) zu beginnen (*Hasner*).

f. Bei traumatischen Staaren können, wenn deren Entwickelung *ohne gefahrdrohende Reizzustände* vor sich geht, die *natürlichen* Ausgänge (S. 623) unter strenger Antiphlogose und häufigen Einträufelungen von *Atropin* abgewartet werden. Insbesondere bei *Kindern* ist es gut, nicht allzu rasch zu operativen Eingriffen zu schreiten, da eben nicht gar selten durch Resorption eine *spontane Heilung* erzielt wird. *Bläht sich aber die Linse auf* und macht sich bereits eine *Iritis* geltend, gelingt es übrigens nicht auf den gewöhnlichen Wegen, die Entzündung *rasch zu beschwichtigen:* so ist es rathsam, die *lineare Extraction in Verbindung mit der Iridectomie* in Ausführung zu bringen. Ist jedoch die Linse noch *nicht vollständig zerweicht,* oder betraf die Verletzung ein *älteres* Individuum, bei welchem bereits ein *verhärteter* Kern vorauszusetzen ist: so muss die *Lappenextraction mit der Iridectomie* oder besser noch die *modificirte Linearextraction* gewählt werden. Steckt ein *fremder Körper* in der Linse, so ist in Anbetracht der Gefahren, welche derselbe an sich dem Auge droht (S. 625), die Anzeige zur Operation eine höchst *dringende* und zwar ist dann die *modificirte Linearextraction* allen anderen Methoden vorzuziehen, da keine eine gleiche Sicherheit gewährt, den Eindringling zu fassen und aus dem Auge herauszubringen.

g. Für *Linsen, welche in die Vorderkammer vorgefallen* und daselbst fixirt sind, so wie für Linsen, welche theilweise oder ganz *aus ihren normalen Verbindungen losgerissen* sind, vermöge ihres Herumschwankens *mechanisch* reizend auf die Binnenorgane wirken und damit das Auge in Gefahr bringen, sie mögen noch durchsichtig oder bereits staarig entartet sein: passt die *Lappenextraction.*

Bei *eigentlichen Schwimmstaaren* hat man öfters grosse Noth, den Krystall mit dem Löffel zu erhaschen, indem er in der den Bulbusraum erfüllenden Flüssigkeit freibeweglich ist und gerne ausweicht. Es ist daher sehr zu empfehlen, die Cataracta vorerst auf eine durch die Lederhaut eingestochene Staarnadel *aufzuspiessen*, dieselbe in die Vorderkammer zu drängen und gegen die hintere Cornealwand zu pressen, um sie schliesslich durch einen *Lappenschnitt* zu entfernen (*Graefe, Hasner*).

Gelingt es nicht, den Schwimmstaar auf der Nadel zu fixiren, so bleibt wohl nichts übrig, als die sogenannte *Scleralextraction* (*Quadri*). Behufs derselben wird die Lederhaut in der Gleichergegend des Bulbus auf $^1/_5 - ^1/_6$ ihres Umfanges parallel dem Cornealrand durchschnitten, der verflüssigte Glaskörper entleert und die Linse herausgezogen. Es geht dann das Auge allerdings häufig durch Eiterung zu Grunde, doch fällt dies nicht schwer ins Gewicht, da bei Cataracta natans die Functionstüchtigkeit des Bulbus ohnehin auf Null gesetzt zu sein pflegt und der Staar sehr häufig die Veranlassung von immer wiederkehrenden Entzündungen ist, welche den Kranken nie zur Ruhe gelangen lassen und oft sogar den allgemeinen Gesundheitszustand desselben schädigen. Da ist eine *rasch* verlaufende Phthise des Bulbus

oft sogar ein *Gewinn*. In Anbetracht dessen scheut man sich auch nicht, dort wo man der Linse nicht habhaft werden konnte, die *künstliche Vereiterung* des Bulbus durch Einziehung eines Fadens (S. 340) zu erzwingen. Im Falle als eine *sympathische* Affection des anderen Auges droht, oder bereits besteht, wird sogar die *Enucleatio bulbi* mit gutem Grunde für angezeigt gehalten (*Graefe*).

Bei der *Ectopie* und *niederen Graden angeborner Luxation* der Linse, es möge der Krystall seine Durchsichtigkeit bewahrt haben oder cataractös sein: kömmt man oft mit der *Verlagerung der Pupille* aus. Eine *Extraction* ist dann selbstverständlich *nicht* zu empfehlen. Genügt jedoch das erstgenannte Verfahren nicht, um ein deutliches Sehen zu erzielen, oder setzt die luxirte Linse vermöge ihres Schlotterns das Auge in Gefahr, so ist die *modificirte Linearextraction* am Platze.

Ist die Linse unter die Bindehaut dislocirt, so erscheint es vortheilhaft, deren Entfernung erst *nach* erfolgter *Verheilung der Scleralwunde* vorzunehmen, um die Entleerung des Glaskörpers zu vermeiden.

h. Nachstaare kann man durch *Scleronyxis zerstückeln* und *theilweise deprimiren*. Besonders empfehlenswerth ist dieses Verfahren bei Trübungen der *Hinterkapsel*, wie sich selbe öfters nach der Lappen- und Linearextraction bilden. *Massigere Nachstaare*, welche durch nicht retrahirte Portionen der Vorderkapsel dargestellt werden, wenn diese durch regressive Staarmassen mit der hinteren Kapsel verlöthen, werden am besten durch *Linearextraction* beseitigt, oder durch eine meridionale Wunde der *Sclerotica* mittelst eigener Instrumente ausgezogen.

4. Eine *specielle Vorbereitungskur* ist ganz überflüssig und eher geeignet, durch den beeängstigenden Eindruck, welchen sie auf den Kranken ausübt, *Schaden* zu stiften. Doch ist es klug, dem Kranken am Tage vor der Operation ein Abführmittel zu reichen, weil nach einer gehörigen Entleerung des Darmkanales der Stuhlgang in der Regel mehrere Tage aussetzt, was wegen den bei Absetzung von Fäcalstoffen nothwendigen Körperbewegungen, namentlich nach der Lappenextraction, höchst erwünscht ist. Soll eine *Nadeloperation* oder eine *lineare Extraction* ausgeführt werden, so ist auch eine *wiederholte* Einträufelung von Atropinlösung nothwendig, um den Effect derselben möglichst sicher zu stellen.

Ist eine *Lappenextraction* im Plane, so erscheint die künstliche Erweiterung der Pupille erspriesslich, wenn die *Vorderkammer sehr enge* und das *Sehloch habituel contrahirt* ist. Man kann dann nämlich bei der Lappenbildung leichter der Iris ausweichen, wenn nicht, wie dies öfter geschieht, die Pupille gerade im verhängnissvollen Momente wieder zurückspringt und sich vor die Schneide des Messers legt. Ist die Kammer *weit*, so ist es nicht schwer, die Iris zu schonen, daher ein *Hauptzweck* der künstlichen Mydriase *wegfällt*. Doch glauben Viele, dass durch Schwächung des Sphincter pupillae der *Durchtritt* des Staares erleichtert und so den misslichen Folgen etwaiger *Zerrungen* der Iris einigermassen vorgebeugt werden könne. Auch soll die Mydriase *nach Verklebung* der Hornhautwunde rasch *wiederkehren* und so der Einfluss etwa *zurückgebliebener Staartrümmer* auf die Iris beschränkt werden (*Sämisch*). Doch scheint der letztere Vortheil zum guten Theile *aufgewogen* zu werden durch Begünstigung von Vorfällen des *Pupillarrandes*, welche in ihren Folgen weitaus *misslicher* sind, als Vorfälle aus der *Irisbreite*.

5. Die Operation wird am besten *des Morgens* vorgenommen, nachdem der Kranke eine oder die andere Stunde früher eine Schale Suppe oder Milchkaffee zu sich genommen hat. Bei *ganz leerem* Magen tritt nach der Operation gerne Brechreiz ein, was gefährlich werden kann. Bei *vollem* Magen verträgt der Kranke nicht leicht die in der Regel erforderliche Rückenlage und neigt zu Congestionen gegen den Kopf.

In neuerer Zeit wird fast allgemein die *Rückenlage* des Kranken als die günstigste angesehen, um die Operation durchzuführen. Man bringt daher den Patienten vor der Operation im *Nachtgewande* in das gehörig vorbereitete Bett und stellt dasselbe so, dass das Licht von einem oder zwei Fenstern *schief auf den Kopf des Kranken falle* und das Auge mit *Ausschluss directer* Sonnenstrahlen gehörig beleuchte.

Der *Vortheil* dieses Vorgehens liegt darin, dass der Kranke, um nach der Operation in eine bequeme Bettlage zu kommen, nicht erst zu Bewegungen gezwungen wird, welche manche Gefahren in sich schliessen; dass *Ohnmachten* während der Operation ihre Bedeutung verlieren; dass der Kopf des Patienten sich leichter *fixiren* lässt und dass der Operateur, indem er *über* den letzteren hinüber manipulirt, das *obere* Lid des staarigen Auges *selbst* abgezogen halten und so leichter eines sehr geübten Assistenten entbehren kann.

Wo indessen krankhafte Zustände des Körpers die *Bettlage* sehr lästig oder gar unerträglich machen und eine *sitzende* Stellung während des grössten Theils der Heilungsperiode *Bedürfniss* ist, wird der Kranke besser in einem bequemen *Lehnsessel* operirt und darin, zweckmässig gekleidet und gut unterstützt, Tags über sitzen gelassen, des Nachts aber in das nebenstehende Bett gebracht und mit dem Kopfe *hoch* gelegt.

Kinder sind *in der Narkose* zu operiren. Es handelt sich bei diesen nämlich fast immer um eine *Discission* und da kommen die ungestümmen Bewegungen des Kranken während dem späteren Halbrausche, so wie das häufig eintretende Würgen und Erbrechen nicht sehr in Betracht. Wird aber die Narkose *gescheut*, so ist das Kind mit einem Leintuche wohl zu umwickeln, so dass Arme und Füsse unbeweglich in *gestreckter* Lage gehalten werden; ein *sitzender* Assistent fixirt das Kind auf seinem *Schoosse*, während der gegenübersitzende Operateur die umwickelten Beine des Patienten zwischen seine Knie klemmt und ein *zweiter* Assistent über den Kopf des Kranken hinüber dessen Lider auseinanderzieht und den Kopf hält.

Bei *Erwachsenen* und überhaupt, wo eine *Lappen-* oder *modificirte Linearextraction* ausgeführt werden soll, ist die Narkose *streng zu meiden*, da das Erbrechen und die Unruhe des Kranken nach und während der Operation den Erfolg in der misslichsten Weise gefährden kann. Es haben sich indessen auch hier *gegentheilige* Meinungen geltend gemacht; ja man hat der *tiefen* Narkose sogar einen überaus günstigen Einfluss auf die Endresultate der Lappenextraction beimessen zu dürfen geglaubt (*Jacobson*). Doch sind die extremen Vorsichtsmassregln, welche den Zufällen nach der Operation entgegengesetzt werden, eher geeignet, die Scheu vor der Narkose zu erhöhen als zu vermindern.

Auch die *Fixation des Bulbus* (S. 250) wird, wo es nur immer thunlich ist, besser *unterlassen*. Es gilt dies vornehmlich von der *Lappenextraction*. Es kömmt hier nämlich der Umstand in Rechnung, dass die Fixation ziemlich heftige Schmerzen veranlasst, und besonders bei sehr unruhigen Kranken gerne eine Ursache von um so stärkerem Pressen und Drängen wird, was den Gang der Operation in der ungünstigsten Weise beeinflussen, zu Glaskörpervorfällen u. s. w. führen kann. Wird die Lappenextraction in der *oberen* Hälfte der Hornhaut durchgeführt, oder eine modificirte Linearextraction mit dem Schnitte nach oben in Anwendung gebracht, so bleibt allerdings gar oft nichts anders übrig, als die Pincette zu gebrauchen, um den nach oben fliehenden Bulbus nach unten zu drehen und so das Operationsfeld in der Lidspalte festzuhalten.

Von grösster Wichtigkeit ist *die richtige Haltung der Augendeckel*. Sie erheischt einen *geübten* Assistenten, da es nicht leicht ist, die Lidspalte *weit* zu öffnen und die Lider *mit Sicherheit* abgezogen zu erhalten, ohne dem Operateur im Wege zu stehen so wie ohne den Bulbus im mindesten zu belästigen und dadurch Veranlassung zur Unruhe des Kranken zu geben. Das *eine* Lid fixirt in der Regel der Operateur, und zwar *je nach seiner Stellung* hinter dem Kopfe oder an der Brustseite das *obere* oder *untere*, das andere der Assistent. Die beiden dazu verwendeten Hände werden mit eingeschlagenem Ring- und kleinem Finger flach auf die

Stirne und das Gesicht gelegt und, während der Kranke die Lidspalte öffnet, die Spitzen des ausgestreckten Zeige- und Mittelfingers über die Wimpern an die Lidrandfläche gebracht, worauf sich die Lider leicht an der Convexität des Bulbus herabstreifen und mittelst der Cilien am Orbitalrande festhalten lassen, ohne den Bulbus auch nur im entferntesten zu beleidigen. Wichtig ist dabei, dass die *innere Lidlefze keinen Augenblick vom Augapfel abgehoben werde*, da sonst bei einigem Pressen des Kranken leicht eine *Umstülpung* erfolgt, welche die Operation sehr erschwert (Siehe Fig. 86 bis 91).

Augenlidhalter, welche stark genug sind, um dem krampfhaft gespannten Orbicularmuskel Widerstand zu leisten, belästigen den Kranken sehr, vermehren dessen Unruhe und sind darum im Allgemeinen zu meiden. Bei der modificirten Linearextraction jedoch lassen sie sich im zweiten Momente, während der Anlegung der künstlichen Pupille, öfters schwer entbehren, da bei Fixation der Lider von Seite des Assistenten der *Raum* fehlt, um damit ein zweiter Assistent mit der Pincette den Bulbus festhalten könnte.

6. *Unmittelbar nach der Operation* wird der Kranke geheissen, die Lidspalte sanft wie zum Schlafe zu schliessen, die etwa ausgetretene Feuchtigkeit mittelst weicher Charpie zart aufgetupft und sodann ein *Schutzverband über beide Augen angelegt.*

Die Anlegung des Schutzverbandes fordert die allergrösste Aufmerksamkeit. Die *Charpie* muss möglichst *fein gezupft*, *zart* und *rein* sein; sie darf auch nicht *abfasern*, da sonst leicht einige Flocken zwischen die Lidränder gelangen und höchst unangenehme Zufälle anregen können. Die daraus geformten beiden *Bäusche* dürfen *nicht zu gross* sein; sie müssen allenthalben eine *gleichmässige Dichtigkeit* haben; die *Binde* muss von *feinstem* und ganz *neuem Flanell* gefertigt sein, damit sie sich vollkommen *gleichmässig* spanne, denn nur dann, wenn alle diese Bedingungen erfüllt sind, kann der Verband sich allenthalben *ganz gleichmässig* an die Oberfläche der geschlossenen Lider anschmiegen, was ein *Haupterforderniss* eines guten Verbandes ist. Nicht genug gewarnt kann werden vor *stärkerem Anziehen* der Binde, besonders nach Lappenextractionen, da dann leicht der Lappen *verrückt* wird, in jedem Falle aber ein höchst unangenehmes Gefühl von Druck entsteht, welches den Kranken unruhig macht und auch *direct* zu üblen Folgen führen kann. Der Verband hat in der Regel *keinen* Druck auszuüben, sondern nur die Theile in ihrer natürlichen Lage zu sichern. Es fehlt zwar auch nicht an Stimmen, welche einem *stärkeren Drucke* das Wort reden und unter Umständen, insbesondere bei Iris- und Glaskörpervorfällen, bei Blutaustretungen, bei beginnender Cornealvereiterung u. s. w. sogar einen *Schnürverband* (S. 3) empfehlen (*Graefe*). Doch thut man gut, denselben *nicht* zu folgen.

Eine Verklebung der Lider mit Streifen von englischem Pflaster lässt sich *neben* der Anwendung des Schutzverbandes *nur* bei sehr unruhigen und leichtsinnigen Kranken, so wie bei kindisch gewordenen Greisen rechtfertigen, da bei derlei Individuen die Gefahr nahe liegt, dass sie in unbewachten Augenblicken den Verband lüften und den Effect der Operation vorzeitig prüfen, was die schwersten Zufälle herbeiführen kann. Im Uebrigen ist sie zu *vermeiden* (S. 2).

Kinder dulden häufig gar *keinen Verband* und müssen dann, will man nicht duch ihr Schreien und Sträuben noch schwerere Zufälle ermöglichen lassen, *mit offenen Augen* in einem *vollkommen gleichmässig verdunkelten Zimmer* gehalten werden, was um so zulässiger ist, als bei ihnen meistens nur *Nadeloperationen* in Anwendung kommen.

Ist der Kranke verbunden, so muss er nun *definitiv* in die *passende Lage* gebracht und diese ihm durch Polster so bequem als möglich gemacht werden; denn eine *unbequeme* Lage hält er nicht lange aus, es stellen sich Schmerzen im Kopfe, im Kreuze u. s. w. ein, er wird unruhig, wirft sich herum und kann so leicht den Erfolg der Operation gefährden. Meistens ist die *Rückenlage* mit erhöhtem Kopfe die am besten entsprechende. Wurde jedoch nur *ein* Auge operirt, so kann der Kranke

im Nothfalle auch auf der *anderen Seite* liegen und blos *zeitweilig* in die Rückenlage gebracht werden.

Ist der Kranke gehörig *gelagert*, so wird das Bett an die schon vorher bestimmte Stelle des Zimmers gerückt, wo es vor Zugluft, Ofenhitze, Streiflichtern u. s. w. vollkommen geschützt ist. Das *Zimmer* wird dann vollkommen gleichmässig verdunkelt, doch nicht mehr, als dass man bei hellem Tage nach einigem Aufenthalte noch die einzelnen Theile des Gesichtes deutlich unterscheiden kann.

7. Der Operirte muss *die ersten paar Tage die grösste körperliche und geistige Ruhe bewahren;* er darf nur das allernothwendigste *leise* sprechen; Muskelanstrengungen, Schnarchen, Husten, Niesen müssen mit aller zu Gebote stehenden Macht vermieden werden; Besuche, aufregende Mittheilungen sind strengstens zu untersagen; die *Kost* hat sich auf laue Suppe und höchstens gedünstetes Obst zu beschränken. Säuerliche Getränke sind, falls der Kranke sich darnach sehnt, mit Mass genossen, nicht schädlich, eher zuträglich.

In neuester Zeit erheben sich Stimmen *gegen die unbedingt ruhige Lage* des Kranken nach der Operation. Dieselbe soll gegen die allgemeinen Principien der Medicin verstossen und gerne cerebrooculare Congestionen begründen, da sie die zur normalen Circulation unbedingt nothwendige Muskelaction auf Null setzt (*Coursserant*).

Die *Charpie des Verbandes* muss mehrere Stunden nach der Operation gewechselt werden, da in der ersten Zeit viel Kammerwasser abfliesst und auch wohl die Secretion der Bindehaut sehr vermehrt ist, dadurch aber das die Augen deckende Polster verunreinigt wird, zusammenbäckt und ungleichmässig drückt, was leicht zu Reizzuständen führt, jedenfalls aber dem Kranken sehr lästig fällt. Die Rücksicht auf die Conjunctivalabsonderung macht auch in den *folgenden* Tagen die täglich einmalige und, wo eine reichlichere Secretion besteht, zweimalige Erneuerung des Verbandes räthlich. Fast alle Kranken finden darin eine wesentliche Erleichterung. Doch ist bei diesem Vorgange auf das Sorglichste zu verhüthen, dass das Auge nicht *mechanisch* beleidigt werde oder dass ein *stärkeres Licht* auf die geschlossenen Lider falle und der Kranke wohl gar die Augen öffne. Es strafen sich derlei Versehen oft bitter durch höchst verderbliche Reizzustände.

Es schliesst dies schon die *dringende Warnung* in sich, das Auge *nicht vorzeitig zu untersuchen.* Wenn Manche dennoch dazu rathen (*Desmarres, Zehender, Küchler*) und bei drohenden Symptomen schon in den ersten 10 Stunden so wie alle folgenden Tage mit *schiefem concentrirten* Lichte Studien zu machen empfehlen (*Jacobson*), so mag man dies mit dem Drange nach einer genaueren Kenntniss der Heilungsvorgänge rechtfertigen. Wirklich ist in dieser Beziehung Bemerkenswerthes geleistet worden (*Sichel, Jacobson, Graefe*). Der Kranke erkauft indessen diesen Gewinn an Wissenschaft mit grossen Gefahren. Uebrigens steht auch nicht zu erwarten, dass sich aus dem jeweiligen besonderen Verhalten der einzelnen Bulbusbestandtheile werden *specielle* Anzeigen für wirksame und ausführbare therapeutische Massregeln ableiten lassen. Zu einem wiederholten *operativen* Eingriff wird sich der vorsichtige Arzt innerhalb der ersten Paar Tage nicht leicht entschliessen. Es kann sich also nur um das Vorhandensein einer *Entzündung* und um die *Gradbestimmung* derselben handeln. Da reichen aber die bei *geschlossenen* Lidern erörterbaren objectiven und subjectiven Erscheinungen aus, um sich in Bezug auf die erforderlichen und wahren Nutzen versprechenden Mittel gehörig zu orientiren. Man vergesse ja nicht, dass *Ruhe* eines erkrankten Organes das *wirksamste Antiphlogisticum* sei und mehr leiste, als alle übrigen zusammengenommen.

Wo *Atropineinträufelungen* für erspriesslich gehalten werden, thut man in der ersten Zeit nach der Operation gut, den Kranken bei jedesmaliger Application anzuweisen, nach aufwärts zu sehen, während er die Lider geschlossen hält, sodann das untere Lid leicht abzuziehen und in die Spalte einen oder mehrere Tropfen der Lösung fallen zu lassen. Im Allgemeinen ist *vieles* Manipuliren mit diesem Mittel *widerräthlich*, eine *einmalige*, höchstens *zweimalige* Einträufelung während der Dauer eines Tages genügt vollkommen, selbst in dringlichen Fällen, und wird am besten mit dem Wechsel des Verbandes verknüpft.

a. Ist gar keine Reaction eingetreten, so kann der Kranke nach Ablauf des *zweiten* Tages, falls ihm das Liegen sehr schwer fällt, *abwechselnd* in die *sitzende* Stellung gebracht und in derselben durch eine Rückenlehne und Polster unterstützt werden. Auch ist es dann ohne Nachtheil, wenn der Kranke bei Vorhandensein grosser Esslust etwas Fleischbrühe, eingemachtes Hirn, leicht verdauliche Gemüse u. s. w. in kleinen Gaben geniesst; bei *sehr herabgekommenen* Personen erscheint dieses sogar *nothwendig*.

Erst am 5. oder 6. Tage darf das *Sehvermögen* des Kranken *geprüft* werden, wobei die *grösste* Aufmerksamkeit darauf zu verwenden ist, dass das Auge nicht von grellem Lichte, namentlich von Streiflichtern, von dem Reflexe eines weissen oder glänzenden Gegenstandes getroffen werde, widrigenfalls *jetzt erst* der Erfolg der Operation völlig vernichtet werden kann; denn die Monate und Jahre lang hinter der trüben Linse vor grellem Lichte geschützte Netzhaut reagirt anfänglich *schon gegen mässige* Beleuchtungsintensitäten *überaus stark*, um so mehr, als sie seit der Operation in *völliger* Dunkelheit gehalten worden ist. Unachtsames Gebaren kann sehr leicht zu *unheilbarer* Amaurose führen. Aus ähnlichen Gründen dürfen die Sehversuche dem Gesichtsorgane *keine Anstrengungen* auferlegen. Wo die *Pupille* von Staartrümmern *gedeckt* ist, fallen sie ohnehin weg, oder haben doch nur die Grösse des *Lichtempfindungsvermögens* zu ermitteln.

Von nun an kann der Kranke auch eine oder die andere Stunde *ausser Bett* in einem bequemen *Lehnsessel* zubringen und *besser genährt* werden, jedoch mit *Ausschluss* aller, eine Kauanstrengung erfordernden Speisen.

Nach 9 oder 10 Tagen steht nichts mehr entgegen, den Verband *von Zeit zu Zeit* zu entfernen und dem Kranken den *Gebrauch des operirten Auges* zu gestatten. *Klug* ist es, anfänglich *blos die Zeit der Abenddämmerung* zu diesen Versuchen zu benützen, da dann der Kranke am *sichersten* vor *Streiflichtern* bewahrt werden kann. *Nach Ablauf von 14 Tagen* darf der Kranke schon den *ganzen* Tag über das operirte Auge verwenden, jedoch mit der Vorsicht, dass er durch Schirme und dunkle Gläser grelleres directes und diffuses Licht abdämpft. Zur *Sommerszeit* thut man jetzt gut, den Operirten *nach Eintritt der Abenddämmerung ins Freie* an einen windstillen Ort führen zu lassen, da Aufenthalt in frischer Luft die Reconvalescenz ungemein abkürzt. Sind einmal *18—20 Tage ohne üble Zufälle abgelaufen*, so kann man den Kranken als geheilt betrachten und es genügt, ihn vor etwaigen Schädlichkeiten, namentlich vor frühzeitigen Anstrengungen des Auges, vor grellem Lichte, vor Unmass in Speise und Trank etc. zu warnen. Dann ist es wohl auch an der Zeit, die für sein Auge passenden *Staargläser* zu ermitteln. Ein *ausgiebiger* Gebrauch derselben sollte jedoch *vor weiterem Ablauf eines* oder *zweier Monate nicht* gestattet werden.

Es versteht sich von selbst, dass dieses nur *allgemeine* Regeln sind, und dass je nach Umständen, namentlich in Bezug auf die angegebenen *Zeitmasse*, manche *Abweichungen* zulässig erscheinen.

b. Nicht immer jedoch läuft der *Heilungsprocess* so ruhig ab, er wird vielmehr gar nicht selten *durch mannigfaltige Zufälle gestört*, welche *positive* Hilfeleistungen nothwendig machen und den Zeitpunkt der Reconvalescenz sehr weit hinausrücken können.

Ziemlich häufig stellen sich *gleich nach der Operation*, oder einige Stunden später, *Gefühle von Druck*, von fremden Körpern, von Hitze, ja selbst flüchtige Stiche und *weilenweise heftige Schmerzen* ein, verlieren sich aber alsbald, nachdem sich einige Tropfen von Thränenflüssigkeit aus der Lidspalte entleert haben, oder die Charpie des Verbandes gewechselt worden ist. Wo die *Fixirpincette* in Anwendung kam, kann man auf solche vorübergehende Zufälle fast mit Bestimmtheit rechnen.

Steigern sich nach Ablauf mehrerer Stunden die Schmerzen noch immer, nimmt die Ausscheidung heisser Thränen stetig zu, wird der obere Lidrand, oder der ganze obere Augendeckel geröthet und gewulstet: so darf man an der Entwickelung einer *heftigen entzündlichen Reaction* im Bulbus nicht mehr zweifeln. Die Indication stellt sich dann auf *kräftige Antiphlogose*. In der Regel sucht man derselben vorerst durch Anlegung von *Blutegeln* an die Schläfengegend oder hinter das Ohr zu entsprechen. Erscheint aber die locale Temperatur in sehr auffälligem Grade erhöht, so ist es gut, *kalte Ueberschläge* auf Stirn- und Schläfengegend zu appliciren. Sind die *Schmerzen* unerträglich, so empfehlen sich hypodermatische Einspritzungen einer Morphiumlösung, oder der innerliche Gebrauch von Narkoticis. Bei starkem *Fieber* sind kühlende Getränke und allenfalls die Digitalis am Platze. Ausserdem kann man vielleicht von Einträufelungen *starker Atropinlösungen* in den Bindehautsack Nutzen erwarten. Dieselben müssen unter den oben erwähnten *Vorsichten* in Gebrauch gezogen werden. Doch ist es sehr räthlich, dieselben in den ersten 2—3 Tagen nach der Operation zu meiden.

Den Schutzverband zu beseitigen und *direct auf die Augengegend* kalte Ueberschläge zu appliciren, ist selten dienlich; das Wechseln der Compressen fällt dem Kranken beschwerlich und steigert oft den Reizzustand. *Irrigationen mit kaltem Wasser* sind der irritirenden Wirkung halber *verwerflich*. Doch wurden sie jüngst empfohlen (*Laurence*).

Gelingt es durch diese Mittel und durch Einhaltung strengster antiphlogistischer Diät *nicht*, der Entzündung Herr zu werden, oder *steigert* sich dieselbe vielleicht gar, so steht es mit dem Auge *schlimm*. Gewöhnlich handelt es sich um eine *heftige Iritis*, welche von zurückgebliebenen Staarresten angeregt und unterhalten wird. Es sind die letzteren zu dieser Zeit aber nur selten schon so weit zerweicht, dass sie sich ohne sehr eingreifende und darum *höchst gefährliche* Hantirungen entfernen liessen. Nur bei *kindlichen* Individuen lässt die Beschaffenheit der Linse nach einer vorausgegangenen Discission ein sehr *rasches* Zerfallen und damit die schonende Beseitigung durch eine lineare Cornealwunde gewärtigen. Bei *Erwachsenen* ist schon eine einfache *Iridectomie* während heftiger Reizzustände sehr bedenklich. Man thut daher erfahrungsmässig fast immer am besten, unter Fortsetzung des streng antiphlogistischen Verfahrens die *Ausgänge geduldig abzuwarten*. Oft kömmt es blos zu ausgebreiteten Synechien

und massigen Nachstaaren, welche dann nach völliger Tilgung des Processes, am besten aber erst nach Ablauf mehrerer *Wochen oder Monate*, durch die Coremorphose ohne sonderliche Gefahr corrigirt werden können.

Mit grösster Aufmerksamkeit muss, zumal nach *Lappenextractionen*, auf die Zeichen einer *Hornhautvereiterung* geachtet werden. Es kündigt sich dieser *misslichste* aller Zufälle öfters schon nach Ablauf von *12—24 Stunden*, gewöhnlich aber erst am *Ende des zweiten Tages* durch rasch steigende *ödematöse Schwellung der inneren Winkelgegend und der Lider*, so wie durch reichliche *Ausscheidung von eitrigen Bindehautsecreten* an. Die *Schmerzen* können dabei in allen möglichen Arten und Graden wechseln. Bei *alten decrepiden* Leuten infiltrirt sich nach der Lappenextraction die Cornea und selbst der ganze Bulbus gar nicht selten mit Eiter, *ohne dass* erhebliche Schmerzen hervortreten, ja bei *völliger Schmerzlosigkeit* des Bulbus. In einem solchen Falle thut man am besten, sich *alsbald* durch *Besichtigung* des Auges über dessen Zustand Gewissheit zu verschaffen. Findet man bereits eine *diffuse Infiltration* der Cornea, so ist die Hoffnung auf eine Herstellung des Sehvermögens auf *Null* gesunken, die *beste Behandlung* ist eine mehr symptomatische und auf die *Behaglichkeit* des Kranken gerichtete. Erscheint der Bulbus sehr gespannt und schmerzhaft, oder droht gar ein Durchbruch, so ist eine Lüftung des Lappens oder eine *Paracentesis* zu empfehlen. Häufig findet der Kranke auch in *Cataplasmen* eine Erleichterung.

Droht jedoch erst die Phthise, was sich ausser den angegebenen Erscheinungen durch einen gelblichen Hauch über die Cornea bei sonst vielleicht gutem Abschlusse der Wunde verräth, so empfehlen Manche, den Schutzverband mit *lauen Ueberschlägen von Camillenaufguss* zu vertauschen, bis sich eine günstige Localisation der Vorgänge an der Wundgegend zu erkennen giebt. Zeigt sich aber eine Neigung zu *umschriebener* Wundeiterung, so will man von dem *abwechselnden* Gebrauche des Camillenaufgusses und des *Schnürverbandes* gute Resultate gesehen haben. Nimmt unter solcher Behandlung die Secretion und die Lidschwellung ab und weiset die Untersuchung eine fortschreitende *Begrenzung* des Processes nach, so sollen die Ueberschläge allmälig beschränkt und der *Schnürverband* zur Hauptsache gemacht werden; während hingegen bei wachsender *Ausbreitung* der Eiterung den *Ueberschlägen* die Hauptrolle zuzuweisen ist. Auch bei den in *späteren* Stadien ausnahmsweise auftretenden localen Infiltrationen der Lappenwundränder wird diesem Verfahren Gutes nachgerühmt (*Graefe*). Im Ganzen ist jedoch auf diese Mittel sehr wenig zu bauen.

Nicht selten entwickeln sich, während der Verband noch am Auge liegt, *Bindehautkatarrhe*. Sie kommen besonders gerne bei alten Leuten mit schlaffer Haut vor und verlaufen öfters unter beträchtlicher ödematöser Schwellung der Theile. Es empfehlen sich dann Ueberschläge mit in *Aqua saturnina* getränkten Charpiebäuschen. *Stärkere* Adstringentien dürfen erst *später*, wenn eine Reizung des Bulbus nicht mehr gefährlich erscheint, angewendet werden.

Quellen: *Anatomie: Brücke*, Anat. Beschreibung des menschl. Augapfels. Berlin. 1847. S. 27. — *Kölliker*, mikrosk. Anat. II. Braunschweig 1854. S. 703. — *Henle*, Handbuch der Anat. II. Braunschweig. 1866. S. 678. — *Sappey* ibid. S. 685. — *Ed. Jaeger*, Einstellungen des diopt. Apparat. Wien. 1861. S. 11. — *F. Becker*, A. f. O. IX. 2. S. 1, 3, 5, 7, 9, 17, 25, 29, 31, 34, 36. — *H. Meyer* ibid. S. 8. — *C. Ritter* ibid. XII. 1. 17, 19, 23, Etudes ophth. p. Wecker. II. Paris. 1866. S. 1, 10, 11. — *Iwanoff*, Klin. Beobachtgn. von Pagenstecher. III. Wiesbaden. 1866. S. 141. — *Moers*, Virchow's Archiv. 32. Bd. S. 64. — *Babuchin*, Würzbgr. naturw. Zeitg. IV. S. 85. — *Valentin*, A. f. O. IV. 1. S. 227, VIII. 1. S. 88. — *Kunde* ibid. III. 2. S. 275. — *Graefe* ibid. I. 1. S. 323.

Senile Veränderungen, Nosologie: H. Müller, A. f. O. II. 2. S. 53, 56, 58, III. 1. S. 55, 56, 86—92, IV. 1. S. 385, 387; Verhandlgn. der Würzburg. phys. med. Ges. 1856. 13. Dec., 1859. 26. März. — *Wedl*, Zeitschft. der Wien. Aerzte. 1858. S. 463, Atlas. Lens-Corp. vitreum. — *Stellwag*, Ophth. I. S. 451, 473, 494, 499, 503, 505, 507, 509, 514, 518, 521, 524, 527, 531, 533, 535, 538, 547, 549, 554, 759 Nota 209. — *Ammon*, klin. Darstell. I. Berlin 1837. Taf. 11, III. Taf. 14. S. 67. — *Förster*, A. f. O. III. 2. S. 187, 189, 196. — *Schweigger* ibid. V. 2. S. 225, VI. 1. S. 142, VIII. 1. S. 227, 229, 233, 234, 236. — *C. Ritter* ibid. VIII. 1. S. 81; Etudes ophth. p. Wecker, II. Paris. 1866. S. 13, 17. — *Iwanoff* l. c. S. 143, 144, 148, 149, 151. — *Schiess-Gemuseus*, Virchow's Archiv. 24. Bd. S. 557. — *Moers* ibid. 32. Bd. S. 45, 53, 56, 59.— *C. O. Weber* ibid. 19. Bd. S. 412. — *Lohmeyer*, Zeitschft. f. rat. Medicin V. 1854. S. 79, 81. 88. — *Hasner*, kl. Vorträge Prag. 1865. S. 238, 241, 242, 245, 251, 253, 260, 265, 269; Entwurf einer anat. Begründung etc. Prag. 1847. S. 185. — *Graefe*, A. f. O. I. 1. S. 330, 332, I. 2. S. 234, II. 1. 203, 204, 272, III. 2. S. 372, 376, 379, 381—387. — *Ad. Schmidt*, Zeitschft. f. Ophth. I. S. 364. — *Beer*, Lehre von den Augenkrankheiten II. Wien. 1817. S. 301. — *Himly*, Krkhten u. Missbildgen. II. Berlin. 1843. S. 233. — *R. Wagner*, Nachrichten von der G. A. Universität in Göttingen. 1851. S. 109. — *Pagenstecher*, A. f. O. VII. 1. S. 115, 117. — *Virchow*, Die krankhaften Geschwülste II. Berlin. 1864. S. 101. — *Ruete*, Lehrb. der Ophth. Braunschweig. 1845. S. 694, 762. — *Piringer*, Die Blennorrhoe am Menschenauge. Graz. 1841. S. 207. — *Arlt*, Krankheiten des Auges I. Prag. 1851. S. 232, II. S. 260, 264. — *Bauer*, Zeitschft. f. Ophth. III. S. 79. — *Singer*, *Wedl*, Wien. med. Wochschft. 1864. Nr. 14—20. — *Ed. Jaeger*, Staar und Staaroperat. Wien. 1854. S. 17, 20, Zeitschft. der Wien. Aerzte. 1859. S. 491. — *D. E. Müller*, A. f. O. II. 2. S. 164, 166, 168, 171, 176. — *Pilz*, Lehrbuch der Augenheilkunde, Prag. 1859, S. 726. — *O. Becker*, Wien med. Jahrb. 1866. 4. S. 55, 58. — *Businelli*, Zeitschft. der Wien. Aerzte. 1859. S. 410, 425. —

Krankheitsbild, Complicationen: Graefe, A. f. O. I. 2. S. 231, 233, 235, 256, 257, 260, 263—265, 272, 275, 277, IX. 2. S. 46. — *A. Weber* ibid. VII. 1. S. 7—11. — *Donders* ibid. S. 160.

Ursachen: Hasner, klin. Vorträge etc. S. 259, 264, 269, 272. — *Arlt*, Zeitschft. der Wien. Aerzte. 1856. Wochenbl. S. 777, Krankheiten des Auges II. S. 290. — *Schön*, Beiträge zur pr. Augenheilkunde. Hamburg. 1861. S. 157, 163, 166, 168, 170. — *Froebelius*, kl. Mntbl. 1864. S. 38. — *Horner*, *Davidsen* ibid. 1865. S. 180. — *O. Becker*, Wiener m. Jahrb. 1866. 4. S. 56. — *Förster*, A. f. O. III. 2. S. 197. — *Ammon*, kl. Darstellgn. III. S. 67. — *Lecorché*, Arch. gén. de med. 1861. I. S. 572, 577, 583, 725, II. S. 64, 65. — *Knapp*, *Carius*, kl. Mntbl. 1863. S. 168, 171. — *Melchior* ibid, S. 499. — *Graefe*, Deutsche Klinik. 1859. Nro. 10, A. f. O. I. 1. S. 333, II. 1. S. 229, 273, III. 2. S. 372, V. 1. S. 170; VI. 1. S. 134, 141, 143. XII. 1. S. 213. XII. 2. S. 191. — *Hirschmann*, kl. Montbl. 1866. S. 94. — *J. Meyr*, A. f. O. VIII. 2. S. 120. — *A. Weber* ibid. VII. 1. S. 21. — *Hutchinson*, A clinical memoir. etc. London. 1863. S. 150. — *Stellwag*, Ophth. I. S. 466, 547, 549, 555, 560—593, 658, 750 Nota 153, 784 Nota 313. — *Beger* Zeitschft. f. Ophth. III. S. 145. — *Petrequin*, Canstatt's Jahresber. 1857. III. S. 108. — *Rau*, A. f. O. I. 2. S. 197. — Ressl, Zeitschrift der Wiener Aerzte. 1860. S. 639. — *Rydl*, Wien. med. Jahrbücher 1866. 4. S. 46, 50, 51. — *Ruete*, Lehrbuch der Ophth. II. 1854. S. 680. — *Coccius*, Ueber die Neubildung von Glashäuten etc. Festrede Leipzig. 1858. S. 1, 7. — *A. Pagenstecher*, kl. Beobachtungen. Wiesbaden II. 1862. S. 122, III. S. 1, 3, 6, 7. — *Mackenzie*, Prakt. Abhdlg. etc. Weimar. 1832. S. 307; Traité d. mal. d. yeux. traduit p. Warlomont et. Testelin. I. Paris. 1856. S. 596. — *Sichel*, Annal. d'oc. XIII. S. 193. — *Zander* und *Geissler*, Verletz. d. Auges. Leipzig und Heidelb. 1864. S. 27, 276. — *Schweigger*, A. f. O. VIII. 1. S. 237. — *C. Ritter* ibid. S. 1, 16, 81, Etudes ophth. p. Wecker II. Paris. 1866. S. 19. — *C. Pagenstecher*. kl. Montbl. 1865. S. 11. — *Nordmann*, Mikrograf. Beiträge etc. Berlin. 1832, 1. Heft. S. 7, 2. Heft. S. 9. — *Gescheidt*, Zeitschft. f. Ophth. III. S. 405. — *Leuckart*, kl. Montbl. 1864. S. 86.

Linsenverschiebung: Zander und *Geissler* l. c. S. 358—385. — *Geissler*, Schmidts Jahrb. 107. Bd. S. 72—74. — *Mackenzie*, Traité etc. I. S. 599—607. — *Stellwag*, Ophth, I. S. 438, 440, 745 Nota 124—139. — *Hasner*, kl. Vorträge etc. S. 231—238. — *Arlt*, Zeitschft. der Wien. Aerzte. 1861. Wochenblatt. S. 203. Krankheiten des Auges etc. II. S. 16, 271—276. — *Sichel* ibid. S. 275. — *Ryba* ibid. S. 273. — *Heymann*, Ein Fall von spontaner Freibeweglichkeit der Linse. Denkschrift an

G. R. Carus. S. 21. — *Schön*, Beiträge etc. S. 111, 116; Handb. der path. Anat. Hamb. 1828. S. 121. — *Ed. Jaeger*, Zeitschrift der Wien. Aerzte. 1853. II. S. 551. Staar und Staaroperat. etc. S. 57, 59. — *Ammon*, A. f. O. I. 1. S. 119, 126. — *Pagenstecher* und *Sämisch*, kl. Beobachtungen. II. S. 33; III. S. 5. — *Graefe*, A. f. O. I. 1. S. 336, 338, 344, 345, I. 2. S. 291, II. 1. S. 195, 197, III. 2. S. 365, 371, 372. IV. 2. S. 211, 216. — *Donders* ibid. VII. 1. S. 201. — *D. E. Müller* ibid. VIII. 1. S. 166. — *Sippel* ibid. S. 170. — *Manz*, kl. Montbl. 1865. S. 176. — *C. Pagenstecher* ibid. S. 1. — *Wecker* ibid. 1863. S. 114. — *Steffan* ibid. 1865. S. 164. — *Hirchmann* ibid. 1866. S. 94, 99. — *Bowman* ibid. S. 267.

Verlauf, Ausgänge: Himly, l. c. II. S. 247. — *Ed. Jaeger*, Wien. Zeitschrift f. prakt. Heilkunde 1861. Nr. 31, 32. — *Schön*, Beiträge etc. S. 162. — *Graefe*, A. f. O. I. 1. S. 326, III. 2. S. 376. V. 1. S. 173—177, IX. 2. S. 46, XI. 3. S. 36. — *Knapp*, Dritter Jahresbericht $186^4/_5$. Heidelberg. 1865. S. 19.

Behandlung: Arlt, Lehrb. II. S. 294, 338; Zeitschrift der Wien. Aerzte. 1859. S. 412, 1866. Wochenbl. Nro. 38; Prag. Vierteljahrsch. 76. Bd. Misc. S. 16; kl. Montbl. 1864. S. 337, 339, 344, 346, 410. — *Hasner*, Prag. med. Wochenschft. 1864. Nro. 42; kl. Vorträge etc. S. 235, 242, 247, 278, 280, 285, 286, 289, 298, 302, 305, 307—315, 319. — *Pilz*, Lehrb. S. 729. — *Melchior*, kl. Montbl. 1863. S. 499. — *Zehender* ibid. S. 87, 126, 274, 1866. S. 122. — *Rivaud-Landrau u. A.*, Congress intern. d'opth. Paris. 1863. S. 155—171. — *Secondi* ibid. S. 164, 217, Clinica oc. di Genova. Riassunto. Torino. 1865. S. 91, 130. — *M. Langenbeck*, Die Insolation d. m. Auges. Hannover. 1859. S. 8. — *Ed. u. Fr. Jaeger*, Ueber die Behandlg. des gr. Staares. Wien. 1844. S. 19, 24, 51, 54, 60, 67; Staar und Staaroperat. Wien. 1854. S. 33—48. — *Ritterich*, Deutsche Klinik. 1855. — *Stellwag*, Zeitschrift der Wien. Aerzte. 1852. I. S. 321, 431, 510; Ophth. I. S. 570—654. — *Graefe*, A. f. O. I. 2. S. 219, 224—231, 241, 243, 246—256, 259, 261, 262, 265—272, 278, II. 1. S. 195, 199, 202, 273, II. 2. S. 177, 186, 192, 244, 247, IV. 2. S. 211, 214, V. 1. S. 158, 161, 163, 165, 169, 170, 173, 178, 179, 182, 184, VI. 2. S. 155, 158, 160, 162, IX. 2. S. 43, 47, 110, 127—140, X. 2. S. 209, 212, 214, 218, XI. 3. S. 1, 7, 11, 14, 17, 21, 24, 45, 47, 52, 56, 59, 63, 66, 69, 70, 73, 80, XII. 1. S. 150, 153, 155, 156, 158, 162, 167, 173, 179, 181—202, 207—323; kl. Montbl. 1863. S. 141, 145, 149, 152, 155, 185, 186, 188, 197—203, 1865. S. 306, 341, 345. — *Gibson*, nach Graefe A. f. O. I. 2. S. 221, X. 2. S. 216. — *Schweigger*, nach Graefe kl. Motbl. 1863. S. 198. — *Palucci* nach Himly l. c. II. S. 285. — *Pagenstecher*, A. f. O. VIII. 1. S. 192, 197, 202, 206, kl. Beobachtgn. I. S. 41, 45, 46, 59, II. S. 28—34, III. S. 3—8, 10, 12, 15, 17—22, kl. Monatbl. 1865. S. 316. — *Berlin*, A. f. O. VI. 2. S. 73, 76, 78. — *Steffan* ibid. X. 1. S. 123, 126, 131. — *Wecker*, kl. Montbl. 1863. S. 114, 119. — *Mannhardt* ibid. 1864. S. 408. — *Knapp* ibid. 1863. S. 165, 168, dritter Jahresbericht. etc. S. 19, Cannstatt's Jahresber. 1864. III. S. 155. — *Sichel*, kl. Montbl. 1863. S. 125, Ann. d' oc. XVII. S. 106, A. f. O. IX. 2. S. 117. — *Schön*, Beiträge etc. S. 170, 175. — *Laugier*, Ann. d' oc. XVII. S. 29, XX. S. 28. — *Desmarres*, Clinique europ. 1859. Nro. 8, Traité d. mal. d. yeux. Paris. 1847. S. 651. — *Schuft*, Die Auslöffelg. des gr. Staares. Berlin. 1860. S. 1, 11. — *Stöber*, De l' extract. de la cat. p. incis. lin. Strassbourg. 1857. — *C. Ritter*, A. f. O. VIII. 1. S. 1, 15, 16, 24, 30, 52, 67, 81, 85. — *Mooren*, Die verminderten Gefahren einer Hornhautvereiterung. etc. Berlin. 1862. S. 5, 8, 13, 15, 34, 40. — *Rothmund*, Jahresbericht. $186^1/_2$. München 1863. S. 15, 17. — *Workman, Carter*, kl. Montbl. 1864. S. 41, 42. — *Critchett* ibid. 1864. S. 349, 353—355, 357, 1866. S. 127. — *Bowman* ibid. 1866. S. 128. — *A. Weber* ibid. 1865. S. 309. — *Quadri*, nach Himly l. c. II. S. 289, 291. — *Küchler*, Deutsche Klinik. 1865. Nro. 41, 42, 1866. Nro. 37 u. d. f., Wien. med. Wochenschft. 1866. Nro. 86. — *Sämisch*, Würzb. med. Zeitschft. II. 4. 1861. — *Jacobson*, Ein neues u. gefahrloses operat. Verfahren etc. Berlin. 1863, kl. Monatbl. 1864. S. 330, A. f. O. X. 2. S. 78, XI. 1. S. 114, 118, 121, 124, XI. 2. S. 166, 176, 182, 193, 196, 200, 202, 204, 213, 218, 231, 233. — *Braun*, A. f. O. XI. 1. S. 200. — *Ullersperger*, XI. 2. S. 266. — *Rossander*, kl. Montbl. 1864. S. 118. — *Roeder* ibid. 1865. S. 307. — *Agnew* ibid. 1865. S. 389. — *Laurence* ibid. 1863. S. 416 — *Coursserant*, Wien. med. Wochschft. 1865. Nr. 88.

1. Die Zerstückelung, Discissio.

Anzeigen. Die *einfache* Zerstückelung des Staares findet ihre Indication: 1. Bei den *mannigfaltigen* Staarformen *der Kindesperiode*, ausgenommen die *Cataracta siliquata*. 2. Bei *Trübungen der Hinterkapsel*, wie selbe sich öfters nach linearen und Lappenextractionen entwickeln.

Verfahren. Die Zerstückelung kann sowohl von der *Cornea*, als auch von der *Sclera* aus bewerkstelligt werden. Die *Scleronyxis* empfiehlt sich insbesondere, wenn Verdachtgründe vorliegen, dass die *Kapsel* durch Anlagerungen *regressiv* gewordener Staarmassen an der Retraction gehindert werden wird, da bei der Scleronyxis die Vorderkapsel je *nach Bedarf* durch *flaches* Auflegen der Nadel auch *deprimirt* werden kann; ferner aus gleicher Ursache auch bei jenen *Trübungen der Hinterkapsel*, welche nach Extractionen öfters zurückbleiben.

Zur *Scleronyxis* gebraucht man fast allgemein die *Beer'sche Staarnadel*. Für die *Keratonyxis* passt dieses Instrument jedoch *nicht*, da in dem Augenblick, als das myrthenblattähnliche Ende der Nadel in den Kammerraum dringt, der Humor aqueus ausfliesst, die *Linse* sonach an die hintere Wand der *Cornea* heranrückt und die Kapsel *ausser* den Wirkungskreis der Nadel kömmt, *Nachstaare* also sehr begünstiget werden. Man benützt daher mit Vortheil die *Dalrymple'sche* oder *runde Stopfnadel*, welche den *vorzeitigen* Austritt des Kammerwassers verhindert.

a. Bei der Zerstückelung des Staares durch Scleronyxis wird die Beer'sche Staarnadel *nach möglichster Erweiterung der Pupille* etwa anderthalb Linien *hinter* der Cornealgrenze und 1—2‴ *unter* dem horizontalen Meridian des Auges in *senkrechter* Richtung durch die *Schläfenseite der Lederhaut* in den Glaskörper gestossen, wobei die *Schneiden* des myrthenblattähnlichen Endes nach *vorne und hinten* sehen müssen, um den *Hauptgefässstämmen* der Aderhaut leichter auszuweichen. Hierauf wird das *Nadelende* nach *vorne* gewendet, an dem Schläfentheile der Ciliarfortsätze und des Pupillarrandes vorbei *durch die Linsenperipherie* in die Vorderkammer und in dieser bis an den oberen inneren Rand der Pupille vorgeschoben (Fig. 86). Um ein *möglichst grosses* Stück aus der *Mitte* der Vorderkapsel *herauszureissen* und in den Glaskörper zu versenken, wird das Vorderende der Nadel *flach* über das *Centrum* der Kapsel gelegt und *sachte* unter *allmälig* steigendem Drucke gegen den Glaskörper hin bewegt. Die Nadel muss dabei nach Art eines zweiarmigen Hebels wirken, dessen Hypomochlion in der Scleralwunde liegt und darf bei ihrer Excursion *nicht* aus der Ebene des Meridianes der Stichwunde weichen. Ist dieses geschehen, so wird die Staarnadel abermals in die *Vorderkammer* gelenkt,

Fig. 86.

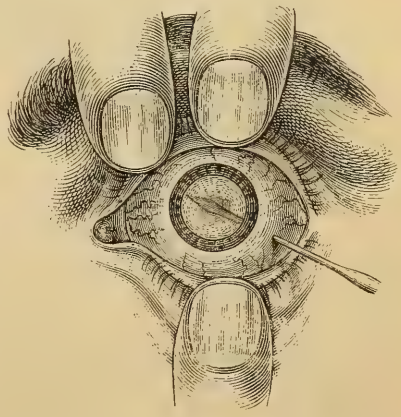

um die stehen gebliebenen Theile der Vorderkapsel *loszureissen* oder nach Bedarf zu *zerschneiden*, so wie um die *Staarmasse* noch weiter zu zerklüften.

Ein *geflissentliches* Vorschieben von Staartrümmern *in die Vorderkammer* ist nicht wohl räthlich, da sich dieselben auf dem Boden der Vorderkammer sammeln und leicht Iritiden hervorrufen. Deren Versenkung in den *Glaskörper* hat keine sonderliche Gefahr, da sie sich hier leicht aufsaugen und übrigens nur zum kleinen Theil dahin gelangen, indem sie sich eben vermöge ihrer Weichheit am Eingange der Glaskörperwunde zumeist *abstreifen* und in der Hinterkammer zurückbleiben.

Bei der Zerstückelung des Staares durch Keratonyxis wird nach möglichster Erweiterung der Pupille die Stopfnadel in der Mitte des *unteren äusseren* Quadranten *senkrecht* durch die *Hornhaut* gestossen, ihre *Spitze* durch die Vorderkammer bis gegen den inneren oberen Rand der Pupille vorgeschoben (Fig. 87) und die Kapsel sammt Linse nach verschiedenen Richtungen hin zerspalten.

Fig. 87.

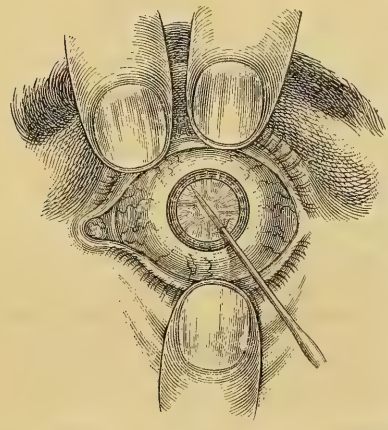

Die Stopfnadel muss *senkrecht* durch die Cornea gestossen werden, damit der *Wundkanal* möglichst kurz ausfalle. Wird die Nadel *schief* eingestochen, so wird der ohnehin *grosse* Widerstand, welchen sie beim Vordringen findet, noch grösser, und man hat dann bei einiger Unruhe des Kranken Noth, die Operation zu Ende zu führen. Es schliesst ein solcher *schiefer* Wundkanal aber auch *Gefahren* in sich, indem bei den gewaltigen Excursionen des Nadelheftes die um den Ein- und Ausgang des Kanales herumgelegenen Theile der Cornea sehr *gezerrt* und *gequetscht* werden. Es kömmt dann leicht zu *Entzündungen*, selbst bis zur *Eiterung*, und in der Regel bleiben *Trübungen der Cornea* zurück. Ganz *sicher* werden solche Trübungen übrigens auch nicht bei *senkrechtem* Einstiche vermieden, daher der Rath mancher Augenärzte, die Nadel *durch die Mitte* der Cornea zu führen, ganz verwerflich erscheint.

Quellen: *Himly*, Krankh. u. Missbildgn. II. Berlin. 1843. S. 330—339. — *Arlt*, Krankh. des Auges. II. Prag. S. 335. — *Stellwag*, Ophth. I. S. 570, 575, 583.

2. Die lineare Extraction.

Anzeigen. Es passt dieses Verfahren: 1. Bei *flüssigen* und *breiig erweichten* so wie *stärkekleisterähnlichen Totalstaaren*. 2. *Nach der Zerstückelung des Staares* und nach *Traumen* des Bulbus, wenn die aus der verletzten Kapsel hervordringenden aufgequollenen Linsentheile heftige Reizzustände anregen und der Krystall bereits seinem *ganzen* Umfange nach *breiig erweicht* ist. 3. Bei *regressiven* und schon *sehr geschrumpften kernlosen Staaren*, besonders bei der *Cataracta siliquata* und den ihr sehr verwandten Formen des *Nachstaares*.

Das Verfahren ist im Grunde genommen ein ziemlich verschiedenes, je nachdem man es mit einem *völlig erweichten*, oder mit einem zusammengeschrumpften *lederartigen* Staare zu thun hat. Eine Spaltung in *zwei*

besondere Methoden ist jedoch insoferne unstatthaft, als sehr oft Uebergänge vom weichen Staare zur Cataracta siliquata vorkommen und ein aus beiden Abarten *combinirtes* Verfahren nothwendig machen.

Von *Instrumenten* braucht man ein *gerades Lanzenmesser* und je nach Umständen eine *Sichelnadel* oder ein *Irishäkchen*, eine *Fischer'sche Pincette* und einen *Daviel'schen Löffel.*

Vorerst wird nach *möglichster* Erweiterung der Pupille durch *wiederholte* Einträufelung einer Atropinlösung *die Kammer mittelst des Lanzenmessers* eröffnet. Der *Einstich* wird immer an der *Schläfenseite* der Hornhaut und zwar *im horizontalen* Meridian oder etwas *unterhalb* demselben, ungefähr 1‴ von der Scleralgrenze entfernt, gemacht. Das Messer muss so aufgesetzt werden, dass seine *Flächen senkrecht* auf dem Meridian des Einstichpunktes stehen und dass seine Spitze *schief* durch die Dicke der Cornea dringe. Ist die Spitze bis *in den Kammerraum* gelangt, so wird sie in *derselben* Meridianebene zwischen Descemeti und Kapsel so weit vorgeschoben, dass die Hornhautwunde etwa 2‴ lang wird, und hierauf *langsam* zurückgezogen, wärend das Kammerwasser hervorstürzt.

a. Ist der Staar flüssig oder breiig weich und die *Kapsel* voraussichtlich *rein*, so führt man, nachdem der Kranke zur Ruhe gekommen ist, eine *Sichelnadel flach* durch die Wunde bis nahe zum gegenüberliegenden Rande der Linse und *spaltet die Kapsel* nach Thunlichkeit in langen Zügen nach verschiedenen Richtungen. *Flüssige* und *stärkekleisterähnliche* Staarmassen entleeren sich gewöhnlich schon während dieser Manipulation zum grossen Theile; *breiig weiche* hingegen drängen sich blos gegen die Wunde und treten nur zum *kleinen* Theile aus. *Um die Entleerung vollständig zu machen*, wird nun (Fig. 88) das Ende des Daviel'schen Löffels mit der *convexen* Seite an die *hintere* Wundlefze gelegt und sanft angedrückt, so dass die Oeffnung spaltenartig klafft. Gleichzeitig wird ein Finger der das Lid fixirenden Hand an den *inneren* Cornealrand gelegt und damit ein gegen das Centrum der Pupille fortschreitender *leiser* Druck ausgeübt, um das im inneren Theile des Kapselfalzes befindliche Magma gegen die Wunde der Kapsel und Cornea zu streichen. *Genügt* dieses *nicht*, um den Staar *gänzlich* zu beseitigen, so wird bei *geschlossener* Lidspalte einige Zeit gewartet, damit sich mittlerweile etwas Kammerwasser sammle, und sodann durch *kreisende* Bewegungen des flach auf den Lidern aufliegenden Fingerendes der Rest der cataractösen Masse gegen die Mitte des Pupillarraumes zusammengeschoben. Man braucht hierauf die Cornealwunde nur wieder klaffen zu lassen, um den Staarbrei nach aussen zu fördern. Falls es auf diese Weise *durchaus nicht gelingt*, die Pupille rein zu erhalten, muss man mit dem Löffel *in die Kammer* eingehen und die Ueberbleibsel *hervorholen.* Zeigen sich dann noch

Fig. 88.

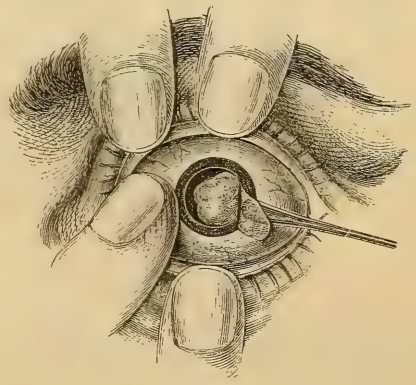

Reste der *Kapsel* im Bereiche des Sehloches, was man an der verworrenen Spiegelung ihrer Falten oder an der schleierartigen Trübung erkennt, so müssen dieselben mit dem Irishäkchen oder mit der Pincette *extrahirt* werden.

b. Ist die Kapsel durch Anlagerung regressiver Staartheile getrübt und mehr weniger *steif* oder *zähe* geworden, so thut man am besten, statt der Sichelnadel ein Irishäkchen flach einzuführen, die Kapsel nahe an ihrem inneren Rande *einzuhaken*, das Instrument dann langsam um seine Axe zu drehen, um mehr Anhaltspunkte zu gewinnen und seine scharfe Spitze in Kapselfalten zu hüllen, und sodann unter ganz allmälig steigendem vorsichtigen Zuge gegen die Cornealwunde hin zu bewegen. Ist die Vorderkapsel durch Anlagerungen schon recht zähe geworden, so gelingt es gar nicht selten, sie *im Zusammenhange* aus der Wunde zu bringen. Reisst aber auch das Häkchen aus, so ist doch die Kapselhöhle weit genug geöffnet, um die Staarmasse unter Beihilfe des Daviel'schen Löffels durch das oben beschriebene Verfahren nach aussen zu fördern, worauf die zurückgebliebenen Reste der Kapsel mit dem Häkchen oder der Pincette neuerdings gefasst und extrahirt werden müssen.

c. Ist ein trockenhülsiger oder ein Nachstaar gegeben, so ist das Verfahren noch einfacher. Es folgen solche Staare nämlich in der Regel als Ganzes dem vorsichtigen Zuge des Hakens (Fig. 89) und der Gebrauch des Daviel'schen Löffels fällt ganz weg. Reisst der Haken aus, oder bietet die Cataracta gleich von vorneherein einen *freien* Rand zum Fassen dar, so ist es besser, *die Pincette* einzuführen und mittelst derselben die Extraction zu vollenden, weil die Pincette viel mehr Anhaltspunkte findet und sonach sicherer fasst.

Fig. 89.

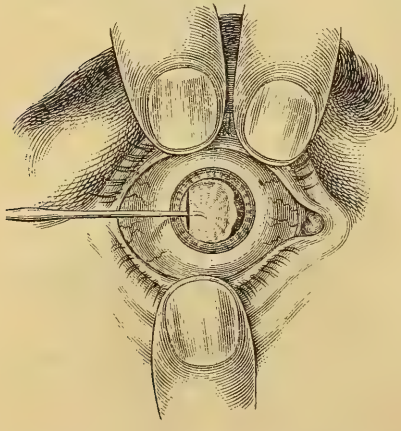

Der Einstich muss nahezu eine Linie oder darüber *von der Scleralgrenze entfernt* sein, weil bei *peripherer* Lage der inneren Wundöffnung überaus leicht ein *Vorfall der Iris* zu Stande kommt, indem der Pupillarrand von dem ausströmenden Humor aqueus und von der Staarmasse in die Wunde *getrieben* wird, besonders wenn sich das Sehloch wegen der Verminderung des intraocularen Druckes stärker verengt. Ausserdem wird beim Einstiche näher am Rand der Cornea *die Iris* durch die in die Wunde einzuführenden *Instrumente* gefährdet und oftmals in sehr misslicher Weise mechanisch beleidigt.

Die Lanze muss *schief durch die Dicke der Cornea dringen*, weil durch eine *schiefe* Wunde die Instrumente leichter ein- und ausgeführt werden können, ohne die innere Wundlefze zu zerren und zu quetschen; weil sich auch der Staar leichter in einer *fast geraden Richtung* herausbefördern lässt, als in einer unter rechtem Winkel *gebogenen*.

Ueble Zufälle. 1. Bisweilen *verengt sich die Pupille sehr bedeutend* in dem Momente, als das Kammerwasser ausfliesst und der intraoculare Druck Null wird. Es hindert dieses sehr die ausgiebige Zerschneidung der Kapsel so wie den gänzlichen Austritt des Staares. Es lässt sich bei einem solchen Ereigniss *nichts mehr ändern*, daher ihm durch sorgliche und wiederholte Anwendung der Mydriatica thunlichst *vorzubeugen* ist.

2. Oefters kömmt *während der Operation* ein *Vorfall der Iris* zu Stande. Ist nur *wenig* prolabirt, so gelingt es nach Herausbeförderung der Kapsel und der Staarmassen bisweilen, die Iris *wieder zurückzubringen*, wenn man bei geschlossener Augenlidspalte die Oberfläche des Bulbus durch einen aufgelegten Finger unter kreisförmigen Bewegungen in Zwischenpausen *sanft* reibt, und dadurch den Sphinkter zu kräftigeren Contractionen anregt. Zumal bei Vorfällen der *Pupillarzone* ist dieses Manöver öfters von günstigem Erfolge. Auch kann man in einem solchen Falle den Versuch machen, den Prolapsus mittelst des *Daviel'schen Löffels* zu reponiren. Doch hüte man sich vor *zu vielem* Manipuliren, da die mit solchen Hantierungen verbundene mechanische Beleidigung der vorgefallenen Irispartie gerne zu *heftigen Entzündungen* führt, welche weit verderblicher sind als der Prolapsus selbst. Gelingt die Reposition *nicht leicht und rasch*, so thut man am besten, den vorgefallenen Theil mit der Pincette zu fassen und *knapp an der Hornhautwunde abzutragen*. In *jedem* Falle muss, wenn ein Theil des *Pupillarrandes* in die Wunde gekommen war, gleichviel ob die Reposition oder die Ausschneidung durchgeführt wurde, *vor* der Anlegung des Verbandes ein Tropfen starker Atropinlösung in den Bindehautsack gebracht werden, damit die Pupille nach Verklebung der Wunde sich stark erweitere und ihr Rand sich möglichst von der letzteren entferne. Es ist diese Vorsicht übrigens auch dort am Platze, *wo die Pupille sich während der Operation stark verengte*, ohne dass ein Prolapsus eintrat, da dieser in solchen Fällen sich bisweilen erst *nach Anlegung des Verbandes* bildet, wenn der Kranke wegen Schmerzen u. s. w. stark presst und das mittlerweile gesammelte Kammerwasser aus der Wunde drängt.

3. *Unvollständige Entleerung des Staares.* Es droht dieser Uebelstand beim *regelrechten* Gange der Operation nur, wenn man sich in der Beschaffenheit der cataractösen Massen *geirrt* und sonach die lineare Extraction am *unrechten* Platze angewendet hat, wenn statt einem flüssigen oder breiig erweichten *Totalstaar* eine Cataracta mit *normal consistenter Rinde* oder mit *derberem Kerne* vorliegt, oder statt einem lederartig zähen trockenhülsigen Staare eine *spröde*, bei der Berührung in Trümmer zerspringende (myeline?) oder eine *partielle* regressive Cataracta gegeben ist. Es wäre in einem solchen Falle sehr unklug, die vollständige Entfernung durch wiederholtes Eingehen mit dem Daviel'schen Löffel *erzwingen* zu wollen, da dann fast immer sehr heftige Entzündungen folgen und überdies trotz allen Bemühungen ein grosser Theil des Staares *zurückzubleiben* pflegt. Man thut am besten, sich *mit der Zertrümmerung des Staares zu begnügen*, ein *Stück aus der Iris auszuschneiden* und *unmittelbar darauf*, so wie auch zu *wiederholten* Malen während der *Nachbehandlung*, starke Atropinlösungen in den Bindehautsack zu träufeln.

4. *Vorfall des Glaskörpers* wegen Sprengung oder instrumentaler Verletzung der Hyaloidea. Er fordert die *sogleiche Unterbrechung der Operation* und die Anlegung des Verbandes, da fortgesetzte Versuche, die zurückgebliebenen Theile des Linsensystemes zu entfernen, wegen der seitlichen Verschiebung derselben meistens ohne Resultat bleiben, dagegen eine weitere Entleerung der Vitrina mit sich bringen und solchermassen die Gefahr intraocularer Blutungen, Netzhautabhebungen, heftiger Reactionen u. s. w. steigern.

Quellen: *Himly*, Krankheiten und Missbildungen. II. Berlin, 1843. S. 285. — *Fr. Jaeger* nach Ed. Jaeger, Die Behandlung des gr. Staares. Wien. 1844. S. 51, Staar und Staaroperat. Wien. 1854. S. 45. *Graefe*, A. f. O. I. 2. S. 219, 278—286.

3. Die Lappenextraction.

Anzeigen. Die Lappenextraction findet eine gerechtfertigte Anwendung nur *bei Staaren mit einem Kerne*, dessen Dichtigkeit jene der umgebenden Rindenschichten *merklich übersteigt*, besonders 1. *Bei Corticalstaaren und Totalstaaren jugendlicher* und *reifer Individuen*, wenn die *Rindenschichten erweicht* sind, der *Kern* aber *normale* Consistenz besitzt oder gar etwas *verdichtet* ist und einen *grösseren Umfang* hat. 2. *Bei allen Greisenstaaren* und überhaupt, *wo ein sclerosirter Kern von nur einiger Grösse gegeben ist*, die *Rinde* möge *normal consistent, erweicht* oder schon *regressiv* geworden sein.

Das Verfahren fordert grosse Uebung von Seite des Operateurs und des Assistenten. Es wird *in mehreren Momenten* durchgeführt und *nach jedem derselben* die Lidspalte sanft geschlossen, um dem Patienten Zeit zur Erholung und Sammlung zu geben.

Die *erforderlichen Instrumente* sind: Ein *Staarmesser*, eine *Sichelnadel* mit stumpfem Rücken, ein *Irishäkchen*, ein *Daviel'scher Löffel* und eine feine nach der Fläche gekrümmte *Schere*, nach Umständen auch eine *Fischer'sche Pincette*. *Ophthalmostaten* (S. 250) werden bei der Lappenextraction am besten *vermieden*, da sie dem Kranken Schmerz verursachen und zu starkem Pressen veranlassen.

Von den vielen Staarmessern, welche im Laufe der Zeiten empfohlen worden sind (*Himly*), taugt am besten das *Beer'sche* und ist auch weitaus am meisten in Gebrauch. In neuerer Zeit erheben sich indessen wieder Stimmen für Keratome mit *bauchiger Schneide* (*Zehender*, *Küchler*), wie sie schon früher im Gebrauch waren (*Himly*). Das *Gräfe'sche Cystotom* gewährt keinen guten Ersatz für die Sichelnadel, da es vermöge seiner scharfen Winkel schwer gut zu schleifen ist und sich beim Ein- und Ausführen durch die Cornealwunde leicht in der Iris fängt und diese verletzt.

Der Lappenschnitt muss in Bezug auf *Länge* in Verhältniss zum *Umfange des Kernes* stehen. Ist er *zu gross*, so passt er sich schwerer wieder an und die Gefahr der Vereiterung steigt; ist er aber *zu klein*, so tritt der Staar gar nicht oder nur unter Zerrung der Wundwinkel aus, der Schnitt muss *nachträglich verlängert* werden, widrigenfalls bei *forcirter* Entbindung höchst missliche Zufälle nicht ausbleiben. *Niemals* ist ein Schnitt von der *halben Circumferenz der Cornea* Bedürfniss, selbst bei *grossen* Kernstaaren *genügt* es, *ein klein wenig unterhalb* des horizontalen Durchmessers der Cornea ein- und auszustechen und das Messer so zu führen, dass die *äussere Lefze* des Lappens *allenthalben* nächst dem *Rande des Limbus conjunctivalis* läuft. Bei *kleinem Kerne* und *erweichter Corticalis* genügt auch ein etwas kleinerer Lappen.

Um den Lappen zu bilden, wird, während der Kranke das betreffende Auge *etwas nach aussen gewendet* hält, die Spitze des Staarmessers knapp unterhalb des horizontalen Diameters der Cornea und nahe an dem Limbus conjunctivalis *steil* aufgesetzt, durch die Dicke der Hornhaut gestossen, dann *sogleich gewendet*, mit *thunlichster* Schnelligkeit, aber ohne sich zu übereilen, durch die Breite der Kammer geführt; *in gleicher Höhe* mit dem Einstichspunkte dicht vor dem Bindehautblättchen *ausgestochen* und *ohne dem mindesten Aufenthalt* in *vollkommen gleichmässigem* Zuge so weit fortgeschoben, dass *die Schneide* des Keratoms am *untersten* Segmente der *hinteren* Cornealwand *ansteht*, oder daselbst bereits in die hintersten Lamellen der Hornhaut *eingedrungen* ist. Nun wird *eingehalten*, dem Kranken ein kurzer Augenblick zur Erholung gegönnt und endlich *langsam* mit grösster Vorsicht *ausgeschnitten*, indem man das Messer noch etwas vor- und, falls die Spitze des Instrumentes der Nase zu nahe käme, wieder zurückschiebt, *ohne einen* Druck auf die Schneide auszuüben.

Nachdem sich nun der Kranke bei sanft geschlossenen Lidern wieder gesammelt hat, wird *zur Eröffnung der Kapsel geschritten*. Zu diesem Ende wird die *Sichelnadel* in *horizontaler* Lage mit dem *Rücken* voran *von unten* her unter den Lappen geschoben, ohne diesen zu lüften. Ist die Schneide in den Bereich der *Pupille* gelangt, so wird die Spitze *gegen die Kapsel* gewendet und diese nach Thunlichkeit in grossem Umfange nach ver-

schiedenen Richtungen hin gespalten, wobei jede Verletzung der *Iris* auf das Sorgfältigste vermieden werden muss. Ist dieses geschehen, so wird die Nadel abermals gewendet und wieder in *horizontaler* Lage, mit dem *Rücken voraus*, unter dem Lappen *hervorgezogen*.

Ist der Lappen von *genügender* oder überflüssig grosser Circumferenz, so folgt, wenn die Augenmuskeln sich nur einigermassen anspannen, oft schon jetzt der Kern und *entbindet sich* ohne alle Beihilfe. Ist dieses *nicht der Fall*, so wird abermals die Lidspalte geschlossen und erst, nachdem sich der Kranke wieder erholt hat, zur *Entwickelung des Staares* durch das seit *langem* gebräuchliche sogenannte *Schlittenmanöver* geschritten. Dieses geschieht, indem man (Fig. 90) bei offener Lidspalte und gehörig fixirten Augendeckeln die *convexe* Seite des *Daviel'schen Löffels sanft auf die obere Peripherie der Cornea aufdrückt*. Der Druck pflanzt sich auf den oberen Rand der *Linse* fort und, indem dieser nach hinten und etwas nach unten ausweicht, tritt der *untere* Rand des Staarkernes nach vorne und oben, drängt die untere Hälfte der Iris und den Hornhautlappen etwas hervor, überwindet endlich den Widerstand des Pupillarrandes und gleitet unter der Mitwirkung des von den geraden Augenmuskeln nach vorne gedrängten Glaskörpers durch die klaffende Wunde der Cornea. *Zögert der Kern* längere Zeit mit dem Austritte, so ist es gut, die Operation zu *unterbrechen* und dem Kranken bei sanft geschlossenen Lidern wieder einige Erholung zu gönnen, um dann den Versuch zu *erneuern*. Bei geringer Thätigkeit der Augenmuskeln muss man bisweilen wohl zwei und drei Mal die ganze Procedur wiederholen, da ein *stärkerer* Druck mit dem Daviel'schen Löffel leicht gefahrvoll werden, insbesondere eine *Berstung der Zonula* und einen *vorzeitigen Prolapsus des Glaskörpers* bedingen kann.

Fig. 90.

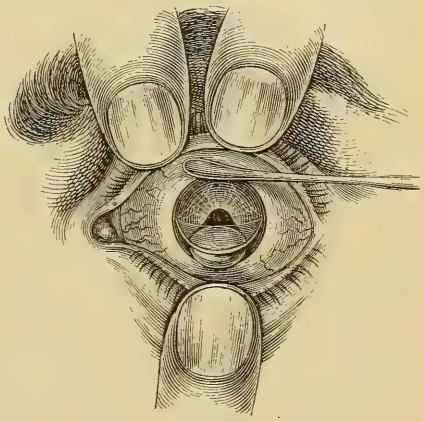

Ist der Staarkern ausgetreten, so wird von Neuem die Lidspalte geschlossen und einige Zeit gewartet. Dann ist es gut, die Oberfläche des Bulbus unter kreisenden Bewegungen des sanft aufgelegten Zeige- und Mittelfingers vorsichtig *zu reiben*, um den *Sphincter pupillae* zu Contractionen anzuregen und solchermassen etwaige Falten und Lageveränderungen der Regenbogenhaut in der *zartesten* Weise auszugleichen, weiters aber um die im Kapselfalze etwa zurückgebliebenen *Staartrümmer* in den Bereich des Sehloches zu treiben. Nun lässt man den Kranken das Auge vorsichtig öffnen und sieht, ob die *Pupille* völlig *schwarz* und *regelmässig* ist, in welchem Falle sogleich *der Verband anzulegen* ist. Zeigt sich die Pupille noch *mit Staarflocken verlegt*, so muss der Daviel'sche Löffel flach unter den Lappen geführt und, was an cataractösen Massen noch vorhanden ist, vorsichtig *ausgelöffelt* werden. Ein besonderes Augenmerk ist hierbei noch auf Flocken zu richten, welche etwa *zwischen der Fläche der Iris und der*

Hornhaut oder in der Wunde lagern, so wie auf eine etwaige *Einklemmung der Iris* zwischen die Wundränder, da sie die Verwachsung erschweret. Erst nachdem mit dem Löffel alle Staartrümmer aus dem Bereiche der Wunde entfernt und vorlagernde Irispartien *reponirt* worden sind, darf der Verband angelegt werden.

1. Der Lappen kann auch *nach oben* gebildet werden. Vor Zeiten wurde dieses Verfahren blos in Anwendung gebracht, wenn es galt, *narbigen Trübungen* an der unteren Cornealhälfte auszuweichen (*Himly*); später aber *zur Regel* erhoben (*Fr. Jaeger*). Es hat den Vortheil, dass der Fehler besser gedeckt wird, wenn der Schnitt eine *trübe Bogennarbe* zurücklässt, wenn ein Sector der Iris unter das Messer kam und *ausgeschnitten* wurde, oder wenn wegen einem *Vorfalle* der Regenbogenhaut die Pupille sehr verzogen ist. Der *Hauptvortheil* besteht aber darin, dass der Lappen, im Falle er nicht ganz genau anpasst, sondern mit der äusseren Lefze *stufenförmig* vorspringt, bei den Bewegungen des Bulbus nicht leicht an den Lidrand anstossen und abgelöst werden, oder späterhin fortwährende heftige Reizzustände unterhalten und so den Erfolg der Operation in mannigfaltiger Weise gefährden kann. Doch ist die Operation *in allen ihren Theilen schwerer ausführbar*, namentlich bei unruhigen Kranken, deren Auge oft nach oben unter das Lid flieht und durchaus nicht mehr dem Willen des Kranken gehorcht. Mittelst der *Fixirpincette* lässt sich freilich der Bulbus in die gehörige Stellung zurückbringen. Diese hat aber ihre Nachtheile, da sie oft mit grosser Gewalt und durch längere Zeit auf den Bulbus wirken muss.

2. Das Auge soll im Momente der Lappenbildung etwas *nach aussen sehen*, da es bei dieser Stellung viel leichter ist, den Bogenschnitt zu *vollenden*, ohne mit der Spitze des Messers in den *Nasenrücken* zu stechen, was den Kranken unruhig macht und den Operateur oft zwingt, einzuhalten, *ehe* die Schneide des Messers am untersten Cornealsegmente angelangt ist, wo dann das Kammerwasser rasch ausfliesst und ein *grosser* Theil der Iris unter das Messer kömmt. Es droht dieses Ereigniss um so mehr, wenn der Kranke, wie dieses häufig geschieht, im Momente des Einstiches *auszuweichen sucht* und das Auge etwas nach *innen* dreht. War die optische Axe *leicht nach aussen gerichtet*, so muss die Excursion schon *bedeutender* sein, um die Operation zu beirren und beansprucht auch wohl etwas *mehr Zeit*, daher es *leichter* gelingt, die Kammer zu passiren und den Bulbus völlig in die Gewalt zu bekommen, *ehe die Spitze des Messers anstösst*. Immerhin gewährt auch *dieses* Manöver *keine volle* Sicherheit, daher man beim Einstiche auf das Fliehen des Auges *gefasst* sein muss. Man soll daher niemals das Messer ansetzen mit der Idee, dass man durchkommen *müsse*. *Weicht das Auge aus*, so ist es klüger, das Instrument wieder *abzuheben* und das Verfahren zu wiederholen, bis ein Moment *der Ruhe* die Schnittführung erlaubt.

3. Die Spitze des Keratoms muss *steil eingestochen* werden. Wird das Messer beim Einstiche *zu flach* gehalten, so dringt es *sehr schief durch die Cornea*, der Einstichskanal wird *sehr lang* und hält das Messer in der ursprünglichen Lage fest, daher dessen Spitze die Kammer sehr nahe an der hinteren Cornealwand passirt und *eben so schief wieder aussticht*. Die *Bogenschnittfläche* wird dann sehr *breit* und die *Oeffnung* im Verhältnisse schmäler, daher sich der Staar entweder *gar nicht* oder überaus *schwer* entbindet, wobei der *zugeschärfte* Innenrand der *hinteren* Wundlefze in der Gegend der *Wundwinkel* leicht gedehnt, gezerrt oder gequetscht wird und heftige Entzündungen eine Veranlassung finden.

4. *Das Ausschneiden* muss *sehr langsam* und *vorsichtig* geschehen, es darf dabei durchaus *kein Druck* auf die *Schneide* ausgeübt werden, widrigenfalls bei *ruckweisem* Herausfahren des Messers der Kranke leicht erschrickt, die Augenmuskeln krampfhaft zusammenzieht, und nicht nur die Linse, sondern auch einen Theil des Glaskörpers herausschleudert. Die Kraft muss daher immer nur in *der Axe des Instrumentes* wirken.

5. *Die Handhabung des Daviel'schen Löffels* fordert die grösste Vorsicht. Es muss derselbe *leise* auf den oberen Cornealrand aufgesetzt und der Druck nur sehr *allmälig gesteigert* werden. Bei *hastigem* Vorgehen hat der Druck nicht Zeit, sich zu vertheilen, es kann die untere Partie der *Zonula einreissen* und den *Glaskörper* herauslassen. Uebrigens darf auch der Druck niemals ein *beträchtlicher* werden.

6. In neuerer Zeit wird der Daviel'sche Löffel von Vielen ganz *gemieden* und der Staar mittelst der *Finger* welche, um nicht zu glitschen, nöthigen Falles mit einem feinen Tuche umwickelt werden, entbunden (*Arlt*). Während der Kranke nach aufwärts zu sehen geheissen wird, setzt der Operateur die Beugefläche seiner beiden Daumen, oder des Daumens der einen und des Zeigefingers der andern Hand, je auf das obere und untere Lid, so dass er selbe nach Belieben an der Convexität des Bulbus verschieben kann. Während er nun das obere Lid etwas nach abwärts streift, übt er einen sanften Druck auf die obere Cornealgrenze und zwingt so den Staarkern, seinen unteren Gleicherrand nach vorne gegen die Wunde hin zu kehren. Das *untere* Lid wird gleichzeitig mit der anderen Hand *emporgeschoben* und unter leisem Anpressen an den vorderen Augapfelumfang der Cataracta die Neigung gegeben, sich durch die Bogenwunde und die leicht geöffnete Lidspalte nach aussen zu entleeren. Die noch rückständigen *Corticalreste* werden weiters dadurch zum Austritt bestimmt, dass das obere Lid wiederholt an der vorderen Hornhautfläche herabgestrichen wird.

Ueble Zufälle. 1. *Verletzungen der Regenbogenhaut. a*) Wird die Iris *gleich beim Einstiche* angespiesst, so ist es das Beste, das Messer *zurückzuziehen* und die Operation erst nach *Verheilung* der Cornealwunde wieder vorzunehmen, weil bei *weiterem Vordringen* des Instrumentes die Regenbogenhaut unter grosser *Zerrung* in beträchtlicher Breite durchschnitten wird, was die weiteren Operationsacte sehr beirrt und auch gefährliche Entzündungen im Gefolge haben kann. *b*) Am *häufigsten* wird *während des Ausschnittes* ein *Sector* der Iris *exscindirt*. Besonders leicht geschieht dieses, wenn die *Kammer* sehr enge, die *Pupille* contrahirt und die Iris stark nach vorne gebaucht ist, da dann das Messer nur schwer *vorbei* geführt werden kann. Uebrigens fällt auch bei *weiter* Kammer die Iris unter das Messer, wenn dasselbe nicht genug *rasch* oder *mit Unterbrechungen* die Kammer passirt. Oefters gelingt es dann noch, die Iris *von der Schneide wegzudrängen*, wenn man diese nach *vorne* wendet und mit der Fingerspitze einen *mässigen* Druck auf den *unteren* Cornealabschnitt ausübt, so dass derselbe etwas *abgeflacht* wird; oder wenn man die sanft aufdrückende Fingerspitze über die vor der Schneide gelegene Partie der Cornea von oben *herabstreicht*. Oft *versagt* aber auch dieses Verfahren und es bleibt nichts übrig, als den betreffenden Sector der Iris zu *opfern*. Mitunter bleibt der entsprechende Theil des *Pupillarrandes* stehen und es wird ein *Loch* aus der *Breite* der Iris geschnitten. Dann ist es *nothwendig*, die *Brücke sogleich* mit der Nadel zu *spalten*, damit sich der Staar nicht fange, die Iris zerre und selbst die Brücke zerreisse.

2. *Der Staar tritt schwer oder gar nicht aus*, er drängt, trotz kräftiger Contractionen der Augenmuskeln und wirksamer Nachhilfe von Seite des Operateurs, die untere Irishälfte wiederholt zwischen den Wundrändern der Cornea hervor, weicht aber immer wieder zurück oder windet sich endlich *mühsam*, unter beträchtlicher Dehnung und Zerrung des Pupillarrandes, durch das Sehloch hindurch. Oefters ist die *bedeutende Grösse* des sclerosirten Kernes oder eine *ausgebreitete Synechie* und *schwielige Verbildung* des Pupillarrandes, selten eine *krampfhafte Contraction* des Sphincter pupillae die Ursache. Man wird dann entweder gleich *nach dem Lappenschnitt* die Iridectomie machen um den Weg zu bahnen oder, falls der Staar *schon durchgetreten* ist, die Iridectomie *nachschicken*, um den gezerrten Iristheil zu entfernen und den Folgen der *mechanischen* Reizung vorzubeugen. Die gewöhnlichste Ursache des schwierigen Austrittes aber ist, dass der *Lappen zu klein* angelegt oder der *Bogenschnitt sehr flach* durch die Cornea geführt wurde. Erkennt man diesen misslichen Zufall, so *hüte man sich* vor dem gewaltsamen *Auspressen* des Staares, da die Wundwinkel stark gezerrt werden und oftmals die Entbindung doch nicht gelingt, indem der *Glaskörper früher* austritt. Vielmehr *erweitere man den Bogenschnitt sogleich* nach Bedarf, indem man das stumpfgespitzte Blatt einer zarten *Louis'schen Schere* von der Seite her zwischen Lappen und Iris vorsichtig einführt und dann das Instrument in der Verlängerung eines oder des andern *Wundwinkels* wirken lässt. Die traditionelle Furcht vor der Schere ist ganz *unbegründet*, da der von der Schere gebildete Wundtheil in der Regel eben so leicht zuheilt, als der mit dem *Messer* zu Stande gebrachte, und meistens nicht einmal eine *trübe* Narbe zurücklässt, vorausgesetzt natürlich, dass der Bulbus und namentlich die Wundwinkel nicht gar zu hart mitgenommen wurden, *ehe* die Schere in Anwendung kam. Ist ein solcher Fehler geschehen, so muss ebenfalls die *Iridectomie* ausgeführt werden.

3. *Die Entbindung des Staares ist eine unvollständige*, ein grosser Theil der Corticalis ist gleich ursprünglich an der Kapsel haften geblieben, oder hat sich beim Durchtritte des Staares durch das Sehloch abgestreift und lässt sich mit dem Daviel' schen Löffel nicht völlig oder doch nur unter der Gefahr eines Glaskörpervorfalles oder einer beträchtlichen Reizung der Iris entfernen. Bei *schwierigem* Durchtritt des Staares durch das Sehloch, so wie bei der Extraction von Staaren mit *normal consistenter Rinde*, also besonders bei der Operation *unreifer* Kernstaare, ist ein solcher übler Zufall etwas sehr gewöhnliches und um so schwerer zu verhüten, wenn die zurückgebliebenen Staartheile noch durchsichtig sind, sich bei der Operation also der Wahrnehmung entziehen. Wo man gewiss ist, oder mit Wahrscheinlichkeit vermuthen kann, dass *grössere Mengen blähungsfähiger Trümmer* der Cataracta zurückgelassen wurden, ist die *Iridectomie* sogleich der Extraction nachzuschicken.

4. *Es kömmt der Glaskörper vor dem Staare.* Es tritt dieses *höchst missliche* Ereigniss besonders gerne ein, wenn ein Theil des Bogenschnittes in *die Sclera* gefallen ist, oder wenn man bei der *Eröffnung der Kapsel dem Linsenrande* mit der Nadel *zu nahe* kam, oder wenn bei der *Entbindung des Staares* der *Löffel* zu rasch und zu fest aufgedrückt wurde, also unter Verhältnissen, welche einen Theil der *Zonula* der Berstung oder der Verletzung mit der Nadel aussetzen. Starkes *Pressen* von Seite des Kranken *begünstigt* den Prolapsus ungemein. Es bleibt in einem solchen Falle häufig nichts anderes übrig, als *die Operation zu unterbrechen* und den Verband anzulegen. Bei fortgesetzten Versuchen, den Staar nach aussen zu befördern, entleert sich nämlich mehr und mehr Glaskörper, *die Linse sinkt* immer weiter *zurück* und am Ende muss man doch abstehen, nachdem man die Gefahr intraocularer Blutungen, einer Netzhautabhebung, unvollkommener Anpassung des Lappens, heftiger Entzündungen u. s. w. auf das Höchste gesteigert hat. Doch kann man bei *ruhigen* Kranken bisweilen zum Ziele gelangen, wenn man einen *breiten Sector der Iris ausschneidet*, nun mit dem zur Excochleatio cataractae gebräuchlichen Löffel den Staar fasst, gegen die hintere Cornealwand drückt und hervorzieht.

5. *Es stürzt die Linse sammt einem Theile des Glaskörpers hervor.* Es droht dieser Zufall ganz besonders bei *unruhigen* Kranken, welche stark pressen, wenn der *Hornhautschnitt zu gross* angelegt worden ist, oder der *Daviel'sche Löffel* unvorsichtig gehandhabt wurde. Man muss dann sogleich jede weitere Manipulation aufgeben und den *Verband* anlegen, widrigenfalls der Glaskörper zum *grossen* Theile entleert wird, was nach dem bereits Mitgetheilten zu sehr üblen Folgen führen kann. Vielfach wird auch *Glaskörperverflüssigung* als einGrund dieses Zufalles angegeben. Bei sonst *normal aussehenden* Augen ist jedoch eine wirkliche Verflüssigung, oder auch nur eine blosse *Consistenzverminderung* des Glaskörpers, ausserordentlich selten und lässt sich kaum im voraus erkennen. Wo indessen *Chorioiditis* oder *Iridochorioiditis* vorausgegangen ist, oder wo *ausgedehntere Staphylomata postica* gegeben sind, kömmt die Synchysis häufiger vor und muss in die Berechnung gezogen werden.

6. *Unrichtiges Anheilen des Lappens*, treppenförmiges Vorspringen des Lappenrandes. Der letztere stösst dann bei den Bewegungen des Augapfels an den unteren *Lidrand* und bedingt so eine sehr bedeutende *Reizwirkung*, welche oftmals die Quelle höchst verderblicher Entzündungen wird. Die Gefahr ist um so grösser, als der schlecht anliegende Lappen bei den Bewegungen des Auges öfters wieder theilweise *gelöst* und so der *intraoculare* Druck *wiederholt auf Null* herabgesetzt wird, bis endlich die Narbe genügende Festigkeit erlangt. Es lässt sich dagegen leider sehr wenig thun, besonders *in den ersten Tagen* nach der Operation, wo es am *meisten* Noth thäte. Weder Pflaster noch Collodiumbestreichungen reichen aus, um das untere Lid vom Bulbus *abgezogen* zu erhalten, da vermöge des vorhandenen Reizzustandes bei *künstlichem* Ectropium immer viel Thränen ausfliessen und alles abweichen, die hierzu nöthigen Hantierungen übrigens *kurz nach* der Operation auch gefährlich sind. Am besten wird man unter möglichster Fernhaltung aller anderen Schädlichkeiten ruhig die allmälige *spontane Abschleifung* des vorspringenden Randes *abwarten*. Gewöhnlich ist sie im Verlaufe einiger Wochen vollendet.

7. *Ein Irisvorfall.* Er ist öfters die mittelbare Folge der *unrichtigen Anheilung des Lappens* und kann bei unvorsichtigem Gebahren des Kranken noch nach Ablauf mehrerer *Wochen* zu Stande kommen. Am gewöhnlichsten jedoch datiren derlei Vorfälle *von der Operation selbst* her, indem beim Austritt der Linse ein Theil der Regenbogenhaut *mitgerissen* wurde und der Operateur es versäumte, ihn zurückzu-

bringen, oder indem *wegen Glaskörpervorfall* oder Unruhe des Kranken die Reposition unterlassen werden *musste*. Jedenfalls resultirt dann eine sehr bedeutende *Verziehung der Pupille*, ja es kann bei grossen Vorfällen sogar zum *Verschluss* des Sehloches kommen, besonders wenn sich *heftige Iritiden* einstellen, wie dieses gar nicht selten der Fall ist. Auch kann es geschehen, dass der Lappen eine *sehr unregelmässige Krümmung* erhält und das Sehvermögen sehr übel beeinflusst, indem die Narbe sich wohl contrahirt, immerhin jedoch eine *gewisse Breite* behält, so dass also der Lappenrand von der unteren Wundlefze *absteht*, (Fig. 20 S. 138). Um solchen üblen Folgen vorzubeugen, ist es nothwendig, den *Verband länger tragen* zu lassen, als es sonst nöthig ist, so lange nämlich, bis die Narbe *dicht* und *widerstandskräftig* ist. Ist der *Pupillarrand* eingeheilt, so muss auch Atropin angewendet werden, um den oberen Theil desselben möglichst ferne von der Verwachsungsstelle zu halten. *Eine Abtragung* oder wiederholte *Punction* ist nur angezeigt bei *sehr grossen* und noch immer *wachsenden* Vorfällen *aus der Breite* der Iris, besonders wenn die Gefahr droht, dass endlich der *Pupillarrand* in den Bereich der Wunde gezogen werde.

8. Die *Entwickelung eines Entropiums.* Dieser Zufall ist gar nicht selten bei *sehr schlaffen alten* Individuen zu beklagen, besonders während der Nachbehandlung. Er fordert die allsogleiche *Entfernung* des etwa noch liegenden *Schutzverbandes* da dieser die Einstülpung des Lides sehr begünstigt. Unter den *positiven* Mitteln (S. 482) ist besonders die *Canthoplastik* (S. 462) zu empfehlen.

Quellen. *Beer*, Lehre v. d. Augenkrankh. II. Wien. 1817. S. 366, 372. — *Himly*, Krankh. u. Missbildgn. II. Berlin. 1843. S. 255, 263, 275, 284, 286. — *Arlt*, Krankh. des Auges. II. Prag. 1853. S. 298, 300. — *Hasner*, Kl. Vorträge. Prag. 1860. S. 289, 293, 301. — *Stellwag*, Ophth. I. S. 635. 637, 642. — *Zehender*, Kl. Monatbl. 1863. S. 73. — *Küchler*, Deutsche Klinik. 1865. Nr. 39. — *Höring*, Kl. Monatbl. 1863. S. 217.

4. Die modificirte Linearextraction.

Die Anzeigen fallen mit jenen der Lappenextraction zusammen. Doch hat die modificirte Linearextraction entschiedene *Vorzüge*: 1. wo es sich um Beseitigung von Staaren handelt, deren *Rinde* bei *normaler* Consistenz der Kapsel noch einigermassen fester anhängt; 2. wo allgemeine oder örtliche Verhältnisse die Gefahr einer *Hornhautvereiterung* nahe legen und 3. wo der Zustand des Kranken ein *weniger strenges Regimen*, insbesondere aber die *Abkürzung* des in *ruhiger Rückenlage* zuzubringenden Zeitraumes sehr wünschenswerth oder geradezu nothwendig machen.

Das Verfahren hat viele Aehnlichkeit mit dem bei der Lappenextraction einzuhaltenden, und wird gleich diesem in *mehreren*, durch Pausen der Ruhe und Erholung geschiedenen *Momenten* ausgeführt.

Die erforderlichen Instrumente sind: ein sehr schmales und spitziges *Messer* (*Graefe*); eine *Irispincette* und eine feine *Louis'sche Schere;* eine zarte *Sichelnadel* mit abgerundetem stumpfen Convexrücken; ein scharfes und ein stumpfes *Häkchen;* ein dünner und sehr flacher *Löffel* (*Bowman*) oder besser noch eine *Schaufel* mit etwas vorspringendem Vorderrande (*Critchett*); eine verlässliche *Zahnpincette* und ein *federnder Augenlidhalter.*

Die *Sichelnadel* und die *Häkchen* verlangen einen *biegsamen Hals*, um demselben eine nach Bedarf wechselnde winkelige Krümmung geben zu können. Ist der Hals nämlich *gerade* und *starr*, so lässt sich das Instrument, zumal bei tiefer liegenden Augen, nicht leicht *flach* in die Wunde einführen und hier in der *Ebene der Iris* nach verschiedenen Richtungen herumbewegen. Aus ähnlichem Grunde werden auch die *Löffel* handsamer, wenn ihre *Hohlfläche* in einem nach *vorne* sehenden Bogen gegen den Hals gestellt wird.

Als *Augenlidhalter* taugt der seit Langem gebräuchliche *Snowden'sche* in soferne wenig, als das Verbindungsstück seiner Arme die Führung der einzelnen Instrumente oft wesentlich beirrt. Man hat darum den genannten Theil sehr *verlängert* und nach *hinten* gebogen, so dass er sich beim Gebrauche an die Schläfe legt (*Graefe*). Durch die Verlängerung der Arme geht aber viel von der federnden Wirkung verloren, daher das Instrument entweder viel *massiver* gebaut oder mit *Stellschrauben* versehen werden muss, was seinerseits wieder manche Uebelstände mit sich bringt. Es scheint darum von Vortheil, dem nach Snowden's Principe gefertigten Instrumente bei *wenig* vergrösserten Dimensionen eine scharfe Krümmung nach *vorne* zu geben, so dass das Verbindungsstück sich an die Seitenwand der *Nase* anlegt, wenn die Arme in den Bindehautsack eingeführt werden.

Die Bulbuskapsel wird behufs der modificirten Linearextraction in der Regel im *oberen* Theile des *vorderen Lederhautgürtels eröffnet.* Um den erforderlichen Linearschnitt an diesem Orte ungestört in einem oder wenigen Messerzügen vollenden zu können, ist es nothwendig, dass der *obere Augendeckel* mittelst der *Finger* des Operateurs oder eines Assistenten in *stark emporgehobener* Stellung wohl fixirt werde (Fig. 91). Ausserdem muss der Bulbus durch eine verlässliche Zahnpincette, welche genau unter dem *untersten* Punkte der *Hornhautgrenze* einzusetzen ist, um das *Rollen* des Auges zu verhindern, nach *abwärts* gezogen und in dieser Lage unverrückt erhalten werden.

Der *Schnitt* selbst wird in seiner Länge je nach der muthmasslichen Grösse des *Linsenkernes* etwas wechseln müssen; doch lassen sich $4'''—4\frac{1}{2}'''$ als das *Mittelmass* bezeichnen. Um diesem Bedürfniss zu genügen, ist der *Einstichspunkt* etwa $\frac{1}{3}'''—\frac{1}{2}'''$ von der *vorderen* Cornealgrenze entfernt und $\frac{2}{3}'''—1'''$ unterhalb einer an den *höchsten* Randpunkt der Cornea gelegten *Tangente* im *äusseren* Theile des vordersten Scleralgürtels zu wählen. Das Messer muss mit nach innen und oben sehender Schneide so aufgesetzt werden, dass die Spitze fast gegen den *Mittelpunkt der vorderen Kammer* zielt. In dieser Richtung wird es dann schief durchgestossen, so dass es knapp am Irisursprunge in der vorderen Kammer erscheint, und in gerader Linie etwa $3'''$ weit fortgeschoben, dann aber in die *wagrechte* Stellung gewendet, um in *gleicher Höhe* und in *gleicher Entfernung* von dem Hornhautrande, wie der Einstichspunkt, durch den entsprechenden *Innentheil* der vorderen Lederhautzone *ausgestochen* zu werden. Ist dies geschehen, so wird das Instrument mit nach *unten* und leicht nach *vorne* gekehrtem Rücken in *wagrechter* Richtung (Fig. 91) weiter vor-, und falls die Spitze dem Nasenrücken nahe käme, wieder *zurück* geschoben, bis die Schneide die Verbindungen des oberen Irissectors mit dem Rande der Descemeti durchtrennt hat und an der Innenwand des betreffenden *Lederhauttheiles* ansteht. Nun ist es Zeit, die Klinge

Fig. 91.

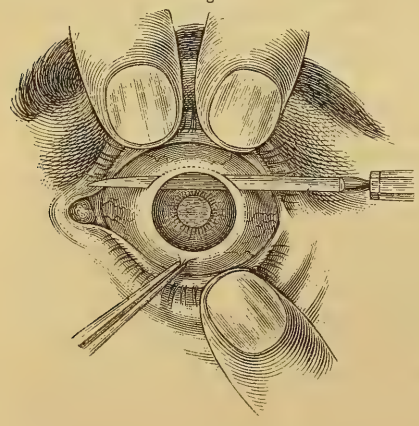

zu *drehen*, so dass der Rücken nach *hinten* und *unten* gegen den idealen Mittelpunkt der Cornealkrümmung sieht, um die Bulbuskapsel fast *senkrecht* auf ihre Fläche in langem Zuge zu durchschneiden. Das Messer lagert jetzt *zwischen* der Sclera und Bindehaut, welche letztere in eine breite Querfalte aufgehoben erscheint. Damit der *Conjunctivallappen* wegen der sehr beträchtlichen Nachgiebigkeit und Dehnbarkeit der Mucosa unter den folgenden Messerzügen nicht übermässig *grosse* Durchmesser erlange und dadurch Verlegenheiten bereite, soll die *Schneide* nun nach *vorne* gerichtet und die Bindehaut sägend durchschnitten werden. Die Wunde der letzteren bildet solchermassen einen *nach vorne convexen* Bogen, dessen Scheitel den Limbus fast errreicht.

Das *zweite* Moment, die *Ausschneidung des an die Wunde stossenden Iristheiles*, wird sehr erleichtert durch den Gebrauch eines *federnden Augenlidhalters*. Um dabei ohne Störung hantieren zu können, ist es dringend nothwendig, den *Bindehautlappen* von der Wunde wegzustreichen und auf die Cornea zurückzulegen. Der betreffende Regenbogenhautsector muss mit der Pincette breit gefasst, straff angezogen und *knapp* an dem Scleralschnittrande abgetragen werden, damit nicht etwa Zipfel zurückbleiben, welche sich in der Wunde einklemmen können.

Nun ist der Augenlidhalter wieder entbehrlich und wird am besten *entfernt*. Die *Eröffnung der Kapsel* fordert eine Sichelnadel, deren Hals in einem entsprechenden Winkel gebogen ist. Dieselbe wird *flach* durch die Wunde bis zum unteren Theile des Pupillarrandes vorgeschoben, dann mit der Schneide gegen die Kapsel gewendet und diese in schrägen, einander kreuzenden Zügen, so weit sie nicht von der Iris bedeckt ist, *bis zum oberen Gleicherrande* zerspalten. Auch thut man gut, die Nadel wo möglich im Bogen um den Rand des Linsenkernes herumzuführen, damit die Oeffnung eine recht grosse werde.

Ist die Kapsel genügend zerklüftet worden, so stellt sich der Linsenkern häufig schon von selbst an die Oeffnung der Lederhaut, es bedarf nur geringer Beihilfe, um ihn austreten zu machen. Behufs dessen ist zu empfehlen, die *Fixirpincette* etwas straffer anzuziehen und so den unteren Theil der Bulbuskapsel zu spannen, ausserdem aber den *hinteren* Wundrand der Sclera mit dem Convexrücken eines Löffels etwas niederzudrücken und das Instrument hierbei in horizontaler Richtung hin- und hergleiten zu lassen. Kömmt man damit *nicht* zum Ziele, so ist das *Schlittenmanöver* am Platze, d. h. während der den oberen Lidrand fixirende Finger einen leisen Druck auf den *oberen* Umfang des Bulbus ausübt, wird der Löffelrücken wiederholt auf die *untere* Grenze der Hornhaut aufgesetzt und unter sanfter Pression gegen deren Centrum hinaufgestrichen.

In der grössten Mehrzahl der Fälle kömmt die Linse bei einem solchen Verfahren in der Lederhautwunde zum Vorschein und tritt so weit heraus, dass sie mit dem Haken oder Löffel gefasst und entfernt werden kann. Man kann zumal dann darauf rechnen, wenn die *Rindenschichten völlig zerfallen* sind, der *Kern* also *lose* in der Kapselhöhle haftet. Entbindet sich der Staar aber trotz allem nicht, so ist es klug, von den sogenannten *Tractionsinstrumenten* Gebrauch zu machen, da deren Anwendung sicherlich *weniger* Gefahren in sich schliesst, als ein *fortgesetztes* Herumquetschen am Bulbus, welches übrigens am Ende doch nicht den gewünschten

Erfolg hat. Handelt es sich um einen *sclerosirten grossen* Kern, so wird man am besten fahren mit einem *stumpfen Haken*, welcher gleich der Sichelnadel mit winkelig abgebogenem Halse *flach* durch die Wunde und die *hintere Rindenschichte* des Staares bis *jenseits des Kerngleichers* vorzuschieben und dann mit der Spitze nach *vorne* zu wenden ist, um den Kern zu fassen und nach aussen zu ziehen. Der letztere folgt fast immer willig, auch wenn der obere Randtheil der *Kapsel* nicht ausreichend durchschnitten worden wäre, indem dieser unter dem Drucke der vorrückenden Cataracta leicht nach aussen umgestülpt wird. Bei Staaren mit *normal consistentem Kerne* schneidet der Haken jedoch gerne durch, zertrümmert also die Linse und lässt die Stücke zurück, da dieselben ihm leicht ausweichen können. Unter solchen Verhältnissen, so wie dort, wo eine *normal consistente Corticalis* von der Kapsel losgetrennt werden muss, wird der Haken besser durch einen zweckmässig gebauten *Löffel* ersetzt.

Was nach diesen Vorgängen an weicher *zerklüfteter Linsenmasse im Kapselraume zurückgeblieben* ist, kann wie bei der Lappenextraction dadurch gegen die Wunde hingedrängt werden, dass man den Rücken eines Löffels von unten her leicht an der Hornhaut hinstreicht. Entleeren sich die Rückstände nicht vollständig, so bleibt freilich nichts übrig, als mit dem Löffel *in die Wunde* einzugehen und erstere hervorzuholen.

Ueberhaupt gilt gleich wie bei der Lappenextraction die Regel, dass man die cataractöse Linse so weit nur immer möglich *vollständig* ausräume; durch Auflagerungen steif gewordene *Kapseltheile* mit der Pincette *ausziehe;* auch die *Wunde* gehörig *reinige* und etwa eingeklemmte *Iriszipfel beseitige;* endlich den Bindehautlappen in seine natürliche Lage zurückschiebe. Hat man diesen Anforderungen genügt, so erscheint es überdies räthlich, nach Ablauf von $^1/_2$—1 Minute nochmals das Auge zu öffnen und das mittlerweile angesammelte Kammerwasser zu entleeren. Es führt dieses nämlich nicht selten noch einzelne kleine Staarbröckchen mit sich fort und schwemmt auch ergossenes Blut nach aussen.

Die *Nachbehandlung* und der *Verband* sind nach denselben Gesetzen zu regeln, wie bei der Lappenextraction. Doch kann bei der modificirten Linearextraction dem Kranken schon vor Ablauf der ersten zwei Tage eine minder beengende Haltung und eine grössere Beweglichkeit gestattet werden, da hier das Losgehen des Lappens, also die Wiedereröffnung der Wunde weit weniger zu fürchten ist. Vom Ende des zweiten Tages an soll täglich ein- bis zweimal eine *Atropineinträufelung* mit der gehörigen Vorsicht gemacht werden, um den reizenden Einfluss etwa doch noch zurückgebliebener Staartrümmer thunlichst abzuschwächen.

1. Der Lederhautschnitt kann selbstverständlich auch an der *unteren* Hornhautgrenze gemacht werden. Es operirt sich hier sogar *leichter*. Doch treten vermöge dem Irisausschnitte gerne Blendungserscheinungen auf, welche den Kranken sehr belästigen. Es lässt sich ein solcher Vorgang also nur rechtfertigen, wenn der Bau des Auges und seiner Umgebungen oder die Ungeberdigkeit des Kranken die Schnittführung nach *oben* sehr erschweren.

2. Der *Gebrauch des Augenlidhalters* im zweiten Momente der Operation hat den Vortheil, einen zweiten Assistenten zu ersparen. Da nämlich *beide* Hände des Operateurs mit der Irispincette und Schere, jene des Gehilfen aber mit den beiden Lidern des Kranken beschäftigt sind, bedürfte es zur Führung der Fixirpincette einer *fünften* Hand, was abgesehen von anderen Uebelständen das Missliche hat, dass der ohnehin beschränkte Raum noch mehr beengt wird. In den *übrigen* Operationsmomenten hat der Operateur stets eine Hand zur Fixirung des Bulbus oder

des einen Augendeckels *frei;* da ist der Augenlidhalter *entbehrlich* und wird besser *beseitigt*, indem er den Kranken sehr belästigt und zu übermässigem Pressen verleitet, was den Operationsgang beirren, auch zu Glaskörpervorfällen Veranlassung geben kann.

3. Die Bildung *sehr grosser Bindehautlappen* ist *nicht* zu empfehlen, da dieselben sich gerne aufrollen, infiltriren und damit die Heilung der Scleralwunde ungünstig beeinflussen können. Es ist aber auch eine *gänzliche Abtragung* derselben vom Uebel, da dann eine grössere Wundfläche resultirt, deren Schliessung und Verharschung nicht immer ohne bedenkliche Reizzustände abläuft. Diese Verhältnisse sind es, welche die Wendung des Messers nach vorne gebieten, wenn letzteres die Lederhaut durchschnitten hat und unter der Bindehaut erscheint; anderseits aber auch die *Schonung* des so gebildeten nach vorne convexen Conjunctivallappens zur Pflicht machen und dessen Zurückstreichung auf die Cornea während der folgenden Operationsmomente verlangen, damit es von den Instrumenten nicht leide.

4. Die *Iris* muss *knapp* an dem vorderen Scleralwundrande *abgetragen* werden. Ist die Wunde nämlich eine unregelmässige, zackige, so sind stärkere Reactionen mehr zu fürchten und insbesondere die Gefahr der Anlöthung vorspringender Zipfel an die Kapselreste eine grosse. Bleiben gar Theile der Regenbogenhaut in der Wunde *eingeklemmt*, so werden sie vermöge der Zerrung, welcher sie ausgesetzt sind, gerne der Ausgangspunkt misslicher Entzündungen. In einzelnen Fällen bauchen sie sich *späterhin* blasig hervor und fordern eine nachträgliche Ausschneidung.

5. Die *ausgiebige Zerklüftung* der Kapsel bis zum oberen Gleicherrande ist bei der modificirten Linearextraction noch viel dringender nothwendig, als bei der Lappenextraction, da bei ersterer die mechanischen Verhältnisse für ein Herausbrechen des Staarkernes aus der Kapselhöhle ganz wegfallen, die Linse vielmehr lediglich in ihrer *Aequatorialebene* gegen die Wunde hin rücken muss und hierbei in einem *unverletzten* Kapselfalze meistens ein schwer überwindliches Hinderniss findet.

6. Ist *die Kapsel durch Auflagerungen sehr derb* und zähe geworden, so erscheint eine zureichende Zerschneidung derselben gewöhnlich unausführbar. Dann ist es besser, gleich von vorneherein statt mit der Sichelnadel mit einem scharfen Häkchen einzugehen und sie tief zu fassen. Gar nicht selten gelingt es, ihre vordere Hälfte im Zusammenhange loszutrennen und nach aussen zu fördern. Bei regressiven und geschrumpften Staaren folgt öfters sogar das ganze Linsensystem auf einmal dem Zuge und kann ohne Schwierigkeit aus dem Auge entfernt werden.

7. Die Entbindung des Staares lässt sich gleich wie bei der Lappenextraction auch blos mit *Hülfe der auf die Lider aufgelegten Finger* (S. 677, 6) bewerkstelligen.

Ueble Zufälle. 1. *Eine zu kleine Linearwunde.* Dieser Fehler kann bei einiger Aufmerksamkeit und Uebung wohl nicht vorkommen, da die Schnittführung im Ganzen eine überaus leichte ist. Das eingestochene Messer stopft nämlich die Wunde mit ziemlicher Sicherheit und hindert solchermassen den vorzeitigen Ausfluss des Kammerwassers. Sollte darum auch die Spitze desselben etwas zu hoch eingestossen worden sein, so hat man Zeit genug, durch Tieferlegung des Ausstichspunktes das Mangelnde zu ergänzen. Selbst ein theilweises Zurückziehen des Messers in die Kammer um nochmals auszustechen, findet keine Schwierigkeiten. Sollte trotz allem der Fehler gemacht worden sein, so bleibt kaum etwas anderes übrig, als die Wunde mit der Schere zu erweitern.

2. *Blutaustritt in die Kammer.* Es stellt sich dieser Zufall bisweilen schon bei der Durchschneidung der Bindehaut ein, häufiger jedoch wird er als Folge der Iridectomie beobachtet. Er hat nicht viel auf sich. Man braucht die Operation blos eine Weile zu unterbrechen und dann den Löffelrücken sanft über die Oberfläche der Cornea heraufzustreichen, um das Blut aus der Wunde zu drängen. Hat sich bereits wieder etwas Kammerwasser gesammelt, so genügt es oft, die hintere Wundlefze leise niederzudrücken, um den Ausfluss zu bewerkstelligen und das Operationsfeld für die Eröffnung der Kapsel rein zu erhalten.

3. *Schwierige Entbindung des Staares* wird bei genügend weiter Oeffnung in der Lederhaut und Kapsel und richtigem Vorgehen des Operateurs nicht leicht Verlegenheiten bereiten, da in dem Haken und Löffel Mittel gegeben sind, um den Austritt mit Sicherheit, schonend und leicht zu erzwingen.

4. *Ein Glaskörpervorfall.* Dies ist der häufigste der üblen Zufälle. Er ist besonders zu fürchten bei Individuen, welche stark pressen oder in Folge voraus-

gegangener Erkrankungen des Bulbus an Verflüssigung des Glaskörpers leiden. Er kann unter so bewandten Umständen in *jedem* Momente der Operation eintreten und die folgenden Acte in der misslichsten Weise beirren. *Sonst* pflegt er sich einzustellen wenn der Linearschnitt zu weit *nach hinten* in die Lederhaut fiel und einen Theil der Zonula entblösste; oder wenn letztere bei dem Manövriren mit der Sichelnadel und Haken *verletzt* wurde; oder endlich wenn das Strahlenblättchen oder der glashäutige Ueberzug der Tellergrube bei den Versuchen der Staarentbindung zu stark gespannt, mit den Instrumenten durchstossen oder auf eine andere Weise zersprengt wurde. Entleert sich ein Theil des Glaskörpers *vor der Cataracta*, so muss der Haken oder Löffel rasch zu Hilfe genommen werden, um die Linse möglichst sicher fassen und hervorziehen zu können. Tritt aber der Glaskörper *mit* oder *nach dem Staare* heraus, so ist es das Beste, die Lidspalte sogleich zu schliessen und den Verband für die ersten paar Stunden etwas straffer anzuspannen, damit die Neigung zu intraocularen Blutungen und zur Netzhautablösung möglichst beschränkt werde. Jedenfalls sind Glaskörpervorfälle von *übler* Bedeutung, da sie sehr gerne *entzündliche Trübungen* des im Auge zurückgebliebenen Theiles nach sich ziehen, welche sich oft erst *spät* und in manchen Fällen sehr *unvollkommen* aufhellen, die *Sehschärfe* also in hohem Grade beeinträchtigen. Man fürchtet solche *Trübungen* besonders dann, wenn die *Staartrümmer* nicht vollständig ausgeräumt werden konnten und mit der Vitrina in nähere Berührung kommen.

5. *Baucht sich ein Theil des Glaskörpers* bei unverletzter Hyaloidea *in die Wunde* der Lederhaut hinein, so ist es räthlich, denselben *stehen* zu lassen und einfach den Verband anzulegen. Der Schaden pflegt nämlich nicht erheblich zu werden und der Prolapsus durch *Resorption* bald zu verschwinden; während ein *Abtragen* desselben die Gefahr einer massigen Entleerung mit sich bringt.

6. In nicht seltenen Fällen hat man hintenher eine *cystoide Vernarbung* zu beklagen. Für ihre Behandlung gelten die (S. 308, *d*) bereits früher aufgestellten Regeln.

Quellen: *Graefe*, A. f. O. XI. 3. S. 24—80, XII. 1. S. 156—181, 198, 202—210. — *Hasner*, Prager Vieteljahrschrift. 93. Bd. S. 76, 78.

VIERTES HAUPTSTÜCK.

Functionsfehler.

ERSTER ABSCHNITT.

Refractions- und Accommodationsfehler.

Vorbegriffe. Die *Hauptbestandtheile* des *lichtbrechenden* oder *dioptrischen* Apparates des Auges sind die *Hornhaut* und der *Krystallkörper*, welche *beide* als *Sammellinsen* wirken und durch das *Kammerwasser* von einander, durch den *Glaskörper* aber von der Netzhaut getrennt werden. Ihre *Oberflächen*, die *Haupttrennungsflächen* des dioptrischen Apparates, stellen *Abschnitte* von *Ellipsoiden* dar, deren *Excentricität* jedoch unter *normalen* Verhältnissen so

gering ist, dass ihre im Bereich der mittelweiten Pupille gelegenen *Centralstücke* ohne erheblichen Fehler als Segmente von *Kugelflächen* betrachtet werden können.

1. Insonderheit präsentirt die *vordere Cornealoberfläche* das Scheitelsegment einer *dreiaxigen Ellipsoide*, deren *längste* Axe von vorne nach hinten streicht, während die *beiden kürzeren* Axen *senkrecht* auf dieser und mit seltenen Ausnahmen (*Donders*) auch *auf einander* stehen (*Knapp*). Die *Hauptschnitte*, d. i. Ebenen, welche durch die längste und je eine der beiden kürzeren Axen gelegt werden, können im Einzelnfalle durch *jeden* beliebigen Meridian der Cornea gehen (*Javal, Donders*); doch fällt der der *kleinsten* Axe entsprechende Hauptschnitt, also das *Maximum* der Krümmung, gewöhnlich näher dem *verticalen*, das *Minimum* der Convexität demnach näher dem *horizontalen* Meridian der Hornhaut (*Knapp, Donders*). Nur selten findet das *Gegentheil* statt, oder ist der *Unterschied* zwischen der grössten und kleinsten Krümmung *Null*, so dass die Cornealoberfläche das Scheitelstück einer *Rotationsellipsoide* darstellt.

Von den Krümmungen *der beiden Linsenoberflächen* (*Helmholtz, Knapp, Rosow*) gilt Aehnliches. Auch sie sind *asymmetrisch* mit einem Meridian der *grössten* und *kleinsten* Krümmung, welche gleichfalls in der Regel einen *rechten* Winkel einschliessen. Doch wird das *Maximum* der Krümmung, entgegen jenem der Hornhaut, meistens näher der *wagrechten*, das *Minimum* also näher der *senkrechten* Richtung gefunden (*Knapp, Donders*), ohne dass jedoch die bezüglichen Hauptschnitte der Cornea *und* des Krystalles in *Einer* Ebene zusammenzutreffen pflegten. Uebrigens sind die Convexitäten der Linsenoberflächen häufig *viel weniger regulär*, als jene der Hornhaut, die Werthe ihrer Halbmesser steigen und fallen in den *neben* einander liegenden Meridianen recht oft ziemlich *ungleichmässig*, ja sind selbst in den einzelnen Abschnitten eines und desselben Meridians verschieden (*Donders*).

2. Ausserdem sind die *Haupttrennungsflächen* des dioptrischen Apparates unter einander nicht vollkommen *centrirt;* vielmehr liegt der *Scheitel* der Cornea auf der *Nasenseite* der Linsenaxe *(Helmholtz)*. Auch steht die *Gleicherebene* des Krystalles häufig etwas *schief* zur Hornhautbasis (*Knapp*). Doch sind diese Abweichungen unter normalen Verhältnissen zu gering, um auf Gestalt und Lage der Netzhautbilder einen fühlbaren störenden Einfluss zu üben.

3. Ueberdies fällt die *Scheitelaxe* der Hornhaut keineswegs zusammen mit der *Gesichtslinie*, d. h. dem Richtungsstrahle, welcher den fixirten Objectpunkt mit der Stelle des directen Sehens verbindet; vielmehr schneidet die *Gesichtslinie* die Hornhaut in der Regel nach *innen* vom Zenithe und meistens *unter*, selten *über* dem wagrechten Meridiane (*Young, Helmholtz, Knapp*). Die *horizontale* Abweichung schwankt zwischen 2 und 8 Graden (*Schuurman*), die *verticale* zwischen 1 und 3 Graden (*Mandelstamm*).

4. Die *wichtigste* der vier Trennungsflächen ist die *vordere Hornhautfläche*. In ihr werden die auffallenden Strahlen *am meisten* von ihrer ursprünglichen Richtung abgelenkt. Es tritt hier nämlich das Licht aus einem Medium von *sehr geringem* Brechungsvermögen, aus der *Luft*, in ein Medium von relativ *grossem* Brechungsvermögen über. In der That

lehrt eine einfache Berechnung, dass ein Bündel *paralleler* Strahlen, welches auf die vordere Hornhautfläche auffällt, von dieser so gebrochen wird, dass es nahe an 5‴ hinter der Netzhaut zur Vereinigung käme. Man kann daher sagen, dass die *hintere Brennweite* der vorderen Hornhautfläche die optische Axe des Auges nur um wenige Linien übertrifft.

Die *hintere Hornhautfläche*, obwohl sie eine *stärkere* Krümmung besitzt, kömmt in dioptrischer Beziehung nur *wenig* in Betracht. Es können die durchtretenden Lichtstrahlen fast wie in einem und demselben Medium fortschreitend betrachtet werden, da das Brechungsvermögen der Cornealsubstanz von dem des Kammerwassers nur *sehr wenig* verschieden ist.

Wegen der Kleinheit des Unterschiedes in den Brechungsvermögen der auf einander treffenden Medien haben auch die *beiden Oberflächen der Linse* einen nur geringen Einfluss auf den Gang der Lichtstrahlen. Dass der Krystall dennoch als ein *ziemlich stark* brechendes Medium wirkt, hat seinen Grund darin, dass die Linse *aus einer grossen Anzahl von Schichten* zusammengesetzt ist, deren Brechungsvermögen von der Peripherie gegen das Centrum hin *wächst*, dass *im Inneren* des Krystalles selbst also eine Anzahl von *Trennungsflächen* bestehet, welche ihren dioptrischen Effect gleichsam *summiren*. Wirklich werden vermöge dieses Baues die die Linse passirenden Strahlen *mehr* von ihrer ursprünglichen Richtung abgelenkt, als wenn der Krystall bei vollkommen *homogenem* Gefüge ein Brechungsvermögen gleich dem des *Kernes* hätte (*Senff*, *Helmholtz*). So geschieht es, dass parallel auf die Cornea auffallende Strahlen unter *normalen* Verhältnissen in der lichtempfindenden Schichte der *Netzhaut* zur Vereinigung kommen können.

5. Eine *vollkommene* Vereinigung der von einzelnen Objectpunkten ausgehenden Lichtstrahlen findet jedoch *nicht* statt. Abgesehen von der sehr geringen und unter *normalen* Verhältnissen ganz *unmerklichen chromatischen Abweichung* (*Helmholtz*, *Fick*, *Pope*) werden durch den *asymmetrischen Bau* des dioptrischen Apparates auch Aberrationen *gleichfärbiger* Strahlen, also *monochromatische Abweichungen* (*Helmholtz*) veranlasst, welche unter dem Namen „*Astigmatismus*“ beschrieben werden (*Young*, *Airy*).

6. *Die ellipsoidische Form der Haupttrennungsflächen* bringt es mit sich, dass *homocentrisches* Licht in den *verschiedenen Meridianebenen* des dioptrischen Apparates eine *ungleiche Ablenkung* erfährt, also auch in *verschiedenen Entfernungen* zur Vereinigung kömmt. Diese Art der *monochromatischen Abweichung*, so weit sie sich *blos* auf Strahlen bezieht, welche in *verschiedenen Meridianebenen* gebrochen worden sind, bekundet in ihren Erscheinungen eine der Grundform der Haupttrennungsflächen entsprechende *Gesetzmässigkeit* und *Einfachheit*, daher sie auch als *regulärer Astigmatismus* beschrieben wird. Sie findet ihre *Hauptquelle* in der ellipsoidischen Krümmung der vorderen *Cornealoberfläche*, da der Brechwerth derselben jenen der übrigen Trennungsflächen weitaus überbietet. Immmerhin ist auch die *Linsenasymmetrie* von bedeutendem Einflusse und zwar meistens in *correctivem* Sinne, insoferne die Maxima und Minima ihrer Krümmung jenen der Cornea *entgegengestellt* zu sein pflegen. Indem jedoch diese Gegenstellung nur selten eine annähernd *genaue* ist, liegt es auf der Hand, dass der *Ausgleich minder vollständig* sein müsse, als den Brechwerthen der einzelnen Linsenmeridiane zukömmt. Man kann eben nur sagen, dass der Astigmatismus der Cornea *für sich allein* im Allgemeinen *grösser* sei, als

jener des dioptrischen Apparates *überhaupt;* keineswegs aber, dass letzterer dem *Unterschiede* zwischen dem Astigmatismus der Cornea und der Linse entspreche (*Middelburg, Donders*). Uebrigens finden sich auch Fälle, wo die Maxima und Minima der Convexitäten in der Cornea und Linse sich *nähern* oder gar zusammenfallen, wo der Astigmatismus beider sich also *summirt (Knapp).*

Im Grossen und Ganzen gilt also die Regel, dass die Maxima und Minima der Brechwerthe im dioptrischen Apparate von der vorderen *Hornhautoberfläche* beherrscht werden, dass folgerecht also jene Strahlen, welche in einem dem *verticalen* nahen Meridian auf die Cornea treffen, in der *kürzesten*, *horizontal* divergirende Lichtstrahlen jedoch in der *grössten* Entfernung zur Vereinigung gebracht werden.

Um diese Form des Astigmatismus richtig aufzufassen, ist es gut, den *Gang der Lichtstrahlen* im dioptrischen Apparate einer näheren Betrachtung zu unterziehen. Ist die Brechung im *verticalen* Hauptschnitte eine *maximale*, im *horizontalen* eine *minimale*, so wird ein Strahlenbündel, welches von einem in der verlängerten optischen Axe gelegenen Lichtpunkte auf die Cornea trifft, nach seinem Durchtritte durch die *Pupille* und die *Linse* nicht mehr einen *kreisförmigen* Durchschnitt geben, sondern auf einem die optische Axe unter *rechtem* Winkel schneidenden Schirme ein *elliptisches* Zerstreuungsbild entwerfen, dessen *lange* Axe *horizontal* streicht und dessen *Excentricität zunimmt*, wenn der Schirm *nach hinten* weicht. In einer *gewissen Distanz* werden dann die im *verticalen* Meridian auf die Hornhaut treffenden Strahlen sich *vereinigen*, während die *übrigen* noch *convergiren*, der *Durchschnitt* wird, da die Zerstreuungsbilder der noch convergirenden Sectoren des Strahlenbündels sich sämmtlich in einer *horizontalen Linie decken*, eine *wagrechte Linie* darstellen. *Jenseits* dieser Linie, *der vorderen Brennlinie*, *divergiren* die im *verticalen* Hauptschnitte streichenden Strahlen bereits wieder, während die im *horizontalen* Hauptschnitte gelegenen Strahlen noch *convergiren*, das Zerstreuungsbild auf dem Schirme stellt wieder eine *liegende Ellipse* dar, deren Excentricität aber *abnimmt*, wenn der Schirm nach hinten rückt, und an einer gewissen Stelle endlich *Null* wird, so dass das Zerstreuungsbild also *die Kreisform* gewinnt. Es ist dieses zugleich der Ort, an welchem die Strahlen verhältnissmässig die *grösste Concentration* erleiden, daher er auch mit einigem Rechte als *mittlere Brennweite* oder beziehungsweise *mittlere Vereinigungsweite* bezeichnet werden kann. *Jenseits* dieser Stelle geht die Zerstreuungsfigur wieder in eine *Ellipse* über, deren *lange* Axe aber *lothrecht* steht und deren *Excentricität wächst*, wenn der Schirm nach hinten weicht, bis endlich die im *horizontalen* Hauptschnitt streichenden Strahlen zur *Vereinigung* kommen und der *senkrechte* Durchschnitt des Strahlenbündels, wegen gegenseitiger *Deckung* der im *verticalen* und in den *schrägen* Meridianebenen gebrochenen Sectoren, eine *lothrechte Linie* (die *hintere Brennlinie*) darstellt. *Ueber* diese Linie *hinaus* wird die Zerstreuungsfigur abermals eine *Ellipse* mit *lothrechter langer* Axe (*Knapp, Donders*).

Ein *genaueres* Eingehen in die Refractionsverhältnisse des dioptrischen Apparates ergibt, dass nur die Brennpunkte der in beiden *Hauptschnitten* gebrochenen Strahlen *in die optische Axe fallen;* dass dagegen die Brennpunkte der *übrigen* Strahlen in einer *windschiefen Fläche* liegen, welche die *beiden Brennlinien mit einander verbindet.* Weiters lehrt es, dass die *Länge* der *vorderen Brennlinie* zur *Länge* der *hinteren* sich verhalte, wie die *Brennweite* des *stärker* gekrümmten Hauptschnittes zur Brennweite des *schwächer* gekrümmten, dass also die vordere Brennlinie *kürzer*, als die hintere sei. Endlich geht daraus hervor, dass der *kreisförmige Querschnitt*, also der Ort der grössten Concentration des im dioptrischen Apparate gebrochenen homocentrischen Strahlenbündels, der *vorderen Brennlinie näher* und zwar *um so näher* liege, je *grösser die Differenz* der beiden Brennlinien ist (*Knapp, Donders*).

Streng genommen sollte man also nicht von einer *Brennweite* des dioptrischen Apparates, sondern immer nur von einer *Brennstrecke* sprechen, deren *Länge* im concreten Falle gleich ist *dem Unterschiede der Brennweiten der beiden Hauptschnitte*, also im Verhältniss zur Krümmungsdifferenz der

letzteren wächst und abnimmt; höchstens könnte man als *Brennweite* eine Stelle *innerhalb der Brennstrecke* anerkennen, an welcher die Strahlen die grösste Concentration erleiden und welche der vorderen Grenze der Brennstrecke näher als der hinteren liegt (*Knapp*). In der Regel jedoch sind die *Unterschiede der Brennweite* beider Hauptschnitte *sehr gering*, daher man sie bei der Darstellung der Refractionsverhältnisse füglich *vernachlässigen* und eine *gemeinschaftliche* Brennweite für homocentrisches Licht voraussetzen kann.

In der That ist die *Abweichung* der in verschiedenen Meridianebenen des Auges gebrochenen Strahlen *gewöhnlich* viel zu gering, als dass sie das *scharfe Sehen* beeinträchtigen könnte, es bedarf genauer *Experimente*, um selbe deutlich nachweisen zu können. Man findet dann in Uebereinstimmung mit dem Mitgetheilten, dass die meisten Menschen *verticale* Linien und einen durch eine *horizontale* stenopäische *Spalte* betrachteten *Lichtpunkt* in *grösserer* Distanz, *horizontale* Linien und einen durch eine *verticale* stenopäische *Spalte* betrachteten *Lichtpunkt* in *kürzerer* Distanz scharf sehen; dass sie weiters einen *Lichtpunkt* in *horizontaler* oder *verticaler* Richtung *verzogen* sehen, je nachdem dessen *wirkliche* oder, bei Benützung von Brillengläsern, *scheinbare* Entfernung um ein Gewisses *zu-* oder *abnimmt*, wobei natürlich immer vorausgesetzt wird, dass die *Einstellung* des dioptrischen Apparates *unverändert* dieselbe bleibe.

7. Die Krümmungsunregelmässigkeiten der einzelnen *Linsensectoren* im Vereine mit der häufig *ungenauen Centrirung* der Haupttrennungsflächen begründen monochromatische Aberrationen, welche im hohen Grade *complicirt* sind und nicht nur Strahlen betreffen, welche in *verschiedenen* Meridianebenen des Auges gebrochen worden sind, sondern auch Strahlen, welche in *einem und demselben* Meridian auf die Cornea fielen. Es sind diese Abweichungen, der *unregelmässige Astigmatismus*, in Uebereinstimmung mit der Geringfügigkeit der genannten Formmängel und entsprechend dem relativ *schwächeren* Brechungsvermögen des Krystalles, unter *normalen* Verhältnissen noch weniger störend, als jene, welche durch den asymmetrischen Bau der *Hornhaut* begründet werden, treten jedoch unter *gewissen* Umständen sehr deutlich hervor. Die *sternförmige Zerstreuungsfigur*, in welcher hell leuchtende punktförmige Objecte, die Sterne und selbst entfernte kleine Flammen, wahrgenommen werden, so wie die monoculare Verdoppelung und Vervielfältigung der Bilder (*Diplopia und Polyopia monocularis H. Meyer*) beruhen darauf, wie daraus hervorgeht, dass diese Erscheinungen bei Aphakie fehlen (*Donders*) keineswegs aber verschwinden, wenn der Brechwerth der *Hornhaut* durch Eintauchen des Auges in Wasser auf Null gesetzt wird (*Young*).

Es macht sich der *normale unregelmässige* Astigmatismus am auffälligsten geltend, wenn ein von der Umgebung stark abstechender, hell leuchtender oder dunkler Punkt aus Entfernungen betrachtet wird, für welche das Auge *nicht* eingestellt werden kann, zumal wenn gleichzeitig die Pupille *erweitert* ist. Ein *stark leuchtender* Punkt zeigt sich dann stets in Gestalt eines *verzogenen* strahligen Sternes, dessen grösster Durchmesser sich dem verticalen oder horizontalen Meridian nähert, je nachdem das Object *jenseits* oder *diesseits* der deutlichen Sehweite des Auges gelegen ist. Bei *minder hellen* oder *dunklen* punktförmigen Objekten werden nur die *gesättigtsten* Theile der Zerstreuungsfigur wahrgenommen, diese zerfällt daher in eine Anzahl *gesonderter Bilder*. Die gleiche Ursache liegt auch der Verdoppelung und Vervielfältigung von Linien, der Mondsichelhörner u. s. w. zu Grunde (*Helmholtz, Donders*).

8. Das lichtempfindende Stratum der Netzhaut besteht aus einer Unzahl von *einfachen* Elementen, *Zapfen* und *Stäben*, welche *mosaikartig* aneinander gedrängt stehen und ihre *Grundfläche* der *inneren* Oberfläche der Retina zukehren. Ihre Wände *spiegeln*, sie werfen alle schief auffallenden Lichtstrahlen in das Innere der Elemente zurück und hindern so, dass die Lichtstrahlen aus einem Elemente in das andere übertreten (*Brücke*).

Jeder einzelne Stab und Zapfen kann seiner elementaren *Einfachheit* halber nur den *gemischten* Totaleindruck *sämmtlicher* Lichtstrahlen, welche ihn *jeweilig* treffen, zur Wahrnehmung bringen; eine *Sonderung* der einzelnen *gleichzeitigen* Eindrücke ist in einem *einfachen* Elemente kaum denkbar; ja die *Stäbe* können, da immer *mehrere* derselben durch einen *einfachen* Nervenfaden mit dem Gehirne zusammenhängen, höchst wahrscheinlich nicht einmal ihre *Einzelneindrücke* scheiden, sondern führen *gruppenweise* einen aus *sämmtlichen* Theileindrücken *gemischten* Totaleindruck dem Gehirne zu.

Insofern jedes einzelne lichtempfindende Element der Netzhaut unter *normalen* Verhältnissen eine ganz *unabänderliche* Lage zum optischen Mittelpunkte des Auges behauptet, kann es, die *richtige* Einstellung des Brechapparates vorausgesetzt, immer nur von *directen* Strahlen getroffen werden, welche aus einer *gewissen Aichung* des Gesichtsfeldes divergiren. Es gilt nämlich für das Auge annähernd genau, was für *einfache* sphärische Linsen Gesetz ist, nämlich dass die einzelnen *Objectpunkte* und die zugehörigen *Bildpunkte* auf *geraden* Linien liegen, welche das *Linsencentrum schneiden*. Was bei einfachen Linsen *Axe* und *Hauptstrahl* heisst, wird mit Rücksicht auf das Auge *Gesichtslinie* und *Richtungslinie* oder *Richtungsstrahl* geheissen.

Genau genommen wird die Lage des Netzhautbildpunktes durch *zwei* Linien bestimmt, deren eine vom Objectpunkte zum *vorderen* Knotenpunkte zieht, die andere *parallel* zur ersteren vom *hinteren* Knotenpunkte auf die *Netzhaut* geführt wird (*Listing*). Da aber beide Knotenpunkte ziemlich nahe an einander liegen, kann man beide ohne erheblichen Fehler als *zusammenfallend* betrachten. Dieser *einfach gedachte* Knotenpunkt ist nun der *optische Mittelpunkt* des Auges und der *Kreuzungspunkt der Richtungslinien.*

Richtungslinien und *Sehrichtungen* sind ganz *verschiedene* Begriffe. Erstere beziehen sich auf den Gang der *objectiven* Lichtstrahlen und können auch *Lichtlinien* genannt werden. Sie bestimmen durch ihre Richtung, auf die *Gesichtslinie* bezogen, die gegenseitige Lage des Objectpunktes und Bildpunktes im *monocularen Gesichtsfelde* und auf der *Netzhautfläche*. Die *Sehrichtungen* hingegen deuten auf den *Ort im absoluten Raume*, nach welchem hin die Netzhäute die Eindrücke ihrer empfindenden Elemente *versetzen*. Richtungslinien und Sehrichtungen können *niemals zusammenfallen*, dagegen aber um ein Bedeutendes von einander *abweichen* (Siehe Muskeln).

Da die Zapfen und Stabgruppen der Aussenwelt nicht sowohl Punkte, als vielmehr *Flächen* zukehren, so ist es klar, dass jedem einzelnen Elemente oder Elementencomplexe nicht ein Punkt, sondern ein seiner Grundfläche proportionirter *aliquoter Theil des Gesichtsfeldes* zugehöre, dass demnach das Gesichtsfeld in *eben so viele Theile* zerfalle, als es in der Netzhaut *Stäbegruppen* und *Zapfen* gibt. Die *relative Grösse* dieser Theile oder *Aichungen* des Gesichtsfeldes steht im Verhältniss zur *Grundfläche* der *zugehörigen Elemente*. Im *Centrum* des Sehfeldes sind sie *kleiner*, da die Grundfläche der *Zapfen* sich daselbst um ein sehr Bedeutendes vermindert und die Stäbe gänzlich fehlen. Die *absolute Ausdehnung* der Aichungen jedoch steht im

Verhältnisse zur Grösse des *ganzen* Gesichtsfeldes, also auch zur Länge der auf seine Begrenzungsfläche gezogenen Richtungslinien.

Es ergibt sich hieraus unmittelbar, dass zwischen den *optischen Qualitäten* der *objectiven Netzhautbilder* und den *subjectiv* wahrgenommenen *optischen Eigenschaften* der entsprechenden Gegenstände ein grosser *Unterschied* besteht. Während nämlich das Netzhautbild die Oberfläche des Objectes bis in das feinste Detail wiedergibt, indem *einem jeden* Punkte der letzteren *ein Punkt* des ersteren entspricht: wird *nicht jeder Punkt* des Netzhautbildes *für sich* und *gesondert* empfunden, sondern es werden nur *so viele und nicht mehr gesonderte Theilwahrnehmungen* vermittelt, als Zapfen und Stabgruppen von dem Netzhautbilde *bedeckt* werden. Folgerecht hängt die *Feinheit* des wahrgenommenen Details eines bestimmten Objectes einerseits von der *relativen Grösse des Netzhautbildes* oder des *Gesichtswinkels*, ab, unter welchem das Object gesehen wird, es muss das Object dem Auge also um so *näher* gerückt werden, je *feiner* das Detail ist, welches zur Wahrnehmung gebracht werden soll. Andererseits ist auch der *Ort*, auf welchem das Netzhautbild entworfen wird, von grösstem Einfluss. Im *Centrum* der Retina, wo *blos Zapfen* die äusseren Eindrücke aufnehmen, ist die Fähigkeit, *Theilwahrnehmungen zu sondern*, am *grössten;* daher Objecten, welche *möglichst genau* gesehen werden sollen, immer *die Mitte der Retina*, die *Stelle des „directen Sehens"* zugewendet werden muss. Gegen die *Peripherie* hin nimmt diese Fähigkeit der Netzhaut, entsprechend der Verminderung der *Zapfen* und der Vergrösserung der Grundflächen der einzelnen *Stabgruppen*, sehr bedeutend ab und zwar rascher in *verticaler* als in *horizontaler* Richtung *(Aubert, Förster);* die Objecte werden an *diesen Stellen des „indirecten Sehens"* nur ihren *Hauptumrissen* nach *ohne feinere Detailzeichnung* gesehen. Im Bereiche des *Sehnerveneintrittes* fehlen die *lichtempfindenden* Elemente ganz, daher denn auch eine an Grösse proportionirte Aichung des Gesichtsfeldes *leer* erscheinen müsste, wenn dieselbe nicht *durch einen physiologischen Act* ausgefüllt würde.

Gegen die Annahme der Zapfen als *Seheinheiten* haben sich Bedenken erhoben, indem man ihre Grundflächen zu gross fand, als dass sie die erfahrungsmässige Genauigkeit in der Sonderung von Einzelneindrücken erklären könnte (*Volkmann*). Manche haben in Berücksichtigung dessen die *Zapfenspitzen* als die percipirenden Elemente der Netzhaut angesprochen (*Hensen*), oder die Lichtempfindung an die *Endfläche des Innengliedes* der Zapfen verlegen zu müssen geglaubt (*M. Schultze*). Es wird aber durch eine solche Hypothese für die *Sehschärfe* offenbar nichts gewonnen, indem damit die *Zahl* der auf einer Masseinheit der Retina zusammengedrängten Elemente nicht wächst. Uebrigens genügt der Durchmesser der Grundfläche, wie er neuerlich an den Zapfen der *Fovea centralis* gefunden worden ist (*M. Schultze, H. Müller, Welker*), vollkommen, um die *gesonderte* Wahrnehmung von Objecten, deren gegenseitiger Abstand nahe an 60 Secunden beträgt, zu ermöglichen, und mehr leistet eben das Auge nicht (*Helmholtz, Bergmann*). Dass die Netzhautmitte feine Punkte und Linien, auch wenn sie sich unter einem *kleineren* Gesichtswinkel als 60 Secunden dem Auge darbieten, *einzeln scharf* zu sehen vermag, kann für die Grösse der *Empfindungskreise* der Netzhaut so wenig entscheiden, wie die Wahrnehmung eines einzelnen Nadelstiches für die Empfindungskreise der äusserenHaut.

Die *Sehschärfe* oder das *Mass* der Fähigkeit, Einzelneindrücke *gesondert* zur Wahrnehmung zu bringen, ist übrigens nicht in allen Fällen eine gleich grosse. Der zur Trennung erforderliche Gesichtswinkel schwankt vielmehr schon in *normalen* Augen merklich und bei *krankhaften* Zuständen wird der Unterschied häufig ein sehr bedeutender.

Es knüpft sich an diese Aenderungen ein hohes praktisches Interesse, daher man schon seit Längerem nach Behelfen geforscht hat, um den fraglichen Winkel in jedem Falle *leicht messen* und so das *Verhältniss* der *vorhandenen* centralen Sehschärfe zu einem *angenommenen* normalen Werthe durch *Zahlen* ausdrücken zu können. Für *praktische* Zwecke reichen *Schriftproben* aus. Da es sich bei diesen immer nur um *kleine* Winkel handelt, gibt die *Höhe* der Buchstaben, getheilt durch den *grössten* Abstand, in welchem dieselben noch deutlich erkannt werden, ziemlich genau die *Tangente* des gesuchten Winkels. Im Allgemeinen lassen sich nun 5 Minuten als der kleinste Gesichtswinkel betrachten, unter welchem eine *Druckschrift* noch geläufig gelesen werden kann. Man pflegt darum 5 Minuten als den *Normalwinkel* anzusehen und die *Sehschärfe* auszudrücken durch das Verhältniss des *grössten* Abstandes, in welchem Buchstaben von *gewisser* Höhe deutlich gesehen werden, zu dem Abstande, in welchem *dieselben* Buchstaben sich unter dem Normalwinkel von 5 Minuten zeigen (*Snellen*). Um den Rechnungsoperationen zu entgehen, welche beim Gebrauche *beliebiger* Drucksorten nothwendig werden und auch, um immer möglichst *durchsichtige* Werthe für die Sehschärfe zu gewinnen, hat man *eigene Schriftproben* angefertigt, deren *kleinste* bei einer Höhe h von $0.^{209}'''$ Pariser Maass auf eine Entfernung d von 1 Pariser Fuss $= 144'''$ einen Winkel von 5 Minuten ergibt, jede *folgende* aber ein *Vielfaches* dieser Normalhöhe misst. Der *Vergrösserungscoefficient* ist als *Nummer* jeder einzelnen Probe vorgesetzt, gibt gleichzeitig also auch die *Anzahl Pariser Fusse* an, auf welche das Object vom Auge entfernt werden muss, auf dass es unter dem Normalwinkel von 5 Minuten erscheine. Ein *normalsichtiges* Auge soll daher die Proben 1, 2, 3, n, auf 1, 2, 3, n Pariser Fuss Distanz deutlich erkennen, indem $\frac{h}{d}$, $\frac{2h}{2d}$, $\frac{3h}{3d}$, $\frac{nh}{nd} =$ tang. 5′ ist. Fände sich bei dem Versuche, dass ein Auge auf 2 d nicht 2 h, sondern blos 4 h und auf 4 d blos 8 h deutlich sieht, so wäre offenbar $\frac{4h}{2d}, \frac{8h}{4d} = 2$ tang. 5; der erforderliche Gesichtswinkel *überstiege* das Normale um das Doppelte, die *Sehschärfe* wäre demnach auf die *Hälfte* gesunken (*Snellen*).

Es hat diese Methode offenbar etwas überaus Bequemes. Doch liefert sie keineswegs Werthe, welche auf grosse *Schärfe* Anspruch erheben können. Es ist nämlich der Normalwinkel von 5 Minuten für Individuen *unter* 25 Jahren etwas zu gross gewählt (*Vroesom*). Durch Verkleinerung desselben und durch gleichmässigere Vertheilung der Schattenstriche und leeren Zwischenräume (*Giraud Teulon*) wird die Messung wohl genauer, bleibt aber immer noch unsicher. Es hat nämlich schon die *Beleuchtung* des Gesichtsfeldes einen sehr bedeutenden Einfluss auf die Untersuchungsergebnisse, so dass dasselbe Auge unter einigermassen verschiedenen äusseren Verhältnissen recht grosse Unterschiede in der Sehschärfe nachweisen kann. Auch kömmt die grössere oder geringere *Uebung* im Lesen in Betracht. Sie ist insoferne ein sehr störendes Moment, als sie Vielen es möglich macht, Buchstaben auch bei wenig deutlicher Wahrnehmung aus den Schattenumrissen zu erkennen. Endlich sind die für die Sehschärfe gefundenen Zahlenwerthe *keine solchen*, welche Rechnungsoperationen ertragen, ohne ihre *Giltigkeit* zu verlieren. Es ist nämlich eine gefundene Sehschärfe $\frac{10}{20}, \frac{4}{8}, \frac{3}{6}$ durchaus nicht gleich $\frac{1}{2}$, indem Augen, welche auf die 20fache Normalentfernung eine Schriftprobe von 10facher Normalhöhe erkennen, keineswegs nothwendig 2 h auf d, 4 h auf 2 d u. s. w. deutlich sehen und umgekehrt. Die in den meisten Büchern angeführten Werthe der Sehschärfe geben daher keineswegs einen Einblick in die wirklich vorhandenen Verhältnisse, auch wenn man davon absieht, dass die jeweilige Beleuchtungsintensität des Gesichtsfeldes und anderer einflussreicher Nebenmomente dabei ganz vernachlässigt sind. Um ein einigermassen zutreffendes Bild von der Sehschärfe des Netzhautcentrums zu entwerfen, muss jede Reduction des Bruches *gemieden* werden.

Für die Besitzer der *Jaeger'schen* Schriftproben, welche sehr viele Vorzüge bieten, möge die Bemerkung gelten, dass Nr. 2 *Jaeger* den I *Snellen* entspricht, ebenso 5 J = 2 S; 7 J = 3 S; 11 J = 4 S; 13 J = 5 S; 14 J = 7 S; 18 J = 18 S; 19 J = 27 S; 20 J = 38 S.

9. Es ist klar, dass *nahezu scharfe* Bilder auf der *vorderen* Fläche der Stabschichte entworfen werden müssen, wenn die zugehörigen Objecte in ihren Umrissen und in ihrem Detail *deutlich* wahrgenommen werden sollen.

Fallen nämlich *Zerstreuungskreise von einigem Durchmesser* auf jene Fläche, so wird das aus *jeder einzelnen* Aichung des Gesichtsfeldes zum Auge gelangende Licht auf eine grössere oder geringere *Anzahl* von Zapfen und Stabgruppen vertheilt, umgekehrt aber *jeder Zapfen* und *jede Stabgruppe* von Licht aus *verschiedenen* Aichungen des Gesichtsfeldes getroffen und sonach das Detail der Objecte auch *in der Wahrnehmung* vermischt. Es werden daher die wahrgenommenen Bilder *undeutlich* und dieses zwar im Verhältniss zur *Grösse* der Zerstreuungskreise, also im Verhältniss zur Grösse der *Pupille* und zur Grösse des *Abstandes* der Bilder von der vorderen Fläche der Stabschichte oder zur Grösse der *„Differenz der hinteren Vereinigungsweite"*.

Immerhin müssen die Zerstreuungskreise *einen gewissen Durchmesser* erreichen, soll das Bild ein *undeutliches* werden. *Sehr kleine* Zerstreuungskreise beeinflussen die Deutlichkeit der Wahrnehmungen nur in *sehr geringem*, fast unmerklichen Grade, da sie *zu wenig* Licht aus den einzelnen Aichungen des Gesichtsfeldes auf die den nachbarlichen Aichungen zugehörigen Elemente der Netzhaut werfen, als dass dadurch die Qualität der von den *einzelnen* Zapfen und Stabgruppen gewonnenen *Theilwahrnehmungen* wesentlich alterirt werden könnte. Es folgt daraus, dass, wenn der dioptrische Apparat für *eine gewisse Entfernung* eingestellt ist und *bleibt*, das Object innerhalb gewisser bestimmter Grenzen seine *Entfernung wechseln* könne, *ohne dass* die Wahrnehmungen *merklich* an Deutlichkeit verlieren; dass das Auge sonach *niemals* für eine *einzige Distanz* eingestellt sei, sondern für eine *Distanzdifferenz*, welche man *Accommodationslinie* nennt und deren *Grösse* im *umgekehrten* Verhältniss zur *jeweiligen Brennweite* des dioptrischen Apparates und zum *Durchmesser der Pupille* zu- und abnimmt (*Czermak*). Auch erklärt sich daraus, dass die *ellipsoidische* Gestaltung der Haupttrennungsflächen in der Regel das Scharfsehen *nicht* beirrt, dass der Astigmatismus nur *dann störend* hervortrete, wenn der *Unterschied* in den *Refractionszuständen* beider Hauptschnitte oder der *Pupillendurchmesser* eine gewisse Grösse erreicht.

Andererseits kann die Undeutlichkeit unter sonst normalen Verhältnissen niemals eine ganz *absolute* werden, indem die *Grösse* der Zerstreuungskreise nur innerhalb verhältnissmässig *enger Grenzen* wandelbar ist. Wenn nämlich auch das Object bis in die *vordere Brennweite der Cornea*, also in eine Distanz von *wenigen Linien* ans Auge heranrückte, so dass die Strahlen *parallel* in das Kammerwasser ausführen, so würden die letzteren durch die *Linse* dennoch in einer Entfernung von etwas mehr als *einem Zolle hinter* der Netzhaut zur Vereinigung gebracht. Der Durchmesser der *Zerstreuungskreise* erreicht unter gewöhnlichen Verhältnissen in Folge dessen kaum jemals die *Grösse* des *Pupillendurchmessers*. Daher kömmt es, dass trotz *ganz unrichtigen* Einstellungen des lichtbrechenden Apparates grössere Objecte immer noch nach ihren Hauptumrissen und in ihren gröberen Theilen erkannt werden können, dass ihre Grenzen nur mehr oder weniger *verwaschen* erscheinen.

Selbstverständlich lassen sich diese Fehler *einigermassen verbessern* durch *Verengerung der Pupille* oder der *Lidspalte*, so wie durch *Benützung eines Schirmes mit enger Oeffnung*. Ausserdem kömmt noch ein anderes *physiologisches* Moment in Rechnung, nämlich *die Fähigkeit, Zerstreuungskreise zu verarbeiten*, d. i., aus *verschwommenen* Bildern die *wahre Gestalt* der Objecte durch *Urtheil* zu construiren. Es ist diese Fähigkeit in verschiedenen Augen *verschieden gross* und kann durch *Uebung* bis zu einem sehr hohen Grade gesteigert werden (*Graefe*). Immerhin jedoch bleiben dieses *Nothbehelfe*, welche nicht zureichen, um in *allen* Fällen *bestimmte* und *deutliche* Wahrnehmungen *kleiner* Objecte und des *feineren* Details *grösserer* Gegenstände zu ermöglichen.

10. Die Fähigkeit des Auges, in *verschiedene* Entfernungen *scharf und deutlich* zu sehen, setzt das Vermögen voraus, die *Brennweite* des dioptrischen Apparates innerhalb gewisser Grenzen *willkürlich zu verkürzen* und wieder auf das frühere Mass zu *verlängern*, solchermassen also die aus dem Wechsel der Objectdistanzen erwachsenden Differenzen der hinteren Vereinigungsweite auszugleichen. Man nennt dieses Vermögen des Auges, seinen dioptrischen Apparat je nach Bedarf für *verschiedene* Entfernungen einzustellen, das *Accommodations-* oder *Adaptionsvermögen*.

Der *reciproke* Werth der Distanz, für welche der dioptrische Apparat in einem gegebenen Augenblicke accommodirt ist, wird *Einstellungswerth* genannt. Die Entfernung, für welche das Auge bei völliger *Entspannung* des Accommodationsmuskels eingestellt ist, heisst der *Fernpunktabstand* und dessen *reciproker* Werth bezeichnet den *natürlichen Brech-* oder *Refractionszustand.* Die Entfernung hingegen, für welche der lichtbrechende Apparat durch das *Maximum* der möglichen Accommodationsanstrengung eingestellt wird, ist der *Nahepunktabstand.* Der Fernpunkt und der Nahepunkt selbst sind Punkte der verlängerten Gesichtslinie und bilden die Grenze der *deutlichen Sehweite.* Die Differenz der reciproken Werthe des Fern- und Nahepunktabstandes, also der Unterschied des grössten und kleinsten Einstellungswerthes, ist als *Accommodationsbreite* oder *Accommodationsaequivalent (Donders)* zu bezeichnen.

11. Der *Wechsel* in dem Einstellungswerthe des dioptrischen Apparates wird lediglich durch *Krümmungsveränderungen der Linse* bedingt *(Cramer, Helmholtz).* Die *bewegenden Factoren* sind der *Ciliarmuskel* und die dem Krystalle bei unverletzter Kapsel innewohnende hochgradige *Elasticität.*

Berücksichtigt man die *Beschränkungen* des Accommodationsvermögens, welche sich bei ausgebreiteten hinteren Synechien des Pupillarrandes und nach Iridectomien geltend zu machen pflegen, so kann man der *Regenbogenhaut* eine *beihelfende* Wirkung kaum absprechen. Es steht jedoch fest, dass die Iris nur in sehr *untergeordnetem* Maasse betheiligt sein könne, da Fälle vorliegen, in welchen bei Gegebensein einer künstlichen Pupille *(Graefe, Trautvetter)*, sowie nach traumatischem *Verluste der ganzen Iris (Graefe)* und bei *angeborenem Mangel* der Regenbogenhaut *(Secondi)* das Accommodationsvermögen erhalten war.

Die *Art und Weise,* in welcher der *Ciliarmuskel* eine seiner Kraftanstrengung entsprechende Convexitätsvermehrung der Linse vermittelt, ist nicht ganz sichergestellt. Die meisten und gewichtigsten Stimmen sprechen sich dahin aus, dass der *Linse* vermöge ihrer grossen Elasticität das Streben innewohne, ihre Convexitäten unter Verkürzung des aequatorialen Durchmessers zu *verstärken*; dass sie aber durch die *Zonula* abgeplattet erhalten werde, so lange der Ciliarmuskel in *Unthätigkeit* verharrt. Sobald dann dieser Muskel sich *zusammenzieht,* soll die Ora serrata unter Zerrung der Chorioidea und Retina dem Linsengleicher *genähert,* das Strahlenblättchen entsprechend dem Kraftaufwande des Muskels *entspannt* und sohin der Linse die Möglichkeit gegeben werden, ihrem Drange nach Convexitätsvermehrung zu folgen *(Helmholtz).* Die *anatomische* Vertheilung der weitaus überwiegenden Zahl von Muskelbündeln (S. 263) ist dieser Anschauungsweise unzweifelhaft günstig. Dazu kömmt, dass der Krystall bei theilweiser oder gänzlicher *Trennung von der Zonula* und *nach dem Tode,* scheinbar unabhängig von der *Quellung,* die Convexität seiner Oberflächen in einem weit *höheren* Grade verstärkt, als dieses selbst beim *Maximum* der Accommodationsanstrengung im Leben geschieht. Auch deuten gewisse *subjective* Erscheinungen, welche bei kräftigster Spannung des Muskels und darauf folgendem plötzlichen Nachlassen seiner Thätigkeit im Dunkeln beobachtet werden *(Accommodationsphosphene, Czermak),* darauf hin, dass bei der Einstellung des Auges für die *Nähe* die vordere Zone der Netzhaut einer *Zerrung* ausgesetzt werde. Endlich haben *directe* Versuche an *lebenden* Thieren *(Völkers, Hensen)* Gründe für die Richtigkeit der erwähnten Hypothese geliefert. Doch liegt eine grosse Schwierigkeit in dem *Nachweise*, dass die Linse während der *Ruhe* des Accommodationsmuskels wirklich *durch die Zonula abgeflacht* werde. Durch blosse *Elasticität* kann das Strahlenblättchen kaum so Bedeutendes leisten; auch wäre die rasche Vernichtung dieser *physikalischen* Eigenschaft nach dem Tode nicht leicht zu erklären. *Contractile Elemente* aber von solcher Menge und Kraft, dass sie nicht nur den Widerstand der Linse überbieten, sondern überdies noch eines so massigen Muskels wie der Ciliarmuskel ist, bedürfen, um in ihrer Wirksamkeit *neutralisirt* werden zu können, sind bisher noch nicht gefunden worden.

Eine andere Meinung geht dahin, dass der Ciliarmuskel in Verbindung mit dem Muskelapparate der Iris einen Druck auf den Rand der Linse auszuüben und

gleichzeitig das Strahlenblättchen zu erschlaffen vermöge (*H. Müller*). Es stützt sich diese Hypothese vornehmlich auf das Zurückweichen der Irisperipherie bei der Anpassung des Auges für die Nähe und auf den Bestand von *Kreisfasern* im Ciliarmuskel. Eine *unmittelbare* Einwirkung der Strahlenfortsätze auf den Krystall ist indessen *unmöglich*, da sich beide Theile *nicht* berühren (*Arlt, O. Becker*). Uebrigens sind bei den Accommodationsvorgängen allerdings Veränderungen in dem *Umfange* und folgerecht auch in der relativen Stellung der Ciliarfortsätze zum Linsenrande nachgewiesen worden. Allein *directe* Beobachtungen an den Augen lebender Kakerlaken haben mit Bestimmtheit ergeben, dass diese Veränderungen nicht sowohl mit dem Wechsel des Accommodationszustandes, als vielmehr mit dem daran geknüpften *Wechsel der Pupillenweite* in unmittelbarem Zusammenhange stehen. Es *schwellen* die Ciliarfortsätze nämlich an und nähern sich mit ihren Köpfen dem Linsenrande, wenn das Sehloch beim Sehen in die *Ferne* oder wegen der Einwirkung von *Mydriaticis* sich *erweitert*; sie werden hingegen *kleiner* und ihre vorderen kolbigen Enden treten weiter *weg* vom Linsenrande, wenn die Pupille bei der Accommodation für die *Nähe* oder in Folge der Einwirkung von *Calabarpräparaten* sich *verengert* (*O. Becker*). Es erklärt sich dies daraus, dass bei der *Erweiterung* der Pupille die Blutbahn der Iris theils *mechanisch*, theils wegen der gleichzeitigen Zusammenziehung der contractilen *Gefässwandungen* (*Donders*) wesentlich *beengt* wird; daher die Venen sich theilweise in die oberflächlichen Adergeflechte der Ciliarfortsätze entleeren müssen; während das Blut unter *entgegengesetzten* Verhältnissen theilweise in die erweiterten Regenbogenhautvenen *zurückströmen* kann (*Leber*).

12. Dem *Accommodationsmuskel* wohnt gleich allen anderen Muskeln ein gewisser *Tonus* inne, vermöge welchem er im Zustande der Ruhe auf die Convexität der Linse einzuwirken fortfährt. Durch den Einfluss *starker Mydriatica* wird diese Spannung noch um ein Bedeutendes *vermindert*, folgerecht also auch der *Refractionszustand* des Auges *herabgesetzt* (S. 27). Es ergibt sich hieraus ein im praktischen Interesse häufig überaus wichtiger *Unterschied* zwischen dem dem Ruhezustand des Auges entsprechenden, und dem *äussersten Fernpunkte* (*Graefe*). Bei *Erlahmungen* des Ciliarmuskels sinkt der Brechzustand des Auges öfters weit *unter das natürliche Maass* (Siehe Accommodationsparesen). Auch lässt er sich, zumal so lange die Linse noch *nicht verhärtet* ist, durch *willkürliches divergentes Schielen* um ein gewisses vermindern (*Hering*).

13. Der eigentliche *Accommodationsnerv* ist zweifelsohne der *Oculomotorius* (*Donders, Trautvetter*), welcher auch den *Sphincter pupillae* beherrscht. Jene Fäden des *Sympathicus*, welche durch das Ganglion ciliare in das Auge gehen und, vom Grenzstrange des Halstheiles kommend, mit den vorderen Wurzeln einiger *Rückenmarksnerven* zusammenhängen (*Budge, Waller*), scheinen auf den Accommodationsmuskel *nicht direct* Einfluss zu nehmen (*Donders, Trautvetter*). Ihre Wirkung besteht vielmehr in einer andauernden *Erhöhung des Tonus* der *radiären Irisfasern* und der contractilen Elemente der *Gefässwandungen* (*Donders, Kuiper*). *Reizungen* derselben haben eine Erweiterung der Pupille und eine Zusammenziehung der Gefässe, *Durchschneidung des Nerven* am Halse jedoch die gegentheiligen Zustände im Gefolge. Der *Trigeminus* verleiht der Iris ihre *Empfindung*, nimmt jedoch kaum auf anderem als reflectorischen Wege Einfluss auf die *Binnenmuskeln* des Auges, wobei das Ganglion ciliare unzweifelhaft die Rolle eines *Centrum* spielt (*Donders*). Wenn sich auch der *Abducens* bei den Accommodationsvorgängen und Bewegungen der Pupille betheiligt (*Graefe*), so ist dessen Mitwirkung jedenfalls eine sehr *mittelbare*.

14. Die Nervenvertheilung erklärt den innigen *functionellen* Verband, in welchem der Accommodationsmuskel mit dem *Ringmuskel der Iris* steht,

und welcher macht, dass sich in der Regel jedweder Einstellung des dioptrischen Apparates *für die Nähe* eine *Verengerung*, jeder *Abspannung* des Adaptionsmuskels eine *Erweiterung* des Sehloches associirt. Die *Ausnahmen*, welche diese Regel erleidet, finden ihren Grund in dem Umstande, dass der Sphincter pupillae auch *in reflectorischem Verbande* mit dem *Nervus opticus* und mit dem *Trigeminus* steht und dass bei heftigeren Reizeinwirkungen die von diesen Nerven auf den Sphincter pupillae *reflectirten* Impulse viel kräftiger sind, als jene, welche von dem Accommodationscentrum *durch Consens* auf den Pupillenschliesser übertragen werden.

Wahrscheinlich haben die, den *accommodativen* und den *reflectorischen* Muskelthätigkeiten vorstehenden Zweige des Nervus oculomotorius ganz *verschiedene Gehirnursprünge* und sind so als dem Stamme *mechanisch* beigegebene *verschiedene Nerven* zu betrachten. Es kann nämlich *jede* der beiden Gruppen *unabhängig* von der andern in ihrer Leitung gestört werden. So sind Fälle beobachtet worden, wo bei *vollständiger* Lähmung der Augenmuskeln die *Accommodation* und die accommodativen Bewegungen der Iris nicht die mindeste Störung erkennen liessen, während *Lichtreize* keinerlei Reaction hervorriefen, oder *umgekehrt* (*Ruete, Graefe*).

In einer ähnlichen Beziehung steht der Accommodationsmuskel zu *den Augenmuskeln*, insoferne gewisse Kraftanstrengungen des ersten sich in der Regel mit *entsprechenden Convergenzstellungen der beiden optischen Axen* combiniren und umgekehrt. Es ist dieser Nexus vorwiegend in einer durch das *Bedürfniss* angelernten *Gewohnheit* begründet; daher auch die *Verhältnissscala des effectiven Kraftaufwandes*, mit welchem sich die betreffenden Muskeln zum *gemeinschaftlichen* Sehact bei *wechselnden* Objectsdistanzen *associiren*, bei *verschiedenen* Individuen je nach dem natürlichen Brechzustande des dioptrischen Apparates, je nach der Accommodationsbreite u. s. w. eine *sehr verschiedene* ist; ja sich bei *demselben* Individuum in Uebereinstimmung mit der *Zu- oder Abnahme* des natürlichen Refractionszustandes *ändert*, wenn diese *allmälig* und langsam erfolgt, also den Muskeln Zeit gönnt, sich den *neuen* Bedürfnissen anzupassen.

Während z. B. ein *Myops* die Gesichtslinien von der Parallelstellung bis zu seinem, oft *sehr kleinen* Fernpunktabstande convergiren lässt, *ohne* den Accommodationsmuskel zu bethätigen; muss ein *Normalsichtiger* schon bei *mässiger* Annäherung der Objecte die entsprechenden Axenconvergenzen *mit* Adaptionsbestrebungen verbinden, und mancher *Uebersichtige* wird schon den *Parallelstellungen* der Axen das *Maximum* seiner Accommodationskraft associiren.

Im Grunde genommen ist dieser Nexus keineswegs eine sehr straffe Fessel. Versuche mit sphärischen Gläsern sowie mit ab- und adducirenden Prismen lehren nämlich, dass bei *gleichen Axenconvergenzen* der *Einstellungswerth* des dioptrischen Apparates und *umgekehrt* innerhalb *ziemlich weiter* Grenzen *wechseln* könne; dass sonach bestimmte *Axenconvergenzen* bestimmte Quoten der *Accommodationsbreite*, und bestimmte *Accommodationszustände* auch bestimmte Quoten der gesammten *Convergenzbreite verfügbar lassen*. Man spricht darum von *relativen Accommodationsbreiten* und drückt sie durch den Unterschied des, bei einer *gewissen* Axenconvergenz *aufbringbaren*, maximalen und minimalen Einstellungswerthes aus. Andererseits spricht man von *relativen Convergenzbreiten* und bezeichnet damit den *Spielraum*, welcher bei einem bestimmten *Accommodationszustand* des dioptrischen Apparates *den Axenconvergenzen* gestattet ist (*Donders*).

So *locker* übrigens nach allem dem die erworbenen Associationsverhältnisse *scheinen* mögen, so *belangreich* erweisen sie sich in praktischer Beziehung. Die relativen Accommodationsbreiten und Convergenzbreiten bezeichnen eben nur die Grösse der *möglichen* Variationen; es ist aber etwas ganz

anderes, eine gewisse Combination von Muskelthätigkeiten *überhaupt aufzubringen* und sie *zu erhalten*, oder gar *bei der Arbeit zu verwerthen*. In der That machen sich die erworbenen Associationsverhältnisse sehr bald und in fühlbarer Weise geltend, wenn eine bestimmte Combination von Muskelwirkungen einer oder der anderen Muskelgruppe *Kraftaufwände* zumuthet, welche *nahe* an das unter den gegebenen Verhältnissen *überhaupt verfügbare* Maximum streifen. *Accommodationszustände*, welche bei einer *gewissen* Convergenz spielend aufgebracht und erhalten werden, sind bei einer *anderen* Convergenz nur unter *grosser Anstrengung* zu erzielen, indem sie einen *grossen Theil* der *disponiblen* Accommodationskraft in Anspruch nehmen. Umgekehrt sind bei *fixer Einstellung* des dioptrischen Apparates verschiedene *Convergenzen* um so mühsamer, eine je grössere Quote der *disponiblen* Kraft sie von den *inneren* oder *äusseren* Geraden fordern. So werden durch *Störung* der erworbenen Associationsverhältnisse oft Einstellungen und Convergenzen ermüdend und weiterhin gar zur Quelle *krankhafter* asthenopischer Beschwerden, welche *an und für sich* nichts weniger als eine Ueberbürdung der betreffenden Muskeln mit sich bringen.

Nosologie. Es gibt nur *sehr wenige* Augen, deren natürliche Brennweite *genau* zusammenfällt mit der vorderen Fläche der Stabschichte und sonach den Begriff der *Emmetropie* streng erschöpfen. Doch ist der *Unterschied* in der grössten Mehrzahl der Fälle ein *unerheblicher*, es werden homocentrische parallele Strahlenbündel bei völliger Ruhe des Accommodationsmuskels so nahe *vor* oder, was die Regel bildet, *hinter* der Grundfläche der lichtempfindenden Elemente zur Vereinigung gebracht, dass die Schärfe der wahrgenommenen Bilder wegen der Kleinheit der Zerstreuungskreise nicht merkbar leidet. Man rechnet derlei Augen folgerecht mit unter die *emmetropischen* und stellt sie den *ametropischen* gegenüber, bei welchen die natürliche Brennweite des dioptrischen Apparates um *so viel* von der Stabschichte abweicht, dass *entfernte* Objecte bei völliger Accommodations*ruhe* nur in *undeutlichen* Zerstreuungsbildern gesehen werden.

1. In vielen Fällen ist die hintere Brennweite des dioptrischen Apparates relativ *zu kurz*, indem die Augenaxe *zu lang* ist, oder einzelne Trennungsflächen *zu stark gekrümmt* sind, oder indem *beide* diese Momente zusammenwirken. Es sehen solche Augen demnach *ferne* Objecte in verhältnissmässig *grossen* Zerstreuungskreisen; die Gegenstände müssen, um in *scharfen* Bildern wahrgenommen zu werden, *nahe* an das Auge heranrücken. Der *Fernpunkt* liegt also *dem Auge nahe*, die *deutliche Sehweite* erscheint *verkürzt und hereingerückt*, das Auge sieht *nur in kurzen* Distanzen scharf und deutlich, es ist *kurzsichtig*, *myopisch*. Der *Nahepunktabstand* hängt dann von der Lage des Fernpunktes und hauptsächlich von der *Grösse des Accommodationsvermögens* ab. Ist diese die *normale* geblieben oder doch *nicht sehr beschränkt* worden, so ist der Nahepunktabstand nothwendig ein *kürzerer* als in der Norm.

Kann nämlich eine der Norm *gleichwerthige* Differenz der hinteren Vereinigungsweite durch die Accommodation ausgeglichen werden, so muss offenbar jener Theil der Kraft, welchen *normale* Augen aufwenden, um sich für den Fernpunktabstand des *myopischen* Auges anzupassen, dem *letzteren* für Einstellungen *diesseits* der normalen Accommodationsgrenze zu Gute kommen.

2. In anderen, mindestens eben so häufigen Fällen ist die Brennweite des dioptrischen Apparates bei völliger *Entspannung* des Accommodationsmuskels *grösser*, als der Abstand der Stabschichte der Netzhaut, sei es

wegen *Convexitätsverminderung* oder gänzlichem *Ausfall* einzelner Trennungsflächen, sei es wegen normwidriger *Kürze der optischen Axe*, oder aus *beiden* Ursachen zugleich. Es sehen solche Augen bei völliger *Entspannung* des Accommodationsapparates *ferne und nahe* Objecte in *Zerstreuungskreisen;* es müssen die Lichtstrahlen *convergent* auf die Cornea auffallen, um auf der Stabschichte zu *scharfen* Bildern vereinigt zu werden; der dioptrische Apparat ist blos für *virtuelle* Bilder eingestellt, welche *über der Netzhaut drüben*, d. i. *hinter* der Netzhaut liegen, das Auge ist *übersichtig*, *hyperpresbyopisch*, *hypermetropisch*, *hyperopisch*.

Ist die hintere Brennweite des dioptrischen Apparates nur *wenig länger* als der Abstand der Netzhaut, und ist das *Einstellungsvermögen* von *normaler* Grösse, so wird jene Differenz nicht nur leicht *ausgeglichen*, sondern die Brennweite auch um ein Gewisses *unter* das Maass des Netzhautabstandes verkürzt werden können, das Auge besitzt die Fähigkeit, sich für *parallele* und selbst für *divergente* Strahlen, also für Objecte von *positiver* und sogar *kurzer* Distanz zu accommodiren, der *Fernpunkt* liegt *hinter*, der *Nahepunkt vor* der Netzhaut auf der verlängerten optischen Axe, die deutliche Sehweite ist eine *discontinuirliche*. Der *Nahepunktabstand* ist im Vergleiche zur Norm *vergrössert*, da ein gewisser Quotient der aufwendbaren accommodativen Kraft schon aufgeht, um das Auge für *parallele* Strahlen einzurichten (*facultative Uebersichtigkeit*).

Ist die hintere Brennweite des dioptrischen Apparates *bedeutend grösser* als der Abstand der Netzhaut, so reicht oft schon das *Maximum* der aufwendbaren Kraft *nicht* mehr zu, um das Auge für *parallele* Strahlen, also für *positive* grosse Entfernungen einzustellen, es liegt der Fernpunkt *und* der Nahepunkt *hinter* der Netzhaut, die deutliche Sehweite ist ihrer *ganzen* Länge nach *negativ*, das Auge ist *absolut übersichtig*.

3. Nicht selten besteht wegen *ungewöhnlich stark asymmetrischem* Bau der Haupttrennungsflächen ein relativ *grosser Unterschied zwischen den Brechzuständen verschiedener Meridianebenen* des dioptrischen Apparates. Wenn dann die in *einem* Hauptschnitte gebrochenen Strahlen auch *scharfe* Bilder *in der Stabschichte* der Netzhaut entwerfen, so kommen die in den *anderen* Meridianebenen streichenden Strahlen so weit *vor* oder *hinter* dem lichtempfindenden Stratum zur Vereinigung, dass sie dieses unter der Gestalt *ausgedehnter* und *verzogener Zerstreuungsfiguren* treffen und sonach den *Totaleindruck* in hohem Grade verundeutlichen. Falls aber auch die *mittlere* Brenn- oder Vereinigungsweite *in* die Stabschichte fiele, ist doch die Concentration der Strahlen daselbst eine *viel zu geringe*, der kreisförmige Durchschnitt der einzelnen homocentrischen Strahlenbündel ein viel zu umfangsreicher, als dass eine *genügende Schärfe* des Netzhautbildes erzielt werden könnte. Solche Augen *ermangeln* also einer *deutlichen Sehweite*, sie nehmen Objecte *beliebiger* Distanz blos in Zerstreuungsfiguren wahr, sie sehen in *gewisse* Distanzen wohl *besser*, als in andere, in *keiner* aber *scharf*. Man nennt solche Augen *astigmatisch* und zwar bezeichnet man den Zustand als *abnormen regelmässigen Astigmatismus*, oder als *Astigmatismus schlechtweg*. Er ist von dem *normalen* Astigmatismus, welcher fast jedem Auge anhängt, nur dem *Grade* nach verschieden.

Auch stösst man in der Praxis ziemlich häufig auf *hohe Grade des unregelmässigen Astigmatismus*, welche ihre Quelle bald in der *Hornhaut*,

bald in der *Linse*, bald in *beiden* Organen zugleich haben (*Knapp, Donders*).

In Bezug auf die *Cornea* kommen hauptsächlich in Betracht: Trübungen und oberflächliche Rauhigkeiten (S. 115); umschriebene Facettirungen als Folge vorausgegangener Geschwüre; die Keratectasie (S. 127) mit dem Keratoconus; Verkrümmungen sonst unveränderter Hornhautheile, wie sich selbe neben durchgreifenden umfangsreichen *schrumpfenden* Hornhautnarben, neben partiellen narbigen Cornealstaphylomen (S. 133) und neben partiellen Narbenectasien, so wie nach der Lappenextraction in Folge unrichtiger Anheilung des Lappens oder nachträglicher Dehnung der Narbe (S. 138) finden. Der *Krystall* wird Veranlassung des abnormen unregelmässigen Astigmatismus wegen Volumsverminderung bei partiellen regressiven Staaren (S. 632); wegen Ectopie und spontaner Luxation (S. 629) und bisweilen vielleicht auch wegen nicht ganz gleichmässiger Dichtigkeit seines Gefüges, zumal bei beginnender Cataracta (*Knapp*).

Das Ergebniss dieser Abweichungen ist öfters eine *vollständige Verwirrung der Netzhauteindrücke*, so dass selbst *grössere* Objecte nur in sehr undeutlichen verzogenen Schattenumrissen wahrgenommen werden und man leicht an eine *Amblyopie* denken könnte, wenn nicht das Farbenunterscheidungsvermögen vollständig erhalten wäre. Es findet sich dieser Zustand besonders bei ausgebreiteten Trübungen und beträchtlicher Rauhigkeit der Hornhautmitte, bei starken Verkrümmungen durchsichtiger Cornealtheile wegen schrumpfenden oder ectatischen Narben und zumal beim Keratoconus.

In anderen Fällen äussert sich der abnorme Astigmatismus durch sehr starke *Verzerrung* der Netzhautbilder, und zwar *wechselt* die Gestalt derselben je nach der Stellung der Objecte zum Auge, je nachdem also die bezüglichen Axenstrahlen durch diesen oder jenen Theil des dioptrischen Apparates gehen. Gewöhnlich sind dabei *nicht alle* Bildstellen *gleich undeutlich*, indem die Focalflächen der einzelnen Aichungen des dioptrischen Apparates mit der Netzhaut sehr verschiedene Winkel einschliessen. Unter Umständen *trennen sich* in der Wahrnehmung wohl gar die Zerstreuungsfiguren, welche die Netzhaut treffen, in *gesonderte* Bilder, es macht sich *monoculäre Diplopie* oder *Polyopie* geltend (S. 688), und zwar stehen die einzelnen Bilder *gekreuzt* oder *nicht*, je nachdem der Refractionswerth der bezüglichen Stellen erhöht oder vermindert ist (*Knapp*). Meistens machen sich die gleichen Veränderungen auch im *ophthalmoskopischen* Bilde des Augengrundes bemerklich, der Sehnerveneintritt, die Netzhautgefässe erscheinen verzogen, wechseln je nach der Lage des Spiegels ihre Form und zeigen sich wohl auch verdoppelt und vervielfältigt (*Graefe, Knapp*). Ist die *Hornhaut* die Ursache, so tritt der unregelmässige Astigmatismus auch in den *Reflexbildern* hervor.

Bei *umschriebenen* Facettirungen und Trübungen der Cornea wird endlich auch die *Metamorphopsie* mit ähnlichen Erscheinungen wie bei der exsudativen Neurodictyitis (S. 193) und bei Netzhautabhebung (S. 207) beobachtet. Gerade Linien, so weit sie in bestimmten Aichungen des Gesichtsfeldes liegen, zeigen sich verkrümmt, Bogenlinien buchtig u. s. w. (*Knapp*).

4. Ausser den erwähnten *Refractionsanomalien* machen sich im Auge sehr häufig *Beschränkungen der Accommodationsbreite* geltend. Sie kommen eben sowohl bei *normaler* Einstellung des dioptrischen Apparates als in Gesellschaft von *Myopie*, *Hypermetropie* und *Astigmatismus* vor und verändern die *Länge und Lage* der deutlichen Sehweite in gar mannigfaltiger Weise je nach dem *Wesen* des Grundleidens.

Oefters ist dieses ein *mechanisches* Hinderniss der Muskelwirkung oder eine *krankhafte Affection des Accommodationsmuskels und seiner Nerven*, also eine eigentliche *Accommodationsparese*. Die deutliche Sehweite erscheint dann *verkürzt durch Vergrösserung des Nahepunktabstandes;* der Fernpunkt erleidet primär keine Verrückung.

Selten sind wahre *Accommodationskrämpfe* das eigentliche Grundleiden. Der dioptrische Apparat zeigt sich dann während der Dauer des Krampfes für den *Nahepunktabstand* oder für eine *noch kürzere* Distanz eingestellt, es

ist der *Fernpunkt fast bis an den Nahepunkt* herangerückt oder wohl gar *mit diesem über* die frühere Grenze der deutlichen Sehweite *herein* gewichen.

Die *allergewöhnlichste* Quelle von Accommodationsbeschränkungen liegt in den Veränderungen, welche der *Krystall* und der *Adaptionsmuskel* bei fortschreitendem *Lebensalter normalmässig* eingehen. Indem nämlich einerseits die Linse immer *dichter* wird und den accommodativen Gestaltwechseln wachsende *Widerstände* entgegensetzt, andererseits aber im höheren Alter auch die *Kraft* abnimmt, mit welcher der Muskel auf den Krystall wirkt; muss nothwendig das *Maximum* der aufbringbaren Accommodationswirkung *sinken*. Insoferne aber mit zunehmender Dichtigkeit das Gefüge der Linse *homogener* wird und überdies der Krystall sich *verflacht*, erleidet auch die *Brechkraft* der Linse und folgerecht der der Accommodationsruhe entsprechende *Refractionszustand* des ganzen dioptrischen Apparates eine Verminderung, es rückt nicht blos der *Nahepunkt*, sondern auch der *Fernpunkt*, also die *ganze deutliche Sehweite*, vom Auge hinweg.

Es sind diese Alterationen rein *physiologischer* Natur und nothwendige Consequenzen der *Altersinvolution*; sie machen sich daher in *jedem* Auge ohne Ausnahme bald früher bald später in mehr oder weniger bedeutendem Grade geltend.

Doch wird die senile Beschränkung der Accommodation am auffälligsten bei Augen, welche vordem sowohl in grosse Entfernungen, als auch in den kurzen Abstand der gewöhnlichen Beschäftigungen ausreichend deutlich sahen und daher zu den *emmetropischen* gezählt werden, obwohl sie häufig von Jugend auf in geringem Grade *hypermetropisch* sind. Es bedürfen dieselben jetzt nämlich corrigirender *Brillen*, während *manifest* hypermetropische und *kurzsichtige* Individuen gewöhnlich schon längst an Gläser gewöhnt sind und bei ersteren eine Verkürzung der Brennweite, bei letzteren aber eine wenig erhebliche Hinausrückung der Objecte dem Zwecke genügt. Dieser Umstand war es denn auch, welcher machte, dass man die senile Abnahme der Accommodationsbreite bei den für *emmetropisch* geltenden Augen als eine besondere Anomalie hervorgehoben und unter einem eigenen Namen, als *Presbyopie* oder *Fernsichtigkeit*, beschreiben zu müssen glaubte. Es kömmt hier aber in Betracht, dass die senile Verdichtung des Krystalles ohne Verminderung des *Refractionszustandes* im ganzen Auge nicht denkbar ist. *Presbyopisch* im engeren Wortsinne, d. i. mit *unendlichem Fernpunktabstande*, können durch die senile Involution in der That nur Augen werden, welche vordem in geringem Grade *kurzsichtig* waren und auch da ist der Zustand meistens nur ein *vorübergehender*. *Emmetropische* Augen werden im Greisenalter nothwendig hypermetropisch und *hypermetropische* Augen steigern den Grad ihres Refractionsfehlers. Allerdings wird aus optischen Gründen die Hypermetropie bei früher wirklich *emmetropischen* Augen nicht immer gleich manifest, es muss anfangs der Accommodationsmuskel durch Atropin gelähmt werden, auf dass die Einstellung für *negative* Entfernungen einigermassen ersichtlich werde. Mit *zunehmender* seniler Involution der Linse jedoch wächst der Refractionsfehler und spricht sich immer entschiedener aus, die frühere scheinbar *reine* Adaptionsbeschränkung hat sich mit *manifester Hypermetropie* gepaart, die Presbyopie ist zur *Hyperpresbyopie* mit verminderter Accommodationsbreite geworden. In Anbetracht dessen scheint es denn auch gerathen, die Presbyopie in der Bedeutung eines *selbständigen* Accommodationsfehlers fallen zu lassen und die Veränderungen, welche die deutliche Sehweite nach Länge und Lage durch die senile Involution erleidet, den über Myopie und Hypermetropie handelnden Abschnitten einzufügen.

5. Nicht selten äussern sich Functionsstörungen im *Accommodationsmuskel* oder in den die Kreuzung der Sehaxen vermittelnden *inneren geraden Augenmuskeln* durch das Unvermögen, *die richtige Einstellung oder Axenconvergenz für kurze Distanzen längere Zeit zu erhalten;* die Muskeln *ermatten*

leicht, wenn ein einigermassen bedeutenderer Kraftaufwand von ihnen gefordert wird; bei fortgesetzter Arbeit stellen sich das Gefühl der Uebermüdung, selbst heftige Schmerzen und Congestionserscheinungen ein, welche die fernere Arbeit bis auf weiteres unmöglich machen und am Ende eine höchst peinliche *Hyperästhesie der Netzhaut und der Ciliarnerven* im Gefolge haben. Die *Grösse* des Adaptionsvermögens, d. h. die Fähigkeit, Differenzen der hinteren Vereinigungsweite durch Convexitätsvermehrung der Linse auszugleichen, und beziehungsweise die *Convergenzweite* sind dabei *nicht nothwendig*, wohl aber *oft vermindert*. Man nennt diesen Zustand von Schwäche der Muskeln *Asthenopie, Kopiopie, Hebetudo visus* etc.

6. In nächster Beziehung zu den Functionsstörungen der beim gemeinschaftlichen Sehacte betheiligten Muskeln steht die *Mikropsie* und *Megalopsie*, das *Verkleinert-* und *Vergrössertsehen* der Objecte. Das *Urtheil* über die *Grösse* eines in Sicht befindlichen Objectes wird nämlich nicht blos aus der *Grösse des Netzhautbildes* oder des *Sehwinkels*, sondern vorwiegend aus dem *abgeschätzten Distanzwerthe*, mittelbar also aus der Grösse der *Anstrengung* geschöpft, welche der *Accommodationsmuskel* und die *inneren Geraden* zu machen gezwungen sind, um den Gegenstand in scharfen und deutlichen Bildern zur Wahrnehmung zu bringen (*Panum*). Von *zwei* Objecten erscheint bei *gleichen* Sehwinkeln dasjenige *kleiner*, dessen wirklicher oder virtueller Abstand von den genannten Muskeln eine *grössere* Anstrengung verlangt. *Concavgläser* lassen daher die Objecte *kleiner*, *Convexgläser* hingegen, welche den Accommodationsmuskel zur Abspannung zwingen, *grösser* erscheinen und dieses zwar in einem weit *höheren* Grade, als es die Brechungsverhältnisse dieser Gläser und ihr nothwendiger Abstand vom Auge erklären. Auch trüben *ad- und abducirende Prismen* beim *binocularen* Sehen die Beurtheilung der Grösse (*Graefe*). Indem nun *pathologische Schwächezustände* des Accommodationsmuskels und der inneren Geraden das *Grössenmass der erforderlichen Anstrengungen steigern*, also stärkere *Nervenimpulse* nothwendig machen, werden sie in ähnlicher Weise zur Quelle von *Mikropsie*, besonders wenn sie sich *rasch ausbilden* und so lange der Kranke nicht durch fortgesetzte Erfahrungen gelernt hat, seine fehlerhaften Urtheile über die Objectgrösse zu corrigiren. In der That findet man die Mikropsie nicht ganz selten bei *Insufficienzen* der betreffenden Muskeln, wie sie in der *Asthenopie* zur Aeusserung kommen. *Vornehmlich* aber kommen sie vor bei den *eigentlichen Paresen des Accommodationsmuskels*, es mögen dieselben nun allein und *für sich* dastehen, oder mit *Mydriasis* (*Graefe*) oder gar mit *Lähmungszuständen* des ganzen *Nerv. oculomotorius* verknüpft sein. Nicht minder sind *künstliche* Schwächungen des Accommodationsmuskels, wie selbe durch *schwache Atropinwirkungen* begründet werden, häufig mit Mikropsie gepaart und zwar haben unter solchen Verhältnissen zur Bestätigung der oben aufgestellten Theorie eingehende Versuche gelehrt, dass die Mikropsie eben so wie der Einfluss auf die Accommodation *später* eintrete, als die Lähmung des *Sphincter;* dass sie sich nur bei der Betrachtung von Objecten einstelle, welche sich in der Nähe des mit höchster accommodativer Anstrengung zu erreichenden *Nahepunktes* befinden; dass die Verkleinerung weiter mit zunehmendem Accommodationsimpulse *wachse*, umgekehrt aber bei Verminderung des Impulses *abnehme* und daher durch Convexgläser gehoben werde (*Förster, Donders*).

7. Endlich kommen wegen ihres natürlichen Zusammenhanges mit Accommodationsfehlern noch die *Mydriasis* und *Myosis* in Betracht. Mit ersterem Namen bezeichnet man eine *Erweiterung*, mit letzterem eine *Verengerung* der Pupille, wenn selbe Zustände entweder auf einem *Krampf* oder auf einer *Lähmung* der die Iris bewegenden Muskeln beruhen.

Quellen. *Vorbegriffe: Helmholtz*, A. f. O. I. 2. S. 45, 49, 51, 53, 58, 64—74; Karsten, Encyklopaedie. IX. S. 11, 37, 64, 69, 70, 72, 75, 103, 104, 110, 118—123, 125, 137, 141, 145, 198, 209, 213—218, 222. — *Knapp*, Verhandlungen der Heidelberger oph. Versammlung 1859. S. 19; Die Krümmung der Hornhaut etc. Heidelberg 1860. S. 16, 21, 23, 25, 27, 29; A. f. O. VI. 1. S. 1, 8, 13, 14, 17, 21, 23, 25, 34, 37, 40, 44, 51, VII. 2. S. 136, VIII. 2. S. 185, 187, 188, 201, 203, 204, 209, 215, 219, 223, 226, 227. — *Donders*, A. f. O. IV. 1. S. 301, 305, VI. 1. S. 84, VII. 1. S. 176, 182, 184, 188, 192, IX. 1. S. 103, IX. 2. S. 219, 220; Astigmatismus und cyl. Brillen. Berlin. 1862. S. 10, 16, 27, 30; klin. Montbl. 1863. S. 496; Vierde Jaarl. Verslag. Utrecht. 1863. S. 99, 105; die Anomalien der Acc. u. Refr. Wien. 1866. S. 7, 10, 18, 25, 34, 93—107, 154, 156, 381, 383, 393, 418, 447, 457, 482, 485—492. — *Middelburg*, Vierde Jaarl. Verslag. Utrecht 1863. S. 148, 156, 164, 171; klin. Montbl. 1864. S. 245; A. f. O. X. 2. S. 83, 88, 94, 105. — *Mandelstamm*, A. f. O. XI. 2. S. 259, 264. — *Schuerman*, klin. Montbl. 1864. S. 92. — *Rosow*, A. f. O. XI. 2. S. 129, 132. — *W. Krause*, die Brechungsindices etc. Hannover. 1855. — *Senff*, nach Donders Anomalien etc. S. 34, 155. — *Kaiser*, A. f. O. XI. 3. S. 186. — *Young, Airy* nach Donders l. c. S. 10, 34, 385, und Mackenzie Traité etc., II. S. 651; Karsten's Encyklopaedie IX. S. 141. — *H. Meyer*, Zeitschrift für rat. Med. V. S. 369. — *Fick*, Med. Physik, Braunschweig 1856. S. 327; A. f. O. II. 2. S. 70. — *Pope*, A. f. O. IX. 1. S. 41, 43. — *Brücke*, Archiv f. Anat. u. Phys. 1844. S. 444, 1845. S. 337. — *Listing*, Handwörterbuch der Phys. von R. Wagner. IV. S. 451—504. — *Aubert und Förster*, A. f. O. III. 2. S. 1, 9, 27, 32, 36, 38. — *Volkmann*, Physiolog. Untersuchungen etc. I. Leipzig. 1863. S. 65, 79, 86, 91, 93, 98, 107, 112, 117, 138. — *Hensen*, Virchow's Archiv. 34. Bd. S. 401; kl. Montbl. 1866. S. 197. — *M. Schultze*, Zur Anat. u. Phys. der Retina. Bonn. 1866. S. 49—62. — *H. Müller*, Würzb. naturw. Zeitschrift II. S. 219; A. f. O. III. 1. S. 11—24. — *Welker*, Zeitschrift für rat. Med. XX. S. 173, 176. — *Bergmann*, ibid. 22. Bd. S. 145; kl. Montbl. 1865. S. 189. — *Snellen*, Probebuchstaben etc. Utrecht. 1862. S. 1—6. — *Vroesom de Haan*, Derde Jaarlijksch Verslag. Utrecht. 1862. S. 229, 240, 278; kl. Montbl. 1863. S. 327. — *Vierordt*, A. f. O. IX. 1. S. 161, IX. 3. S. 219. — *Giraud Teulon*, Congress intern. d'ophth, Paris 1863. S. 97, 101. — *Czermak*, A. f. O. VII. 1. S. 147; Sitzgsber. der Wiener k. Akad. der Wissensch. XV. S. 425. — *Stellwag*, ibid. XVI. S. 200; Ophth. II. S. 335, 508. — *Graefe*, A. f. O. II. 1. S. 187, 191, 193, II. 2. S. 299, 303, 304, 306, III. 2. S. 363, 434, VII. 2. S. 150. 152, 156—161. — *Cramer*, Het accommodatievermogen. Haarlem. 1853. S. 24, 51, 55, 86, 93, 106, 117, 123, 132, 134. — *Secondi*, Clinica oc. di Genova. Torino. 1865. S. 27. — *Völkers*, *Hensen*, Centralbl. f. med. Wiss. 1866. Nr. 46. — *Arlt*, A. f. O. III. 2. S. 111—120. — *Mannhardt*, ibid. IV. 1. S. 269, 280—285. — *Henke*, ibid. VI. 2. S. 53, 69. — *Förster*, kl. Montbl. 1864. S. 368. — *v. Reeken*, Ontleedkundig Onderzook etc. Utrecht 1855. S. 7, 46. — *Klebs*, Virchow's Archiv. 21. Bd. S. 175. — *Grünhagen*, ibid. 30. Bd. S. 481. — *Witter*, A. f. O. IX. 1. S. 207. — *Ed. Jaeger*, Einstellungen des dioptr. Apparates. Wien. 1861. S. 9—24, 105, 114, 149, 155, 163, 184, 212—236. — *Leber*, Denkschr. der Wiener k. Akad. der Wiss. 24. Bd. S. 312; A. f. O. XI. 1. S. 26. — *O. Becker*, Wien. med. Jahrb. 1863. S. 159, 170, 175, 1864. S. 3, 10, 20—24. — *Trautvetter*, A. f. O. XII. 1. S. 95, 122, 144—149. — *Budge*, *Waller*, *Kuiper*, nach Donders Anomalien etc. S. 488, 489. — *Ruete*, Lehrb. d. Ophth. I. Braunschweig. 1853. S. 322. — *Panum*, A. f. O. V. 1. S. 1, 35.

Nosologie: Knapp, klin. Montbl. 1864. S. 304, 307, 308, 310—316. — *Donders*, A. f. O. IV. 1. S. 337, VI. 1. S. 62, 84, VI. 2. S. 210, VII. 1. S. 176—202, Anomalien etc. S. 69, 93, 145, 173—181, 187, 463—467, 496, 519. — *Stellwag*, Sitzgsber. der Wiener k. Akad. der Wiss. XVI. 1855. S. 201, 232, 250; Ophth. II. S. 336, 360. — *Förster*, ophth. Beiträge. Berlin 1862. S. 69, 73, 74, 83, 85, 88, 90, 93, 95. — *Graefe*, A. f. O, I. 1. S. 341, VIII. 2. S. 360, IX. 3. S. 109. — *Bowman*, kl. Montbl. 1863. S. 369.

1. Die Kurzsichtigkeit.

Krankheitsbild. *Charakteristisch ist die Verkürzung des Fernpunktabstandes und das damit gesetzte Unvermögen des Auges, weiter abstehende Objecte ohne Zuhilfenahme von Zerstreuungsgläsern in deutlichen und scharfen Bildern zur Wahrnehmung zu bringen.*

1. *Der Fernpunktabstand* kann in allen möglichen *positiven* und *endlichen* Werthen schwanken; *in der Praxis* jedoch erscheinen nur Myopien von Belang, bei welchen derselbe *weniger* als 5 Schuh beträgt. Je nach der *Grösse dieses Werthes* unterscheidet man *mehrere Grade* der Kurzsichtigkeit, und zwar kann man Myopien mit einem Fernpunktabstand bis ungefähr 14 Zoll herab zu den *niedergradigen*, mit Fernpunktabständen zwischen 14″ und 6″ zu den *mittleren Graden* und mit Fernpunktabständen unter 6″ zu den *hohen Graden* rechnen. Unter 2 Zoll sinkt jener Werth nur selten, ohne dass *Complicationen* sich überwiegend beim Sehacte geltend machen.

Man pflegt den *Grad* der Myopie durch den *natürlichen Refractionszustand* des Auges auszudrücken. Eine Myopie $^1/_{14}$, $^1/_{10}$, $^1/_6$ etc. heisst also eine Kurzsichtigkeit mit einem Fernpunktabstande von 14, 10, 6 Zollen (*Donders*).

Zur ungefähren Bestimmung des Fernpunktabstandes, wie selbe zu *praktischen* Zwecken in der Regel ausreicht, genügt es, die *weiteste* Distanz mit dem Zollstabe abzumessen, in welcher das betreffende Auge *mittlere* und *kleine* Druckschrift anstandslos zu lesen, oder ähnliche Zeichen zu erkennen vermag. Die *Anzahl* der ermittelten *Zolle* ergibt die *Grösse des Fernpunktabstandes*. Man hat dabei nur die Vorsicht zu gebrauchen, dass man für *sehr kleine* Distanzen auch sehr *kleine* Druckschrift wählt, mit deren Grösse aber *steigt*, wenn sich der Fernpunktabstand als ein *beträchtlicherer* erweiset.

Würde man nämlich für Distanzen von *mehr* als 12 Zoll *sehr feine* Schrift benützen, so würde dieselbe *trotz richtiger* Einstellung des dioptrischen Apparates wegen der Kleinheit des *Gesichtswinkels* nicht mehr erkannt werden; würde man aber für Distanzen *unter* 12 Zoll *grössere* Schrift wählen, so wäre der Gesichtswinkel, unter welchem die einzelnen Buchstaben gesehen werden, so *gross*, dass *mässige* Zerstreuungskreise das Erkennen derselben *nicht* verhindern könnten. Im Allgemeinen dürfte für Entfernungen unter 10 Zoll die Petitschrift *dieses* Werkes, für Entfernungen zwischen 10″ und 24″ der Text und für Distanzen von 2 bis 5 Schuh die Schrift der Abschnittstitel entsprechen. Wer die *Jaeger'schen Schriftproben* besitzt, möge bis 6 Zoll Nr. 1—4; bis 14 Zoll Nr. 5—8; bis 30 Zoll Nr. 9—11 und für 30 bis 60 Zoll Nr. 12—14 benützen. Will man schärfer eingehen, so empfehlen sich die *Snellen'schen Probebuchstaben* (S. 691).

Optometer (*Ruete*, *Hasner*, *Burow*, *Verschoor*) liefern im Ganzen nicht viel verlässlichere Resultate. Es gilt dies besonders von den *tubusförmigen*, welche das Probeobject in der Röhre eingeschlossen enthalten. Der zu Prüfende ist nämlich schwer dazu zu bringen, den Accommodationsmuskel beim Versuche völlig zu entspannen. Man muss darum das Auge vorerst *atropinisiren*, will man zu ganz sicheren Werthen gelangen und dies hat wieder Unzukömmlichkeiten. Um dem zu entgehen, hat man auch *binoculare* Optometer nach Art der Operngucker construirt, welche den Geprüften zu Parallelstellungen der Gesichtslinien zwingen und somit eine völlige Erschlaffung des Ciliarmuskels erzielen sollen (*Graefe*). Bei *Kurzsichtigen* und *Emmetropen* mag dies in der That genügen, bei *Hypermetropen* jedoch ist die Parallelstellung der Gesichtslinien keineswegs mit der Entspannung des Accommodationsmuskels associirt, daher die Resultate nicht genau ausfallen.

Ausserdem kann der *Augenspiegel* benützt werden, um die *jeweilige Einstellung* des dioptrischen Apparates, also auch den *Fernpunktabstand* eines Auges

zu bestimmen (*Helmholtz*). Am leichtesten gelingt der Nachweis *hoher Grade* von Kurzsichtigkeit, denn es bedarf hier nur eines einfachen concaven *Beleuchtungsspiegels*, um bei richtiger Aufstellung des untersuchenden Auges ein deutliches verkehrtes Bild des Augengrundes zu gewinnen. Es wird dann nämlich wenige Zolle *vor der Hornhaut* ein verkehrtes virtuelles Bild vom Augengrunde entworfen und ein gut accommodirendes Auge darf sich nur einige Zoll *weiter entfernt* in der Verlängerung der optischen Axe aufstellen, um eine deutliche Wahrnehmung zu erzielen. Wäre das Auge z. B. für 3 oder 4 Zoll eingestellt, so würde das mit dem Spiegel bewaffnete Auge bei einer Entfernung von ungefähr 10—12 Zollen, von der Hornhaut des *ersten* Auges gerechnet, ein deutliches und scharfes Bild bekommen. Weiss dann der Untersuchende genau, *für welche* Distanz sein Auge eingestellt war, so darf er *diesen* Werth nur von dem *gemessenen* Abstand *beider* Augen *abziehen*, um die Einstellung des *untersuchten* Auges zu erhalten. Dazu kömmt ein sehr werthvolles objectives Kennzeichen, nämlich die ansehnliche *scheinbare Vergrösserung* des Augengrundes, zumal des Sehnerveneintrittes. Es ist dieselbe bei *hohen* Graden von Myopie in der That sehr auffällig und tritt besonders stark hervor, wenn man der Untersuchung im *aufrechten* Bilde jene im *verkehrten* nachfolgen lässt, wo sich die Theile sehr *verkleinert* zeigen. Bei *minder kurzsichtigen* Augen, deren Fernpunkt über 8 und 10 Zolle vom Auge absteht, ist das Ophthalmoskop *weniger* verwendbar, um den Einstellungswerth zu ergründen. Indem das virtuelle Bild des Augengrundes nämlich in grösserer Distanz vom untersuchten Auge entworfen wird, muss das ophthalmoskopirende Auge sich um eben so viel weiter weg aufstellen. Es wird dann aber die Erleuchtungsintensität des *Augengrundes*, sohin auch die Helligkeit des *virtuellen Bildes*, sehr vermindert und die Wahrnehmung des letzteren um so weniger deutlich, als nur ein *kleiner* Theil des Lichtes von dem virtuellen Bilde durch das Spiegelloch und die Pupille zur Netzhaut des *untersuchenden* Auges gelangt. Dazu kömmt noch, dass bei enger und mittelweiter Pupille nur ein kleiner Theil des *Augengrundes* übersehen werden kann. Um den *Abstand beider Augen* auf ein Kleines reduciren zu können und so jenen Uebelständen zu entgehen, ist es nothwendig, den Beleuchtungsspiegel mit einer *Zerstreuungslinse* zu combiniren, deren Brennweite, vermehrt um den Abstand der Linse vom untersuchten Auge, *kleiner* ist, als dessen *Einstellung*. Die *convergent* auf die Correctionslinse auffallenden Strahlen fahren dann nämlich so aus, als kämen sie von einem *vor* der Linse gelegenen *aufrechten* virtuellen Bilde und, falls dieses in der deutlichen Sehweite des untersuchenden Auges gelegen ist, wird davon auch eine deutliche Wahrnehmung gewonnen werden können. Es muss demnach die *Brennweite der Linse* um so kürzer sein, je kürzer die Accommodationsweiten des untersuchenden und untersuchten Auges sind. Weiss der Untersuchende genau die Entfernung, *für welche* er bei der Untersuchung sein Auge einstellt, so bedarf es nur mehr des Abstandes *beider* Augen und der *Brennweite* der erforderlichen Linse, um mittelst der bekannten Formel die Einstellung des *untersuchten* Auges zu berechnen. Die *genaue* Schätzung der eigenen Accommodationsweite setzt aber grosse Uebung und Erfahrung voraus, daher diese Methode nicht Jedermann gleich sichere Resultate liefert.

2. *Der Nahepunkt* rückt bei der Kurzsichtigkeit im Verhältniss zur Verkürzung des Fernpunktabstandes *an das Auge heran*, wenn die *Accommodationsbreite* die *normale* geblieben ist, was die *Regel* bildet. Man findet ihn bei *niederen* Graden der Myopie gewöhnlich nur um *wenig* verrückt, bei den *mittleren* Graden jedoch erweiset sich sein Abstand meistens schon bis *nahe an 3 Zoll* und selbst darunter verkürzt, während bei den *höchsten* Graden Nahepunktabstände von *weniger als 2 Zoll* häufig vorkommen. Man kann daher aus einer auffälligen *Verkürzung* des Nahepunktabstandes mit sehr grosser Wahrscheinlichkeit auf das Gegebensein einer Myopie schliessen, und zwar auf einen um so *höheren* Grad der letzteren, je *näher* der Nahepunkt dem Auge steht; nicht aber umgekehrt, da *Verkleinerungen der Accommodationsbreite* zumal bei den *hochgradigen*, mit *staphylomatoser* Ausdehnung der Lederhaut einhergehenden Myopien nicht selten vorkommen.

Um den *Nahepunkt* für *praktische* Zwecke zu bestimmen, genügt es, die *kleinste* Distanz mit dem Zollstabe zu messen, in welcher das Auge *sehr feine* Druckschrift anstandslos zu lesen im Stande ist. Es muss aber die gewählte Schrift *um so feiner* sein, je *kürzer* sich der Nahepunktabstand erweiset, weil mit der Annäherung an das Auge der *Sehwinkel* und sohin auch die Möglichkeit wächst, die Objecte in mässigen *Zerstreuungskreisen* zu erkennen.

Handelt es sich um eine *genauere* Bestimmung des Werthes, so thut man wohl, das myopische Auge mit einem *Zerstreuungsglas* zu bewaffnen, dessen *Brennweite* mit dem Fernpunktabstande nahebei *übereinstimmt* und die *Distanz* zu messen, in welcher das Auge *mit der Brille* jene Schriftarten zu lesen vermag. Sehr kleine Distanzen, um welche es sich hier handelt, *mit dem Zollstabe richtig* zu messen, ist nämlich sehr schwer. Durch das Zerstreuungsglas werden aber jene *Distanzen* sehr vergrössert und die *Fehlerquellen* um so mehr vermindert, als selbst *ansehnlichen* Distanzdifferenzen nur *sehr kleine* Unterschiede in der *Vereinigungsweite*, also in der Lage des virtuellen Bildes entsprechen. Den *wirklichen* Nahepunktabstand findet man dann mittelst bekannter Formeln.

3. Der Myops sieht in der Regel die *innerhalb seiner deutlichen Sehweite gelegenen Gegenstände* eben so scharf und deutlich, wie der Normalsichtige, ja bei *gleich kurzer* Distanz sogar mit *geringerem* Kraftaufwande von Seite des Accommodationsmuskels, also mit geringerer Anstrengung. Myopen harren darum bei Beschäftigungen, welche ein *anhaltendes* Sehen in *kurze* Distanzen erfordern, in der Regel längere Zeit *ohne Beschwerde* aus, als dieses bei Normalsichtigen der Fall ist. Sie *wählen* auch solche Beschäftigungen mit Vorliebe, um so mehr, als der Blick in die *Ferne* ohne die Vielen lästige Brille nur undeutliche und verschwommene Bilder zur Wahrnehmung bringt.

Indem der Nahepunkt *hereingerückt* ist und die Objecte demnach in kürzere Abstände vom Auge gebracht werden können, pflegen Myopen mit Leichtigkeit feine Arbeiten bei viel *schwächerer Beleuchtung* auszuführen, als Normalsichtige. Aus demselben Grunde entziffern sie auch viel *feinere Details* in den Objecten, schreiben meistens eine sehr kleine Handschrift u. s. w.

Doch gilt dies alles strenge nur von *mittel-* und *niedergradig* Kurzsichtigen. Myopie *über* $^1/_6$ ist häufig und falls sie $^1/_4$ übersteigt, *meistens* mit materiellen Veränderungen am hinteren Augenpole verknüpft, welche die centrale *Sehschärfe* sehr herabmindern, so dass die Unterscheidung feinster Einzelnheiten, das Lesen kleinster Druckschriften u. s. w. sehr mühsam oder unmöglich wird (*Donders*).

4. *Ausserhalb der deutlichen Sehweite gelegene Gegenstände* werden von Myopen in Zerstreuungskreisen gesehen, ihre Wahrnehmung ist unter übrigens gleichen Umständen eine um so undeutlichere, je grösser ihr *Abstand von den Endpunkten der deutlichen Sehweite* und *je weiter die Pupille* ist. Der letztere Factor kann auf Kosten der *Lichtstärke* des Netzhautbildes durch *Verengerung der Lidspalte* abgeschwächt werden, und wirklich wird dieses Manöver behufs deutlicheren Sehens von Kurzsichtigen so häufig ausgeführt, dass der fragliche Functionsfehler vom *Blinzeln* (μυείν) seinen Namen trägt.

Bei *schwacher* Erleuchtung des Gesichtsfeldes ist der *Ausfall*, welchen die *Lichtstärke* des Netzhautbildes durch ein theilweises Abschneiden der Randstrahlen erleidet, *zu gewichtig*, als dass der Myops *Vortheile* aus einer beträchtlichen Verengerung der Lidspalte zu ziehen vermöchte. Es macht sich daher unter *solchen* Umständen die unrichtige Einstellung des dioptrischen Apparates *besonders* fühlbar; selbst *niedere* Grade der Kurzsichtigkeit treten sehr merklich beim Blicke *in die*

Ferne heraus und bei *hohen* Graden geht es bisweilen so weit, dass die *Selbstführung* sehr beschwerlich wird und die damit Behafteten wie Blinde herumtappen, während *Normalsichtige* bei *gleicher* Beleuchtung sich noch ganz gut zurechtfinden und sogar noch verhältnissmässig *kleine* Objecte erkennen.

Ursachen. Die Kurzsichtigkeit findet ihren Grund gewöhnlich in einer normwidrigen *Vergrösserung des Längsdurchmessers des Bulbus*, wodurch die natürliche Brennweite *relativ zu kurz* wird (*Arlt*). In anderen Fällen liegt die Ursache in abnorm *grosser Convexität einzelner Trennungsflächen*, also in einer *factischen Verkürzung* der natürlichen *Brennweite*.

1. Die *Verlängerung des Bulbus* kömmt häufig blos einem *fehlerhaften Wachsthum* auf Rechnung, der Augapfel entwickelt sich, so lange das Körperwachsthum andauert, übermässig in der Richtung der optischen Axe, während die *aequatorialen* Durchmesser zurückbleiben. Man nennt diesen Zustand *Langbau, Bathymorphie* (*Ed. Jaeger*). Er kann in allen Graden schwanken. Ist das Missverhältniss ein sehr geringes, so erscheint der Bulbus für das freie Auge normal und die *Myopie* bewegt sich meistens in den niederen oder mittleren Graden. Steigt es, so wird die Verlängerung des Bulbus sehr auffällig, derselbe tritt ungewöhnlich stark hervor, treibt die Lidspalte auseinander, wölbt die Lider sehr beträchtlich und gewinnt solchermassen ein eigenthümlich glotzendes Ansehen.

In anderen Fällen beruht die Verlängerung des Augapfels auf der Ausbildung eines *Staphyloma posticum* (S. 341). Es kann sich dies gelegentlich in *jedem* Auge entwickeln und selbst *stark hypermetropische* Augen kurzsichtig machen. In der Regel jedoch ist es an den *Langbau gebunden* und verstärkt dann im Verhältniss zu seiner Grösse den Refractionsfehler. Es tritt öfters schon *sehr frühzeitig* auf oder wird wohl gar mit auf die Welt gebracht. Häufiger jedoch gesellt es sich *später* zum Langbau hinzu, ja nicht selten stellt es sich erst im *reifen* Alter ein, nachdem das Körperwachsthum längst vollendet ist. Auf seine Rechnung kömmt die allmälige Zunahme der Myopie in den späteren Lebensepochen. Wenn es nur einigermassen bedeutendere Grösse erreicht, wird die Gestalt des Auges in der auffälligsten Weise verändert (S. 342) und das durch die Vorwölbung begründete glotzende Aussehen noch insoferne verstärkt, als vermöge der Zerrung, welche die hinteren Theile der Aderhaut erleiden, die Strahlenfortsätze mit der peripheren Iriszone nach hinten gezogen werden, die Vorderkammer also vergrössert erscheint (*Donders*).

Doch erfolgt die Ausbildung des Langbaues und Staphyloms *keineswegs* in einem gewissen *gegenseitigen* Verhältnisse. Mitunter entwickelt sich das *Staphylom* zu bedeutenden Grössen und wird so zur *Hauptquelle* der gegebenen Axenverlängerung und der damit verbundenen Myopie. In anderen Fällen erreicht die *Bathymorphie* hohe und höchste Grade, während das *Staphylom* fehlt oder bei ganz unbedeutender Grösse stationär bleibt. In der That kommen *maximale* Kurzsichtigkeiten neben *sehr kleinen*, kaum merklichen hinteren Scleralstaphylomen vor und widerlegen so die von Manchen aufgestellte Behauptung, das Staphylom als solches sei *constant* die *eigentliche* Ursache der Axenverlängerung des Augapfels.

Die Anlage zum Langbau und Staphyloma posticum ist in der Regel *angeboren* und *ererbt* (*Böhm, Hasner*). Wo sie besteht, kann sich die Myopie zu hohen und höchsten Graden entwickeln, *ohne* dass irgend welche ergründbare Verhältnisse darauf Einfluss genommen haben. In der allergrössten

Mehrzahl der Fälle jedoch gibt *angestrengtes Nahesehen*, wie es die Aneignung der nöthigen Schulkenntnisse erheischt, den *Anstoss* zum wirklichen Auftreten oder wenigstens zur fortschreitenden Gradsteigerung des Fehlers. In der That findet sich der Langbau mit und ohne Staphyloma posticum nur *ausnahmsweise* bei Völkerschaften, welche auf *niederer* Culturstufe stehen und eine sehr geringe oder keine Schulbildung geniessen. Häufiger kömmt er bei den *Landbewohnern* hoch civilisirter Länder, zumal Deutschlands (*Donders*) vor. Bei *Städtern* steigt das procentarische Verhältniss ansehnlich und erreicht seinen *Gipfelpunkt* bei jenen Gesellschaftsklassen, welche einen grossen Theil ihres Lebens der Erwerbung und Verwerthung wissenschaftlicher Kenntnisse widmen. Ueberdies fällt die Entwicklung der Myopie fast durchwegs zusammen mit der *Altersperiode*, in welcher die Kinder zum Lernen ernster angehalten werden und schreitet sehr oft im Verhältniss zur *Dauer* dieser Beschäftigungen vorwärts.

Eingehende und mühsame Untersuchungen haben ergeben: dass in keiner Schule Myopen ganz fehlen, dass in den Dorfschulen im Mittel etwa 1.4 Percent, in den städtischen Elementarschulen bei 6.6 Percent, in den Mittelschulen bei 10.3 Percent, in den Gymnasien und Realschulen aber bei 21 Percent Kurzsichtiger vorkommen; dass fast in allen Schulen das Percent der Myopen in den höheren Klassen wachse und auch mit der Zeit zunehme, welche die einzelnen Schüler zum Schulbesuche bereits verwendet haben; dass in den Dorfschulen ein nahezu gleiches Percent von Mädchen und Knaben, in den städtischen Elementarschulen aber ein etwas höheres Percent der Mädchen kurzsichtig ist (*H. Cohn*).

Es kömmt hierbei indessen nicht blos der Schulbesuch an sich in Rechnung, indem bei gleicher Beschäftigungsweise mannigfaltige Umstände den *Bedarf an Accommodationsarbeit erhöhen* und darum bei der Erzeugung und Gradsteigerung der Kurzsichtigkeit *mitwirken* können. So werden die Augen dem Objecte oft *übermässig genähert* wegen *ungenügender Beleuchtung* oder wegen einer unzweckmässigen *Stellung des Körpers*, z. B., wegen zu *tiefem* Sitzen beim Schreiben. Wirklich ist das Percent der Myopen in verschiedenen Schulen nicht ein ganz gleiches, sondern erhöht sich um ein Ansehnliches, wo in den betreffenden Localen zureichendes Tageslicht fehlt oder gar während längerer Zeit künstlich ersetzt werden muss, oder wo die Einrichtung der Tische und Bänke mit der Grösse der Schüler in keinem richtigen Verhältnisse steht und letztere zu einer stark vornübergebeugten Körperstellung veranlasst (*H. Cohn*). Sehr häufig kömmt bei Kindern auch *üble Gewohnheit* ins Spiel. Ausserdem nimmt nicht selten eine *mangelhafte Sehschärfe* wegen abnormem Astigmatismus oder anderen Ursachen Einfluss. Von grösstem Belange aber sind in dieser Beziehung *Trübungen der einzelnen dioptrischen Medien*, besonders der Cornea, da die durch sie bedingten Sehstörungen einigermassen vermindert werden durch starke Annäherung des Objectes, indem dann nämlich viel von dem *seitlichen* diffusen Licht abgeschnitten, anderseits aber die Grösse und Lichtstärke der *Netzhautbilder vermehrt*, die Erleuchtungsintensität des *Spectrum* also absolut und relativ *vermindert* wird. Endlich liegt ein sehr wichtiges Moment in dem *unzweckmässigen Gebrauche von Zerstreuungsgläsern*, insoferne durch diese virtuelle Bilder in zu *kurzen* Distanzen vom Auge entworfen und daher ganz unverhältnissmässig *grosse* Adaptionsanstrengungen nothwendig gemacht werden, anderseits aber durch *zu scharfe* Gläser die *Bildgrösse* übermässig herabgedrückt und der Kranke behufs Erlangung genügend grosser Gesichtswinkel veranlasst wird, die Objecte dem Auge *sehr zu nähern*.

Der *unmittelbare Zusammenhang* zwischen dauernder Accommodationsanstrengung und Ausbildung der Myopie ist nicht ganz klar. Man glaubt jedoch, das pathogenetische Bindeglied vermuthen zu dürfen in dem stärkeren Drucke, welchem die Bulbi bei grossen Convergenzwinkeln von Seite der *Augenmuskeln* ausgesetzt sein sollen, sowie in Congestivzuständen der Binnenorgane, welche durch angestrengtes Nahesehen, durch vornübergebeugte Körperstellung u. s. w. veranlasst werden und einige *Erhöhung des intraocularen Druckes* mit sich bringen können. Für eine grössere Blutfülle des Binnenstromgebietes bei Myopen, welche sich viel mit Lesen, Schreiben u. s. w. beschäftigen, spricht wirklich die fast constant vorfindige, auffällig starke Röthung der Papille. Besteht aber eine Hyperaemie als eine Art habitueller Zustand, so ist es auch nicht zu wundern, wenn die Theile vermöge der damit gesetzten Lockerung und Aufweichung ausdehnenden Gewalten einen geringeren Widerstand bieten (*Donders*). Es muss jedoch sehr betont werden, dass alle diese krankhaften Verhältnisse *ohne* die Unterbreitung einer bestimmten *Anlage* nicht zureichen, um das Auftreten und die Fortentwicklung des Langbaues zu erklären, weil sie bei *Hypermetropie* im *verstärkten* Maasse wirken, ohne den gleichen Effect nach sich zu ziehen, ja in der Regel kaum eine Zunahme dieses geradezu entgegengesetzten Refractionsfehlers hintanhalten.

2. *Verkürzungen der natürlichen Brennweite* können bedingt werden durch *stärkere Wölbung der Cornea und Linse.* Ob übermässige *Hornhautconvexität* jemals den Grund einer *wahren* Myopie abgebe, ist sehr zweifelhaft. So weit die bisherigen Messungen reichen, bieten sie für eine solche Annahme keinerlei Anhaltspunkte (*Cramer*), vielmehr hat man bei Bathymorphie die Cornea eher *flacher* gefunden (*Donders*), als in emmetropischen Augen. Es wird dabei selbstverständlich von *erworbenen Ektasien* und *staphylomatosen* Ausdehnungen abgesehen, welche allerdings eine hochgradige kurzsichtige Einstellung mit sich bringen, dabei aber vermöge der constanten *Unregelmässigkeit* der Krümmungsoberflächen eine starke Verzerrung der Netzhautbilder veranlassen, so dass in der Regel der *irreguläre Astigmatismus* weitaus vorschlägt.

Dagegen sind *Convexitätsvermehrungen des Krystallkörpers* als aetiologisches Moment der Myopie kaum ganz abzuweisen. Genaue Untersuchungen mittelst geeigneter Instrumente haben nämlich in der That ergeben, dass sich bei manchen Kurzsichtigen die *Linsenspiegelbilder* nach Grösse und gegenseitiger Stellung genau so verhalten, wie bei Emmetropen während der Einstellung für kurze Abstände (*Cramer*). Auch haben directe Beobachtungen herausgestellt, dass dauernde Anstrengung behufs des Nahesehens selbst *hypermetropische* Augen *zeitweise kurzsichtig* machen können. Die dagegen erhobenen Zweifel (*Donders*) beruhen auf keinen ausreichenden *positiven* Thatsachen. Es liegt nahe, den *Grund* der abnormen Krystallwölbung in einer *Elasticitätsverminderung* jener Theile zu suchen, welche dem Accommodationsmuskel entgegenwirken, also anzunehmen, dass die Linse nach andauerndem Nahesehen nicht immer wieder in die dem natürlichen Refractionszustande entsprechende Form zurückkehre und schliesslich wohl gar stärkere Convexitäten behalte. Man hat diese Art der Myopie *Plesiopie*, *Nahesichtigkeit* genannt (*Ed. Jaeger*). Sie bewegt sich immer nur in den *niederen* Graden, da der von der Arbeit geforderte Einstellungs-

werth die *äusserste* Grenze ist, welche sie niemals überschreiten kann und da nur wenige Beschäftigungen eine Annäherung der Objecte unter 8—10 Zoll erheischen. Uebrigens soll die Plesiopie immer mit einiger Accommodationsbeschränkung einhergehen (*Ed. Jaeger*).

Ausserdem können *Verrückungen des Krystalles* aus seiner natürlichen Lage insonderheit dessen Annäherung an die Cornea, Vorfälle in die Vorderkammer, weiters *Abrundungen seiner Gestalt*, wie sie bei Dehnungen und Sprengungen der Zonula, bei Ektopie und spontaner Luxation, bisweilen auch bei partiellen Staaren vorkommen, Ursache verstärkter Refractionszustände des Auges werden. Doch schlägt dann immer der *unregelmässige Astigmatismus* wegen mangelhafter Centrirung des dioptrischen Apparates und häufig auch wegen irregulärer Krümmung der Linse weitaus vor.

Verlauf und Ausgänge. Die auf *Verlängerung des Bulbus* beruhende Myopie spricht sich gemeiniglich schon nach Ablauf des 5. Lebensjahres deutlich aus. Oefters jedoch tritt sie erst mit dem 8. oder 10. Jahre, oder in der Pubertätsperiode auffällig hervor. Nach *vollendetem* Körperwachsthume und gar im *reiferen* Alter *entsteht* eine solche Myopie *selten* und, wo dies beobachtet wird, bestanden in der Regel schon *früher* geringe Grade von Bathymorphie, welche bisher *übersehen* worden sind. Uebrigens ist dann nicht sowohl der *Langbau* als solcher, sondern vielmehr ein nachträglich entwickeltes *Staphyloma posticum* der gewöhnliche und wahre Grund der Axenverlängerung des Bulbus. Das *weitere Verhalten* des einmal entwickelten Formfehlers ist je nach Umständen ein sehr verschiedenes.

Niedere Grade der Bathymorphie werden öfters *schon vor der Reife des Individuums stationär.* Das einmal gegebene *Missverhältniss* zwischen den einzelnen Durchmessern nimmt dann nicht mehr zu, die Volumsvergrösserung des Bulbus erfolgt fürder bis zum Abschlusse des Körperwachsthumes mehr *gleichmässig nach allen* Richtungen; das etwa schon vorhandene hintere *Scleralstaphylom* wächst blos im Verhältnisse zur Volumszunahme des gesammten Augapfels und wird nach Vollendung des Körperwachsthumes gleichfalls *ständig.* Der Fernpunkt rückt dem entsprechend nicht mehr weiter herein, die Kurzsichtigkeit bleibt dem *Grade* nach unverändert.

Werden alle Beschäftigungen, welche ein *angestrengtes Nahesehen* erfordern, noch innerhalb der Jugendperiode aufgegeben und die Augen fast ausschliesslich oder wenigstens vorwiegend mit *ferne* liegenden Objecten in Anspruch genommen, so kann es auch geschehen, dass *niedere* Grade von Kurzsichtigkeit sich merklich *bessern* oder ganz *ausgleichen* (*Hasner*), die Myopie sich also gleichsam auswächst. Immerhin gehören diese Fälle zu den *Seltenheiten.*

Sehr häufig nimmt die Myopie gerade in der *Pubertätsperiode*, wohl auch kurz *vor* oder *nach* derselbon, *rasch zu.* Ein bereits entwickeltes hinteres *Scleralstaphylom* kann dabei *unverändert* bleiben; meistens aber wächst es gleichfalls und dies öfters in ganz *unverhältnissmässigem* Grade, so dass ein grosser Theil der Axenverlängerung des Augapfels auf *seine* Rechnung kömmt. Der *Fernpunktabstand* sinkt in solchen Fällen während dem Laufe weniger Jahre oder Monate um ein sehr Beträchtliches, worauf gewöhnlich wieder ein *Stillstand* eintritt oder das Fortschreiten wenigtens *unmerklich* wird. Am öftesten beobachtet man eine solche *zeitweilige Progression* während den Jünglingsjahren in Fällen, in welchen schon lange *vor* der Pubertätsperiode *bedeutendere* Grade von Kurzsichtigkeit sich geltend

gemacht hatten; mitunter aber auch dort, wo während den Kinderjahren die Myopie *sehr wenig* entwickelt war und *scheinbar* stille stand, oder doch eine *kaum merkliche* Zunahme erlitten hatte.

Manchmal macht sich auch noch in *ausgewachsenen* Individuen, ja im *reifen Mannesalter*, eine *fortgesetzte Steigerung des Formfehlers* bemerkbar, und dies zwar bisweilen in Fällen, in welchen der letztere kurz *nach* der Pubertätsperiode, oder auch *vor* derselben, zu einem *Stillstand* gekommen war. Ein *wirkliches Stationärwerden* des Uebels ist dann nur selten mehr zu gewärtigen und zwar um so weniger, je *stärker* ausgebildet die Bathymorphie bereits ist und je *grössere* Dimensionen das *Staphyloma posticum* bereits erlangt hat. Es scheint nämlich, dass die mit beträchtlicher Verlängerung des Bulbus verknüpfte *Verdünnung* der hinteren Lederhautpartien deren *fernere* Ausdehnung begünstigt. Es erfolgt übrigens diese *Gradsteigerung* während den Mannesjahren gemeiniglich nur *sehr langsam* und *allmälig*. Doch kommen auch Fälle genug vor, wo sie eine *stossweise*, von längeren Intervallen unterbrochene, im Ganzen aber ziemlich *rasche* und *ausgiebige* ist. Sie erweiset sich immer durch die *progressive* Entwickelung eines bereits vorläufig vorhanden gewesenen oder wohl auch erst seit kurzem entstandenen *Staphyloma posticum* begründet.

Im Ganzen gedeihet die Bathymorphie und besonders das naturgemäss mit ihr zusammenhängende hintere *Scleralstaphylom* nur sehr selten zu *extremen* Graden, ohne dass ein oder das andere Mal *förmliche Entzündungen* der hinteren Binnenorgane sich geltend gemacht und zu wirklichen *Gewebsalterationen* der letzteren geführt hätten. Es drohen diese Zufälle besonders bei *stossweiser* Zunahme des Staphyloma posticum. Sie kündigen sich öfters *schon lange vorher an* durch das Erscheinen des *Mariotte*'schen Fleckes im Gesichtsfelde, durch Entwickelung *fixer* und *beweglicher Scotome*, durch die Unverträglichkeit der Augen gegen grelleres Licht und besonders gegen anhaltende Bethätigung derselben, durch stärkere *Injection* der Ciliar- und Netzhautgefässe, durch *lästige Gefühle* von Druck und Schwere im Bulbus, später selbst durch wirkliche Photopsien und *Umnebelung des Gesichtsfeldes*. Sie führen am Ende stets zu sehr auffälligen *Verbildungen* der Ader- und Netzhaut (S. 343, 344). Oft gesellen sich auch noch intraoculare *Blutaustretungen* (S. 350), *Abhebungen* der Netzhaut (S. 207), sehnige Degeneration oder Verflüssigung des *Glaskörpers*, mitunter auch *Cataracta* dazu.

Ausserdem bringt der Langbau, zumal wenn er mit einem mächtigen Staphyloma posticum gepaart ist, noch andere Uebelstände mit sich. Das *binoculare Sehen* in sehr kurze Distanzen fordert nämlich *an sich* grosse Convergenzen der Gesichtslinien, also bedeutenden Kraftaufwand von Seite der inneren geraden Augenmuskeln. Die Aufgabe der letzteren erscheint bei Bathymorphie aber noch dadurch um ein sehr Bedeutendes *erhöht*, dass zu *gleichen* Convergenzwinkeln weit grössere Seitenbewegungen der Augen nöthig sind, als bei Emmetropie. Es schliessen nämlich die *Gesichtslinien* der Myopen sehr kleine Winkel mit der langen Hornhautaxe ein oder schneiden die Cornea wohl gar nach *aussen* von deren Krümmungscentrum (*Knapp, Donders, Schuerman*), und dies zwar bisweilen so weit *schläfenwärts*, dass die Bulbi bei Fixation *ferner* Objecte nach *innen* zu schielen scheinen. Dazu kömmt, dass der *Drehpunkt* der Augen bei deren Verlängerung

relativ *nach vorne* rückt (*Doyer, Donders*). Bestimmte Seitenbewegungen des *vorderen* Augenpoles setzen daher *weit grössere* Excursionen des *hinteren* voraus. Damit wachsen aber die zu überwindenden *Widerstände* und nimmt folgerecht die *Excursionsfähigkeit* der Augäpfel überhaupt ab (*Schuerman*). Den solchermassen in doppelter Hinsicht *gesteigerten* Anforderungen vermögen die *inneren Geraden* häufig *nicht* mehr zu *genügen*, es stellen sich *asthenopische* Beschwerden ein, welchen der Kranke durch *Auswärtsdrehung* des einen Auges um so lieber abzuhelfen strebt, als er in der *forcirten Divergenz* der Gesichtslinien ein Mittel findet, den *Fernpunkt* über seinen natürlichen Abstand *hinauszurücken*, also auch das Sehen mit dem *fixirenden* Bulbus zu erleichtern (Siehe Strabismus). So kömmt es, dass *musculare Asthenopie* und *Strabismus externus* sehr *gewöhnliche* Erscheinungen bei Myopie sind.

Man sieht hieraus, dass *höhergradiger Langbau* der Augen in der That als eine *Krankheit* betrachtet werden müsse, welche das Sehorgan arg *bedroht*, so lange sie im *Fortschreiten* begriffen ist, und zwar um so mehr, je *rascher* dieser Fortschritt ist.

2. Die auf *Convexitätsvermehrung der Linse* beruhende Myopie ist in jeder Beziehung von viel *geringerer* Bedeutung. Sie entwickelt sich nur dann, wenn das Individuum bei gegebener Anlage während der *späteren* Kinderjahre zu *stärkeren* und *anhaltenden Accommodationsanstrengungen* gezwungen wird und schreitet während der *Jugendperiode* nach Maassgabe der aufgewendeten Accommodationsarbeit *langsam* vorwärts. Bei zweckmässiger Verwendung der Augen kann sie wohl auch *theilweise zurückgehen* und erreicht überhaupt niemals *bedeutendere* Grade. Nach *Abschluss des Körperwachsthumes* findet eine *Steigerung* derselben kaum mehr statt, da dann die *Dichtigkeit* des Linsenkernes weiteren Formveränderungen nicht mehr günstig ist.

Es setzt dieses natürlich voraus, dass nicht *nebenbei* die *Bathymorphie* zur Ausbildung kam, was jedoch *selten* der Fall sein mag, da der Langbau sich in der Regel frühzeitig in einem Grade geltend zu machen pflegt, welcher starke Convexitätsvermehrungen der Linse behufs des *Nahesehens überflüssig* erscheinen lässt, so dass man mit einigem Rechte sagen kann, die Bathymorphie *schliesse die erworbene Kurzsichtigkeit aus.*

3. Von hervorragendem Einflusse auf den Verlauf der Myopie sind ausser dem eigentlichen Grundleiden noch die *mit fortschreitendem Lebensalter sich einstellenden Veränderungen der Linse* und der *beim Sehacte thätigen Muskeln.* Die zunehmende *Dichtigkeit der Linse* führt vorerst zur *Verminderung der Accommodationsbreite*, sie bedingt ein *Hinausrücken des Nahepunktes* und zwar ist die Vergrösserung des Nahepunktabstandes unter sonst gleichen Umständen eine um so ausgiebigere, je *länger* die deutliche Sehweite, je *niederer* also der Grad der gegebenen Myopie ist; denn mit der absoluten *Grösse* der deutlichen Sehweite wachsen die *Distanzdifferenzen*, für welche *gleiche* Adaptionsbestrebungen den dioptrischen Apparat einzustellen vermögen.

In der That werden derartige *Verkürzungen* der deutlichen Sehweite bei den *niederen* Graden der Myopie öfters fühlbar, wenn das Individuum vermöge seiner Stellung oder Neigung sich anhaltend mit *sehr kleinen* Objecten zu beschäftigen gedrängt wird. *Auffällig* wird die Vergrösserung des Nahepunktabstandes aber erst gewöhnlich um die *40ger Jahre* und dann kann es wohl geschehen, dass der Myops die früheren Arbeiten nur unter Zuhilfenahme von *Convexgläsern* zu verrichten vermag und überhaupt auch weniger kleine Objecte vom Auge etwas *entfernter* halten muss, um sie deutlich zu sehen.

Bei *mittleren* und *hohen* Graden ist die solchermassen begründete Verlängerung des Nahepunktabstandes eine absolut *viel geringere* und fällt in der Regel schon darum weit weniger ins Gewicht, weil Objecte, welche vermöge ihrer Kleinheit nahe an den Nahepunktabstand eines kurzsichtigen Auges gebracht werden müssen, gewiss nur äusserst *selten* Substrat *anhaltender* Beschäftigung sind. Dafür macht sich ziemlich häufig ein anderes störendes Moment sehr fühlbar, nämlich die *Kraftabnahme des Accommodationsmuskels*. Sie ist eine Folge der mit fortschreitender *Ausdehnung* des Bulbus wachsenden *Zerrung* des Muskels. Bei *sehr hochgradigem* Staphyloma posticum kömmt sie in der Regel vor und zwar öfters schon *sehr frühzeitig*, während der *Jugendjahre*. Sie geht bisweilen bis zur *völligen Accommodationsparese*, indem der Muskel und seine Nerven wegen übermässiger Dehnung am Ende *atrophiren*. Die deutliche Sehweite ist dann natürlich auf die dem Fernpunktabstande entsprechende, ohnehin kurze *Accommodationslinie* beschränkt und zwingt den Kranken für *verschiedene* Distanzen *verschiedene Zerstreuungsgläser* in Gebrauch zu ziehen, falls er stets deutlich sehen will.

Späterhin, *im Greisenalter*, wird neben zunehmender Verminderung der *Accommodationsbreite* auch noch die *Verflachung* des sclerosirenden *Linsenkernes* und der Umstand von Belang, dass mit wachsender *Verdichtung* die einzelnen Schichten des Krystalles eine *mehr gleichmässige Festigkeit* gewinnen, die *Zahl* der Trennungsflächen also gewissermassen einen *Abbruch* erleidet. Die Folge dessen ist eine *Verlängerung der natürlichen Brennweite* des dioptrischen Apparates, also eine *Vergrösserung des Fernpunktabstandes*. Indem gleichzeitig aber auch der *Nahepunkt* nach aussen rückt und zwar um so mehr, als am Ende auch der *Accommodationsmuskel* an der senilen Involution Theil nimmt: erscheint die *ganze* deutliche Sehweite in der Richtung vom Auge hinweg *verschoben*.

Bei ganz *niederen* Graden der erworbenen Kurzsichtigkeit sind diese *senilen* Alterationen manchmal genügend, um das Auge in der That *fernsichtig* oder gar *übersichtig* zu machen. Je *höher* aber der Grad der Myopie gestiegen ist, um so *weniger* auffällig wird die Verrückung des Fernpunktes, zumal dem deutlicheren Sehen in die Ferne der Umstand zu Hilfe kömmt, dass die *Pupille* in den späten Lebensperioden *enger* wird, die Zerstreuungskreise sich also verkleinern (*Donders*). Schon *mittlere* Grade der Kurzsichtigkeit *bestehen* in der Regel *zeitlebens* fort, wenn sie sich auch in Bezug auf den Fernpunktabstand etwas *vermindern*. Bei *hohen* Graden ist die Vergrösserung des letzteren meistens so *gering*, dass der Kranke daraus kaum einen merklichen Vortheil zieht. Ist die hintere Scleralektasie gar eine *bleibend progressive*, so wird die Verlängerung der Linsenbrennweite gewöhnlich weitaus *überboten* durch das Wachsthum der optischen Axe, die Myopie *schreitet vorwärts* und die senilen Alterationen führen nur zu um so bedeutenderer *Verkürzung der deutlichen Sehweite* (*Donders*).

Die Behandlung hat vorerst darauf hinzuwirken, dass die *Entwickelung* und *Gradsteigerung der Myopie* womöglich *verhütet* werde. Die zweite Aufgabe geht dahin, durch Bestimmung der entsprechenden Zerstreuungsgläser die *Verkürzung der deutlichen Sehweite zu compensiren*. Endlich ist durch Vorschreibung eines gehörigen *Verhaltens* den *Gefahren zu begegnen*, welche aus *fehlerhaftem Gebrauche der Brillen resultiren* und überdies dem *Grundleiden an sich anhaften*.

1. *Die Prophylaxis* muss natürlich schon in den *ersten Kinderjahren* beginnen und besonders strenge *dort* durchgeführt werden, wo die Annahme einer *Disposition* gerechtfertigt erscheint. Grundsätzlich besteht sie in der *Vermeidung anhaltender Adaptionsthätigkeit für sehr kleine Distanzen*.

Rücksichtlich dessen ist schon die Auswahl passender *Spielzeuge* belangreich. Von hervorragender Wichtigkeit aber ist die Beschaffenheit der *Lehr- und Lernbehelfe*, so wie die *Art* ihres *Gebrauches*. Im Allgemeinen sollten Kindern nur *Bücher* mit *grösseren* und *fetten* Lettern vorgelegt werden; sie sollten verhalten werden, eine *grosse Handschrift* mit kräftigen dicken Zügen zu schreiben; das

Zeichnen und bei Mädchen das Erlernen des *Feinnähens*, des Stickens und überhaupt aller der sogenannten *feinen weiblichen Arbeiten* etc. würde besser *jenseits* der eigentlichen Kinderjahre *begonnen* und bei Anlage zur Kurzsichtigkeit am besten *unterlassen*.

Von grösster Bedeutung ist auch, dass die Kinder bei derlei Beschäftigungen gewöhnt werden, den Objecten die *volle Gesichtsfläche* zuzuwenden, so dass *beide* Augen vom Fixirpunkte *gleichweit* abstehen; weiters dass sie den *Kopf* nicht über Bedarf dem Gegenstande *nähern* und dass die *Fläche* des Gegenstandes in einem Winkel von ungefähr 45 Graden zu der Gesichtsebene erhalten werde. Es ist in dieser Beziehung besonders darauf zu achten, dass die Kinder relativ zur Objectsunterlage *nicht zu tief* sitzen, daher eine zweckmässigere Construction des *Mobiliares in den Schulen* ein dringendes Bedürfniss ist (*Fahrner*).

Ausserdem kann nicht genug darauf gedrungen werden, dass die Objecte bei solchen eine starke Accommodationsthätigkeit erfordernden Beschäftigungen *gehörig beleuchtet* seien. Nicht leicht etwas begünstiget die Entwickelung und Gradsteigerung der Myopie so sehr, als wenn Kinder gezwungen werden, in *düsteren* Localen und bei *weit entfernter* Kerzenflamme anhaltend zu lesen, zu schreiben etc. Ueberhaupt sollten Kinder bei *künstlicher* Beleuchtung *so wenig* als möglich mit derlei Arbeiten behelligt werden.

Endlich ist auch *die Dauer* solcher Beschäftigungen von hohem Belange. Es sollten dieselben bei Kindern *niemals* stundenlang fortgesetzt, sondern in gemessenen Zeiten *unterbrochen* und durch Arbeiten oder Spiele ersetzt werden, welche an den Accommodationsapparat *keine*, oder doch nur *sehr mässige* Anforderungen machen.

Bei einem geeigneten und consequent durchgeführten Verfahren kann man zweifelsohne hoffen, in einem gewissen Procent der Fälle die *Erwerbung* der Kurzsichtigkeit zu *hintertreiben*, und geringe Convexitätszunahmen des Krystalles wieder *rückgängig* zu machen. Ist eine *Anlage zur Bathymorphie* gegeben, so wird man die *Entwickelung* und weitere *Gradsteigerungen* der Kurzsichtigkeit freilich kaum ganz verhüten können. Nichtsdestoweniger erscheint *gerade hier* die *strengste* Beobachtung der prophylaktischen Regeln von allergrösstem Belange, insoferne *Congestivzustände* des Auges einen höchst bedeutenden Einfluss auf die weiteren Fortschritte des Langbaues, so wie auf die Entwickelung und Fortbildung eines Staphyloma posticum ausüben (S. 707).

Besonders ist die *übergebeugte Körperstellung* mit der dadurch gesetzten *Compression der Baucheingeweide* ein sehr wichtiges Moment sowohl an und für sich, als auch desswegen, weil es mit der *Progression* der Bathymorphie selbstverständlich *an Wirksamkeit zunimmt* und nicht aufhört, sich geltend zu machen, wenn die Myopie bereits so weit gediehen ist, dass das Sehen *in die nächste Nähe keinerlei* Kraftaufwand von Seite des Accommodationsmuskels mehr verlangt und auch die Convergenzstellung der Augenaxen *wegfällt*, indem der Kranke gelernt hat, das eine Auge beim Nahesehen *abzulenken*. Man kann insoferne sagen, dass bei ausgesprochenem Langbau Ursachen und Wirkungen sich gewissermassen in einem *fehlerhaften Zirkel* bewegen und darin liegt gewiss zum Theile der Grund, warum *höhergradige* Kurzsichtigkeiten gerne *progressiv bleiben* und am Ende zu den traurigsten Ausgängen führen.

Es ergibt sich hieraus unmittelbar, dass *bei stark hervortretender Anlage* zum Langbau, noch mehr aber bei bereits *weit gediehener* Bathymorphie, so wie bei *Gegebensein* eines *Staphyloma posticum*, die Prophylaxis *jenseits* der Pubertätsperiode *fortgesetzt* werden müsse und insbesondere *bei der Wahl des Lebensberufes gewichtig in die Wagschale zu fallen habe*. Es ist Pflicht des Arztes, mit allen ihm zu Gebote stehenden Mitteln zu *verhindern*, dass Individuen mit *sehr ausgesprochener* Bathymorphie sich Geschäften widmen, welche ein *anhaltendes Sehen in sehr kurze Distanzen bei stark gebücktem Oberkörper erfordern*, z. B. der Uhrmacherei, Holzschneiderei, Lithographie u. dgl., ja selbst der Schneiderei und Schusterei. Es kommen

die bedauerlichen Folgen einer solchen *verfehlten* Wahl des Lebensberufes in der Praxis nur zu häufig vor, um so mehr, als *von Jugend auf stark myopische* Individuen für derlei Beschäftigungen eine besondere *Vorliebe* zeigen und sich für ganz vorzüglich geeignet hierzu halten.

2. Die Kurzsichtigkeit oder vielmehr ihr *Grundleiden* durch *directe* Mittel bekämpfen und *heilen* zu wollen, ist und bleibt wohl ein *vergebliches* Beginnen; man muss sich darauf beschränken, *den Refractionsfehler möglichst zu neutralisiren.* Dies geschieht bekanntlich durch *Zerstreuungsgläser*, welche von allen in endlicher *positiver* Entfernung gelegenen Objecten *aufrechte* und *verkleinerte* virtuelle Bilder *innerhalb* ihrer negativen Brennweite, also *vor* der Brille entwerfen. Sollen dieselben im *concreten* Falle ihrem Zwecke völlig entsprechen, so müssen sie bei *richtiger* Stellung zum Auge von den *jenseits* des Fernpunktabstandes befindlichen Gegenständen aufrechte virtuelle Bilder *innerhalb der verkürzten deutlichen Sehweite* zu Stande bringen und zwar muss die *Lage* und *Grösse* dieser virtuellen Bilder eine solche sein, dass sie das *bewaffnete* kurzsichtige Auge nahezu unter *derselben Accommodationsanstrengung* und nahezu unter *demselben Gesichtswinkel* zur *deutlichen* Wahrnehmung bringt, wie das *unbewaffnete normalsichtige* Auge die *Objecte* selber.

Bei *niederen* und *mittleren Graden* der Kurzsichtigkeit lässt sich allen diesen Anforderungen in *praktisch vollkommen* ausreichender Weise genügen durch eine Brille, deren *negative Brennweite, vermehrt um den Abstand des Glases vom Auge, gleich ist dem Fernpunktabstande des letzteren.* Um diese Brille zu finden, braucht man also *blos den Fernpunkt zu bestimmen* (S. 702). Sein Abstand, *vermindert* um den Abstand des Glases vom Auge, gibt die *Brennweite des Glases.*

Nimmt man den *Abstand des Glases vom Auge* gleich $^1/_2$ Zoll und fände man die Distanz des *Fernpunktes* gleich 14″, so wäre die *Brennweite* der erforderlichen Brille $13^1/_2$ Zoll. Wäre aber der *Fernpunktabstand* gleich $8^1/_2$ Zoll, so wäre die entsprechende *Brennweite* 8 Zoll. Bei Fernpunktabständen von *mehr als 12 Zoll* fällt übrigens die Entfernung des *Glases* vom Auge *sehr wenig* ins Gewicht, so dass man diese bei Bestimmung der Brennweite der Brille ohne allen Schaden *vernachlässigen* kann.

Um die in solcher Weise getroffene Wahl zu *controliren* und etwaige Fehler bei der Bestimmung des Fernpunktabstandes und der Brillenbrennweite *corrigiren* zu können, braucht man *vor* das gefundene Glas blos *abwechselnd* ein anderes *schwaches concaves* und *convexes* Glas zu setzen. Die *zu-* oder *ab*nehmende Deutlichkeit *entfernter* Objecte gibt dann sogleich an, ob die gewählte Brille *zu stark* oder *zu schwach* sei.

Ein richtig gewähltes Glas entwirft von *sehr weit* entfernten Gegenständen virtuelle Bilder *in* seiner Brenweite, und bei richtiger Stellung zum Auge natürlich *in dessen Fernpunktabstande;* daher diese Objecte *mittelst* der Brille gleichwie im unbewaffneten *normalsichtigen* Auge *ohne* alle Accommodationsanstrengung zur *deutlichen* Wahrnehmung gebracht werden. *Verkürzt* sich die *Distanz* der Objecte, so wird auch die *Vereinigungsweite* der Brille eine kleinere und die virtuellen Bilder *rücken* in der deutlichen Sehweite des Myops *herein.* Anfänglich ist die Verkürzung der Vereinigungsweite eine sehr geringe, so dass die *Entfernung* der Objecte um ein *sehr bedeutendes* abnehmen muss, ehe die virtuellen Bilder die längste Accommodationslinie des kurzsichtigen Auges überschreiten und eine Bethätigung des Accommodationsmuskels nothwendig machen. *Je mehr* sich aber die Gegenstände *nähern,* um so *rascher* sinkt die Vereinigungsweite und *steigt* demnach der erforderliche Accommodationsaufwand. Es wiederholen sich also im kurzsichtigen Auge, wenn es mit einer *passenden* Brille versehen ist, in Bezug auf den *Adaptionsbedarf* ähnliche Verhältnisse, wie im *normalsichtigen unbewaffneten* Auge. Eine *völlige* Uebereinstimmung findet

jedoch *nicht* statt, ein gewisser *Unterschied* besteht immer und zwar ist derselbe um so *grösser*, je *schärfer* die Correctionslinse ist.

Hohe und *höchste Grade der Myopie* lassen sich gleichfalls neutralisiren durch Zerstreuungsgläser, deren Brennweite, vermehrt um den Abstand der Brille vom Auge, dem Fernpunktabstande des letzteren gleichkömmt. Doch ist unter solchen Umständen eine *vollständige* Correction des Refractionsfehlers nur *selten vortheilhaft*. Bei *starken* Gläsern fällt nämlich der *Abstand der Brille vom Auge* schwer ins Gewicht und bedingt eine sehr empfindliche *Verkleinerung der Netzhautbilder*, auch wenn das Glas sonst ganz *richtig* gewählt wäre. Dazu kömmt die steigende Ablenkung *schief* auffallender Strahlen und eine davon abhängende *Verzerrung* der Bilder *seitwärts* gelegener Objecte. Es sind diese Abweichungen so störend, dass *hochgradig* Kurzsichtige es meistens vorziehen, relativ *zu schwache* Gläser zu gebrauchen. Sie *verzichten* für gewöhnlich auf *vollkommen scharfe* Wahrnehmungen *weit entfernter* Objecte, um die ihnen *näher* gelegenen Gegenstände möglichst *fehlerfrei* zur Anschauung zu bringen. Wollen sie vorübergehend auf grosse Distanzen deutlich sehen, so dienen am besten *Operngucker* oder die handsameren Glaskegel von *Steinheil*, d. i. etwa zolllange solide Glasconi mit schwachconvexer Vorder- und starkconcaver Hinterfläche, welche gleich dem Galilei'schen Fernrohr wirken.

Die *objective* Verkleinerung der Netzhautbildgrösse, welche aus dem Abstande der Brille vom Auge resultirt, ist von der *scheinbaren* subjectiven wohl zu unterscheiden, welche durch den Gebrauch einer *zu scharfen* Brille begründet wird und die Bedeutung einer wahren *Mikropsie* hat, indem sie eine Folge der unverhältnissmässig starken *Accommodationsanstrengung* ist, welche solche Gläser verlangen.

Die *beiden Gläser* einer *binocularen* Brille sollen in der Regel eine *gleiche Brennweite* haben. Im Falle die Verkürzung des Fernpunktabstandes in beiden Augen eine *verschiedene* ist, hat bei Bestimmung der Brennweite immer *jenes* Auge als das maassgebende zu gelten, welches *vornehmlich* zum *Fernesehen* verwendet wird, gemeiniglich also dasjenige, welches in *geringerem* Grade kurzsichtig ist. Es gilt dies insbesondere von jenen Fällen, in welchen factisch noch *binoculares* Sehen besteht und der Unterschied der natürlichen Refractionszustände ein *beträchtlicher* ist, denn da wird beim Gebrauche *verschiedener*, jeseitig *entsprechender* Gläser die Differenz der *Bildgrösse* sehr störend und dies zwar oft in dem Grade, dass der Kranke das *frühere* Verhältniss, die *mindere* Schärfe und Deutlichkeit in den Wahrnehmungen des einen Auges weitaus vorzieht. Mitunter stellen sich in Folge dieser Störung wohl auch ähnliche Erscheinungen ein, wie beim Gebrauche einer *zu scharfen* Brille, der Zustand wird dem Myops unerträglich, oder dieser lernt, das betreffende Auge etwas abzulenken und in seiner Thätigkeit beim Fernesehen zu unterdrücken. Wo indessen der Unterschied in den Brechzuständen beider Augen weniger als $^1/_{30}$ beträgt, fühlen sich die Myopen nicht selten sehr wohl bei der Anwendung *verschiedener* beiderseits *passender* Gläser. Auch lässt sich bei *erheblicheren* Refractionsdifferenzen das binoculare Sehen dadurch wesentlich schärfen, dass man dem *kurzsichtigeren* Auge ein etwas *stärkeres* Glas vorsetzt, ohne jedoch dessen Myopie völlig zu neutralisiren. Doch soll auch dann die Differenz in den Brechwerthen der beiden Gläser $^1/_{30}$ nicht übersteigen, auf dass eben die verschiedene Bildgrösse nicht störend werde (*Donders*).

Ganz unpraktisch ist hier die Benützung der *Mittelstrasse*, d. i. die Wahl von Gläsern, deren Brennweite etwa der *halben* Differenz der beiden Fernpunktabstände

gleicht. Es sind nämlich solche Gläser für das eine Auge zu schwach, für das andere zu stark.

Im Allgemeinen soll man immer *binoculare Brillen* verwenden, selbst wenn das zweite Auge functionsuntüchtig ist oder doch beim Sehen in *grössere* Entfernungen *nicht mitwirkt*. *Monoculare* Brillen lassen sich nämlich ohne absonderliche und lästige Apparate nicht leicht in der *richtigen* Lage *fixiren* und dies ist ein *Haupterforderniss*, soll die Brille ihrem Zwecke vollkommen entsprechen. Selbstverständlich bedarf es hierzu sehr gut construirter *Fassungen*.

Stecher oder *Lorgnetten* sind in Anbetracht dessen *weniger* zu empfehlen. Sie passen nur für *mindere* Grade von Kurzsichtigkeit, wo die aus einer nicht ganz richtigen Stellung der Gläser zum Auge quellenden Fehler wenig bemerkbar sind, und dann, wenn der Myops, dem *Brillentragen* abhold, sich damit begnügt, blos *zeitweilig* scharf in grössere Fernen zu sehen. Werden Zerstreuungsgläser aber *längere* Zeit oder gar *anhaltend* benützt, so sollten sie immer in *Brillenform* gebraucht werden.

Am besten taugen *Brillen mit federnden Spangen*, welche sich allenthalben, ihrer ganzen Länge nach, an die Seitentheile des Kopfes anschmiegen und darum auch *festhaften*, ohne einen oder den anderen Punkt vorwaltend zu drücken. Es müssen diese Spangen natürlich um *so stärker* sein, je *massiger* die Gläser sind, je höhergradiger also die zu neutralisirende Kurzsichtigkeit ist.

Es hat dieses jedoch seine Grenze, weil mit der Stärke der Spangen die *Schwere* der Brille und der *Druck* wächst, welchen einzelne Theile, besonders der *Nasenrücken*, auszuhalten haben. Dieser Umstand macht, dass Brillen überhaupt nicht am Orte sind, wenn das Individuum *sehr rasche* und *excursive* Bewegungen des Körpers auszuführen gezwungen ist. Eine Brille, welche unter solchen Verhältnissen *fest haften* soll, wird bald durch den Druck, welchen sie ausübt, unerträglich. *Bewegt* sich aber die Brille, so wird das Sehen im hohen Grade verwirrt. Stark Kurzsichtige taugen daher nicht zum *Reiten*, *Springen* etc.

Die Brille muss *möglichst nahe am Auge* anstehen, um die *Abweichung der Netzhautbildgrössen* auf ein *Kleinstes* zu verringern. Ganz besonders nothwendig ist dieses bei *höheren* Graden der Kurzsichtigkeit, wo *starke* Gläser verwendet werden. Doch darf die Annäherung niemals so weit gehen, dass die *Cilien* an der Hinterwand der Brille *anstreifen*, weil diese sonst bald verunreinigt und zum Scharfsehen untauglich würde. Bei sehr glotzenden Augen wird dieser Uebelstand oftmals sehr peinlich und hindert geradezu die Benützung ganz entsprechender Gläser.

Die *Axen der Gläser* und die *Gesichtslinien* beider Augen müssen der Richtung nach mit einander *zusammenfallen*, oder doch nur einen *kleinen* Winkel einschliessen, auf dass vornehmlich *Centralstrahlen* durch die Pupille zur Netzhaut gelangen und die Abweichungen aus dem Spiele bleiben, welche die *prismatische* Gestalt der Brillenrandtheile mit sich bringt. Es fordert dieses, dass die Gläser *gut centrirt* seien, dass ihre *Mittelpunkte* bei Benützung der Brille den *beiden Pupillen* gegenüber gestellt werden und dass die *Flächen* der Gläser immer *senkrecht* auf den *Sehlinien* stehen.

Centrirt ist ein Glas, wenn die Scheitelpunkte beider Krümmungsflächen einander gegenüber und genau in der *Mitte* der beiden Krümmungsflächen gelegen sind, also allenthalben gleichweit vom Rande der Linse abstehen. Es fordert die Centrirung genaue und kostspielige Instrumente, ausserdem aber Gewandtheit und grösste Sorgfalt von Seite der Verfertiger. Am leichtesten lässt sich den Anforderungen

bei *runden* Gläsern entsprechen; viel schwerer, wenn den Gläsern die beliebte *ovale* Form gegeben werden soll. *Ovale* Gläser zeigen sich darum ziemlich oft fehlerhaft construirt und sollten immer nur von *ganz verlässlichen* Optikern angekauft werden. Sonst lässt sich ihnen *kein* erheblicher Vorwurf machen. Nur muss darauf gesehen werden, dass sie *gross genug* seien, um die Pupille auch bei *beträchtlichen* Seitwärtsbewegungen des Auges zu decken.

Stehen die Mittelpunkte der beiden Linsen *nicht* den Pupillen gegenüber, so können begreiflicher Weise *nur Strahlen* zur Netzhaut gelangen, welche durch einen *Seitentheil* des Glases gegangen sind, da alle anderen Strahlen von der *Iris* abgeblendet werden. Ein durch die hinterliegende Pupille gleichsam *abgegrenzter Seitentheil des Glases* wirkt dann auf das durchgehende Licht in der Eigenschaft eines *Prisma mit gekrümmten Flächen*. Er *lenkt* demgemäss die Strahlen *gegen seine Basis*, also gegen den entsprechenden Randtheil des Glases *hin ab* und zwar um so mehr, je grösser der *brechende Winkel* des Prisma, d. i. je *schärfer* die Brille ist. In Uebereinstimmung damit wird dieser Fehler bei *schwachen* Gläsern weniger bemerklich, macht sich dafür aber bei *scharfen* Linsen um so fühlbarer. Die auf die *Netzhaut* fallenden Bilder erscheinen nämlich *verzerrt* oder *weichen* wohl gar von den Sehlinien ab und fordern einen mit dem Accommodationszustand der Augen *disharmonirenden* Convergenzgrad der letzteren. Diese *Störung* der erworbenen Associationsverhältnisse macht sich dann oft sehr rasch in dem Auftreten *muskular asthenopischer Beschwerden* geltend und wird für die Dauer *unerträglich*. Der Fehler wird übrigens wesentlich *gesteigert*, wenn die *Flächen der Gläser nicht senkrecht* auf den *Sehlinien* stehen, da mit der Grösse des *Einfallswinkels* auch die *Ablenkung* wächst, welche die Strahlen durch die *prismatische* Gestalt der Seitentheile der Gläser erfahren.

Es ergibt sich daraus die Nothwendigkeit, dem *Nasenbügel der Brille* eine dem concreten Falle entsprechende *Länge* zu geben. Es muss darum *vor der Wahl* der Brille immer erst ermittelt werden, *wie weit* die beiden *optischen Hornhautscheitel*, durch welche die Gesichtslinien hindurchgehen, von einander *abstehen*, wenn der Kranke in Entfernungen blickt, für welche er die Brille benützen will.

Es handelt sich übrigens in der Praxis gar nicht um ganz *haarscharfe* Bestimmungen. Die Brillen werden nämlich niemals für eine *einzige* Distanz verwendet. Mit dem *Wechsel* der Distanzen verändert sich aber der Convergenzwinkel der Gesichtslinien und sohin auch der Abstand der beiden optischen Hornhautscheitelpunkte. Um den Fehler *ganz* zu vermeiden, müssten also die Brillencentra je nach der Entfernung der betrachteten Objecte sich nähern und entfernen, was unthunlich ist. Es kommt eben nur darauf an, dass die Differenzen eine *gewisse Grenze* nicht überschreiten. Es ist diese Grenze für *schwache* Gläser eine *weitere*, für *scharfe* Gläser eine *engere*, in *allen* Fällen aber *enge* genug, um den Gebrauch *einer* und *derselben* Brille für *grosse und sehr kleine* Entfernungen *unvortheilhaft* zu machen.

Um die *prismatische* Ablenkung auf ein Kleines zu reduciren, müssen die *Glasflächen* einer Brille, welche zum *Fernesehen* verwendet wird, in *einer und derselben verticalen* Ebene vor den Augen stehen. Soll die Brille aber für *kurze Distanzen* dienen, so müssen die Gläser entsprechend dem Convergenzwinkel der Gesichtslinien *zusammenneigen*, der Nasenbügel also in der *horizontalen* Ebene einen *nach hinten convexen* Bogen beschreiben.

Die Brillengläser müssen aus dem *reinsten*, vollkommen *farblosen* Spiegel- oder Krystallglase *geschliffen* werden.

Blasen, Risse, Sprünge sind von übelstem Einfluss auf die Deutlichkeit der wahrgenommenen Bilder, ebenso natürlich auch *Schmutzflecken*. Das auf sie wirkende *diffuse* Licht erzeugt nämlich trübe *Spectra*, welche sich über die Bilder lagern. Die Brillen sollen daher während der Zeit des Nichtgebrauches immer in passenden *Futteralen* verwahrt werden. Zu ihrer *Reinigung* empfiehlt sich feines *Linnenzeug*. *Rehleder* hat den Vorzug der Weichheit, doch wird es bei längerem Gebrauche gerne fettig und leistet dann nicht das Geforderte.

Man pflegt die Brillengläser je nach ihrer grösseren oder geringeren Brennweite mit *Nummern* zu bezeichnen. In der Regel drückt die Nummer den *Werth der Brennweite in Zollen* aus, so dass ein Glas Nr. 40, 20, 10, 6, $5^1/_2$ *eben so viele Zolle Brennweite* besitzt. Selbstverständlich variiren deshalb Brillen *gleicher* Nummern in den *verschiedenen* Ländern je nach den üblichen Längenmaassen. Manche Optiker nummeriren ihre Gläser jedoch nach ganz abweichenden und zum Theile sehr willkürlichen Principien.

In neuerer Zeit wird die Nothwendigkeit betont, eine Aenderung in der bisher üblichen *Reihenfolge der Brillenbrennweiten* einzuführen. Es sind nämlich die *Intervalle*, d. i. die Differenzen der Brechwerthe nebeneinander stehender Brillennummern, überaus ungleich, bei den schwächeren Gläsern sehr klein, bei den starken unverhältnissmässig gross. So ist das Intervall für Brillenbrennweiten von 40″ und 36″ gleich 1 : 360, für 22″ und 20″ gleich 1 : 220, für 13″ und 12″ gleich 1 : 156, für 6″ und 5″ gleich 1 : 30 u. s. w. Der Vorschlag geht dahin, eine Brillenreihe zu construiren, in welcher die Brechwerthe sämmtlicher Nummern *Vielfache einer bestimmten Grundgrösse* n, also $\frac{1}{n}$, $\frac{2}{n}$, $\frac{3}{n}$ etc. sind, sonach das Intervall zweier aufeinander folgender Nummern stets $\frac{1}{n}$ beträgt. Es hätte eine solche Einrichtung gewisse Vortheile, sie würde die rasche und mühelose Berechnung mancher in der Praxis öfters aufstossender Probleme gestatten, z. B. welcher Nummern es bedarf, um bei einem beliebigen Grade von Myopie oder Hypermetropie den Fern- oder Nahepunkt in eine bestimmte Distanz zu verlegen, oder wo bei genauer Correction einer gewissen Ametropie durch Gläser der Nahepunkt steht u. s. w. Es liessen sich sogar *verschiebliche Scalen* anwenden, aus welchen derlei gesuchte Werthe unmittelbar abgelesen werden können (*Javal, Burow*). Leider ist es sehr schwer, sich über jene Grundgrösse n zu verständigen. Man hat dafür nach einander 24 (*Donders*), 60 (*Burow*), 48 und beziehungsweise 96 (*Zehender*), endlich auch 216 (*Giraud-Teulon*) vorgeschlagen. Allein die Annahme des letzten Werthes würde 432 Brillen-Nummern, nämlich 216 für Convex- und eben so viele für Concavgläser erheischen. Wird aber n *kleiner* gewählt, z. B. 96, so fallen eine Reihe schwacher Gläser aus, welche sich in der Praxis durchaus nicht entbehren lassen, namentlich, wenn es sich um die Correction von geringen Graden der *Hypermetropie* handelt. Die Brennweiten wären dann nämlich 96, 48, 32, 24, $19^1/_5$, 16, $13^5/_7$ u. s. w. Es kommen aber alle Tage Fälle von Hypermetropie vor, wo Brennweiten von 36, 30, 28, 26, 22 Zoll und Kurzsichtigkeiten, wo 22, 20, 18, 17, 15 Zoll u. s. w. dem Bedarfe entsprechen und durch Gläser der vorerwähnten Reihe nicht genügend ersetzt werden können. Der Vortheil, welchen eine grössere Auswahl in den *starken* Nummern bietet, ist übrigens ein sehr geringer, da eben *hohe* Grade von Myopie und Hypermetropie wegen der damit einhergehenden beträchtlichen *Abnahme der Sehschärfe* selten völlig corrigirt werden können, sondern gemeiniglich eine *theilweise* Neutralisation erspriesslicher erscheinen lassen. Man kann daher wohl sagen, dass *Brillenkästen*, welche nach den erwähnten, theoretisch sehr plausiblen Grundsätzen eingerichtet sind, dem *praktischen* Bedürfnisse nicht entsprechen, insoferne sie in den schwachen Nummern empfindliche Lücken lassen, in den starken aber einen ganz überflüssigen Ballast führen. Dazu kommen dann noch mancherlei Schwierigkeiten, welche die Anfertigung und Anpassung von Brillen ergeben, deren Brennweite durch einen sehr complicirten Bruch ausgedrückt wird, und solcher Gläser gibt es in jenen Reihen nicht wenige. Im Ganzen lässt sich der angeregten Aenderung also *kein* genügender praktischer Werth beimessen. Um allen Anforderungen zu genügen, ist es unbedingt nothwendig, dass die Intervalle in den *schwachen* Nummern *sehr klein* seien; in den *höheren* können sie unbeschadet der praktischen Bedürfnisse ohne weiteres bedeutend *anwachsen*. In der That genügen Brillenreihen den meisten Anforderungen der Praxis, deren Brennweiten sowohl für positive als negative Gläser von 48″ bis 32″ um je 4″, von 32″ bis 20″ um je 2″ von 20″ bis 10″ um je 1″, von 10″ bis 4″ um je $^1/_2$″, und von da ab um je $^1/_4$ Zoll fallen.

Gewöhnlich werden Zerstreuungsgläser *biconcav* geschliffen, seltener *planconcav*. Sehr beliebt waren früher *convexconcave* oder *periscopische* Gläser, da bei ihnen die Abweichung wegen der Kugelgestalt im Allgemeinen weniger fühlbar werden soll. Bei *schwachen* derartigen Gläsern ist aber dieser Fehler ohnehin überaus gering und bei *starken* wird der Gewinn reichlich aufgewogen durch die Uebel-

stände, welche eine übermässige Verkürzung des Radius der *hinteren* Krümmungsfläche mit sich bringt.

Als *Materiale für die Brillenfassung* dient am besten *matt* polirtes *Metall. Horn* und *Schildplatt* sind leichter, werfen sich aber gerne und verändern so die Stellung der Gläser zum Auge.

3. Der Gebrauch von *passenden* Brillen ist an und für sich *durchaus nicht schädlich.* Im Gegentheile sind Brillen, welche in Bezug auf Brennweite und Fassung *allen* Anforderungen entsprechen, als ein *wichtiges therapeutisches* Hilfsmittel zu betrachten, welches *neben* der Neutralisation des vorhandenen Einstellungsfehlers auch noch die der Kurzsichtigkeit anklebenden *Gefahren wesentlich zu vermindern* im Stande ist und darum auch im *frühen Alter angezeigt* sein kann. Soll dieser Zweck aber erreicht werden, so müssen bei deren Benützung *gewisse Vorsichten* beobachtet werden. *Zweckwidriger* Gebrauch der Brillen, auch wenn diese in jeder Beziehung den gegebenen Verhältnissen entsprächen, ist ganz geeignet, das *Grundleiden zu steigern* und eine Reihe *verderblicher Zustände* hervorzurufen.

Bei *mittleren* und *hohen* Graden von Kurzsichtigkeit thut man, falls die *relative Accommodationsbreite* sich mangelhaft erwiese, gut, den Refractionsfehler vorerst nur *theilweise* zu corrigiren und *allmälig*, je nach Maassgabe der geänderten natürlichen Associationsverhältnisse, zu den *entsprechenden* Gläsern aufzusteigen; widrigenfalls leicht asthenopische Beschwerden mit ihren Folgen sich einstellen (*Donders*).

Hauptregel ist, dass Brillen niemals für Distanzen benützt werden, welche innerhalb die Grenzen der deutlichen Sehweite fallen. Insoferne nämlich bei Concavgläsern die *Vereinigungsweite divergent* auffallender Strahlen immer *kürzer* als der *Abstand* der Objecte ist, wird durch den Gebrauch von Brillen für *diesseits* des Fernpunktes gelegene Gegenstände der *Accommodationsbedarf* um ein beträchtliches *gesteigert.* Der Accommodationsmuskel, welcher *bei freiem Auge* in *Ruhe* verharren könnte, oder eine blos *geringe* Anstrengung zu machen hätte, muss nun eine *bedeutende Kraft* aufwenden, um die Linse in die dem *Abstand* des *virtuellen* Bildes entsprechende Wölbung zu bringen und darin zu erhalten. Die damit gesetzte *Ueberbürdung* des Accommodationsmuskels und ebenso die daran geknüpfte *Störung der erworbenen Associationsverhältnisse* pflegen dann rasch *asthenopische Beschwerden* hervorzurufen. Zudem liegt in der *Ueberbürdung der Muskeln* eine Quelle von *Congestivzuständen* des Auges, welche eines der *wirksamsten* pathogenetischen Momente abgeben für *fortschreitende* Entwickelung der *Bathymorphie,* weiterhin für rasche Ausbildung und Grössenzunahme des *Staphyloma posticum* und mittelbar selbst für *entzündliche Processe* in den *tieferen* Binnenorganen des Auges, die ihrerseits zur völligen *Functionsuntüchtigkeit* des Organes führen können. Ist dann noch vielleicht gar die Brille *zu scharf,* oder ihre *Stellung* zum Auge eine *falsche,* so treten jene Uebelstände um so rascher und drohender hervor, die Brille wird zu einer *Schädlichkeit der schlimmsten Art.*

Bei *niederen* Graden von Myopie sollen darum Zerstreuungsgläser immer *nur zum Sehen in grössere Entfernungen* verwendet werden.

Anders verhält sich die Sache, *wenn der Fernpunktabstand unter 10 Zoll herabsinkt.* Dann können Zerstreuungsgläser auch *beim Nahesehen*, beim Lesen, Schreiben und ähnlichen Beschäftigungen nicht immer ohne Nachtheil *entbehrt* werden, indem die *freien* Augen behufs *deutlichen* Sehens den Objecten übermässig *genähert* werden müssen, was nicht nur *sehr grosse Con-*

vergenzen der optischen Axen voraussetzt, so lange *gemeinschaftlicher* Sehact besteht, sondern auch eine *starke Beugung des Oberkörpers* nothwendig macht, wenn die *Objecte* nicht beliebig ihren *Ort verändern* lassen.' In Berücksichtigung dessen thut man *bei Fernpunktabständen von weniger als 10 und mehr als 6 Zoll* wohl, für Beschäftigungen mit Objecten, welche unbeschadet der erforderlichen *Netzhautbildgrösse über* die deutliche Sehweite des Myops *hinaus*, auf 12 und mehr Zoll Distanz, gerückt werden können, Brillen zu empfehlen, deren *Brennweite* den Fernpunktabstand *um einige Zolle übertrifft*. Besonders räthlich, ja *geboten*, erscheint eine solche Massregel, wenn die *Accommodationsbreite* eine verhältnissmässig *geringe* ist.

Bei *höchstgradigen* Myopien von *weniger* als 6 Zoll Fernpunktabstand muss sich der Kranke ohnehin in der Regel mit Gläsern behelfen, welche relativ zum Fernpunktabstande *zu schwach* sind (S. 714). Er kann darum ohne weiteres das ihm zusagende Glas *für die Nähe* benützen und benützt es auch meistens ohne allen Schaden, indem er für *vorübergehende* Beschauungen *ferner* Gegenstände gewöhnlich noch ein *zweites*, in Stecherform gefasstes Gläserpaar der Brille vorsetzt.

4. Besondere Aufmerksamkeit erfordern *die Perioden des fortschreitenden Wachsthumes eines Staphyloma posticum*. So lange dieses *nicht stationär* geworden ist, müssen die im Obigen auseinander gesetzten Regeln mit *grösster* Strenge gehandhabt und insonderheit jede *Ueberbürdung* des Sehorganes und jede Gelegenheit zu *Congestivzuständen* des Bulbus auf das Sorgfältigste vermieden werden. Zeigt sich das Grundleiden in *rascher* Progression begriffen, so genügt dies nicht mehr; dann wird *strenge Augendiät* zur *unerlässlichen* Bedingung, will man möglicher Weise einen *Stillstand* herbeiführen. Vor allem wird es dann nothwendig, *jede das Auge nur einigermassen anstrengende Beschäftigung*, das Lesen, Schreiben u. s. w. gänzlich *aufzugeben* und das Sehorgan vor dem Einflusse *grellen Lichtes*, namentlich stärkerer *Lichtcontraste*, zu schützen (S. 350).

5. Eine sehr grosse Beachtung verdienen die *senilen Alterationen des Auges* wegen ihrem Einfluss auf Länge und Lage der deutlichen Sehweite. Sie *steigern* den Accommodations*aufwand*, welcher zum deutlichen Sehen in kurze, *diesseits* des Fernpunktabstandes gelegene Distanzen nothwendig ist, in dem Maasse, als der *Nahepunkt* sich vom Auge *entfernt*. Die Folge davon ist, dass Beschäftigungen, welchen der Myops früher mit *Leichtigkeit dauernd* oblag, nun eine Quelle von *Ueberbürdungen* des Accommodationsmuskels werden und dem Auge geradezu *Gefahr* drohen können. Bis zu einem *gewissen* Grade hilft sich dann der Myops selbst durch *Verlängerung der Objectsdistanz*. Ist diese aber an der *Grenze* angelangt, welche ihr die *Art* der Beschäftigung als solche oder die *Grösse* des erforderlichen *Sehwinkels* setzt, so muss entweder die gewohnte Beschäftigung *aufgegeben*, oder eine *Brille* angewendet werden, welche bei der *passendsten Entfernung des Gegenstandes* virtuelle Bilder *näher dem Fernpunktabstande* des myopischen Auges entwirft.

Bei *niederen* Graden der Myopie wird, wenn das Object *nahe* an das Auge herangerückt werden muss, manchmal die Benützung einer schwachen *Convexbrille* nothwendig, welche von den, *innerhalb* ihrer Brennweite gelegenen Objecten aufrechte vergrösserte virtuelle Bilder *jenseits* der Objectsdistanz entwirft. Bei *höheren* Graden von Kurzsichtigkeit aber, bei welchen aus

erwähnten Gründen auch zum *Nahesehen* Concavgläser gebraucht werden, wird es nöthig, statt der früher benützten Brille eine *schwächere* zu wählen, um solchermassen bei *gleichbleibender* Objectsdistanz den *Abstand der virtuellen Bilder zu vergrössern. Rückt* dann später auch der *Fernpunktabstand hinaus*, so muss ebenso die für *grössere* Distanzen benützte Brille mit einer anderen vertauscht werden, deren Brennweite dem *dermaligen* Abstand des Fernpunktes entpricht. Bei *höchstgradigen* Myopien, bei welchen ohnehin in der Regel *zu schwache* Gläser verwendet werden, wird ein Austausch der Gläser nur selten nöthig.

3. In Fällen von Myopie, wo beim Nahesehen *gemeinschaftlicher Sehact* besteht und sich das *Unvermögen* äussert, für gewisse Beschäftigungen die nöthige *Convergenz der optischen Axen* aufzubringen oder dauernd zu *erhalten*, sind in der Regel *prismatische* oder sogenannte *Dissectionsgläser* angezeigt (Siehe Therapie der Asthenopie).

Bei *hochgradiger* Kurzsichtigkeit, wo die Anforderungen an die Leistungsfähigkeit der inneren Geraden *immer* ausnehmend gross sind (S. 709), will man in neuerer Zeit gar nicht mehr den *Eintritt* asthenopischer Beschwerden abwarten, sondern empfiehlt *von vorneherein* zu *prismatischen* Gläsern und, falls diese nicht zureichen, zur *Rücklagerung der äusseren geraden Augenmuskeln* zu schreiten, um den üblen Folgen wirksam *vorzubeugen*. Man ist übrigens geneigt, von der Tenotomie auch einen günstigen Einfluss auf den *weiteren Verlauf* der Bathymorphie selbst zu erwarten und hofft besonders, dadurch dem weiteren Fortschreiten derselben einen Damm setzen zu können (*Graefe*). Im Ganzen thut man jedoch wahrlich besser, mit dem operativen Eingriffe bis zur Zeit des *dringenden* Bedarfes zu *warten* (Siehe Asthenopie).

Quellen: *Stellwag*, Sitzungsberichte der Wiener k. Akad. der Wiss. XVI. Bd. 1855. S. 201—209, 213, 217, 218, 219, 220, 221, 224—250; Ophth. II. S. 337—360. — *Donders*, A. f. O. IV. 1. S. 301, 304, 307—319, VI. 1. S. 67, 83, 101, VI. 2. S. 219—228, 238—243, IX. 1. S. 105, 135—154; Anomal. der Ref. u. Acc. Wien. 1866. S. 74, 78, 83, 89, 97, 100—107, 114—144, 148, 154, 179, 181, 187, 279, 282—296, 303, 306, 308, 309, 311, 320, 325, 329, 338, 343, 350, 352, 354, 361, 468, 474. — *Ed. Jaeger*, Einstellungen des dioptr. Apparates. Wien. 1861. S. 25, 72—92, 195—211, 237, 244—256. — *Hasner*, kl. Vorträge. Prag 1860. S. 31, 34, 39, 43, 46, 48, 56, 58. — *Ruete*, Lehrb. der Ophth. I. Braunschweig. 1853. S. 220, 223. — *Graefe*, A. f. O. II. 1. S. 160. III. 1. 308; kl. Montbl. 1863. S. 355—360, 1865. S. 392. — *Burow*, ein neues Optometer. Berlin. 1863, Ueber die Reihenfolge der Brillenbrennweiten. Berlin 1864; A. f. O. IX. 2. S. 228, XII. 2. S. 308, kl. Montbl. 1866. S. 203. — *Helmholtz*, Beschreibung eines Augenspiegels. Berlin 1851. S. 38. — *Schweigger*, Vorlesgn. über den Gebrauch des Augenspiegels. Berlin 1864. S. 58. — *Schuerman*, Vijfde Jaarl. Verslag. Utrecht. 1864. S. 1; kl. Montbl. 1864. S. 92, 95. — *Knapp*, A. f. O. VI. 2. S. 7. — *Doyer*, Derde Jaarlijksch Verslag. Utrecht. 1862. S. 209. Donders Anomalien etc. S. 339. — *Verschoor*, Zesde Jaarl. Versl. Utrecht 1865. S. 97. — *Böhm*, der Nystagmus etc. Berlin. 1857. S. 40. — *Arlt*, die Krankheiten des Auges III. Prag. 1856. S. 238. — *H. Cohn*, deutsche Klinik. 1866. Nr. 5; kl. Montbl. 1866. S. 188, 195. — *Cramer*, Het accommodatievermogen. Haarlem. 1853. S. 141, 145, 146. — *Fahrner*, Wien. Jahrb. f. Kinderheilkunde VI. S. 151 bis 168; kl. Montbl. 1866. S. 189. — *Giraud-Teulon*, kl. Montbl. 1864. S. 316, 318; Congress. intern. d'ophth. Paris 1863. S. 102. — *Zehender*, kl. Montbl. 1866. S. 1—17, 203. — *Javal*, nach Burow A. f. O. XII. 2. S. 308. — *Haase*, Pagenstecher klin. Beobachtgn. III. Wiesbaden. 1866. S. 102.

2. Die Uebersichtigkeit, Hypermetropie.

Krankheitsbild. *Charakteristisch ist die Verlängerung des Fernpunktabstandes über die positive Unendlichkeit hinaus in negative Distanzen und das*

damit gesetzte Vermögen des Auges, convergent auffallende Strahlen in deutliche und scharfe Netzhautbilder zu vereinigen.

1. *Der Fernpunktabstand* kann in allen möglichen *negativen* Werthen schwanken. Doch macht sich die Uebersichtigkeit *in der Praxis* nur dann *bemerklich,* wenn der Fernpunkt in der nach *hinten* verlängerten optischen Axe auf wenige *Schuhe* an den Bulbus herangerückt ist. Aber auch dann bedarf es öfters noch *eingehender* Untersuchungen, um den *negativen* Theil der deutlichen Sehweite *mit Sicherheit nachzuweisen.* Die erworbenen *Associationsverhältnisse* bringen es nämlich mit sich, dass der Accommodationsmuskel schon bei *Parallelstellung* der Gesichtslinien in einen gewissen *Spannungsgrad* versetzt wird und so die hypermetropische Einstellung des Auges *deckt.* Bei *grosser* Accommodationsbreite, vornehmlich also in der *Jugend*periode, können in solcher Weise selbst ziemlich *hohe* Grade von Uebersichtigkeit theilweise oder ganz *latent* bleiben. Nach dem 26. Lebensjahre jedoch pflegen nur *niedere* Grade maskirt zu sein; *mittlere* und *hohe* erscheinen immer, wenigstens theilweise, *manifest.*

Die annähernd richtige *Bestimmung des wahren Fernpunktabstandes* setzt darum in der Regel die *völlige Abspannung* des Adaptionsmuskels durch wiederholte Einträufelungen starker Atropinlösungen voraus. Ist dieses geschehen, so muss man *Sammellinsen* knapp vor das übersichtige Auge stellen und darunter die *stärkste* suchen, durch welche genügend grosse und gehörig beleuchtete, *weit entfernte* Gegenstände in *deutlichen* und *scharfen* Bildern zur Wahrnehmung gebracht werden können. Die *Brennweite* dieses Glases, *vermindert* um dessen Abstand vom Auge, gibt den gesuchten *Fernpunktabstand* und dessen *reciproker* Werth den *Grad* der vorhandenen *Hypermetropie.*

Wurde bei diesem Versuche die *Pupille* stark erweitert, so muss das Glas bis auf einen, der *gewöhnlichen Pupillengrösse* entsprechenden, centralen Theil *abgeblendet* werden, widrigenfalls sich die Asymmetrie in der Krümmung der Hornhaut und Linse geltend macht und das Urtheil trübt.

Optometer sind nur dann verwendbar, wenn sie mit Rücksicht auf beliebige *negative* Distanzen gebaut sind. Die Ergebnisse sind noch *weniger* verlässlich, als bei Emmetropie und Myopie (S. 702).

Ganz gute Dienste leistet der *Augenspiegel,* wenn es sich darum handelt, das *Vorhandensein mittlerer* und *hoher Grade* der Uebersichtigkeit festzustellen. Insoferne nämlich im hypermetropischen Auge die Netzhaut und Chorioidea bei *völliger* Accommodations*ruhe* stets *innerhalb* der Brennweite des dioptrischen Apparates stehen, wirkt dieser gleich einer *Lupe* auf das *zurückkehrende* Licht, die Strahlen fahren *divergent* aus, als kämen sie von einem *hinter* der Netzhaut gelegenen vergrösserten aufrechten Bilde. Das *normalsichtige* Auge bedarf daher unter solchen Umständen nur eines *einfachen Beleuchtungsspiegels,* um den Augengrund in *deutlichen aufrechten* Bildern wahrzunehmen. Bei sehr grosser Uebung genügt der *gegenseitige Abstand beider Augen* und der erforderliche Accommodations*aufwand* des *untersuchenden* Auges, um die *Distanz des virtuellen Bildes* durch Schätzung zu ermitteln und daraus die *Einstellung* des *untersuchten* Auges zu berechnen. *Sicherer* kömmt man zum Ziele, wenn man *Sammellinsen* vor das *untersuchende* Auge setzt und dann die *stärkste* Linse ermittelt, durch welche das virtuelle Bild noch deutlich wahrgenommen wird, da dieses eben voraussetzt, dass das *Bild* noch *innerhalb* der Brennweite jener Brille *gelegen* ist. Ist dann die Einstellung des *untersuchenden* Auges genau bekannt, so lässt sich durch die allbekannten Formeln auch der Refractionswerth des *untersuchten* Auges ermitteln. — Für *gröbere Schätzungen* ist übrigens auch die *scheinbare Grösse* des Augengrundes, zumal der Papille, zu verwerthen. Im *aufrechten* Bilde zeigen sich die Theile nämlich im Verhältnisse zum Grade der Hypermetropie *verkleinert,* im *umgekehrten vergrössert.* Doch wechselt der *Vergrösserungscoefficient* selbstverständlich je nach der jeweiligen Einstellung des

untersuchenden *und* untersuchten Auges, schliesst also viele *Fehlerquellen* in sich. Aus diesem Grunde sind *mikrometrische* Messungen (*Colsmann*) von geringem praktischen Werthe.

2. *Der Nahepunkt* liegt bald in *positiver*, bald in *negativer* Entfernung vom Auge, daher die deutliche Sehweite bald eine *discontinuirliche*, bald *ihrer ganzen Länge nach negative* ist. Es hängt dieses einerseits von der Stellung des *Fernpunktes*, andererseits von der *Accommodationsbreite* ab.

In vielen Fällen erreicht die letztere das *normale Mass*, oder ist wohl gar eine *aussergewöhnlich grosse*. Ist dann der *negative* Abstand des Fernpunktes ein *sehr grosser*, so ragt die deutliche Sehweite in *positiver* Richtung *sehr nahe an das Auge* heran, der *Nahepunkt* erscheint im Vergleiche zur Norm nur *wenig* von der Hornhaut *hinweg* gerückt, der Kranke sieht gleich dem Emmetropen gut *in die Ferne und Nähe*, die Hypermetropie macht sich *nur* durch das Vermögen, mittelst *schwachen Convexbrillen in grosse Entfernungen deutlich zu sehen*, und durch den Umstand bemerklich, dass das *anhaltende* Sehen in *sehr kurze* Distanzen *viel grössere* Anstrengung erfordert und auch *früher* zur *Ermüdung* führt, als unter *normalen* Verhältnissen.

Ist die *Accommodationsbreite* aus irgend einem Grunde *vermindert*, oder ist bei *Integrität* derselben der *Fernpunktabstand* in *negativer* Richtung näher an das Auge herangerückt, so steht der *Nahepunkt* immer schon in *beträchtlicher* Distanz vom Auge, auf einen Schuh und darüber entfernt. Der Uebersichtige findet dann schon grosse Schwierigkeiten beim Lesen *gewöhnlicher* Druckschrift, beim Schreiben und ähnlichen Beschäftigungen, indem diese das *Maximum* der aufbringbaren Muskelspannung erheischen. *Sehr kleine* Objecte, welche im Interesse eines genügenden Sehwinkels *sehr nahe* an das Auge gebracht werden müssen, verschwimmen in Zerstreuungskreisen und werden trotz aller Anstrengung nur *undeutlich* wahrgenommen. *In grössere* Entfernungen sieht das Auge vollkommen *scharf* und *deutlich* (*Facultative Hypermetropie*).

Je mehr die *Accommodationsbreite* oder der *negative Abstand des Fernpunktes* aber abnimmt, um so mehr *verlängert* sich die Distanz des *Nahepunktes*, bis derselbe endlich *über die positive Unendlichkeit hinaus* gleichfalls in *negative* Entfernungen rückt, die deutliche Sehweite also *ihrer ganzen Länge nach negativ* geworden und der Uebersichtige sonach *weder ferne noch nahe* Objecte mit *freiem* Auge *deutlich* wahrzunehmen im Stande ist, d. i. *nur mehr* Strahlen von einem gewissen *Convergenzgrad* auf der Netzhaut zu *scharfen* Bildern zu vereinigen vermag (*Absolute Hypermetropie*).

. Gewöhnlich wird eine facultative, eine absolute und eine *relative* Uebersichtigkeit unterschieden. Unter letzterer versteht man eine Hypermetropie, bei welcher der *Nahepunkt* nur unter der Bedingung in *positive* Entfernungen gerückt werden kann, dass die *Gesichtslinien* sich *vor dem fixirten Punkte kreuzen* (*Donders*), mit anderen Worten unter der Bedingung, dass die Augen unter Aufgeben des *binocularen* Sehens *nach innen schielen*. Es lässt sich nämlich in *jedem* Auge, gleichviel welches sein natürlicher Brechzustand ist, unter Voraussetzung normaler Accommodationsbreite, der *Nahepunkt* durch willkürliches *convergirendes* Schielen um ein Bedeutendes *hereinrücken*, der *Fernpunkt* aber durch willkürliches *divergirendes* Schielen *hinausschieben* (*E. Hering*).

Um den Abstand des Nahepunktes zu ermitteln, genügt bei *discontinuirlicher* Sehweite (*facultativer Hypermetropie*) das bei der *Myopie* zu gleichem

Behufe vorgeschlagene Verfahren (S. 704, 2), nämlich die Bestimmung der *kleinsten positiven* Entfernung, in welcher das Auge Objecte von *entsprechender* Ausdehnung *deutlich* und *scharf* zu sehen im Stande ist. Bei *absoluter* Uebersichtigkeit muss dem Auge eine dem *Fernpunktabstande* entsprechend gewählte *Sammellinse* vorgesetzt und dann die *kürzeste* Distanz *gemessen* werden, in welcher *mit dieser Brille* noch *deutliche* und *scharfe* Wahrnehmungen vermittelt werden. Es lässt sich aus *diesem* Werthe und aus der *Brennweite* der benützten Brille leicht die *Entfernung* des virtuellen Bildes berechnen und durch Subtraction des *Brillenabstandes* vom Auge kömmt man zur Kenntniss *der Lage des Nahepunktes.*

Insoferne der Nahepunkt bei *facultativer* Uebersichtigkeit immer um ein sehr Beträchtliches *weiter* absteht, als bei der Myopie, wird man bei diesem Versuche auch entsprechend *grössere* Objecte, eventuel *höhere* Nummern der *Jaeger*'schen oder *Snellen*'schen Schriftproben anwenden müssen. Bei *absoluter Hypermetropie*, wo der Gebrauch von *Sammellinsen* nothwendig ist, gilt dieses nur *bedingungsweise.*

3. *Objecte* und *virtuelle Bilder*, welche *innerhalb der deutlichen Sehweite* gelegen sind, sieht der Uebersichtige unter sonst normalen Verhältnissen *ebenso scharf und deutlich*, wie der Normalsichtige, wenn auch häufig unter bedeutend *grösserer* Accommodationsanstrengung. *Ausserhalb* der deutlichen Sehweite gelegene Objecte und virtuelle Bilder werden aber im Allgemeinen um so *undeutlicher* gesehen, je *grösser* die die Netzhaut treffenden *Zerstreuungskreise* sind, je weiter also die *Pupille* und je grösser der *Abstand* ist, in welchem die den dioptrischen Apparat passirenden Lichtstrahlen *hinter* der Retina zur Vereinigung kommen.

Insoferne der Einfluss dieser *letzteren* Differenz auf die Grösse der Zerstreuungskreise aus erwähnten Gründen weitaus von dem des *Durchmessers des Sehloches* überboten wird, besonders so lange der Krystall als *lichtsammelndes* Medium *besteht*: findet der Uebersichtige in der theilweisen *Bedeckung* und in möglichster *Verengerung der Pupille* ein *sehr wirksames* Mittel, um von Objecten, welche weit *innerhalb* seines Nahepunktes in *positiver* Entfernung gelegen sind, noch *leidlich deutliche* Wahrnehmungen zu gewinnen und so seine deutliche Sehweite in *positiver* Richtung scheinbar um ein Bedeutendes zu *verlängern.* Er pflegt darum beim Betrachten von Objecten, welche *diesseits* seines Nahepunktes liegen, gleich dem Myops stark zu *blinzeln* und sich wo möglich so zu stellen, dass das *Object und das Auge* thunlichst *stark beleuchtet* werden. Durch Aufwand des *Maximum* seiner Accommodationskraft wird dann nicht nur die Differenz der hinteren *Vereinigungsweite* verkürzt, sondern auch die *Pupille* um ein *Ferneres* verengert und, was sich an der *Grösse* der Zerstreuungskreise nicht mehr ändern lässt, sucht er dadurch in seiner Wirkung abzuschwächen, dass er, so weit es geht, die Objecte *dem Auge nähert*, indem im umgekehrten Verhältnisse zur Objectsdistanz der *Sehwinkel* und somit auch der lichtstärkere *Kern* des Zerstreungsbildes wächst, letzterer also sich deutlicher aus den verschwommenen Umrissen *heraushebt.* Durch fortgesetzte Uebung bildet sich auch das *Vermögen, Zerstreuungskreise zu verarbeiten*, nicht selten in ganz wunderbarer Weise aus, so dass es gar nichts Ungewöhnliches ist, jugendliche *absolut Uebersichtige* zu finden, welche mit *freiem* Auge *mittlere* und selbst *ziemlich kleine* Druckschrift lesen, nähen u. s. w., immer vorausgesetzt, dass sie in der Lage sind, durch starke *Erleuchtung* der Augen und Objecte die *Pupille* sehr zu *verengern.* Bei *schwacher* Erleuchtung, überhaupt bei *weiter Pupille*, tritt aber der Einstellungsfehler um so deutlicher hervor und es kann dieses so weit gehen, dass absolut Hypermetropische bei *schwachem Abendlichte* und überhaupt in *mässig finsteren* Räumen Schwierigkeiten finden, sich selbst zu führen.

4. Es ist hier übrigens von Wichtigkeit, zu bemerken, dass bei höheren Graden der *facultativen* Hypermetropie *nicht selten*, bei höheren Graden der *absoluten* aber *fast durchwegs* schon in der *Jugendperiode* eine sehr beträchtliche Verminderung der *Sehschärfe* gegeben sei und mit fortschreitendem

Alter sich in viel *rascherem* Verhältnisse steigere, als dies bei Emmetropen der Fall ist. Man sucht den Grund dessen zum Theile darin, dass die *Netzhautbilder* vermöge der relativ tieferen Lage des hinteren Knotenpunktes *kleiner* ausfallen, zum Theile wird der Fehler aus einer mangelhaften *Entwickelung* des lichtempfindenden Apparates abgeleitet. Nebenbei ist aber auch der Umstand von grossem Belang, dass hohen Graden von Hypermetropie fast immer ein sehr *asymmetrischer Bau* der Hornhaut und Linse parallel geht *(Donders)*.

Ursachen. 1. Die Uebersichtigkeit ist häufig der symptomatische Ausdruck eines *fehlerhaften Baues des Bulbus als Ganzen*, insbesondere einer normwidrigen *Kürze der optischen Axe*. Es ist dieser Fehler, der *Flachbau*, *Plathymorphie*, wenigstens in der Anlage, *angeboren* und gewöhnlich *ererbt* (*Ed. Jaeger*). Wo er *höhere* Grade erreicht, verräth er sich in sehr auffälliger Weise durch normwidrig *tiefe Lage* und wirkliche oder scheinbare *Kleinheit des Bulbus*.

Bei genauerer Untersuchung findet man die *Seitentheile* des Augapfels stärker gewölbt, der Bulbus ist im Gegensatze zur Bathymorphie mehr in die *Breite* als in die Länge gewachsen, er hat das Ansehen, als wäre er von hinten nach vorne zusammengedrückt und dadurch in seiner hinteren und vorderen Convexität *verflacht*. Dabei zeigt sich die *vordere Kammer* häufig in ganz deutlicher Weise *verengt*. Es rührt dies von der *vorgerückten* Lage des Krystalles her und macht, dass die *Cornea* im Allgemeinen etwas *flacher* gewölbt *scheint*. Eine *wirkliche* Abplattung der Hornhaut ist indessen dem plathymorphischen Auge *nicht* eigen, vielmehr wurde bei *hohen* Graden angeborner Uebersichtigkeit, wo die Hornhaut öfters im *Ganzen* verkleinert ist, eher eine *stärkere* Krümmung ihrer Oberfläche bemerkt (*Donders*). Dabei zeigt sich der *optische Scheitel* der Cornea fast constant sehr nach *innen* gerückt, die Gesichtslinien schliessen einen weit *grösseren* Winkel mit der langen Hornhautaxe ein, als dies bei Emmetropen der Fall ist, ja schneiden die Cornea nicht selten so weit nach innen vom Krümmungsmittelpunkte, dass die Augen bei ihrer Parallelstellung *divergent zu schielen* scheinen (*Donders*) und die Beweglichkeit der Gesichtslinien nach aussen merklich beschränkt ist (*Schuerman*). Ob eine geringere Convexität des *Krystalles* dem Flachbaue charakteristisch zukomme, ist mindestens unbestimmt (*Donders*). Ausgesprochene Plathymorphie soll übrigens mit flachem Bau der *Augenhöhlen* einhergehen und dadurch das ganze Gesicht ein plattes Aussehen mit wenig Relief gewinnen (*Donders*).

Die Accommodationsbreite ist bei *hohen* Graden der *angebornen* Hypermetropie öfters beschränkt. Bei *niederen* und *mittleren* Graden der facultativen Form erreicht sie in der *Jugendperiode* gewöhnlich die *Norm*, ja mag letztere in *einzelnen* Fällen wohl gar überbieten. Nach dem 25. Lebensjahre indessen pflegt auch hier die Verminderung schon deutlich hervorzutreten und bei Beginn der senilen Involution rasch zu wachsen.

2. In manchen Fällen wird die Uebersichtigkeit durch gewisse *krankhafte Vorgänge erworben*. Obenan stehen betreffs dessen *Lähmungen des Accommodationsmuskels* (Siehe diese), da sie oftmals eine höchst auffällige Verminderung des Refractionszustandes im Gefolge haben. Auch hat man Aehnliches bei beginnendem *Glaucome* und bei vorschreitender *Sehnervenatrophie* (*Ed. Jaeger*) beobachtet.

Ausserdem sind Convexitätsverminderungen einzelner Trennungsflächen des dioptrischen Apparates zu nennen. Hierher gehören jene *Verflachungen der Hornhaut*, welche durch *Schrumpfung* ausgebreiteter geschwüriger Narben begründet werden. Häufiger jedoch sind *Verflachungen des Krystalles* als Folge *regressiver partieller* Staare die Ursache. Es können derlei Hypermetropien selbstverständlich in allen Graden schwanken, sind jedoch meistens *sehr hochgradig* und kaum jemals

rein, indem die solchermassen zu Stande gekommenen Verkrümmungen sehr *unregelmässig* zu sein pflegen, demnach die Erscheinungen des *unregelmässigen Astigmatismus* (S. 697) weitaus vorschlagen machen. Die *Accommodation* ist dabei stets sehr beschränkt, wenn nicht *völlig aufgehoben*, und dies zwar bei *Cornea*lverflachungen wegen umfangreichen *vorderen Synechien*, bei *Linsen*verflachungen wegen gänzlich veränderten mechanischen Bedingungen für die Wirkung des Adaptionsmuskels.

3. Eine weitere, *höchst wichtige* Quelle der Uebersichtigkeit sind *Staaroperationen* und überhaupt *jedes* wie immer veranlasste *Heraustreten der Linse aus der optischen Axe*. Die *solchermassen* begründete Hypermetropie ist immer eine *absolute* und *sehr hochgradige*, der negative Fernpunktabstand ist ein *sehr kurzer*, so dass Sammellinsen von *wenigen* Zollen Brennweite zu ihrer Ausgleichung verlangt werden. Die *Unterschiede*, welche sich hierbei in den Einzelnfällen ergeben, beruhen zumeist auf den Schwankungen des *natürlichen Baues* der Augen. Bei hochgradig *myopischen* Bulbis ist die durch Aphakie erworbene Hypermetropie meistens *unter*, sonst über $^1/_4$. Das *Adaptionsvermögen* ist unter solchen Verhältnissen immer *völlig aufgehoben*. Wenn hier und da Fälle vorkommen, wo linsenlose Augen die Fähigkeit erwerben, mit einer entsprechenden Sammellinse, oder gar *ohne diese*, Gegenstände von *sehr differenten* Entfernungen zu erkennen, in die Ferne und Nähe ziemlich deutlich zu sehen: so rührt dies von einer ungewöhnlich stark entwickelten *Asymmetrie* in dem Baue der Cornea, von sehr ausgesprochenem regulären *Hornhautastigmatismus* her (*Donders*). Uebrigens können hierbei eine sehr enge Pupille und das durch Uebung steigerbare Vermögen, Zerstreuungskreise zu verarbeiten (S. 692) mitwirken. Im Ganzen sind Fälle von relativ so vortrefflichem Sehvermögen überaus selten; *in der Regel* macht sich ausser dem gänzlichen Verluste der Accommodationsfähigkeit auch eine sehr beträchtliche *Abnahme der Sehschärfe* geltend, was seinen Grund in dem häufigen Vorkommen von *Trübungen* an der Hinterkapsel und im Glaskörper, nach Extractionen der Linse aber nebenbei öfters in unregelmässigen *Verkrümmungen* der Cornea etc. findet.

4. *Am häufigsten* wird die Uebersichtigkeit begründet durch die *senilen Alterationen der Linse*, d. i. durch die mit der Consistenzvermehrung einhergehende *Verflachung* des Krystalles und durch die daran geknüpfte *mehr gleichmässige Vertheilung der Dichtigkeitsgrade* in den einzelnen Schichten desselben. Es *äussern* sich diese ganz eigentlich *physiologischen* Zustände *vorerst* immer durch eine *Abnahme der Accommodationsbreite*, also durch ein *Hinausrücken des Nahepunktes;* die gleichzeitige *Verminderung* des natürlichen *Refractionszustandes* der Augen, also die Verschiebung des *Fernpunktes*, wird durch unwillkürliche Spannungen des Accommodationsmuskels gedeckt, es bedarf der kräftigen Einwirkung von *Mydriaticis*, um sie offenbar zu machen. Bei *normalsichtig* gewesenen Augen hat es sonach den Anschein, als handle es sich *blos* um eine *Accommodationsanomalie*, um eine Verminderung der deutlichen Sehweite durch blosse Zunahme des Nahepunktabstandes, also um einen Zustand, welchen man früher als *Fernsichtigkeit* (*Presbyopie im engeren Wortsinne*) beschrieben hat. Bei *wachsender Senescenz* des Krystalles tritt jedoch bald der *Refractionsfehler* klar hervor und *steigert* sich mehr und mehr, während gleichzeitig, wegen zunehmendem Widerstand des Krystallkörpers gegen accommodative Formveränderungen und am Ende wegen seniler Kraftabnahme des Muskels, die Accommodations-

breite in rascher Progression fällt; der *scheinbar* reine *Accommodationsfehler*, die Fernsichtigkeit, stellt sich immer deutlicher als das heraus, was er in der That ist, als eine *mit beträchtlicher Accommodationsbeschränkung gepaarte Uebersichtigkeit* (Siehe Verlauf). Die überwiegende Häufigkeit so entstandener Fälle lässt nach dem Grundsatze: a potiori fit denominatio die ursprüngliche Bezeichnung des Refractionsfehlers als *Hyperpresbyopie* genügend rechtfertigen.

Der Verlauf und die Ausgänge sind sehr *verschieden* je nach dem *Grundleiden* der Hypermetropie.

1. Die *Plathymorphie* wird nur selten in auffälligem Grade an *Neugeborenen* beobachtet; meistens tritt sie erst in den *Kinderjahren* hervor und steigert sich allmälig, indem mit fortschreitendem Wachsthume das Missverhältniss in den einzelnen Durchmessern des Augapfels zunimmt *(Ed. Jaeger)*. Mit der *Vollendung der Körperentwickelung* scheint jedoch die Gestalt des Bulbus eine *definitive* zu werden und ein ferneres *Sinken* des Brechzustandes lediglich auf Rechnung der *Linsenverdichtung* zu kommen, also mit Beschränkung der Accommodationsbreite einherzugehen.

Doch kömmt es ausnahmsweise vor, dass die durch Plathymorphie begründete Uebersichtigkeit während der Jugendperiode wieder eine *Gradverminderung* erleidet, der *negative* Fernpunktabstand sich also vom Auge *entfernt* und der *positiven* Unendlichkeit mehr weniger *nähert* (*Graefe*). Möglicherweise wird nämlich beim weiteren Wachsthume des Bulbus das *Missverhältniss* zwischen den einzelnen Durchmessern des Bulbus wieder *ausgeglichen*, indem der zurückgebliebene *Längsdurchmesser* durch raschere Zunahme das Versäumte *nachholt* und sich mit den übrigen Diametern ins Gleichgewicht setzt. Es kann auch wohl sein, dass dauernde übermässige Anstrengungen der Augen behufs des *Nahesehens*, wie sie die Lernzeit mit sich bringt, bei hypermetropischem Bau *ausnahmsweise* ganz ähnliche Wirkungen erziele, wie beim Langbau (S. 706). Ganz sicher steht, dass unter solchen Verhältnissen wirklich bisweilen ein *Staphyloma posticum* zu Stande kömmt und den Grad der Uebersichtigkeit um ein Bedeutendes herabsetzt oder selbst in *Myopie* verkehrt. In einem jüngst beobachteten Falle war bei einem Geniehauptmann die bisher bestandene beiderseitige Hypermetropie $^1/_{13}$ auf dem rechten Auge durch Entwickelung eines Staphyloma posticum rasch in Myopie $^1/_9$ übergegangen, während sie linkerseits unverändert blieb. Auch darf in dieser Hinsicht nicht ausser Acht gelassen werden, dass anhaltende Accommodationsarbeit zur *Convexitätsvermehrung* der Linse führen könne (*Cramer*). Uebrigens mag die Verminderung des Refractionsfehlers allerdings nicht selten eine blos *scheinbare* sein und durch zunehmende Verengerung der Pupille, so wie durch das mit der Uebung wachsende Vermögen, Zerstreuungskreise zu verarbeiten, *vorgetäuscht* werden.

Der Flachbau vergesellschaftet sich im Beginne der Lernperiode sehr oft mit *convergirendem Schielen* und umgekehrt kann man sagen, dass die *grösste* Anzahl der zu dieser Zeit sich entwickelnden convergirenden Strabismen *Hypermetropen* betreffe (*Donders*). Doch ist der pathogenetische *Zusammenhang* beider Zustände bisher nur unzureichend oder falsch erklärt worden. Er liegt unzweifelhaft in dem relativ *grossen* Abstande des *Nahepunktes* und in der Fähigkeit der Augen, ihren *Refractionszustand* durch übermässige Convergenz der Gesichtslinien unter Aufgeben des binocularen Sehens *über* die natürliche Grenze zu *erhöhen*. Die Lage der Gesichtslinien, der grosse Winkel, welchen sie mit der langen Hornhautaxe einschliessen, kann im Vereine mit der Bulbusform die Ablenkung nach innen nur *erleichtern*, der wahre Grund jedoch ist offenbar das Streben, von Objecten, welche vermöge ihrer Kleinheit *nahe* an das Auge herangerückt werden müssen, *schärfere* Bilder zu gewinnen, als sie die Lage der *binocularen*

deutlichen Sehweite ermöglichet. Ohnehin ist unter solchen Umständen die Spannung des Accommodationsmuskels und der inneren Geraden schon sehr gross, der Sprung zu einer *forcirten* Bethätigung der letzteren also ein kleiner. Ist der Hypermetrop aber einmal auf das Mittel gekommen, welches die Schärfe seiner Wahrnehmungen erhöhet, so stellt sich ganz natürlich immer wieder die krankhafte Innervation ein, wenn der *Bedarf* vorliegt; die Ablenkung wird dann mit fortgesetzter *Uebung* auch *leichter*, das Schielen wird *periodisch* und endlich *ständig*, indem der betreffende Muskel in Folge der übermässigen Bethätigung *hypertrophirt* und ein dauerndes *Uebergewicht* über seinen Antagonisten gewinnt. Der Nutzen, welchen *corrigirende Linsen* in *prophylaktischer* Beziehung gewähren, liegt damit vor Augen; die Neutralisation der vorhandenen Hypermetropie beseitigt eben das Erforderniss *forcirter* Muskelanstrengungen. Nicht minder hellt sich die Thatsache auf, dass die *Neigung* zum Schielen in *überwiegendem* Masse *niederen* Graden der Hypermetropie anklebt, *weniger* den hohen und höchsten. Bei letzteren genügt eben auch die an *übermässige* Convergenzen geknüpfte Steigerung des Brechzustandes nicht mehr, um *deutliche* Bilder von nahen Objecten zu gewinnen oder auch nur die *Durchmesser der Zerstreuungskreise* in *nutzbarem* Masse zu verkleinern, es fehlt demnach die *Einladung* zu gewaltsamen Ablenkungen des einen oder anderen Auges.

Uebrigens lässt sich mit Sicherheit annehmen, dass die *Differenz der maximalen Refractionszustände* beim *binocularen* Sehen und bei strabotischer *Ablenkung* des einen Auges während der Kindesperiode, wo die Linse ihrer ganzen Dicke nach sehr weich ist, eine *weit grössere* sei, als in den *späteren* Lebensjahren. In den 40ger Jahren ist sie jedenfalls eine sehr unbedeutende. Damit im Einklange bildet sich der convergirende Strabismus auch nur selten, wenn jemals, *in* oder *nach* der Pubertätsperiode aus; seine Entstehung ist recht eigentlich *an die Kinderzeit geknüpft.*

Dafür droht den Hypermetropen nach Ablauf der ersten Lebensepoche eine andere Gefahr, nämlich jene der *accommodativen Asthenopie.* Es kann sich dieses Leiden bei angeborner Uebersichtigkeit möglicher Weise schon frühzeitig einstellen, *in der Regel* geschieht dies jedoch erst im Beginne des *Mannesalters*, um das 25. Lebensjahr herum, wenn die zunehmende *Dichtigkeit des Linsenkernes* dem Accommodationsacte grössere Widerstände entgegenzusetzen anfängt.

Mit *fortschreitender Verdichtung der Linse* nimmt in jedem Falle die *Accommodationsbreite* gleich wie im normalen und kurzsichtigen Auge ab. Späterhin kömmt es vermöge der *Abflachung* und gleichmässigeren *Vertheilung* der Dichtigkeitsgrade in den einzelnen Schichten des Krystalles auch zu einer *Verkürzung* des *negativen Fernpunktabstandes*, die Uebersichtigkeit nimmt *als solche* zu.

2. In *aphakischen* Augen kann die *Brennweite* des dioptrischen Apparates kaum erheblichen *Wechseln* unterworfen sein.

3. Die *senile Form* der Uebersichtigkeit, die sogenannte *Fernsichtigkeit* oder *Presbyopie*, tritt selbstverständlich immer erst in den *späteren* Lebensperioden hervor. Doch ist der *Zeitpunkt*, in welchem sich die Consistenzzunahme der Linse *fühlbar* macht und der *Grad*, bis zu welchem sie in einem *gewissen Alter* vorschreitet, in verschiedenen Individuen ein etwas verschiedener und hauptsächlich von dem früheren oder späteren *Beginne*

und der mehr weniger raschen *Zunahme* der senilen Involution abhängiger. Jene Accommodationsbeschränkungen, welche sich auch in der *Jugendperiode* nach schweren erschöpfenden *Krankheiten* einstellen und ganz ähnliche Erscheinungen, wie die Presbyopie begründen, können füglich *nicht* hierher gezählt werden; es sind *vorübergehende Zustände*, welche sich mit der Reconvalescenz wieder in dem Masse beheben, als die Muskeln erstarken. Im Allgemeinen kann man die zweite Hälfte der 40ger Jahre als die *Epoche* bezeichnen, in welcher *Emmetropen* fernsichtig werden. Wo sich unter sonst *normalen* Verhältnissen die Verminderung der Accommodationsbreite um ein Beträchtliches *früher* äussert, und gar mit *manifester* Hypermetropie vergesellschaftet, ist fast immer eine *angeborne* Uebersichtigkeit gegeben. Umgekehrt muss dort, wo die Erscheinungen der Presbyopie *viel später* zu Tage kommen, oder wo ins *hohe Alter* hinein gewöhnliche Druckschrift bei guter Tagesbeleuchtung ohne sonderliche Anstrengung gelesen wird, eine *ursprünglich myopische* Einstellung der Augen angenommen werden (*Donders*).

Der *Beginn des Leidens* äussert sich blos durch die zunehmende *Schwierigkeit*, für *sehr kleine* Objecte, welche dem Auge *sehr nahe* gebracht werden müssen, die richtige Einstellung des dioptrischen Apparates aufzubringen und zu erhalten. Er wird bei Individuen, welche nur selten oder niemals in die Lage kommen, sich mit derlei winzigen Dingen zu beschäftigen, meistens völlig *übersehen*.

Steigert sich das Grundleiden, so wird die Accommodation für wenige Zolle Entfernung und damit auch die deutliche Wahrnehmung *sehr kleiner* Gegenstände, z. B. die Entzifferung sehr feinen Druckes, zur baren *Unmöglichkeit*. Der Presbyops findet dann sogar schon Schwierigkeiten beim Lesen *gewöhnlichen* Druckes, schlechter Handschriften, beim Nähen und überhaupt bei Beschäftigungen, bei welchen *mässige* Annäherungen der Objecte genügen und welchen der Normalsichtige anstandslos dauernd obzuliegen im Stande ist. Namentlich tritt das Uebel in sehr misslicher Weise bei *schwächerer Beleuchtung* hervor, wo die Objecte behufs deutlicher Wahrnehmung verhältnissmässig *näher* an das Auge gerückt werden müsssen. Der Fernsichtige bedarf stärkerer *künstlicher* Beleuchtung, als der Normalsichtige, er muss die Objecte in möglichst *günstige* Lagen zur Lichtquelle bringen, um ihre Abstände einigermassen vergrössern zu können und durch Verengerung der *Pupille* den Einfluss der Zerstreuungskreise abzuschwächen.

Aber auch unter den *günstigsten* Verhältnissen übersteigt der zu solchen Beschäftigungen erforderliche Aufwand von Accommodationskraft bald die gegebene Leistungsfähigkeit der betreffenden Organe. Der Adaptionsmuskel, welcher vermöge der Verlängerung des Nahepunktabstandes sich nahezu auf das *Maximum* contrahiren muss, um die Linse in die nothwendige Convexität zu bringen, *ermüdet* bald und *lässt nach*, während sich höchst unangenehme schmerzhafte Gefühle im Bereiche der sensiblen Ciliarnerven entwickeln (Siehe Asthenopie).

Endlich rückt bei fortschreitender Sclerose des Krystalles und zunehmender seniler Involution des Accommodationsmuskels der Nahepunkt vom Auge immer weiter weg und macht *derlei* Beschäftigungen mit freiem Auge *gänzlich unausführbar*. Es werden eben nur mehr *Objecte* deutlich gesehen, welche bei Entfernungen von *mehreren Fussen* und darüber noch einen

ausreichenden Sehwinkel geben. *Jenseits der positiven Unendlichkeit* rückt jedoch der Nahepunkt *nie*, das *normalsichtig* gewesene presbyopische Auge behält ein *scharfes* Gesicht in die *Ferne*, seine Uebersichtigkeit bleibt constant eine *facultative*.

Die Behandlung kann die Entwickelung und Gradsteigerung des Grundleidens *kaum* wirksam *verhindern*. Eine desto lohnendere Aufgabe hat sie in der *Verminderung* und *Beseitigung* der *Gefahren*, welche der Uebersichtigkeit ankleben. Die zweite, mit der ersten theilweise *zusammenhängende* Aufgabe richtet sich auf die *Neutralisation der normwidrigen Einstellung* des dioptrischen Apparates und auf Verhütung der aus *fehlerhaftem Gebrauche* der erforderlichen Brillen erwachsenden *Schäden*.

1. In *prophylaktischer* Beziehung haben ähnliche Regeln, wie bei ausgesprochenem *Langbau* der Augen in Anwendung zu kommen (S. 711, 1.) Vor allem Anderen ist es nothwendig, dass *Kinder* mit *plathymorphischen* Augen *nicht frühzeitig* mit Lesen, Schreiben u. s. w. *überbürdet* werden, widrigenfalls sich sehr bald die im Vorhergehenden erwähnten *misslichen* Folgen, besonders gerne *Strabismus*, einstellen.

Von höchster Wichtigkeit ist ausserdem die Anwendung *entsprechender* und *zweckmässig construirter Brillen*. Es wäre ein grosser *Fehler*, wollte man das zarte Alter der Bedürftigen als einen Grund *gegen* die Verwendbarkeit der Brillen geltend machen; im Gegentheile, wenn ausser Schonung der Augen *Etwas* den genannten Gefahren wirksam vorzubeugen im Stande ist, so ist es der *rationelle Gebrauch passender* Brillen. Doch darf nicht übersehen werden, dass Brillen unter keiner Bedingung den *normalen* Bau des Auges zu *ersetzen* vermögen, indem ihnen nicht zu beseitigende *Fehler* anhaften und namentlich ihre *conjugirten* Vereinigungsweiten in einem etwas *anderen* Verhältnisse wachsen und fallen; dass sonach ein mit der entsprechenden Brille bewaffnetes plathymorphisches Auge unter allen Umständen an *Leistungsfähigkeit* dem normalen *nachsteht*. Es muss dieses bei der Wahl des *Lebensberufes* sehr wohl berücksichtigt werden, will man Schäden verhüten. Im Allgemeinen ist als Grundsatz festzuhalten, dass plathymorphische Individuen nicht *ohne* Gefahr sich Beschäftigungen widmen, welche ein *dauerndes* scharfes Sehen in *kleine Distanzen* erfordern.

2. Die Brillen sollen von Objecten, welche *ausserhalb* der deutlichen Sehweite liegen, oder zu ihrer *deutlichen* Wahrnehmung *übermässige Accommodationsanstrengungen* erfordern, virtuelle Bilder von entsprechender *Stellung innerhalb* der deutlichen Sehweite in solchen *Abständen* und solchen *Dimensionen* entwerfen, dass dieselben gleichwie im *normalsichtigen* Auge unter einer der Objectdistanz *proportionirten* Spannung des Adaptionsmuskels und unter einem nahezu *richtigen* Gesichtswinkel scharf und deutlich gesehen werden können. Diesen Bedürfnissen sind unter allen Umständen nur *Sammellinsen* zu genügen im Stande. Die *Art und Weise* jedoch, in welcher dieselben zu wirken haben, ist eine relativ *verschiedene* je nach der Länge und Lage der deutlichen Sehweite und je nach der gegebenen Entfernung der Objecte.

a) *Bei niederen Graden der Uebersichtigkeit*, also besonders bei der *senilen Form* derselben, der sogenannten *Presbyopie* oder *Fernsichtigkeit*, bedarf der Kranke, indem die deutliche Sehweite zum *grössten* Theile *positiv* ist und der Nahepunkt 3, 2 Schuhe oder gar nur 10 und mehr *Zolle* von

dem optischen Hornhautscheitel absteht, der Brillen *nur* zum Lesen, Schreiben, überhaupt zu Beschäftigungen, welche *an und für sich* oder vermöge *der Kleinheit der Objecte* ein *scharfes Sehen in kurze Distanzen* verlangen. Es handelt sich hier darum, von den *ihrer Lage nach bestimmten* Objecten *aufrechte* und entsprechend *vergrösserte* virtuelle Bilder in etwas *grösserer* positiver Entfernung vom Auge zu entwerfen. Es werden daher *Sammellinsen* nothwendig, welche in der Eigenschaft von *Lupen* wirken, d. i. eine *grössere* Brennweite haben, als der gegebene *Objectabstand* beträgt.

Um das Glas zu finden, welches die virtuellen Bilder *gerade nur so weit* in die deutliche Sehweite hinausrückt, dass dieselben unter einer den *normalen* Verhältnissen entsprechenden *Accommodationsanstrengung* zur deutlichen Wahrnehmung gebracht werden, wäre es vorerst nothwendig, die *Entfernung* zu messen, in welcher der *Uebersichtige* mit *freiem* Auge Objecte von genügender Grösse unter *mässiger* Accommodationsanstrengung, also leicht und anhaltend, *scharf zu sehen* vermag. Dann wäre die *Distanz* zu erörtern, in welche ein *normalsichtiges* Auge sich zu den Objecten stellt, *mit welchen* der Hypermetrops sich zu beschäftigen wünscht. Das *Product* dieser beiden Werthe, *getheilt* durch ihre *Differenz*, gibt die *Brennweite* des gesuchten Glases. Der *Abstand der Brille* vom Auge hat hier, wo es in der Regel auf *grössere* Bildabstände ankömmt, *wenig* Einfluss und kann füglich *vernachlässigt* werden.

Es berücksichtigt diese theoretische Bestimmung jedoch den in der Praxis hochwichtigen Umstand nicht, dass bei Hypermetropen und Normalsichtigen die eingewurzelten *Associationsverhältnisse* zwischen dem *Accommodationsmuskel* und den die Axenconvergenz vermittelnden *inneren Geraden verschiedene* sind. Es ist die Accommodations*anstrengung* im hypermetropischen Auge bei *gleicher* Objectsdistanz, also bei *gleicher* Axenconvergenz, an sich schon bedeutend *grösser*, als im normalsichtigen Auge. Das Missverhältniss *wächst* aber noch, wenn die Hypermetropie in *seniler Involution* des Auges begründet ist, der Adaptionsmuskel also mit steigenden *Widerständen* zu kämpfen hat und am Ende *selbst* an Kraft verliert. Daher kömmt es, dass jene Brillen, besonders bei den *ersten* Gebrauchsversuchen, fast immer *zu stark* befunden werden. Sie zwingen nämlich den Accommodationsmuskel in der Regel zu *viel grösseren* Entspannungen, als es die erworbenen Associationsverhältnisse gestatten, der Kranke fühlt sich in Folge dessen sehr bald ermüdet, es stellen sich Symptome der Gefäss- und Nervenreizung ein, und bei *forcirtem* Gebrauche der nicht zusagenden Gläser kann es leicht zur Asthenopie und anderen misslichen Folgen kommen. Insoferne nun die *relative* Accommodationsbreite bei *gleichen* Convergenzwinkeln in verschiedenen Individuen ausnehmend *schwankt* und von *mannigfaltigen* Umständen beeinflusst wird, fährt man im Ganzen viel besser, wenn man auf die *theoretische* Bestimmung der erforderlichen Brennweite verzichtet und sich an eine durch *die Erfahrung* sanctionirte Scala hält.

Wo die *Verrückung des Nahepunktes* noch nicht sehr auffällig ist und die Functionsstörung sich blos *durch die Schwierigkeit fühlbar macht*, den dioptrischen Apparat *längere* Zeit, namentlich bei *minder günstiger Beleuchtung*, für *kleine* Objecte eingestellt zu erhalten, also *im ersten Beginne der Fernsichtigkeit:* genügen in der Regel Convexgläser von 40, 36, 32, 28 Zoll Brennweite. Rückt der *Nahepunkt* auf 12, 14, 16 oder gar 20 Zoll hinaus, so bedarf es zur Correction immer schon der Gläser von 26, 24, 22 Zoll Focallänge. Die am *meisten entsprechende* Nummer wird dann am besten durch den *Versuch* ermittelt.

Um nicht zu *falschen* Ergebnissen zu kommen, ist hierbei einige Vorsicht nöthig. Es erweisen sich nämlich viele Kranke in der Beurtheilung der durch verschiedene Gläser zu erzielenden *Schärfe* ihrer Wahrnehmungen überaus unzuverlässlich; sie finden oft *mehrere* Nummern ganz vortrefflich, ohne sich über die beste entscheiden zu können. Man thut daher gut, nach jener Brille zu forschen, welche ihnen die Buchstaben einer Druckschrift *am schwärzesten* erscheinen lässt. Da finden sie sich meistens viel leichter zurecht und geben mit grosser Bestimmtheit die ihnen am besten zusagende Brille an. Auch ist es nothwendig, auf die *scheinbare Ver-*

grösserung der mit dem Glase aus *kurzer* Distanz betrachteten Objecte wohl zu achten. Zeigt sich z. B. eine gewöhnliche Druckschrift, aus dem Normalabstand von 12 Zoll besehen, um ein sehr *beträchtliches vergrössert*, so deutet dies darauf hin, dass eine *unverhältnissmässige* Quote der dem betreffenden Convergenzwinkel entsprechenden relativen Accommodationsbreite *disponibel* bleibt, dass der Ciliarmuskel also *im Uebermass* abgespannt werden muss; die Brille wird auf die Dauer nicht vertragen, sie ist *zu scharf*. *Geringe* Vergrösserungen haben *nichts* auf sich, sind auch für den Anfang *unvermeidlich*, da ja eben die Aufgabe der Brille ist, die Anforderungen an den Accommodationsmuskel beim Nahesehen *herabzusetzen*. Sie verlieren sich übrigens in dem Masse, als der Kranke sich an den Gebrauch der Brille gewöhnt, mit anderen Worten in dem Masse, als sich die Associationsverhältnisse den *neuen* Bedürfnissen anpassen.

Dieser Wechsel bringt es mit sich, dass der Presbyops durch den Gebrauch passender Gläser bald unfähig wird, die für kürzere Objectsabstände erforderlichen Convergenzen mit den entsprechenden accommodativen Einstellungen zu verknüpfen; er muss beim Sehen mit *freiem* Auge kleine Gegenstände *viel weiter* entfernen, als dies früher der Fall war, findet demnach beim Lesen, Schreiben u. s. w. *ohne Brille* viel grössere Schwierigkeiten, als vordem, oder ist ganz ausser Stand, solche Arbeit zu leisten. Es liegt dann für den Laien nahe, eine *Zunahme des Uebels* anzunehmen und die Gläser eines *verderblichen* Einflusses auf das Sehvermögen zu beschuldigen. Daher die ziemlich verbreitete Scheu, mit dem Gebrauche der Brillen zu beginnen. Es ist Sache des Arztes, derlei Bedenken durch Aufklärung des Irrthumes zu zerstreuen und dem Brillenbedürftigen bei Verordnung der Gläser die zu gewärtigenden Folgen von vorneher bekannt zu geben (*Graefe*).

b) Bei *mittleren* Graden von Uebersichtigkeit, welche meistens auf *Plathymorphie* beruhen und bei welchen der *grösste Theil* der deutlichen Sehweite *negativ* ist, sind Convexgläser zum *Nahesehen* schon *unentbehrlich*, zum *Fernesehen* aber nicht selten *sehr erspriesslich*, indem dieses bereits eine *sehr bedeutende*, und manchmal sogar das *Maximum* der aufbringbaren Accommodationswirkung voraussetzt. Die Gläser haben unter solchen Umständen nicht mehr als Lupen zu functioniren, ihre Aufgabe ist bereits, *convergente Strahlen* auf die Cornea zu leiten, daher ihre *Brennweite* in der Regel *kürzer* sein muss, als der *Abstand der Objecte*. Sie wechselt meistens zwischen 16 und 10 Zoll.

Die erforderliche Nummer des Glases wird am besten durch *directe Versuche* ermittelt und zwar *findet man das zum Fernesehen passende Glas* am sichersten und leichtesten, indem man nach einander Sammellinsen von *abnehmender* Brennweite vor das Auge bringt und *weit entfernte* Objecte von entsprechender Grösse und Beleuchtung, besonders aber von scharf markirten Umrissen, betrachten lässt. Das *schärfste* Glas, mittelst welchem von derlei Objecten in *wiederholten* Versuchen *deutliche* Wahrnehmungen erzielt und *ohne Belästigung* durch längere Zeit *erhalten* werden, ist das *gesuchte*.

Um ganz sicher zu gehen, kann man dann vor dasselbe noch ein *schwaches Concav-* oder *Convexglas* setzen und dessen Einfluss auf die *Deutlichkeit* der Wahrnehmungen prüfen. *Gewinnt* die letztere bei Hinzufügung eines *Concavglases*, so ist die Brille *zu scharf;* bleibt sie gleich oder steigert sie sich bei Hinzufügung einer *schwachen Sammellinse*, so ist sie *zu schwach*.

Bei *normaler Accommodationsbreite* reicht das gefundene Glas hin, um auch *von nahen* Objecten scharfe und deutliche Netzhautbilder zu gewinnen, *dieselbe* Sammellinse genügt zum *Nahe- und Fernesehen*. Insoferne aber die *Accommodationsbreite* bei *mittleren* Graden der Uebersichtigkeit öfters wesentlich *eingeschränkt* ist, kommt man *häufig* in Gelegenheit, *zum Lesen*, Schreiben und ähnlichen Beschäftigungen etwas *schärfere* Gläser verordnen zu müssen.

Selbstverständlich spielen auch hier die erworbenen *Associationsverhältnisse* eine wohl zu beachtende Rolle. (*Donders.*) Sie machen sich besonders fühlbar bei der Wahl der *ersten* Brille, zumal wenn der Kranke sich erst im *reifen* Alter zum Gebrauche eines Glases entschliesst, oder überhaupt die *relative* Accommodationsbreite eine sehr *geringe* ist. Häufig wird dadurch im Anfange die *genaue* Correction des Refractionsfehlers ganz *unthunlich;* die damit gesetzte völlige *Verkehrung* der erforderlichen Innervationscombinationen führt zu unerträglichen asthenopischen Beschwerden. Man ist dann gezwungen, sich vorerst mit einer blos *theilweisen Neutralisation* der Hypermetropie zu begnügen, um späterhin mit fortschreitender Gewöhnung des Brillengebrauches allmälig auf die entsprechende Brennweite herabzugehen.

Die Associationsverhältnisse erlauben auch bei *Ermittelung* des neutralisirenden Glases blos jenen Theil der Uebersichtigkeit zu berücksichtigen, welcher unter gewöhnlichen Umständen *manifest* hervortritt. Wird der *latente* Theil *mit corrigirt*, so ist die Störung der Innervationen erfahrungsmässig immer eine höchst empfindliche und kaum auszuhaltende. Nach einigem Gebrauche der *theilweise* corrigirenden Brille wird indessen bald eine gewisse Quote der *latenten* Hypermetropie *manifest*, die Kranken sehen mit dem Glase in grössere Entfernungen als früher und fühlen auch bald das Bedürfniss, die Brennweite ihrer Brille zu verkleinern. Manche Hypermetropen müssen in ziemlich kurzer Zeit zu höheren Nummern aufsteigen, bis endlich dem bestehenden Refractions- und Accommodationsfehler *Genüge* geleistet ist. Von da ab wird ein Wechsel nur mehr in *langen* Zwischenräumen, entsprechend dem Fortschreiten der senilen Involution, nothwendig.

Wo die Vermögensverhältnisse die Anschaffung mehrerer Brillen in kleinen Pausen sehr erschweren, ist es nothwendig, gleich die *erste* Brille etwas *schärfer* zu wählen, als den *dermaligen* Associationsverhältnissen genau entspricht, dafür aber den Kranken anzuweisen, die Arbeiten, zu welchen er die Brille braucht, Anfangs möglichst zu beschränken, sie nur unter den *günstigsten* äusseren Bedingungen , bei vollem Tageslichte u. s. w. vorzunehmen. Gewöhnlich wird bei richtiger Verwendung das Glas binnen kurzem nicht nur gut vertragen, sondern zu einer wahren Wohlthat.

c) Bei hohen Graden von Uebersichtigkeit, wo die deutliche Sehweite *ihrer ganzen Länge nach negativ* ist und mit *beiden* ihren Grenzen *nahe an das Auge* heranreicht, sind Brillen zum deutlichen Sehen in *grosse und kleine* Distanzen *unentbehrlich.* Für die Ermittelung der erforderlichen *Brennweiten*, welche zwischen 8 und 2 Zollen wechseln, gelten ganz die sub *b*) auseinander gesetzten Regeln. Hier sind zum *Ferne-* und *Nahesehen* fast constant *verschiedene* Gläser nothwendig, da die Accommodationsbreite in derlei Fällen gewöhnlich *vermindert* erscheint, sehr häufig sogar *auf Null* reducirt ist, z. B. bei den auf *Verlust der Linse* beruhenden ätiologischen Formen.

Theoretisch genommen sollte in Fällen der letzteren Art eigentlich für *jede* Entfernung eine *andere* Brennweite in Anwendung kommen. In der *Praxis genügen* jedoch in der Regel *zwei* verschiedene Sammellinsen. Was diesen nämlich an Leistungsfähigkeit abgeht, wird in zureichendem Masse durch die die Accommodation *supplirenden Verhältnisse* (S. 723, 3) ersetzt. Zudem kann sich der Kranke noch durch *Verschiebungen der Brille* helfen. Insoferne nämlich bei *absoluter* Hypermetropie immer Gläser von *wenigen* Zollen Brennweite nothwendig sind, hat der *Abstand der Brille* vom Auge schon einen sehr fühlbaren Einfluss auf die Lage der virtuellen Bilder in der deutlichen Sehweite. Eine *Vermehrung* dieses Abstandes um $^1/_4$, $^1/_2$ Zoll genügt fast immer, um Gläser mit *zwischenwerthigen* Brennweiten entbehrlich zu machen.

3. *Wo beide Augen übersichtig sind* und beim Sehacte, wenn auch in *verschiedenem* Masse, zusammenwirken, sollen immer *binoculare* Brillen mit

Gläsern von *gleicher Brennweite* verwendet werden. *Differirt* die Länge und Lage der deutlichen Sehweite in beiden Augen um ein *Merkliches*, so soll bei der *Bestimmung* der Brennweiten der Gläser, welche zum *Ferne-* und zum *Nahesehen* verwendet werden, immer *jenes* Auge den Ausschlag geben, welches für die *bestimmten* Entfernungen *vornehmlich* benützt wird.

Die Gründe sind denen analog, welche bei der Wahl von Concavgläsern für *kurzsichtige* Augen in Betracht kommen. Vornehmlich sind es die *Abweichungen der Bildgrösse*, welche *starke* Unterschiede in der Brennweite der beiden Gläser unerträglich machen (S. 714).

Diese Abweichungen gestatten auch nicht die *Neutralisation* der Uebersichtigkeit, wenn der Fehler auf *Ein* Auge beschränkt und das andere in dem Grade functionstüchtig ist, dass es beim *Scharfsehen* in eine bestimmte Entfernung, oder gar zum Nahe- *und* zum Fernesehen, verwendet wird. Bei *einseitigem Verlust der Linse* durch Staaroperationen oder durch Zufall muss man wirklich, so lange das andere Auge zum Scharfsehen noch tauglich ist, stets auf die Benützung einer entsprechenden Staarbrille *verzichten*.

Auch Convexgläser werden am besten in *Brillenform gefasst*. Bei *niederen* Graden der Uebersichtigkeit, wo *sehr grosse* Brennweiten zum Zwecke genügen, kann allerdings ohne Schaden ein *Stecher* oder *binocularer Zwicker* benützt werden, da hier der *Abstand* der Gläser vom Auge und die *prismatische* Ablenkung nur *wenig* ins Gewicht fallen. Bei höheren Graden von Hypermetropie, wo *stärkere* Gläser in Anwendung kommen, machen sich die beiden letztgenannten Momente jedoch schon *sehr fühlbar*, daher es von grösstem Belange ist, die Gläser in einer *gewissen* Lage und Stellung zum Auge zu *fixiren*. Dies vermögen aber nur *Brillen im engeren Wortsinne*.

Im Allgemeinen gilt hier wieder die Regel, dass die Gläser *möglichst nahe* am Auge stehen und dass ihre *Axen mit den Sehlinien zusammenfallen*, oder doch nur einen sehr kleinen Winkel einschliessen (S. 715).

4. *Nach Staaroperationen* ist es gerathen, *mehrere Wochen abzuwarten*, ehe man die Benützung der Brillen gestattet. Erstlich sind schon die zur *Ermittelung* der passenden Brennweite nöthigen Versuche nicht ohne Gefahr für das noch sehr empfindliche Auge; zweitens führen diese Versuche *kurz nach der Operation* selten zum Ziele und der Kranke ist bald gezwungen, sein Glas zu *wechseln;* drittens und hauptsächlich sind die, *starken* Gläsern anhaftenden, bedeutenden *Mängel* eine Quelle von Irritamenten, insoferne sich das Auge sehr anstrengt um, trotz der mannigfaltigen Fehler der so gewonnenen Netzhautbilder, *annähernd richtig* und *deutlich* zu sehen.

5. Es versteht sich von selbst, dass bei *Gradsteigerungen* der Uebersichtigkeit, wie sie z. B. im höheren Alter Regel sind, von Zeit zu Zeit Gläser mit entsprechend *verkürzter* Brennweite gewählt werden müssen. Nimmt aber bei weit gediehener *seniler* Involution auch die *Sehschärfe* um ein Bedeutendes ab, so werden Brillen öfters ganz unzureichend, es bedarf stark vergrössernder *Lesegläser* (*Gräfe*). Sie sind meistens nur zum *monocularen* Sehen verwendbar (*Donders*) und müssen bei hohen Graden absoluter Hypermetropie *mit* den entsprechenden *Brillen* in Gebrauch gezogen werden.

Quellen: *Janin*, Abhandlgn. u. Beobachtgn. Aus dem Franz. von Selle. Berlin. 1788. S. 373. — *Stellwag*, Sitzungsberichte der Wien. k. Akad. der Wiss. XVI. 1855. S. 232, 250—253, 258, 259, 260, 263, 264, 266, 267, 268, 269, 271, 272, 273, 275, 276, 277, 278, 279; Ophth. II. S. 360—379. — *Donders*, A. f. O. IV. 1. S. 319, 323—329; VI. 1. S. 73, 74, 92, 95, 101; VI. 2. S. 210, 228, 231; VII. 1. S. 155, 162, 167; IX. 1. S. 99, 100, 107, 110, 113, 115, 119; Anomalien der Refr. u. Acc.

Wien 1866. S. 74, 78, 80, 83, 89, 100, 121—144, 154, 173, 174, 176—217, 230, 233, 235, 237, 243, 244, 258, 262, 263, 266, 268, 468, 474, 476. — *Ed. Jaeger*, Einstellungen des dioptr. Apparates. Wien. 1861. S. 20, 93—104, 189—195, 237, 250. — *Hasner*, kl. Vorträge. Prag 1860. S. 99—104, 226. — *Graefe*, A. f. O. II. 1. S. 160, 169, 172, 179—186; kl. Montbl. 1865. S. 343, 345, 392. — *Colsmann*, deutsche Klinik. 1865. Nr. 23. — *E. Hering*, mündliche Mittheilung. — *Schuerman*, Vijfde Jaarlijksch Verslag. Utrecht. 1864. S. 1; kl. Montbl. 1864. S. 92, 100. — *Cramer*, Hetaccommodatie vermogen. Haarlem. 1853. S. 118—123, 141, 145, 146. — *Schweigger*, Vorlesgn. über den Gebrauch des Augenspiegels. Berlin 1864. S. 58. — *Haas* Derde Jaarlijksch Verslag. Utrecht. 1862. S. 137. — *Nagel*, A. f. O. XII. 1. S. 25. — *Giraud — Teulon*, Congress intern. d'ophth. 1863. S. 104. — *Gerold* A. f. O. XII. 1. S. 31. — *O. Becker*, kl. Montbl. 1866. S. 54—56. *Burow*, ein neues Optometer. Berlin. 1863. S. 12, 23, 25, 32, 33. — *Haase*, Pagenstecher kl. Beobachtgn. III. Wiesbaden 1866. S. 109.

3. Der abnorme reguläre Astigmatismus.

Krankheitsbild. *Charakteristisch ist ein beträchtlicher Unterschied in dem Brechungszustande verschiedener Meridianebenen des dioptrischen Apparates und eine davon abhängige fühlbare Mangelhaftigkeit der Sehschärfe.*

1. Die *Gesichtsstörung* gehört *nothwendig* zum Begriffe, denn durch sie unterscheidet sich der *abnorme* Astigmatismus von dem *normalen*, welcher fast jedem Auge anhängt (S. 686). Es sind sowohl beim Ferne- als Nahesehen *viel grössere* Gesichtswinkel erforderlich, sollen die Wahrnehmungen einen einigermassen befriedigenden Grad von Deutlichkeit gewinnen. Bisweilen geht dies so weit, dass man an *Amblyopie* denken könnte.

Uebrigens macht sich die Abnahme der Sehschärfe bei *gleichen* Meridianasymmetrien nicht immer in *gleichem* Masse geltend. *Erweiterung* der Pupille steigert sie, während *Verengerung* des Sehloches den Fehler oft grossen Theiles deckt. Individuen, welche sich blos mit *groben* Gegenständen beschäftigen, *übersehen* häufig beträchtliche Grade von Astigmatismus; während beim Lesen, Schreiben und vornehmlich bei *sehr feinen* Arbeiten schon *geringe* Meridianasymmetrien überaus störend wirken und zur Correction auffordern können.

Ist der *natürliche Brechzustand* der Augen nebenbei ein *myopischer* oder *hypermetropischer*, so kann die Sehschärfe bis zu einem *gewissen* Grade durch entsprechende *Convex-* oder *Concavbrillen gehoben* werden, bleibt aber immer *hinter* jener *normaler* Augen um ein sehr *Bedeutendes* zurück. Dabei fällt es auf, dass *nicht ein einzelnes* bestimmtes Glas das *Maximum* der Correction bewirkt, sondern vielmehr die Brennweite innerhalb gewisser Grenzen *wechseln* kann, ohne dass die Deutlichkeit der Wahrnehmungen merklich stiege oder fiele, was sich aus der verhältnissmässig grossen Länge der *Brennstrecke* (S. 687) erklärt (*Knapp, Donders*). Manche Kranke sind auch wohl von selbst darauf gekommen, dass *Schiefstellung* der gebrauchten Gläser deren Leistungsfähigkeit bedeutend erhöht.

Es gelangen unter so bewandten Umständen nämlich *vorwiegend* nur jene Strahlen der einzelnen homocentrischen Lichtbündel in die Pupille, welche das Glas längs seiner Drehungsaxe passirt haben; die *übrigen* Strahlen werden vermöge der Grösse ihres Einfallswinkels theils reflectirt, theils so stark abgelenkt, dass sie die Bilder der ersteren an Deutlichkeit nicht sonderlich schädigen. Die Correction ist demnach in *einem* Meridian sehr gross, während die *übrigen* Meridiane halbwegs abgeblendet werden; das schief gestellte Glas ersetzt neben seiner Brechwirkung theilweise eine stenopäische Spalte.

Dazu kömmt dann noch, dass *horizontale* und *verticale* Linien, sowie Objecte, in welchen diese oder jene Dimension *vorwaltet*, bei *aufrechter* oder bei einer bestimmten *schrägen* Stellung des Kopfes in *verschiedenen Distanzen* deutlicher erkannt werden (*Knapp, Donders*).

Nicht wenige Astigmatiker sind von selbst auf die letzterwähnte Differenz aufmerksam geworden und heben sie bei der Beschreibung ihres Zustandes stark hervor. Andere haben ganz unbewusst auf empirischem Wege gelernt, die Differenz durch *bestimmte Stellungen der verticalen Kopfaxe* oder der *Objecte* befriedigend auszugleichen, sie wenden z. B. beim Lesen und Schreiben das Papier so, dass die Zeilen statt in horizontaler in *verticaler* oder *sehr schiefer* Richtung laufen. Einzelne wohl Geübte vermögen durch solche Manöver *hohe* Grade des regulären Astigmatismus so weit unschädlich zu machen, dass sie die *feinsten* Arbeiten verrichten (*Javal*).

Bei *hohen* Graden von Astigmatismus macht sich übrigens auch die *Farbenzerstreuung* geltend. Das Zerstreungsbild eines Lichtpunktes, so wie auch anderer Objecte, erscheint unter günstigen Verhältnissen von *verschiedenfärbigen Säumen* umgeben und deren *Anordnung wechselt* je nach der *Distanz* des Objectes und nach den *Refractionszuständen* des Auges, lässt sich auch durch Aenderung der Entfernung, so wie durch Vorsetzung verschiedener positiver oder negativer Gläser vor das Auge innerhalb gewisser Grenzen beliebig *modificiren*.

Es treten diese Phänomene am schärfsten heraus, wenn man statt weissen Lichtes bei der Untersuchung solches anwendet, welches nur aus *zwei prismatischen* Farben von *möglichst verschiedener* Brechbarkeit besteht, wenn man also *Sonnenlicht* durch *dunkel violette*, oder *Lampenlicht* durch *dunkle Kobaltgläser* gehen lässt. Betrachtet der Astigmatiker durch solche Gläser einen *Lichtpunkt*, so wird sich der letztere bei myopischer Einstellung des Auges *röthlich* mit blauem Saume, bei hypermetropischer Einstellung aber *blau* mit rothem Rande zeigen. Sieht der Kranke den Lichtpunkt möglichst *scharf* und *rund*, wird also die *Mitte* der Brennstrecke auf die Netzhaut geleitet, so erscheinen der *obere* und *untere* Rand blau, die beiden *seitlichen* roth eingesäumt, das Auge ist im *verticalen* Meridian *relativ myopisch*, im *horizontalen hypermetropisch*. Sieht der Astigmatiker aber den Lichtpunkt zu einer *Linie* verzogen, fällt also eine *Brennlinie* auf die Netzhaut, so sind die *Aussenenden* und die *Mitte* der Linie von *verschiedener* Farbe und bei Richtungsänderung der Lichtlinie durch ein modificirendes Glas *wechseln* auch die Farben (*Donders*).

2. *Objectiv* lässt sich der *regelmässige* Astigmatismus durch *ophthalmometrische Messungen* der einzelnen Hornhautmeridiane nachweisen. Doch sind diese schwer ausführbar und in der Praxis kaum verwendbar. Dagegen bietet der *Augenspiegel* einen vortrefflichen Behelf, um *höhere* Grade des Astigmatismus mit der *Richtung der Hauptschnitte* zu erkennen. Es zeigt nämlich die Sehnervenpapille bald in dem einen, bald in dem anderen Hauptschnitte eine maximale Verziehung, je nachdem der Augengrund im *aufrechten* oder *verkehrten* Bilde untersucht wird (*Knapp, Schweigger*). *Deutlicher* noch tritt der ungleiche Refractionszustand verschiedener Meridianebenen an den *Gefässen des Augengrundes* hervor. Man sieht nämlich blos *einzelne* Adern, welche in *bestimmten* Richtungen ziehen, völlig scharf begrenzt. Um die *übrigen*, besonders die in einer darauf *senkrechten* Richtung streichenden Stämme in *klaren* Bildern zur Anschauung zu bringen, bedarf es einer Aenderung in dem Accommodationszustande des ophthalmoskopirenden Auges. Es kehren sich auch diese Erscheinungen um, je nachdem im *verkehrten* oder *aufrechten* Bilde untersucht wird (*Donders*).

Es ist hierbei eine *Capitalregel*, dass das Correctionsglas des Spiegels immer *parallel zur Pupillenebene* des untersuchten Auges stehe, widrigenfalls *künstlich* eine ganz analoge Verzerrung des Bildes herbeigeführt wird (*Schweigger*). Bei *grosser Uebung* im Ophthalmoskopiren lässt sich so wohl auch der *Einstellungswerth* der

beiden Hauptschnitte mit einiger Genauigkeit ermitteln. In einzelnen *höchstgradigen* Fällen, bei *Luxatio lentis*, hat man eine *Verdoppelung* des Augengrundes beobachtet *(Graefe, Knapp)*.

Uebrigens verrathen sich hohe Grade des Astigmatismus mitunter schon durch die *eigenthümliche Gestaltung der Cornea*, es erscheint diese in die Länge oder Quere gezogen, *oval;* oder man kann gar die abweichende Krümmung verschiedener Meridiane mit *freiem* Auge *direct* wahrnehmen. Häufiger lässt sich eine astigmatische Krümmung blos aus eigenthümlichen *Verzerrungen der Spiegelbilder*, vornehmlich eines Quadrates oder kreisförmigen Objectes, erschliessen.

3. Leichter und sicherer werden die *Richtung* und der *Refractionszustand* der beiden Hauptschnitte und damit auch der *Grad* des Astigmatismus durch *Sehversuche*, also auf *subjectivem* Wege, bestimmt. Ist wirklich ein *abnormer* Grad von Meridianasymmetrie gegeben und das Auge *an sich* oder durch Vermittelung *sphärischer* Gläser für *positive* Entfernungen eingestellt, so wird ein Lichtpunkt in einem *Zerstreuungsbilde* wahrgenommen werden, dessen *Grösse und Gestalt* je nach dem *Abstande* des Objectes und je nach dem *Masse der Ablenkung*, welches die auf die Netzhaut gelangenden Strahlen erlitten haben, wechseln. Es wird sich dann immer eine *gewisse Distanz* finden lassen, in welcher der Lichtpunkt in einen *Streifen* mit scharfen Seitenrändern und verschwommenen Enden verzogen erscheint. Die *Richtung* dieses Streifens ergibt, die *lothrechte* Stellung der verticalen Kopfaxe vorausgesetzt, die *Direction des einen Hauptschnittes* und damit natürlich auch jene des *zweiten*, da dieser beim *regularen* Astigmatismus fast immer *senkrecht* auf dem ersten steht. Wird dann bei *Vermeidung* eines Accommodationswechsels die *Entfernung* des Lichtpunktes nach einer *bestimmten Richtung* geändert, in der Regel *vermindert*, so *verkürzt* sich der Streifen bei zunehmender Dicke, er geht in eine *Ellipse* mit fallender Excentricität, bei *fortgesetzter* gleichartiger Distanzveränderung aber in eine *runde* verschwommene Scheibe, wieder in eine *Ellipse*, und endlich gar in einen *Streifen* über, dessen Richtung zu der früheren *senkrecht* ist.

Es ändert selbstverständlich nichts an dem *Effecte*, wenn statt des *wirklichen* Distanzwechsels ein *scheinbarer* stattfindet. Versucht man bei *unverändertem* Objectsabstande und verticaler Kopfstellung nach und nach *verschiedene*, je nach Bedarf positive oder negative Gläser mit auf- oder absteigender Nummer, so gelangt man in der That bald zu einer Linse, durch welche der Lichtpunkt sich als ein *scharf begrenzter Streifen* darstellt, dessen Axe jedoch *senkrecht* auf der früheren Richtung lagert *(Knapp, Donders)*.

Für *grössere* Distanzen benützt man, um hinlänglich *starke* Eindrücke zu gewinnen, am besten ein $^1/_2$—1‴ im Durchmesser haltendes rundes Loch in dem Fensterladen eines verfinsterten Zimmers, oder ein feines Loch in einem die Flamme einer Lampe umgebenden metallenen Cylinder. Doch muss die Oeffnung durch ein *Milchglas* gedeckt sein, damit nicht *directe* Lichtstrahlen durchtreten können. Für *sehr kurze* Distanzen genügt ein auf Papier mit Dinte gemalter Punkt.

Von *hervorragender* Wichtigkeit sind bei Ermittelung des Bestandes und der Grösse des Astigmatismus *Sehversuche mit sehr schmalen Spalten*, welche in dünne geschwärzte Metallplatten geschnitten sind. Sieht der Astigmatiker durch eine solche, *möglichst nahe* an das Auge gerückte Spalte, so wird er beim *Drehen* der Platte alsbald eine Spaltrichtung finden, bei welcher die *Sehschärfe* ein gewisses *Maximum* erreicht, und eine *darauf*

senkrechte Spaltrichtung, bei welcher die Verschwommenheit oder Verzerrung eine *grösste* wird. Es geben diese beiden Spaltrichtungen bei *aufrechter* verticaler Kopfaxe direct die Lage der beiden *Hauptschnitte*, also *jener* Meridianebenen des dioptrischen Apparates an, in welchen die *Strahlenbrechung* eine *grösste* und eine *kleinste* ist. Hat man die Lage der Hauptschnitte ermittelt, so ist es bei *Ausschluss* eines complicirenden *unregelmässigen* Astigmatismus ein Leichtes, für *jeden* der beiden Hauptschnitte ein negatives oder positives *sphärisches Glas* zu finden welches, unmittelbar vor oder hinter die *richtig gestellte* Spalte gebracht, die *Sehschärfe auf das normale Mass hebt*, also vollkommen *scharfe* Wahrnehmungen ermöglicht (*Knapp*, *Donders*).

Die *Länge* der Spalte ist eine beliebige, die *Breite* aber soll nicht $^1/_3$''' überschreiten. Am besten sind Spalten, welche man durch Schieber willkürlich *verengern* oder *erweitern* kann. Als *Object* eignen sich wieder am meisten römische Buchstaben, vornehmlich aber loth- und wagrechte *Linien* und *Lichtpunkte*.

Bei Vorhandensein des *unregelmässigen* Astigmatismus wird man es durch Spalten und sphärische Gläser *niemals* zu einer völlig *normalen* Sehschärfe bringen. Diese können das Maximum der Sehschärfe in solchen Fällen nur um ein Gewisses *erhöhen*, *soweit* nämlich die Undeutlichkeit und Verzerrtheit der Netzhautbilder von *regulären* Meridianasymmetrien abhängen.

Ueberaus bequem und für die Praxis sehr zu empfehlen sind die *O. Becker'schen Tafeln*. Es sind auf denselben *Gruppen* von je drei zu einander parallelen, etwa 2 Zoll langen und 2 Linien breiten, durch eben so breite Zwischenräume getrennten schwarzen Streifen gezeichnet. Auf einer der beiden Tafeln lagern die Gruppen *strahlenartig* im Kreise um eine *horizontale* Gruppe herum; auf der anderen sind sie in drei über einander stehende *Zeilen* geordnet. Jeder der Gruppen ist der *Winkel* beigefügt, welchen ihre drei Streifen bei senkrechter Stellung der Tafel mit dem Lothe einschliessen. Sieht das astigmatische Auge bei unverrückt verticaler Kopfstellung aus einer Entfernung von 10—15 Fussen darauf, so treten in der Regel sogleich eine oder mehrere Gruppen durch auffallend *grössere Schärfe* und *Schwärze* der Striche heraus. Ist der dioptrische Apparat jedoch im Ganzen höhergradig *myopisch* oder *absolut hypermetropisch*, so bedarf es entsprechender, *theilweise* corrigirender *sphärischer* Linsen, auf dass sich ein solcher Unterschied *stark* markiren könne. Werden nun in einem wie in dem anderen Falle *verschiedene* sphärische Gläser vor das Auge gebracht, so wird mit steigender oder fallender Brennweite die Deutlichkeit und Schärfe *zu-* oder *abnehmen* und man wird bald zu einem Glase gelangen, durch welches eine *bestimmte* Gruppe sich in *voller* Schwärze und mit *ganz scharfen* Seitenrändern zeigt, welches aber *nicht überschritten* werden darf, widrigenfalls *sämmtliche* Gruppen an Deutlichkeit verlieren. Der von der Tafel abzulesende *Neigungswinkel* der betreffenden Streifengruppe gibt nun die *Lage* des einen Hauptschnittes. Wird jetzt bei fortgesetztem Versuche die Brennweite der Linsen in der *anderen* Richtung gewechselt, so zeigt sich sogleich eine *Verminderung* der Deutlichkeit in der *vorhin* scharf gesehenen Strichgruppe, dagegen *wächst* dieselbe in *anderen* Gruppen und endlich kömmt man zu einem Glase, durch welches ein Maximum von Schärfe gerade an *jener* Gruppe erzielt wird, deren Striche *senkrecht* zur Richtung der ersten verlaufen. Ein *weiteres* Steigen oder Fallen mit der Brennweite veranlasst wieder eine *Abnahme* der Schärfe in *sämmtlichen* Gruppen.

Hochgradige Myopien mit *sehr verminderter Sehschärfe* verlangen eine bedeutende *Annäherung* des Probeobjectes, daher auch die Strichgruppen in *verjüngtem* Massstabe zu zeichnen sind.

Bei allen diesen Versuchen wirken *Veränderungen des Accommodationszustandes* nicht wenig *störend*, indem sie die *Länge und Lage der Brennstrecke* und die Stellung ihrer Haupttheile zur lichtempfindenden Schichte der Netzhaut *alteriren*. Wo es sich um *befriedigende* Untersuchungsresultate handelt, ist es darum nothwendig, den *Accommodationsmuskel* durch Atropin zu *lähmen*. Die damit gesetzte *Erweiterung der Pupille* bietet nebenbei den Vortheil, dass sie die *Durchmesser* der Zerstreuungsfigur im Verhältnisse vergrössert, die Erscheinungen des Astigmatismus also *auffälliger* macht.

Betrachtet der Astigmatiker bei *ungeschwächter* Accommodation mit *freiem* Auge einen Lichtpunkt aus einer gewissen Distanz, so geschieht es in der That nicht selten, dass der Lichtpunkt *abwechselnd* nach einer bestimmten Richtung *verzogen* und dann wieder als *runde* Scheibe erscheint. Steht das Object gerade in einer solchen Entfernung, dass bei mässiger Accommodationsanstrengung die *Mitte* der Brennstrecke auf die Netzhaut fällt, so kann es abwechselnd wohl gar in *zwei* auf einander senkrechten Richtungen verzogen erscheinen. Eben solche Schwankungen ergeben sich natürlich auch bei der Betrachtung von *Linien*. Insbesondere misslich aber werden diese Differenzen, wenn die *Entfernungen* oder die *Gläser* ermittelt werden sollen, welche für jeden der beiden Hauptschnitte das Maximum der Sehschärfe gewähren.

Man kann sich von diesem störenden Einflusse der Accommodation bei Erforschung des Astigmatismus übrigens leicht *selbst* überzeugen, wenn man sein eigenes Auge durch Vorsetzung eines Cylinderglases astigmatisch macht und die vorerwähnten Versuche anstellt. Ueberhaupt sind solche Experimente zum genauen *Studium* des fraglichen Refractionszustandes sehr zu empfehlen, ja geradezu nothwendig.

Sind in solcher Weise die *Grenzwerthe* für die Brennweiten der beiden *sphärischen* Gläser gefunden, welche geeignete Objecte aus einer *grösseren* Entfernung in zwei auf einander *senkrechten Hauptrichtungen* scharf und deutlich zur Wahrnehmung bringen, so sind auch die *Fernpunktabstände* der beiden Hauptschnitte des astigmatischen Auges gegeben. Dieselben sind nämlich je gleich der Brennweite des betreffenden Glases, *vermehrt* um dessen Abstand vom Auge, wenn es eine *Zerstreuungslinse* ist, *vermindert*, wenn es eine *Sammellinse* ist. Die *reciproken* Werthe der Fernpunktabstände liefern den Ausdruck für den *Brechzustand* der zugehörigen Meridianebene und die *Differenz dieser reciproken Werthe* bezeichnet den *Grad des vorhandenen Astigmatismus* (*Knapp*, *Donders*).

Um die *Richtigkeit* der gefundenen Werthe zu controliren, dienen Versuche mit *Cylindergläsern*. Ist der Brechzustand des einen, der Norm *näherstehenden* Hauptschnittes durch ein entsprechendes sphärisches Glas auf Null gesetzt, so muss eine Cylinderbrille, deren *Brechwerth* gleich ist dem *Grade* des Astigmatismus und deren *Axe* dem bereits *corrigirten* Hauptschnitt parallel läuft, den Refractionsfehler auch im *zweiten* Hauptschnitte neutralisiren, so dass die Objecte nach *allen* Richtungen *scharf* begrenzt erscheinen. Selbstverständlich ist bei der Bestimmung der Brennweite des Cylinderglases immer der *Abstand desselben vom Auge* in Rechnung zu ziehen, zumal wenn es sich um *hohe* positive oder negative Refractionszustände handelt; sonst ist dieses Moment von *geringer* Bedeutung.

Zu gleichem Behufe empfiehlt sich auch die *Stokes'sche astigmatische Linse*. Es besteht diese aus zwei *cylindrischen* Gläsern, deren eines eine *positive*, das andere eine *negative* Brennweite von 10 Zoll besitzt. Es sind diese Gläser in Blechringe gefasst, welche in einander passen, so dass die Linsen unmittelbar an einander

geschoben und im Kreise herumgedreht werden können. Stehen ihre Axen *parallel*, was eine an der Aussenwand der Fassung angebrachte Gradeintheilung angibt, so ist die *Brechkraft* des Instrumentes 0. Es erreicht diese aber ein *Maximum* $-\frac{1}{10}-\left(+\frac{1}{10}\right)=\frac{1}{5}$, wenn die Axen der beiden Linsen mit einander einen Winkel von 90 Grad einschliessen. Für jeden *anderen* Axenwinkel α ist die astigmatische Abweichung $\frac{1}{5}\sin.\alpha$. Ist der *Grad* des Astigmatismus und die *Stellung* der Hauptschnitte in einem Auge *richtig* bestimmt, so darf die Brille nur entsprechend *eingestellt* und in gehöriger Lage vor das Auge gehalten werden, um den Refractionsfehler auf *Emmetropie* oder eine *einfache Myopie* oder *Hypermetropie* zu corrigiren, weiters aber durch Zuhilfenahme eines passenden *sphärischen* Glases gänzlich zu *neutralisiren*. Insoferne jedoch das Instrument die Correctur auf *beide* Hauptschnitte *gleichmässig vertheilt*, darf hierbei nicht etwa eine sphärische Linse benützt werden, welche den Brechzustand des der Norm *näher stehenden* Meridians auf *Null* setzt, sondern eine Linse, deren Brechwerth ungefähr die *Mitte* hält zwischen den Refractionszuständen der beiden Hauptschnitte (*Middelburg, Donders*). Man sieht daraus zugleich, dass die Stokes'sche Linse *kein* bequemes Mittel zur *ursprünglichen Bestimmung* der wahren Einstellung beider Hauptschnitte abgibt; sie liefert eben nur Werthe, aus welchen sich die Brechzustände durch ziemlich umständliche Rechnung ermitteln lassen.

Nicht minder sind zweckmässig eingerichtete *Optometer* verwendbar, um die Brechzustände der beiden Hauptschnitte astigmatischer Augen zu controliren oder von vorneherein zu ermitteln. Als *Probeobject* ist denselben eine Figur aus gleich langen zarten Linien eingefügt, welche sternförmig gegen einen gemeinsamen Mittelpunkt convergiren. Wird dieses Object dem Auge durch Verlängerung oder Verkürzung des Instrumentes allmälig genähert oder entfernt, so wird bei einer gewissen Distanz zuerst *eine* bestimmte Linie deutlich erscheinen und bei einer *zweiten* Distanz der darauf senkrechte Strahl scharf zur Wahrnehmung kommen. Die beiden Linien geben dann die *Lage* der beiden Hauptschnitte, während die *Einstellungen* der letzteren einfach vom Instrumente abgelesen werden können (*Burow*). Es lässt sich jedoch bei diesen Versuchen das *Spiel der Accommodation* nicht gut beseitigen und, wenn demselben auch durch *Atropin* ein Ziel gesetzt worden ist, so kommen doch die *Meridiandrehungen* sehr misslich in den Weg, welche an die nicht zu verhindernde *Convergenzstellung* der Gesichtslinien geknüpft sind und um so störender hervortreten müssen, wenn bei dem Versuche nicht immer dieselbe Lage der *Visirebene* beibehalten wird. Daher die Bestimmung der *Lage der Hauptschnitte* sehr schwankend ausfällt. Um die *Convergenzstellungen* der Gesichtslinien zu verhindern und damit die Accommodation zu fixiren, hat man auch *doppelte Optometer* nach Art der Stereoskope construirt (*Javal*). Jedes Rohr führt als Object einen Kreis, in welchem die oben beschriebene Strahlenfigur eingezeichnet ist. Werden die beiden Kreise bei einer bestimmten Stellung zum Auge *verschmolzen*, so wird durch vorgesteckte *Cylindergläser* dahin gewirkt, dass endlich *alle* Strahlen *gleich deutlich* erscheinen. Aus der *Brennweite* und *Axenlage* des passenden Cylinderglases wird dann der *Grad des Astigmatismus* und die *Richtung der Hauptschnitte*, durch beigefügte *sphärische* Gläser aber der *übrige* Refractionszustand der Augen bestimmt.

Die *Ermittelung des Nahepunktabstandes* für beide Hauptschnitte folgt ähnlichen Regeln, wie jene des natürlichen Refractionszustandes. Doch hat dieselbe grössere Schwierigkeiten und ergibt leicht *unsichere* Werthe. Es wird nämlich bei maximaler Accommodationsspannung die *Pupille sehr enge* und daher die Zerstreuungsfigur viel kleiner. Auch *ermüden* wiederholte Experimente sehr. Untersucht man dabei auf *verschiedene Distanzen*, so kömmt der Unterschied in der Convergenz der Gesichtslinien in's Spiel, man findet nicht den wahren, sondern den *binocularen* Nahepunkt (*Middelburg, Donders*) und ausserdem macht sich die *Meridiandrehung* bemerklich. Verwendet man aber bei *unverändertem* Objectsabstande *sphärische* Gläser, so tauchen *andere* Uebelstände auf. Nichtsdestoweniger sind derlei Erörterungen *werthvoll*. Sie ergeben nämlich *Wechsel* in der *Lage* der Haupt-

schnitte und in dem *Grade* des Astigmatismus, welche bei der Correction des Refractionsfehlers zum Behufe des *Nahesehens* berücksichtigt werden müssen. Die *Ursache* dessen liegt in dem *Formwechsel* der Linse, in der *ungleichmässigen* Krümmungszunahme ihrer einzelnen Meridiane (*Middelburg, Donders*).

Die *natürlichen* Brechzustände der beiden Hauptschnitte *wechseln* bei verschiedenen astigmatischen Augen in der mannigfaltigsten Weise. Sehr häufig ist blos der *eine* Hauptschnitt myopisch oder hypermetropisch; der Brechzustand des *anderen* ist ein *normaler*. Man spricht in solchen Fällen von *einfachem myopischen oder hypermetropischen Astigmatismus*. Noch häufiger sind *beide* Hauptschnitte, jedoch in *verschiedenem* Grade, *kurz-* oder *übersichtig*, es ist ein *zusammengesetzter myopischer oder hypermetropischer Astigmatismus* gegeben. Selten ist der *eine* Hauptschnitt *myopisch*, der *andere hypermetropisch*, ein Zustand, welchen man als *gemischten Astigmatismus mit vorwaltender Myopie oder Uebersichtigkeit* bezeichnet (*Donders*).

Der Einfachheit halber kann man sich jede dieser verschiedenen Formen des Astigmatismus *zerlegen* in eine gewöhnliche *Normal-, Kurz- oder Uebersichtigkeit* und in eine gewisse *astigmatische Abweichung*, welche durch den *Unterschied der Brechzustände beider Hauptschnitte* ausgedrückt wird; mit anderen Worten, man kann sich vorstellen, das Auge sei im *Allgemeinen* normal-, kurz- oder übersichtig, in der *einen* Hauptmeridianebene jedoch bestehe eine gewisse *maximale, myopische oder hypermetropische Abweichung* des Brechzustandes. Man gelangt unter Zugrundelegung dieser Vorstellung zu gewissen *monogrammatischen Ausdrücken*, welche die specielle Art der Refractionsanomalie treffend bezeichnen und von grossem praktischen Werth sind, indem sie einerseits weitläufige Beschreibungen entbehrlich machen, anderseits aber direct die Brechkraft der zur Correction des ganzen Refractionsfehlers erforderlichen *Brille* anzeigen.

Bei *einfachem* Astigmatismus ist der eine Hauptschnitt *normal* eingestellt, sein Brechzustand also $\frac{1}{\infty}$; der *andere* Hauptschnitt ist *myopisch* oder *hypermetropisch*, sein Brechzustand also M $\frac{1}{a}$ oder H $\frac{1}{a}$; die Refractionsanomalie erscheint also zusammengesetzt aus *Normalsichtigkeit* = E = $\frac{1}{\infty}$ = 0 und einer *astigmatischen Abweichung* Am oder Ah = $\frac{1}{\infty} - \frac{1}{a} = \frac{1}{a}$; der Ausdruck wäre also Am (Ah) $\frac{1}{a}$.

Der *zusammengesetzte* Astigmatismus lässt sich zerlegen in *einfache Myopie oder Hypermetropie* und die *astigmatische Abweichung;* der Ausdruck wäre also M $\frac{1}{a}$ + Am $\frac{1}{n}$ oder H $\frac{1}{a}$ + Ah $\frac{1}{n}$. Wäre z. B. der Brechzustand in einem Hauptschnitt M $\frac{1}{20}$, im anderen M $\frac{1}{10}$; so wäre der Ausdruck M $\frac{1}{20}$ + M $\left(\frac{1}{10} - \frac{1}{20}\right)$ = M $\frac{1}{20}$ + Am $\frac{1}{20}$.

Der *gemischte* Astigmatismus erscheint zusammengesetzt aus einer *einfachen Myopie oder* Hypermetropie und einer *astigmatischen Abweichung* der *entgegengesetzten* Art; der Ausdruck ist also M $\frac{1}{a}$ + Ah $\frac{1}{n}$, oder H $\frac{1}{a}$ + Am $\frac{1}{n}$. Die astigmatische Abweichung Ah oder Am wird hier durch *Addirung* der Brechzustände gewonnen, weil der Fernpunktabstand bei Hypermetropie gegenüber jenem der Myopie einen *negativen* Werth hat. Wäre z. B. in einem Hauptschnitte M $\frac{1}{24}$, im anderen H $\frac{1}{12}$, so wäre der Ausdruck für die astigmatische Abweichung Ah = $\frac{1}{24} - \left(-\frac{1}{12}\right) = \frac{1}{8}$, die Refractionsanomalie würde also bezeichnet werden müssen M $\frac{1}{24}$ + Ah $\frac{1}{8}$ (*Donders*).

Ursachen und Verlauf. Der Astigmatismus wird in der Regel, wenigstens in seiner *Anlage*, mit *auf die Welt gebracht*, kann sich jedoch auch in Folge mannigfaltiger *krankhafter* Vorgänge in *späteren* Lebensperioden *entwickeln*.

1. *Der angeborne Astigmatismus* ist meistens auf Meridianasymmetrien der Cornea zu beziehen; doch stösst man auch auf hochgradige Fälle, welche *vorwiegend* von Krümmungsanomalien des *Krystalles*, ja förmlichen *Knickungen* der Linsenoberfläche abhängen (*Knapp*). Die Asymmetrie erweiset sich öfters als ein *erblicher* Zustand, indem er bei *mehreren* Gliedern einer und derselben Familie gefunden wird. Es scheint, dass er bei *männlichen* Individuen öfter als bei weiblichen vorkomme. Er ist gewöhnlich *beiderseitig* und dann nicht immer auf *beiden* Augen in *gleichem* Grade entwickelt; mitunter jedoch beschränkt er sich auch auf *Ein* Auge und kann dabei sehr hohe Grade erreichen, so dass eine *Amblyopie vorgespiegelt* wird. Merkwürdig ist, dass bei solchen Verschiedenheiten im Baue beider Augen nicht selten eine auffällige *Asymmetrie in der Bildung der oberen Gesichtshälfte*, insonderheit jener *Knochen* beobachtet wird, welche die Orbita umgrenzen (*Donders*).

Gleich der Bathymorphie und besonders der Plathymorphie, mit welchen der angeborne Astigmatismus sehr oft *gepaart* ist, wird die *Sehstörung* oft erst in den späteren *Kindesjahren* bemerkt. So lange die Accommodation noch eine *sehr leichte* ist, wird der Fehler weniger fühlbar und bei *geringeren* Meridianasymmetrien wohl gar *übersehen*. Wenn dann aber im *reifen* Alter die Accommodations*breite* mehr und mehr *abnimmt*, werden selbst *niedere* Grade des abnormen Astigmatismus in der *misslichsten* Weise empfunden und führen, wenn sie *binocular* sind, gerne zur *Asthenopie*, da sie den Kranken behufs des *Scharfsehens* zwingen, die Objecte *näher* zu halten, als dem allgemeinen Einstellungsverhältnisse der Augen entspricht. Ist nur auf *einem* Auge ein höherer Grad von Astigmatismus gegeben, so sind die Folgen nicht selten *Vernachlässigung* des Auges und weiterhin *Amblyopia* ex anopsia oder *Strabismus* (*Javal*), also ähnlich denen, welche durch *andere* monoculare Sehstörungen begründet werden. Im *höheren Alter* wird vermöge der Enge der Pupille der Astigmatismus gerne gedeckt, sonst aber nicht wesentlich verändert (*Donders*).

2. *Erworben* wird der Astigmatismus durch *krankhafte Vorgänge* in der Hornhaut und Linse, ist dann aber meistens ein in hohem Grade *unregelmässiger* und gehört nicht hierher (S. 697). Doch kommen Fälle vor, in welchen beträchtliche Meridianasymmetrien der Cornea durch jene der Linse bis auf ein Geringes *corrigirt* wurden und sich erst nach Beseitigung des mittlerweile staarig gewordenen Krystalles fühlbar machen (*Graefe*). Auch ist *Ektopie* und *spontane Luxation* der Linse manchmal eine Quelle des *regulären* Astigmatismus.

Die Behandlung folgt im Ganzen *denselben Grundsätzen* und ist zum Theile wohl auch auf *ähnliche Mittel* angewiesen, wie jene der beiden früher erörterten Refractionsanomalien.

1. Es gilt dieses besonders bezüglich der *prophylaktischen Massregeln* (S. 711), um so mehr, wenn der Astigmatismus an *Kurz- oder Langbau* des Auges geknüpft ist, was bei *höheren* Graden der Meridianasymmetrie in der Regel der Fall ist. Die *astigmatische Sehstörung* steigert dann die der Kurz- und Uebersichtigkeit anhängenden Gefahren und fordert darum zu doppelter Vorsicht auf. 2. *Die Correction des Astigmatismus* wird durch *Cylindergläser* erzielt, d. i. durch Glaslinsen, deren *eine* oder *beide* Oberflächen in eine *concave* oder *convexe cylindrische Krümmung* geschliffen sind (*Airy*).

Ein solches *plancylindrisches* oder *bicylindrisches* Glas lässt *parallele* Strahlen, welche in einer der *Axe der Cylinderflächen parallelen* Ebene streichen, *ungebrochen* durch; während es *parallele homocentrische* Strahlen, welche in einer auf die *Axe der Cylinderflächen senkrechten Ebene* auffallen, *ad maximum* ablenkt und in einem *Punkte* vereinigt, welcher *vor* oder *hinter* der Linse liegt, je nachdem deren Krümmung eine *convexe* oder *concave* ist, und dessen *Entfernung* (die *Brennweite*) von dem Brechungsexponenten des Materiales und den Krümmungsradien der Cylinderflächen abhängt, im Ganzen gleich ist der Brennweite eines aus demselben Material und mit denselben Krümmungsradien geschliffenen *sphärischen* Glases. In jeder *anderen Ebene* streichende Strahlen erleiden eine Brechung, welche sich ausdrücken lässt durch den *reciproken* Werth der Brennweite, multiplicirt mit dem Sinus des *Winkels*, welchen die Streichungsebene der Strahlen mit der Axe der Cylinderflächen des Glases einschliesst.

Schief gestellte sphärische Gläser sind ein sehr unvollkommenes Ersatzmittel (S. 734) und lassen sich im Allgemeinen zur *methodischen* Anwendung (*Kugel*) nicht empfehlen.

Bei *einfachem myopischen* oder *hypermetropischen Astigmatismus* genügt ein *plan-* oder *bicylindrisches Glas*, dessen Axe in die Richtung des *normal* eingestellten Hauptschnittes zu bringen ist und dessen *Brennweite* gleich ist dem *Fernpunktabstande* des kurz- oder übersichtigen Hauptschnittes, vermehrt oder (bei Hypermetropie) vermindert um den Abstand des Glases vom Auge (*Donders*).

Bestände z. B. A m $\frac{1}{20}$ mit *verticaler* Stellung des *myopischen* Hauptschnittes, so wäre, da bei so geringen Refractionsanomalien der Abstand des Glases vom Auge vernachlässigt werden kann, ein *negatives Cylinderglas* von 20 Zoll Brennweite mit *horizontaler Axenlage* vor das Auge zu setzen. Wäre aber im *verticalen* Hauptschnitte *Normalsichtigkeit*, im *horizontalen* H $\frac{1}{20}$, so müsste ein *positives Cylinderglas* von 20″ Brennweite mit *verticaler* Axenrichtung vor das Auge gestellt werden.

Bei zusammengesetztem myopischen oder *hypermetropischen Astigmatismus* ist sowohl die *allgemeine* abnorme Einstellung des *gesammten* dioptrischen Apparates, als auch die *astigmatische Abweichung* des einen Hauptschnittes zu corrigiren. Am besten passen hierzu *sphärisch-cylindrische* Gläser, d. h. Gläser, deren *eine* Fläche *sphärisch*, die *andere cylindrisch* geschliffen ist. Die *sphärische* Fläche muss eine *positive* oder *negative* Brennweite haben, welche gleich ist dem *negativen* oder *positiven Fernpunktabstande* des von der Norm *weniger* abweichenden Hauptschnittes, vermindert oder vermehrt um den Abstand des Glases vom Auge. Die Brennweite der cylindrischen Fläche wird bestimmt durch den *reciproken* Werth der *astigmatischen Abweichung* oder des Grades des Astigmatismus. Die Axe der *Cylinderfläche* muss *senkrecht* auf die Richtung des im *Maximum abweichenden* Hauptschnittes stehen *(Donders)*.

Wäre im *verticalen* Hauptschnitte M $\frac{1}{10}$, im *horizontalen* M $\frac{1}{20}$, also M $\frac{1}{20}$ + A m $\frac{1}{20}$ zu corrigiren, so würde ein Glas erforderlich sein, dessen eine Fläche eine *sphärische*, die andere eine *cylindrische* Krümmung, *beide* aber eine *negative Brennweite* von 20 Zoll haben und die *Axe* der Cylinderfläche müsste *horizontal* gestellt werden.

Bestände dagegen im *verticalen* Hauptschnitte H $\frac{1}{18}$, im *horizontalen* H $\frac{1}{6}$, also H $\frac{1}{18}$ + A h $\frac{1}{9}$, so wäre ein *positives sphärisch-cylindrisches* Glas nothwendig, dessen *sphärische* Fläche 18″, die *cylindrische* 9″ *positive* Brennweite hat und die *Axe* der Cylinderfläche müsste *vertical* stehen.

Der gemischte Astigmatismus lässt sich eben sowohl wie der zusammengesetzte durch *sphärisch-cylindrische* Gläser corrigiren. Doch bieten diese nur

bei *geringen* Refractionsabweichungen der beiden Hauptschnitte Vortheile. Wo die Abweichung in einer oder der anderen Richtung einigermassen bedeutender ist, und daher die *Differenz* der Einstellungswerthe eine beträchtliche wird, würde die *cylindrische* Fläche im Verhältniss zur sphärischen und absolut eine *sehr grosse* positive oder negative Krümmung erhalten müssen und dies ist gleich wie bei *sphärischen* Gläsern, ja in höherem Grade, vom Uebel. Es erscheint darum in solchen Fällen klüger, die Correction der *astigmatischen* Abweichung auf *beide* Glasflächen zu vertheilen, also *beide cylindrisch*, jedoch mit *senkrecht* auf einander stehenden *Flächenaxen* schleifen zu lassen. Die *Brennweite* dieser Cylinderflächen wird dann selbstverständlich von den *Fernpunktabständen* der beiden Hauptschnitte, vermehrt und beziehungsweise vermindert um den Abstand des Glases vom Auge, angegeben, und zwar die Brennweite der *concaven* Fläche von dem Fernpunktabstande des *myopischen*, die Brennweite der *convexen* Fläche von dem Fernpunktabstande des *hypermetropischen* Hauptschnittes. Die *Axe* der *negativen* Cylinderkrümmung hat in den *hypermetropischen* Hauptschnitt und *umgekehrt* zu fallen (*Donders*).

Es wäre z. B. im *verticalen* Meridian M $\frac{1}{12}$, im *horizontalen* H $\frac{1}{12}$, also M $\frac{1}{12}$ + A h $\frac{1}{6}$ zu corrigiren, so müsste ein *sphärisch-cylindrisches* Glas mit einer *concaven sphärischen* Fläche von 12 Zoll Brennweite und mit einer *convexen cylindrischen* von 6 Zoll Brennweite angewendet werden. Vortheilhafter erscheint es, ein Glas zu gebrauchen, dessen *beide* Flächen *cylindrisch* geschliffen sind, deren eine aber eine *positive*, die andere eine *negative* Brennweite von 12 Zoll hat und deren *Axen* so gestellt werden, dass jene der concaven Fläche in den hypermetropischen Meridian, jene der convexen Fläche in den myopischen Meridian fällt. Wäre in einem Hauptschnitte H $\frac{1}{12}$, im anderen M $\frac{1}{24}$, so würde ein Glas erfordert, dessen eine Fläche eine *convexe cylindrische* Krümmung von 12″ Brennweite, die andere eine *concave cylindrische* Krümmung mit 24 Zoll Brennweite und mit einer unter *rechtem* Winkel abweichenden Axenrichtung besitzt.

Es ist hierbei wohl zu merken, dass eine *vollständige Correction* der Refractionsanomalie *keineswegs* immer *vortheilhaft* oder überhaupt *thunlich* ist. Falls hierzu *sehr scharfe* Gläser benöthigt werden, macht sich schon das *Missverhältniss der Bildgrössen* und die *Abweichung schief auffallender* Strahlen im hohen Grade fühlbar; noch lästiger aber wird die *Störung der eingewurzelten Associationsverhältnisse* zwischen den Thätigkeiten des Accomodationsmuskels und der inneren Geraden. Es ist diese Störung schon bei *einfacher* Myopie und Hypermetropie höheren Grades eine sehr erhebliche, *um so grösser* aber bei nebenhergehendem *Astigmatismus*, da hier der Bedarf *grösserer Gesichtswinkel* zum Scharfsehen die Abweichung der natürlichen Associationsverhältnisse um ein Bedeutendes *steigert*. So ist man wie bei der *einfachen* (S. 719) auch bei der, mit *abnormer Meridianasymmetrie gepaarten*, höhergradigen *Myopie* häufig gezwungen, die eine *vollständige* Correction vermittelnden Gläser blos für *vorübergehende* Betrachtungen weit *entfernter* Objecte zu gestatten und in *Stecherform* fassen zu lassen; dagegen für den *gewöhnlichen* Gebrauch, und namentlich zum *Nahesehen*, Brillen vorzuschreiben, welche neben der astigmatischen Abweichung nur einen *Theil* der allgemeinen myopischen Einstellung neutralisiren. Ebenso wird man aus gleichen Gründen wie bei der *reinen* (S. 732), auch bei der *mit Astigmatismus gepaarten Hypermetropie* sich gewöhnlich damit begnügen müssen, neben der astigmatischen Abweichung blos den *manifesten* Theil der Ueber-

sichtigkeit zu corrigiren, zum *Nahesehen* aber, wo die Accommodation *nicht* zureicht, etwas *schärfere* Gläser zu verordnen *(Donders)*.

Die Absicht geht in solchen Fällen also darauf hin, *beide Hauptschnitte* durch Vorsetzung einer zweckmässig construirten Brille auf einen *gleichen, für den speciellen Bedarf günstigen Einstellungswerth* zu bringen. Dieses geschieht, indem man den *gewünschten Brechzustand* von den durch Versuche *gefundenen Brechzuständen beider Hauptschnitte abzieht* und aus den solchermassen erhaltenen Werthen nach den oben angegebenen Regeln die *Krümmungsform* und die *Brennweite* der *beiden* Glasflächen berechnet. Auch hier wird man in der grössten Mehrzahl der Fälle am besten mit *sphärisch-cylindrischen* Gläsern fahren, und zwar wird, wie die Rechnung ergibt, es genügen, wenn man der *sphärischen* Fläche eine Brennweite gibt, welche durch die Differenz des *gewünschten* und des in dem *minder* abweichenden Meridian *gegebenen Brechzustandes* angedeutet wird; der *cylindrischen* Fläche aber die durch die *astigmatische Abweichung bestimmte* Brennweite *unverändert belässt.* Wo *bicylindrische* Gläser erforderlich sind, muss jedoch für *jeden* der beiden Hauptschnitte die *Differenz* des vorhandenen und des gewünschten Brechzustandes gesucht, und deren *reciproker* Werth als die erforderliche *Brennweite* einer und der anderen Fläche angewendet werden.

Wäre im horizontalen Meridian M $\frac{1}{6}$, im verticalen M $\frac{1}{4}$, also M $\frac{1}{6}$ + Am $\frac{1}{12}$, so muss, um den Fernpunktabstand in beiden Hauptschnitten auf 12″ zu bringen, entweder ein *bicylindrisches negatives* Glas mit Brechkräften von $\frac{1}{6} - \frac{1}{12} = \frac{1}{12}$ c und $\frac{1}{4} - \frac{1}{12} = \frac{1}{6}$ c, oder ein *sphärisch-cylindrisches* Glas mit einer *sphärischen* Fläche von $\frac{1}{12}$ s und einer *cylindrischen* von $\frac{1}{12}$ c Brechkraft gewählt werden.

Wäre aber in einem Hauptschnitte H $\frac{1}{12}$, im anderen H $\frac{1}{8}$, also H $\frac{1}{12}$ + A h $\frac{1}{24}$ und es sollte der *negative* Fernpunktabstand auf 24 Zoll gebracht werden, so müsste ein *bicylindrisches positives* Glas gebraucht werden, dessen Flächen je eine Brechkraft von $\frac{1}{12} - \frac{1}{24} = \frac{1}{24}$ c und $\frac{1}{8} - \frac{1}{24} = \frac{1}{12}$ c haben, oder ein *positives sphärisch-cylindrisches* Glas mit einer *sphärischen* Fläche von $\frac{1}{24}$ s und einer *cylindrischen* Fläche von $\frac{1}{24}$ c Brechkraft.

Wäre aber in einem Hauptschnitte H $\frac{1}{10}$ und im andern M $\frac{1}{10}$, also M $\frac{1}{10}$ + A h $\frac{1}{5}$ oder H $\frac{1}{10}$ + Am $\frac{1}{5}$, und es sollte die Anomalie auf M $\frac{1}{20}$ corrigirt werden, so wäre ein *bicylindrisches* Glas erforderlich mit Flächen von 20″ *negativer* und $6^2/_3$″ *positiver* Brennweite; oder ein *sphärisch-cylindrisches* Glas, dessen *sphärische* Fläche 20 Zoll *negative,* die *cylindrische* aber 5 Zoll *positive* Brennweite hat, da M $\frac{1}{10} - \frac{1}{20} = \frac{1}{20}$, H $\frac{1}{10} + \frac{1}{20} = \frac{3}{20}$ und M $\frac{1}{20} - \left(-\frac{3}{20}\right) = \frac{1}{5}$ ist.

Um sich die Auffassung und Festhaltung dieser nur scheinbar complicirten Verhältnisse zu erleichtern und wohl auch eine *Controle* zu ermöglichen, thut man gut, sich den dioptrischen Apparat vorerst als eine *einfache Sammellinse* vorzustellen, für welche die allgemeine Formel $\frac{1}{a} = \frac{1}{p} - \frac{1}{m}$ gilt, wo a die *Vereinigungsweite,* also den Abstand der Netzhaut vom optischen Centrum des Auges, m die dieser conjugirte *Objectsdistanz,* $\frac{1}{m}$ also den *Einstellungswerth,* p die *Brennweite* und $\frac{1}{p}$ den *Brechzustand* ausdrückt. Auf dass der *Einstellungswerth* ein bestimmter anderer $\frac{1}{n}$ werde, *ohne* dass die *Vereinigungsweite* a wechselt, muss offenbar auch der *Refractionszustand* $\frac{1}{p}$ wechseln, $\frac{1}{f}$ werden, also $\frac{1}{a} = \frac{1}{p} - \frac{1}{m}$ in $\frac{1}{a} = \frac{1}{f} - \frac{1}{n}$ übergehen. Es ist dann aber $\frac{1}{p} - \frac{1}{m} = \frac{1}{f} - \frac{1}{n}$ und $\left(\frac{1}{n} - \frac{1}{m}\right) + \frac{1}{p} = \frac{1}{f}$. Damit also m in n übergehe, muss der Refractionszustand $\frac{1}{p}$ sich durch

Accommodation in $\left(\frac{1}{n} - \frac{1}{m}\right) + \frac{1}{p}$ umwandeln, oder es muss vor das Auge ein *Glas* gesetzt werden, dessen *Brechkraft* $\frac{1}{n} - \frac{1}{m}$ und *positiv* oder *negativ* ist, je nachdem der Refractionszustand *vermehrt* oder *vermindert* werden soll.

Was von dem dioptrischen Apparate als *Ganzen* gilt, gilt natürlich auch von *jedem einzelnen Hauptschnitte*. Wäre in einem *astigmatischen* Auge der eine Hauptschnitt bei einem Brechzustande $\frac{1}{p}$ für eine Distanz m eingestellt, der andere bei $\frac{1}{f}$ für eine Entfernung von n und soll nun der erste Hauptschnitt auf *gleiche* Werthe $\frac{1}{f}$ und $\frac{1}{n}$ gebracht werden, so muss nach obigem sein Brechzustand $\frac{1}{p}$ um die Differenz $\left(\frac{1}{n} - \frac{1}{m}\right)$, also um das, was man *astigmatische Abweichung* nennt, steigen oder fallen. Es leistet dies *für den betreffenden* Hauptschnitt eine bis auf eine feine Spalte abgeblendete *sphärische* Linse mit einer Brechkraft $\frac{1}{n} - \frac{1}{m}$. Es ist aber im astigmatischen Auge nicht blos *Ein* Hauptschnitt zu corrigiren, vielmehr ist in *jeder einzelnen Meridianebene* des dioptrischen Apparates eine *andere* astigmatische Abweichung $\left(\frac{1}{n} - \frac{1}{m}\right)$ sin. α zu beseitigen, wo α den *Winkel* ausdrückt, welchen die betreffende Meridianebene mit dem Hauptschnitte $\frac{1}{f}$ einschliesst. Dies geschieht nun durch ein gleich starkes *Cylinderglas*, dessen Axe *in* den Hauptschnitt $\frac{1}{f}$ gestellt wird, denn dessen Brechkraft ist eben ganz entsprechend im Hauptschnitte, welcher senkrecht auf der Cylinderaxe steht, gleich dem Unterschiede $\left(\frac{1}{n} - \frac{1}{m}\right)$, in jedem anderen Meridiane $\left(\frac{1}{n} - \frac{1}{m}\right)$ sin. α, wo α wieder den Winkel bedeutet, welchen der betreffende Meridian des Glases mit dessen Axe einschliesst. Ist solchermassen der *gesammte* dioptrische Apparat, d. i. sämmtliche Meridianebenen desselben, auf *Einen* Brechzustand $\frac{1}{f}$ corrigirt, so ist es ein Leichtes, durch eine *zweite sphärische* Brille den Werth $\frac{1}{f}$ in einen beliebigen anderen Werth $\frac{1}{g}$ zu verwandeln, dadurch, dass man dieser Brille einen Brechwerth $\left(\frac{1}{g} - \frac{1}{f}\right)$ gibt. Statt aber *zwei* Gläser anzuwenden, kann man auch in *Einem* Glase dieselbe Wirkung concentriren, indem man jeder Fläche eine der gewünschten Krümmungen gibt.

Eine Hauptregel ist, dass die *Axen* der *cylindrischen* Flächen stets *mit den Hauptschnitten* des dioptrischen Apparates zusammenfallen, denn schon eine *sehr geringe* Abweichung verursacht, namentlich bei *stärkeren* Gläsern, sehr bedeutende Sehstörungen. Da nun die *Meridianebenen* des Auges bei verschiedenen *Convergenzstellungen* der Gesichtslinien und besonders bei Lageveränderungen der *Visirebene* ihre Richtung wechseln, liegt es auf der Hand, dass *eine und dieselbe* astigmatische Brille nicht gut für *grosse* Distanzen und zugleich auch für die Abstände der *gewöhnlichen Beschäftigung* benützt werden könne, zumal wenn die Asymmetrie eine *beträchtliche* ist; dass man daher vorerst die Lage der Hauptschnitte für *eine* und die *andere* Entfernung ermitteln, und darnach die Gläser stellen muss. Bisweilen wird dann noch der *Gradwechsel* des Astigmatismus beim accommodativen Formwechsel der Linse Modificationen in der Brennweite des Cylinderglases fordern.

Selbstverständlich muss die Brille auch *fest in der richtigen Stellung haften*, daher als *Fassung* sich immer nur eigentliche *Brillengestelle* mit federnden Spangen empfehlen. Es ist diese *Unverschieblichkeit* der Brille übrigens auch von grosser Wichtigkeit in Bezug auf den *Abstand des Glases vom Auge*. Da dieser Abstand, namentlich bei *concaven* Gläsern und wohl auch bei *starken convexen*, einen sehr fühlbaren Einfluss auf die Bildgrösse nimmt und dieser überdies in *jedem* Meridian der Cylinderflächen in einem

andern Verhältnisse wächst und fällt, also nothwendig *Verzerrungen* der Bilder mit sich bringt: so ist es dringend nothwendig, ihn *so klein als möglich* zu machen, die Gläser also thunlichst *nahe an das Auge* gerückt zu erhalten.

Damit im Zusammenhange steht auch die Nothwendigkeit, bei Gläsern, deren *beide* Flächen convex oder concav sind, immer die *stärker gekrümmte* dem Auge näher, also *nach hinten,* zu kehren; dort aber, wo eine Fläche *convex,* die andere *concav* ist, die *letztere* dem Auge zuzuwenden. Nicht minder gilt die Regel, dass die Brille mit ihren *Flächen* möglichst *parallel zur Pupillenebene* stehe.

3. Im Ganzen sind *beim Gebrauche cylindrischer Gläser* ganz dieselben Vorschriften zu befolgen, wie beim Gebrauche *sphärischer* Zerstreuungs- und Sammellinsen (S. 718 und S. 732), ja es müssen die bei *einfacher Myopie* und *Hypermetropie* geltenden Regeln bei Astigmatismus *um so strenger* gehandhabt werden, als Cylindergläser ein bei weitem *unvollkommeneres* Correctionsmittel abgeben, als sphärische Gläser.

Abgesehen von einem nicht ganz erklärlichen *Mangel der Sehschärfe,* welcher an vielen astigmatischen Augen trotz *völliger* Correction des Refractionsfehlers haften bleibt, kömmt nämlich der Umstand in Betracht, dass in einem *normalsichtigen* und in einem *brillenbewaffneten, fehlerhaft eingestellten* Auge *gleichen* Accommodations*breiten* in Lage und Länge *nicht ganz gleiche deutliche Sehweiten* entsprechen, *gleiche* Accommodations*anstrengungen* also *nicht ganz gleiche Einstellungswerthe* mit sich bringen und dass bei *astigmatischen* Augen, welche mit geeigneten Cylindergläsern versehen werden, diese Differenzen *für jeden Hauptschnitt andere* sind; dass weiters der *Abstand des Glases vom Auge* in *jedem* Meridiane eine *andere* Abweichung der *Bildgrösse* verursacht, und dass endlich diese sehr misslichen Störungen noch ferner sehr erheblich dadurch *vergrössert* werden, dass *Seitwärtsbewegungen der Augen* nothwendig die *Stellung* alteriren, welche die *Axe* der Cylinderflächen gegenüber den beiden *Hauptschnitten* des Auges einnimmt.

Diese Unvollkommenheiten cylindrischer Gläser lassen deren Anwendung *nicht empfehlenswerth* erscheinen, wo das *Eine Auge normalsichtig* oder doch in einem *nicht störenden* Grade ametropisch ist und *blos das andere* an abnormem Astigmatismus leidet. Wo hingegen *beide* Augen, wenn auch in einem *differenten* Grade, astigmatisch sind, oder wo bei *binocularer,* der Correction bedürftiger *Myopie* oder *Hypermetropie* das *eine* Auge *nebenbei astigmatisch* ist; erscheint der Gebrauch cylindrischer Gläser geradezu *geboten,* um den aus der Sehstörung resultirenden Schäden mit einiger Wahrscheinlichkeit vorzubeugen. Doch ist die Frage, ob bei *differentem* Grade des Astigmatismus, besonders wenn der Unterschied ein grosser ist, *jeseitig* das *entsprechende* corrigirende Glas zu wählen sei, nicht von vorneherein zu entscheiden. Manche vertragen dies durchaus nicht, manche nur zu bestimmten Zwecken; manche hingegen befinden sich dabei ausnehmend wohl *(Javal).*

4. *Der unregelmässige Astigmatismus* lässt sich nur *theilweise,* d. i. insoweit corrigiren, als er auf eine *reguläre* Meridianasymmetrie zurückgeführt werden kann. Uebrigens liegt in der *Verlagerung der Pupille* durch *Iridodesis* oder *Iridenkleisis* (S. 258) ein höchst schätzbares Mittel, um, namentlich bei *pathologischen Verkrümmungen der Cornea,* durch *Abblendung* der am *meisten* verkrümmten Hornhauttheile den *irregulären* Theil des Astigmatismus um ein sehr Beträchtliches zu *vermindern* und so Cylindergläser zu einem *ausgiebigen* Correctionsbehelfe zu gestalten. Wenig hingegen leistet dieses Verfahren aus begreiflichen Gründen bei Astigmatismus als Folge *irregulärer Linsenkrümmung.*

Quellen. *Gerson*, *E. G. Fischer*, kl. Monatbl. 1866. S. 58; A. f. O. XII. 1. S. 27. — *Airy*, nach Mackenzie Traité d. mal. d. yeux. Traduit p. Warlomont et Testelin. II. Paris 1857. S. 652. — *Knapp*, A. f. O. VIII. 2. S. 185, 209, 215, 220, 223, 225, 228, 232, 234, 235, 236—241; Congress intern. d'ophth. Paris. 1863. S. 42. — *Donders*, A. f. O. VII. 1. S. 176, 194, 200; Astigmatismus und cyl. Gläser. Berlin 1862. S. 30, 45, 62, 71, 89, 129; Anomalien der Refract. und Acc. Wien 1866. S. 379, 381, 396, 403, 412, 413, 416, 424, 430, 432, 434, 447, 449, 451, 453. — *Middelburg*, Vierde Jaarl. Verslag. Utrecht 1863. S. 149, 175, 187, A. f. O. X. 2. S. 96, 105; kl. Monatbl. 1863. S. 496, 1864. S. 245. — *Schweigger*, A. f. O. IX. 1. S. 178, 181, 182, 185; Ueber den Gebrauch des Augenspiegels. Berlin 1864. S. 60. — *Javal*, kl. Monatbl. 1865. S. 336, 339, 343, 344. — *Hirschmann*, ibid. S. 341. — *Graefe*, ibid. S. 342; A. f. O. I. 1. S. 341. — *Burow*, A. f. O. IX. 2. S. 228, 230; ein neues Optometer. Berlin 1863. S. 34. — *Kugel*, A. f. O. X. 1. S. 89, XI. 1. S. 106. — *Tetzer*, Wien. med. Jahrb. 1866. 6. S. 145. — *Haase*, Pagenstecher kl. Beobachtgn. III. Wiesbaden 1866. S. 113.

4. Die Asthenopie.

Krankheitsbild. *Zum Begriffe der Asthenopie gehören das Unvermögen, den dioptrischen Apparat oder die beiden Gesichtslinien für kurze Distanzen längere Zeit eingestellt zu erhalten und eine damit im Zusammenhang stehende Hyperästhesie der Netzhaut und der Ciliarnerven.*

1. Das *Grundleiden* liegt einmal in *absolut* oder *relativ* (d. i. im Verhältnisse zur *geforderten* Leistung) *mangelhafter Energie des Accommodationsmuskels,* das andere Mal in einem eben solchen *Energiemangel der* die Convergenzstellung der Gesichtslinien vermittelnden *inneren geraden Augenmuskeln.* Man unterscheidet darum auch eine *accomodative* und eine *muskulare* Form von Asthenopie.

Wenn von Energiemangel gesprochen wird, ist wohl zu unterscheiden zwischen der *actuellen Energie*, welche der Muskel entfalten muss, um unter Ueberwindung von Widerständen sich bis zu einem gewissen Grade zu *verkürzen*, und zwischen der *potentiellen Energie*, welche zur *Erhaltung* dieses Zustandes aufzuwenden ist. Insoferne nämlich der belastete Muskel vermöge seiner *elastischen Dehnbarkeit* nachgibt, muss sich seine Contraction allmählig steigern, um die mechanische Verlängerung wieder auszugleichen. Bei einer und der anderen Art der Leistung kann der Muskel bis zur Erschöpfung ermüden (*Donders*).

a. Am häufigsten wird die *accommodative* Asthenopie beobachtet. *Charakteristisch* ist das *rasche Ermüden* des Accommodationsmuskels, wenn es sich um *scharfe* Netzhautbilder von Objecten handelt, welche vermöge ihrer Kleinheit *nahe* an das Auge gerückt werden müssen. Indem der ermüdete Muskel *nachlässt*, sich nach und nach *abspannt*, vermindert sich natürlich in entsprechendem Masse die *Convexität der Linse,* die Objecte werden bei *unverändertem* Abstande in *wachsenden Zerstreuungskreisen* und unter zunehmender *Anstrengung* erkannt, öfters auch wohl *verkleinert gesehen* (S. 700). Der Kranke ist in Folge dessen gezwungen, die Gegenstände mehr und mehr vom Auge zu *entfernen*, wodurch wieder die Netzhaut*bildgrösse* unter den Bedarf herabgesetzt und die *Deutlichkeit* der Wahrnehmungen beeinträchtigt, also auch die *Arbeit der Netzhaut vermehrt* wird. Alsbald macht sich daher der Drang nach *grösseren* Netzhautbildern geltend, der Kranke fühlt sich gezwungen, die *Objectsdistanz* zu *verkürzen.* Es dauert indessen nicht lange, so lässt der Accommodationsmuskel wieder nach, die Gegenstände müssen abermals vom Auge *weggerückt* werden, und so geht es mit *immer rascherem* Wechsel der Abstände fort, bis endlich die *Netzhaut* im steten

Kampfe mit *undeutlichen* und *zu kleinen* Bildern ermattet und gleich dem Muskel ihren Dienst versagt, die Objecte demnach vor den Augen förmlich *verschwimmen*. Die Augen bedürfen dann *längerer Ruhe*, ehe sie ihre Thätigkeit für kurze Distanzen wieder aufzunehmen im Stande sind. Doch hat die *Functionsdauer* schon sehr abgenommen; in *sehr kurzer* Zeit wiederholen sich die oben erwähnten Erscheinungen, während sich gleichzeitig Symptome von *Gefäss- und Nervenreizungen* einstellen. Es beurkunden dieselben sich anfänglich durch das Gefühl von Druck und Völle in den Augen sowie durch ein eigenthümliches *Spannungsgefühl* in der Stirngegend. Wird die Arbeit fortgesetzt, so steigern sich die Gefühle zu wahren *Schmerzen* in und oberhalb des Auges und vergesellschaften sich alsbald mit einem höchst peinlichen Gefühle von *Blendung*. Am Ende stellt sich auch *Kopfschmerz*, *Schwindel*, allgemeines Unbehagen, selbst Brechneigung ein. Dabei fehlen selten eine sehr starke Contraction der *Pupille*, auffällige *Injection der Conjunctiva und Episclera*, so wie reichlicher *Thränenfluss*.

b. Die *musculare Asthenopie* kömmt weniger oft vor. Die *subjectiven Erscheinungen* sind ähnlich denen wie bei der *accommodativen* Form; doch haben die *Netzhäute* nicht mit *Zerstreuungskreisen* und *zu kleinen Bildgrössen*, sondern mit *letzteren* und *Doppelbildern* zu kämpfen. Die Kranken pflegen darum nicht sowohl über ein Breiter- und Undeutlichwerden der Umrisse zu klagen, als vielmehr über ein *Zusammen- und Durcheinanderlaufen* der benachbarten Buchstaben, welchem eine unangenehme spannende Empfindung vorausgeht. Mitunter kömmt es wohl auch zu förmlichem *Doppeltsehen*, nachdem der Kranke deutlich das *Auswärtsweichen* des einen Auges gefühlt hat (*Graefe*).

In einzelnen Fällen kann sich der Kranke *für einige* Zeit dadurch helfen, dass er das *Object* vom Auge weiter *entfernt*. In der Regel jedoch schlägt dieses Mittel bei der *muscularen* Asthenopie *viel weniger* an, als bei der accommodativen Form, der insufficiente übermüdete Muskel lässt viel früher wieder nach. Viele Kranke ziehen es darum vor, gleich von Anfang an, oder sobald sich Vorboten des Verschwimmens einstellen, das schwächere Auge zu *schliessen* oder mit der Hand zu *decken*. Manche rücken wohl auch das Object nach der *kranken Seite* und fixiren sonach bei entsprechender Verlängerung des betreffenden inneren Geraden, setzen dessen Arbeitserforderniss herab. Immerhin pflegt durch diese Hilfen nur eine sehr *vorübergehende* Erleichterung erzielt zu werden; erfahrungsmässig reicht bei muskulärer Asthenopie sogar eine *längere Unterbrechung* der Arbeit und selbst die *nächtliche Ruhe* nicht zu, um eine erhebliche Functions*dauer* herzustellen; die Energie der inneren Geraden, einmal gesunken, hebt sich viel schwerer und langsamer wieder, als jene des Accommodationsmuskels.

Den *objectiven Nachweis* für den Bestand der muskularen Asthenopie, oder vielmehr für das in der Ueberspannung und nachträglichen Ermüdung begründete *Nachlassen* des *einen* oder *beider* inneren Geraden gibt der *directe Versuch* (*Graefe*). Man braucht zu diesem Behufe nur ein mässig feines Object, z. B. das spitze Ende eines Bleistiftes, in der *Medianebene* den Augen zu *nähern*, und man wird gewöhnlich schon bei einem Abstande von 6″ oder mehr deutlich wahrnehmen können, wie das eine Auge in seiner Fixation unsicher wird, zeitweilig *nach Aussen* weicht und am Ende ganz

nach Aussen flieht, sich nahezu *parallel* dem anderen, scharf fixirenden Auge stellt. Gelingt dies nicht bei *gesenkter Visirebene*, so geschieht es meistens, wenn diese letztere in eine *horizontale* oder gar *aufsteigende* Richtung gebracht wird. Bei *wiederholtem* Versuche wird man entweder immer *ein und dasselbe* Auge abweichen sehen, also eine *monoculare* Insufficienz des inneren Geraden diagnosticiren müssen; oder es wird sich bald dieses bald jenes Auge zur Seite wenden und so auf eine Insufficienz *beider* inneren Geraden mit *gleicher* oder *ungleicher* Gradvertheilung hindeuten.

Etwas ganz Aehnliches pflegt statt zu finden, wenn man nach scharfer und einen grösseren Accommodationsaufwand erfordernder *binocularer Fixation* eines nahe an die Augen gehaltenen Objectes das eine Auge durch einen von unten her vorgeschobenen *Schirm* so vom Fixirobjecte *ausschliesst*, dass seine Stellung genau beobachtet werden kann. War früher, bei der *gemeinschaftlichen* Fixation, der innere Gerade des nunmehr gedeckten Auges überbürdet, so *flieht* das betreffende Auge so weit nach aussen, als nothwendig ist, um beide Interni in Bezug auf ihren Kraftaufwand *ins Gleichgewicht* zu bringen, also um so mehr, je *grösser* die *Insufficienz* und folgerecht die relative *Ueberspannung* des schwächeren Muskels ist.

Ungleich sicherer und constanter jedoch bekundet sich der der Asthenopie zu Grunde liegende *Energiemangel* und das mit der Ermüdung verknüpfte *Nachlassen* des einen inneren Geraden bei Anlegung von *Prismen*, deren *Kante* oder *brechender Winkel nach Oben oder Unten gekehrt* ist. Bei *solcher* Stellung werden nämlich selbst *schwache* Prismen, auch von *gesunden* Augen, nur *äusserst schwer* durch willkürliche Spannung der betreffenden Recti *überwunden*, es tritt also *Doppeltsehen* mit *übereinander* gelagerten Doppelbildern auf. Ist aber einmal das Einfachsehen *aufgehoben*, so erlischt auch die regulatorische Herrschaft des Sehactes über die Wirkung der Augenmuskeln und, ist ein solcher relativ zu seiner Energie übermässig gespannt, so lässt er augenblicklich nach, *das Auge weicht in der Bahn seines Antagonisten ab*. Besteht muskulare Asthenopie, also Energiemangel eines *inneren Geraden*, so wird das Auge unter den vorgenannten Umständen *nach aussen* in seine Gleichgewichtsstellung weichen, demnach ein *gekreuztes Doppelbild* mit einer dem brechenden Prismawinkel entsprechenden *Höhendifferenz* zur Wahrnehmung kommen. Durch ein *zweites*, vor das erste mit der *Kante nach aussen* gesetztes Prisma lässt sich dann die *seitliche* Abweichung der Doppelbilder *corrigiren*, so dass beide in *einer verticalen* Linie *über einander* stehen. Selbstverständlich muss der *brechende Winkel* dieses zweiten Prisma im Verhältniss zur *Grösse* der *seitlichen* Abweichung der Doppelbilder, also zur Grösse des dem betreffenden inneren Geraden anhaftenden *Energiemangels*, wachsen und fallen; er wird darum auch benützt, um damit die *Grösse einer gegebenen Muskelinsufficienz auszudrücken* (*Graefe*).

Eine Insufficienz von n Graden heisst also, es werde ein Prisma mit *nach aussen* gekehrtem brechenden Winkel von n Graden benöthigt, um die, unter Anwendung eines *vertical* gestellten Prisma zu Tage kommende, *seitliche* Abweichung des betreffenden Doppelbildes zu annulliren.

Als *Object* eignet sich für *kurze Distanzen* am besten eine *feine verticale Linie*, auf welcher, etwa in der Mitte ihrer Länge, ein schwarzer *Punkt* von ungefähr 1‴ Durchmesser gezeichnet ist. Für *grössere Entfernungen* taugt am besten eine lange *brennende Kerze*, deren Flamme dann den Punkt vertritt. Besteht wirklich eine Muskelinsufficienz, und ist der innere Gerade des mit dem vertical stehenden

Prisma bewaffneten Auges bei der gewählten Objectsdistanz im *Uebermass*, also im Missverhältniss zu seiner Energie, gespannt: so werden sich die Doppelbilder der Linie oder Kerze *weit* von einander abstehend und völlig *parallel* mit *ungleich* hoch stehenden Marken zeigen. Sie werden sich auch nicht durch eine *leichte Drehung* der Prismakante *nach aussen* verschmelzen lassen; wohl aber werden sie durch ein genügend starkes *Correctionsprisma* mit *nach aussen* stehender Kante in *Eine verticale* Linie zusammengebracht, auf welcher dann die Doppelbilder des Punktes oder der Flamme *übereinander* stehen. Durch *abwechselndes* Experimentiren mit dem einen und dem anderen Auge wird sich die *Ein-* oder *Beiderseitigkeit* der Muskelinsufficienz und, falls sie *binoculär* ist, auch ein etwaiger *Unterschied* in ihrer beiderseitigen *Grösse* leicht ermitteln lassen.

Ursachen. Die *nächste* Veranlassung geben immer *Ueberbürdungen des Accommodationsmuskels*, oder beziehungsweise der die Convergenzstellung der Gesichtslinien vermittelnden *inneren Geraden.* Doch stellt sich das Uebel durchaus *nicht bei allen Menschen* und *gleich früh* ein, wenn auch die *Anforderungen dieselben* sind. Es ist eben das *Arbeitsvermögen* der betreffenden Muskeln bei verschiedenen Individuen ein sehr wechselndes und sinkt bei manchen erweisbarer Massen *tief* unter den normalen Werth (*Graefe*). Sehr häufig sind solche *Insufficienzen* schon *angeboren* oder gar *vererbt*, daher denn auch die Asthenopie bei sonst gleichen Bedingungen in *manchen* Familien eine ganz unverhältnissmässig grosse Anzahl von Gliedern befällt, während sie in andern Familien gänzlich *fehlt* (*Graefe*). Nicht minder werden Insufficienzen *erworben* und finden dann ihren Grund meistens in *erschöpfenden Krankheiten*, Anaemie u. s. w. In der That kömmt es unter solchen Umständen fast regelmässig zur Asthenopie, wenn der Kranke sich vorzeitig beifallen lässt, seinen Augen erheblichere Anstrengungen zuzumuthen; doch *behebt* sich das Uebel leicht wieder, wenn mit fortschreitender Reconvalescenz die Muskeln erstarken. Endlich kommt als ein sehr wichtiges Moment in Betracht, dass auch die *Grösse der Arbeit*, welche *gleiche* Beschäftigungen von den fraglichen Muskeln verlangen, in den einzelnen Fällen eine sehr verschiedene ist, insoferne hier die *Refractionszustände* der Augen und die *Widerstände*, welche die Muskeln bei ihrer Verkürzung finden, sehr einflussreich sind.

a. Der *Accommodationsmuskel* muss offenbar bei *übersichtigen* Augen die grössten Anstrengungen machen, um den dioptrischen Apparat für *kurze* Abstände einzustellen. Daher liefern denn auch *Hypermetropen* bei weitem das *allergrösste* Contingent der vorkommenden Fälle von *accommodativer Asthenopie*, ja Manche behaupten, dass diese Form, wo sie *rein* auftritt, *fast immer* an *Uebersichtigkeit* gebunden sei (*Donders*). Es entwickelt sich hier das Uebel am häufigsten *nach* Ablauf des 25. Lebensjahres, indem mit zunehmender *Dichtigkeit der Linse* die Resistenz derselben gegen accommodative Formveränderungen wächst. Bei *höheren* Graden des Refractionsfehlers tritt die Asthenopie indessen auch wohl viel *zeitlicher*, selbst *vor* der Pubertätsperiode auf.

Im Allgemeinen kann man sagen, dass es *meistens* um so früher zur Asthenopie komme, je höher der Grad der Hypermetropie ist. Wenn aber als *Regel* hingestellt wird, dass das *Lebensjahr*, in welchem Asthenopie sich geltend macht, ziemlich dem *Nenner* des Bruches entspricht, durch welchen die bedingende Hypermetropie bezeichnet wird (*Donders*): so muss dies mit grossem Rückhalte aufgenommen werden, indem die *Ausnahmen* zu zahlreich und schlagend sind. In der That stösst man gar nicht selten auf Fälle, wo Hypermetropen von $1/24$, $1/20$, $1/18$, ja in einem Falle von $1/9$, erst mit 50 Jahren und später wegen beginnender Augenmüdigkeit zu Brillen greifen, nachdem sie sich schon früher viel mit Lesen, Schrei-

ben u. s. w. beschäftigt haben. Es wirken bei der Begründung der Asthenopie eben gar mannigfaltige andere Umstände mit. Oder sollte sich in derlei Fällen Uebersichtigkeit erst im späten Mannesalter in Folge fortschreitender Verdichtung der Linse entwickelt, beziehungsweise gesteigert haben?

Bei *Emmetropen* und *Kurzsichtigen* kömmt die *accommodative* Asthenopie im Ganzen sehr selten vor, da eben nur *wenige* Beschäftigungen eine *so starke* Annäherung der Objecte an das Auge fordern, dass die Leistungsfähigkeit des Adaptionsmuskels leicht *überboten* würde. *Sicher gestellt* sind jedoch derlei Augen auch nicht, es bedarf bei Vorhandensein von Muskelinsufficienz nur *ungünstiger* Verhältnisse, um die Krankheit hervorzurufen. Vornehmlich belangreich erscheint in dieser Beziehung bei *Kurzsichtigen* das Tragen *zu scharfer* Zerstreuungsgläser und die Benützung von Brillen für Entfernungen, welche *weit in* die deutliche Sehweite *hineinragen* (S. 718, 3.).

Zu den Verhältnissen, welche bei gegebenem Energiemangel des Ciliarmuskels gerne zur Asthenopie führen, gehören unter anderen: die Bearbeitung sehr kleiner Gegenstände, zarte Stickereien, Nähtereien, Malereien, das Lesen sehr kleiner oder schlechter Druck- und Handschriften, besonders wenn die Entzifferung des wahren Sinnes die genaue Wahrnehmung gewisser feiner Zeichen, durch welche sich die einzelnen Buchstaben von einander unterscheiden, nothwendig und das durch Uebung erreichbare Vermögen, in *Zerstreuungskreisen* zu lesen, unzulänglich machen. Unbestimmte Contouren, matte Färbung, geringe Contrastirung von der Unterlage, mangelhafte Beleuchtung, überhaupt *alles*, was die *Deutlichkeit der Netzhautbilder* beeinträchtigt und eine *weitere Verkürzung* der Objectsdistanz erforderlich macht, also ganz besonders *abnormer Astigmatismus*, *steigert* natürlich die *Anstrengung* der genannten Muskeln und *beschleunigt deren Ermüdung*, begünstigt also das Auftreten der Asthenopie. *Ausserdem* ist ein *fortgesetzter rascher Wechsel* in den Entfernungen, für welche das Auge sich einzustellen hat, z. B. beim Excerpiren von Folianten, beim Vergleichen von langen Zifferreihen mit ihrer Abschrift u. s. w. ein belangreiches ätiologisches Moment und zwar kömmt hier vorzugsweise die *actuelle* Energie des Ciliarmuskels ins Spiel.

b. *Die inneren Geraden* werden verhältnissmässig am meisten in Anspruch genommen bei *hohen Graden von Myopie*, daher *muskulare Asthenopie* denn auch vorwaltend eine Krankheit *Kurzsichtiger* ist. Es fordert dieser Refractionsfehler einerseits nämlich eine sehr starke *Annäherung* der Objecte, anderseits steigert die Lage des *Drehpunktes* und der *Gesichtslinien* beim Langbau und bei Vorhandensein eines Staphyloma posticum die Gelegenheit zu *Ueberbürdungen der Convergenzmuskeln* (S. 709). Dazu kömmt möglicherweise noch eine sehr störende *doppelte Innervation*, indem neben dem auf starke *Zusammenneigung* der Gesichtslinien gerichteten Impulse auch der Drang nach *Divergenz* besteht, um damit den Fernpunkt über sein natürliches Mass hinauszurücken (*Hering*).

Dass die enorme Arbeit, welche den inneren Geraden hochgradig Kurzsichtiger bei anhaltender Beschäftigung mit kleinen Gegenständen aufgelegt wird, *nicht immer* zu muskularer Asthenopie führt, hat seinen Grund darin, dass der Refractionsfehler sich von Kindheit an nur *ganz allmälig* zu steigern pflegt und dass in dem *Verhältnisse*, als die zunehmende Myopie *Distanzverkürzungen* bei den gewöhnlichen Beschäftigungen nothwendig macht, auch meistens die *Energie* oder das *Arbeitsvermögen* der betreffenden Muskeln wächst, die *Bedingungen* zur Asthenopie also wegfallen. In der That kömmt es bei solchen *langsam* vorschreitenden Bathymorphien nicht selten so weit, dass die inneren Geraden ein *absolutes Uebergewicht* gewinnen und dass die dem *Fernpunktabstande* entsprechende Convergenz der Gesichtslinien die *Gleichgewichtslage*, den *Ruhezustand* der seitlichen Antagonistenpaare aus-

drückt, die Kranken also gewissermassen *schielen* und die *Parallelstellung* der Sehaxen nur unter *forcirter* Anstrengung der Recti externi aufbringen, mit anderen Worten, dass die Excursionsfähigkeit des Bulbus nach *innen* auf Kosten jener nach aussen *zunimmt* (*Schuerman*). Wenn sich hingegen, besonders in den *reiferen* Jahren, ein Staphyloma posticum *rasch* zu einer bedeutenden Grösse entwickelt, so dass die inneren Geraden durch Uebung *nicht verhältnissmässig* an Kraft gewinnen können, treten wirklich *meistens* asthenopische Beschwerden und weiterhin *wirkliche* Asthenopia muscularis mit starker Netzhaut- und Ciliarhyperästhesie hervor, es wäre denn, dass die Kranken diesem Zustande rasch durch strabotische *Auswärtskehrung* des Auges begegnen (*Graefe*).

Waren die inneren Geraden im *Uebergewichte* und steigern sich plötzlich die *Widerstände* durch schnelle Zunahme eines Staphyloma posticum, oder wird die *Energie* der genannten Muskeln in irgend einer Weise sehr *geschwächt:* so kann es geschehen, dass die eine Gesichtslinie beim *Nahesehen* nach aussen, beim *Fernesehen* nach innen abweicht, also eine *Combination* von convergirendem und divergirendem Schielen in die Erscheinung tritt (*Donders*).

Es versteht sich nun wohl von selbst, dass es unter so bewandten Umständen um so leichter zur muskularen Asthenopie kömmt, wenn *angeborner* oder *erworbener Energiemangel* der inneren Geraden mitwirkt. Es sind derlei *Insufficienzen* in der That bei vielen Menschen nachweisbar und, da sie nicht an *hochgradige* Myopie gebunden sind, erklärt es sich, dass die muskulare Asthenopie unter gewissen Verhältnissen auch bei *wenig Kurzsichtigen*, ja bei *Emmetropen* und *Hypermetropen* sich ausbilden könne, besonders wenn eine *ungewohnte forcirte* Anstrengung der Convergenzmuskeln die Gelegenheit bietet.

Es *verräth* sich eine solche Insufficienz sehr deutlich durch das Verhalten der Augen gegen Prismen, welche mit der Kante nach innen und dann nach aussen vorgesteckt werden. *In der Norm* werden bei Betrachtung ferner Objecte, also bei *Parallelstellung* der Augenaxen, nur *sehr schwache* Prismen mit *nach aussen* gekehrter Kante überwunden; die willkürliche *Auswärtskehrung* des Auges erscheint unter solchen Verhältnissen sehr *beschränkt;* sie *wächst* aber, es werden um so *stärkere* Prismen durch willkürliche Spannung des betreffenden *äusseren* Geraden ohne Diplopie ertragen, je *näher* das Object in der Medianlinie den Augen rückt. Immerhin bleibt unter *allen* Verhältnissen die *willkürliche Adduction überwiegend,* es werden bei *gleicher* Objectsdistanz immer *weitaus stärkere* Prismen mit der Kante nach *innen* durch willkürliche *Einwärtskehrung* des Auges überwunden, als Prismen mit der Kante nach *aussen* durch willkürliche *Abduction;* nur in der Nähe des accommodativen Nahepunktes pflegt die durch Prismen erzwingbare Adduction und Abduction *gleichwerthig* zu werden. Ist aber *Insufficienz* eines oder beider inneren Geraden und in Folge dessen Asthenopie gegeben, so kehrt sich das Verhältniss zu Gunsten der *Abductionsfähigkeit* um; in der Entfernung der *gewöhnlichen Beschäftigungen* werden Prismen mit der Kante nach *aussen* überwunden, welche einen *weit grösseren*, oft doppelt und dreimal so grossen brechenden Winkel haben, als jene Prismen, welche mit der Kante nach *innen*, ohne Doppeltsehen zu veranlassen, *ertragen* werden; selbst bei *grossen* Objectsdistanzen *überwiegt* oft noch die *Abduction*, so dass noch ziemlich starke Prismen mit der Kante nach *aussen* überwunden werden, während schon ganz *schwache* Prismen mit der Kante nach *innen* unbesiegbare Diplopie hervorrufen. Es treten diese Erscheinungen wieder ganz besonders deutlich hervor, wenn die *Visirebene* eine *wagrechte* oder gar *aufsteigende* ist (*Graefe*).

Im Allgemeinen kann man sagen, dass ein *Ueberwiegen der Abductionsfähigkeit* bei Gegebensein von Gelegenheitsursachen um so gewisser zur muskularen Asthenopie führe, *je grösser im Verhältniss zur Adduction das Mass der Insufficienz,* d. i. das Mass der *seitlichen* Axenabweichung bei Application von unüberwindbaren Prismen mit der Kante nach *unten* oder *oben ist* (*Graefe*). Ueberwände z. B. ein Indi-

viduum in der Entfernung seiner *gewohnten* Beschäftigung, etwa 10″, ein mit der Kante nach *innen* gerichtetes Prisma von 24 Grad; hingegen bei *Auswärtskehrung* der Kante ein Prisma von 30 Grad, und betrüge die *Insufficienz* 8 Grad, d. h. wäre die *seitliche* Abweichung der Sehaxe bei Vorsetzung eines mit der Kante nach *oben oder unten* gekehrten Prismas 8 Grad: so wäre nur eine *geringe* Disposition zur muscularen Asthenopie vorhanden, denn die *Insufficienz* (8^0) beträgt nur $\frac{1}{3}$ der *Adduction* (24^0). Betrachtet man die Stellung, welche das Auge unter einem nach oben oder unten brechenden Prisma einnimmt, als *Gleichgewichtsstellung* für die lateralen Spannungen, so ist von dieser ausgehend $8 + 24 = 32^0$ das *Maximum* der Leistungsfähigkeit des inneren Geraden, dessen Spannung bei der *gewöhnlichen* Fixation also blos $\frac{8}{32} = \frac{1}{4}$ der letzteren. — Wäre hingegen bei einem Myopischen, welcher auf 6″ Entfernung zu fixiren gewohnt ist, die *Adduction* durch Prisma 8^0, die *Abduction* durch Prisma 24^0, die *Insufficienz* durch Prisma 8^0 auszudrücken: so wird Asthenopie *fast niemals* fehlen, denn es verhält sich die Abduction zur Adduction wie 3 : 1; die Insufficienz ist gleich der Adduction und die Spannung der inneren Geraden bei der gewöhnlichen Fixation $\frac{1}{2}$ ihrer gesammten Leistungsfähigkeit.

Als *specielle* Veranlassungen zur muscularen Asthenopie sind endlich noch *plötzliche* und *gewaltsame Störungen* der eingewurzelten *Associationsverhältnisse* zu erwähnen, welche zwischen den Innervationen des Adaptionsmuskels und den seitlichen Augenmuskeln bestehen.

Eine solche Störung findet statt, wenn bei den gewöhnlichen Beschäftigungen plötzlich die bisher *gewohnten Brillen* abgelegt, oder aber das bisher *unbewaffnet* gebliebene Auge *mit Gläsern* versehen wird, welche den Accommodationsfehler *neutralisiren*, oder vielleicht gar wegen übermässiger Schärfe *scheinbar* in den *entgegengesetzten* Fehler verkehren. Der *Adaptionsmuskel* wird solchermassen zu einer *Kraftanstrengung* oder beziehungsweise zu einem Grade von *Entspannung* gezwungen, welche sehr verschieden sind von *demjenigen* Contractionszustande, welcher *früher* bei der *gleichen* Beschäftigung und daher auch bei *gleicher Axenconvergenz* erforderlich war und an welchen sich das Auge darum *gewöhnt* hatte. Es wird dieses Missverhältniss auch selten *ertragen*, alsbald stellen sich die Erscheinungen der Ermüdung ein und steigern sich bei fortgesetzter forcirter Arbeit rasch zur *muscularen Asthenopie*. Es bedarf übrigens hierzu gar nicht einer solchen *völligen Verkehrung* der gewohnten Contractionsverhältnisse. Schon eine *beträchtliche Alteration* derselben reicht völlig aus. Eine solche wird oft genug gesetzt: durch den Umtausch der gewohnten Brillen gegen *bedeutend stärkere* oder *schwächere*, gleichviel ob die *ersteren* oder die *letzteren* die für den speciellen Fall *entsprechenden* sind; durch *unrichtige Stellung* der Gläser *zum Auge;* durch *fehlerhafte Benützung* der Brillen u. s. w. Wenigstens bedarf es unter solchen Umständen nur des Hinzutretens *äusserer ungünstiger Verhältnisse*, um Beschäftigungen, welche ein *anhaltendes* Sehen in *kurze* Distanzen erfordern, zu einer Quelle von Asthenopie zu machen.

Es ist von vornherein wahrscheinlich, und genaue Untersuchungen bestätigen es, dass unter geeigneten Verhältnissen auch *Insufficienzen der äusseren Geraden* mit asthenopischen Beschwerden zum Ausdrucke kommen können (*Knapp*).

In einem Falle hatte sich der Fehler bei einem Myopen durch anhaltendes Tragen eines zu engen Brillengestelles entwickelt und wurde durch Trennung der inneren Recti geheilt (*Knapp*). In einem anderen Falle glaubte man auf gleichzeitige Insufficienz der *inneren und äusseren* Geraden schliessen zu können (*Kugel*).

Verlauf und **Ausgänge.** *Im Beginne* der Krankheit tritt der ganze Symptomencomplex nur hervor, wenn die betreffenden Muskeln zu *ungewohnten* oder überhaupt *beträchtlichen* Anstrengungen gezwungen werden. Die *Intensität* der einzelnen Erscheinungen steht dann im *Verhältniss* zur *Grösse* und *Dauer* der den Theilen auferlegten Arbeit. Bei *fortgesetzter forcirter* Arbeit jedoch werden sehr bald die *Nervensymptome dauernd*, es verfolgt den Kranken unaufhörlich das Gefühl der Blendung und schon

eine *geringe* Bethätigung des Sehorganes, selbst beim Fixiren *ferner* Gegenstände, genügt, um heftige Schmerzen im Auge und seinen Umgebungen hervorzurufen; die Asthenopie gewinnt mehr und mehr den Charakter einer *retinociliaren Hyperästhesie.*

Bei der *muscularen* Form, welche hauptsächlich auf *hohen Graden von Myopie* beruht, entzieht sich indessen, wie schon erwähnt wurde, der Kranke oftmals diesen lästigen Folgen dadurch, dass er das eine schwächere Auge vom gemeinschaftlichen Sehact *ausschliesst* und in die Gleichgewichtsstellung seiner beiden seitlichen Geraden nach aussen ablenkt. Es kömmt hierbei in der Regel bald zu einer beträchtlichen *Abnahme der Sehschärfe* im abweichenden Auge und am Ende zu förmlichem *Strabismus.* Wo sich hingegen das Leiden neben *niederen* Graden von Kurzsichtigkeit oder gar neben *Emmetropie* und *Hypermetropie* ausbildet, ist der Uebergang in *wirkliches divergirendes Schielen nicht* zu beobachten, indem hier eben die auf *Divergenz* der Gesichtslinien zielenden Innervationen hinwegfallen.

Die Asthenopie ist übrigens auch *der Heilung fähig.* Namentlich gilt dieses von jenen Fällen, in welchen nicht sowohl ein wirklicher Energiemangel die Ursache des Leidens abgibt, als vielmehr ein *absolutes Uebermass geforderter Leistungen,* und von jenen Fällen, in welchen *Krankheiten* und darin begründete allgemeine und locale *Schwächezustände* das Arbeitsvermögen der Augen herabgesetzt und so in Verbindung mit *relativen Ueberbürdungen* den Grund der Asthenopie gelegt haben. Unter ausreichender *Schonung* pflegen sich die Theile in nicht langer Zeit so weit zu erholen, dass das Sehorgan *gemässigten* Anforderungen ganz gut zu entsprechen vermag. Immerhin geschieht es jedoch in derartigen Fällen nicht gerade selten, dass ein gewisser Grad von *Insufficienz zurückbleibt,* und dann weiterhin jedwede Ausschreitung mit der *Rückkehr* asthenopischer Beschwerden bestraft. Wo der Entwickelung der Asthenopie *von vorneherein ein gewisser Energiemangel zu Grunde lag,* kehrt das Auge *nimmer* zur *normalen* Functionsdauer zurück, es bedarf *zeitlebens* gewisser Behelfe, welche das Mass der Arbeit bei den gewohnten Beschäftigungen je nach Erforderlichkeit herabsetzen, dem gegebenen Kräftezustand anpassen.

Behandlung. Die erste und wichtigste Aufgabe zielt darauf hin, *die Ausbildung des Leidens zu verhüten.* Bei richtiger *Erkenntniss* der *nächsten* Ursachen der Muskelüberbürdung ist dies in der Mehrzahl der Fälle nicht sehr schwierig, vorausgesetzt, dass der Kranke sich dem Arzte stellt, sobald sich die Erscheinungen der verminderten Functionsdauer geltend zu machen *beginnen,* und dass er auch in der Lage ist, den von den Umständen gestellten Forderungen nachzukommen.

Oefters genügt es, die *äusseren Verhältnisse,* unter welchen eine Arbeit durchgeführt wird, zu verbessern, um die Functionsdauer der Muskeln auf das Normale zu heben.

Insoferne wird es nicht selten nothwendig, die *Stellung des Kranken zur Lichtquelle* zu berichtigen, *zu geringe Beleuchtungsintensitäten* durch Verstärkung der künstlichen Lichtquelle oder durch Wahl günstigerer Arbeitslocalitäten auf das nothwendige Mass zu erhöhen u. s. w. In anderen Fällen ist die Stellung *des Objectes zum Auge* eine falsche, eine zu *hohe,* oder zu *tiefe,* oder eine *seitliche,* z. B. beim Lesen im Bette, und muss darum geändert werden etc. etc.

Liegt der Grund der Ueberbürdung aber, und dies ist die Regel, in einem *ungenügenden Arbeitsvermögen der Muskeln,* in deren Unfähigkeit, die

erforderliche Einstellung des dioptrischen Apparates oder die erforderliche Axenconvergenz *aufzubringen* und nach Bedarf zu *erhalten*, sei es dass eine *wirkliche Muskelschwäche* oder die *natürlichen Refractionsverhältnisse* des Auges die Schuld tragen: so ist *die Anordnung passender Gläser dringendes Gebot.* Der *Zweck* derselben liegt klar vor Augen. Sie haben nämlich die Anforderungen, welche eine *gewisse* Beschäftigung an die betreffenden Muskeln stellt, auf *das Mass* herabzusetzen, welches der *Leistungsfähigkeit* der letzteren entspricht.

1. Wo der *Accommodationsmuskel* aus irgend einem Grunde seiner Aufgabe *nicht gewachsen* ist, werden Gläser nothwendig, welche von den ihrem Abstande nach bestimmten Objecten virtuelle Bilder *in Entfernungen* entwerfen, *für welche die richtige Einstellung leicht und dauernd aufgebracht werden kann.* In der Regel werden natürlich *Convexgläser* in Anwendung kommen. Bei *Kurzsichtigen*, welche sich bisher zur Arbeit einer *stärkeren* Concavbrille bedient haben, werden aber *schwächere Zerstreuungslinsen* am Platze sein. Die *richtige* Wahl dieser Gläser ist nach dem, was bei den einzelnen Refractionsfehlern über zweckdienliche Correctionsmittel gesagt wurde, nicht gar schwer, setzt jedoch die *allergenauesten* Erhebungen der im speciellen Falle gegebenen Verhältnisse voraus.

In so manchem Falle wird man die Gläser *mit schwachen Prismen combiniren* müssen, um etwaigen Störungen in den eingewurzelten *Associationsverhältnissen* zwischen Accommodation und Sehaxenconvergenz zu begegnen und die Quelle *muscular* asthenopischer Beschwerden von vorneherein zu stopfen. Da der *Objectsabstand* nämlich in der Regel ein nahezu *bestimmter* ist, geschieht es bei *beträchtlicher* Herabsetzung des Accommodationsaufwandes durch Brillen nicht selten, dass die zur Arbeit erforderliche *Axenconvergenz* nunmehr nahezu die *Grenze* erreicht oder gar überschreitet, innerhalb welcher sie bei dem veränderten Accommodationszustande vermöge der erworbenen Associationsverhältnisse *variabel* ist. Eine solche Axenstellung ist aber entweder gleich von vorneherein oder doch auf die Dauer unerträglich, es bedarf abducirender Prismen, um die Störung auszugleichen.

In seltenen Fällen liegt der *Grund* der *accommodativen* Asthenopie vielleicht *ganz* in dem Missverhältnisse der *relativen Accommodationsbreite;* der Kranke musste bei dem durch die Arbeit geforderten Objectsabstande das *Maximum* jener Accommodationskraft anwenden, welche der betreffende Grad der Axenconvergenz *disponibel* lässt. Unter solchen Verhältnissen können schwache Prismen mit der Kante nach *innen* an sich genügen, um die Beschwerden zu heben, indem sie den erforderlichen Convergenzgrad *steigern* und bei richtiger Stärke wohl auch das erzielen, dass der bestimmte Objectsabstand nunmehr eine *geringere Quote* jener Accommodationsanstrengung fordert, welche bei der erzielten Axenconvergenz überhaupt *aufbringbar* ist.

2. *Die musculare Asthenopie* fordert, den *Objectsabstand* bei den gewöhnlichen Beschäftigungen entweder *wirklich*, oder doch *scheinbar durch abducirende Prismen* im Verhältniss zur Grösse der *manifesten* Muskelinsufficienz zu *vergrössern.*

Myopen, welche bisher noch keine Correctionsgläser bei der Arbeit zu tragen gewöhnt waren und welche nur eine *sehr geringe* Insufficienz des einen oder beider inneren Geraden nachweisen lassen, bei welchen übrigens auch die Insufficienz *rasch schwindet*, wenn die Objectsdistanz um ein *Kleines vermehrt* wird: werden nicht selten von ihren Beschwerden geheilt, wenn man ihnen zur Arbeit schwache *Concavgläser* gibt, welche ihnen

erlauben, die Objecte *jenseits* die Grenze zu bringen, innerhalb welcher sich die Muskelinsufficienz *geltend* macht.

Es würde z. B. ein Myops mit 8″ Fernpunktabstand beim Lesen auf 6″ Distanz von asthenopischen Beschwerden heimgesucht und es ergäbe sich eine Insufficienz von 8^0. Auf 8″ Distanz betrage die Insufficienz 4^0 und verursache *keine* Beschwerden mehr. Es wird dann ein Glas $\frac{1}{6} - \frac{1}{8} = \frac{1}{24}$ Brechkraft das Object auf 8″ Entfernung zu bringen gestatten und, wenn sonst keine Bedenken gegen fortgesetzten Gebrauch eines Concavglases beim Nahesehen vorliegen, ohne weiteres benützt werden können (*Graefe*).

Wo indessen die Insufficienz *einigermassen beträchtlich* ist und bei Vergrösserung des Objectsabstandes innerhalb den von der Arbeit vorgezeichneten Grenzen *nicht sehr rasch* sich vermindert: sind *abducirende Prismen* (mit der Kante *nach aussen*) erforderlich, um der muskularen Asthenopie zu begegnen. Der *brechende Winkel* dieser Prismen wird in der Regel *gleich* sein müssen der *Grösse der Insufficienz*, welche unter Vorsetzung eines die Kante nach *oben* oder *unten* kehrenden Prisma's bei dem *zur Arbeit* erforderlichen Objectsabstande *zur Aeusserung kömmt;* denn ein solches Prisma gestattet dem Auge, in der dem *Gleichgewicht* seiner beiden *seitlichen* Antagonisten entsprechenden Stellung zu verharren und nimmt sonach jeden Grund für asthenopische Beschwerden weg. Unter *günstigen* Verhältnissen genügen jedoch öfters auch ansehnlich *schwächere* Correctionsprismen, welche nur *einen Theil* der Insufficienz neutralisiren (*Graefe*).

Da mit einer solchermassen erzielten Aenderung der Axenconvergenz auch die *relativen Accommodationsbreiten* andere werden, genauer ausgedrückt, da die von der Arbeit geforderte *accommodative* Einstellung des Auges vermöge der erworbenen Associationsverhältnisse um *so schwerer* aufgebracht wird, je *geringer die Axenconvergenz* ist: so erscheint es häufig dringend nothwendig, die Correctionsprismen mit *Linsen* zu combiniren, welche den *Objectsabstand* nach Bedarf *scheinbar vergrössern* und so eine *geringere* Quote der für die betreffende Axenconvergenz *disponiblen* relativen Accommodationsbreite erforderlich machen. Die *Stärke dieser Linsen* wird am besten durch den *Versuch* ermittelt. Es werden natürlich in der Regel *Convexlinsen* sein und nur bei *Myopen*, welche sich an *starke* Concavgläser bei der Arbeit gewöhnt haben, wird eine *schwächere Zerstreuungslinse* dem Zwecke entsprechen. Namentlich dort, wo die muskulare Asthenopie mit der *accommodativen* Hand in Hand geht, sind solche Combinationen *unerlässlich.*

Bei *höhergradig Kurzsichtigen* wird unter Benützung von Concavgläsern nicht selten eine Vergrösserung des *Objectsabstandes* bei der Arbeit thunlich. Nimmt in einem solchen Falle die Insufficienz rasch ab, wenn die Distanz sich um ein gewisses *zulässiges* Mass vergrössert, so kann die Concavlinse selbstverständlich einen Theil des brechenden Prismawinkels *ersetzen*, sie macht ein *schwächeres* Prisma ausreichend, was oft von dem grössten Vortheile ist. Die Stärke dieses *Prisma* wird dann bestimmt von der bei Vergrösserung des Objectsabstandes *übrig bleibenden* Insufficienz und die Stärke des *Glases* von der *natürlichen* Einstellung des Auges und der von der Arbeit gestatteten *Distanzverlängerung* (*Graefe*).

Wäre bei einem asthenopischen Myops die Entfernung des Lesens 6″ und hierbei die Insufficienz 10 Grad, bei 8″ Distanz aber eine Insufficienz von 6 Grad, so würde die Combination eines Prisma von 6 Grad und einer Concavbrille von $\frac{1}{6} - \frac{1}{8} = \frac{1}{24}$ Brechkraft entsprechen.

Im Allgemeinen *taugen zu anhaltenderen Arbeiten nur Prismen*, deren brechender Winkel 3 oder *höchstens* 4 Grade *nicht überschreitet.* Bei *stärkeren* Prismen macht sich nämlich schon die Farbenzerstreuung, die Verziehung seitlich gelegener Objecte und der Lichtreflex in misslicher Weise fühlbar. Bei *einseitiger Insufficienz unter* 4 Graden genügt es, das *schwächere* Auge mit dem Prisma zu bewaffnen; doch thut man auch hier gut, das Prisma in *zwei zu zerlegen,* deren Stärke *zusammengenommen* den erforderlichen brechenden Winkel gibt. Wird ein Prisma von 6 und mehr Graden zur Correction einer *einseitigen* Insufficienz erforderlich, so ist die *Zerlegung* desselben unter *allen* Verhältnissen angezeigt, und zwar wird die Zerlegung am besten in *zwei gleich starke* Prismen geschehen, obgleich nichts entgegen steht, dem *schwächeren* Auge einen *grösseren* Theil der Correction, dem *gesunden* aber einen *kleineren,* zukommen zu lassen. Bei *binocularer* Insufficienz ist eine solche *gleichmässige Vertheilung* der Correction ebenfalls erspriesslich und, falls *starke* Prismen erfordert werden, *bestimmt* anzuempfehlen. Selbstverständlich muss unter solchen Umständen die *Summe* der brechenden Winkel der *Summe* der *correctionsbedürftigen* beiderseitigen Insufficienz gleichen.

Es braucht wohl nicht erwähnt zu werden, dass die Combination eines Prisma mit einer Convex- oder Concavlinse nur für den *Versuch* im *strengen* Wortsinne genommen werden dürfe. Für den *Gebrauch* wird man die erforderlichen Linsenkrümmungen auf die Prismaflächen aufschleifen lassen. Es sind derlei Gläser zuerst unter dem Namen von *Dissectionsgläsern* in die Wissenschaft eingeführt worden (*Brücke*) und haben den Anstoss gegeben zur genaueren Erforschung der muskularen Asthenopie und der zu ihrer Heilung verwendbaren Mittel.

Wo die Insufficienz der inneren Geraden bereits so weit gediehen ist, dass zu ihrer Correction *beiderseits starke* Prismen erforderlich wären und ungeachtet des noch fortbestehenden *Dranges* nach binocularem Einfachsehen immer wieder *Divergenz* der Gesichtslinien eintritt, wenn der Kranke Gegenstände von gewisser Distanz fixiren will; kann man den *Versuch* wagen, das relative Uebergewicht der *äusseren Geraden* durch *operative Rücklagerung derselben so weit* zu vermindern, dass die *Insufficienz* der *inneren* Geraden entweder *getilgt* erscheine, oder durch *schwache* und zur Arbeit leicht verwendbare *Prismen corrigirt* werden könne.

Es soll hierbei das *Mass der Rücklagerung endgiltig* die Grösse der willkürlichen *Abduction* bei Fixation *ferner* Objecte nicht überschreiten, widrigenfalls die Operation eine *convergirende* strabotische Ablenkung des Auges im Gefolge hätte. *Erreicht* das Mass der *zulässigen* Rücklagerung die *Grösse der Insufficienz* bei der zur Arbeit erforderlichen Objectsdistanz, so *genügt* die Spannungsverminderung der äusseren Geraden *an sich,* um die Asthenopie zu beseitigen. Im *anderen* Falle gelangt das Auge *nicht* in die Gleichgewichtsstellung der beiden seitlichen Geraden und der *Rest der Insufficienz* muss durch entsprechende *Correctionsprismen* neutralisirt werden (*Graefe*).

Leider ist die richtige *Dosirung* des operativen Effectes in der Wirklichkeit unendlich schwerer, als in der Theorie, und es ist sehr fraglich, ob es überhaupt einen Operateur gäbe, welcher sich der Fähigkeit rühmen kann, den gestellten Indicationen mit nur einiger Sicherheit zu genügen. Meistens wird wohl nur eine *bessere Stellung* der Augen erzielt, *keineswegs* aber das *binoculare* Sehen sonderlich erleichtert und den asthenopischen Beschwerden eine Abhilfe geschafft. Es gilt dies besonders dort, wo *höhergradige Myopie* die Hauptquelle des Leidens ist, da hier *ausser* der Muskelinsufficienz gar mannigfaltige, durch Tenotomie *nicht* zu beseitigende Ver-

hältnisse bei der Entwickelung der Asthenopie mitwirken. In *anderen* Fällen wird aber die Operation *kaum jemals* eine genügende Anzeige oder auch nur Rechtfertigung finden.

Manche empfehlen *vor* der Tenotomie, oder *nachdem* diese ein *ungenügendes* Resultat ergeben hat, die *Electricität*. Sie wollen von derselben günstige Wirkungen gesehen haben, besonders bei den aus allgemeinen *Schwächezuständen* hervorgegangenen Formen von Muskelinsufficienz. Sie setzen den Kohlenpol einer constanten Batterie auf die innere Winkelgegend, die positive Electrode auf die Stirn- oder Nasenwurzel und lassen dann den durch 4—8 Elemente erzeugten constanten Strom etwa 30 Secunden auf die Theile einwirken (*Landsberg*).

Wo Prismen nicht zureichen und man sich zur Tenotomie nicht entschliessen will oder diese ihre Wirkung versagt hat, bleibt nichts übrig, als das von der Natur *angestrebte* Heilverfahren, die *Exclusion* des schwächeren Auges zu *fördern*. Das *Mittel* dazu gibt ein vor das betreffende Auge gesetztes *mattes* oder *geschwärztes Glas;* falls aber der Kranke durch *gekreuzte* Doppelbilder *nicht* beirrt wird, öfters auch ein mit der Kante nach *unten* oder *oben* gerichtetes *Prisma*. Ist dann das Auge *ausgeschlossen*, so muss es einzeln *geübt* werden, um der Ausbildung der Amplyopia ex Anopsia vorzubeugen.

3. Wo die Asthenopie mit einer *sehr starken ciliaren* und *retinalen Hyperästhesie* einhergeht, hat man gerathen, den corrigirenden sphärischen und beziehungsweise prismatischen Gläsern eine *bläuliche Färbung* zu geben. (*Böhm, Graefe*). Doch ist der Nutzen dieses Verfahrens in der Regel ein sehr zweifelhafter. Meistens verbietet sich vorerst *jeder Versuch*, die Augen auch nur einigermassen zum anhaltenden Nahesehen verwendbar zu machen und straft sich jedesmal mit unerträglicher *Steigerung* des ohnehin höchst peinlichen Leidens; der Kranke ist absolut, auch unter den sonst *günstigsten* Verhältnissen, ausser Stand, etwas zu leisten, was das Sehen in *kurze* Distanzen erfordert. Es zielt dann die Hauptaufgabe auf vorläufige Beschwichtigung des *nervösen* Erregungszustandes. Das Mittel dazu liegt in der Beobachtung einer *strengen Augendiät*, in der Vermeidung jeder stärkeren Bethätigung des Sehorgans. Auch wird der *methodischen* Anwendung des *Atropins* und der damit gesetzten *völligen Entspannung* des Accommodationsmuskels eine überaus heilsame Wirkung zugeschrieben (*Donders*). Ist dann die Empfindlichkeit der Netzhaut und Ciliarnerven *gesunken*, so ist es Zeit, die Sehversuche mit *vollständig corrigirenden* Gläsern aufzunehmen. Anfänglich müssen diese Versuche nur *ganz kurze* Zeit dauern und in *grossen* Zwischenpausen vorgenommen werden. In dem Masse aber, als die Verträglichkeit der Augen gegen solche Bethätigungen wächst, wird durch zunehmende *Häufigkeit* und *Dauer* der Versuche die Aufgabe gesteigert, bis man zum Ziele gelangt ist.

Quellen: *Stellwag*, Sitzungsberichte der Wien k. Akad. der Wiss. XVI. S. 245, 264, 265. — *Gräfe*, A. f. O. II. 1. S. 169, 170, 173, 174, III. 1. S. 308—326, VIII. 2. S. 314, 317, 321, 325, 328, 329, 334, 336, 339, 345, 346, 348, 352, 355, 362, 363, 365, 366, X. 1. S. 156, 165, 169; Congress intern. d'ophth. Paris 1863. S. 93. — *Donders*, A. f. O. IV. 1. S. 329, 332, 334, VI. 1. S. 78, 81, 83, 95, 97; Anomal. der Refr. u. Acc. Wien 1866. S. 217—225, 226, 230, 233, 235, 236, 237, 338, 340, 341—349, 359, 361, 500. — *Schuerman*, Vijfde Jaarl. Verslag. Utrecht 1864. S. 1; kl. Montbl. 1864. S. 92, 95. — *Hering*, Mündliche Mittheilung. — *Kugel*, A. f. O. XII. 1. S. 66—75. — *Knapp*, Congress int. d'ophth. Paris 1863. S. 96; kl. Montl. 1863. S. 478, 480. — *Pagenstecher* und *Sämisch*, kl. Beobachtungen. Wiesbaden I. 1861. S. 63, II. S. 36. — *Liebreich*, Canstatts Jahresber. 1864. S. 164.

— *Brücke*, A. f. O. V. 2. S. 180. — *Landsberg*, ibid. XI. 1. S. 69, 72, 82, 86. — *Böhm*, der Nystagmus etc. Berlin 1857. S. 63, 111; die Therapie des Auges mittelst des farbigen Lichtes. Berlin 1862. S. 203—236.

5. Accommodationsparesen.

Krankheitsbild. *Charakteristisch ist das Hinausrücken des Nahepunktes, dessen Annäherung an den Fernpunkt, also die Verminderung oder gänzliche Aufhebung der Accommodationsbreite.*

Schon bei *niederen* Graden der Parese macht sich die *Schwierigkeit*, ausgiebige accommodative Wirkungen *aufzubringen*, oder gar eine Zeit lang zu *erhalten*, in sehr auffälligem Masse geltend; das Auge fühlt sich bei derlei Versuchen alsbald beirrt, seine Einstellung beginnt zu *schwanken* und im Kurzen lässt der Muskel nach. Nicht selten wird nebenher auch *Mikropsie* (S. 700) beobachtet. Bei *höheren* und *höchsten* Graden der Parese ist das Einstellungsvermögen *fast* oder *ganz vernichtet;* die deutliche Sehweite ist auf die *längste* Accommodationslinie beschränkt, deren Länge und Lage selbstverständlich je nach dem *natürlichen Refractionszustande* des Auges wechselt. Dieser selbst scheint sich bei *leichten* Lähmungen in der Regel *nicht* wesentlich zu ändern; bei *vollständiger* Paralyse aber erweiset er sich häufig um ein sehr *Beträchtliches vermindert*, viele Augen werden geradezu *hypermetropisch*, welche es früher nicht waren, und ihr natürlicher Brechzustand *hebt* sich wieder, nachdem die Lähmung zur Heilung gekommen ist (*Jacobson, Höring, Pagenstecher, Donders*).

Bisweilen steht die Accommodationsparese *völlig rein* da, die Pupille hat ihre normale Weite behalten und reagirt ganz lebhaft auf *reflectorische* Reize, ihre Bewegungen sind nur bei den *accommodativen* Veränderungen des Auges sehr träge oder Null. *Myopen*, welche bei ihren gewöhnlichen Beschäftigungen nur einen kleinen Theil oder nichts von ihrem Einstellungsvermögen aufzuwenden haben und auch keine corrigirenden Gläser benützen, pflegen dann nur eine sehr geringe oder keine Sehstörung zu erleiden. *Emmetropen* hingegen und noch mehr *Uebersichtige* trifft die Beschränkung oder der Wegfall der Adaption beim Nahesehen sehr hart, ihre Sehschärfe ist für kurze und beziehungsweise selbst weite Abstände um ein Bedeutendes *herabgesetzt* und das Bestreben, diesen Ausfall durch forcirte Accommodationsarbeit zu decken, führt immer rasch zu *asthenopischen* Beschwerden.

In der Regel sind nebenbei auch die *reflectorischen* Irisbewegungen gehindert, die Pupille reagirt auf Lichtreize u. s. w. wenig oder gar nicht und beharrt in einem Zustande mittlerer Erweiterung, die Accommodationsparese geht *mit Mydriasis* (siehe diese) einher. Die *Sehstörung* ist dann unter allen Umständen eine sehr auffällige. Dazu kommen sehr häufig noch Lähmungen der *äusseren* vom Oculomotorius beherrschten Augenmuskeln, ja nicht selten erstreckt sich die Paralyse über den Ausstrahlungsbezirk *mehrerer Gehirn-* und *Rückenmarksnerven*, das Krankheitsbild wird ein sehr complicirtes.

Ursachen. Man unterscheidet *eigentliche Paresen*, welche ihren Grund in Functionsstörungen der betreffenden *motorischen Nerven* finden und *andere*,

welche auf pathologischen Veränderungen des *Muskels* selbst und seiner *Hüllen* fussen.

1. Wo eine wahre Accommodationslähmung ganz *allein* oder blos mit Mydriasis gepaart auftritt, sind *centrale* Leiden als Ursache zwar *nicht* ausgeschlossen, doch gewiss nur in höchst *seltenen* Ausnahmsfällen anzunehmen; der Grund liegt dann *fast immer* in Erkrankungen der *kurzen Wurzel* oder des *Augenknotens*. Wo hingegen die Accomodationsparese und Mydriasis blos Theilerscheinungen einer über *grössere* Muskelbezirke sich erstreckenden Functionsstörung sind, müssen krankhafte Vorgänge in den *Stämmen*, beziehungsweise in den *Scheiden* einzelner oder mehrerer Nerven, häufiger aber noch pathologische Zustände in den *Centralorganen*, untergestellt werden. Es kommen hierbei indessen nicht blos *auffällige* materielle Veränderungen gewisser Gehirn- und Rückenmarkstheile in Betracht, sondern auch *weniger manifeste* Alterationen, wie selbe unter anderen bei der *Säufer-Dyscrasie*, in den späteren Stadien der *Zuckerruhr* (*Graefe, Nagel*), bei der *Uraemie* (S. 200), bei hochgradiger *Bleiintoxication*, bei *Wurstvergiftung* (*Höring*) und *Wechselfieber* (*Mannhardt*) vermuthet werden.

Von hervorragender Wichtigkeit ist in dieser Beziehung der epidemisch auftretende *Rachencroup* (*Angina diphtherina*), indem sich derselbe in manchen Epidemien ganz unverhältnissmässig häufig mit Accommodationslähmung vergesellschaftet (*Donders*).

Man glaubt eine *Allgemeinkrankheit* als eigentlichen Grund der localen Affectionen annehmen und die Paralyse aus dem Einfluss der veränderten Blutmischung auf die Centralorgane ableiten zu dürfen (*Donders*). Möglicher Weise handelt es sich um eine *Blutvergiftung* von Seite der diphtheritischen Herde; wenigstens spricht der Umstand dafür, dass kräftige Aetzungen der letzteren das Mortalitätsverhältniss günstiger gestaltet und die Paralysen seltener gemacht haben (*Bretoneau*). Es zeigen sich die Lähmungserscheinungen meistens oder immer erst, nachdem der Croup sich der Heilung genähert hat, oder vollständig gewichen ist, gewöhnlich zwischen der 3.—6. Woche. Sie *fehlen* in *rasch* verlaufenden Fällen, so wie dort, wo bei mehr langsamem Vorschreiten der Angina der Tod in Folge von Nierenstörung, eintritt (*Pagenstecher*). Am meisten ausgesetzt sind der *Accommodationsmuskel* und die Bewegungsorgane des *Gaumens* und *Schlundes*. Manche glauben, dass besonders die *durch Ganglien* gehenden Nervenzweige ergriffen werden (*H. Jackson*). Die *Accommodationsparese* ist in manchen Epidemien mit sehr beträchtlicher Verminderung des natürlichen Refractionszustandes gepaart (*Jacobson, Pagenstecher*), lässt die *Blendungsnerven* aber gemeiniglich unberührt, so dass die *reflectorischen* Bewegungen der Iris regelmässig von Statten gehen. Die Lähmung des *Gaumensegels* bedingt die Unfähigkeit, den Rachen von der Nasenhöhle abzuschliessen und behindert das Sprechen, Schlingen etc. um so mehr, als häufig *Anästhesie* der Gaumen- und Schlundgegend nebenbei gegeben ist (*Pagenstecher*). Recht oft gesellen sich zur Accommodationsparese auch Lähmungen einzelner vom *Oculomotorius* beherrschten Augenmuskeln. Seltener sind die *Extremitäten* und zwar vorzugsweise die *Strecker* gelähmt, bisweilen mit gleichzeitiger Anästhesie. Ausnahmsweise finden sich auch Paresen der die *forcirten Exspirationsbewegungen* leitenden Nerven (*Pagenstecher*). Die diphtheritischen Lähmungen haben bisher immer mit *Heilung* geendet, wenn das Allgemeinleiden nicht den Kranken tödtet. Doch lässt die Accommodationsparese oft lange Zeit *asthenopische* Beschwerden zurück.

2) Der *Accommodationsmuskel selbst* wird unfähig, auf entsprechende Nervenimpulse mit *proportionaler* Kraft, oder *überhaupt*, zu reagiren: durch *entzündliche* Processe und deren Ausgänge in *Verbildung* und *Atrophie*, durch weit gediehene *senile Involution* (S. 267) und in Folge *dauernder Unthätigkeit* bei Vernachlässigung des Auges, wie dieses z. B. bei Strabismus und überhaupt bei bedeutenderen Functionsstörungen des einen Auges beobachtet

wird. Ausserdem kommen vom *praktischen* Standpunkte aus als häufige Ursache hochgradiger, an Paresen streifender *Schwächezustände* des Accommodationsmuskels *schwere* und *tief* in die Vegetationsverhältnisse des gesammten Organismus eingreifende *Krankheiten* in Betracht.

3. Ganz *uneigentlich* werden zu den Accommodationsparesen noch *mechanische Behinderungen* der Muskelthätigkeit gezählt, wie selbe durch *Anheftungen der Iris* an die Cornea oder Vorderkapsel, durch *Trennungen des Pupillarrandes*, vornehmlich aber durch Verletzungen der Regenbogenhaut, z. B. bei der *künstlichen Pupillenbildung*, gesetzt werden.

Behandlung. Im Interesse der *Causalindication* muss dort, wo das Grundleiden der Therapie zugänglich ist, natürlich vor allem auf dessen *Heilung* oder *Besserung* hingewirkt und mittlerweile eine entsprechende *Augendiät* gehandhabt werden. Ist der krankhafte *Process getilgt* und bleibt der *Muskel* einigermassen *geschwächt*, so können in einzelnen Fällen vorsichtig geleitete und niemals bis zur Ermüdung getriebene *Uebungen des Accommodationsapparates*, günstiges leisten. Das Mittel dazu geben Convexgläser, welche *nicht völlig corrigiren*, das Auge also der adaptiven Muskelanstrengung nicht ganz entheben. Stellen sich dabei aber *asthenopische* Beschwerden ein, so soll man lieber gleich zu *völlig* neutralisirenden Brillen übergehen (*Donders*). Nebenbei erweisen sich bisweilen Kaltwasserkuren, Seebäder, kalte Douchen, Aufenthalt in frischer freier Luft, überhaupt ein auf Kräftigung der Muskeln gerichtetes Regimen erspriesslich. Bei *diphtheritischer* Lähmung empfiehlt man ausser roborirender Diät den innerlichen Gebrauch des Chinins, der Schwefelsäure, der Eisenpräparate (*Donders*). Das *Mutterkorn* (*Willebrand*) gewährt bei Accommodationsparesen *keinen*, das *Calabarextract sehr geringen* Nutzen.

Quellen: *Stellwag*, Sitzgsber. der Wien. k. Akad. d. Wiss. XVI. S. 244, 266, Ophth. II. S. 325, 674. — *Donders*, Anomalien der Refr. u. Acc. Wien 1866. S. 500, 503, 505, 506, 512—514. — *Gräfe*, A. f. O. II. 1. S. 173, 191, 192, II. 2. S. 299, 301, 303, 307, III. 2. S. 363, IV. 2. S. 230, 234. — *Nagel*, ibid. VI. 1. S. 231. — *Höring*, kl. Montbl. 1864. S. 235. — *Hughlings Jackson*, ibid. S. 143, 145—147. — *Mannhardt*, ibid. 1865. S. 18. — *Pagenstecher* aus Elberfeld ibid. S. 358. — *Jacobson*, A. f. O. X. 2. S. 47. — *Bretoneau*, nach Donders l. c. S. 513. — *H. Gerold*, Zur ther. Würdigung farbiger Diopter. Bonn 1867. S. 36, 42. — *Willebrand*, A. f. O. IV. 1. S. 341, 344.

6. Die Mydriasis.

Krankheitsbild. *Charakteristisch ist eine, von materiellen Veränderungen im Inneren des Auges unabhängige, höhergradige Erweiterung der gleichzeitig völlig starren, oder doch nur innerhalb sehr enger Grenzen beweglichen Pupille.*

Die Erweiterung des Sehloches ist immer eine sehr beträchtliche; doch relativ selten eine *maximale*, so dass die Iris nur mehr in Gestalt eines schmalen Säumchens hinter dem Limbus conjunctivalis wahrnehmbar bleibt. Bisweilen ist sie eine *ungleichmässige*, indem einzelne Bogenabschnitte des Pupillarrandes *mehr* ausgedehnt werden und so der Sehe die Gestalt eines senkrecht oder quer gelagerten Ovales, eines Polygons mit abgerundeten Winkeln u. s. w. geben. Die erweiterte Pupille ist dabei *starr*, sie bewegt sich beim Einflusse starker Lichtcontraste, bei Convergenzstellungen der Augenaxen und bei Anstrengungen des Accommodationsapparates nur sehr

wenig oder *gar nicht*. Indem mit der Erweiterung der Pupille die Erleuchtungsintensität des *Augengrundes* und damit auch die *Quantität* des reflectirten Lichtes steigt, verliert das Sehloch seine normale Schwärze, es erscheint mehr *grau* mit einem Stiche ins Blaue oder Grünliche und zeigt sich bei günstigem Lichteinfalle wohl auch *leuchtend*.

Das *Accommodationsvermögen* ist fast immer sehr *beschränkt*, häufig sogar völlig *aufgehoben*. Doch besteht kein *constantes Verhältniss* zwischen dem *Grade* der Pupillenerweiterung und der Abnahme der Accommodationsbreite; diese kann auf Null gesetzt sein bei relativ *geringer Dilatation* des Sehloches, und umgekehrt in einem gewissen Grade *erhalten* bleiben bei *höchstgradiger* Mydriase.

Es machen sich diese Beschränkungen der Accommodationsgrösse bei Vorhandensein einer Mydriase in *höchst missliebiger* Weise dadurch geltend, dass die Durchmesser und der scheinbare Glanz der die Netzhaut treffenden Zerstreuungskreise mit der Grösse der Pupille wachsen. Uebrigens sieht das mydriatische Auge in der Regel *in keiner Distanz* vollkommen deutlich und scharf, da die *asymmetrische* Krümmung der *Hornhaut* und *Linse* wegen mangelhafter Abblendung schwer ins Gewicht fällt. Damit im Zusammenhange steht das höchst unbehagliche *Gefühl von Blendung*, welches die Mydriasis häufig begleitet und in *grellem* Lichte öfters *jede* stärkere Bethätigung der Augen geradezu *unerträglich* macht.

Die Mydriase ist seltener *binocular;* meistens beschränkt sie sich auf *Ein Auge*. Sie stört auch im letzteren Falle den *gemeinschaftlichen Sehact* sehr bedeutend, bis der Kranke gelernt hat, von den undeutlichen Wahrnehmungen des ergriffenen Auges *abzusehen*, sie zu *unterdrücken*.

Ursachen. Man darf sich die Mydriase *nicht als Symptom einer völligen Erlahmung der Irismuskelfasern* denken. *Diese* charakterisirt sich nicht durch Erweiterung der Pupille, sondern durch *Erschlaffung der Iris* und durch excursives *Schlottern* derselben bei raschen Bewegungen des Auges. Bei der *Mydriase* bleibt die Regenbogenhaut im Gegentheile immer *gespannt*, auch wenn die Reaction auf Lichtreize und die Accommodationsthätigkeit völlig aufgehoben wären. Uebrigens lässt sich durch *starke*, auf die Quintusfasern des Auges wirkende Reize fast immer eine *vorübergehende Contraction* der Pupille, durch *Atropineinträufelungen* hingegen eine *maximale Erweiterung* des Sehloches erzielen (*Ruete*).

Man unterscheidet ziemlich allgemein eine *spastische* und eine *paralytische* Form. Die *erstere*, welche durch eine krampfhafte Bethätigung des *Dilatator* pupillae von Seite des Sympathicus oder der ihm beigemischten Cerebrospinalnerven erklärt wird, ist noch nicht völlig sicher gestellt und jedenfalls selten. Die *ephemere* Mydriasis (*Graefe*), welche sich blos zeitweise, zu gewissen Tagesstunden, ohne besondere oder unter den verschiedensten äusseren Veranlassungen entwickelt, scheint hierher zu gehören. Auch wird die Erweiterung der Pupille, welche man bisweilen neben *Helminthiasis* beobachtet, in diese Kategorie gezählt. In der Regel ist die Mydriasis eine *Lähmungserscheinung*. Ihre pathogenetischen Momente sind jene der Accommodationsparese (S. 760), mit welcher sie, wenige Ausnahmen abgerechnet, einherzugehen pflegt. Wo sie sich als ein *peripheres* Leiden bekundet, wird häufig *Verkühlung* als Ursache angegeben und der Process auf eine *rheumatische* Entzündung der Nervenscheiden bezogen. Doch ist häufig *keine* äussere Veranlassung zu ermitteln.

Ausserdem spielt die Mydriasis eine Rolle unter den Symptomen gewisser *Hirnleiden*, namentlich der Gehirnerschütterung, des chronischen

Hydrocephalus, der Meningitis basilaris und apoplektischer Ergüsse am Schädelgrunde; sie ist sehr häufig bei Krankheiten des *Kleinhirnes* (*Duchek*); findet sich gewöhnlich neben den Erscheinungen der *Kriebelkrankheit* (*J. Meyr*), bei Vergiftung durch Steinkohlengas, durch Blei, gewisse Narcotica u. s. w.

Verlauf und Ausgänge. Wo sich das *Grundleiden* vollständig *beheben* lässt oder spontan der *Heilung* zuschreitet, weicht häufig *auch die Mydriasis* mit allen ihren Attributen. Doch bleibt nicht gar selten einige *Erweiterung* und *Trägheit* der Pupille mit oder ohne Beschränkung der Accommodations*breite*, mitunter wohl auch *diese allein* zurück. Einmal *veraltet* trotzt die Mydriasis gewöhnlich allen Heilungsversuchen und wird *ständig*, wahrscheinlich weil die Muskeln oder die betreffenden Nerven mit der Zeit *atrophiren*.

Die Behandlung muss, wo sich das Grundleiden nachweisen lässt, immer zuerst gegen *dieses* gerichtet werden. Sie wird je nach Umständen also bald eine rein *antiphlogistische*, bald *antirheumatische, antihelminthische* u. s. w. sein. Ist das Grundleiden *getilgt*, oder hat die erwähnte Therapie wenigstens das *Mögliche* geleistet und besteht dann die Mydriasis gleichsam als ein *selbständiges* Leiden fort, oder ist sie gleich von *vorneherein* als ein solches *ohne* ergründbares pathogenetisches Moment aufgetreten: so ist es wohl das Klügste, die *gelähmten* Theile in möglichst directer Weise zu beeinflussen, um den Sphincter pupillae zu kräftigen Contractionen zu bestimmen.

Die Hoffnungen, welche man in dieser Beziehung auf die *Calabar-präparate* (S. 30) gesetzt hat, sind im Grossen und Ganzen *nicht* erfüllt worden; das Mittel hat in der Regel nur kurz *vorübergehende* Wirkungen. Bei *ephemeren* Krankheitsursachen kann das Calabar indessen die Heilung beschleunigen und selbst anbahnen. Man glaubt um so eher etwas davon erwarten zu dürfen, je umfangreicher und dauernder der Pupillareffect ist, je mehr der Refractionszustand und die Accommodationsbreite nach den einzelnen Applicationen zunimmt (*Graefe*).

In manchen Fällen hat man nach fruchtloser Anwendung der übrigen gebräuchlichen Mittel mit der *Electricität* gute Erfolge erzielt (*Benedikt, Fieber*). Es soll hierbei der Kupferpol auf die geschlossenen Lider, der Zinkpol auf die Jochgegend gestellt werden.

Nicht ganz selten erweisen sich stärkere Reize nützlich, welche man auf die *Augenäste des Quintus* wirken lässt, da dieselben bekannter Massen auf den Sphincter *reflectirt* werden. Zu diesem Behufe wird täglich einmal, höchstens zweimal, *Opiumtinctur* mittelst eines Pinsels in den *Bindehautsack* gestrichen. Stellt sich in Folge dessen eine beträchtliche *Gefässreizung* ein, welche ein therapeutisches Einschreiten *nothwendig* macht, so kann man nach Bedarf kalte Umschläge appliciren, ohne Furcht, den Effect des ersten Mittels zu schwächen, da die Kälte ebenfalls bethätigend auf den Pupillenschliesser wirkt.

Nebenbei werden oftmals des Tages wiederholte kräftige Zusammenziehungen des *Orbicularmuskels* für wichtig gehalten, indem sie auf *consensuellem* Wege Contractionen des Sphincter pupillae hervorrufen. Der Kranke soll also angewiesen werden, die Lider recht oft gewaltsam zusammenzukneifen (*Gräfe*). Ausserdem empfehlen sich methodische Uebungen des *Accommodationsmuskels* (S. 761).

Ob *diese Mittel* überhaupt Erfolg *versprechen*, kann man alsbald mit ziemlicher Wahrscheinlichkeit aus der *Grösse* und insbesondere auch aus der *Dauer* der

Pupillenreaction ermessen. Wo sich das Sehloch bei einem und dem anderen Verfahren nur *wenig* in seinem Durchmesser verändert, oder *rasch* wieder in seinen *früheren* Zustand zurückkehrt, da sind die Aussichten ziemlich *gering*. Gelangt man nach *wochenlangen* Bemühungen nicht zum Ziele, so ist wohl meistens *alles vergebens*.

Statt der Einstreichungen von Opiumtinctur kann man selbstverständlich auch *andere Reizmittel* versuchen. So hat man die Bindehaut oder die *Hornhautgrenze* mit *Höllenstein* angeätzt, *Schnupfpulver* verordnet, den Kranken zu Salmiak riechen lassen u. s. w. Heftige Reize von der *Netzhaut* aus auf den Sphincter wirken zu lassen, ist *gefährlich* und überdies von geringem Vortheil. Dasselbe gilt auch von wiederholten *Paracentesen* der Cornea. Die Anwendung des *Strychnin* und *Veratrin* in Salben, welche an die Stirngegend eingerieben werden, sowie der *innerliche* Gebrauch des *Mutterkorns* (*Arlt*) leisten wenig oder nichts.

Quellen: *Stellwag*, Ophth. II. S. 329, 331; Wien. med. Wochenschrift 1864. Nro. 10—12. — *Ruete*, Lehrb. der Ophth. I. Braunschweig 1853. S. 101, 328, II. S. 568. — *Donders*, Anom. der Refr. u. Acc. Wien 1866. S. 493, 504, 505, 506, 524. — *Gräfe*, A. f. O. I. 1. S. 315, II. 1. S. 191, 194, II. 2. S. 299, III. 2. S. 359, VII. 2. S. 31, IX. 3. S. 124—128. — *Zehender*, ibid. II. 2. S. 95, 101. — *Duchek*, Wien. med. Jahrb. 1864. 4. Fachbericht. S. 54. — *J. Meyr*, A. f. O. VIII. 2. S. 121. — *Soelberg Wells*, *Workmann*, kl. Montbl. 1863. S. 370, 374, 375. — *A. Weber*, *Schelske*, *Burow*, ibid. S. 378, 380, 528. — *Benedikt*, A. f. O. X. 1. S. 103. b. 109. — *Fieber*, Wien. med. Wochenschrift. 1864. Nro. 22. — *Arlt*, Krankheiten des Auges. II. Prag 1853. S. 112, 117.

7. Accommodationskrämpfe.

Krankheitsbild und Ursachen. *Charakteristisch sind plötzliche Steigerungen des Refractionszustandes bei sehr verminderter oder gänzlich aufgehobener Fähigkeit willkürlichen Adaptionswechsels.*

Es ist dies eines der dunkelsten Capitel in der ganzen Ophthalmologie, da es noch sehr an genau beobachteten Fällen gebricht. Man glaubt, dass Accommodationskrämpfe sowohl auf *reflectorischem*, als auf *consensuellem* Wege d. h. von Seite der Convergenzmuskeln aus angeregt werden können.

1. Der *reflectorische* Spasmus des Ciliarmuskels findet sich neben heftigen Reizzuständen der *sensiblen Ciliarnerven*, wie selbe besonders Entzündungen begleiten. Er geht dann mit starker Netzhauthyperästhesie und meistens auch mit Krampf des Schliessmuskels der Pupille und des Orbicularis palpebrarum einher (S. 28).

In anderen Fällen vermuthet man die Quelle des Reflexkrampfes in einer besonderen Art von *Hyperästhesie des lichtempfindenden Apparates*, welche sich speciel durch *Unverträglichkeit gegen kleine Zerstreuungskreise* geltend macht. Es werden nämlich Fälle beobachtet, wo im Augenblicke, als solche Zerstreuungskreise die Retina treffen, der Accommodationsmuskel sich kräftig zusammenzieht, den Brechzustand des Auges und sonach auch die Undeutlichkeit der Wahrnehmungen steigert, also statt den relativ *günstigsten* Adaptionszustand zu erhalten, gerade einen *entgegengesetzten* einleitet. Es wurde diese eigenthümliche Functionsstörung bisher immer neben *Myopie* niederen oder mittleren Grades beobachtet. Sie macht sich *dem Kranken* besonders dadurch auffällig, dass bei der Verschiebung eines fixirten Objectes *über den Fernpunkt hinaus* die Undeutlichkeit der Wahrnehmungen *nicht gleichmässig* fortwächst; sondern *plötzlich* unter dem Gefühle einer veränderten Accommodationsspannung *um ein Bedeutendes steigt*, wenn die Objectsdistanz um ein *Gewisses* vermehrt worden ist. Während ein solches Individuum z. B. in 1, $1^1/_2$ und 2 Schuh Entfernung noch *scharf* sieht, zeigen sich ihm Objecte von 3—5 Schritt Distanz schon viel undeutlicher, als anderen, in *gleichem* oder gar *höherem* Grade Kurzsichtigen. *Genauere* Untersuchungen lassen dann immer leicht erkennen, dass dieser plötzlichen Steigerung der Undeutlichkeit in der That eine

excessive Accommodationsspannung zu Grunde liege und dass letztere, den erworbenen *Associationsverhältnissen* entsprechend, auch mit einer *vermehrten Axenconvergenz* gepaart sei. *Starke*, vor das Auge gehaltene *Concavgläser* corrigiren nicht nur den *dioptrischen* Fehler, sondern lösen auch die falsche *Axenconvergenz*. Man nennt diesen im Ganzen *seltenen* Zustand „*Myopie in Distanz*". Er fordert die Neutralisation der gegebenen *Refractionsanomalie*, also den Gebrauch entsprechender Concavgläser beim *Fernesehen* (*Gräfe*).

Ganz im *Gegensatze* zu diesen Fällen kommen andere vor, wo der Accommodationskrampf sich einstellt, wenn die Objecte *innerhalb der deutlichen Sehweite auf eine gewisse kurze Distanz an den Bulbus heranrücken*, somit ein *gewisses* höheres Mass von *Accommodationsaufwand* verlangen. *Statt diesem* wird dann ein beträchtlich *grösseres* Mass *geliefert*, der Accommodationsmuskel zieht sich weit *kräftiger* zusammen, als es die Objectsdistanz erfordert, während gleichzeitig auch die *Axenconvergenz* über Gebühr gesteigert und sonach eine *strabotische Ablenkung* des einen Auges bemerkbar wird. In manchen Fällen *steigt und fällt* die Spannung des Accommodationsmuskels und der inneren Geraden *im Verhältnisse* zur Annäherung und Entfernung der Objecte, jedoch so, dass sie *innerhalb gewisser Grenzen* den *Bedarf* immer um ein Ansehnliches *übertrifft*. In anderen Fällen jedoch stellt sich im Augenblicke, als der Gegenstand über ein gewisses Mass hereinrückt, plötzlich ein *Maximum* der Accommodationsspannung und der Axenconvergenz ein und bleibt dann eine Zeit lang unverändert, auch wenn die Objectsdistanz wieder *abnimmt*; ja mitunter löst sich der Krampf, einmal angeregt, erst nach *einiger Zeit*, auch wenn seine *Ursache* völlig beseitigt wird, der Kranke gedankenlos in die Ferne blickt (*Gräfe*). Es werden solche Fälle gerne für *hohe Grade von Myopie* gehalten; doch führt der Umstand, dass die Kranken unter *gewöhnlichen* Verhältnissen, wenigstens *zeitweise*, in beträchtlich *grössere Entfernungen* ausreichend oder vollkommen scharf sehen, so wie die *Unerträglichkeit starker Concavgläser* bald zur Erkenntniss, dass es sich blos um eine *temporäre* Steigerung des Refractionszustandes handle. In der That ergeben eingehende Untersuchungen, dass die natürliche Einstellung des Auges bald eine verhältnissmässig *geringgradig myopische*, bald *normale* oder gar *schwach hypermetropische* sei. Die *therapeutische Aufgabe* geht offenbar dahin, das zum Krampfe führende Mass von Accommodationsanstrengung *dauernd überflüssig* zu machen. Am besten würde natürlich die *Vermeidung aller*, das *Nahesehen* erfordernden Beschäftigungen entsprechen. Wo dies jedoch nicht angeht, scheint die Verwendung schwacher *Convexgläser beim Nahesehen* empfehlenswerth, da hierdurch die Objecte scheinbar um ein Gewisses *hinausgerückt* und der Accommodations*bedarf* sonach *herabgesetzt* wird. Bei einem Kurzsichtigen, dessen Fernpunktabstand 14 Zolle beträgt, wird der Krampf durch *Convexgläser* von 26 Zoll Brennweite in der That seit Jahren hintangehalten. Während früher der Kranke beim Lesen und Schreiben die Objecte auf 3—4 Zoll annäherte und dabei das linke Auge stark nach innen ablenkte, liegt er nun denselben Beschäftigungen stundenlange bei *normaler* Fixation und Objectsdistanz ob. Die *Beseitigung* des Convexglases hat aber alsbald die *Rückkehr* des Krampfes zur Folge. In anderen Fällen (*Gräfe*) sollen wiederholte Einträufelungen von *Atropinlösung* den Krampf beseitigt haben.

2. Der *consensuelle*, von den *Convergenzmuskeln* des Auges ausgehende Accommodationskrampf soll sich dadurch auszeichnen, dass in dem Augenblick, als die Annäherung eines Objectes auf eine gewisse Grenze vorschreitet, sogleich eine starke Contraction des Accommodationsmuskels und der inneren Geraden erfolgt, so dass trotz einem *grossen Fernpunktabstande* der Kranke nur auf 3—4 Zoll zu lesen, zu schreiben u. s. w. vermag. Die Benützung einer *prismatischen abducirenden Brille* von 2 oder 3 Grad brechendem Winkel soll die Functionsstörung völlig beseitigt haben (*Liebreich*).

Quellen: *Gräfe*, A. f. O. II. 1. S. 158, 163, 165, 168, 177, II. 2. S. 307, 313, 316. — *Liebreich*, ibid. VIII. 1. S. 259, 265, 266. — *Donders*, Anomalien der Refr. und Acc. Wien 1866. S. 526.

8. Die Myosis.

Krankheitsbild. *Man bezeichnet mit diesem Namen eine, von materiellen Veränderungen im Inneren des Auges unabhängige, hochgradige, dauernde Ver-*

engerung der gleichzeitig völlig starren, oder doch nur innerhalb sehr enger Grenzen beweglichen Pupille.

Das Sehloch ist bis auf den Umfang eines Stecknadelkopfes oder gar eines Nadelstiches *verengt*, vollkommen *kreisrund* und *tief schwarz.* Es *reagirt* nur *sehr wenig* oder *gar nicht* auf Lichtcontraste, ja selbst auf die Einwirkung von *Atropin.* Sein geringer Durchmesser beschränkt in sehr fühlbarer Weise die *Grösse des Gesichtsfeldes*, bisweilen so, dass der Kranke von *grösseren* Objecten nur einzelne *Theile* überblicken kann, obwohl dieselben in genügender Entfernung gelegen sind. Ausserdem wird auch der *scheinbare Glanz* der *Netzhautbilder* wesentlich vermindert und dadurch das *deutliche* Sehen bei *mässigen* oder *geringen* Erleuchtungsintensitäten sehr erschwert oder gar *unmöglich* gemacht. In wie weit das *Accommodationsvermögen* leidet, ist nicht gehörig aufgeklärt. Jedenfalls genügt die Verkleinerung des Pupillendurchmessers nicht immer, um bei *falschen Einstellungen* des dioptrischen Apparates den Gebrauch entsprechender *Brillen entbehrlich* zu machen.

Die Ursachen sind noch sehr in Dunkel gehüllt. Man unterscheidet eine *spastische* Form, welche auf *directen* oder vom Trigeminus *übertragenen Reizzuständen* des *Oculomotorius* beruht, und eine *paralytische* Form, welche letztere eine Folge des relativ oder absolut *verminderten* Einflusses *sympathischer* Irisäste auf den *Dilatator* pupillae sein soll (*Ruete*) und bei Tabes dorsualis, bei Unterleibs- und Rückenmarkslähmungen, bei hartnäckiger Stuhlverstopfung in Folge von Torpor des Unterleibs, nachgewiesener Massen auch in Folge des Druckes einer Geschwulst u. s. w. auf den *Halstheil des Sympathicus* (*Willebrand*, *Gairdner*) vorkömmt. Möglicher Weise kann auch *fortgesetzte Bethätigung des Sphincter* pupillae behufs deutlichen Sehens in *sehr kurze* Distanzen diesem ein gewisses Uebergewicht verschaffen. Wenigstens findet sich die Myosis bei Uhrmachern, Goldarbeitern, Kupferstechern u. dgl. in einem gesteigerten procentarischen Verhältnisse (*Arlt*).

Uneigentlich gehören hierher die Pupillenverengerungen, welche man als Symptom mancher *Gehirnleiden*, namentlich bei Krankheiten der *Varolsbrücke* (*Duchek*), als Symptom der *Apoplexie* im *Reactionsstadium*, im Beginne der *Meningitis*, neben den Erscheinungen des *Tetanus*, der Wasserscheu u. s. w. findet; oder welche als Begleiter *hysterischer* Krampfanfälle auftreten; oder welche bei Intoxicationen mit gewissen *narkotischen* Substanzen z. B. Opium, Morphium etc. beobachtet werden; oder welche *stets* neben heftiger *Lichtscheu* einhergehen.

Die Behandlung der Myose setzt vor allem die *Beseitigung des Grundleidens* voraus. Gelingt es, *dieses* zu beheben, so weicht auch die Myosis gewöhnlich *von selbst.* Im *gegentheiligen* Falle, so wie dort, wo die Myose scheinbar *selbständig* zur Entwickelung kommt, ist die directe Behandlung in der Regel *ohne allen* Erfolg. Die *Mydriatica* sind ganz *vergeblich* versucht worden. Wo die Myosis das *Sehvermögen sehr beeinträchtigt*, bleibt dann wohl nichts anders übrig, als die *künstliche Pupillenbildung.*

Quellen: *Ruete,* Lehrb. der Ophth. I. Braunschweig. 1853. S. 328, II. S. 568. — *Stellwag*, Ophth. II. S. 327. — *Willebrand,* A. f. O. I. 1. S. 319. — *Simrock*, kl. Montbl. 1863. S. 122. — *Duchek,* Wien. med. Jahrb. 1864. 4. Jahresbericht. S. 54. — *Arlt*, Krankheiten des Auges. II. Prag 1853. S. 181. — *Donders*, Anomalien der Refr. und Acc. Wien 1866. S. 530. — *Gairdner*, ibid.

ZWEITER ABSCHNITT.

Entoptische Erscheinungen, Scotome.

Krankheitsbild und Ursachen. *Charakteristisch ist die subjective Wahrnehmung umschriebener Schatten, welche von trüben Theilchen der dioptrischen Medien auf die Netzhaut geworfen werden.*

Es lassen sich diese Schatten in *scharfen* Bildern zur Anschauung bringen, wenn man durch ein feines Schirmloch auf das Himmelsgewölbe blickt; oder wenn man im verdunkelten Zimmer durch eine starke Convexlinse auf eine Lampenflamme sieht und allenfalls noch ein Diaphragma mit enger Oeffnung zwischen Glas und Auge schiebt (*Zehender*).

Die *äussere Form* und das ganze *Verhalten* der Schattenfiguren oder *Scotome* ist, entsprechend der grossen Mannigfaltigkeit *schattenwerfender „entoptischer Körper"*, in verschiedenen Fällen und selbst in einem und demselben Falle je nach Zeit und Umständen ausserordentlich wandelbar. Man *unterscheidet mehrere* Arten:

1. In *praktischer* Beziehung am *wichtigsten* sind die unter dem Namen der *fliegenden Mücken, Muscae volitantes, Mouches volantes, Myodes* bekannten Scotome. Sie zeigen sich im Gesichtsfelde gewöhnlich als dunkle *Flecke* mit rundlicher oder ganz unregelmässiger *Begrenzung*, oft auch mit *einem* oder *mehreren schwanzförmigen* Anhängen. Ihr *Umfang* ist bald kleiner, bald grösser, er gleicht dem eines Hirse- oder Hanfkornes, übersteigt aber nur selten den einer Erbse. Die *Farbe* wechselt je nach der *Dichtigkeit* der entoptischen Körper, je nach der Qualität und Quantität des einfallenden *Lichtes* sehr bedeutend vom Grauen ins schmutzig Bräunliche, ins Rothbraune und selbst ins Schwarze. Sie ist übrigens oft an *verschiedenen* Stellen des Schattenbildes eine *verschiedene*.

Die fliegenden Mücken treten am lästigsten hervor, wenn das Auge auf eine stark beleuchtete Fläche, auf das Himmelsgewölbe, ein Schneefeld, eine weisse Wand gerichtet ist, besonders wenn der dioptrische Apparat hierbei durch willkürliche Accommodation für *kurze* Distanzen eingestellt wird. Man erkennt dann, gleichwie beim Sehen durch ein feines *Schirmloch*, dass dieselben aus *kleinen Schattenfiguren* zusammengesetzt sind, deren jede einzelne einen äusseren, bald dunkleren, bald helleren, von einer lichten Zone umgebenden Umriss besitzt, während die *Mitte* gemeiniglich ganz hell erscheint, öfters aber auch einen etwas unregelmässigen granulirten Kern unterscheiden lässt.

Im *Centrum der Flecke* pflegen sich diese Theilfiguren in einen verworrenen Klumpen über einander zu häufen, dessen Farbe immer eine *dunkle* ist. An der *Peripherie* der Flecke aber decken sich die Schattengestalten nur *theilweise*, daher man *jede einzelne* derselben deutlich zu erkennen vermag. In den *schwanzförmigen Anhängen* der Flecke erscheinen sie *reihenweise* an einander gelagert und bilden so gleichsam *Ketten*.

Daneben gewahrt man in der Regel zahlreiche, ganz ähnliche kleine Kreise, theis *einzeln* und *zerstreut*, theils in Form von *Perlschnüren* an einander gereiht, welche sich in der mannigfaltigsten Weise unter einander verschlingen. Auch tauchen häufig *band-* oder *flächenartig* ausgebreitete Trübungen auf, welche sich besonders in *senkrechter* Richtung verschieben und durch wechselnde Schatten den Eindruck von *Faltungen* machen. Sie werden besonders dann bemerklich, wenn die Gesichtslinie zur Seite bewegt, oder in verticaler Richtung abgelenkt und die Excursionen rasch unterbrochen werden (*Donders*).

Bei *minder hell erleuchtetem* Gesichtsfelde *verschwinden* die Scotome häufig ganz, oder *vermindern* sich doch sehr bedeutend an Zahl. Die zurückbleibenden fliegenden Mücken erscheinen gewöhnlich als ganz *undeutlich* begrenzte, schmutzig bräunliche Schatten von geringerem Umfange. Diese verfolgen den Kranken fast unaufhörlich, sie werden selbst noch wahrgenommen, wenn auf die *geschlossenen* Lider einigermassen helleres Licht auffällt und verlieren sich nur bei *entschieden geringer* Erleuchtung des Gesichtsfeldes. Doch kommen auch Fälle vor, wo die Scotome sich *nur* bemerklich machen, wenn das Auge bei *künstlicher* Beleuchtung auf eine *nahe* gelegene *helle* Fläche, auf ein Buch u. s. w. gerichtet wird, ja bisweilen *nur*, wenn unter solchen äusseren Verhältnissen der Blick nach einer *gewissen Seite* hin gewendet wird.

Der *scheinbare Abstand* der fliegenden Mücken beträgt in der Regel nur wenige Zolle, 1 bis 2 Schuh, selten mehr. Sie sind *sehr beweglich* und *folgen* den Excursionen der Gesichtslinien, gleichviel, ob dieselben durch Zusammenziehungen der *Augenmuskeln* oder durch Bewegungen des *Kopfes* bedingt werden. Werden diese Bewegungen *schnell* ausgeführt und das Auge *plötzlich angehalten*, so schiessen die fliegenden Mücken in *gleicher* Richtung im Gesichtsfelde eine Strecke weit fort, worauf sie ebenfalls stille stehen. Bleibt dann das Auge *ruhig*, so beginnen sie zu *sinken*, einzelne verschwinden an der *unteren* Grenze des Gesichtsfeldes; andere unterbrechen schon früher ihren Lauf und bleiben an einer gewissen Stelle des Sehfeldes stehen, bis eine *neue* Locomotion des Auges sie wieder in Bewegung bringt. Die *Grösse der Excursionen* ist bei verschiedenen Scotomen eine sehr verschiedene. Manche rücken bei *gleich* intensiven und extensiven Wendungen der Augen nur *wenig* vom Platze; andere machen *sehr grosse* Excursionen und wirbeln, wenn sie in reichlicher Zahl vorhanden sind, gleichsam unter einander. *Immer aber tauchen sie wieder nahezu an derselben Stelle des Gesichtsfeldes auf* und streben ihr, wenn das Auge zur Ruhe kömmt, neuerdings zu. Die Kranken pflegen darum die einzelnen Scotome ihrer Augen sehr gut zu kennen und nach Sitz und Gestalt genau zu beschreiben.

Die *diesen* Scotomen zu Grunde liegenden *entoptischen Körperchen* haben ihren Sitz durchwegs *im Glaskörper* und sind auch hier mit dem Mikroskope nachgewiesen worden (*Donders, Doncan*).

Man fand daselbst blasse *Zellen* und *Zellenreste* im Zustande von Schleimmetamorphose, welche den *zerstreuten* kleinen Kreisen entsprechen; mit Körnern besetzte *Fasern*, welche mit den *Perlschnüren* und *Ketten* übereinstimmen; *Körnergruppen* mit daran hängenden gekörnten Fasern, welche die *gröberen* Mouches volantes erklären; endlich *Membranen*, vorzugsweise seitlich dicht hinter der Linse gelegen, zahllos im Glaskörper alter Leute, welche die *band-* und *flächenartigen* faltenwerfenden Scotome begründen.

Die *Myodesopsie* ist ein *normaler Zustand*. Wirklich fehlen die Mouches volantes kaum in einem Auge. Es gehören in den einzelnen Fällen nur mehr weniger *günstige äussere* Verhältnisse dazu, um selbe zur Anschauung zu bringen.

Immerhin nehmen *krankhafte Zustände* einen sehr wesentlichen *Einfluss* auf die ganze Erscheinung. Es ist eine Thatsache, dass *Reizzustände in den*

gefässhaltigen Organen des Augapfels die Zahl, Grösse und Dichtigkeit der fliegenden Mücken *beträchtlich* steigern und so die Myiodesopsie zu einem *höchst peinlichen Leiden* gestalten können, wahrscheinlich indem sie mittelbar zu *Wucherungen* und zur *Massenvermehrung* der Glaskörperzellen führen. So tritt das Mückensehen oft in einem beunruhigenden Grade *nach übermässigen Anstrengungen* der Augen, namentlich aber unter den Vorläufern der *Asthenopie* hervor. Nicht minder findet es sich fast regelmässig als ein höchst lästiges Nebensymptom bei *rasch vorschreitender Vergrösserung eines Staphyloma posticum.* (S. 347). Die entoptischen Körper sitzen dann am häufigsten in der Nähe der Papille und hängen mit derselben oft zusammen. Selten werden sie so massig, dass man sie mit dem *Augenspiegel* als trübliche schwankende Flöckchen wahrnehmen kann. Ausserdem lassen sich auch *Entzündungen* mannigfaltiger Art als pathogenetische Momente erweisen. Oefters datirt sich das Auftreten einer peinlichen Myiodesopsie seit dem Ablauf einer heftigen *Bindehautentzündung,* einer *Keratitis,* oder einer *Iritis.* Besonders wird die *syphilitische* Regenbogenhautentzündung von manchen Seiten verdächtiget und die dem Mückensehen zu Grunde liegende Zellenwucherung im Glaskörper auf eine von der *Dyscrasie* beeinflusste entzündliche *Mitleidenschaft* des Organes basirt.

Selbstverständlich sollten Entzündungen der *Netzhaut* und der *Aderhaut* unter den pathogenetischen Verhältnissen *obenan* stehen. Sie haben aber zu beträchtliche *Functionsstörungen* des lichtempfindenden Apparates im Gefolge, als dass die von Glaskörperwucherungen ausgehenden *zarten* Schatten *deutlich wahrgenommen* werden könnten.

2. Ganz anders verhalten sich die sogenannten *beharrlichen Scotome,* welche, einmal entwickelt, in der Regel Jahre lang ganz unverändert fortbestehen und, *unabhängig von den Bewegungen des Auges,* eine *fixe* Stelle im Gesichtsfelde behaupten, so lange das Licht in einer *bestimmten* Richtung durch die dioptrischen Medien geleitet wird. Unter gewöhnlichen Verhältnissen kommen sie nur *selten* zur Wahrnehmung, beirren dann aber das Gesicht sehr stark, indem sie sich scheinbar *vor die Objecte* lagern und Theile derselben *decken. In der Regel* bedarf es vollkommen *homocentrischen* Lichtes, also sehr feiner Schirmlöcher, auf dass sie bei Betrachtung einer hellerleuchteten Fläche bemerkbar werden.

Es erscheint dann das Gesichtsfeld als eine helle Scheibe, deren Umriss etwaige Unregelmässigkeiten der *Pupille* ganz deutlich wiedergibt und deren *Grund* in einer zarten, wenig dunkleren Nuance flor- oder netzähnlich gezeichnet, mitunter fein molekulirt oder gröber getüpfelt, selten gestrichelt oder radiär gestreift, oder nach Art moirirter Stoffe wellig gemustert ist. Auf diesem Grunde heben sich die *eigentlichen Scotome* mit grösserer oder geringerer Schärfe ab. Sie sind ihrer *Gestalt* nach ausnehmend *verschieden.* Oft sind es *dentritische* Figuren, deren einzelne Zacken in der Regel krumm verlaufen und sich in verschiedener Anzahl um einen gemeinsamen Mittelpunkt anordnen. Sie haben meistens eine sehr helle Färbung und bald verschwommene, bald aber sehr scharfe und schwarzgesäumte Ränder. Mitunter scheint es, als wären diese Figuren aus den Schattenbildern von Kernzellen zusammengesetzt. Minder häufig kommen *schmale dunkle gerade Linien* vor, welche entweder von einem gemeinsamen *Centrum* gegen die Peripherie hin ausstrahlen und so eine Art *Stern* bilden, oder aber radienähnlich von der *Peripherie* des Gesichtsfeldes gegen dessen Mitte streben, gewöhnlich ohne dasselbe zu erreichen. Am *häufigsten* sind indessen *fleckenartige Scotome* dieser Art. Sie stehen bald *einzeln* im Gesichtsfelde, bald ist eine *grössere Anzahl* derselben über das letztere zerstreut oder in *Gruppen* an einander gehäuft. Ihr *Umfang* wechselt von dem eines Mohnkornes bis zu jenem eines Hanf- und Pfefferkornes; selten übersteigt er Erbsengrösse, wo dann das Scotom natürlich einen ziemlich beträchtlichen Theil

des Gesichtsfeldes deckt. Ihrer *Gestalt* nach sind sie bald *ganz dunkle* rundliche oder unregelmässig gestaltete Flecke mit scharfer und oft auch hell eingesäumter Grenze; bald sind sie mehr *ringförmig*, indem ein ganz heller oder dunkel granulirter rundlicher oder eckiger *Kern* von einem *dunkleren Gürtel* und darüber hinaus öfters auch noch von einer *hellen Zone* umgeben erscheint. Merkwürdiger Weise zeigen sich gewöhnlich in den Gesichtsfeldern *beider* Augen *ganz analoge* Scotome, sowohl was Form als Zahl und Anordnung betrifft (*Listing*).

Die hierher gehörigen *entoptischen Körper* haben ihren Sitz zum *allergrössten* Theile *in der Linse*, und erweisen sich bei eingehender Untersuchung begründet durch die nicht vollkommene optische Gleichartigkeit der Krystallsubstanz und durch *Einlagerung* gewisser Producte.

Die *dentritischen* Figuren und die zarte Zeichnung des gesammten Spectrums kommen den eigenthümlichen Structurverhältnissen des Organes, der Zusammensetzung aus *Fasern* und deren Anordnung um die sogenannte *Sternfigur* auf Rechnung. Die scharf begrenzten *rundlichen ringförmigen* Scotome rühren wahrscheinlich von *choloiden* Kugeln her. Sie lagern meistens nahe der Oberfläche und excentrisch, können sich binnen wenigen Tagen entwickeln und dann lange fortbestehen, aber auch wieder verschwinden, während andere auftauchen. Ihre Zahl nimmt mit den Jahren zu. Die *unregelmässigen* dunklen Flecke wurden als Schatten von oberflächlichen weissen körnigen undurchsichtigen Körperchen erkannt, welche fast immer an den Grenzen der Linsensectoren sitzen und *nicht* durch Fettmetamorphose begründet zu sein scheinen (*Donders, Doncan*).

Ausserdem sind *manche* der *unregelmässig* begrenzten dunklen Flecke durch Ungleichmässigkeiten und trübe Einlagerungen *im Gefüge der Hornhaut* und im Bereiche der *tellerförmigen Grube*, weiters durch getrübte und theilweise vielleicht abgelöste *Epithelzellen* an den *beiden* Oberflächen der *Cornea* u. s. w. zu erklären (*Listing*).

Dass die fraglichen entoptischen Körperchen wirklich bald an diesem, bald an jenem der *genannten* Orte sitzen, ergibt sich klar aus deren eigenthümlichem Verhalten bei *Verschiebungen* eines engen Schirmloches *vor der Pupille*. Indem mit der Ortsbewegung des *Schirmloches* die *Richtung* des auf die entoptischen Körperchen fallenden homocentrischen *Lichtes* verändert wird, treffen die Schatten auch auf *andere* und *andere* Stellen der Netzhaut, es werden somit die *Scotome scheinbar selbst bewegt*. Da nun aber die *Netzhautelemente* ihre Eindrücke immer in einer *bestimmten* Richtung nach Aussen *versetzen*, so ist es klar, dass die Bewegungen der *Scotome* mit denen des *Schirmloches nicht* nothwendig übereinstimmen; dass dieses vielmehr in Bezug auf die *Richtung* nur *dann* der Fall sein könne, wenn die entoptischen Körperchen *hinter der Pupille* lagern; dass das *Gegentheil* stattfinden müsse, wenn die schattenwerfenden Körper *vor der Pupille* sitzen; ferner dass die *Grösse der Abweichung* bei *gleichen* Excursionen des Schirmloches um so *beträchtlicher* ausfallen müsse, je *weiter* das entoptische Körperchen von der *Ebene* der Pupille absteht (*Listing*). Noch klarer indessen lässt sich die Lagerung der entoptischen Körper in *verschiedenen* Entfernungen von der Pupillarebene erweisen und sogar mit grosser Genauigkeit *messen* durch die *Methode a double vue* (*Donders*). Man sieht hierbei durch einen Schirm mit *zwei* sehr feinen, etwa 1‴ weit von einander abstehenden Löchelchen, so dass sich *zwei* Spectra auf der Netzhaut entwerfen, welche einander vorne zur Hälfte decken. In diesen erscheinen nun die Scotome *doppelt* unter einer gegenseitigen Entfernung, welche *gleich* ist dem Abstande der Kreismittelpunkte, wenn das entoptische Körperchen *in der Pupillarebene* lagert, *näher* aneinander, wenn es *hinter*, *weiter* von einander, wenn es *vor* der Pupillarebene sitzt, und zwar ist die Distanz der gesehenen Schatten proportional dem Abstande von der Pupillarebene (*Donders*).

3. *Die Scotome der dritten Art* sind *einzeln* genommen ganz *ephemerer Natur*. Auch sie zeigen sich nur unter ganz besonderen Umständen, wenn der Kranke z. B. durch ein *feines Schirmloch* eine erleuchtete helle Fläche fixirt. *Sonst* werden sie *nicht* wahrgenommen und beirren darum auch das *Sehen* in *keiner* Weise. Sie erscheinen zumeist unter der Gestalt rundlicher, mohn- bis hirsekorngrosser, *heller kernloser Flecke* mit mehr weniger scharfen, mässig dunklen Rändern und haben

einige Aehnlichkeit mit zarten Bläschen. Sie stehen theils *einzeln* in dem graugemusterten Gesichtsfelde, theils aggregiren sie sich zu *Gruppen*, am häufigsten aber zu *Ketten*, welche das Aussehen von Perlschnüren haben. Ausserdem finden sich öfters *dunklere*, theils bräunliche, theils schwärzliche, *unregelmässig gestaltete*, bald scharf begrenzte, bald verwaschene *Flecke* verschiedenen Calibers, zarte wellige oder gerade *Streifen* u. s. w. Bei *Bewegungen* des Auges werden alle diese Scotome gleich den fliegenden Mücken in entsprechender Richtung aus ihrer relativen Stellung gebracht und, waren diese Bewegungen *rasch*, so *setzen* die Scotome ihren Lauf eine Strecke *fort*, wenn der *Bulbus* bereits *fixirt* ist. Bleibt der Augapfel *ruhig*, so beginnen sie in steigender Schnelligkeit zu *fallen*, wobei sie oft *Bögen* beschreiben, indem sie nach einer oder der anderen Seite ausweichen. Am Ende verschwinden sie an der *unteren* Grenze des Gesichtsfeldes, während *andere* von der *oberen* Grenze her im Sehfelde erscheinen. Die *Ketten* verschlingen sich dabei mannigfaltig, theilen sich u. s. w., indem nicht alle Theile derselben gleich schnell nach abwärts sinken. *Durch den Lidschlag*, noch mehr aber durch sanftes Reiben der geschlossenen Lider, wird die *jeweilige Anordnung* der Scotome im Gesichtsfelde geändert, es tauchen immer sogleich *ganz andere* Gruppen und Ketten auf, welche rasch wieder nach abwärts sinken. *Die ephemeren Scotome* haben ihren Grund sicherlich in optischen Ungleichartigkeiten *des die vordere Hornhautfläche continuirlich überziehenden Flüssigkeitsstratums*. Abgesehen von der Eigenthümlichkeit ihrer *Bewegungen* ergibt sich dieses aus dem Einflusse, welchen der *Lidschlag* und sanfte Reibungen der geschlossenen Lider auf die *gegenseitige* Anordnung derselben im Gesichtsfelde nehmen. Die *dunkleren* fleckartigen Scotome dürften auf abgestossene Epithelzellen, Grumen von Meibomischem Fette u. s. w. zu beziehen sein; die *hellen ringförmigen* aber auf *Luftbläschen*, welche den Thränen beigemischt sind.

Die Vereinigung *dieser ringförmigen* Scotome zu *Schnüren* erklärt sich aus der meniscoiden Gestaltung des *Thränenbaches*. Die specifisch leichteren Luftbläschen steigen nämlich in dem Thränenmeniscus empor und sammeln sich an dessen *oberer Kante* in einer *Reihe*, welche beim Lidschlage durch den oberen Lidrand über die Cornea weggezogen wird und dann mit den Thränen wieder herabsinkt.

Behandlung. Die Scotome sind nach dem Mitgetheilten zum *allergrössten* Theil nur der symptomatische Ausdruck für *innerhalb der Norm gelegene Unvollkommenheiten* in dem Baue der einzelnen dioptrischen Medien und darum *ohne alle tiefere Bedeutung*. Selbst *jene fliegenden Mücken*, welche mit grosser Wahrscheinlichkeit auf *Zellenwucherungen* im Glaskörper zurückgeführt werden müssen, sind *an und für sich ganz unbedenkliche* Erscheinungen, indem sie erfahrungsmässig in einer Unzahl von Augen *zeitlebens bestehen*, ohne dass die letzteren in irgend einer Weise gefährdet würden. Wo dieses *doch* geschieht, ist es nicht sowohl die Zellenwucherung des Glaskörpers, als vielmehr das *Grundleiden*, welches das Corpus vitreum in *Mitleidenschaft* gezogen hat. Dem entsprechend wird denn auch eine *Behandlung* nur *dort* einzuleiten sein, wo mit Grund auf das Vorhandensein eines derartigen *primären Leidens* geschlossen werden darf, und die Therapie wird je nach der *Art* dieses krankhaften Zustandes geregelt werden müssen.

Tritt die Myiodesopsie *primär in sehr lästigem Grade* hervor, so empfiehlt sich am meisten *Schonung und Ruhe* des Auges, also eine entsprechende *Augendiät*, da unter deren Einfluss das Mückensehen thatsächlich sich zu *vermindern* pflegt.

Quellen. *Listing*, Beitrag zur phys. Optik. Göttingen 1845. S. 7, 26, 33, 40, 42, 43, 46, 51, 55, 59. — *Helmholtz*, Karsten's Encyclopädie. IX. S. 148—164. — *Donders*, Anomal. der Refr. u. Acc. Wien 1866. S. 167—172, 331. — *Doncan*, ibid. S. 168. — *Zehender*, Seitz Handbuch der ges. Augenheilkunde. Erlangen 1855. S. 538, 542—547. — *Stellwag*, Ophth. II. S. 387—398. — *Gräfe*, A. f. O. I. 1. S. 351, 358, II. 2. S. 293. — *Coccius*, über Glaucom, Entzündung etc. Leipzig 1859. S. 6, 7.

DRITTER ABSCHNITT.

Functionsstörungen des lichtempfindenden Apparates.

Nosologie. Es sind diese Functionsstörungen überaus mannigfaltig und zum Theile noch sehr ungenügend studirt. Man pflegt *qualitative* Verstimmungen (*Idiosyncrasien*) und *quantitative* Abweichungen (*Hyperaesthesien*, *Anaesthesien* und *schwarzen Staar*) zu unterscheiden.

1. Zu den *Idiosyncrasien* werden, nur theilweise mit Recht, gezählt: die *Mikropsie* und *Megalopsie*, die *Metamorphopsie*, die *Farbenblindheit* und das *Farbigsehen*.

Die *ersteren* beiden Zustände finden ihre Quelle gewöhnlich in veränderten Accommodations- und Convergenzverhältnissen (S. 700). Hier und da erscheinen sie indessen nach Gehirnverletzungen (*H. Gerold*), neben *entzündlichen* Processen in der Netzhaut oder dem Sehnerven und können dann, wenn nicht Verschiebungen der Zapfen durch Exsudat die nächste Ursache abgeben (*M. Tetzer*), möglicher Weise auf eine *Verstimmung* der betreffenden Nerven bezogen werden. Die *Metamorphopsie* beruhet theils auf Schiefstellung einzelner Zapfen und Stabgruppen, wie sie bei exsudativer Netzhautentzündung (S. 193), bei der Amotio retinae (S. 207), bei progressivem Staphyloma posticum (S. 348) vorkömmt, theils ist sie eine Folge sehr stark asymmetrischen Baues der dioptrischen Medien (S. 698).

Die *Farbenblindheit* ist in einzelnen seltenen Fällen eine *vollständige;* die der *Netzhautperipherie normal* zukommende Unempfindlichkeit für Farbeneindrücke (*Aubert*) erscheint auch über den gelben Fleck ausgebreitet (*Achromatopsie, Achrupsie*); der Kranke unterscheidet sehr gut Licht und Dunkel, ja die feinsten Abstufungen der scheinbaren Helligkeit in den Netzhautbildern, erkennt aber *keine* der Farben als solche, entbehrt überhaupt des *Begriffes* einer Farbe (*Wartmann*). In der Regel aber ist blos die Wahrnehmung *bestimmter* Farben sehr beschränkt oder aufgehoben und damit eine Quelle für mannigfaltige *Verwechselungen* einzelner Farben und Farbentöne gegeben (*Chromatodysopsie*).

Man nimmt, allerdings nicht ohne gewichtigen Widerspruch (*Rose*), an, dass das Auge für Aetherschwingungen *dreier* verschiedener Wellenlängen empfindlich sei und dass die Empfindung *jeder* derselben einen eigenthümlichen Vorgang oder, wenn man will, das Resultat der Reizung einer *besonderen Nervenart* darstelle, deren eine durch *rothe*, die andere durch *grüne*, die dritte durch *violette* Strahlen *stark*, durch die beiden *anderen* Strahlensorten aber je nur *sehr schwach* angeregt wird (*Young*). *Weiss* wird dann durch gleich starke Erregung *aller drei* Arten von Nervenfasern, *Schwarz* durch *mangelnde* Erregung derselben zu Stande gebracht. Die Empfindung von *Roth* entsteht, wenn die rothempfindenden Nerven stark, die grünempfindenden schwach und die violettempfindenden noch schwächer gereizt werden. *Gelb* wird wahrgenommen, wenn die roth und grün empfindenden Nerven mässig stark, die violett empfindenden schwach betroffen werden. *Grün* zeigt sich bei starker Reizung der grün empfindenden, schwacher Irritation der roth und violett empfindenden Nerven. *Blau* resultirt aus mässig starker Reizung der grün und violett empfindenden, schwacher der roth empfindenden Nerven. *Violett* ergibt sich aus starker Reizung der für die geringste Wellenlänge empfindlichen, schwacher der beiden anderen Arten von Nerven. Aus Roth, Gelb, Grün, Blau, Violett mit Weiss und Schwarz lassen sich aber *alle möglichen* anderen

Farben mischen und das Mischungsverhältniss in Form einer Gleichung ausdrücken (*Helmholtz*).

Bei der *Chromatodysopsie fehlt* nun die Empfindlichkeit für Wellen *einer der drei* Längen, es fällt also *eine* der drei Grundfarben aus und dem entsprechend können alle von dem Kranken wahrgenommenen Farben auf dem Maxwell'schen Kreisel durch *zwei*, statt durch drei Grundfarben mit Weiss und Schwarz zusammengesetzt werden. Zweifelsohne erscheinen dem Kranken die Farben *anders*, als dem Normalsichtigen, die *Qualität* des Eindruckes ist geändert; *verschiedene* Farben aber zeigen sich *gleich* und werden darum mit einander verwechselt. Man unterscheidet *zwei Formen* (*Seebeck*). Bei der einen lassen sich alle Täuschungen durch mangelhafte oder fehlende Wahrnehmung des *Grün* erklären (*Grünblindheit*). Bei der anderen beruhen die Täuschungen auf dem Ausfalle des *Roth* (*Rothblindheit*, *Anerythropsie*, *Daltonismus*). Nur die *letztere* ist völlig sichergestellt und in ihren Einzelnheiten genau ermittelt.

Bei der *Rothblindheit* wird das objective *rothe* Licht, welches die grün empfindenden Nerven nur schwach und die violett empfindenden noch schwächer anregt, nicht roth, sondern *grünlich* und bei geringer Intensität *graulich* wahrgenommen. Das objectiv *gelbe* Licht reizt stark die grün empfindenden, schwächer die violett empfindenden Nerven, daher es die Empfindung gesättigten lichtstarken *Grüns* hervorruft. Das objective *Grün*, besonders wenn es sich dem Blau des Spectrum nähert, reizt die grün und violett empfindenden Nerven stark, muss also *weisslich* gesehen werden. Die *blaue* Farbe wird annähernd richtig empfunden, da hier auch in der Norm der Einfluss der roth empfindenden Nerven fast Null ist. Im *Sonnenspectrum* sehen die Anerythropen nur *zwei* Farben, welche sie Gelb und Blau nennen. Zum *Gelb* rechnen sie das ganze Roth, Orange, Gelb und Grün. Die *grünblauen* Töne nennen sie grau, den Rest blau. Das *äusserste Roth* sehen sie gar nicht, es wäre denn sehr intensiv. Sie zeigen daher die *Grenze* des Spectrums an einer Stelle, wo normale Augen noch deutlich schwaches Roth erkennen. Unter den *Körperfarben* verwechseln sie Roth mit Braun und Grün und sehen deren Nuancen dunkler, als Normalsichtige. Goldgelb unterscheiden sie nicht von Gelb, Rosa nicht von Blau. Eine gewisse Mischung von Gelb und Schwarz erscheint ihnen am Maxwell'schen Kreisel gleich mit Roth, eine gewisse Mischung von Gelb und Blau gleich mit Grün, eine andere mit Grau. Aus Roth, Gelb, Grün und Blau lassen sich aber mit Zuhilfenahme von Weiss und Schwarz *alle* anderen Farben herstellen. Violett unterscheidet der Rothblinde, nennt es aber blau (*Helmholtz*, *Schelske*).

Die *Grünblinden* unterscheiden im Sonnenspectrum auch nur *zwei* Farben, welche sie, wahrscheinlich ziemlich richtig, Roth und Blau nennen. Sie zeigen keine Unempfindlichkeit für das äusserste Roth und legen die grösste Helligkeit des Spectrum in's Gelb. Sie erkennen leicht und sicher Uebergänge zwischen Violett und Roth, welche dem Anerythropen gleichmässig als Blau erscheinen. Dagegen machen sie auch Verwechselungen zwischen Grün, Gelb, Blau und Roth, wählen aber, falls sie denselben Farbenton mit Grün verwechseln, ein gelberes Grün, als die Rothblinden (*Seebeck*, *Helmholtz*).

Die *Rothblindheit* kömmt ziemlich häufig vor, sie ist in der Regel *angeboren* und oft auch *ererbt*, findet sich häufiger bei Männern, als bei Weibern und wird hauptsächlich bei Individuen des *germanischen* Stammes beobachtet. In *England* ist das procentarische Verhältniss der Rothblinden ein sehr hohes (*Wilson*). *Erworben* wird die Anerythropsie bisweilen durch übermässige Anstrengungen der Augen und in Folge schwerer Kopfverletzungen (*Wilson*, *Tyndal*). Am öftesten entwickelt sie sich neben *progressivem Sehnervenschwund.*

Die Farbengleichungen gestalten sich dabei ganz ähnlich, wie bei angeborener Anerythropsie (*Schelske*). Man fand, dass die erworbene Anerythropsie wieder weichen könne, ohne dass sich die Sehschärfe hebt (*Benedikt*).

Der Ansicht, nach welcher die Anerythropsie auf einer Unempfindlichkeit der für Roth empfindlichen Nervenfasern (*Helmholtz*), oder auf einer besonderen Art von Netzhautparese (*Rose*) beruhe, wird neuerer Zeit eine andere gegenübergestellt und durch schwer wiegende Gründe gestützt (*M. Schultze*). Man hält es nämlich

für wahrscheinlich, dass das die Macula lutea auszeichnende, in's Grünliche spielende gelbe Pigment das durchstrahlende blaue und violette Licht beträchtlich, das rothe in geringem Grade abschwäche und damit nicht nur den *objectiven Farbeneindruck* centraler Netzhautbilder verändere, sondern wesentlich zur grösseren *Schärfe* der Wahrnehmungen beitrage. In Uebereinstimmung damit erklärt man sich die sehr wechselnde Empfindlichkeit verschiedener Augen für blaues und violettes Licht, das Vorkommen Ultraviolettsehender und Violettblinder (*Rose*), aus einer verschiedenen Intensität der Färbung des gelben Fleckes und leitet die *Rothblindheit* aus einer stärkeren Entwickelung der *grünlichen* Nuance an der Netzhautmitte ab. Es lässt sich vorerst mit dieser Hypothese allerdings nicht ganz in Einklang bringen, dass beim *Ikterus* so wie im *Santoninrausche* ähnliche Täuschungen, wie bei der Rothblindheit, stattfinden, nämlich Verkürzung des blauen Endes des Spectrums und öfters auch des rothen, also Unempfindlichkeit für das Violett und im geringeren Grade für das äusserste Roth, weiters Gelbsehen, ohne dass sich in der Färbung der Augenmedien dafür eine *ausreichende* objective Basis ergäbe (*Rose*). Directe Versuche haben es aber mit Sicherheit herausgestellt, dass in dem Santoninrausche gewisse Veränderungen an der Macula lutea vor sich gehen. Es liegt daher nahe, dieselben in einer vorübergehenden *Verfärbung* des gelben Fleckes begründet zu erachten und etwas Aehnliches bei der Gelbsucht zu vermuthen. Am schwierigsten schien bei dieser Hypothese das im Santoninrausche öfters auftretende *Violettsehen* zu erklären (*Rose*). Doch hat sich gezeigt, dass dasselbe lediglich auf die Wahrnehmung *complementär gefärbter Nachbilder* zurückzuführen sei, indem es sich nur bei Betrachtung *dunkler* oder stark beschatteter Gegenstände geltend macht und auch *künstlich* durch längeres Tragen gelber Gläser veranlasst werden kann (*M. Schultze*).

Das *Farbigsehen* ist ein im Ganzen sehr wenig erforschter Functionsfehler, welcher sich dadurch charakterisirt, dass eine *gewisse Farbe*, Gelb, Roth, Blau, Grün u. s. w. über das Gesichtsfeld *ergossen* erscheint und die *objectiven* Farben der Objecte entsprechend ihrer *eigenen* Qualität *verändert.*

Es ist das Farbigsehen in der allergrössten Mehrzahl der Fälle begründet durch *Färbungen* und *Trübungen* der *dioptrischen Medien* oder der vorderen *Netzhautschichten.* In Bezug auf das *Gelbsehen* im Santoninrausche und bei dem *Ikterus* (*Rose*) wurde dies bereits oben vermuthungsweise angedeutet. Ob etwas Aehnliches von dem Farbigsehen nach örtlicher Anwendung des *Digitalin* u. s. w. (*A. Weber*) gilt, ist nicht erforscht. Mit Sicherheit lässt sich das Farbigsehen nach *intraocularen Blutungen* (S. 151), zum Theile auch bei der *Dictyitis* (S. 183) und in manchen Fällen von *Glaucom*, so erklären. Das Blausehen nach *Staarextractionen* (*Guepin*) beruht auf dem Zurückbleiben von Rindentrümmern, da es durch einen künstlichen Glaskörpervorfall (S. 654) beseitigt wird (*Hasner*). Die farbigen *Säume,* welche sich bei *Astigmatismus* (S. 735) etc. um die Objectbilder herum zeigen, sind auf die Lichtzerstreuung im dioptrischen Apparate und auf ungenügende Accommodation zurückzuführen. Sieht man von diesen Fällen und von dem *complementären Farbigsehen* ab, welches sich ausnahmsweise nach dem Gebrauche stark gefärbter Augengläser geltend macht (*Böhm*), so bleiben nur *wenige* Fälle übrig, in welchen das Leiden *materieller* Grundlagen gänzlich zu entbehren scheint und sich als eine wahre Verstimmung des lichtempfindenden Apparates auffassen lässt. Man hat solche Zustände unter verschiedenen äusseren Verhältnissen beobachtet. Mitunter *wechselte* die subjective Färbung des Gesichtsfeldes, *remittirte* oder *intermittirte* gar (*Sokalski*). Sie lässt sich nicht durch Vorsetzung complementär gefärbter Gläser neutralisiren, sondern bedarf behufs dessen öfters ganz absonderlicher und physikalisch nicht erklärbarer Farbencombinationen (*H. Gerold*).

2. Die *optische Hyperaesthesie* charakterisirt sich einerseits durch *abnorm gesteigerte Erregbarkeit*, d. i. durch unverhältnissmässige *Intensität* und *Dauer* der Empfindungen, welche von *Reizen* beliebiger Art im Bereiche des lichtempfindenden Apparates angeregt werden; andererseits aber durch einen Zustand *abnorm hoher Erregung*, welcher sich durch, von *äusseren* Einflüssen *unabhängige* Functionsthätigkeiten bekundet.

a) Symptomatisch kömmt sie am häufigsten zum Ausdrucke durch ein höchst peinliches *Gefühl von Blendung*, welches sich schon bei der Einwirkung ganz *unverhältnissmässig kleiner* Lichtmengen, oder gar bei *völligem Abschlusse objectiven* Lichtes, geltend macht. Es *combinirt* sich dieses Blendungsgefühl in der Regel mit den Erscheinungen der *Ciliarhyperästhesie*, d. i. mit mehr weniger heftigen, über einen oder den anderen Quintusast ausstrahlenden *Schmerzen* im Bulbus, mit profuser *Thränensecretion*, reflectorischen *Krämpfen* des Lidschliessmuskels u. s. w. und stellt dann *in dieser Combination* jenen Zustand dar, welchen man allgemein unter dem Namen der *Lichtscheu*, *Photophobie*, beschreibt. Die Lichtscheu ist also ein *sehr zusammengesetztes* Phänomen, das Spiegelbild hyperästhetischer Affectionen in *verschiedenen* Nervenbezirken, welche jedoch in innigem functionellen Verbande mit einander stehen und darum die Erregungen sich wechselweise leicht mittheilen können.

b) Eine *andere Aeusserungsweise* der optischen Hyperästhesie sind die sogenannten *Phosphene*. Sie kommen sowohl *mit* als *ohne* dem Blendungsgefühle und wahrer Lichtscheu vor und sind gleich diesen *nicht nothwendig* an die Einwirkung *objectiven* Lichtes gebunden, sondern zeigen sich charakteristischer Weise eben so gut bei völliger *Finsterniss*, ja bei completer *Amaurose*. Sie bringen meistens nur den krankhaften *Erregungszustand* der einzelnen Nervenelemente als solchen zum symptomatischen Ausdrucke; werden indessen in Zahl, Grösse und Intensität mächtig *gesteigert* oder auch direct *hervorgerufen* durch absolut und relativ *äussere Reize*, wie da sind: kleine vorübergehende *Wallungen* oder *Stauungen* des Blutes, ja die *normale* Circulation und Pulsation der Gefässe, ein leiser *Druck* auf das Auge, kleine *Erschütterungen*, selbst *rasche* Seitenbewegungen desselben, *gleichzeitige plötzliche* Contractionen der vier geraden Augenmuskeln, *elektrische Ströme*, welche auf den Bulbus einwirken (*Helmholtz*, *Schelske*) u. s. w.

Es *präsentiren* sich diese subjectiven Gesichtserscheinungen öfters in der Gestalt hellleuchtender weisser oder farbiger *Wolken*, *Ringe* u. s. w., welche einen *grossen* Theil des Gesichtsfeldes ausfüllen und sich unter mannigfaltigem Formwechsel in diesem herumzubewegen pflegen. Mitunter scheint das Sehfeld während den Anfällen seiner *ganzen* Ausdehnung nach von einem *gleichmässigen* oder *gewölkten*, öfters wogenden oder vibrirenden Nebel erfüllt, dessen Farbe gemeiniglich bläulich weiss, nicht selten aber auch gelb, grün, roth u. s. w. ist. Die Objecte leuchten dann nur undeutlich und bisweilen von Regenbogenfarben umsäumt *durch den Nebel durch*. Man beschreibt dieses Phänomen unter dem Namen der *Chromopsie* oder *Chrupsie*, des *Farbensehens*.

Am *gewöhnlichsten* zeigen sich die fraglichen Phosphene unter der Form *heller weisser* oder *farbiger Blitze*, *Funken*, *Flammen*, *Räder*, *Kugeln* u. s. w., welche an verschiedenen Punkten des Gesichtsfeldes auftauchen und dasselbe rasch in mannigfaltigen Richtungen durchkreuzen, seltener an *einem* Punkte zu haften scheinen und allmälig erblassen, *ohne* ihren Ort verändert zu haben. Bisweilen *häufen* sie sich derart, dass sie das Gesichtsfeld nahezu *ausfüllen* und es solchermassen dem Kranken däucht, als sähe er in einen dichten *Regen* von flimmernden goldenen silbernen oder feurigen Tropfen, oder als wogte vor seinen Augen ein *Meer* von

Flammen oder geschmolzenen Metallen. Der gebräuchliche Name für diese Art subjectiver Gesichtserscheinungen ist *Photopsie* oder *Spintherismus*.

c) Die krankhafte Steigerung der Erregbarkeit macht endlich auch die *Dauer der Reaction* gegen *objective* Reize öfters zu einer unverhältnissmässig *langen*. Es treten *Nachbilder* leichter auf, erreichen sehr namhafte Erleuchtungsintensitäten und klingen viel schwerer ab als in der Norm.

Bei *raschem Wechsel* geschieht es daher leicht, dass, während schon ein anderer Gegenstand zur Betrachtung gelangt, noch ein Nachbild des *früher* beschauten Objectes vorhanden ist, dass also die *Nachbilder* sich mit den Eindrücken der in *Sicht* befindlichen Objecte mischen, die Wahrnehmungen sich gegenseitig confundiren und dass, indem die Nachbilder mit den Bewegungen des Auges ihren Platz ändern, den ruhenden Objecten der Betrachtung eine *scheinbare* Bewegung mitgetheilt wird. Die Objecte scheinen so hin und her zu schwanken, zu tanzen und der Kranke wird schwindlich, wenn die beschauten Gegenstände nur einigermassen rascher ihren Ort wechseln (*Ruete*).

Besonders starke und *dauernde* Eindrücke pflanzen sich gleichsam fest in den lichtempfindenden Apparat ein, so dass ihre Nachbilder *Tage und Wochen lang* im Gesichtsfelde haften oder wenigstens sogleich hervortreten, wenn der Kranke nur daran denkt. Waren diese Eindrücke der *Form* nach sehr *mannigfaltig* und *wechselnd*, so kömmt es wohl auch zu einem förmlichen *Jagen von subjectiven Gesichtserscheinungen*, deren eine die andere im Gesichtsfelde zu verdrängen sucht und welche bald das Gesehene einfach *reproduciren*, bald mehrere Eindrücke in Form von Nachbildern unter einander *combiniren*, bald aber ganz ungestaltete, mannigfaltig gefärbte Figuren dem Sensorium vorspiegeln und so die Veranlassung zu den abenteuerlichsten *Visionen* geben (*Ruete*).

Die optische Hyperaesthesie zeigt sich gelegentlich als Symptom *congestiver* und *entzündlicher Gehirnleiden*, des Säuferwahnsinnes, der Vergiftung mit gewissen narkotischen Substanzen u. s. w. (*Mackenzie*, *Ruete*). Sie begleitet manchmal die mehr acuten Formen der *Neurodictyitis* (S. 183) und spielt auch unter den Vorläufern der *Netzhautabhebung* eine Rolle (S. 207). Am gewöhnlichsten wird sie auf consensuellem Wege vom *Ciliarsysteme* aus angeregt und unterhalten. Sie lässt sich dann meistens auf *entzündliche* Processe zurückführen und gewinnt bisweilen die Bedeutung eines *sympathischen* Leidens (S. 288). Oft genug jedoch *fehlt* dieses Zwischenglied, die Hyperaesthesie ist eine *unmittelbare* Folge heftiger, auf das Ciliarsystem wirkender Reize. Ueberbürdungen des Accommodations- und der Convergenzmuskeln (S. 753) stehen hierbei in erster Linie.

In anderen Fällen entwickelt sich das Leiden *primär* im *lichtempfindenden* Apparate und pflanzt sich von da alsbald auf das Ciliarsystem fort. Die häufigste Veranlassung geben angestrengte Bethätigungen des Sehorganes bei intensiver Erleuchtung des Gesichtsfeldes, bei directem Sonnen- oder starkem flackernden Gaslichte, die Bearbeitung sehr glänzender oder grell gefärbter, oder im Gegentheile ungenügend beleuchteter kleiner Objecte, besonders wenn letztere in steter rascher Bewegung begriffen sind, weiters ein häufiger Wechsel grosser Lichtcontraste u. s. w. Die Beschwerden, welche solchermassen hervorgerufen werden, haben symptomatisch viel Aehnlichkeit mit den asthenopischen, daher der Zustand als *Asthenopia retinalis* beschrieben worden ist (*Gräfe*).

Es charakterisirt sich derselbe in *negativer* Richtung durch das *Abhandensein* irgend welcher erheblicher Abweichungen im Bereiche der Accommodation und der Augenmuskeln; in *positiver* Richtung aber durch die *Unverträglichkeit* der Augen gegen *jede erhebliche* Bethätigung, indem dieselbe alsbald zu einem höchst peinlichen Gefühle von *Blendung* und einem damit verbundenen *Undeutlichwerden* der Objecte führt, *gleichviel welches die Distanz des fixirten Gegenstandes*, also der erforder-

liche Spannungsgrad des Accommodationsmuskels und der Geraden sei. Es ist die retinale Asthenopie, einmal zu höheren Graden entwickelt, meistens sehr *hartnäckig;* trotz aller Schonung und dem so gerühmten Gebrauche blauer Gläser (*Böhm*) besteht sie oft Monate lang und macht den Kranken zu jeder ernsten Beschäftigung untauglich.

3. Die *Anaesthesia optica* ist eine von wahrnehmbaren *materiellen* Veränderungen *unabhängige Verminderung der Erregbarkeit* des lichtempfindenden Apparates. Ihr Hauptmerkmal ist die *unverhältnissmässige Schwächung des sinnlichen Eindruckes*, welchen Erleuchtungsintensitäten von sinkender Stärke auf das Sehorgan ausüben. Es zeigt sich die optische Anaesthesie unter mancherlei Formen je nach dem zu Grunde liegenden aetiologischen Momente.

a) In der grössten Mehrzahl der Fälle sind es *Ueberreizungen* des lichtempfindenden Apparates, welche zur Anaesthesie führen. Es scheint, als ob solchermassen eine Art *Erschöpfung* oder *Abstumpfung* begründet würde, welche die betreffenden Nervenelemente unfähig macht, auf *minder starke* und überhaupt *mässige* Lichteindrücke im normalen Grade zu reagiren.

Unter den Irritamenten, welche hier in Betracht kommen, steht selbstverständlich das *Licht* obenan. In der That ist der so überaus häufig und selbst endemisch vorkommende *Nachtnebel*, die *Hemeralopie*, dem Wesen nach nichts Anderes, als optische Anaesthesie, welche ihren Grund in länger dauernden Einwirkungen starker Lichtgrade auf das Sehorgan, weiterhin aber in mangelhafter Ernährung und darin wurzelnder Functionsschwäche des gesammten Nervensystems findet. Ihr innig verwandt ist die *Schneeblindheit* und *Mondblindheit.*

Die *Schneeblindheit* ist ein sehr gewöhnliches Vorkommniss sowohl bei Menschen als bei Hausthieren, welche weite Schnee- und Gletscherfelder hoher Gebirge bei *hellem* Sonnenschein durchwandern, ohne die Augen vor dem grellen Reflexe des Bodens zu schützen. Sie charakterisirt sich durch eine bald rasche, bald sehr allmählige *Verdüsterung* des Gesichtsfeldes und durch endliche völlige *Verfinsterung* desselben, welche so lange dauert, als der Betroffene in jenen unwirthbaren Gefilden mit unbedeckten Augen weilt; alsbald aber schwindet, wenn er in die *schneelosen* Alpentriften niedersteigt, oder die Augen längere Zeit hindurch mittelst eines vorgebundenen dunklen, wenig Licht durchlassenden Gewebes, z. B. schwarzen Krepps, oder mittelst dunkler Gläser vor übermässigen Lichtreizen bewahrt (*Tschudi, Förster*).

Die *Mondblindheit* tritt öfters bei Matrosen auf, wenn dieselben, zumal unter den Tropen, in hellem Mondscheine auf dem Decke schlafen. Sie soll bisweilen so stark werden, dass die Leute beim Erwachen kaum das Tageslicht erkennen und geführt werden müssen (*Robinson*).

Intensives directes oder reflectirtes *Sonnenlicht*, welches plötzlich das Auge trifft oder längere Zeit auf die Netzhaut wirkt, veranlasst übrigens mitunter auch *partielle Anaesthesien*, besonders der am meisten ausgesetzten *Netzhautmitte*. Es äussert sich dieser Zustand durch eine dunkle Wolke, welche beständig in der Mitte des Sehfeldes schwebt und völlig undurchdringlich ist, oder bei geringerer Dichtigkeit die Objecte in mehr weniger bestimmten Umrissen und Farben durchscheinen lässt.

Die Wolke ist im Allgemeinen um so dunkler, je weniger hell erleuchtet das Gesichtsfeld ist. Bei grosser Helligkeit des letzteren erscheint sie öfters gefärbt. Bei geschlossenen Augen verschwindet sie nicht ganz, zeigt sich vielmehr in einzelnen Fällen heller, als die normale Umgebung. Oefters *ephemer*, blos einige Stunden andauernd und nach dem nächtlichen Schlafe verwischt, ist sie unter anderen Umständen eine höchst qualvolle Erscheinung, welche den Kranken Wochen und Monate lang unablässig verfolgt, bis sie unter gehöriger Augendiät allmälig dünner wird, die Gegenstände klarer und klarer hervortreten lässt, oder stückweise sich auflöst und aus dem Sehfelde verschwindet. Bisweilen bleibt lange eine

gewisse Schwäche der Netzhautmitte zurück, welche sich besonders beim Uebergang aus einem hellen in einen dunkleren Raum im directen Sehen fühlbar macht (*Ed. Jäger, Schirmer, Mackenzie*).

In zweiter Reihe sind *Blitzschläge* und *mechanische* Erschütterungen des Auges oder seiner Centralorgane als *mögliche* Veranlassungen der Anaesthesia optica aufzuführen. Auch glaubt man, dass heftige Reizzustände im Bereiche des einen oder des anderen *Quintusastes* auf consensuellem Wege ähnliche Wirkungen nach sich ziehen können.

Leider sind die bezüglichen Fälle nur zum kleinen Theile genügend untersucht und es liegt die Vermuthung nahe, dass hier ganz *verschiedene* Krankheiten zusammengefasst wurden, welche in dem *auffälligsten* Symptome, in der plötzlichen oder doch sehr raschen Verminderung oder völligen Vernichtung des *Lichtempfindungsvermögens*, übereinkommen. Für deren *theilweise* Einstellung in die Gruppe der *Anaesthesien* spricht der Umstand, dass die Sehstörung oft lange besteht, ohne dass sich irgend welche *materielle* Veränderungen in den dem Augenspiegel zugänglichen Theilen nachweisen lassen, ja dass nach geraumer Zeit die Functionstüchtigkeit des lichtempfindenden Apparates sich wieder heben kann und dann meistens nur eine *concentrische Einengung* des Gesichtsfeldes ohne objectiven Befund zurückzulassen pflegt.

Das *nächste pathogenetische* Moment dieser Functionsbehinderungen liegt völlig im Unklaren. In dem nicht geringen Procent der Fälle nämlich, in welchen mit der Zeit die Zeichen der *Sehnervenatrophie* zum Vorschein kommen, und auf vorausgängige *Wucherungsprocesse* (S. 213) schliessen lassen, sollte nicht sowohl von Anaesthesie, als vielmehr von *Amaurose* gesprochen werden. Wo kräftige *electrische* Entladungen oder *mechanische* Erschütterungen im Spiele sind, kann man auf feine *moleculare* Veränderungen im lichtempfindenden Apparate denken. Manche wollen Schädigungen der *vasomotorischen* Nerven annehmen, da diese gegen traumatische Einflüsse sehr sensibel sind und durch gestörte Blutzufuhr den Torpor erklären würden (*Graefe, Secondi*). Auf Grundlage einiger Versuche mit Trigeminusdurchschneidung liesse sich ein solches Moment selbst für manche der angeblich vom *Quintus* ausgehenden Anaesthesien verwerthen (*Schneller*).

Im Uebrigen steht es fest, dass schon die *Art der directen Schädlichkeitswirkung* eine sehr verschiedene sein könne. Was den *Blitz* betrifft, sind Fälle bekannt, wo die Sehstörung nur aus dem *directen* Einflusse des elektrischen Stromes auf das Nervensystem abgeleitet werden kann (*Petrequin, Schirmer*), und andere, wo der Blitz in einiger *Entfernung* niederfuhr (*Lawrence*), die optische Anaesthesie also nur eine *andere* Ursache, vielleicht *Ueberblendung* oder, beim Zusammenwirken von disponirenden Momenten, auch die heftige *Gemüthserregung* (*Graefe*) anzuerkennen gestattet. Die *zweite* Art, die sogenante *traumatische Amaurose ohne objectiven Befund*, wurde bald durch einen ziemlich unbedeutenden Schlag oder Stoss auf das Auge (*Testelin*), bald durch einen auf den Bulbus ausgeübten Druck (*Beer*), bald durch einen Fall auf die Stirne oder einen Sprung von einiger Höhe (*Secondi*) begründet. Die *dritte* Art endlich, welche ziemlich allgemein als *Amaurosis trifacialis* beschrieben wird, scheint in der Mehrzahl der ohne materielle Veränderungen verlaufenden Fälle nicht sowohl einem vom Quintus überkommenen Reizzustande, als vielmehr einer mit der Verletzung des betreffenden Trigeminusastes gleichzeitig gesetzten *Erschütterung* des Auges oder seiner Centraltheile auf Rechnung geschrieben werden zu müssen und überdies meistens als traumatische *Mydriase* aufzufassen sein (*Mackenzie*). Für eine *gewisse* Quote mag übrigens jene Erklärungsweise immerhin statthaft sein. Es handelt sich dabei gewöhnlich um Fälle, in welchen tiefgreifende schrumpfende *Narben* der Stirngegend, oder *Geschwülste* eine Dehnung und Zerrung einzelner Aeste oder des Stammes des Frontalnerven annehmen lassen und gemeiniglich auch sehr heftige Reflexkrämpfe im Bereiche des Kreismuskels der Lider gegeben sind (*Beer, Mackenzie*); seltener scheint das Irritament von *cariösen Zähnen*, welche stark schmerzen, auszugehen (*Beer, Hutchinson, Hays, Wecker, Delgado*). Der Umstand, dass manchmal durch operative Durchtrennung des Stirnnervenstammes oder beziehungsweise durch Entfernung des schadhaften Zahnes *Heilung* der Sehstörung erzielt wurde, ist der Annahme einer einfachen Anaesthesie günstig.

b) Ausnahmsweise bildet die optische Anaesthesie ein Glied in der langen Kette höchst mannigfaltiger und sehr wandelbarer Symptome, welche *allgemeine Verstimmungen des Nervensystemes* kennzeichnen. Sie ist dann meistens *partiel*, auf die *Peripherie* der Netzhaut beschränkt, und offenbart sich durch eine mehr weniger erhebliche unregelmässige oder concentrische *Einengung* des Gesichtsfeldes, während die *centrale* Schschärfe in der Regel nur wenig herabgesetzt erscheint, seltener eine *beträchtliche* Einbusse erleidet oder gar bis zum *Verlöschen* der Lichtempfindung sinkt. Dabei zeigt sich, wenn man von den letzteren Fällen absieht, häufig eine grosse Empfindlichkeit gegen *objectives* Licht, wodurch dem Leiden ein sehr auffallender erethischer Charakter aufgedrückt wird. Die starke Erregbarkeit macht, dass die centrale Sehschärfe *im Dunklen* und besonders durch Vorsetzung tief gefärbter Gläser eher *zu-* als abnimmt, dass solche Augen öfters bei Erleuchtungsintensitäten noch ziemlich scharf sehen, welche *normalen* Augen kaum mehr genügen. Weitere Merkmale liegen in der fast constanten *Beiderseitigkeit*, in dem *plötzlichen* Auftreten oder in der sehr *raschen*, innerhalb weniger Stunden oder Tage vollendeten Höhenentwickelung der Sehstörung; in der durch die Druckphosphene (siehe Amaurose) erweisbaren Erhaltung der Leitungsfähigkeit der anaesthetisch gewordenen Netzhautpartien und in dem häufigen Nebenhergehen von *anderweitigen* Nervensymptomen. So stösst man öfters auf *cutane Anodynien*, auf *Zuckungen* in verschiedenen Muskelgebieten, ja auf förmlichen Veitstanz, hysterische Anfälle, heftige Kopfschmerzen etc. In einzelnen Fällen scheint auch Accommodationskrampf ein Begleiter zu sein (*Mandelstamm*). Endlich kömmt der Diagnose der Umstand zu Hilfe, dass sich das fragliche Leiden fast durchwegs nur bei *Weibern* und *Kindern*, höchst selten aber bei Männern und zwar nur bei solchen findet, welche durch Temperament und Körperconstitution sich dem weibischen oder kindlichen Typus nähern; weiters, dass die ergriffenen Kinder gewöhnlich sehr reizbare nervöse Individuen, die Frauen häufig entschieden hysterisch sind, und dass die *Gelegenheitsursache* fast immer eine heftige Gemüthsaufregung, ein Schreck u. s. w. ist. Am häufigsten sollen Kinder zwischen 6—14 Jahren leiden und dabei die Netzhauthyperästhesie öfters eine geringe sein, während sie bei hysterischen Weibern meistens ganz eminent hervortritt. Die *Prognose* ist günstig, indem die Anaesthesie fast immer *völlig zurückgeht* und nur selten Einschränkungen der Gesichtsfeldperipherie übrig bleiben, auch wenn die Krankheit sich durch völlige Erblindung geäussert hatte (*Graefe*, *Haase*).

Als *therapeutische Behelfe* gelten der mehrtägige Aufenthalt im dunklen Zimmer und weiterhin das Tragen blauer Gläser bei völliger Vermeidung der Accommodationsthätigkeit. Innerlich soll das milchsaure Zink gute Dienste leisten und bei eingetretener Besserung wird ein stärkendes Verfahren bei reichlichem Genusse frischer Luft empfohlen; dagegen aber vor Blutentleerungen gewarnt (*Graefe*).

c) Unstreitig am häufigsten werden optische Anaesthesien durch *länger dauernde Ausschliessung eines Auges vom gemeinschaftlichen Sehacte* verursacht. Sie scheinen öfters mit Accommodationsparesen gepaart zu sein, was sich dann durch Mikropsie (S. 700) offenbart. Man pflegt sie unter dem Namen *Amblyopia ex anopsia* zu beschreiben. Sie unterscheiden sich von den anderen pathogenetischen Formen der Anaesthesie wesentlich durch die *normale Ausdehnung* des Sehfeldes und dadurch, dass das *excentrische*

Sehen immer *im Verhältniss* zum *centralen* an Deutlichkeit *abnimmt*. Im Ganzen äussern sie sich mehr durch den *Bedarf an grossen Sehwinkeln* zum deutlichen Sehen, weniger durch die Erforderniss *starker Erleuchtungsintensitäten* und tragen solchermassen mehr den Charakter einer einfachen *Stumpfheit*.

Sie sind selbstverständlich *immer einseitig* und stellen sich besonders gerne dort ein, wo die *undeutlichen* Wahrnehmungen des *einen* Auges die *deutlicheren* des *anderen* in dem gemeinschaftlichen Sehacte *trüben*, so dass eine förmliche *Unterdrückung* der Wahrnehmungen des ersten Auges behufs *deutlichen* Sehens zur *Nothwendigkeit* wird. Sie finden sich darum sehr häufig beim *einseitigen Strabismus*, so wie überhaupt in Augen, welche bei *Normalität* oder doch *beträchtlich grösserer Functionstüchtigkeit des anderen* mit partiellen *Trübungen der Cornea* oder *Linse*, mit *Mydriasis*, mit *Accommodationsfehlern* u. s. w. behaftet sind. Wo *keine* nur *einigermassen* deutlichen Bilder *auf der Netzhaut* mehr zu Stande gebracht werden können, also eine Beirrung der Functionen des anderen Auges wegfällt, bei *ausgebildeten* Staaren, totalem *Verschluss der Pupille*, *dichten ausgebreiteten* Cornealtrübungen etc. pflegt die Anaesthesia ex anopsia nicht so leicht *höhere* Grade zu erreichen und leichter zu *weichen*. Uebrigens ist das *Kindesalter*, da in diesem es viel leichter und rascher zur förmlichen *Unterdrückung* der Wahrnehmungen kömmt, als im Mannesalter, die *eigentliche Periode* für das Entstehen solcher Anaesthesien. In den *späteren* Lebensjahren führen *dieselben* pathogenetischen Momente weniger leicht zur Functionsschwäche der Netzhaut.

d) Schliesslich ist der *Verminderung der Sehschärfe im höheren Alter* zu gedenken. Es ist die Sehschärfe schon nach dem 25. Lebensjahre eine merklich geringere, als in der ersten Jugend, und geht nach neueren Untersuchungen (*Vroesom de Haan*) bei hochbetagten Greisen auf die Hälfte ihres ursprünglichen Werthes herab. Wie viel hierbei auf eine essentielle Functionsschwäche der Nervenelemente, auf eigentlichen Torpor zu rechnen ist, steht sehr dahin. Jedenfalls spielen die *materiellen Veränderungen*, welche die einzelnen *dioptrischen* Medien sowie die *Netzhaut* und *Aderhaut* durch die *senile Involution* erleiden, eine wesentliche Rolle, indem sie auf die scheinbare Helligkeit und Schärfe der Bilder einen höchst ungünstigen Einfluss nehmen müssen.

4. *Der schwarze Staar*, *die Amblyopie und Amaurose*, welche vielfach mit der Anaesthesie zusammengeworfen werden, beruhen nicht sowohl auf einer verminderten *Erregbarkeit* des lichtempfindenden Apparates, denn diese kann sogar *erhöht* sein, als sie vielmehr den *symptomatischen* Ausdruck für eine *Functionsbehinderung materieller Art* abgeben, welche sich entweder gleich von *vorneherein* objectiv nachweisen lässt, oder erst im *weiteren* Verlaufe durch allmäliges Hervortreten der *Sehnervenatrophie* offenbar wird. Mit anderen Worten ausgedrückt ist der schwarze Staar *nicht eine Krankheit selbst*, sondern ein *Zug in dem Krankheitsbilde mannigfaltiger pathologisch-anatomischer Zustände* und zwar handelt es sich bald um *Wucherungsprocesse* im Bereiche des lichtempfindenden Apparates *als solchen*, bald kömmt die Functionsstörung vorerst auf Rechnung eines *von Aussen* her wirkenden *Druckes*, einer *Zerrung*, *Dehnung*, ja einer förmlichen *Zusammenhangstrennung* der nervösen Theile.

Man könnte darum die Amaurose füglich in *trophische* und *mechanische* Formen scheiden. Doch hat eine solche Eintheilung das Missliche, dass Wucherungen sich häufig vorerst auf das *bindegewebige Gerüste* beschränken (S. 166) und die Leitung *mechanisch* beirren; während umgekehrt bei *mechanischen* Einflüssen,

welche von Aussen her sich geltend machen, die betroffenen Theile fast immer sehr bald in einen *Wucherungsprocess* gerathen und dieser sich rasch längs den nervösen Faserzügen auszubreiten pflegt.

Quellen. *Helmholtz*, Karsten's Encyklopädie. IX. S. 200, 202—208, 272, 282, 283, 291, 294, 297, 309, 317. — *Young*, ibid. S. 291. — *Wilson*, *Tyndal*, S. 299, 300. — *Seebeck*, ibid. S. 294, 299. — *E. Rose*, Virchow's Archiv, 16. Bd. S. 233; 18. Bd. S. 15, 24, 28; 19. Bd. S. 522, 532, 534; 20. Bd. S. 245—290; 28. Bd. S. 30, 61, 63, 67, 71—82; 30. Bd. S. 442, A. f. O. VII. 2. S. 72, 78, 88, 91, 93, 103, 107; *Poggendorf's* Annalen. 126. Bd. S. 68—86. — *Aubert*, A. f. O. III. 2. S. 38, 42, 51, 55, 60. — *Schelske*, ibid. IX. 3. S. 39, 49, XI. 1. S. 171. — *Setschenow* ibid. V. 2. S. 205, 207. — *M. Schultze*, über den gelben Fleck etc. Bonn. 1866. S. 3—16. — *Mackenzie*, Traité d. malad. d. yeux. Traduit p. Warlomont et Testelin. I. Paris 1856. S. 160—165; II. 540, 818, 820, 828, 845—849. — *Ruete*, Lehrb. der Ophth. I. Braunschweig 1853. S. 156, 158—172, 179—191, 191—201. — *Wartmann* ibid. S. 184. — *Stellwag*, Ophth. II. S. 629, 649. — *Benedikt*, A. f. O. X. 2. S. 185. — *H. Gerold*, zur ther. Würdigung farbiger Diopter. Giessen 1867. S. 10, 15, 19, 25, 27. — *M. Tetzer*, Wien. Med. Jahrb. 1864. 5. S. 177, 180. — *Szokalski*, Ann. d'oc. III. S. 201. — *Guepin* ibid. VI. S. 12. — *A. Weber*, kl. Montbl. 1863. S. 377. — *Hasner*, kl. Vorträge. Prag 1860. S. 305, 306. — *Böhm*, die Therapie des Auges mittelst farbigen Lichtes. Berlin 1862. S. 18. — *Liersch*, der Symptomencomplex Photophobie. Leipzig 1860. S. 87. — *Graefe*, A. f. O. I. 1. S. 329, 440; VIII. 2. S. 366; kl. Montbl. 1865. S. 261, 365. — *Tschudi*, Thierleben in der Alpenwelt. Leipzig 1854. S. 591. — *Förster*, über Hemeralopie etc. Breslau 1857. S. 34. — *Boussingault*, Humboldt's kleinere Schriften. Stuttgart 1853. S. 174, 190, 192. — *Robinson*, Ausland 1858. S. 1080. — *Ed. Jäger*, Staar und Staaroperationen. Wien 1854. S. 73. — *Schirmer*, kl. Montbl. 1866. S. 261. — *Saemisch*, ibid. 1864. S. 22. — *Testelin*, ibid. 1865. S. 358, 364. — *Beer*, Lehre von den Krankheiten des Auges. I. Wien. S. 176, 183, 185, 190. — *Secondi*, Clinica oc. di Genova. Torino 1865. S. 138. — *Himly*, Krankheiten u. Missbildungen. I. Berlin 1843. S. 85. — *Schneller*, A. f. O. VII. 1. S. 72. — *Petrequin*, *Henrotay* nach Mackenzie. l. c. II, S. 857, 858. — *Lawrence* nach Himly. l. c. S. 427. — *Hutchinson*, *Wecker*, *Delgado*, kl. Montbl. 1866. S. 269. *Hays* nach Mackenzie l. c. II. S. 846. — *Haase*. kl. Monatbl. 1866. S. 251, 254. — *Mandelstamm*, Pagenstecher's kl. Beobachtungen. III. Wiesbaden 1866. S. 84. — *Donders*, Anom. der Refr. u. Acc. Wien 1866. S. 159, 162. — *Vroesom de Haan*, Derde Jaarl. Verslag. Utrecht 1862. S. 229, 277; kl. Monatbl. 1863. S. 327, 331.

1. Der Nachtnebel, Hemeralopie.

Krankheitsbild. *Charakteristisch ist der Bedarf normwidrig hoher Lichtgrade zum deutlichen Sehen und eine unverhältnissmässige Abnahme des Sehvermögens, wenn die Erleuchtungsintensität des Gesichtsfeldes unter ein gewisses Mass herabsinkt (Förster).*

In der That zeigt sich bei *minder hochgradig* entwickelter Hemeralopie das *volle* Licht eines *hellen* und selbst eines *trüben* Tages vollkommen ausreichend, um bei entsprechender Einstellung des dioptrischen Apparates Objecte unter *kleinen* Sehwinkeln *deutlich* zu erkennen, z. B. feinere Druckschrift anstandslos und selbst anhaltend zu lesen u. s. w. Bei *höhergradigem* Nachtnebel bedarf es schon des *vollen* Lichtes eines *sehr hellen* Tages, auf dass das Auge mit einem *normalen* in der Deutlichkeit seiner Wahrnehmungen concurriren könne. Das Licht eines *trüben* Tages, ungünstige Stellung des Objectes zur Lichtquelle, leichte Beschattung desselben u. s. w. steigern dann beträchtlich die Grösse des erforderlichen *Gesichtswinkels*, schwächen in sehr fühlbarer Weise die Feinheit des *Farbenunterscheidungs-*

vermögens und vermindern die *Functionsdauer*. Oefters machen sich unter solchen Verhältnissen wohl auch schon *seitliche Beschränkungen* oder *Unterbrechungen* des Gesichtsfeldes bemerklich. Bei den *höchsten* Entwickelungsgraden der Hemeralopie endlich genügen auch die *günstigsten* Beleuchtungsverhältnisse nicht mehr, um Objecte unter kleinen Gesichtswinkeln deutlich zu erkennen, es werden behufs deutlicherer Wahrnehmungen *grosse* Beleuchtungsintensitäten und *grosse* Sehwinkel erfordert, das *Farbenunterscheidungsvermögen* ist meistens auffällig vermindert und ausserdem lassen sich *sehr häufig* auch *Unterbrechungen* oder seitliche *Einschränkungen* des Gesichtsfeldes nachweisen (*Förster*).

Wird der *zum Deutlichsehen nothwendige* Erleuchtungsgrad *plötzlich* um ein Gewisses herabgesetzt, so ist die *Abnahme* des Sehvermögens eine *viel beträchtlichere*, als bei *gesunden* Augen, auch bedarf der Hemeralops *längere Zeit*, um sich einigermassen an die geringere Helligkeit zu *gewöhnen* und *stets* bleibt die Deutlichkeit der Wahrnehmungen *hinter* jener *normaler* Augen zurück. Sinkt die Erleuchtungsintensität von jenem Grade *ganz allmählig* herab, so vermindert sich anfänglich auch die Deutlichkeit der Wahrnehmungen *successive*, aber in einer um so *rascheren Progression*, je höher der Entwickelungsgrad der Hemeralopie ist. Ist die Helligkeit *bis zu einem gewissen Grade* abgeschwächt, so erfolgt die *weitere* Abnahme des Sehvermögens *nicht mehr proportional*, das Missverhältniss wächst vielmehr *sprungweise*, so zwar, dass oftmals schon eine *kaum merkliche fernere* Verminderung der Erleuchtungsintensität genügt, um auf einmal das *Erkennen von Objecten* unmöglich zu machen, oder wohl gar die *Lichtempfindung* aufzuheben (*Förster*).

Das *Mass der Helligkeit*, bei welchem das Erkennen von Objecten *aufhört*, wechselt bei verschiedenen Individuen ausserordentlich, ist im Allgemeinen aber um so *grösser*, je *höher der Grad* der Hemeralopie und *je länger ihre Dauer* ist. Bei *frischen* und *minder entwickelten* Fällen bedarf es oft schon ziemlich *dunkler* Räume oder weit *vorgeschrittener* Abenddämmerung, auf dass das Auge gleichsam erlösche. Bei *veralteten* und überhaupt *höhergradigen* Fällen verfinstert sich im Gegentheile das Gesichtsfeld oft schon bei Erleuchtungsintensitäten, welche *gesunden* Augen noch erlauben, feine Druckschrift zu lesen, ja es kömmt vor, dass derlei Nachtblinde schon während der späten *Nachmittagsstunden*, wenn die Sonne dem Horizonte sich zu nähern beginnt, die Fähigkeit der *Selbstführung* verlieren.

Dieser letztere Umstand war Veranlassung, dass man die Hemeralopie lange Zeit für ein *an gewisse Tagesstunden gebundenes intermittirendes* Leiden, für eine Art *larvirten Wechselfiebers* gehalten hat. Es ist dieses sicherlich eine *unrichtige* Ansicht, denn directe Beobachtungen ergeben mit voller Bestimmtheit, dass bei Nachtblinden *gleich geringe* Erleuchtungsintensitäten zu *jeder* Tageszeit einen ziemlich *gleichen* Grad von Sehstörung mit sich bringen. Nur während der *Morgenstunden*, nach einem mehrstündigen *tiefen Schlafe*, ist das zum Deutlichsehen erforderliche Lichtquantum in der Regel *geringer;* die Empfindlichkeit der Netzhaut wird durch die nächtliche Ruhe etwas *gehoben* und sinkt im Laufe des Tages um ein Gewisses *herab*.

Die charakteristische *Sehstörung äussert sich* dem Kranken unter der Form eines *gleichmässigen*, selten *fleckigen*, dunkelgrauen bis schwarzen, ausnahmsweise *farbigen*, purpurnen, rothen, grünlichen u. s. w. *Nebels* oder *Rauches*, welcher das *ganze* Gesichtsfeld überdeckt und die Objecte verhüllt. *Sehr hellfärbige*, glänzende und von der Umgebung stark *contrastirende* Gegenstände und Objecttheile, der Mond, eine Kerzenflamme, eine weisse

Wand u. s. w., schimmern nur *undeutlich* durch diesen Nebel durch und erscheinen oft in einer *abnormen Farbe*, der Mond z. B. purpurroth.

Merkwürdig ist dabei, dass wie bei der wahren Amblyopie *unzersetztes* weisses, so wie *gelbes* und *grünes* Licht bei derselben Intensität viel leichter die Netzhaut anregt, als blaues, violettes und rothes (*Förster*). Bei *hohen* Graden der Hemeralopie kann die Stumpfheit des lichtempfindenden Apparates so bedeutend werden, dass selbst der Mond und noch mehr das Licht einer Flamme der Wahrnehmung *entgeht*.

Die *Pupille* zeigt sich unter dem Einflusse einer zum *deutlichen* Sehen *genügenden* Erleuchtungsintensität in der Regel völlig *normal*, sowohl in Bezug auf *Durchmesser* als *Beweglichkeit*. Sinkt die Helligkeit aber *unter* jenes Mass, so *erweitert* sich das Sehloch sehr *beträchtlich* und reagirt nur *wenig* oder *gar nicht* auf Beleuchtungsdifferenzen. Bei *sehr hohen* und *veralteten* Fällen von Nachtnebel findet man indessen die Pupille wohl auch *stetig erweitert* und *träge*, es bedarf *sehr starker* Lichtreize, des Einfalles *directen* Sonnen- oder concentrirten Lampenlichtes, um die Pupille zu sehr *ausgiebigen* Contractionen anzuregen (*Förster*, *Alf. Graefe*).

Meistens erweiset sich dann auch das *Accommodationsvermögen* wesentlich *beschränkt* und nach neueren Untersuchungen soll sogar eine leichte Insufficienz der inneren *geraden Augenmuskeln*, also eine Unfähigkeit, starke *Axenconvergenzen* aufzubringen und zu erhalten, sich geltend machen (*Alf. Graefe*). In welchem *Grade* dieses auf den Bedarf grösserer *Sehwinkel* zum *Deutlichsehen* bei *heller* Erleuchtung Einfluss nehme, ist bisher nicht genugsam dargethan worden.

Die *Augenspiegeluntersuchung* ergibt in der Regel nur *negative* Resultate. Oefters findet man allerdings eine stärkere *Injection* der *Netzhautgefässe*. Allein diese dürfte wohl, ebenso wie die in *einem* Falle nachgewiesene *Hyperämie des Ganglion ophthalmicum* (*Guemar*) und die ziemlich häufig neben Hemeralopie einhergehende *Bindehautcongestion*, mit Recht als eine *Nebenwirkung* der den Nachtnebel *begründenden Lichtreize* angesehen werden dürfen. Einzelne wollen dabei eine auffallende Trockenheit der Conjunctiva mit Verfettigung der Epithelialzellen beobachtet haben (*Huebbenet*). Ist dies für einzelne Fälle oder Epidemien richtig, so liesse sich auch das Erscheinen silberglänzender Flecken an der Scleralbindehaut, welchen man eine besondere diagnostische Wichtigkeit beimessen wollte (*Bitot*), erklären. Doch sind dieselben gewiss nur ein höchst seltener Befund (*Netter*).

Zu erwähnen ist noch, dass der Nachtnebel wohl häufig, durchaus aber nicht immer in *beiden Augen gleich hohe* Grade erreicht, dass bei gewissen Erleuchtungsintensitäten das eine Auge öfters noch *halbwegs deutliche* Wahrnehmungen vermittelt, während das andere schon *ganz verfinstert* erscheint; oder dass an einem Auge noch *einzelne Partien* des Sehfeldes sich *erhellt* zeigen und ein *indirectes* Sehen erlauben, während am anderen Auge schon das *ganze* Gesichtsfeld von einem undurchdringlichen *dunklen* Nebel verhüllt wird (*Förster*).

Ursachen. Die *nächste Veranlassung* der Hemeralopie ist stets *Ueberblendung*, in der Regel also Einwirkung intensiven *directen oder reflectirten Sonnenlichtes*. Besonders wenn diese Einwirkung eine *ungewohnte* ist, sich *oft wiederholt* und jedes Mal *längere Zeit* anhält, ist die Hemeralopie eine häufige Folge. Wird eine sehr grosse Anzahl von Individuen *gleichzeitig denselben* Schädlichkeiten ausgesetzt, so gewinnt der Nachtnebel bisweilen auch vermöge seiner Ausbreitung einen *epidemischen* oder *endemischen* Anstrich.

So werden in *manchen* Gegenden *alljährlich viele Landleute* nachtblind, wenn sie der *Frühling* aus ihren düsteren Stuben auf das Feld ruft und sie dort den ganzen Tag hindurch dem ungewohnten Sonnenlichte ausgesetzt bleiben. Ebenso erkranken auch gerne *Soldaten*, wenn sie zur Frühjahrs- oder Sommerszeit viel im Sonnenlichte exerciren, oder Tage lang bei hellem

Wetter im Freien bivouakiren; weiters *Matrosen*, welche innerhalb der Wendekreise schiffen und auf dem Verdecke viele Stunden des Tages den directen oder vom Schiffe und Meere zurückgeworfenen Sonnenstrahlen exponirt sind (*Eitner*). Ausserdem zeigt sich die Hemeralopie sehr häufig in *Strafanstalten*, *Versorgungshäusern* u. s. w., wenn die Inwohner ungeschützt vor directem Sonnenschein im Freien arbeiten, oder auch nur in sehr hellen, sonnigen Gelassen untergebracht sind.

An und für sich genügt indessen der Einfluss sehr hellen Lichtes kaum, um die Entwickelung der Nachtblindheit zu erklären. In der Regel wird nämlich *nur* ein *gewisser Theil* der denselben Schädlichkeiten ausgesetzten Individuen befallen; andererseits sind die *Erleuchtungsintensitäten*, welche als ätiologische Momente des Nachtnebels wirken, *keineswegs* nothwendig *übermässige*, sondern oftmals *viel* geringere, als dass sie ein *normales* Auge auch nur im mindesten zu belästigen vermöchten. Auf dass es zur Ueberblendung, zum Nachtnebel komme, *bedarf es noch einer Art Disposition* und diese dürfte in einer gewissen *Herabstimmung des Nervensystems*, in weiterer Instanz aber in *mangelhaften Ernährungszuständen des ganzen Körpers* zu suchen sein.

In der That *begünstigen Krankheiten*, welche mit auffälliger Depression des Nervensystems einhergehen, besonders aber der *Scorbut* (*Guemar*), *Wechselfiebercachexie* und *Leberleiden*, in einem ganz auffälligen Grade das Auftreten der Hemeralopie. Abgesehen hiervon sind es vornehmlich sehr arme, *schlecht genährte*, *schwächliche*, leiblich sehr herabgekommene *Individuen*, welche unter dem Einflusse der oben erwähnten Schädlichkeiten nachtblind werden. Officiere, Beamte, Geistliche etc., *wohlhabende* Landleute, welche unter *denselben äusseren* Verhältnissen leben, werden *selten* oder *nie* ergriffen. In *wohlhabenden Gegenden*, wo sich die Leute *gut* nähren, ist der Nachtnebel auch unter dem Landvolke eine sehr *seltene* Erscheinung; umgekehrt aber in sehr armen ungesunden fieberschwangeren Landstrichen, besonders unter den Anhängern der *orthodoxen* christlichen Kirche nach Ablauf der strengen 40tägigen Fasten, ein sehr *häufiges* Vorkommniss; ja hier zeigt es sich sogar *oft* als eine *alljährlich* unter *epidemischer* Form auftretende *Frühlingsplage* (*Huebbenet*, *Mackenzie*).

Verlauf. Die Hemeralopie entsteht meistens *plötzlich* im *Frühjahre* oder *Sommer* nach einem oder mehreren, im hellen Sonnenlichte zugebrachten Tagen. Anfangs ist nicht selten blos das *Centrum* der Netzhaut, welches den *stärksten* Lichteindrücken ausgesetzt ist, überblendet; es erscheint dem Kranken bei Eintritt der Abenddämmerung eine mehr weniger scharf umgrenzte dunkle oder gefärbte Wolke in der *Mitte* des Gesichtsfeldes, welche ihn zwingt, an den Objecten *vorbei* zu sehen, um sie einigermassen deutlich zu erkennen. Häufiger indessen verfinstert sich das Sehfeld gleich von vorneherein seiner *ganzen* Ausdehnung nach, oder bis auf einen umschriebenen *peripheren* Theil, welcher ein *indirectes* Sehen gestattet.

Bleibt das Auge den betreffenden Schädlichkeiten ausgesetzt, so stellt sich fortan die charakteristische Verfinsterung des Sehfeldes *allabendlich* ein, ja der Zustand *steigert* sich, insoferne nämlich bisher *frei* gebliebene Theile des Gesichtsfeldes sich *überziehen*, die Dichtigkeit und Dunkelheit des Nebels *zunehmen*, ausserdem aber auch die zum *Deutlichsehen* erforderlichen *Erleuchtungsintensitäten wachsen*, so zwar, dass sich die Erblindung

früher am Tage geltend macht. Besonders auffallend pflegen solche Verschlimmerungen zu werden, wenn *längere Zeit* hindurch das Wetter *sehr hell* und der Kranke anhaltend dem *Uebermasse* von Licht ausgesetzt war; während unter den *entgegengesetzten* Verhältnissen eine merkliche *Besserung* des Zustandes die Regel bildet. *Anhaltend trübes* Wetter macht wohl auch die Krankheit *gänzlich erlöschen* und tilgt weit verbreitete *Epidemien. Immer* bleibt jedoch eine sehr starke Neigung zu *Recidiven* zurück. Sind die Verhältnisse *dauernd ungünstig*, so zieht sich die Krankheit Wochen und Monate lang hin und kömmt gemeiniglich erst im *Spätherbste oder Winter* zur Heilung, oder gar nur zu einiger *Besserung.* Sie pflegt dann mit wiederkehrendem Frühling in *verstärkter* Intensität und Hartnäckigkeit hervorzutreten.

Die Behandlung ist vorwaltend eine *causale. Schutz der Augen* vor der Einwirkung grellen Lichtes durch Schirme und dunkle Gläser, noch mehr aber gänzliche *Vermeidung hell erleuchteter Orte*, also Aufenthalt des Kranken in düsteren Zimmern und schattigen Höfen, Gärten, Wäldern u. s. w. ausserdem entsprechende Behandlung gegebener *Allgemeinleiden* und kräftige *Nahrung reichen vollkommen aus*, um die Krankheit in verhältnissmässig kurzer Zeit der Heilung zuzuführen, besonders wenn der Zustand nicht sehr veraltet und weniger hochgradig ist.

Ungleich rascher und *sicherer* gelangt man jedoch zum Ziele, wenn man die Augen eine Zeit lang *völlig im Finsteren hält*, also einen *Schutzverband* anlegt und dafür Sorge trägt, dass derselbe nicht am *Tage* gelüftet werde; oder wenn man, falls keine Garantien für ein entsprechendes Verhalten des Kranken vorliegen, diesen lieber gleich in ein *ganz dunkles Zimmer sperrt* und dabei mit kräftigen und leicht verdaulichen Speisen, Wein u. s. w. bestens nährt. Bei *consequenter* Durchführung des Verfahrens genügen oft 24—48 Stunden, höchstens 5 oder 6 Tage, um den Nachtnebel schwinden zu machen (*Förster*, *Eitner*).

Es versteht sich von selbst, dass durch das erwähnte Verfahren wohl der Nachtnebel, nicht aber die *Neigung* zu *Recidiven* behoben werde. Um eine *dauernde* Heilung zu erzielen, ist es unbedingt nothwendig, den Kranken nach Vollendung der erwähnten Kur noch eine *längere Zeit* vor dem Einflusse *grellen* Lichtes zu bewahren, ihm also die *Meidung* hellerleuchteter, besonders sonniger Orte strenge aufzutragen und durch Schirme und dunkle Gläser etwa *unausweichliche* Schädlichkeiten in ihrer Wirkung abzuschwächen. Zudem müssen durch *kräftige Nahrung* und entsprechendes *Regimen* die Nutritionsverhältnisse des Kranken überhaupt gehoben werden. *Innerliche* Mittel finden eine gerechtfertigte Anwendung nur in dem Falle, als *wirkliche Krankheiten* bestehen, welche solche fordern, z. B. Wechselfieber, Scorbut u. s. w.

Schon seit langer Zeit wird als *Specificum* gegen Hemeralopie *der Dunst gekochter Leber* gerühmt (*D'Entrecolle*). Es soll dieser Dunst mittelst einer über die Schüssel gehaltenen Papierdüte täglich 1—2 Mal durch $^1/_4$—$^1/_2$ Stunde an die Augen geleitet und die Leber dann von dem Kranken *verspeist* werden. Neuerer Zeit wird auch der *Leberthran* (*Despont*, *Spengler*) als ein Specificum empfohlen. Es sind diese Mittel jedenfalls unbedenklich; ohne genügenden *Schutz* der Augen dürften sie aber kaum eine *dauernde* Heilung ermöglichen.

Quellen: *Mackenzie*, Traité d. mal. d. yeux. Trad. p. Warlomont et Testelin. II. Paris 1857. S. 733. — *Stellwag*, Ophth. II. S. 644. — *Förster*, Ueber Hemeralopie. Breslau 1857. S. 16, 20, 23, 26, 30, 34—42. — *Alf. Graefe*, A. f. O. V. 1.

S. 112—127. — *Guemar*, Canstatt's Jahresbericht. 1857. III. S. 101. — *Huebbenet*, Prag. Vierteljahrschrift. 76. Bd. Misc. S. 20. — *Bitot*, *Netter*, Gaz. méd. de Paris. 1863. Nr. 31. — *Eitner*, Deutsche Klinik. 1863. Nr. 25. — *D'Entrecolle*, nach Wecker's Etudes ophth. II. Paris 1867. S. 429. — *Desmorets*, Schmidt's Jahrbücher. 121. Bd. S. 218. — *Desponts*, *Spengler*, kl. Montbl. 1863. S. 136.

2. Der schwarze Staar, Amblyopie und Amaurose.

Krankheitsbild. *Charakteristisch sind gewisse materielle Veränderungen im Bereiche des lichtempfindenden Apparates und das darin begründete Unvermögen, Objecte, welche in bestimmten Aichungen des Sehfeldes lagern, in einem der Beleuchtungsintensität und der Grösse des Gesichtswinkels entsprechenden Grade von Deutlichkeit, wenn überhaupt, wahrzunehmen (Amblyopie), oder gar Licht von Finsterniss zu unterscheiden (Amaurose).*

1. Die *materiellen* Veränderungen, welche hier in Betracht kommen, laufen schliesslich durchwegs auf *Sehnervenatrophie* hinaus (S. 213). Sehr häufig tragen sie sogar von *vorneherein* den Charakter des grauen Schwundes und sind dann bald als ein *selbständiges*, bald als ein auf *objectiv* nachweisbare *Ernährungshindernisse* zurückzuführendes Leiden zu betrachten, welches sich ursprünglich in irgend einem Theile des lichtempfindenden Apparates entwickelt und weiterhin längs den Nervenfaserzügen ausgebreitet hat. In *anderen* Fällen gehen dem Schwunde *manifeste Entzündungen* voraus, welche gleichfalls entweder *primär* oder von Nachbarorganen *überkommen* sind, die Atrophie ist ein *Ausgangszustand* offenbarer Gewebswucherung (S. 220).

Im Einklange damit sind die *objectiven Merkmale* des schwarzen Staares je nach dem Einzelnfalle und dessen Verlaufsstadium ungemein wandelbar. Doch vereinfacht sich die Sache wesentlich dadurch, dass man dort, wo *manifeste intraoculare* Krankheiten der Sehstörung zu Grunde liegen, nicht sowohl von Amblyopie und Amaurose spricht, sondern diese blos als einen Zug in dem Gesammtbilde des Leidens betrachtet und den Process bei *seinem* Namen nennt, bis späterhin allenfalls die charakteristischen Kennzeichen desselben sich *verwischt* haben, in jenen des Netzhaut- und Sehnervenschwundes (218) aufgegangen sind. Strenge genommen sollte natürlich dasselbe bei *tiefer sitzenden*, zumal *intracraniellen* Processen geschehen. Doch sind diese ihrer Wesenheit und dem Sitze nach gar häufig überaus schwer zu bestimmen, ja in vielen Fällen mangeln zeitweilig sogar *alle objectiven* Anhaltspunkte für ein einigermassen sicheres Urtheil; die *Sehstörung* ist das *Hervorstechendste* und, so lange der Schwund des Opticus nicht deutlich hervortritt, oft auch das *einzige* Krankheitssymptom, welches die Diagnosis nothwendig beherrscht und damit die mannigfaltigsten intracraniellen Krankheitszustände auf das oculistische Gebiet herüberzieht.

2. Die *Sehstörung* wechselt nicht nur dem *Grade* nach innerhalb der weitesten Grenzen, sondern *vertheilt* sich oft sehr *ungleichmässig* auf die einzelnen Partien des Gesichtsfeldes, daher dieses nach *allen* Richtungen genau durchforscht werden muss, soll eine klare Einsicht in die Grösse der Functionsbehinderung gewonnen und damit vielleicht auch ein Rückschluss auf den Sitz und die Ausbreitung des Grundleidens ermöglicht

werden. Ganz besonders wichtig ist die sorglichste Ermittelung der *centralen Sehschärfe* und des *Verhältnisses*, in welchem die Deutlichkeit der Wahrnehmungen auf jedem einzelnen *Sector gegen die Peripherie* hin abnimmt, überhaupt also die Erforschung *der Grösse und Form des ganzen Gesichtsfeldes.*

Die Messung der *centralen Sehschärfe* bedarf nach dem Mitgetheilten (S. 691), keiner weiteren Erörterung. Doch möge noch einer Methode erwähnt werden, welche es erlaubt, die *Empfindlichkeit der Netzhautmitte gegen Licht* in Zahlenwerthen auszudrücken. Der Apparat ist eine schwarze Scheibe, auf welcher ein mehrfach unterbrochener Strich von gleichmässiger Dicke aus dem Centrum gegen die Peripherie hin gezogen ist. Wird diese Scheibe durch irgend einen Mechanismus sehr rasch um ihren Mittelpunkt gedreht, so erscheinen die einzelnen Theile des Striches dem betrachtenden Auge als *Kreise*, deren *Helligkeit* mit ihrem Durchmesser abnimmt und sich durch $\frac{d}{2r\pi}$ ausdrücken lässt, wo d die *Dicke* des Striches, r den *Radius* des Kreises, also die Entfernung des betreffenden Strichtheiles vom Scheibenmittelpunkte, und π die Ludolf'sche Zahl bedeutet. Die Empfindlichkeit des *kranken* Netzhautcentrums gegen Licht ist dann durch das *Verhältniss* bestimmbar, in welchem die Helligkeit des *grössten* von ihm noch wahrnehmbaren Kreises zur Helligkeit des grössten, von einem *gesunden* Auge bei gleicher Beleuchtung und gleichem Abstand erkennbaren Kreises steht (*Masson*, *Schelske*).

Viel schwieriger ist es, in Betreff der *Form und Ausdehnung des Gesichtsfeldes* zu ganz genauen Resultaten zu gelangen. Behufs einer *vorläufigen Uebersicht* reicht es aus, wenn man sich bei *seitlich* einfallendem Lichte vor den Kranken hinstellt, ihn mit dem *kranken* Auge, bei Verschluss des anderen, das gerade gegenüberliegende Auge des Beobachters fixiren lässt und nun einige Finger der Hand unter wackelnden Bewegungen an der *Peripherie* des Gesichtsfeldes *herumführt*. Man wird dann leicht diejenigen Stellen herausfinden und selbst umgrenzen können, in welchen das Wahrnehmungsvermögen hinter dem des *beobachtenden* Auges zurücksteht oder gar erloschen ist, besonders wenn man Selbsttäuschungen des Kranken dadurch umgeht, dass man stets die *Zahl* der Finger wechselt und von Letzterem nennen lässt, während sorgfältig verhütet wird, dass nicht etwa vorher die Gesichtslinien darauf gerichtet werden. Zu gleichem Zwecke kann man vor das kranke Auge auf 1—1½ Schuh Enfernung einen Bogen Papier bringen, auf welchem *Reihen von grossen schwarzen Punkten strahlenartig* aus einem *gemeinschaftlichen* Centrum *divergiren*. Aus der *Zahl* und *Lage* der Punkte, welche das kranke Auge in jeder einzelnen Reihe bei *Fixation des Centrum* zu erkennen vermag, lässt sich leicht das Bild des Gesichtsfeldes construiren. Am besten dürfte es jedoch sein, das kranke Auge bei Verschluss des anderen einer *senkrecht* stehenden *schwarzen* Tafel bis auf einen Schuh zu nähern, einen *Punkt* derselben *fixiren* zu lassen, dann ein Kreidestück an der Peripherie des Sehfeldes wackelnd herumzuführen und die Stellen zu bezeichnen, an welchen das Kreidestück gerade *in das Gesichtsfeld eintritt*. Man bekömmt so *unmittelbar* das Bild des letzteren. Doch ist dieses nicht immer ein völlig genauer Umriss. *Kleinere* Mängel, *geringe* Leitungshemmungen treten bei einem solchen Verfahren nicht deutlich genug heraus. Es bedarf dazu der Prüfung bei sehr *abgeschwächten* und, falls *ganz scharfe* Ergebnisse verlangt werden, bei *verschiedenen*, dem Werthe nach genau bestimmbaren Erleuchtungsintensitäten, also der Zuhilfenahme *photometrischer* Apparate (*Graefe*, *Förster*).

Bei cataractösen Trübungen, Pupillenverschluss u. s. w., wo das objective Licht auf dem Wege zur Netzhaut optisch *ungleichartige* Medien durchdringen muss, lassen sich nur *gröbere* Abweichungen ermitteln, am besten, indem man bei Verdunkelung des umgebenden Raumes die Flamme eines Wachsstockes im Gesichtsfelde herumführt und genau die *Richtungen* anmerkt, von welchen aus das Licht in verschiedenen Entfernungen nur sehr schwach oder gar nicht wahrgenommen wird (S. 620). Unter solchen Umständen kann übrigens auch die Reactionsfähigkeit der einzelnen Netzhautabschnitte gegen *äusseren Druck* (*Serres d'Uzes*) oder gegen *galvanische* Reizungen (*Remak*) diagnostisch verwerthet werden. Doch sind die Resultate nicht verlässlicher, als jene, welche mit der Flamme erzielt werden. Einen sehr schätzbaren Behelf geben sie nur ab, wenn es sich darum handelt, partielle *Anästhesien* (S. 779) von eigentlichen Leitungshemmungen zu unterscheiden,

da bei ersteren die *Phosphene* in den der Lichtempfindung unfähigen Bezirken sich geltend machen, während sie bei *amaurotischen* Defecten fehlen (*Graefe*).

Zur Vervollständigung der Diagnose ist endlich auch die Untersuchung des *Farbenunterscheidungsvermögens* von einigem Belange. Es sinkt dasselbe nämlich im Bereiche amblyopischer Stellen sehr beträchtlich (S. 773). Die *subjectiven Gesichtserscheinungen*, Photopsien, Chromopsien u. s. w. geben weniger Aufschluss über die Grösse der *Leitungshemmung*, als über die *Art* des Grundleidens und der dasselbe begleitenden krankhaften Vorgänge.

Im Allgemeinen unterscheidet man *Unterbrechungen* und *Einengungen* oder *Einschränkungen*. Unter ersteren versteht man einen *innerhalb* des monocularen Gesichtsfeldes völlig abgeschlossenen Defect, unter letzteren aber Defecte, welche von der äussersten *Peripherie* her mehr weniger weit in das Gesichtsfeld hineinragen. Beide Arten machen sich öfters schon beim *gewöhnlichen Sehacte* sehr fühlbar.

Die *Unterbrechungen* stellen sich dem Kranken als höchst *mannigfaltig gestaltete* umschriebene kleinere oder grössere *Flecke* dar, welche *unbeweglich* im *Centrum* oder an einer demselben *nahen Aichung des Gesichtsfeldes* haften. Die Patienten pflegen sie als *leere Stellen* im Sehfelde zu bezeichnen, oder als *weissgraue*, seltener farbige begrenzte *Nebel*, oder als *dunklere* graue bis schwärzliche *Wolken* zu beschreiben, welche die Objecte entweder *vollständig decken*, oder in *verwischten* Bildern *durchschimmern* lassen und sich nicht, wie die Scotome (S. 767) in *figurirte* Theile auflösen lassen. In einzelnen Fällen umgeben dieselben *ringförmig* eine normale oder doch hellere Stelle und zwar meistens das *Centrum* des Gesichtsfeldes. Im Gegensatze dazu wurde indessen einmal eine *centrale* Unterbrechung beobachtet, welche durch einen Gürtel mit wenig verminderter relativer Sehschärfe von der erblindeten *Peripherie* geschieden war (*Hirschmann*).

Falls partielle Trübungen, Hämorrhagien u. s. w. der *vorderen* Netzhautschichten den Grund der Unterbrechung abgeben, soll die subjectiv wahrgenommene Wolke mit dem Objecte nur dann *zusammenfallen*, wenn das Auge für den Nahepunkt eingestellt ist; sie soll dagegen *hinter* dem Objecte erscheinen, wenn letzteres bei maximalem Refractionszustande des Auges *vor* dem Nahepunkt gelegen ist, *vor* dem Objecte aber, wenn dieses *hinter* den Nahepunkt hinausrückt (*Heymann*). Bei *eigentlichen Leitungshemmungen* findet ein solcher Wechsel kaum statt.

Die Unterbrechungen treten am deutlichsten beim *monocularen Sehen* hervor. Sind sie *central* gelagert, so beirren sie in *höchst lästiger* Weise die Sehfunction, namentlich das *Scharfsehen*, indem sie immer gerade den *fixirten* Objecttheil, beim Lesen z. B. den fixirten Buchstaben oder Wortheil, decken und sehr undeutlich machen oder ganz verhüllen.

Der Kranke wird dadurch gezwungen, die *Gesichtslinie* an dem Objecte *vorbeischiessen* zu lassen, um demselben *normal* functionirende Netzhautstellen zuzuwenden. Bisweilen *umkreiset* er wohl auch mit der Gesichtslinie das Object, um durch Bethätigung einer *grösseren Anzahl* von excentrischen Netzhautelementen den *Eindruck* zu verstärken und das Urtheil zu berichtigen. Durch fortgesetzte *Uebung* können dann solche excentrische Netzhautstellen ein die Norm bei weitem *übersteigendes Distinctionsvermögen* erlangen. Sind die Unterbrechungen aber sehr *excentrisch*, so werden sie öfters *übersehen* und kommen nur zum Vorschein, wenn der Kranke darauf seine Aufmerksamkeit lenkt. *Kleine* excentrische Unterbrechungen können sogar ganz *unmerklich* werden, vielleicht, indem gleich wie beim Mariotte'schen Flecke (*Wittich*) die Erregungszustände der nachbarlichen Elemente den Vorstellungsact über die Eigenschaften der darauf fallenden Objecttheile ergänzen helfen. Noch leichter werden solche *excentrische* Flecke aus selbstverständlichen Gründen beim *binocularen* Sehen durch die Wahrnehmungen des *anderen gesunden* Auges gedeckt. Bei *centralen* Unterbrechungen geht dieses schon schwieriger. Besonders *anfänglich* pflegen dieselben das *binoculare* Sehen ausserordentlich zu be-

helligen, indem sie die Wahrnehmungen der entsprechenden Stellen der *gesunden* Netzhaut in ihrer Deutlichkeit herabsetzen, das gesunde Auge gleichsam *blenden*.

Die *Einengungen* sind, so lange sie sich auf die äusserste *Peripherie* des Gesichtsfeldes beschränken, viel weniger auffallend, als die Unterbrechungen, der Kranke merkt sie häufig gar nicht, es bedarf eingehender Versuche, um sie mit Bestimmtheit nachzuweisen. In dem Masse aber, als sie sich *ausbreiten*, gegen das Centrum vorrücken, wird die Sehstörung von Belang, zumal beim *monocularen* Sehen und, wenn der Ausfall vermöge seiner Oertlichkeit beim *gemeinschaftlichen* Sehacte nicht durch einen entsprechenden Theil der anderen Netzhaut gedeckt werden kann. Auch *sie* präsentiren sich dem Kranken als *leere*, oder *umnebelte*, oder ganz *verfinsterte* Stellen, innerhalb deren Bereiche die Objecte entweder *gar nicht*, oder doch nur *theilweise* in sehr *verwischten* Bildern zur Wahrnehmung kommen. Ihre *Grenze* ist bald ganz *scharf*, bald *verwaschen*, d. h. die Deutlichkeit der dahin fallenden Netzhautbilder nimmt an einer bestimmten Linie jäh zu oder steigert sich innerhalb einer gewissen Zone ganz allmälig; ein hochwichtiger Unterschied, da er mit einiger Wahrscheinlichkeit auf eine, wenigstens zeitweilige, *Abmarkung* und beziehungsweise auf das *Fortschreiten* des Grundübels hindeutet.

Am häufigsten beginnen *eigentlich amblyopische* Einschränkungen am *Schläfenumfange* des Gesichtsfeldes, oft aber auch an der *Nasenseite*, selten nach *oben* oder *unten*. Die *Grenze* streicht gewöhnlich in geschlängeltem Zuge und weicht mehr weniger stark von der genannten Hauptrichtung ab, ist also eine *schräge*. Greift der Defect um sich, so geschieht dies an der äussersten Peripherie des Gesichtsfeldes meistens *rascher*, als an den dem Centrum näheren Theilen, so dass die *Endpunkte* der Grenzlinien sich oft schon sehr genähert haben oder gar zusammenfliessen, ehe die Einengung an der *Mitte* anlangt oder sie gar überschreitet, das Gesichtsfeld gewinnt eine *schlitzförmige* Gestalt.

In einzelnen Fällen stösst man auf *concentrische Einschränkungen*, welche von dem äussersten Umfange des Sehfeldes mehr weniger gleichmässig gegen dessen Centrum vorrücken und von vorneherein die gesammte Peripherie der Netzhaut in ihrer Functionstüchtigkeit sehr herabgesetzt oder erblindet erscheinen lassen.

Nicht minder kommen hier und da *hemiopische Einengungen* vor, es ist die *eine* Hälfte in *beiden* Netzhäuten gleichzeitig oder kurz hinter einander amblyopisch oder amaurotisch geworden. Meistens handelt es sich dann um *gleichseitige* Hemiopien, sie betreffen die *linke* oder *rechte* Hälfte *beider* Netzhäute und kommen einer Erkrankung der einen *Sehnervenwurzel* auf Rechnung, schneiden daher auch, falls sich der Process hier strenge umgrenzt, scharf an der *verticalen* Trennungslinie der beiden monocularen Gesichtsfelder ab.

Falls hierbei die rechte Seite beider Netzhäute eingeschränkt ist, findet sich der Kranke viel mehr beirrt beim Lesen, als im entgegengesetzten Falle, indem das excentrische Voraussehen der Worte unmöglich ist (*Graefe*).

Ausnahmsweise werden indessen auch *gleichnamige* oder *laterale Hemiopien* beobachtet, es sind die *Schläfen*hälften, höchst selten die *Nasen*hälften oder die *oberen* und *unteren* Hälften *beider* monocularen Gesichtsfelder erblindet. Für die *temporalen* Hemiopien liegt die Erklärung in Leitungshemmungen der am Chiasma sich kreuzenden Opticusbündel, für die *anderen* Formen hingegen fehlt es bisher noch an zutreffenden positiven Nachweisen.

Es stehen die Unterbrechungen und Einschränkungen eigentlich nur selten *rein* da, so dass man von einem *partiellen* schwarzen Staare sprechen kann. Verhältnissmässig am häufigsten ist dies noch bei *Unterbrechungen* der Fall; weniger oft bei *Hemiopien* oder gar bei *seitlichen* und *concentrischen* Einschränkungen. Ueberdies erweiset sich ein solcher Zustand, wo er wirklich vorkömmt, recht oft als ein blos *vorübergehender*. *In der Regel* lehrt eine genauere Durchmusterung des Gesichtsfeldes, dass der Defect an eine viel *ausgedehntere* und selbst über die *Gesammtheit* des letzteren sich erstreckende Sehstörung geknüpft ist, also nur eine *theilweise Steigerung* der Leitungshemmung symptomatisch zum Ausdrucke bringt. Insonderheit gewahrt man bei *Einschränkungen* ganz gewöhnlich einen sehr beträchtlichen Verfall der centralen Sehschärfe und nebenbei ein normwidrig rasches Sinken des *relativen* Wahrnehmungsvermögens nach den übrigen Theilen des monocularen Gesichtsfeldes hin. Bei *Unterbrechungen*, welche im Centrum oder nahe demselben lagern, findet man hingegen sehr oft ein nach allen Richtungen *gleichmässiges*, seltener ungleichmässiges Fallen der *relativen* Sehschärfe.

Es sind derlei Zustände demnach meistens nur in Bezug auf den *Grad*, nicht aber in Bezug auf die *Ausbreitung* von den sogenannten *totalen schwarzen Staaren* verschieden, bei welchen das Wahrnehmungsvermögen im gesammten monocularen Gesichtsfelde auf quantitative Lichtempfindung herabgesetzt ist und endlich völlig erlischt.

So lange *quantitative* Lichtempfindung besteht, kann die *Reactionsfähigkeit der Iris* gegen Lichtcontraste völlig unbeirrt sein. *Starrheit* der Pupille findet sich nur bei *vollständiger* Amaurose, oder wo Lähmungen des Ciliarsystems oder mechanische Hindernisse die Bewegungen der Regenbogenhaut unmöglich machen. Dagegen liegt bei *Reduction* des Sehvermögens auf quantitative Lichtempfindung und um so mehr bei *absoluter* Amaurose ein gutes objectives Merkmal in den *unsteten* und zumal *excursiven* Bewegungen des betreffenden Augapfels. Es fehlt dieses Zeichen unter so bewandten Umständen, und wenn das andere etwa noch functionirende Auge gedeckt wird, nur selten; während eine auch nur theilweise und undeutliche *qualitative* Lichtempfindung zureicht, um den Bulbus zeitweilig in einer bestimmten Richtung zu bannen. Um eine *simulirte* Amaurose zu entdecken, bedarf es also kaum der Vorsetzung eines *Prismas* mit nach oben oder unten gekehrter Basis (*Graefe*) oder täuschender Manöver mittelst Prismen, welche bald Doppelbald einfache Bilder auf die Netzhaut werfen lassen *(Alf. Graefe)*; obwohl nicht zu läugnen ist, dass mancher Kranke sich durch einen solchen Vorgang bethören lässt und binoculare *Doppelbilder* angibt. Uebrigens sagen diese Resultate nicht mehr, als dass *qualitative Lichtempfindung* besteht, schliessen aber keineswegs höhergradige *amblyopische* Sehstörungen aus.

Ursache und Verlauf. A. Schwarze Staare, sowohl partielle als totale, können auf *rein mechanische* Weise durch *Zusammenhangstrennung* oder *plötzliche Raumbeengung* eines Theiles des lichtempfindenden Apparates begründet werden. *Erstere* sind bisweilen die *unmittelbare* Folge einer äusseren Gewalt. In der Regel aber handelt es sich um *hämorrhagische Extravasate*, welche je nach ihrem Sitze die nervösen Elemente entweder förmlich *zertrümmern* und *dauernd* leitungsunfähig machen, oder einfach *comprimiren* und dann, wenn nicht grauer Schwund oder Entzündung eintritt, mit fortschreitender Aufsaugung des Ergusses eine theilweise oder gänzliche *Herstellung* des Sehvermögens in Aussicht nehmen lassen. Raumbeengungen durch *Wucherungsprocesse*, seröse Ausschwitzungen u. s. w. sind seltener die *unmittelbare* Ursache von Amaurosen; vielmehr kommen diese gewöhnlich auf Rechnung des grauen Schwundes oder wahrer Entzündungen im lichtempfindenden

Apparate; die Leitungsfähigkeit wird durch die letztgenannten Vorgänge *früher* auf Null gesetzt, als das *mechanische* Moment als solches die Sehstörung erklärt.

Man findet Blutextravasate am häufigsten in der *Netzhaut*, da sie sehr gewöhnliche Begleiter der *Neurodictyitis* (S. 174) und natürliche Folgen rasch zunehmender hinterer *Scleralstaphylome* (S. 350) sind. Bei weit gediegener artheromatoser *Gefässentartung* können sie sich übrigens auch *spontan* einstellen, zumal wenn Hypertrophie des linken Ventrikels (*Schweigger*), kräftige Zusammenziehungen grosser Muskelcomplexe, z. B. beim Husten, Heben einer schweren Last etc. (*Secondi*) oder plötzliche Aufhebung des intraocularen Druckes wegen Entleerung dioptrischer Medien Gelegenheit zu intraocularen Stauungen geben. Es ziehen hämorrhagische Netzhautextravasate nicht ungerne *dauernde Unterbrechungen* des Gesichtsfeldes nach sich. In seltenen Fällen hat man Blutergüsse im *Orbitalstücke* der Sehnerven mit Zertrümmerung des Gefüges anatomisch nachgewiesen (*His*) oder Grund gehabt, selbe als vorhanden anzunehmen (*Pagenstecher*, *Hübsch*). Einmal liess sich der schwarze Staar auf ein Extravasat zurückführen, welches das *Chiasma* umhüllte und zusammendrückte (*Stevenson*). Zweimal fand man die eine oder beide Wurzeln des Sehnerven *durch Knochensplitter zertrümmert*, welche in Folge einer stumpfen Gewalt vom Boden der Schädelhöhle abgesprengt worden waren (*Steffan*, *Chassaignac*). *Oefter* lag die Quelle *binocularer* Amaurosen in apoplectischen Gewebszerstörungen oder in Compressionen des *einen Sehhügels* (*Beck*, *Andreä und A.*, *Law*) oder anderer Gehirntheile (Siehe Encephalopathien).

B. In einzelnen Fällen glaubt man, eine *plötzliche Unterbrechung der arteriellen Blutzufuhr* als nächsten Grund der Amaurose betrachten zu dürfen, indem diese blitzähnlich auftrat oder doch sich binnen der kürzesten Zeit entwickelte und mit einer höchst auffälligen Verengerung *einzelner* oder *aller* Hauptäste der centralen Netzhautschlagader einherging. Das Strömungshinderniss selbst wird je nach den gegebenen Umständen bald auf einen *Embolus*, bald auf ein Uebergewicht der *Gefässcontractilität* gegenüber dem intravascularen Blutdrucke bezogen. Fasst man indessen alles zusammen, was darüber verlautet hat, so kann man sich des dringenden Verdachtes nicht erwehren, dass es *Entzündungsprocesse*, und zwar meistens *retrobulbäre* Neuritides, gewesen sind, welche durch reichliche Productbildung und solchermassen veranlasste Raumbeengung die Verkleinerung der Rohrlichtung mit sich gebracht haben. Es ist eine solche Ansicht um so mehr gerechtfertigt, als sich mit seltenen Ausnahmen die Wucherung immer über kurz oder lang sehr deutlich durch ausgesprochene starke Trübungen der Papille und der Netzhaut geoffenbart hat. Das wirkliche Vorkommen einer Verschliessung einzelner Aeste oder des Stammes der Centralarterie ist hierbei nicht ausgeschlossen, erklärt sich aber in der einfachsten Weise durch *entzündliche Thrombose*, da diese nachgewiesener Massen bei Neurodictyitis und deren Folgezuständen kein allzu seltener Befund ist (S. 174, 216).

Sämmtliche Mittheilungen über *Embolie* der Art. centralis retinae (*Steffan*) lassen sich eigentlich nur durch einen *einzigen* Fall stützen, in welchem der Eindringling thatsächlich vorgefunden worden sein soll (*Schweigger*). Betrachtet man aber die denselben erläuternde Abbildung, so kann man an der Unzulänglichkeit der Beobachtung keinen Augenblick zweifeln; denn es ist ganz unmöglich, dass ein Embolus nach anderthalbjährigem Bestande sich wie eine Lehmkugel im Blasrohre darstellt. Nach einem solchen Zeitraume muss ein Embolus immer in schrumpfenden Exsudatmassen völlig *untergegangen* sein und eine Unterscheidung desselben von entzündlicher Thrombose ganz unthunlich machen. Aehnliches gilt von einem zweiten Falle (*Hirschmann*), wo 6 Monate nach dem plötzlichen Auftreten der Amaurosis der *obere Ast* der Arteria centralis retinae im Bereiche der Papille eine Strecke weit ein ganz normales Ansehen bot, dann aber mit einem Male unsichtbar wurde und sich nur bei sehr genauer Einstellung als ein dünner Faden zeigte, welcher in zwei Zweige auslief, die jenseits des Aequator bulbi sich wieder

erweiterten und eine dickere Blutsäule führten, während die begleitenden *Venen* und die zugehörige, völlig erblindete *Netzhauthälfte* keine krankhaften Veränderungen durch den Augenspiegel erkennen liessen. In einem *dritten* Falle (*Saemisch*) darf zuversichtlich *Perivasculitis* (S. 181), vielleicht mit Thrombose, als das Wesen des Leidens angenommen werden, da der betreffende Gefässzweig von einer bestimmten Stelle an sich als ein *hellweisser* Strang darstellte, während er bei Embolie hinter dem Pfropfe einfach blutleer erscheinen müsste. In den *übrigen* Fällen fehlten durchwegs *directe* Anzeichen des Embolus; dieser wurde lediglich aus dem Zusammentreffen der Umstände diagnosticirt und in den *retrobulbären* Theil der Arteria centralis verlegt. Bedenkt man jedoch die innige Verbindung, in welcher das Adergezweige der Netzhaut mit den *Nährgefässen* des Nervenkopfes steht (S. 160, 326), so wird es ganz unbegreiflich, wie eine Verstopfung des *Hauptstammes allein* die Blutzufuhr zur Retina *dauernd* auf ein Kleinstes herabsetzen solle, um so mehr, als unter anderen Verhältnissen, z. B. beim Glaucom (S. 298) die Entwickelung eines *collateralen* Kreislaufes unschwer gelingt. Durch die Versetzung des Embolus in die Arteria *ophthalmica* (*Steffan*) wird aber die Schwierigkeit einer folgerichtigen Erklärung nur gesteigert und völlig übersehen, dass während des ganzen Verlaufes der einschlägigen Fälle auch nicht Ein Symptom auf vorübergehenden Blutmangel der *Aderhaut* und der *Hilfsorgane* des Bulbus hindeutete. Es bleibt also nichts übrig, als das Strömungshinderniss in dem *Nervenkopfe* zu vermuthen und sowohl im *Hauptstamme* der Arteria centralis als in den *Nährgefässen* des Opticus wirksam zu erachten. Offenbar liegt es dann am nächsten, einen *entzündlichen* Wucherungsprocess zu unterbreiten, dessen Producte die *gesammte* Blutbahn des Nervenkopfes durch Raumbeengung verkleinern. Dafür spricht übrigens ausser den ophthalmoskopisch auftauchenden Trübungen auch der Umstand, dass die Amaurose sich öfters erst *nach wiederholten* vorübergehenden Sehstörungen festsetzt und dann gar nicht selten dem *Grade* nach schwankt, ohne dass sich immer entsprechende Veränderungen in der Füllung der Netzhautgefässe bemerklich machen, Beobachtungen, welche sich nur schwer mit dem Bestande eines Embolus, leicht aber mit dem Verlaufe einer *Neuritis* vereinbaren lassen. Vielleicht lässt sich endlich noch die Thatsache verwerthen, dass einmal *Gesichtsrothlauf* mit entzündlichem Exophthalmus den Anstoss zu dem Uebel gegeben hat (*Schneller*). Die Annahme einer Gefässzusammendrückung im Nervenkopfe steht ausserdem im Einklange mit gewissen, allerdings nicht constanten *Nebenerscheinungen*. So zeigten sich in manchen Fällen einzelne Hauptäste und selbst feinere Stämmchen streckenweise gefüllt, streckenweise aber völlig blutleer und bei genauer Einstellung konnte man zeitweilig ein *stossweises* Vordringen der scharf abgesetzten oder gar wiederholt unterbrochenen Blutsäule gegen die Pforte hin, dann aber wieder ein Stillestehen derselben bemerken, so dass bald diese bald jene Stücke der Venen Blut führten (*Ed. Jaeger*, *Graefe*, *Liebreich*). Die Compression betrifft eben nicht nothwendig in ganz gleichem Masse Arterien *und* Venen, da *letztere* einen Theil ihres Inhaltes durch Verbindungsäste in den hinteren Scleralkranz u. s. w. (S. 160) entleeren können und den Opticus meistens schon unmittelbar hinter der Lederhaut verlassen (S. 160). Ist aber der *venöse Abfluss* wenig behindert, so wird bei äusserster Verminderung der *arteriellen Zufuhr* das von den Capillaren her vordringende Blut die Venen nur dann in einer *zusammenhängenden* Säule durchströmen können, wenn diese unter zureichender Ernährung die Fähigkeit bewahren, sich auf ein Kleinstes zu *contrahiren* und so ihren Raumgehalt mit dem der Arterien ins Verhältniss zu setzen. Die Verminderung des Blutgehaltes der Netzhaut lässt nun aber auch eine compensatorische *Ueberfüllung der Aderhaut* (S. 12) voraussetzen, wodurch wieder eine Neigung *zu chorioidalen Blutungen* (*Steffan*) und die einmalige Beobachtung einer Combination mit *Aderhautabhebung* (S. 275 *Liebreich*) erklärlich würde. Vielleicht steht damit die *starke Röthung der Mitte des gelben Fleckes* im Zusammenhang, welche von Vielen als ein vorübergehendes Phänomen stark betont und theils durch Netzhautblutungen (*Just*, *Fano*, *Blessig*), theils durch den *Contrast* gegen die umgebenden, stark infiltrirten Netzhautpartien (*Liebreich*, *Graefe*) erklärt wird, jedoch auch fehlen kann (*Schneller*). Jedenfalls müssen die durch den Process gesetzten Ernährungsstörungen ausserordentlich *tief greifende* sein, weil nur einmal (*Schneller*) eine *theilweise* Herstellung des Sehvermögens erzielt wurde, sonst aber ohne Ausnahme *vollständige Amaurose* mit ausgesprochenem Netzhaut- und Sehnervenschwunde das Schlussresultat bildete.

Zu Gunsten der Abhängigkeit *retinaler Ischämien* von *Verminderung des Seitendruckes in den Arterien* hat man geltend gemacht, dass sich der Zustand bei überaus schwachem, kaum fühlbarem Herzstosse und Pulsschlage zeigte; dass in einem Falle höchstgradiges Darniederliegen der Gesammternährung und äusserste Blutarmuth nach Typhus das pathogenetische Moment abzugeben schien (*Hedäus*); endlich, dass durch *Iridektomie* (*Alf. Graefe*) oder wiederholte *Cornealparacentese* (*Secondi*), beziehungsweise durch Hebung der Nutritionsverhältnisse, eine stärkere Füllung der Netzhautschlagadern und damit auch eine beträchtliche Steigerung des Sehvermögens, einmal sogar dauernde *Heilung* erzielt wurde. Man stellte sich vor, dass die Arteria centralis durch den *intraocularen Druck* zusammengepresst werde, wenn ihr Inhalt unter *geringem* Herzdruck anströmt und dass solchermassen die Zufuhr des arteriellen Blutes unter das zur Functionsthätigkeit der Netzhaut nothwendige Mass sinken könne (*Alf. Graefe*). Insoferne nun aber der intraoculare Druck seiner Grösse nach *vom Blutdrucke* bestimmt wird (S. 13), leidet diese Hypothese an einem inneren Widerspruche. Man könnte auch wohl an *krampfhafte Zusammenziehungen der Gefässwände* denken (*Zehender*), da die ischämischen Amaurosen sich bisweilen unter der Form von *Anfällen* wiederholen und einmal durch Kälteeinwirkung beliebig hervorgerufen werden konnten (*Secondi*); da sie weiters Manchen für ein gar nicht seltenes Vorkommniss gelten und auch den Sehstörungen unterbreitet werden, welche sich vor und nach epileptischen Anfällen einstellen (*H. Jackson*). Es kömmt hier jedoch in Betracht, dass die Sehfunction bei Druckexperimenten am gesunden Auge (S. 164) erst dann aufgehoben wird, wenn die *continuirliche* Blutzufuhr zur Netzhaut der *unterbrochenen* (Retinalpuls) weicht, und dass selbst die eminentesten Grade der Ischämie, wie sie im asphyktischen Stadium der Cholera gegeben sind, das Wahrnehmungsvermögen nicht wesentlich beschränken (*Graefe*). Zu allem dem hat die Lehre von der Epilepsia retinae durch neuere Beobachtungen einen Stoss erlitten, indem kurz nach epileptischen Anfällen, besonders in Fällen, wo Kopfweh und Umnebelung des Sehvermögens nach dem Paroxysmus vorhanden war, die retinalen Venen und Arterien *breit*, dunkel, und der Sehnerveneintritt ungleichmässig geröthet gefunden wurde (*H. Jackson*). Uebrigens weiset gerade der Fall, in welchem retinaler Arterienpuls bestand (*Secondi*), mit grösster Wahrscheinlichkeit auf *entzündliche Wucherungsprocesse* als nächsten Grund der fraglichen Erscheinungen hin. Die Sehstörung war nämlich als centrale Unterbrechung mit deutlicher Trübung der Netzhautmitte hervorgetreten und hatte sich zwei Monate darnach unter einem neuen Anfalle allmälig über das gesammte Gesichtsfeld beider Augen ausgebreitet. Die pulsirenden Arterien waren haardünn und nur eine kurze Strecke weit zu verfolgen, die Venen etwas dicker und an der Papille *angeschwollen*. Jedenfalls hat die Zurückführung der ischämischen Amaurosen auf retrobulbäre Neuritis bis auf weiteres den Vorzug der Einfachheit. Der Unterschied, welcher sich den embolischen Formen gegenüber in der stärkeren Füllung der *Venen* ergibt, dürfte unschwer aus einer *Stauung*, weiterhin aber aus einer grösseren Ausdehnung des Herdes nach vorne abzuleiten sein (*Graefe*), falls er eben nicht blos eine *compensatorische* Erscheinung ist.

Sind nun die Amaurosen mit *nachweisbarer* arterieller Retinalischämie aus überwiegenden Wahrscheinlichkeitsgründen auf retrobulbäre Wucherungsprocesse zu beziehen, so wird man kaum irre gehen, wenn man ein ähnliches pathogenetisches Moment für die Mehrzahl *jener* Fälle beansprucht, in welchen der locale Blutmangel einfach aus vorangegangenen *Schädlichkeiten* erschlossen wurde und, bei dem häufigen Absein unmittelbar darauf hindeutender *ophthalmoskopischer* Merkmale, auf die *tieferen* Theile des lichtempfindenden Apparates beschränkt gedacht werden musste. Es ist in dem Krankheitsbilde und in dem Verlaufe der betreffenden Fälle nämlich *kein* Symptom zu finden, welches sich besser aus örtlichem *Blutmangel*, als aus *entzündlichen* Vorgängen erklären liesse und so verböte, die unendlich grössere *Häufigkeit* der letzteren bei der Diagnose in die Wagschale zu werfen.

Es zählen hierher Amaurosen, welche sich mitunter bei *anämischen Zuständen* in den späteren Stadien der Zuckerruhr und nach schweren Krankheiten, in Folge erschöpfender Säfteverluste (*Mackenzie*, *Himly*), bei höchstgradiger *Bleichsucht*

(*Cunier*), insbesondere aber nach *Metrorrhagien* (*Arlt*), *Haemoptoe* (*Rittmann*), *Magenblutungen* (*Ed. Jaeger*, *Graefe*, *Fikentscher*, *Sellheim*) eingestellt haben. Sie waren meistens *beiderseitig* und häufig gingen ihnen Störungen in *anderen* Nervengebieten voraus, so dass sie nur als eine Theilerscheinung *ausgebreiteter* intracranieller Leiden betrachtet werden konnten. Der schwarze Staar bekundete sich oft als ein *allmäliges* Sinken der relativen Sehschärfe im *ganzen* Umfange des Gesichtsfeldes, meistens mit seitlichen Einschränkungen, *schwankte* anfänglich nicht selten dem Grade nach oder ging wohl gar wieder vollständig zurück. In anderen Fällen stieg die Sehstörung überaus *rasch* bis zum völligen Erlöschen der Lichtempfindung oder trat *plötzlich* auf, verharrte einige Tage oder Wochen auf diesem Höhenpunkte und verschwand allmälig ganz oder mit Hinterlassung belangreicher Defecte. In der Regel jedoch zeigten sich bei der einen *und* der anderen Verlaufsweise binnen kurzem die Merkmale beginnenden *Sehnervenschwundes*, öfters, *nachdem* sich vorläufig an der Papille und der Netzhaut bestimmte Zeichen *entzündlicher* Wucherung geltend gemacht hatten. Es kam dann bisweilen allerdings zu einer vorübergehenden *Besserung* des Sehvermögens, niemals aber zu einer wahren *Heilung;* vielmehr erwies sich die Atrophie stets als eine *vorschreitende*, selbst wenn nachträglich das Grundleiden *dauernd beseitigt* und die Function der *übrigen* mitergriffenen Nerven zur Norm zurückgeführt worden wäre.

Was insonderheit noch die *mit Blutverlusten* in Verbindung gebrachten schwarzen Staare betrifft, kömmt in Betracht, dass dieselben öfters erst einige Zeit *nach* der Hämorrhagie zur Entwicklung kamen, ja nachdem die Blutmenge sich wieder *gehoben* hatte und die unmittelbaren Folgen des Blutverlustes theilweise zum Ausgleich gekommen waren; dass weiters die veranlassende Hämorrhagie durchaus nicht immer *so bedeutend* erschien, um aus ihr allein Kreislaufsstörungen abzuleiten (*Graefe*). Uebrigens fanden sich gerade unter diesen Fällen einige, in welchen die Verdünnung der Netzhautgefässe (*Graefe*) so wie auffällige Trübungen der Retina und Papille (*Ed. Jaeger*) die Annahme einer *Compression* der arteriellen Blutbahn durch entzündliche Producte im Nervenkopfe sehr nahe legten.

Die *diabetischen Amaurosen* (S. 622) haben sich grossen Theiles als blosse *Accommodationsparesen* enthüllt (*Graefe*, *Nagel*). Einzelne mögen auf manifester *Neurodictyitis* (*Galezowski*) beruht haben, welche ihrerseits wieder absteigende gewesen sein konnten. Das öftere Nebenhergehen und isolirte Vorkommen von Functionsbehinderungen in *verschiedenen anderen* Nervenbezirken (*Seegen*), so wie die Beobachtung *hemiopischer Einschränkungen* des Gesichtsfeldes (*Graefe*) deuten darauf hin, dass das intracranielle Leiden, welches in dem Reste der Fälle der Amaurose zu Grunde liegt und auch einige Male nachgewiesen worden ist (*Luys*, *Tardieu*), dem Sitze und der Grösse nach sehr wandelbare Herde bilden kann.

C. Eine weitere Reihe schwarzer Staare findet ihr ätiologisches Moment in der Einwirkung gewisser, dem *Blute beigemischter, krankhafter oder fremdartiger Stoffe* auf die Centralorgane. Es ist dabei noch völlig unklar, ob die fraglichen Gifte den lichtempfindenden Apparat in der Art *direct* beeinflussen können, wie das Atropin die motorischen Ciliarnerven; oder ob die Sehstörung unter *allen* Umständen als ein *secundärer* Zustand aufzufassen sei, welcher durch *materielle* Veränderungen, zumal durch Wucherungsprocesse, vermittelt wird.

Zu Gunsten der *ersteren* Ansicht könnte man anführen, dass die *Amaurosis intoxicativa* nicht selten plötzlich, ja sogar in Gestalt wiederholter *Anfälle* auftritt; dass dort, wo nach höchst stürmischen Krankheitserscheinungen rasch der Tod erfolgte, die Leichenschau öfters *keine* auffälligen anatomischen Veränderungen nachzuweisen vermochte und dass das Leiden, wenn es nicht lange besteht, manchmal *spurlos* wieder verschwindet. Dagegen spricht für die andere Anschauungsweise, dass ein ganz ähnliches Verhalten auch bei vielen schwarzen Staaren beobachtet wird, welche *unzweifelhaft* auf Wucherungsprocessen fussen; dass die Ausbildung des grauen Opticusschwundes die *Regel* bildet und diesem recht oft eine *manifeste* Neurodictyitis vorausgeht, welche dann manchmal die Charaktere der *absteigenden* Form unverkennbar heraustreten lässt. Dabei kömmt in Rechnung, dass die anatomischen Untersuchungen in den bekannten Fällen kaum mit jener Schärfe und Umsicht vorgenommen worden sein dürften, welche erfordert

wird, um die höchst feinen Veränderungen der *beginnenden reinen* Atrophie in den sehr versteckten *Hirntheilen* des lichtempfindenden Apparates mit Sicherheit blos zu legen. Auch ist wohl zu berücksichtigen, dass die Amaurose bei den hierher gehörigen Vergiftungen nichts weniger als ein *constantes*, oder auch nur relativ *häufiges* Ereigniss ist, in ihrem ganzen Auftreten und Verlaufe die allergrössten Verschiedenheiten darbietet, bald mit den mannigfaltigsten Hirnsymptomen gepaart sich einstellt, bald isolirt allmälig und schleichend sich ausbildet, also den Typus *specifiker* Erkrankungen ganz verläugnet.

In erster Linie stehen die *Amaurosis uraemica* (S. 200) und die *Amaurosis saturnina* (*Beer*). Die *letztere* anbelangend, hat man Grund, die meisten der älteren Beobachtungen auf blosse *Lähmungen im Ciliarsysteme* zu beziehen. Hier und da mag auch *Albuminurie* im Spiele gewesen sein (*Danjoy*), oder selbst eine *nephritische Neurodictyitis* zu Grunde gelegen haben (*Desmarres*, *Lancereaux*, *Lecorché*, *Follin*, *Danjoy*). Doch steht es fest, dass die Bleivergiftung *wahre* schwarze Staare veranlassen könne. Man hat selbe ausnahmsweise nach vorausgängigen heftigen Kopfschmerzen bei *Mangel* sonstiger Nervensymptome entstehen und wieder zurückgehen (*Hirschler*), aber auch *ständig* werden sehen (*Rau*). In der Regel jedoch entwickelten sie sich erst nach wiederholten Anfällen von Kolik oder anderen Formen von Bleikrankheit. Sie bildeten sich dann bisweilen ganz *allmälig* aus und vergesellschafteten sich bald mit ophthalmoskopisch nachweisbarem Opticusschwunde. Häufiger traten sie *plötzlich* neben anderweitigen allarmirenden Nervensymptomen während eines acuten Anfalles von Bleikrankheit hervor und gediehen dann meistens rasch zur vollständigen vorübergehenden oder bleibenden Blindheit.

In Betreff der Amaurosen, welche durch den innerlichen Gebrauch starker oder vieler Dosen des *Opium*, der *Mydriatica*, der *Ignatiusbohne*, der *Nux vomica* etc. (*Beer*, *Himly*), durch das *Mutterkorn* (*J. Meyr*), und durch übermässigen Genuss von *Tabak* (*Mackenzie*, *Sichel*, *Loureiro*, *Hutchinson*) hervorgerufen werden sollen, gilt Aehnliches. Doch sind dieselben noch viel weniger genügend untersucht und man kann sich nur dahin mit Beruhigung aussprechen, dass die *Mehrzahl* der Fälle durch *Mydriasis vorgetäuscht* worden sein möge. Zweimal hat man Amaurose nach grossen Dosen von *Chinin* gesehen und glaubt aus der Heilwirkung örtlicher Blutentziehungen auf *Congestivzustände* als die Vermittler schliessen zu dürfen (*Graefe*).

In neuerer Zeit wird wieder dem *Missbrauche geistiger Getränke* Schuld an dem Zustandekommen schwarzer Staare gegeben und als Beweisgrund der Umstand betont, dass durch gänzliches Aufgeben des Sufes das Leiden öfters zum Stillstande oder gar zur Heilung gebracht werden konnte (*Sichel*). So viel steht fest, dass die Amblyopie bei *Gewohnheitssäufern* in einem auffallend grossen procentarischen Verhältnisse beobachtet wird. Sie äussert sich hier anfänglich öfters unter der Gestalt des *Nachtnebels*, wird aber bald ganz *offenbar* und lässt auch meistens schon frühzeitig den grauen Opticusschwund ophthalmoskopisch erkennen. Einmal so weit gediehen, schreitet sie in der Regel langsam, aber unaufhaltsam bis zu einer gewissen Höhe vorwärts. Es ist ungewiss, ob die Einwirkung des weingeistgeschwängerten Blutes auf das Gehirn *allein* oder auch die mannigfaltigen *Vegetationsstörungen*, zu welchen der Suf und das damit verbundene unregelmässige Leben Anlass geben, hierbei von pathogenetischer Bedeutung seien. Man hat insbesondere Grund, *chronische Meningitis* als einen häufigen Factor in Betracht zu ziehen; weniger annehmbar sind Congestivzustände der *Aderhaut* (*Pagenstecher*).

D. Die Aufstellung einer *rein congestiven* Form des schwarzen Staares hat ihre Schwierigkeiten, wenn es sich um *positive* Thatsachen als Belege handelt. Doch können Hyperämien zweifelsohne sehr *belangreich* werden, wo die Ursprungskerne der Nervenfasern, oder diese selbst in irgend einem Punkte ihrer Bahn schon *vorläufig* eine *Raumbeengung* erlitten haben, sei es durch nachbarliche Geschwülste, seröse Ausschwitzungen, seröse Producte u. s. w. Dem entsprechend kommen denn auch wirklich Amaurosen zur Beobachtung, welche blos *hervortreten* oder sich auffällig *verschlimmern*, wenn in Folge stärkerer Aufregung der Herzthätigkeit *Veranlassung zu Congestionen* gegeben wird; aber wieder *gänzlich* oder auf den *früheren* Grad *zurückgehen*, wenn die Circulationsstörung *vermindert* oder *getilgt* worden ist. Im Uebri-

gen ist nicht zu übersehen, dass intracranielle Blutüberfüllungen mittelbar durch die sie begleitenden *ödematösen* Infiltrationen zu *mechanischen* Functionshindernissen werden können, besonders aber, dass sie sehr gerne *Wucherungsprocesse anregen* und begleiten, welche sich nicht immer durch die charakteristischen Merkmale der Entzündung verrathen, sondern recht oft lange *verborgen* bleiben, auch wenn sie sehr *productiv* wären, bis endlich die Erscheinungen des grauen Schwundes oder gar einer manifesten Neurodictyitis descendens im Augenspiegelbilde zu Tage kommen. Das Nebenher- und Vorausgehen gewisser Zeichen von *Hirn*hyperämie oder vielleicht partieller *intraocularer* Gefässüberfüllungen, das oft fast *plötzliche* Auftreten oder doch überaus *rasche* Ansteigen der Sehstörung, der nicht seltene sehr auffällige *Gradwechsel* der letzteren, je nachdem die Umstände einer Ab- oder Zunahme der Stockungen günstig sind, weiters das bisweilige schnelle *Zurückgehen* der Amaurose und die etwaigen *Erfolge*, welche örtliche Blutentziehungen hier und da gehabt haben sollen: reichen trotz dem *Mangel aller* auf *Gewebsveränderungen* hinweisenden Symptome nimmer hin, um retrobulbäre, zumal intracranielle Wucherungsprocesse als das eigentliche pathogenetische Moment auszuschliessen.

Unter solchen Vorbehalten mag man jene Amaurosen *congestive* nennen, welche sich manchmal nach *Unterbrechungen der Menstruation* (*Mackenzie*, *Himly*, *Lawson*, *Graefe*), in gewissen Perioden der *Schwangerschaft* (*Mackenzie*, *Ringland u. A.*, *Lawson*, *Kraus*), nach heftigen Gemüthsbewegungen (*Beer*), nach Anfällen von Husten, Niesen, Erbrechen, während der Geburtsarbeit oder übermässigen Muskelanstrengungen anderer Art, in Folge der Zusammenschnürung des Halses durch enge Kleidungsstücke oder durch Würgen (*Himly*, *Mackenzie*), nach Ueberbürdungen des Sehorganes u. s. w. aufgetreten sind. Auch mag man unter gleichen Rücksichten jene Amaurosen hierher zählen, welche man nach und wegen der *Unterdrückung gewisser habitueller Secretionen* und *Hämorrhagien* (*Mackenzie*, *Himly*, *Arlt*, *Graefe*), insbesondere der *Fussschweisse* (*Deval*, *Spenglér*) und der *Milchabsonderung* (*Beer*) beobachtet haben will. Nicht minder lassen sich jene schwarzen Staare in diese Gruppe stellen, welche man *während* (*Seidel*), häufiger aber *nach Ablauf von Pneumonien*, chronischen Lungenkatarrhen, Anginen etc., zumal bei *Bläsern*, entstehen sah (*Sichel*). Ob auch die mit *Wechselfieber* einhergehenden und bisweilen *intermittirenden* Sehstörungen (*Himly*), so wie die bei *Wechselfiebercachexie* vorkommenden Amblyopien (*Schreder*) hier am geeigneten Platze sind, ist schwer zu errathen.

E. Die weitaus überwiegende Mehrzahl der Fälle wird *ganz allgemein* auf *intracranielle Gewebsveränderungen* bezogen und als *Cerebral-* oder *Centralamaurose* in eine eigene Gruppe zusammengefasst. Es ist jedoch aus dem Vorhergehenden klar, dass eine solche *Trennung* dem wahren Sachverhalte wenig entspricht. Auch lässt sich der gewählte Name nicht als ein ganz passender bezeichnen, indem eigentliche *Hirnleiden* verhältnissmässig seltener das *nächste* pathogenetische Moment der Sehstörung abgeben, als Erkrankungen der an der Schädelbasis blosliegenden Theile des *Opticus*.

Das *intracranielle Sehnervenleiden* hat bald die Bedeutung *grauen Schwundes*, bald *manifester Neurodictyitis*, ohne dass sich indessen zwischen diesen beiden Formen des Wucherungsprocesses immer eine genaue Unterscheidung machen liesse, indem sich häufig *Uebergänge* finden (S. 166, 213) oder beide gar *gemischt* auftreten. Es ist nämlich die Art und Menge der Producte, wenigstens zeitweilig, nicht selten eine solche, dass die Diagnose der einen und der anderen Form gerechtfertigt werden kann. Manchmal äussert sich der Vorgang an einer Stelle als Atrophie, während er an einer anderen

vermöge der reichlicheren Neubildung geformter Elemente nur als Entzündung im engeren Wortsinne gedeutet werden kann. Auch kömmt es vor, dass ein unzweifelhafter Entzündungsherd an seinen Grenzen in grauen Schwund ausläuft, oder bei eintretender regressiver Metamorphose der Producte den Ausgang in Schwund nimmt; umgekehrt aber, dass der Process als Schwund anhebt, weiter und weiter greift, dann aber zeitweilig zur wahren Neuritis sich aufschwingt.

Es offenbart sich dieser Wechsel oft auch *ophthalmoskopisch*. Es haben derlei Wucherungsprocesse nämlich eine sehr ausgesprochene Neigung, sich *längs den Nervenfaserzügen fortzupflanzen*, so dass selbst *tiefe* Herde ganz gewöhnlich durch den Augenspiegel merkbar werden. Doch stimmen eben die *objectiven* Symptome nicht immer mit dem Charakter des *ursprünglichen* Leidens; eine ganz unzweideutige intracranielle *Neuritis* stellt sich am Vorderende des Nerven gar nicht selten als *grauer Schwund* dar, oder tritt nur *zeitweilig* unter den Erscheinungen der Entzündung zu Tage; die Trübung und Schwellung der Papille ist eine sehr rasch vorübergehende und weicht bald wieder den Merkmalen einfacher Atrophie.

Es ist diese Tendenz zum Fortschreiten *vorwaltend* eine *centrifugale*. Wenigstens sieht man Wucherungsprocesse, welche in dem eigentlichen *Stamme* des einen Sehnerven primär zur Entwickelung kommen, sehr oft am Chiasma *begrenzt* und solche, welche längs einer *Wurzel* nach hinten vordringen, schneiden häufig an den knieförmigen Körpern scharf ab, lassen sich wenigstens makroskopisch darüber hinaus nicht verfolgen (*Türck*).

Die Wucherung greift indessen nicht blos in der Längsrichtung der Faserzüge um sich, sie geht auch gerne *in die Breite*. Herde, welche sich ursprünglich auf *einzelne Bündel* beschränkt haben, dehnen sich oft bald auf die *ganze Dicke* des betreffenden intracraniellen Opticusstückes aus. Dabei bietet ihnen das interstitielle Gefüge des *Chiasma* eine bequeme Brücke, um auf das Gebiet der anderen Nervenwurzel überzutreten. So kömmt es, dass schwarze Staare, deren anatomische Grundlage von vorneherein eine *einseitige* war, über kurz oder lang *bilateral* zu werden pflegen. Es zeigt sich auch hier wieder die Wandelbarkeit des Processes nach Ort und Zeit, indem nicht selten auf einem Auge die Kennzeichen der Neurodictyitis, auf dem anderen jene der reinen Atrophie ophthalmoskopisch nachzuweisen sind.

Im Ganzen ist die Ausbreitung des Leidens jedoch keineswegs eine *nothwendige*. Es kommen, allerdings nicht gar häufig, Fälle vor, wo der krankhafte Vorgang *dauernd* auf einzelne Bündel dieses oder jenes intracraniellen Opticusstückes gebannt bleibt und sich demnach lediglich durch eine umschriebene *Unterbrechung* eines oder beider Gesichtsfelder offenbart; weiters Fälle, wo *hemiopische* Einschränkungen oder *monolaterale Erblindungen* wieder ganz zurückgehen oder *ständig* werden, also auf Processe schliessen lassen, welche eine einzelne *Wurzel* oder einen einzelnen *Stamm* betrafen und sich darin abgrenzten.

Die zahlreichen Uebergänge zwischen Schwund und manifester Neuritis, sowie deren nicht seltener zeitweiliger Wechsel bedingen mancherlei Abweichungen in dem *Verlaufe* und in der Aufeinanderfolge der symptomatischen Erscheinungen. Im Allgemeinen jedoch kann man sagen, dass die Entwickelung und die Ausbreitung schwarzer Staare, welche auf grauer *Atrophie* beruhen, eine *langsame*, allmälige zu sein pflegt, bei *Neuritis* hin-

gegen eine *rasche*, ja mitunter *stürmische* oder gar so *plötzliche*, dass man an eine Apoplexie denken könnte.

1. Der Wucherungsprocess in den intracraniellen Theilen des Opticus stellt sich häufig *primär* und *selbständig* ein und geht alle seine Phasen durch, ohne dass ein anderes Organ der Schädelhöhle sich betheiliget. Die Sehstörung steht dann natürlich mit den etwaigen ophthalmoskopischen Zeichen des Nervenschwundes oder der Neuritis allein da, oder ist höchstens mit Anfällen von Kopfschmerzen gepaart.

Auf diesen *Mangel* bedeutsamer Nebenerscheinungen stützt sich denn auch wesentlich die *Diagnose* des primären und reinen Sehnervenleidens. Doch ist dabei wohl in Anschlag zu bringen, dass in der Schädelhöhle nicht selten höchst deletäre Processe verlaufen, krankhafte Geschwülste zu beträchtlichem Umfange heranwachsen u. s. w., *ohne* sich durch auffällige Symptome zu verrathen. Anderseits darf nicht übersehen werden, dass ausnahmsweise *mehrere* Gehirnnerven *gleichzeitig* oder kurz hintereinander zu wuchern beginnen, trotzdem ein *gemeinsamer* Herd weder in den Centraltheilen noch in den Hüllen des Gehirnes gegeben ist.

Den *Kopfschmerzen* wird noch vielseitig eine grössere diagnostische Wichtigkeit beigelegt, als ihnen eigentlich gebührt. Sie können nämlich bei *jeder* pathogenetischen Form des schwarzen Staares *fehlen*, ebenso gut aber auch *vorhanden* sein, ohne sich durch besondere und *eigenthümliche* Merkmale auszuzeichnen. Auch ist wohl zu beachten, dass schon in der vermehrten *Anstrengung* amblyopischer Augen behufs deutlicherer Wahrnehmungen eine Quelle von Reizungen liegt, welche gleich wie bei der Asthenopie auf die *vasomotorischen* Nerven übertragen werden können, wie denn auch die stärkere Blutfülle in den Gefässen der Conjunctiva, der Netzhaut und Papille andeutet. In der That lassen sich solche Schmerzen häufig durch *Aufgeben* jeder Bethätigung des Sehorganes beschwichtigen. In einzelnen Fällen mag indessen allerdings der Reiz von dem *Localherde* selbst ausstrahlen und der Kopfschmerz bei primärem Sehnervenleiden eine ähnliche Rolle spielen, wie die Rückenmarksschmerzen bei grauer Degeneration der Hinterstränge (*Graefe*). Hier wie dort tragen die Schmerzen den *congestiven* Charakter, steigern sich bei jeder Gelegenheit zu Kreislaufsstörungen, beim Bücken, bei raschen Bewegungen u. s. w., unterscheiden sich also nicht wesentlich von solchen, welche bei *anderweitig* begründeten intracraniellen Hyperämien auftreten und oft auch wohl wahre Encephalopathien oder Meningealleiden begleiten.

Es entwickelt sich das *primäre* Sehnervenleiden häufig, *ohne* dass sich eine bestimmte und genügende *Ursache* auffinden liesse. Mitunter scheint die Anlage dazu sogar *ererbt* zu sein.

So wurden Fälle beobachtet, wo *mehrere* Glieder Einer Familie (*Himly*), selbst in mehreren auf einander folgenden *Generationen* (*Beer*), während bestimmter Lebensepochen amblyopisch wurden. Doch dürfte es sich hier nicht immer um eine *primäre* Erkrankung des Sehnerven gehandelt haben, sondern oft um intracranielle Leiden *anderer* Art, Congestivzustände u. s. w., welche erst *mittelbar* zur Wucherung im Opticus führten und manchmal die Heilung (*Graefe*) ermöglichten.

In anderen Fällen mögen ähnliche aetiologische Momente den Anstoss geben, wie selbe der diffusen (S. 183) und nephritischen (S. 198) *Neurodictyitis* zu Grunde gelegt werden. Es wäre auch gar nicht abzusehen, warum derlei Schädlichkeiten ihren Einfluss lediglich auf das *Vorderende* des Sehnerven geltend zu machen fähig sein sollten. Anderseits gehen unter solchen Umständen die *Sehstörungen* wirklich bisweilen der Entwickelung der charakteristischen ophthalmoskopischen Erscheinungen *voraus* und gestatten die Annahme, der Process sei allmälig von den tieferen Theilen des Nerven gegen den Binnenraum des Auges hin *vorgerückt*.

Besondere Beachtung verdient in dieser Beziehung die *Syphilis*. Mehrfache Beobachtungen machen es sehr wahrscheinlich, dass dieselbe sich ursprünglich in den *intracraniellen* Theilen des Opticus festsetzen und je nach dem Orte und der Ausdehnung des Localherdes mannigfaltige Formen des schwarzen Staares, Unter-

brechungen und seitliche Einengungen des Gesichtsfeldes, Hemiopien und totale Amblyopien begründen könne, welche dann je nach den gegebenen Verhältnissen entweder blos vorübergehend sind oder mit unheilbarem progressivem Schwunde enden.

Unzweifelhaft besteht ein pathogenetischer Zusammenhang zwischen primärer intracranieller Neuritis und gewissen *schweren fieberhaften Krankheiten*, acuten Exanthemen, Typhus, Puerperium etc., selbst Pneumonien, Anginen, acuten Darmcatarrhen u. s. w. Es kömmt in deren Verlauf nämlich bisweilen überaus rasch zu symmetrischen *beiderseitigen*, selten zu *einseitigen* Erblindungen, ohne dass andere Symptome auf ein Mitergriffensein irgend eines Hirntheiles oder der Meningen hinwiesen. Es gehen diese schwarzen Staare manchmal ohne nachweisbare Veränderungen in den *Binnenorganen* des Auges einher; manchmal beschränken sich diese auf leichte und obendrein sehr wandelbare vorübergehende Anschwellungen und Trübungen der Papille, sowie auf die Erscheinungen geringer Blutstauung. Der gewöhnliche Ausgang ist *Heilung*, häufig ohne Hinterlassung von Spuren (*Graefe*). Es bedarf hier wohl nicht des Hinweises auf die schlagende *Aehnlichkeit*, welche derlei Fälle mit den auf *Congestivzustände*, auf *Ischaemien* und *Blutvergiftungen* bezogenen haben. Es genügt zu wiederholen, dass ein *grosser* Theil der Amaurosen welche unter den letztgenannten drei Gruppen aufgezählt wurden, ihrer anatomischen Grundlage nach in *diese* Categorie gehören.

2. Sehr oft ist das der Amaurose zu Grunde liegende intracranielle Sehnervenleiden ein *Folgezustand* gewisser, schon vorläufig im Inneren der Schädelhöhle *localisirter Processe*.

a. Obenan steht in dieser Beziehung die *basilare Meningitis*, welche ihrerseits wieder eine primäre oder secundäre sein kann. Dieselbe offenbart sich, wenn sie in mehr *acuter* Form auftritt, meistens ganz unzweideutig. Bei der *chronischen* schleichenden Form hingegen *fehlen* mitunter *bestimmt* darauf hinweisende Symptome, es sind blos wiederholte Fieberanfälle, andauernde, öfters exacerbirende Kopfschmerzen, welche sich manchmal durch Anschlagen an die Seitentheile des Schädels empfindlich steigern lassen, Eingenommenheit des Kopfes, Hinfälligkeit, häufigeres Erbrechen, etc. als diagnostische Behelfe gegeben. Bisweilen treten selbst diese Erscheinungen sehr zurück, oder machen sich nur zeitweilig bemerklich, so dass das Leiden leicht übersehen werden kann. Doch gibt dann der Umstand einen Fingerzeig, dass entsprechend der grossen Neigung zur *Flächenausbreitung*, welche die Meningitis auszeichnet, sehr gewöhnlich eine *Mehrheit von Gehirnnerven* ergriffen ist und dass hierbei meistens Symptome der *Lähmung* neben solchen der *Reizung* zum Vorschein kommen, was bei anderen intracraniellen Krankheitszuständen weniger der Fall ist. Zumal im Bewegungsapparate der *Augen* sind Paresen einzelner Muskeln mit krankhaften Zusammenziehungen anderer unverhältnissmässig häufig zu beobachten (*Graefe*) und die Amaurose selbst geht gerne mit Zeichen der *Opticushyperästhesie*, mit Photopsien, Chromopsien u. s. w. einher. Ein wichtiger Umstand ist hierbei, dass die Gewebswucherung von den weichen Hirnhäuten immer in die *Rindensubstanz* des *Gehirnes* eindringt und sich oft selbst in ziemliche *Tiefen* versenkt, z. B. auch in den Sehhügeln etc. mit Bestimmtheit nachgewiesen werden kann (*L. Meyer*). Das Sehnervenleiden und die davon abhängige Amaurose treten unter solchen Umständen in der Regel schon *während* dem Verlaufe der Meningitis hervor. Bei *acuten* Formen der letzteren zeigt sich die Sehstörung oft sogar *kurz* nach dem Ausbruche des Grundleidens und steigt *rasch* zur völligen Erblindung. Bei *chronischer* Meningitis hingegen erhält sich der Opticus häufig sehr lange in voller Integrität, oder es *wechseln* anfänglich die Sehstörungen, steigen und fallen

wieder oder verschwinden für eine Zeit wohl ganz, bis sie endlich sich festsetzen und in langsamem oder raschem Zuge an Ausdehnung und Intensität gewinnen. Im *ersten* Falle trägt das Opticusleiden fast immer den Charakter der *Entzündung* und spricht sich häufig, wenn auch blos vorübergehend, als eine absteigende Neurodictyitis im Augenspiegelbilde aus. Im anderen Falle scheint der Wucherungsprocess im Bereiche des Nerven häufiger die Bedeutung des *grauen Schwundes* zu haben, wenigstens macht er sich gewöhnlich unter dieser Form *ophthalmoskopisch* geltend.

Ausnahmsweise jedoch kömmt es erst lange Zeit *nach dem völligen Ablauf* der Meningitis zu amaurotischen Erscheinungen und entschiedenen Zeichen progressiver Atrophie des Sehnerven. Es scheint, dass dann nicht sowohl eine unmittelbare Fortpflanzung des entzündlichen Processes von den Hirnhäuten auf die Hüllen der Nervenfaserzüge als pathogenetisches Moment anzunehmen sei, als vielmehr eine *Beengung* intracranieller Opticustheile und der zugehörigen Nährgefässe durch Schrumpfung und Verödung der entzündet gewesenen Meningealportionen. Die Leichenschau hat wiederholt förmliche *Zusammenschnürungen* der betreffenden Nervenstränge durch Narbengefüge erwiesen.

Es versteht sich nun wohl von selbst, dass die aetiologischen Momente der *Meningitis*, alle wie sie sind, zu den *entfernteren* Ursachen der Amaurose gerechnet werden müssen. Doch mögen die Tuberculose und Scrophulose, das Rheuma, die Pyämie, der Typhus, das Puerperium, anomal verlaufende acute Exantheme, Traumen (*Pagenstecher*) ihrer grösseren Häufigkeit wegen Erwähnung finden. Von den enormen Anschwellungen des Sehnerven bei entzündlich ödematösen Zuständen der Hirnhäute, wie sie ausnahmsweise bei Morbus Brighti etc. vorkommen, war schon die Rede (S. 167). Endlich dürfte auch noch das *Erysipelas faciei* an dieser Stelle zu nennen sein, indem es sich sehr gerne mit Meningitis paart und so die Veranlassung zu Amaurosen geben kann. Gewöhnlicher indessen scheint dasselbe vom *Orbitalbindegewebe* aus den Sehnerven zur Wucherung anzuregen und damit zu schwarzen Staaren zu führen, deren anatomische Grundlage je nach Umständen eine wahre Neuritis (S. 186) oder einfacher Schwund ist und öfters auch wohl ein ganz transitorisches Leiden von nicht näher zu bestimmendem Charakter (*Fronmüller*) sein mag.

b. In einzelnen Fällen gibt *Periostitis des Schädelgrundes* mit ihren Neben- und Folgezuständen die Quelle für intracranielle Sehnervenleiden ab. Entwickelt sich erstere in *acuter* Form, so treten anfänglich in der Regel sehr heftige *Kopfschmerzen* ein, welche meistens reissend genannt werden, längere Zeit anhalten, dann aber zurücktreten und blos anfallsweise wiederkehren. Das *Anschlagen* an die Schläfengegend, zumal wenn es von *beiden* Seiten zugleich erfolgt, pflegt sehr empfindlich zu schmerzen und das Wehe von einer *bestimmten* Stelle des Schädelgrundes auszustrahlen. Die *Sehstörung* stellt sich oft schon frühzeitig ein und steigt gemeiniglich *rasch* zu einer gewissen Höhe. Nicht selten sind im Beginne auch *diffuse Hirnsymptome* und ausserdem Lähmungen oder krampfhafte Zusammenziehungen einzelner von Hirnnerven beherrschter Muskeln zu beobachten. Es verbreitet sich nämlich bei *acuter* Periostitis der entzündliche Reizzustand gerne *weit* über die Grenzen des Hauptherdes hinaus und zieht selbst *ferner* gelegene Theile in Mitleidenschaft. Ist aber einmal die Intensität des ersten Anfalles *gebrochen*, so *engt* sich auch das Krankheitsgebiet ein, und in den zurückbleibenden *fixen* Störungen spiegelt sich ein mehr *umschriebenes* Leiden der Schädelbasis ab. Der schwarze Staar stellt sich dann je nach der

Oertlichkeit des letzteren bald als eine gleichseitige oder temporale (*Graefe*) *Hemiopie*, bald als eine einseitige oder binoculare *totale Erblindung* dar.

Wo hingegen die Periostitis von vorneherein einen *chronischen* Verlauf nimmt, können selbst die charakteristischen *Schmerzen* fehlen oder blos episodenweise mit geringer Intensität und Dauer bestehen, auch das *Anschlagen* an den Schädel ohne Reaction bleiben. Die Diagnose ist dann gewöhnlich sehr schwierig, da die etwa vorhandenen, ganz vagen und diffusen Hirnsymptome so wie die Beschränkung der Functionsstörung auf Nerven, welche eine bestimmte Stelle der Basis cranii überschreiten, auch krankhaften Geschwülsten des Schädelgrundes zukommen und noch obendrein häufig dadurch verwischt werden, dass sich eine secundäre *Meningitis* dazu gesellt, welche sich über weite Strecken ausbreitet.

Das Sehnervenleiden ist unzweifelhaft in der Mehrzahl der Fälle durch unmittelbare *Fortpflanzung der Gewebswucherung* auf das Neurilem zu erklären und hat bei *acuter* Periostitis sicherlich zumeist die Bedeutung einer wahren *Neuritis*, bei *chronischer* Beinhautentzündung aber öfter die Bedeutung *grauen Schwundes*. Doch ist es manchmal auch aus einem *Drucke* auf den Nerven und seine Nährgefässe abzuleiten. Die günstigste Gelegenheit dazu bietet sich, wenn der Krankheitsherd sich bis zum *Sehloche* ausbreitet und dessen Lichtung durch Geschwulstbildung verengt. Doch ist auch selbst dann nicht immer *Compression* als das nächste und *eigentliche* pathogenetische Moment anzuschuldigen, sondern gewiss eben so oft der *Uebergang* des Wucherungsprocesses auf das interstitielle Gefüge des Opticus *(Horner)*.

Diese Verhältnisse und der unmittelbare Zusammenhang des Gesichtsskeletes mit den Knochen der Schädelbasis liefern den Schlüssel für die folgerichtige Ableitung mancher Amaurosen aus traumatischer *Periostitis orbitae* (*Horner*), aus *Ozäna* (*Jüngken*), aus *Abscessen der Highmorshöhle* mit consecutiver Caries orbitae, wie selbe öfters durch schadhafte Zähne gesetzt werden (*Salter*) u. s. w. Im Uebrigen fällt die Aetiologie der basilaren Periostitis begreiflicher Weise mit jener der Periorbitis (S. 542) zusammen.

c. Eine sehr hervorragende und überaus wechselvolle Rolle spielen in der Pathogenese des intracraniellen Sehnervenleidens *krankhafte Geschwülste der Schädelbasis*. Es geschieht bisweilen, dass der Opticus selbst *in die Afterwucherung einbezogen*, von dem Tumor gleichsam durchwachsen wird und seine Leitungsfähigkeit durch streckenweisen Untergang der nervösen Elemente verliert, worauf dann das *periphere* Stück desselben gewöhnlich bald in Schwund verfällt, ausnahmsweise indessen auch zeitweilig die Erscheinungen einer manifesten Entzündung ophthalmoskopisch zum Ausdruck bringen kann. Viel häufiger beeinflusst die Geschwulst den Nerven in *rein mechanischer* Weise, umschliesst einen Theil desselben und drückt ihn zusammen; oder drängt ihn zur Seite und veranlasst so eine beträchtliche Dehnung; oder sie presst ihn gegen den unterlagernden Knochen; oder endlich sie beengt ihn innerhalb des Sehloches. Reagirt der Nerv auf diese Einwirkung, so ist das Ergebniss fast durchwegs graue Atrophie, welche sich mehr oder weniger rasch gegen den Augapfel hin fortsetzt. Es bedarf hierzu übrigens gar nicht einmal einer *unmittelbaren Berührung* zwischen Geschwulst und den intracraniellen Opticustheilen, vielmehr wird manchmal das *Gehirn der Vermittler*. Indem dieses nämlich vermöge der Massenzunahme des Schädelinhaltes und gesteigerten intravascularen Druckes mit

vermehrter Kraft gegen die knöcherne Unterlage presst, wird der Sehnerv oftmals an einzelnen Stellen förmlich *abgeschnürt*, oder streckenweise *abgeplattet* (Siehe Encephalopathien). Ausnahmsweise drückt die Geschwulst den *Sinus cavernosus* zusammen, oder wächst in ihn wohl gar hinein und veranlasst solchermassen im Verzweigungsgebiete der Arteria ophthalmica *venöse Stauungen*, welche sich dann mit Vorliebe im Bereiche der *Papille* zuerst localisiren, indem daselbst anatomische Verhältnisse die Strömungswiderstände erhöhen (S. 185). Am häufigsten jedoch werden basilare Tumoren dem lichtempfindenden Apparate durch *die Reizungszustände* verderblich, in welche sie ihre *Umgebungen* versetzen. Es beschränken sich dieselben allerdings in vielen Fällen auf die *nächste Nachbarschaft*. Eben so oft indessen greifen sie in den *weichen Hirnhäuten* um sich und gelangen so unter der Form von *Meningitis* auf *ferne* gelegene Nervengebiete; oder es werden die *verdrängten Hirntheile* durch Entzündung, Erweichung, grauen Schwund, mit oder ohne Apoplexien auf weite Strecken hin geschädigt *(K. Fischer, H. Jackson)*. Fällt dann der Sehnerv mit irgend einem Theile, seien es auch einzelne *Ursprungskerne* oder *centrale* Verbindungsfasern, in diesen Reactionsgürtel, so wird derselbe bald unter der Gestalt von *grauer Atrophie* oder *manifester Neuritis* in Mitleidenschaft gezogen und der Process, einmal angeregt, säumt nicht, sich in centrifugaler Richtung fortzupflanzen, so dass er sich meistens auch binnen kurzem im *Augenspiegelbilde* bemerklich macht. Doch entsprechen, wie bei anderen pathogenetischen Verhältnissen, die ophthalmoskopischen Erscheinungen nicht jederzeit dem *intracraniellen* Vorgange. Eine manifeste Entzündung der *tiefen* Opticustheile zeigt sich an der *Papille* nicht selten als graue Atrophie. Mitunter *wechselt* wohl auch der Charakter der objectiv wahrnehmbaren Veränderungen, die Merkmale einer absteigenden Neurodictyitis machen jenen des Schwundes Platz; oder *letztere beginnen* den Reigen und werden im weiteren Verlaufe vorübergehend durch jene einer ausgesprochenen Entzündung gedeckt. Es ist sicherlich ganz unrichtig, wenn Jemand glauben sollte, dass das Hervortreten des grauen Schwundes im Bereiche der Papille die *nachträgliche* Entwickelung einer manifesten Neurodictyitis unmöglich mache, es ist nur ein etwas *selteneres* Vorkommniss.

Es ergibt sich aus allem dem zur Genüge, dass eine genaue *Uebereinstimmung* zwischen der anatomischen *Vertheilung der Functionsstörungen* und dem *Sitze* eines basilaren Tumors nicht nothwendig, ja nicht einmal häufig besteht. Allerdings ist bisweilen die Gelegenheit geboten, aus einer *temporalen Hemiopie* und den Nebenerscheinungen auf ein in der *Mittellinie* des Schädelgrundes knapp vor oder hinter dem Chiasma sitzendes, die *gekreuzten* Faserbündel allein beirrendes Gewächs zu schliessen (*D. E. Müller, Sämisch*); oder eine *gleichseitige* Hemiopie auf einen *lateralen* Herd zu beziehen, oder eine *totale* Erblindung beider Augen aus einer Compression des Chiasma als *Ganzen* abzuleiten. In der Regel jedoch *verwirren* sich die Züge des Krankheitsbildes durch die Folgezustände ausserordentlich und die Diagnose wird um so schwieriger, als Tumoren oftmals der *Fläche* nach sich weit ausbreiten und nach verschiedenen Richtungen hin sehr ungleichmässig wachsen, auch *Tochterherde* erzeugen und so direct oder unter Vermittlung von meningealen oder cerebralen Erkrankungen die mannigfaltigsten Symptomcomplexe hervorrufen können; anderseits aber bei jugendlichen Individuen durch Verdrängung des knöchernen *Schädelgehäuses* sich Raum zu verschaffen vermögen und, selbst wenn sie einen ansehnlichen Umfang erreichen, nicht nothwendig entsprechende Functionsbehinderungen mit sich bringen, da Verdrängungen, Dehnungen und Zerrungen eines Nerven oder seiner Centraltheile, wenn sie *allmälig* erfolgen, öfters in wahrhaft wunderbarer Weise vertragen werden (*Lebert, Duchek*). Ist doch

jüngsthin ein Fall veröffentlicht worden, wo das Chiasma und die angrenzenden Theile beider Stämme und Wurzeln des Opticus von einem mächtigen Gliosarcome bis zum Unkenntlichwerden der nervösen Faserbündel *durchwachsen* war, ohne dass Ein Symptom während des Lebens auf die Existenz eines intracraniellen Leidens hingewiesen hätte (*Graefe*). Dazu kömmt, dass ein Tumor, wenn er factisch zur Aeusserung kömmt, durchaus keine *charakteristischen* Erscheinungen bietet, welche ihn mit Sicherheit von *anderen* intracraniellen Krankheitszuständen unterscheiden liessen. Es sind dies eben meistens über den *ganzen* Schädel ausgebreitete, oft paroxysmenartig sich steigernde, selten *localisirte* oder beim Anschlagen an den Kopf von einer bestimmten Stelle ausstrahlende Schmerzen, Schwächezustände einzelner Muskelcomplexe, welche gerne in förmliche Lähmungen übergehen etc., also Symptome, welche bei den verschiedenartigsten intracraniellen Leiden in den mannigfaltigsten Combinationen beobachtet werden (*Lebert, Duchek*).

Es braucht wohl nicht erst betont zu werden, dass krankhafte Geschwülste der *allerverschiedensten* Art hier in Rechnung kommen können. Am häufigsten sind *Sarcome* und *Krebse* der Schädelbasis als mittelbare oder unmittelbare Veranlassung von Amaurosen nachgewiesen worden (*Lebert, Ladame, Türck, D. E. Müller, Sämisch, Cruveilhier, K. Fischer, H. Jackson, Graefe, Blessig, Koster*). In seltenen Fällen waren es *Exostosen des Türkensattels*, und zwar einmal ein stachelförmiger Auswuchs, welcher das Chiasma durchbohrte (*Beer*); *Tuberkelmassen*, welche letzteres umhüllten und zusammendrückten (*Türck*); *Aneurismen* der Carotis (*Stilling*) oder eines intracraniellen Hauptastes derselben (*Spurgin*), welche die eine Wurzel oder das Chiasma verdrängten. Zweimal sind *Gummen* gefunden worden und zwar einmal im Bereiche des Türkensattels, von wo aus die Masse in die Sehlöcher eindrang; das andere Mal als eine mehrere Linien dicke Schichte, welche den grössten Theil der mittleren Schädelgrube ausfüllte und fast sämmtliche dort streichende Gehirnnerven leitungsunfähig machte (*Graefe*).

d. Endlich sind *eigentliche Gehirnleiden:* Encephalitis, besonders Abscesse, Erweichungen, Tuberkel, Gummen und Geschwülste jeder beliebigen anderen Art, Blasenwürmer, Apoplexien etc. als Ursachen von Amaurosen zu nennen. Es sind deren Beziehungen zu dem schwarzen Staare noch viel verwickelter, als jene der basilaren Tumoren; sehr häufig fehlt sogar der Schlüssel, um aus dem *Leichenbefunde* das während des Lebens gegebene klinische Bild folgerichtig zu deuten, indem scheinbar *ganz gleiche* krankhafte Veränderungen in verschiedenen Fällen *verschiedene* Störungen mit sich bringen und umgekehrt gleiche oder ähnliche *Symptomcomplexe* in höchst *differenten* Zuständen ihre Quelle zu finden scheinen.

Ein Hauptgrund der noch herrschenden diagnostischen Unsicherheit liegt ganz unzweifelhaft in der Mangelhaftigkeit der pathologisch anatomischen Grundlagen. Man hat sich mit wenigen Ausnahmen bisher darauf beschränkt, den Sitz und die Ausdehnung der Krankheitsherde nach den mit *freiem* Auge oder der *Lupe* wahrnehmbaren Veränderungen zu bestimmen, ohne die *feinere* Topographie der einzelnen centralen Nervengebiete zu berücksichtigen und ohne den Zustand zu prüfen, in welchem sich die *innerhalb* eines Herdes gelegenen *Ursprungskerne*, sowie die durchstreichenden *Fasern* der einzelnen Nerven befinden. Es ist nun aber mit voller Bestimmtheit anzunehmen, dass solche Herde gar oft nervöse Elemente in sich schliessen, welche ihre volle Leitungsfähigkeit *bewahrt* haben; sieht man ähnliches doch alle Tage in der Netzhaut und dem Vorderende des Opticus, indem hier die makroskopisch erkennbaren Veränderungen mit der Grösse und Ausdehnung der Functionsstörungen keineswegs in einem geraden Verhältnisse stehen. Anderseits aber *entziehen* sich *feinere* anatomische Abweichungen der Gehirntheile sehr leicht dem Blicke, indem sie das Aussehen der letzteren nur wenig oder gar nicht alteriren. Es kann daher sehr leicht geschehen, dass Erkrankungen bestimmter Hirnregionen, welche *nachgewiesener* Massen Ursprungskerne oder Verbindungsfäden einzelner oder mehrerer Nervenstämme einschliessen, einmal *ohne*, das andere Mal *mit* Functionsbehinderungen in diesem oder jenem Gebiete einhergehen; umgekehrt aber, dass während des Lebens Functionsstörungen auftauchen, welche sich nachträglich aus der makroskopisch bestimmbaren Lage und Ausdehnung des Krankheitsherdes *nicht* erklären lassen. Dazu kömmt, dass die anatomische Ver-

theilung der centralen Nervenenden noch sehr unvollständig bekannt ist, man sich also leicht denken kann, dass in gar manchem Falle Nerven betroffen werden, welche nach dem gegenwärtigen Stande der Anatomie ihre Ursprungskerne und Verbindungsfäden *weit ab* von dem Herde liegen haben. Im Ganzen ist daher die Zeit noch nicht gekommen, um aus gewissen Symptomcomplexen mit einiger *Bestimmtheit* auf die Oertlichkeit und die Ausdehnung eines Gehirnleidens hinweisen zu können; es muss erst eine *anatomische Basis* geschaffen werden und bis dahin bleiben die diagnostischen Schlüssel (*Lancereaux*) in hohem Grade trügerisch, wie dies die neueren Zusammenstellungen langer Reihen von einschlägigen Fällen (*Lebert, Lancereaux, Ladame, Duchek*) sattsam erweisen.

Es liegt auf der Hand, dass krankhafte Processe in *jenen* Partien des Gehirnes, aus welchen der Sehnerve bekanntlich eine gewisse Anzahl von *Elementen bezieht*, oder welche von einzelnen centralen Faserbündeln desselben durchstrichen werden (S. 157), viel häufiger *directe* Veranlassung zu schwarzen Staaren geben müssen, als andere, welche den optischen Theilgebieten *ferne* liegen. Es werden nämlich die optischen Elemente leicht *unmittelbar* in den Process einbezogen; oder sie fallen in den *Reactionsgürtel;* oder werden auf *mechanische* Weise durch Verdrängung, also durch Druck, Dehnung, Zerrung zu Wucherungsprocessen angeregt; oder sie leiden in ihren Ernährungsverhältnissen unter den *Reflexen*, welche der Krankheitsherd auf die Nerven der nachbarlichen *Gefässverzweigungen* ausübt. Ist aber einmal in einem Ursprungskerne oder centralen Nervenbündel des Opticus graue Atrophie oder manifeste Entzündung eingeleitet, so *pflanzt* sich der Zustand erfahrungsmässig ausserordentlich gerne längs den betreffenden Faserzügen in *centrifugaler* Richtung fort, greift dabei auf die sich anlegenden, von *anderen* Ursprungskernen kommenden Fascikel über und erscheint an der eigentlichen *Wurzel* meistens schon über den ganzen *Querschnitt* verbreitet. Indem er dann gegen die *Peripherie* hin vordringt, macht er sich gewöhnlich auch *ophthalmoskopisch* bemerkbar, die Papillen zeigen die Charaktere des einfachen Schwundes oder der Neurodictyitis. Ist der centrale Krankheitsherd ein *einseitiger*, so betreffen die von ihm direct ausgehenden Gewebsveränderungen ursprünglich unzweifelhaft nur Elemente der *Einen* Wurzel; daher sich die Sehstörungen auch auf Theile der *gleichseitigen Hälfte* der *einen* oder *beider* Netzhäute beschränken müssen. In der Regel jedoch schreitet der Process über kurz oder lang auf das Gebiet des *anderen* Sehstreifens fort, da eben ausser den später zu erörternden Gelegenheiten für Diffusionen das Chiasma einen überaus günstigen Uebergangspunkt bietet.

Im Einklang mit der anatomischen Vertheilung der optischen Centraltheile und laut den casuistischen Sammlungen (*Lebert, Duchek, Ladame, Lancereaux*) sind Erkrankungen der *Vierhügel* fast constant und jene der *Sehhügel* sehr häufig mit Amaurose gepaart. Aehnliches gilt auch von *Geschwülsten der Hypophyse;* doch handelt es sich bei *letzteren* wohl kaum um ein *directes* Fortschreiten von Wucherungsprocessen auf centrale Opticusgebiete, sondern fast durchwegs um eine *Compression* des Chiasma und der anliegenden Stammtheile des Sehnerven. Pathologische Processe in den *Lappen des Gross- und Kleinhirnes* führen in einem relativ geringeren Procente der Fälle zu Functionsstörungen im lichtempfindenden Apparate, und wo dies geschieht, sind zumeist auch *mechanische* Verhältnisse, zumal vermehrter Hirndruck oder Verdrängung der Seh- und Vierhügel, anzuschuldigen. Endlich vergesellschaften sich *Rückenmarksleiden* nicht selten mit

Amaurose, da bei fortschreitender Atrophie der Hinterstränge die dort gelegenen optischen Centra getroffen und in den Process einbezogen werden.

Es ist klar, dass mangelhafte *Entwickelung grösserer Hirnabschnitte*, in welchen Ursprungskerne des Opticus liegen, oder Entartungen derselben in Folge *fötaler* Erkrankungen *angeborne* schwarze Staare zu begründen vermögen. Man hat Fälle beschrieben, wo Gesicht, Gehör und Geruch von Geburt aus fehlten (*Sichel*).

Die Vierhügel sind bei einem Amaurotischen völlig zerstört gefunden worden durch eine Bindegewebswucherung, welche sich bis in die Varolsbrücke erstreckte und zahlreiche Tuberkelherde eingesprengt enthielt (*W. Wagner*). In einem anderen Falle bestand Neurodictyitis descendens neben einem grossen apoplektischen Herde des linken Mittellappens und kleineren Blutaustretungen in den Vierhügeln (*H. Jackson*). In einem dritten Falle drang ein Tuberkel von dem linken Grosshirnschenkel aus in die Substanz der Corpora quadrigemina (*Mohr*). Mehrmals hat man die letzteren von Geschwülsten der Hemisphären verdrängt und nebenbei atrophirt (*Jobert de Lamballe, Herrison*) oder erweicht (*Baimbridge*) oder, bei gleichzeitiger Verschiebung und Verflachung des Sehhügels, *theilweise* zerstört (*A. Weber*) getroffen. Sehr ausnahmsweise *fehlte* bei theilweisen tuberculosen Entartungen der fraglichen Region die Amaurose (*Henoch, Steffen*).

Die Thalami optici erschienen einmal bei einem Erblindeten in einer gefässreichen Aftermasse gänzlich aufgegangen (*J. Hunter*). In einem anderen Falle war Neurodictyitis descendens durch ein Sarcom angeregt worden, welches den linken Sehhügel ganz einnahm und die Hirnwindungen, die Pons und die intracraniellen Opticustheile sehr verflacht hatte (*Leyden*). Einmal fand sich schwarzer Staar, begründet durch eine apoplektische Narbenmasse, welche den rechten Sehhügel fast völlig ersetzte, während linkerseits ein kleiner frischer Bluterguss im Thalamus sass (*Guaglino*). Auch sind Erweichungen beider Sehhügel mit Apoplexie als Ursache von Amaurosis gesehen worden (*Dufour*). Dagegen sind genug Fälle bekannt, wo trotz ziemlich ausgedehnter Zerstörungen eines Sehhügels Amaurosis *fehlte* (*Ladame*). Es ist besonders einer erwähnenswerth, wo der Thalamus opticus dexter bei weit gediehener Atrophie des anliegenden Streifenhügels sehr abgeflacht war, und im linken Sehhügel und den Vierhügeln mehrere apoplektische Herde bestanden, *ohne* dass eine Sehstörung nachgewiesen werden konnte (*H. Fischer*). Anschliessend an diesen Fall möge hier die Bemerkung erlaubt sein, dass Erkrankungen des *Streifenhügels* gewöhnlich *ohne* Amaurose ablaufen, wenn sie eben nicht den nachbarlichen Thalamus etc. beirren (*Duchek*).

Geschwülste der Hypophyse und ihrer nächsten Umgebung verursachen in der Regel Amaurose dadurch, dass sie das *Chiasma* nach oben treiben und in seinen Ernährungsverhältnissen schädigen (*Lebert, Duchek, Ladame, Michel*). Selbstverständlich ist hier die Sehstörung immer eine *doppelseitige* oder *wird* es bald, es sei denn, dass der Tumor sich ausschliesslich nach *Einer* Seite hin entwickelt (*Michel, Ladame*), wo dann gleichseitige *Hemiopie* oder gar *monolaterale* partielle Amblyopien das Resultat sein können. Manchmal drängen sich solche Aftergewächse *in die überlagernden Gehirntheile* hinein, schieben die Sehhügel und Vierhügel zur Seite und führen so zu krankhaften Veränderungen des *Hauptlagers* der optischen Centra (*Habershon, Hoffmann*). Auch kann es geschehen, dass beide *Opticusstämme* kurz nach ihrem Austritte aus dem Chiasma von den darüber hinweglaufenden Arteriis corporis callosi förmlich *abgeschnürt* werden, da die Geschwulst sie nach oben gegen diese Schlagadern presst (*Türck*). Ausnahmsweise waren durch Geschwülste der fraglichen Gegend bedingte Amaurosen *vorübergehend* (*Beck*), verschwanden plötzlich wieder, vielleicht indem der Tumor eine Lagerveränderung erlitten hatte (*Michel*), z. B. nach unten durchgebrochen war und das Chiasma entlastete; wenigstens sind derlei Perforationen in die Orbita u. s. w. nichts sehr Seltenes. Bei *kleinen* Geschwülsten der Hypophyse kann die Amaurose übrigens auch *fehlen* (*Dahl, Ladame*).

In den Lappen des Grosshirnes bestehen sehr oft umfangsreiche Krankheitsherde bei völliger *Integrität* des Sehvermögens (*Lebert, Lancereaux, Duchek, Ladame*). Oft genug indessen stellen sich Amaurosen ein, welche sich nachträglich nicht aus den etwaigen *Neben-* und *Folge*zuständen erklären lassen, sondern in *unmittelbarem* Abhängigkeitsverhältnisse mit dem *Primärherde* gedacht, also auf materielle Veränderungen einzelner Ursprungskerne oder der zu- und abstreichenden Verbindungsfäden bezogen werden müssen. Insbesondere wichtig scheint in dieser Beziehung die

obere äussere Umgebung des *Sehhügels*, da hier nachgewiesener Massen viele optische Centralfasern durchgehen (*Türck*). Doch sind schwarze Staare auch nichts Ungewöhnliches, der Herd möge im Vorder-, Mittel- oder Hinterlappen, in deren Rinde (*Ladame*) oder im Marklager sitzen. Sie betreffen bei *Einseitigkeit* des Herdes in der Regel nur das Ausstrahlungsgebiet der *Einen* Wurzel und, wo sie gleich anfänglich *bilateral* auftreten oder gar in der *gegenseitigen* Hälfte des lichtempfindenden Apparates auftauchen (*Lancereaux*), besteht kaum ein *unmittelbarer* Zusammenhang, vielmehr sind eine *Mehrzahl* von Herden, Meningitis, Hirndruck u. s. w. als *nächste* Quelle anzunehmen. Es ist ein solches Uebergreifen besonders häufig bei massigeren *Apoplexien* zu beobachten; die Amaurose erscheint anfänglich bilateral, löst sich aber mit fortschreitender Aufsaugung des Ergusses und Schrumpfung des Herdes in gleichseitige Hemiopie oder symmetrische Unterbrechungen und partielle Einschränkungen beider Gesichtsfelder (*Graefe*); ja bei wiederholten Ergüssen oder Reactionssteigerungen *wechselt* die Functionsstörung in Bezug auf Grad und Ausdehnung mehrmals. Bei *Erweichungen* (*Türck*, *Graefe*), *Tuberkeln* (*Ladame*), *Gewächsen* (*Graefe*, *Duchek*, *Ladame*, *Weickert*), *Blasenwürmern* verschiedener Art (*Koster*, *Graefe*, *Griesinger*), kömmt dies seltener vor. Es liegt nahe, für die häufig beobachteten *centralen Unterbrechungen* des Gesichtsfeldes kleine umschriebene Krankheitsherde innerhalb des Gehirnes als Quelle anzunehmen, zumal in enge Grenzen eingeschränkte Circulationsstörungen, Entzündung, graue Atrophie (*Graefe*); doch ist darüber nichts Positives bekannt.

Erkrankungen des Kleinhirnes (*Ducheck*, *Ladame*), sind sehr häufig mit Amaurose vergesellschaftet und zwar meistens mit *beiderseitiger*, selten monolateraler, welche letztere einmal die *gegenständige* Wurzel betraf und mit Neurodictyitis apoplectica einherging (*Demme*). Gewöhnlich findet sich dabei *Erweiterung der Pupille*, weniger oft Ablenkung beider oder Eines Auges (*Shearer*, *Leven*, *Ollivier*, *Duchek*). Es waren in den einzelnen Fällen *Aftergewächse*, welche in dem einen Lappen (*Demme*, *A. Weber*) sassen oder denselben von aussen her zusammendrückten (*Beronius*), oder vom Wurm ausgehend in *beide* Lappen eindrangen (*H. Jackson*); weiters Cysten des einen Lappens (*Marcé*), mächtige Tuberkelablagerungen (*Collin*) mit Cystenbildung in beiden Hälften (*A. Weber*) u. s. w. Man glaubt, dass die Sehstörung unter solchen Umständen durch Betheiligung der *Vierhügel* zu Stande komme und durch den Einfluss zu erklären sei, welchen die *Reizung* gewisser Theile des Kleinhirnes auf die Ernährung der Sehnervencentra ausübt (*Duchek*). Druck ist wenigstens sicherlich nicht die Ursache und eben so wenig lassen sich *Ursprungskerne* des Opticus im Kleinhirne vermuthen, da die Sehstörung bei krankhaften Zuständen desselben sehr häufig *mangelt* (*Duchek*, *Ladame*), ja Fälle bekannt sind, wo ein oder beide Lappen *vollständig* atrophirt waren (*Lallement*, *Fiedler*) oder von *Geburt* aus fehlten (*Combette*, *Solly*), ohne dass sich eine Sehstörung äusserte.

In einzelnen Fällen ist Amaurose beobachtet worden bei Erkrankungen der *Varolsbrücke* (*Coindet*, *Boyer*, *Bright*, *Rosenthal*) und des *verlängerten Markes* (*Ladame*, *Biermer*, *Bright* u. A.). Es war dann der schwarze Staar höchst selten *einseitig* (*Mohr*), meistens zeigte er sich gleich von vorneherein oder in kurzen Zwischenpausen bilateral, es mochte der Herd in der *Substanz* der genannten Organe selber sitzen, oder dieselben von aussen her *drücken*. Bei *Brückenleiden* findet sich nebenbei häufig *Verengerung der Pupille* und zwar ist dieselbe bei einseitiger Affection meistens monolateral und *gegenständig* (*Duchek*). Es scheint, dass der pathogenetische Schlüssel dieser Sehstörungen in dem Durchzuge jener Nervenfäden gesucht werden müsse, welche die im Hirne und Rückenmarke liegenden optischen Centra miteinander verbinden.

Rückenmarksleiden, insbesondere *Tabes dorsualis*, sind seit Langem als Quellen schwarzer Staare, der sogenannten *Amaurosis spinalis*, bekannt. Es gehen den solchermassen begründeten Sehstörungen fast immer die Erscheinungen der Spinalerkrankung voraus, insbesondere Gefühlsparesen, zu welchen sich meistens bald auch Muskellähmungen in den Extremitäten gesellen. Es besteht dann oft auch eine sehr ausgesprochene Empfindlichkeit gegen *beliebige* äussere Reize, besonders gegen *Druck*, in der Gegend des *obersten Halswirbels*. Bisweilen konnte sogar durch Drücken, Kneipen etc. der *nachbarlichen Weichtheile* die *Sehstörung* vermehrt, umgekehrt aber durch *Blutentziehungen* an der empfindlichen Stelle des Rückenmarkes eine merkliche *Besserung* der Amblyopie erzielt werden (*Türck*). Bei der

anatomischen Untersuchung findet sich progressive Atrophie der Hinterstränge des Rückenmarkes, welche sich nach oben hin bis in die Sehhügel verfolgen lässt und meistens schon sehr frühzeitig auf die Wurzeln, das Chiasma und die beiden Stämme des Sehnerven fortschreitet (*Romberg*), demgemäss auch *ophthalmoskopisch* unter den Erscheinungen des grauen Opticusschwundes zu Tage tritt. In den späteren Stadien zeigt sich die Pupille häufig sehr verengt (*Arlt*); doch ist dies *kein* constantes Symptom.

Oftmals wird das Hirnleiden ähnlich basilaren Geschwülsten nicht sowohl unmittelbar zur Quelle von Amaurosen, als *durch Anregung einer Meningitis* (S. 799), welche sich rasch diffundirt und auf die intracraniellen Theile des Opticus übergeht, oder gar den Entzündungsreiz bis in deren Centra überträgt.

Erst in jüngster Zeit sind wieder Fälle veröffentlicht worden, wo coenurusartige Blasenwürmer, welche sich in dem Hirne entwickelt hatten, und andere, wo Hirnerweichung oder Hirntumoren auf diesem Wege zu Neurodictyitis descendens geführt hatten (*Graefe*).

Viel häufiger indessen werden Encephalopathien durch *vermehrten Hirndruck* und damit gesetzte Ernährungshindernisse zur *mittelbaren* Veranlassung von schwarzen Staaren. Es resultirt die Steigerung des Hirndruckes in vielen Fällen *direct* aus der Massenzunahme des Schädelinhaltes und der Erhöhung des intravascularen Druckes. Die Wirkung dieses mechanischen Momentes kann eine *locale* bleiben, so dass blos die *nächst gelegenen* verdrängten Theile leiden, zumal solche, welchen ein entsprechendes Nachgeben durch die Nähe des knöchernen Schädelgehäuses unmöglich gemacht ist (*Türck*). Gewöhnlicher jedoch ist sie eine *allgemeinere*, es zeigen sich sämmtliche Hirnwindungen verstrichen und eine grössere Anzahl der an der Basis des Schädels streichenden Nervenstämme, insonderheit die massigen und weithin über den knöchernen Schädelgrund streichenden Optici, abgeflacht und atrophirt (*Türck, Koster*). Hier und da, doch viel seltener als bei Basilartumoren, mag auch Compression des *Sinus cavernosus* oder der mit ihm in Verbindung stehenden Venenstämme, also Kreislaufstörung im Verzweigungsgebiete der Arteria ophthalmica, zur sogenannten *Stauungspapille* und deren Folgen (S. 185) führen (*Türck*).

In anderen Fällen ist die Vermehrung des Hirndruckes durch *Hydrocephalus* veranlasst. Derselbe gesellt sich gelegentlich zu den *verschiedenartigsten* Hirnkrankheiten, diese mögen sich an diesem oder jenem Orte ausgebildet haben; kann aber auch *primär* auftreten und ein wie das andere Mal der eigentliche Grund des schwarzen Staares, oder genauer gesagt, einer durch mechanische Beengung begründeten Atrophie der intracraniellen Opticustheile werden. Es kömmt hierbei noch insbesondere in Betracht, dass durch *beträchtlichere* Wasseransammlungen in den Ventrikeln die Innenflächen der beiden *Sehhügel* aus einander gedrückt, damit aber die *Grosshirnschenkel* mehr divergent gemacht und die an ihrer unteren Fläche streichenden *Sehnervenstreifen* gezerrt werden können. Ausserdem wird gar oft das *Chiasma* durch den nach *abwärts* gedrängten Boden der *dritten Gehirnkammer* und durch blasige Hervortreibung des *Tuber cinereum* platt *gedrückt*, bisweilen sogar die obere Wand der *Keilbeinshöhle* und die *Sattellehne* durch *Usur* angegriffen. Endlich liegt noch ein weiteres Moment in der *Einschnürung* der beiden Sehstreifen durch die unter ihnen hinweglaufenden beiden *Arteriae communicantes posteriores*, welche Einschnürung zuweilen so

weit geht, dass tiefe Querrinnen, ja nahezu völlige *Unterbrechungen*, im Nervenmarke resultiren *(Türck)*.

Die Ausgänge sind zunächst natürlich von der Art, dem Sitze und der Ausdehnung des *Grundleidens* abhängig. Ist dies ein *unheilbares* oder gar unaufhaltsam *fortschreitendes* und sind intracranielle Theile des lichtempfindenden Apparates in dem Processe bereits völlig *aufgegangen*, so kann eine Wiederherstellung des am Sehvermögen verloren Gegangenen *nicht* mehr angehofft werden, vielmehr wird meistens eine weitere *Zunahme* der Störung in sichere Aussicht zu nehmen sein. Anders gestaltet sich jedoch die Sache, wenn die Amaurose nur im *mittelbaren* pathogenetischen Zusammenhange mit einem solchen Krankheitsherde steht und *zunächst* begründet wird durch local oder allgemein gesteigerten *Hirndruck*, durch reactionäre *Gewebswucherungen*, oder durch *Kreislaufsbeirrungen*, welche ihre Quelle in den vom Primärherde auf die vasomotorischen Nerven der Nachbarschaft *reflectirten* Reizen finden, allgemein gesprochen, wenn die Functionsbehinderung des lichtempfindenden Apparates auf Rechnung von *Secundärzuständen* zu schreiben ist, welche der *Rückbildung fähig* oder gar nur *vorübergehend* sind. Da ist eine theilweise oder gänzliche *Aufhellung* der verdunkelten Stellen des Gesichtsfeldes in der That *nichts Ungewöhnliches*. Wird sie doch, wenn auch selten, selbst bei krankhaften *Geschwülsten* des Gehirnes und der Schädelbasis beobachtet. Bei *apoplektischen* Ergüssen ist sie schon *recht häufig*. Die solchermassen begründeten schwarzen Staare erstrecken sich anfänglich in der Regel über das gesammte Ausstrahlungsgebiet einer oder beider Sehnervenwurzeln, treten aber mit fortschreitender Aufsaugung des Extravasates und Schrumpfung des Herdes in engere Grenzen zurück, beschränken sich allmälig auf die Eine Hälfte beider oder Einer Netzhaut, oder gar nur auf *Theile* derselben und *verschwinden* schliesslich auch wohl gänzlich. Am öftesten jedoch ist ein solcher erfreulicher Ausgang selbstverständlich dann zu verzeichnen, wenn die *primäre* Krankheit an sich einem vollständigen *Ausgleiche günstige* Bedingungen bietet, z. B. eine *reine Entzündung* ist, welche entweder direct durch gewisse Schädlichkeiten angeregt, oder durch anderweitige krankhafte Verhältnisse mehr allgemeinen Charakters, durch Circulationsstörungen u. s. w. vorbereitet worden ist.

Es setzt ein derartiger Rückgang des schwarzen Staares indessen voraus, dass der lichtempfindende Apparat unter dem Einflusse des eigentlichen pathogenetischen Momentes nicht schon *zu sehr gelitten* hat, beziehungsweise in krankhafte Processe verwickelt worden ist welche, einmal angeregt, sich gerne *selbständig fortentwickeln*, auch wenn weitere Impulse von Seite des mittlerweile *regressiv* gewordenen primären Leidens fehlen.

Wäre der ganze pathologische Vorgang in allen seinen Theilen aus dem gegebenen Krankheitsbilde immer mit Sicherheit zu ermessen, so liesse sich begreiflicher Weise in jedem einzelnen Falle das *Kommende* mit demselben Grade von Wahrscheinlichkeit voraussehen, wie bei anderen manifesten Processen. Bei der Versteckttheit intracranieller Leiden und der Vieldeutigkeit ihrer symptomatischen Aeusserungen stösst aber schon eine annäherungsweise Diagnose häufig auf unüberwindliche Schwierigkeiten und gewöhnlich ist es ganz unmöglich, den *näheren* pathogenetischen Verband des schwarzen Staares mit dem Primärherde auch nur vermuthungsweise

zu ergründen. Man muss sich dann darauf beschränken, aus den vorhandenen und fehlenden Erscheinungen den dermaligen Zustand des lichtempfindenden Apparates zu erschliessen, um ein einigermassen treffendes Urtheil über die *Aussichten* fällen zu können, welche das dem Kranken peinlichste Symptom, *die Sehstörung*, für die Zukunft bietet.

Da ist denn das *Aussehen der Sehnervenpapille* von höchster Bedeutung. Zeigt sich hier bereits der *graue Schwund* (S. 218), so müssen die Hoffnungen tief herabgestimmt werden, indem dieser Process eine sehr ausgesprochene Neigung zum *Weiterschreiten* hat und, falls er von *tief* gelegenen Theilen ausgeht, sehr häufig auf die Elemente der *zweiten* Sehnervenwurzel übergreift, so dass oft Erblindung *beider* Augen zu befürchten steht, auch wenn vorderhand nur *Eines* Functionsstörungen nachweisen lässt. Jedoch darf hierbei nicht ausser Acht gesetzt werden, dass die *Fortpflanzung* einer bereits eingeleiteten reinen Atrophie keineswegs eine *Nothwendigkeit* ist, dass der Schwund unter günstigen Verhältnissen vielmehr in jedem Augenblicke *stille stehen* und für die *Dauer* begrenzt werden könne, daher nur *wiederholte* und in längeren Zwischenpausen vorgenommene ophthalmoskopische Untersuchungen in dieser Hinsicht genügende prognostische Grundlagen gewähren. Zudem ist wohl in Anschlag zu bringen, dass die *Sehstörung*, um welche es sich zunächst doch handelt, mit den objectiven Merkmalen der Atrophie nicht immer in geradem Verhältnisse wachse (S. 220), dass ausnahmsweise trotz sehr weit gediehener Verfärbung der Papille der lichtempfindende Apparat in ziemlich befriedigendem Masse functioniren und, falls er im höheren Grade amblyopisch wäre, einen Theil seiner Leistungsfähigkeit *wieder gewinnen*, ja auch *erhalten* könne, ohne dass das Augenspiegelbild sich entsprechend verändert.

Ausserdem muss man sich auch vor *Missdeutungen* der *ophthalmoskopischen* Merkmale hüten. Nicht *jede* auffällige partielle Verblassung der Papille deutet auf Schwund; vielmehr zeigt sich auch im *Normalzustande* ein unregelmässiger peripherer Abschnitt des Sehnerveneintrittes gar oft hellweiss und sehnenartig glänzend. Die Unterscheidung einer solchen *physiologischen* Verblassung von einer krankhaften ist dann nicht selten recht schwer und nur durch längere Verfolgung des Uebels, d. i. durch den endlichen Nachweis einer allmäligen *Vergrösserung* der entfärbten Stelle ermöglicht. Häufig jedoch gibt gleich anfangs der Umstand einen guten Fingerzeig, dass die *atrophische* Entartung von der *Gefässpforte* ausgeht, diese gleichsam umgreift und sich in Gestalt eines Spitzbogens oder Zwickels bis zum Schläfenrande der Papille erstreckt, um weiterhin erst an Breite zu gewinnen (S. 218).

Manifeste Neurodictyitis ist im Ganzen wohl überaus bedenklich; doch lässt sie immerhin noch einen weit grösseren Spielraum für günstige Vorhersagen, als der unter ganz unscheinbaren Symptomen auftretende und fortschleichende graue Schwund, es wäre denn, dass sie sehr productiv ist, oder schon lange besteht, oder dass sich hinter der Trübung bereits der charakteristische Sehnenglanz und die helle Färbung des entartenden Gefüges geltend macht.

Verhältnissmässig am meisten darf man sich unter sonst *günstigen* Umständen versprechen, *wenn* und *so lange* objectiv *nachweisbare* materielle Veränderungen in der Papille *fehlen*.

Es fliessen übrigens sehr werthvolle prognostische Behelfe auch aus dem *jeweiligen functionellen Bestande*, so wie aus *der Art und Weise*, in welcher sich die Sehstörungen *entwickelt* haben *(Graefe)*. Im Allgemeinen

darf man mit Rücksicht auf die pathogenetischen Momente sagen, dass *plötzlich* oder doch *sehr rasch* entstandene *totale* Erblindungen eines oder beider Augen keineswegs die schlimmste Bedeutung haben, indem sie gar nicht selten vollständig oder doch theilweise wieder zurückgehen. Sehr übel jedoch ist es, wenn sich bereits die Zeichen der *grauen* Atrophie an einer oder beiden Papillen nebenbei bemerklich machen, obwohl auch dann noch nicht jede Hoffnung auf partielle Aufhellung des Gesichtsfeldes abgeschnitten ist. Am wenigsten Aussicht auf eine derartige zeitweilige oder gar dauernde Besserung des Zustandes gewähren natürlich schwarze Totalstaare, welche sich unter den Symptomen progressiven reinen Sehnervenschwundes *ganz allmälig* entwickelt haben.

Auch Amblyopien mit *proportionaler* Abnahme der relativen Sehschärfe in den einzelnen Zonen des einen oder beider Gesichtsfelder lassen im Ganzen eine *günstigere* Prognose stellen und schliessen, selbst wenn sie mit *concentrischen* Einengungen sich paaren, noch keine unmittelbaren Gefahren in sich. Doch machen letztere die Sache schon bedenklicher, indem sie wohl allerdings häufig auf heilbaren Zuständen, z. B. blosser Anästhesie (S. 779) beruhen, oft genug indessen auch Vorläufer progressiven Schwundes sind, zumal bei fortwirkender Ursache, z. B. beim Gewohnheitssufe (*Graefe*). Sicher steht dieser zu erwarten, wenn sich *unregelmässige seitliche* Einschränkungen des Gesichtsfeldes hinzugesellen.

Ueberhaupt sind *Unterbrechungen* und *seitliche Einengungen* des Gesichtsfeldes in hohem Grade misslich, nicht als ob sie immer *nothwendig* ein Weitergreifen der Sehstörung in Aussicht stellten, sondern auch vermöge ihrer überaus *geringen* Neigung zum *Rückgange*. Es gilt hier die allerdings nicht ausnahmslose Erfahrungsregel, dass *scharf* abgegrenzte Defecte viel weniger eine fernere Vergrösserung befürchten lassen, als solche mit *verwaschenen* Umrissen, dagegen aber auch in einem viel geringeren procentarischen Verhältnisse sich wieder theilweise oder gänzlich *aufhellen*. Es scheinen erstere eben häufiger auf *eng umschrieben* bleibenden Herden deletärer Processe, z. B. apoplektischen Zertrümmerungen des Gefüges, zu fussen; letztere aber gewöhnlicher in *diffussionsfähigen* Vorgängen ihre Quelle zu finden, welche dann entweder *vorübergehend* und *heilbar* sind, wie z. B. localer Druck, entzündliche Gewebswucherungen, Kreislaufsstörungen, oder die nervosen Elemente von vorneherein sehr hart mitzunehmen und so eine Wiederherstellung der Norm *auszuschliessen* vermögen, wie z. B. Hirnerweichung und ganz vorzüglich grauer Schwund des Sehnerven.

Im Einklange damit sind *gleichseitige Hemiopien*, welche sich an der verticalen Trennungslinie der beiden Gesichtsfelder scharf abmarken, auch wenn sie bereits mit Schwund der entsprechenden Papillenhälften einhergehen, insoferne relativ günstig, als sie nicht leicht *gänzliche* Erblindung im Gefolge haben, besonders wenn sie bereits längere Zeit unverändert bestehen. Greift aber die Sehstörung mit verwaschener Grenze *über das Centrum* der Netzhaut hinüber, so ist meistens das *Schlimmste* zu befürchten. Bei den *übrigen Formen* der Hemiopie findet eine Abgrenzung des *Grundleidens* zu ungünstige Bedingungen, als dass man an ein Stehenbleiben denken könnte. Wenn sie nicht ausnahmsweise *zurücktreten*, gehen sie unter progressivem Sehnervenschwunde meistens in völlige *Erblindung* über.

Seitliche Einschränkungen *geringeren* Umfanges verhalten sich ganz ähnlich. Enden dieselben mit *scharfer* Linie fern vom Centrum und ist die relative Sehschärfe in den *übrigen* Theilen des Gesichtsfeldes eine *normale*, oder hat sie noch nicht sehr gelitten, datirt übrigens der Defect vielleicht noch gar aus einer *längst* vergangenen Zeit: so ist eine *weitere* Zunahme nicht sehr wahrscheinlich, es möge

übrigens der Defect ein monoculärer oder, was gewöhnlicher der Fall ist, ein *symmetrisch* auf *beide* Augen vertheilter sein. Dagegen sind *verschwommene*, ganz *unregelmässige* Umrisse bei gleichzeitiger fühlbarer Herabsetzung der relativen Sehschärfe in dem Reste des Gesichtsfeldes von *schlimmster* Vorbedeutung, auch wenn der Schwund noch nicht *objectiv* zum Ausdruck gekommen wäre. Besonders schlecht steht es um den Kranken, wenn bei wiederholten Untersuchungen ein *Umsichgreifen* der Sehstörung auffällig wird und ähnliche Defecte im *zweiten* Auge hervortreten, denn da ist progressive Atrophie mit Sicherheit anzunehmen und diese findet dann selten ihren Abschluss, bevor der schwarze Staar ein totaler geworden ist.

Unterbrechungen, centrale und excentrische, wenn sie in einem sonst völlig *normalen* Gesichtsfelde auftauchen, beruhen nicht leicht auf progressivem Schwunde. Man kann letzteren sogar mit grösster Wahrscheinlichkeit *ausschliessen*, wenn sie schon *längere* Zeit in *gleicher* Ausdehnung bestehen. Es gilt dabei gleich, ob sie einseitig oder binocular sind und selbst eine *partielle* Verblassung der Papille ändert nichts an der Sache. Falls sie aber mit beträchtlicher Verminderung der relativen Sehschärfe in den übrigen Zonen des Gesichtsfeldes gepaart sind, zumal wenn die Herabsetzung der Function gegen die Peripherie hin in verschiedenen Richtungen sehr *ungleichmässig* steigt, oder sich gar seitliche *Einschränkungen* nebenbei zeigen: so handelt es sich fast immer um progressiven Schwund und darnach ist die Prognose einzurichten.

Die den schwarzen Staar begründenden Processe drohen übrigens dem Kranken noch *weitere Gefahren*. Diese gehören auf ein anderes Gebiet. Hier nur so viel, dass der Opticusschwund, gleichviel *wie* er angeregt wurde, allerdings in der Regel die *centrifugale* Richtung einschlägt, ausnahmsweise indessen auch *rückläufig* gegen einzelne abseits gelegene Ursprungskerne sich fortsetzt und, indem sich hier der Process ausbreitet, Functionsstörungen in Nervengebieten veranlasst, welche zu dem Primärherde in keinem näheren Bezuge stehen. So erklärt man sich unter Anderem das bisweilige Auftreten von Psychosen, namentlich *paralytischen Blödsinnes*, oder von *Tabes dorsualis* im späteren Verlaufe *progressiver Amaurosis*. Meistens gehen derlei Zustände indessen *voraus* und der schwarze Staar fliesst mit ihnen aus *gemeinsamer* Quelle.

Die Behandlung ist selbstverständlich *gegen das pathogenetische Moment* zu richten und das *Verfahren* nach der Eigenthümlichkeit des letzteren ein sehr *verschiedenes*. Genauer darauf einzugehen, ist hier wohl nicht am Platze, sondern Sache der *speciellen Therapie*. Nur soweit eine *Neuritis* oder *grauer Sehnervenschwund* in Frage kömmt, hat die Augenheilkunde mitzusprechen. Was die *erstere* anbelangt, sind die therapeutischen Regeln bereits erörtert worden (S. 188). Der *reinen Atrophie* gegenüber befindet sich der behandelnde Arzt in einer höchst misslichen Lage, da der Process allen *directen* Heilversuchen hartnäckig spottet, ja durch *kräftige* Eingriffe in die Vegetationsverhältnisse des Organismus mittelst Mercurialcuren, reichlicher methodischer Blutentziehungen etc. in vielen Fällen eher *gefördert* und die Schrumpfung *beschleunigt* werden dürfte. Es ist daher wohlgethan, wenn man dort, wo der Schwund *unabhängig* von einem *örtlichen* Grundleiden aufgetreten oder dieses bereits *getilgt* und wenigstens seiner *unmittelbaren* Einflussnahme auf das Sehnervenleiden entrückt ist, sich darauf beschränkt, alle erwiesenen und möglichen Schädlichkeiten vom lichtempfindenden Apparate ferne zu halten und denselben überhaupt unter die thunlichst günstigen Ernährungsbedingungen zu setzen. Besonders wichtig sind in dieser Beziehung: *entsprechende Augendiät*, also gänzliche Vermeidung jeder anstrengenden Bethätigung des Sehapparates durch Lesen, Schreiben, Nähen u. s. w., Fernhaltung starker Erleuchtungsinten-

sitäten des Gesichtsfeldes und zumal greller Lichtcontraste, versuchsweise anfänglich ein mehrtägiges Verweilen im verfinsterten Raume oder mit verbundenen Augen, später dauernder Aufenthalt an baumreichen, schattigen Orten u. s. w.; ferner *streng geregelte Lebensweise*, also Aufgeben des übermässigen Genusses geistiger Getränke, äusserste Beschränkung des Tabakrauchens, einfache Kost, genügender ruhiger Schlaf, viele aber nicht ermüdende Bewegung in freier, frischer Luft, allenfalls kühle Bäder, möglichst erheiterte Gemüthsstimmung bei Vermeidung aufregender Affecte u. s. w. Sind *Congestivzustände* unzweifelhaft oder doch wahrscheinlich im Spiele, so würden eine entsprechende Wahl und Beschränkung der Nahrungsmittel, nöthigen Falles methodische Blutentziehungen durch natürliche oder künstliche Blutegel, nach Umständen abführende Trinkkuren Günstiges leisten können und mindestens nichts verderben. Haarseile, welche bedauerlicher Weise in der Neuzeit wieder empfohlen werden (*Graefe*), sind sicherlich ganz entbehrlich und bereiten dem Kranken nur unnöthige Qualen. Wo man Grund hat, *gestörte Transpirationsverhältnisse* in Beziehung zu dem Sehnervenleiden zu bringen, will man durch römische Bäder und, wo diese fehlen, durch frühmorgendliche Verabreichungen gewärmten Zittmannischen Decoctes, sowie durch stundenweise Einhüllung des Kranken in wollene Decken, den Ausgleich fördern (*Graefe*). Wo hingegen der *Ernährungszustand* des Kranken durch schwere Leiden, ausschweifendes Leben etc. *tief gesunken* ist, erscheint ein *kräftigendes* Heilverfahren dringend geboten. Im Ganzen kann nicht genug vor dem *Zuvielthun* gewarnt werden, es ist vielleicht dem Arzte, keineswegs aber dem Kranken zuträglich.

Als empirisches Mittel ist bei Spinalparalysen und der davon abhängigen Amaurose der *innerliche* Gebrauch des *Silbersalpeters* zu erwähnen. Man glaubt in einzelnen Fällen damit Gutes erzielt zu haben (*Wunderlich, Herschel*). Aehnliches wird auch von hypodermatischen Einspritzungen einer *Strychninlösung* in die Supraorbitalgegend behauptet (*Saemann, Späth*). Doch sind die betreffenden Fälle pathogenetisch ganz unklar. Man thut wohl, sehr wenig von derlei Behandlungen zu erwarten.

Ist das Grundleiden getilgt oder wenigstens zum dauernden Stillstande gebracht, so hebt sich eine etwa zurückgebliebene *Anästhesie*, so weit sie eben von materiellen Veränderungen *unabhängig* ist, von selbst. Ob hierzu die Anwendung der *Elektricität* oder das Tragen *farbiger Diopter* (*Böhm, H. Gerold*) förderlich beitragen könne, müssen weitere Erfahrungen herausstellen. *Methodische Uebungen*, wie sie neuerlich empfohlen worden sind (*Fronmüller*), haben wohl nur bei den aus *Nichtgebrauch eines Auges* resultirenden Stumpfheiten des lichtempfindenden Apparates einen Zweck.

Als *Gesichtsobjecte* eignen sich bei diesen Exercitien am meisten *Druckschriften*, da hier Buchstabe um Buchstabe wechselt, die Aufmerksamkeit also unausgesetzt auf das Gesehene gerichtet werden muss und Fehler, welche sich in der Beurtheilung des Wahrgenommenen eingeschlichen haben, durch den Context sogleich hervortreten, also zur Correction auffordern. Es müssen diese Druckschriften natürlich *gut erleuchtet* sein und überdies auch sich unter *grossem Sehwinkel* auf der Netzhaut präsentiren, widrigenfalls sie bei nur einigem Torpor des lichtempfindenden Apparates in keinen enträthselbaren Bildern zur Wahrnehmung kämen. Sie müssen also *gross* gewählt und dem Auge *nahe* gebracht werden. Um aber in *kurze Distanzen* möglichst *scharf* zu sehen, bedarf es gewöhnlich *convexer Gläser*, da die Anästhesie des lichtempfindenden Apparates, besonders die Amblyopia ex anopsia, in der Regel mit *Schwäche des Accommodationsapparates* gepaart ist. Es sind übrigens Convexgläser unter *allen* Umständen sehr *erspriesslich*, da sie durch *scheinbare Vergrösserung* der Objecte und durch Vermehrung der *scheinbaren Helligkeit*

der Netzhautbilder die *Deutlichkeit* der Wahrnehmungen erhöhen und die *Auswahl* der Schriftproben erleichtern. Man pflegt sie darum in *allen Fällen*, wenigstens *anfänglich*, zu benützen und jene Uebungen insgemein mit dem Namen der *Convexgläserkur* zu bezeichnen. Es muss hierbei vorerst das *schwächste* Convexglas ermittelt werden, welches das *kranke* Auge bei *Verschluss* des anderen befähigt, grössere Druckschriften (*Jäger* Nr. 12—20) in Abständen von 8—12 Zoll nothdürftig zu entziffern. Mit diesem Glase hat nun der Kranke täglich 2 bis 3 Mal, anfänglich 5 Minuten, nach und nach aber immer länger, Leseübungen vorzunehmen, dabei aber niemals die Anstrengung so weit zu treiben, dass *auffällige* Symptome der Ermüdung, Schmerz, Congestionen oder gar Entzündungen angeregt werden. Im Ganzen fordert diese Kur, besonders bei *höheren* Graden der Amblyopie, in vielen Fällen sehr grosse Geduld und Ausdauer, da auffällige Erfolge oft lange auf sich warten lassen. Am Ende jedoch steigert sich das Sehvermögen in günstigen Fällen öfters in ziemlich *rascher* Progression. Es ist dann Zeit zu *schwächeren* Gläsern überzugehen und unter *Verlängerung* der *einzelnen* Uebungen zu kleineren und kleineren *Schriftproben* aufzusteigen. Mitunter wird der Fortschritt auf einmal *gehemmt*, das *Sehvermögen* bessert sich trotz allen Uebungen *nicht* weiter. Man darf dann den Muth nicht verlieren; auf einmal geht es *wieder* vorwärts und man gelangt endlich dahin, dass um viele Nummern schwächere Gläser in Anwendung gezogen werden können, oder wohl gar Brillen sich als *überflüssig* erweisen. Ist das Auge in der Heilung so weit vorgeschritten, dass *ohne* oder *mit schwachen* Convexgläsern *gewöhnliche* Druckschrift *fertig* gelesen werden kann, so müssen die Uebungen noch eine Zeit *fortgesetzt* werden, um die Heilung zu *befestigen*, *Recidiven* zu verhindern (*Fronmüller*).

Quellen: *Masson*, nach Helmholtz, Karsten's Encyklop. IX. S. 314. — *Schelske*, A. f. O. XI. 1, S. 176. — *Förster*, die Hemeralopie etc. Breslau 1857. S. 3. — *Graefe*, A. f. O. II. 1. S. 266, 271, II. 2. S. 258, 261, 262, 266, 268, 271, 273, 276, 277, 284, 286, 288; klin. Monatbl. 1863. S. 6, 7, 1865. S. 131, 133, 137—141. — *Serres d'Uzes*, *Remak*, nach Graefe, kl. Montbl. 1865. S. 140. — *Hirschmann*, kl. Mntbl. 1866. S. 39, 40. — *Heymann*, ibid. 1864. S. 127. — *Alf. Graefe*, ibid. 1867. S. 53, 57. — *Wittich*, A. f. O. IX. 3. S. 1, 6, 12, 22, 24, 33, 35, 37. — *Zehender*, ibid. X. 1. S. 152. — *Tetzer*, Wien. med. Jahrb. 1864. 5. S. 155, 158, 161, 166, 167, 169, 172, 174, 176, 181.

A. mechanica: His, Beiträge zur norm. u. path. Histol. der Cornea. Basel 1856. S. 132. — *Secondi*, Clinica oc. di Genova. Torino 1865. S. 42. — *Pagenstecher*, kl. Beobachtgn. I. Wiesbaden 1861. S. 54 — *Schweigger*, Vorlesgn. über d. Gebrauch des Augenspiegels. Berlin 1864. S. 111. — *Mackenzie*, Traité des mal. d. yeux. Trad. p. Warlomont et Testelin. II. Paris 1857. S. 811, 814. — *Law*, *Stevenson*, ibid. S. 813. — *Andreae*, Zeitschr. f. Ophth. I. S. 409. — *Beck*, ibid. V. S. 447. — *Stellwag*, Ophth. II. S. 696 Nota. 133. — *Steffan*, *Hübsch*, *Chassaignac*, kl. Mntbl. 1865. S. 167—170.

A. embolica, ischaemica: Steffan, A. f. O. XII. 1. S. 34, 39, 41, 43, 47, 53, 55, 58, 59. — *Fano*, ibid. S. 34, 43. — *Sämisch*, *Hirschmann*, kl. Montbl. 1866. S. 32, 37. — *Just*, ibid. 1863. S. 265. — *Schweigger*, Vorlesgn. etc. S. 138, 140. — *Ed. Jaeger*, Staar und Staaroperat. Wien 1854. S. 104—109. — *Liebreich*, A. f. O. V. 2. S. 261, 263; deutsche Klinik 1861. Nr. 50; Atlas der Ophth. Berlin 1863. Taf. 8. — *Graefe* IV. 2. S. 230—234; V. 1. S. 136, 141, 142, 144, 146, 148, 150, 154, 156, VII. 2. S. 143, 144, 146, 148, XII. 2. S. 143, 144, 149. — *Blessig*, A. f. O. VIII. 1. S. 216, 223, 225. — *Schneller*, ibid. VII. 1. S. 90, VIII. 1. S. 271, 278. — *Zehender*, Seitz Handbuch der ges. Augenheilkde. 1866. S. 568, 617, 619, 631. — *Leber*, A. f. O. XI. 1. S. 7, 11, 12. — *Alf. Graefe*, ibid. VIII. 1. S. 143, 144, 149, 153, 156. — *Hedäus*, kl. Mntbl. 1865. S. 285. — *Rothmund*, ibid. 1866. S. 106, 108. — *Secondi*, Clinica etc. S. 40, 72, 74, 75, 77, 84, 138; Caso di amaurosi per ischemia etc. Torino 1864. — *H. Jackson*, nach Seitz Handb. S. 619; kl. Monatbl. 1864, S. 42, 156—158. — *Mackenzie*, l. c. II. S. 840. — *Himly*, Krankhtn. u. Missbildungen etc. II. Berlin 1843. S. 426. — *Cunier*, Ann. d'oc. II. S. 178. — *Arlt*, Krankheiten d. Auges. III. Prag 1856. S. 175. — *Rittmann*, Aerztl. Bericht. Brünn 1865, S. 18. — *Fikentscher*, A. f. O. VIII. 1. S. 209. — *Sellheim*, kl. Monatbl. 1866. S. 52. — *Seegen*, Wien. med. Wochenschr. 1866. Nr. 23. — *Galezowski*, Congress intern. d'ophth. Paris 1863. S. 110. — *Nagel*, A. f. O. VI. 1. S. 231. — *Luys*, *Tardieu*, nach Duchek, Wien. Med. Jahrb. 1862. 4. Jahresber. S. 10.

A. intoxicativa: Beer, Lehre v. d. Augenkrankheiten. II. Wien 1817. S. 445, 499. — *Rau*, A. f. O. I. 2. S. 205, 208. — *Stellwag*, Ophth. II. S. 674. — *Danjoy*, Arch. gén. de med. 1864. 3. S. 402, 407, 409, 415—419, 422. — *Desmarres*, *Lancereaux*, *Lecorché*, *Follin* ibid. S. 417, 418. — *Hirschler*, Wien. med. Wochenschr. 1866. S. 7, 8. — *Himly*, l. c. II. S. 428. — *Mackenzie*, l. c. II. S. 828, 830, 844. — *Arlt*, l. c. III. S. 174. — *Graefe*, A. f. O. III. 2. S. 396, 399; kl. Monatbl. 1865. S. 145, 151. — *Sichel*, Melanges ophth. Bruxelles 1865. S. 1, 10, 12, 16; kl. Monatbl. 1866. S. 46. — *Loureiro*, kl. Monatbl. 1865. S. 394. — *Hutchinson*, London. Hosp. Report. 1864. I. S. 33; Schmidt's Jahrb. 133. Bd. S. 114. — *Richardson*, *Ygonin*, Ann. d'hygiene publ. 1867. Janv. S. 217, 219. — *Wordsworth*, kl. Monatbl. 1863. S. 364. — *Zehender*, l. c. S. 635, 636. — *Pagenstecher*, kl. Beobachtgn. I. S. 57.

A. congestiva: Beer. l. c. II. S. 444, 563, 572. — *Mackenzie*, l. c. II. S. 807, 824, 826, 827, 834. — *Himly*, l. c. II. S. 412, 422. — *Arlt*, l. c. III. S. 152, 159, 173. — *Graefe*, kl. Monatsbl. 1865. S. 193. — *Spengler*, *Deval*, A. f. O. I. 2. S. 330, 332. — *Zehender*, Seitz Handb. S. 632, 634. — *Nagel* A. f. O. VI. 1. S. 231. — *L. Kraus*, Allg. Wien. med. Zeitg. 1861. S. 387. — *Schreder*, ibid. S. 76. — *Lawson*, nach Seitz l. c. S. 632; kl. Monatbl. 1864. S. 38. — *Ringlaud* u. A. Ann. d'oc. XIX. S. 123. — *Stellwag*, Ophth. II. S. 694. Nota 129, 130, 131. — *Seidel*, nach Seitz l. c. S. 634. — *Sichel*, Gaz. d. hopit. 1861. Nr. 64.

A. cerebralis: Türck, Zeitschr. d. Wien. Aerzte. 1852. II. S. 299, 1853. I. S. 214, 216, 1855. 517—522, 531; Sitzungsber. d. Wien. k. Akad. d. Wissensch. IX. S. 229—234, 36. Bd. S. 191, 194, 196, 197; Oesterr. Wochenschr. 1843. Nr. 44. — *Himly*, l. c. II. S. 411. — *Beer*, l. c. II. S. 443, 539, 576, 580, 582. — *Graefe*, A. f. O. IV. 2. S. 266, VII. 2. S. 24, 33, 58—71, XII. 2. S. 100, 105, 108, 111, 114, 116—120, 123, 124, 126, 127, 129, 130, 133, 135; kl. Monatbl. 1863. S. 3, 4, 6, 1865. S. 201, 203, 206—209, 213, 215, 217, 220, 222, 224, 225, 257, 259, 268—275. — *L. Meyer*, Centralbl. f. m. Wiss. 1867. Nr. 8, 9, 10. — *Quaglino*, Congress intern. d'ophth. Paris 1863. S. 229. — *Stellwag*, Ophth. II. S. 660, 661, 697—702. Nota 135. — *A. Weber*, kl. Monatsbl. 1863, S. 406—412. — *H. Jackson*, ibid. 1864. S. 44, 143, 146, 149, 150—158, 254, 1866. S. 48, nach Duchek Wien. med. Jahrb. 1864. 4. Jahresber. S. 47, 54. — *Alexander*, kl. Monatbl. 1867. S. 88. — *Laqueur*, ibid. 1864. S. 275, 279. — *Pagenstecher*, kl. Beobachtgn. I. Wiesbaden 1861. S. 57. *Fronmüller*, kl. Monatbl. 1863. S. 229. — *Horner*, ibid. 1863. S. 71, 74, 77. — *Mackenzie*, l. c. II. S. 803, 807. — *Salter*, *Brück*, *Pollock*, kl. Monatbl. 1863. S. 180, 182. — *Jüngken*, Lehre v. d. Augenkrankheiten. Berlin 1832. S. 841. — *Hutchinson*, A clin. memoir. etc. London 1863. S. 161—174. — *Griesinger*, nach Duchek. Wien med. Jahrb. 1862. 4. Jahresber. S. 15. — *D. E. Müller*, A. f. O. VIII. 1. S. 160, 163, 164. — *Sämisch*, kl. Monatbl. 1865. S. 51, 53, 54. — *Ladame*, Symptomatologie u. Diagn. d. Hirngeschwülste. Würzburg 1865. S. 17, 43, 48, 56, 62, 94, 106, 122, 137, 144, 149, 167, 174, 186, 197, 211, 217, 226, 236. — *Lebert*, Virchow's Archiv. III. S. 463, 473—477, 488, 492, 503, 508, 511, 520—552, 560—569. — *Lancereaux*, Arch. gén. de med. 1864. III. S. 47, 64, 66, 67, 68, 190, 196—205. — *Duchek*, Wien. med. Jahrb. Jahresbericht 1862. 1. S. 19, 21, 27, 28, 31, 1862. 4. S. 6, 11, 13, 14, 15, 1864, 4. S. 17, 21, 24, 27, 30, 32, 38, 41, 44—56, 1865. 1. Text S. 99, 114. — *Cruveilhier*, nach Mackenzie, l. c. II. S. 807. — *Spurgin*, ibid. S. 815. — *Stilling*, Zeitschr. f. Ophth. III. S. 465. — *Blessig*, nach Graefe A. f. O. XII. 2. S. 123, 127. — *Weickert*, Arch. f. Heilkunde. VIII. S. 97, 100, 101. — *Koster*, Zesde Jaarl. Verslag. Utrecht 1865. S. 1, 2, 8, 18, 22. — *K. Fischer*, kl. Monatbl. 1866. S. 164, 167. — *Sichel*, Melanges Ophth. Bruxelles 1865. S. 16—24. — *W. Wagner*, kl. Monatbl. 1865. S. 159, 160, 163. — *Henoch*, *Steffen*, nach Ladame l. c. S. 57. — *Mohr* ibid. S. 108, 137. — *Baimbrigde*, *Jobert de Lamballe*, *Herrison*, nach Lancereaux. l. c. S. 199. — *Hunter*, *Quaglino*, *Dufour* u. A. ibid. S. 199, 201, 202. — *Leyden*, Virchow's Archiv. 29. Bd. S. 202, kl. Monatbl. 1865. S. 121. — *H. Fischer*, nach Duchek l. c. 1864. 4. S. 24. — *Michel*, ibid. 1862. 1. S. 27. — *Habershon*, kl. Monatsbl. 1865. S. 57. — *Hoffmann*, *Dahl* u. A., nach Duchek l. c. 1864. 4. S. 27. — *Beck*, nach Ladame l. c. S. 145. — *Shearer*, *Leven*, *Ollivier*, nach Duchek l. c. 1864. 4. S. 49—56. — *Demme*, ibid. S. 45 u. 1862. 4. S. 14. — *Colin*, ibid. 1862. 4. S. 14. — *Beronius*, *Marcé* ibid. 1864. 4. S. 45. — *Lallement*, *Duguet*, ibid. S. 46. — *Fiedler*, ibid. 1862. 1. S. 34. — *Combette*, ibid. 1864. 4. S. 54. — *Solly*, Canstatts Jahresber. 1864. III. S. 146. — *Rosenthal*, nach Duchek l. c. 1864. 4. S. 32, 44. — *Coindet*, *Bright*, *Boyer*, nach Ladame l. c. S.

106, 110. — *Biermer, Bright* u. A., ibid. S. 143—147. — *Romberg*, nach Arlt l. c. III. S. 168.

Ausgänge, Behandlung: Graefe, A. f. O. II. 2. S. 296, VII. 2. S. 96; klin. Monatbl. 1863. S. 9, 1865. S. 131, 132, 133, 136, 141, 144, 148, 150, 152, 155, 194—201, 203, 205, 208, 211, 220, 224, 260, 273. — *Wunderlich*, nach Duchek l. c. 1862. 1. S. 33. — *Herschel*, Bulletin gén. de Therap. 30. Oct. 1862. — *Sämann*, kl. Monatbl. 1865. S. 118. — *Späth*, ibid. S. 248. — *Böhm*, Ueber die Anwendung des blauen Doppellichtes. Berlin 1858; die Therapie des Auges mittelst des farbigen Lichtes. Berlin 1862. — *H. Gerold*, zur ther. Würdigung farbiger Diopter. Giessen 1867. S. 47. — *Fronmüller*, die Convexgläserkur etc. Nürnberg 1857.

VIERTER ABSCHNITT.

Functionsstörungen der Augenmuskeln.

Anatomie und Vorbegriffe. Der Augapfel wird von *sechs* Muskeln bewegt, den *vier geraden* und den *beiden schiefen*. Der *siebente*, in der Tiefe der Orbita streichende Muskel hat auf die Locomotionen des Bulbus *keinen* Einfluss, sondern wirkt als *Aufheber des oberen Lides* dem Musculus *orbicularis* palpebrarum (S. 433) entgegen. Die *vier geraden Augenmuskeln entspringen* mit dem *Levator palpebrae superioris* flechsig im Umfange des *Sehloches*. Ihre gestreckten und platten *Bäuche* treten in ihrem Zuge nach vorne aus einander, so dass vier durch ihre Breite gelegte Ebenen, indem sie sich schneiden, eine etwas schiefe und nicht ganz gleichseitige *Pyramide* darstellen würden. Während nämlich der *innere* gerade Augenmuskel nahezu *parallel* mit der Halbirungsebene des Schädels nach vorne läuft, weicht der *äussere* Gerade in einem starken, der *obere* und *untere* Gerade in einem *kleinen* Winkel nach *aussen* ab. Es treffen diese Muskeln auf ihrem Wege nach vorne den Bulbus, *tangiren* denselben bei gerade nach vorne gerichteter Gesichtslinie nahe *hinter dem Gleicher*, umgreifen hierauf den Aequator und setzen sich, in Sehnen auslaufend, an der vorderen Hälfte der Sclerotica fest. Die *Sehnen* sind flach, bandartig, 3‴—4‴ breit und *inseriren* sich in einer, gegen die Cornea hin gewölbten flachbogigen Linie. Der *Mittelpunkt* dieser convexen *Anheftungslinien* steht beim *oberen* und *unteren* Geraden 3‴, beim *inneren* Geraden höchstens $2\frac{1}{2}$‴, beim *äusseren* Geraden aber gewöhnlich mehr als 3‴ von der Hornhautgrenze ab.

Die geraden Augenmuskeln werden ihrem *ganzen* Verlaufe nach von einer *sehnigen Scheide* eingehüllt, welche eigentlich nur eine Verdichtung des fettreichen *Orbitalbindegewebes* ist und durch mehrere dichtere Balken mit der *Periorbita* in Verbindung steht. An der Stelle, wo die Muskeln an den Bulbus herantreten, verschmilzt das *Perimysium* mit der *Scheidenhaut*

des Augapfels, die Bäuche laufen dann gleichsam *in der Scheidenhaut* nach vorne und *durchbohren* diese *kurz hinter* der Insertionsstelle in *schiefer* Richtung, um sich endlich mit der Sclera zu vereinigen.

Die *Ränder* der breiten Sehnen hängen *nicht* mit einander zusammen, wohl aber besteht eine *mittelbare* Verbindung durch die *Tenon'sche Kapsel*, mit welcher die *Scheiden* der Muskeln und ihrer Sehnen ein einheitliches Ganzes bilden. Dieser Zusammenhang der Muskeln und ihrer Sehnen mit dem vorderen Theile der Scheidenhaut ist es, welcher nach *Durchschneidung* einer Sehne den betreffenden Muskel noch an den Bulbus kettet und seine *völlige* Zurückziehung hindert, ihm sohin noch einen gewissen *Einfluss auf die Bewegungen des Augapfels* gestattet. Die Dichtigkeit und Undurchsichtigkeit der Tenon'schen Kapsel macht, dass man die darin ziehenden Vordertheile der Muskeln *nicht sehen* kann. Doch ist die *Lage* der *einzelnen* Muskeln leicht an den *vorderen Ciliargefässen* zu erkennen, welche aus den *Muskelbäuchen* hervortreten und in die *Episclera* sich einsenken.

Der *obere schiefe Augenmuskel* entspringt gleichfalls flechsig am Umfange des *Sehloches;* sein dünner Bauch zieht zwischen dem Rectus superior und internus am *oberen* Theile der *inneren* Augenwand hin, um zur *Trochlea* zu gelangen. Schon *bevor* er diese trifft, geht er in eine lange und dünne *Sehne* über, welche *über die Rolle* hinüber läuft, sich sogleich nach *hinten und aussen* wendet, allmälig breiter wird, unter dem oberen Geraden hinwegläuft und, fächerartig ausstrahlend, sich zwischen dem oberen und äusseren Rectus in einer bei 3‴ langen, nach hinten und aussen convexen Bogenlinie, deren inneres Ende 3‴—4‴ vom Sehnerven absteht, *an die Sclera heftet*, nachdem sie die *Scheidenhaut* durchbohrt hat.

Die *Rolle* ist ein sehnigknorpeliger Ring, welcher durch zwei kurze Bändchen an die *Spina* oder *Fovea trochlearis* des Stirnbeines geheftet ist und knapp hinter dem oberen inneren Winkel des *Orbitalrandes* liegt.

Der *Bauch* des Muskels ist von einer zarten *Scheide* umgeben. An der Stelle, wo der Muskel sehnig wird, verdichtet sich das Perimysium, hüllt röhrenartig die Sehne ein, hängt einerseits mit der Trochlea, andererseits mit der Tunica vaginalis bulbi und der Muskelscheide des *oberen* Geraden zusammen und stellt so eine Art *Aufhängeband* für den Bulbus dar.

Der *untere schiefe Augenmuskel* entspringt vom *inneren unteren Theile des knöchernen Orbitalrandes.* Er läuft erstlich nach *aus- und rückwärts* und gelangt zwischen den Bulbus und Rectus inferior, wo seine Scheide mit der des unteren Geraden durch zellig fibröses Gefüge zusammenhängt. Gleich *hinter* dieser Stelle *ändert* er seine *Richtung*, indem er sich stark nach *auf- und rückwärts* krümmt, um dann an der *Schläfenseite* des Bulbus, unmittelbar an dessen Scheidenhaut anhängend, zwischen dieser und dem *äusseren* Geraden zum *hinteren* und *oberen* Umfang des Bulbus zu gelangen. Hier *setzt* er sich, nachdem er merklich breiter geworden und die Scheidenhaut durchbrochen hat, in einer nach oben und vorne convexen, wenigstens 5‴ langen Linie an, deren vorderes Ende etwa 7‴, das hintere 2‴—3‴ vom *Opticus* absteht.

Die *Arterien* dieser Muskeln sind sämmtlich feine Zweigchen der *Arteria ophthalmica.* Die *Venen* vereinigen sich theils mit Aesten der *Vena ophthalmica interna*, theils mit Aesten der *Vena facialis.*

Die *Nerven*, welche die sechs Augenmuskeln mit den Centralorganen in Verbindung setzen, sind das 3., 4. und 6. *Gehirnnervenpaar* nebst Zweigchen des *Nerv. trigeminus* und des *Sympathicus*. Das *Centrum* der motorischen Kraft des Auges ist in der *Brücke* und dem *verlängerten Marke* zu suchen. Der *Nervus oculomotorius* ist bekanntlich für den *oberen*, *inneren* und *unteren Geraden*, den *Aufhebemuskel* des oberen Lides und den *Musc. obliquus inferior* bestimmt; während das *vierte Paar* den *oberen Schiefen* und das *sechste Paar* den *äusseren Geraden* beherrscht.

Sämmtliche im *Normalzustande* durch die Muskeln ausgeführte *Bewegungen* des Augapfels sind *Drehungen um einen Punkt*, welcher auf der *Augenaxe*, d. i. auf der den Scheitel des Hornhautellipsoides mit dem hinteren Scleralpol verbindenden Geraden liegt, dieselbe jedoch nicht, wie man früher annahm, *halbirt*, sondern durchwegs ein Beträchtliches nach *hinten* abweicht (*Doyer*, *Donders*) und unter gewöhnlichen Umständen als *feststehend* betrachtet werden kann.

Die relative Stellung des Drehpunktes *wechselt* innerhalb gewisser Grenzen je nach dem *Baue* des Auges. Bei *emmetropischen* Bulbis wurde das Bewegungscentrum im Mittel 1 . 77 mm. hinter der Mitte der Augenaxe gefunden. Bei *Myopen* liegt es etwas tiefer hinter dem Scheitel des Hornhautellipsoides, zugleich aber auch weiter von dem Lederhautpole, so dass das Verhältniss des vorderen und hinteren Stückes der Augenaxe annähernd das gleiche bleibt. Bei den kürzeren *hypermetropischen* Bulbis liegt der Drehpunkt absolut weniger tief, aber trotzdem der hinteren Wand des Bulbus bedeutend näher (*Doyer, Donders*).

Die *Fixation* des Drehpunktes ist kaum eine absolute. Sie wird einerseits durch das Fettpolster der Orbita, anderseits aber theilweise auch durch die Spannung der zwei schiefen Muskeln vermittelt, welche dem Zuge der vier Geraden in gewisser Beziehung entgegengesetzt wirken. An und für sich genügen die Obliqui nicht, den letzteren das Gleichgewicht zu halten, insoferne abgesehen von ihrer geringeren Masse die *Zugrichtung* beider *Gruppen* einen Winkel einschliesst; daher denn auch die *Resultirende sämmtlicher sechs Augenmuskeln* nach innen und hinten geht. In Uebereinstimmung damit sieht man während Operationen bei unruhigen Kranken nicht selten, dass der Bulbus in Folge krankhafter Muskelcontractionen etwas nach hinten weicht und die Bindehaut von Seite des ausweichenden Fettpolsters wulstförmig nach vorne getrieben wird, vornehmlich in der Gegend des inneren Winkels.

Die Lagerung des Drehpunktes auf der *Augenaxe* und deren Abweichung von der Gesichtslinie ist nothwendig von Einfluss auf die jeweilige Stellung der Netzhaut zu den beschauten Objecten; doch ist dieser Einfluss jedenfalls ein so geringer und leicht zu corrigirender, dass er füglich vernachlässigt werden kann.

Der Augapfel kann vermittelst seiner sechs Muskeln um *jede beliebige*, *das Bewegungscentrum schneidende Axe* gedreht werden. Das *Mass der Drehungsfähigkeit* ist nicht nach allen *Richtungen* ein gleiches. Es beträgt in *wagrechter* Richtung im Mittel ungefähr 87^0, schwankt in *lothrechter* zwischen 86^0 und 100^0; ist grösser nach innen, als nach aussen, und grösser nach unten als nach oben. Es wechselt zudem je nach der *Uebung* und auch nach dem *Alter*, vornehmlich aber nach der *Gestalt* des Bulbus und der damit zusammenhängenden Lage des Drehpunktes, ist am grössten bei emmetropischen Augen, wenig kleiner bei hypermetropischen und am kleinsten bei hochgradig kurzsichtigen (S. 709, *Schuerman*). Im Ganzen wird übrigens die Excursionsfähigkeit des Augapfels nur *zum kleinen Theile ausgenützt*, indem grössere Augendrehungen zumeist durch entsprechende *Kopfbewegungen* bis auf ein Geringes umgangen werden.

Jede Augenbewegung erfolgt auf ganz gesetzmässige Weise durch Zusammenwirkung bestimmter Muskeln und im Einzelnfalle auch vermittelst

ganz bestimmter *relativer Kraftaufwände*, welche theilweise von der Lage des Drehpunktes, den jeweiligen Widerständen u. s. w. abhängen, innerhalb gewisser Grenzen also auch wechseln können. Es liegt auf der Hand, dass die *Stellung*, *aus* welcher das Auge in eine andere übergeht, und der *Weg*, welchen die Gesichtslinie nimmt, dabei das Massgebende sind; daher es nothwendig ist, sich vorerst über eine gewisse *Primärstellung* zu verständigen. Als solche wird jetzt fast allgemein die zur Medianebene parallele Horizontalrichtung der Gesichtslinien bei senkrecht gelagerter verticaler Kopfaxe angenommen.

Die *Medianebene* ist eine Ebene, welche durch die verticale Kopfaxe und die Mitte der Grundlinie gelegt gedacht wird. Die *Grundlinie* aber ist die die Drehpunkte beider Augen verbindende Gerade. Eine durch die Grundlinie und den binocularen Fixirpunkt, also auch durch beide Gesichtslinien gelegte Ebene heisst *Visirebene*, und die Schnittlinie derselben mit der Medianebene wird *Medianlinie* genannt.

Wird das Auge *aus der Primärstellung* geraden Weges in eine beliebige andere „*secundäre*“ gewendet, so geschieht dies vermittelst einer Drehung um eine *einzige Axe*, welche senkrecht auf der ersten und zweiten Stellung der Gesichtslinie, also auch senkrecht auf der von ihren Endpunkten zurückgelegten, geradelinig gedachten Bahn steht; mit anderen Worten, es verändert die Netzhaut ihre Lage nach einer *einzigen* Richtung, erleidet also nebenbei nicht etwa eine sogenannte *Raddrehung*, d. i. eine *Rollung um die Gesichtslinie*. Dasselbe geschieht, wenn das Auge *aus der Secundärstellung* geradenwegs in die *primäre* oder in eine *andere secundäre* übergeht, welche letztere jedoch in der Richtung der primären gelegen ist, wenn z. B. das Auge von aussen oben nach innen unten gewendet wird. Anders verhält sich aber die Sache, wenn das Auge eine *secundäre Stellung in gerader Linie* mit einer anderen vertauscht, welche *nicht* in der Richtung der primären liegt, wenn der Blick z. B. von aussen oben nach aussen unten wechselt. Eine solche Bewegung erfolgt nicht um eine einzige Axe, sondern um eine *Unzahl augenblicklicher Axen*, die Netzhaut neigt sich nicht in einer einzigen Richtung dem neuen Fixirpunkte zu, sondern erleidet auf dem Wege nebenbei eine Raddrehung, d. i. eine Rollung um die Gesichtslinie, um *schliesslich* jedoch wieder dieselbe Stellung zu nehmen, welche sie gewonnen hätte, wenn sie aus der Primärstellung in die *dermalige* secundäre gelangt wäre (*Listing*).

Um Irrungen vorzubeugen, ist es dringend nothwendig, die *Stellungen der Netzhaut* und die *Projectionsverhältnisse objectiver* Bilder oder künstlich erzeugter *Nachbilder* strenge auseinander zu halten. Denkt man sich das Auge in der Primärstellung auf eine lothrecht zur Gesichtslinie stehende ebene Wand gerichtet und auf letzterer einen kleinen Strahlenstern verzeichnet, durch dessen Centrum die Gesichtslinie hindurchgeht, so wird jeder Strahl auf einem bestimmten Netzhautmeridian abgebildet werden. Erzeugt man sich nun von diesem Sterne ein Nachbild und bewegt man dann das Auge aus seiner Primärstellung in eine beliebige secundäre Lage, so wird nur der in der Bahn des Blickes und der senkrecht darauf stehende Strahl des Nachbildes seine ursprünglichen Relationen bewahren, alle anderen Strahlen erscheinen verschoben, unter geänderten gegenseitigen Winkelabständen. Damit der Stern sich genau so präsentire, wie in der Primärstellung des Auges, müsste die *Projectionsebene* wieder *normal* auf die Gesichtslinie gestellt sein. In Uebereinstimmung damit kann das in der *Primärstellung* des Auges erzeugte Nachbild einer zum Horizonte *lothrechten Linie* beim Uebergang in Secundärstellungen nur dann lothrecht auf einer senkrechten ebenen Wand erscheinen, wenn der Blick gerade nach oben oder unten, oder wagrecht nach den Seiten gewendet wird; in allen *schrägen Bahnen* muss es schief erscheinen, ohne dass damit eine Rollung

der Netzhaut um die Gesichtslinie angedeutet würde, sondern einfach wegen der veränderten Projectionsverhältnisse. Was aber von Nachbildern gilt, hat auch für objective Bilder Geltung.

Es gilt nun, das empirisch festgestellte Drehungsgesetz im praktischen Interesse auf *die Zugbahnen der einzelnen Muskeln*, wie sie sich aus dem Verlaufe und der Faserrichtung der letzteren ergeben, anzuwenden. Der Einfachheit halber thut man dabei wohl anzunehmen, dass die Muskeln immer *als Ganzes* von den Nervenimpulsen angeregt werden und dass die Resultirende der von den einzelnen *Bündeln* ausgeübten Zugkräfte niemals erheblich von der Mittellinie des Muskelbauches abweiche.

Unter solchen Voraussetzungen, welche übrigens starke Wahrscheinlichkeitsgründe für sich haben, genügt für Drehungen der Gesichtslinie aus der Primärstellung *gerade nach innen oder aussen* und zurück die Zusammenziehung *Eines seitlichen Geraden*, da die Bahn dieser Muskeln während dieser Bewegung in der wagrechten Ebene bleibt.

Soll das Auge aus der Primärstellung *gerade nach oben oder unten* und zurück bewegt werden, so bedarf es schon der Zusammenziehung *Eines Geraden und des gegenüberliegenden Schiefen*, es muss der Rectus superior *und* der Obliquus inferior, oder beziehungsweise der Rectus inferior *und* Obliquus superior bethätigt werden. Es weicht nämlich die Bahn des oberen und unteren Geraden von der verticalen Meridianebene des in der Primärstellung befindlichen Auges in einem nach hinten offenen Winkel *nasenwärts* ab; daher ihre Zugwirkung von der lothrechten Ebene hinweg *nach innen* gerichtet ist und ausserdem eine *Raddrehung*, d. i. eine Rollung um die Gesichtslinie, in sich schliesst. Die Innen- und Raddrehung nun kann nur durch den combinirten Zug je eines *schiefen* Muskels ausgeglichen werden.

Wird das Auge aus der Primärstellung in eine *schräge* Secundärstellung und zurück gedreht, so müssen *zwei nebeneinander liegende Gerade und ein Schiefer* wirken, welcher letztere die Raddrehung und theilweise auch die Innenwirkung des in Thätigkeit gesetzten oberen oder unteren Rectus neutralisirt.

Um das Auge *aus einer Secundärstellung in eine andere überzuführen*, welche nicht in der Richtung der primären liegt, reichen unter obigen Voraussetzungen *ganz ähnliche* Innervationen hin, wie wenn es sich darum handelte, die *Primär*stellung mit einer secundären zu vertauschen. Es genügt, einen Impuls auf *Einen seitlichen* Geraden zu werfen und dessen Antagonisten abzuspannen, wenn die beabsichtigte Drehung in der *wagrechten* Richtung liegt. Es muss ein *oberer oder unterer Gerader mit dem entsprechenden Obliquus* contrahirt und das Gegnerpaar derselben erschlafft werden, wenn die Bahn eine *verticale* ist. Endlich bedarf es der Bethätigung *zweier nebeneinander liegender Gerader und des associirten Schiefen* bei Abspannung der drei bezüglichen Antagonisten, wenn die Bahn eine *schräge* ist. Die mit diesen Excursionen der Gesichtslinie verbundenen *Raddrehungen* sind nothwendige Folgen der *veränderten Bedingungen*, unter welchen die betreffenden Muskeln wirken, wenn sie die Gesichtslinie, statt aus der Primärstellung, aus einer secundären in eine andere und zurückzuführen haben, und bringen die *sämmtlichen Muskeln* des Auges genau wieder in *dasselbe relative Spannungsverhältniss*, in welchem sie sich befänden,

wenn das Auge aus der Primärstellung in die bezügliche Secundärstellung auf geradem Wege gebracht worden wäre, geben folgerecht also auch den einzelnen *Meridianen* der Netzhaut genau *dieselbe relative Lage* zur Medianebene, welche sie einnähmen, wenn die Drehung *direct* aus der primären in jene Secundärstellung geschehen wäre (*Hering*).

Würde z. B. die Gesichtslinie aus der Primärstellung in der Diagonale nach oben und innen oder nach unten und aussen bewegt, so geschähe dies um eine senkrecht auf diese Bahn, also von aussen oben nach innen unten streichende Axe. Der *verticale* Meridian der Netzhaut würde dann nach *oben* mit der Medianebene *divergiren* und der *horinzontale* Netzhautmeridian mit seiner äusseren Hälfte tiefer als mit seiner inneren Hälfte stehen. Sollte nun dieselbe Bewegung dadurch zu Stande gebracht werden, dass die Gesichtslinie vorerst um eine horizontale Axe geradeaus in dieselbe Höhe gehoben und dann um eine verticale Axe in dieselbe Breite abgelenkt wird, so würde offenbar der verticale Netzhautmeridian parallel der Medianebene bleiben, das Auge also eine ganz andere Stellung einnehmen, als wenn es aus der primären Stellung in dieselbe secundäre Stellung geraden Weges gelangt wäre. Es ist also nebenbei eine Raddrehung um die Gesichtslinie nothwendig, um dem verticalen Meridian die Neigung nach oben aussen zu geben und die gleiche Orientirung der Netzhaut zu bewerkstelligen.

Diese Raddrehung nun *bedarf nicht einer eigenen Innervation*, sie ist schon in den *veränderten Zugbahnen* der einzelnen bethätigten Muskeln enthalten. Wurde die Gesichtslinie zuerst durch Zusammenwirken des oberen Geraden und des steuernden Obliquus inferior *gehoben* und nun der *Internus* innervirt, so zieht derselbe nicht mehr blos in horizontaler Richtung; sein Ansatzpunkt ist auch *gehoben* und sein Bauch bildet mit der Gesichtslinie einen anderen Winkel, seine Spannung muss darum eine *weitere Hebung der inneren*, also *Senkung der äusseren Hälfte* des horizontalen Netzhautmeridianes und damit eine *Rollung* um die Gesichtslinie veranlassen, kann also die Netzhaut genau so orientiren, wie dies bei der Drehung aus der Primärstellung in die bezügliche secundäre der Fall ist. Was nun aber vom *Internus* bei *gehobener* Gesichtslinie gilt, gilt auch vom *Externus* bei *gesenkter* Gesichtslinie und von den hebenden und senkenden *Muskelpaaren* bei *seitwärts* gewendeter Gesichtslinie. In Bezug auf die *letzteren* muss man sich aber vor Augen halten, dass, wenn die Gesichtslinie aus der durch ihre Primärstellung gelegten lothrechten Ebene *nach innen* abweicht, der Winkel *wächst*, welchen sie mit der Zugbahn des oberen und unteren Geraden einschliesst, während sie sich der Bahn der beiden Schiefen *nähert*. Es muss daher die *Rollwirkung* der ersteren verhältnissmässig zu-, jene der Obliqui abnehmen; dagegen die *Hebewirkung* der ersteren kleiner, jene der Obliqui grösser werden. Rückt aber die Gesichtslinie *nach aussen* von jener Verticalebene, so muss, da sie sich der Bahn des oberen und unteren Geraden *nähert* und von der Bahn der Obliqui *entfernt*, gerade umgekehrt die *Roll*wirkung der beiden genannten Recti sich verkleinern und jene der Obliqui sich vergrössern, die *Hebewirkung* der ersteren im Gegentheile steigen und jene der Obliqui fallen. Bleibt dann das *Kraftverhältniss*, mit welchem je ein oberer oder unterer Gerader und der ihm associirte Schiefe bei der primären und bei den loth- und wagrecht davon abweichenden Secundärstellungen sich *gegenseitig steuern*, das *gleiche*, auch wenn die Gesichtslinie *aus einer Secundärstellung in eine andere* übergeht, welche nicht in der Richtung der primären liegt: so *müssen Raddrehungen* eintreten. Umgekehrt ist die *Nachweisbarkeit* derselben aber auch wieder ein Beweisgrund für die Unveränderlichkeit der Steuerungsverhältnisse, also für die *Gleichheit der bezüglichen Innervationen* und damit für die grosse Einfachheit der die Augenbewegungen als Ganzes beherrschenden Impulscombinationen (*Hering*).

Es ist wichtig zu bemerken, dass die *meisten* Bewegungen als ein *Wechsel zwischen Secundärstellungen* aufzufassen sind. Auch muss scharf betont werden, dass *gar niemals* ein oder der andere der sechs Augenmuskeln völlig *wirkungslos* sei, indem er durch seine lebendige und elastische Spannung *steuern* hilft, wenn er sich auch nicht *direct* an einer bestimmten Bewegung betheiligt. Wirklich macht die Lähmung eines einzelnen Muskels alle Excursionen des Bulbus minder sicher und lässt gar viele

nur unter unregelmässigen Schwankungen, also nicht geraden Weges, durchführen.

Das functionelle Band, welches die sechs Muskeln des einen Auges unter einander verknüpft, erstreckt sich übrigens auch auf den Bewegungsapparat des *anderen* Bulbus. In der That ist die ganze Innervation *aller zwölf* Augenmuskeln so unwandelbar auf *Convergenz-* und *Parallelstellungen* der Gesichtslinien gerichtet, dass nur *künstlich* herbeigeführte oder *krankhafte* Verhältnisse den Consensus zu lösen vermögen. Es unterliegt keinem Zweifel, dass hierbei *ursprüngliche*, in der Organisation der Bewegungscentra gelegene Verhältnisse im Spiele sind, da schon das kaum geborene Kind beide Augen vollkommen *symmetrisch* bewegt und das Gesetz aufrecht erhalten bleibt, auch wenn das Kind *blind* zur Welt gebracht worden wäre, ja selbst, wenn sich ein excursiver *Nystagmus* entwickelt. Doch lässt sich allerdings nicht läugnen, dass die, die *feineren* Einstellungen beider Augen vermittelnden *Associationen* vom *Kinde* erst *erlernt* und durch fortwährende *Uebung* allmälig so zur *Gewohnheit* werden, dass sie augenblicklich und unbewusst stattfinden, sobald der *Wille* sich auf eine *bestimmte Bewegung* richtet.

Ausserdem stehen die Augenmuskeln im innigsten functionellen Consensus mit den Muskeln der *Blendung* und des *Accommodationsapparates*, so zwar, dass unter gewöhnlichen Verhältnissen jeder *Vergrösserung* des Convergenzwinkels eine Verengerung der Pupille und eine Erhöhung des Refractionszustandes, jeder *Verkleinerung* des Convergenzwinkels eine Erweiterung des Sehloches und eine Herabsetzung des Brechzustandes parallel geht (S. 695).

Zu *Divergenzen* der Gesichtslinien finden sich in der Natur *keine* Veranlassungen. Sie lassen sich darum nur durch eigens darauf gerichtete *Uebungen* oder durch Vorsetzung entsprechend gelagerter *Prismen* erzwingen. Doch ist der erreichbare Divergenz*winkel* immer ein sehr kleiner, er beträgt bei Emmetropen im Mittel 4^0 bei Myopen etwa $5^0.8$, bei Uebersichtigen $2^0.8$; während der grösste *Convergenzwinkel* bei ersteren um 49^0 herum schwankt und bei Ametropen bald grösser bald kleiner ist (*Donders*, *Schuerman*).

Das gesetzmässige Zusammenwirken der zwölf Augenmuskeln ist die *Grundbedingung des Ortsinnes* der Netzhäute, d. i. der Localisation der Netzhautbilder im Raume.

Es kömmt eben nicht sowohl die Richtung *jedes* Auges für sich zum Bewusstsein, sondern nur die Richtung des *gemeinsamen Blickes beider* Augen oder der Halbirungslinie des von den Gesichtslinien eingeschlossenen Convergenzwinkels. Diese bewusste Richtung des *gemeinsamen* Blickes ist nun jederzeit die Richtung, in welcher der *fixirte Objectpunkt* gesehen wird, d. h. die *directe* oder *Hauptsehrichtung*. Um diesen Fixirpunkt herum aber erscheinen die *excentrischen* Netzhautbilder nach bestimmten unwandelbaren Gesetzen angeordnet. Insonderheit erscheint alles, was auf den *verticalen Trennungslinien* oder den *Längsmittelschnitten* der beiden Netzhäute abgebildet wird, in einer durch die Halbirungslinie des Convergenzwinkels gelegten, *zur Visirebene senkrechten* Ebene; alles was auf den *horizontalen Trennungslinien* oder *Quermittelschnitten* der beiden Netzhäute abgebildet wird, *in der Visirebene* selbst. Die Bilder jedes *anderen* beliebigen *Meridianpaares* liegen auf einer durch jene Halbirungslinie gelegten Schnittebene des Sehraumes, deren Neigung zur Visirebene abhängt von dem Winkel, welchen die bezüglichen

Netzhautmeridiane je mit der zugehörigen horizontalen Trennungslinie einschliessen. Man kann demnach sagen, dass jeder durch die Halbirungslinie des Convergenzwinkels gelegten Schnittebene des subjectiven Sehraumes ein bestimmtes „*identisches Meridianpaar*“ und umgekehrt entspricht. Was nun von den einzelnen Meridianpaaren gilt, gilt auch von je *zwei correspondirenden* oder *identischen Punkten* derselben, den sogenannten *Deckstellen* der beiden Netzhäute. Es kommt diesen ebenfalls eine *gemeinsame indirecte* oder *Nebensehrichtung* zu und zwar wird deren Lage zur *Hauptsehrichtung* ganz analog durch den Bogen bestimmt, unter welchem die beiden Deckstellen je von der bezüglichen Netzhaut*mitte* abweichen. Man kann das „*Gesetz der identischen Sehrichtungen*“ also dahin formuliren, dass alles, was auf *correspondirenden* Stellen beider Netzhäute abgebildet wird, auch in *gleicher Richtung* gesehen wird (*Hering*).

Die *verticalen* und *horizontalen Trennungslinien* der beiden Netzhäute fallen im Allgemeinen nahe mit Schnitten zusammen, welche bei der *Primär*stellung des Auges in *loth-* und *wagrechter* Richtung durch die *Mittelpunkte* der Netzhäute geführt zu denken sind. Doch ist dies eben nicht ganz genau, indem fast durchwegs kleine *Abweichungen* nachzuweisen sind (*Recklinghausen, Hering, Volkmann.*) Man thut daher gut, die Definition gleichsam umzukehren und als *Längs-* oder *Quermittelschnitte* jene Meridiane zu bezeichnen, welche ihre *gemeinsame* Sehrichtung in der *Visirebene* und beziehungsweise in einer darauf *senkrechten Ebene* haben.

Im Ganzen muss das Gesetz der identischen Sehrichtungen als ein in den *ursprünglichen Organisationsverhältnissen* der Netzhäute und ihrer Centraltheile, so wie des gesammten Bewegungsapparates der Augen begründetes erachtet werden. Es sprechen dafür die Erscheinungen bei Hemiopie und zum Theile der Umstand, dass Kranke, welche an einem *angeborenen beiderseitigen Totalstaare* glücklich operirt worden sind, schon bei den ersten Sehversuchen sehr wohl die *Richtung* der beschauten Objecte anzugeben und *direct* darnach zu greifen vermögen, obgleich ihnen vorerst ein richtiges Urtheil über die *Distanz* abgeht (*Knapp*).

Täuscht man sich über die *Stellung des Objectes im Raume* oder über die *gegenseitige Lage der Gesichtslinien*, so werden nichtsdestoweniger die Eindrücke je *zweier correspondirender* Punkte beider Netzhäute in *derselben* Richtung nach Aussen versetzt, obgleich sie von ganz *verschiedenen* Objecten herrühren. Wenn dann in einer und derselben Richtung nicht gleichzeitig *beide* Bilder des betreffenden Deckstellenpaares gesehen werden, so hat dieses seinen Grund in dem *Wettstreite* der Netzhäute im Ganzen und der einzelnen correspondirenden Punkte im Besonderen, wodurch es geschieht, dass immer nur *dasjenige* Bild zum Bewusstsein kömmt, welches durch Farbe, scharfe Umrisse, grelle Contrastirung gegen die Umgebung etc., oder vermöge der darauf gelenkten Aufmerksamkeit mehr hervorsticht. Wo diese Momente für *beide* in ihrer Lage correspondirenden Netzhautbildchen *gleich wiegen*, kann in der That bald das eine bald das andere in der gemeinsamen Sehrichtung auftauchen, oder ein *Mischbild* derselben gesehen werden (*Hering*).

Ein specielles Beispiel wird das Verständniss erleichtern. Es fixire das eine Auge bei aufrechter Kopfstellung und horizontal gelagerter Gesichtslinie einen in der *Medianebene* gelegenen *Objectpunkt*. Die Gesichtslinie des anderen Auges sei aus irgend einer Ursache in *horizontaler* Richtung nach *links* abgelenkt, also auf einen *anderen* Objectpunkt gewendet. Es werden dann die unter sich verschiedenen Bilder der beiden Netzhautmitten in die *gemeinsame* Sehrichtung der letzteren, also in die Medianlinie versetzt, obgleich daselbst nur der *mit Bewusstsein* fixirte Objectpunkt gesehen zu werden pflegt. Damit ist selbstverständlich das *ganze monoculare* Gesichtsfeld des abgelenkten Auges nach *rechts* gedreht. Kömmt nun das Bild, welches das in der Medianebene *wirklich* gelegene *Ding* auf einer *excentrischen*

Stelle der *falsch* stehenden Netzhaut erzeugt, unter der Form eines *Trugbildes* zur Wahrnehmung, indem es den Gesichtseindruck der entsprechenden Deckstelle der anderen Netzhaut übertönt; so muss es um eben so viele Grade von der Meridianebene *horizontal nach rechts* abweichen, als die *Gesichtslinie* davon *nach links* abgelenkt worden ist.

Was nun von *wagrechten* Ablenkungen der einen Gesichtslinie gilt, gilt auch von Ablenkungen in *jeder beliebigen anderen* Richtung und eben so auch von Abweichungen der einzelnen *Meridiane* z. B. in Folge von pathologischen Raddrehungen. Es wäre das rechte Auge auf eine weit entfernte, *in der Medianebene* gelegene *lothrechte* Linie gerichtet, so dass deren Bild in den *Längsmittelschnitt* der Netzhaut fällt. Das andere Auge weiche mit seiner Gesichtslinie nach links unten ab und habe nebenbei eine abnorme *Meridianrollung* nach links erlitten. Es wird jetzt der *Längsmittelschnitt* seiner Netzhaut offenbar von dem Bilde einer *anderen* Linie des Sehraumes getroffen werden, welche tiefer und nach *links* von der Medianebene liegt, von links oben nach rechts unten läuft und nach unten mit der Medianebene convergirt. Diese schräge Linie wird nun gemeinsam mit der von dem gesunden Auge fixirten lothrechten Objectlinie *in die Medianebene* versetzt, und das *Doppelbild* der letzteren, in der *Wirklichkeit* verticalen Linie erscheint nach *rechts* von der Medianlinie und höher, unter einem nach oben offenen Winkel zu der letzteren *geneigt*.

Die gegenseitige Lage der Doppelbilder, welche von einem blos *monocular* richtig fixirten punktförmigen Objecte stammen, gibt ein treffliches Mittel an die Hand, um die *Ablenkung* der anderen Gesichtslinie *nach Graden* zu bestimmen, so lange nicht *erhebliche* Meridiandrehungen ins Spiel kommen. Die *Horizontal*stellung der Gesichtslinie des gesunden Auges und ein *verticales* Gesichtsfeld vorausgesetzt, erhält man nämlich die *Höhenabweichung*, wenn man den *Höhenabstand* der Doppelbilder durch die *Entfernung des Objectes* von der allenfalls verlängerten Grundlinie theilt. Der Quotient gibt die Tangente des gesuchten Winkels. Um die *Breitenabweichung* der Gesichtslinie zu finden, muss vorerst der Winkel festgestellt werden, welchen die Gesichtslinie bei *richtiger* Einstellung mit der Grundlinie einschliessen *würde* und dann der Winkel, welchen sie mit letzterer *factisch bildet*. Die *Differenz* beider ist der gesuchte Winkel. Zur Erörterung des *normalen* Winkels ist dann der *Horizontalabstand* a des *Objectes* von der Medianlinie, und die *Länge* n einer Linie zu messen, welche von dem *Objecte* senkrecht auf die, nöthigen Falles verlängert gedachte, *halbe Grundlinie* c gefällt wird, im Allgemeinen also die Entfernung des *Objectes* von der Grundlinie angibt. Liegt das Object *in der Medianlinie* selbst, so ist die Tangente des Normalwinkels $= \frac{n}{c}$; sonst ist sie $\frac{n}{a+c}$, $\frac{n}{c-a}$ oder $\frac{n}{a-c}$, je nachdem das Object *jenseits* der Medianebene, also dem *anderen* Auge näher, oder *diesseits* derselben liegt und die von ihm auf die Grundlinie gefällte Senkrechte *diese selbst* oder ihre *Verlängerung* trifft. Für die Ermittelung des *factischen* Winkels bleibt n und c *gleichwerthig*, als a aber fungirt der gegenseitige *Horizontalabstand* der beiden *Doppelbilder*. Es ist wieder $\frac{n}{a+c}$ für *gleichseitige*, $\frac{n}{c-a}$ und $\frac{n}{a-c}$ für *gekreuzte* Doppelbilder der Werth der Tangente.

Man erleichtert sich die Arbeit bei den Messungen der Horizontalabstände von Doppelbildern sehr, wenn man als Object einen schwarzen kreuzergrossen runden Fleck benützt, welcher auf einem grossen Blatt steifen weissen Pappendeckels im Mittelpunkte mit einer *wagrechten*, nach beiden Seiten hin in Zolle und Linie getheilten, zarten *Scala* gezeichnet ist. Die Kranken sehen darauf meistens auch das *Doppelbild* sehr deutlich und wissen es gut zu localisiren oder wenigstens anzugeben, wenn ein darauf verschieblicher senkrechter Faden das Doppelbild *schneidet*. Man braucht dann den Abstand des letzteren blos *abzulesen*. Handelt es sich um *Höhenwerthe*, so braucht die Tafel blos um einen rechten Winkel gestürzt zu werden. Aus den gewonnenen Höhen- und Breitenwerthen lässt sich aber auch jede *schräge* Ablenkung der Gesichtslinie berechnen.

Erhebliche Meridiandrehungen müssen, wo sie gegeben sind, eingerechnet werden. Sie sind unter Voraussetzung der Horizontalstellung der Gesichtslinie des gesunden Auges und eines verticalen Gesichtsfeldes (S. 818) nicht gar schwer zu

bestimmen. Es bedarf dann nur einer *verticalen Linie* als Object, welche *in die Medianebene* gestellt wird. Das *schräg* erscheinende *Doppelbild* projicirt sich auf der Tafel und gibt, daselbst markirt und bis zur Schneidung mit der Objectlinie verlängert, durch eine höchst einfache Operation den *Drehungswinkel*. Wird nämlich von einem Punkte des Doppelbildes auf die Objectlinie eine *Senkrechte* gezogen, so ist deren *Länge*, getheilt durch die *Höhe* des solchermassen geschlossenen rechtwinkeligen Dreieckes, die Tangente.

Mit der Richtung *allein* ist noch nicht der *eigentliche Ort der Erscheinung* bestimmt, dazu gehört weiters die *richtige* Abschätzung der *Entfernung*. Die *Behelfe* nun, welche das Urtheil über die *Distanz* des in der *Hauptsehrichtung* erscheinenden gemeinsamen Objectbildes beider *Netzhautmitten* leiten, sind: das Bewusstsein der zur Fixation erforderlichen willkürlichen Augenbewegung, der zum Scharfsehen erforderlichen Accommodationsanstrengung, das Verhältniss der bekannten wirklichen Objectgrösse zur wahrgenommenen scheinbaren (S. 700), Luft- und Lichtperspective nebst allerhand anderen Wahrscheinlichkeitsgründen. Sie genügen in der Regel, um das Urtheil zu einem *treffenden* zu gestalten, zumal wenn es sich um *kleine* Abstände handelt.

Ist der Erscheinungsort des *fixirten Objectpunktes* festgestellt, so sind es auch die Erscheinungsorte *aller anderen*, im gemeinschaftlichen Sehraume beider Netzhäute gelegenen und auf diesen abgebildeten Dinge. Jener bildet dann gleichsam den *Mittelpunkt*, um welchen sich die übrigen Erscheinungsorte im Raume nach unwandelbaren Gesetzen gruppiren. Es haben nämlich *correspondirende* Stellen beider Netzhäute nicht nur eine gemeinsame *Sehrichtung*, d. h. einen gemeinsamen *Höhen-* und *Breitenwerth*, sondern auch einen *ganz bestimmten Tiefenwerth*. Nennt man den Erscheinungsort des Fixationspunktes den *Kernpunkt* des Sehraumes und eine durch denselben *normal auf die Hauptsehrichtung* gefällte Ebene die *Kernfläche* des Sehraumes, so kann man sagen, dass allen *nasenwärts* von dem Längsmittelschnitte gelegenen Stellen beider Netzhäute eine *postitve*, allen *schläfenwärts* gelegenen eine *negative* Tiefenwahrnehmung zukomme, insoferne *erstere* ihre Eindrücke *jenseits*, *diese diesseits* der Kernfläche in eine Entfernung verlegen, welche *proportional* ist ihrem *Breitenabstande*, von der verticalen Trennungslinie gerechnet, und der geschätzten *Distanz des Kernpunktes*. Der *Höhenabstand* eines Netzhautbildchens ist ohne Einfluss auf die *Tiefen*wahrnehmung (*Hering*).

Es offenbart sich dieses Gesetz ganz rein in der scheinbaren Lage von *Trugbildern*, d. i. von Doppelbildern, welche beim gleichzeitigen Sehen beider Augen nur von *Einer* Netzhaut ausgehen. Es erscheinen nämlich *gekreuzte* Trugbilder stets *vor*, *gleichseitige hinter* der Kernfläche des Sehraumes.

Bei *binocular einfach* gesehenen Netzhautbildern ist die scheinbare Entfernung von der Kernfläche proportional der *Differenz ihrer Breitenabstände*. Demgemäss erscheint alles *in der Kernfläche* des Sehraumes, was auf *correspondirenden* Stellen der beiden Netzhäute oder auch auf *ungleich hohen*, aber nach *derselben* Seite hin *gleich weit* von den Längsmittelschnitten abgebildet und *einfach* gesehen wird. Dagegen erscheint alles *ausserhalb der Kernfläche* des Sehraumes, was sich auf beiden Netzhäuten in *ungleichem* Abstande oder auf *entgegengesetzten* Seiten von den Längsmittelschnitten abbildet und in einem *einfachen* Bilde zur Wahrnehmung kömmt. Der scheinbare *Abstand* des binocular einfach gesehenen Bildes *von der Kernfläche* ist um so grösser, je grösser deren geschätzte Entfernung selbst und je grösser der

Breitenunterschied der Längsschnitte ist, auf welchen die beiden Netzhautbilder liegen, und zwar erscheint das Bild *vor* der Kernfläche, wenn der Breitenwerth des *schläfenwärts* gelegenen Längsschnittes der einen Netzhaut *überwiegt, hinter* der Kernfläche, wenn das *Gegentheil* statt findet. Was auf Längsschnittpaaren *gleicher,* d. i. nasaler oder temporaler, Netzhauthälften in *gleicher Breite* abgebildet und *einfach* gesehen wird, erscheint in *derselben* Entfernung von der Kernfläche des Sehraumes, *vor* der letzteren, wenn gleichwerthige Längsschnitte der beiden *äusseren, hinter* derselben, wenn gleichwerthige Längsschnitte der beiden *inneren* Netzhälften getroffen worden sind (*Hering*).

Es stehen nun die *physiologischen* Gesetze, nach welchen die einzelnen Netzhautstellen empfangene Eindrücke um den Kernpunkt des Sehraumes herum *localisiren, annähernd in Uebereinstimmung* mit den rein *physikalischen* Gesetzen, nach welchen die von Aussendingen ausstrahlenden homocentrischen Lichtbündel auf *beiden* Netzhäuten in Bildform *projicirt* werden. Insonderheit ist die Uebereinstimmung in Bezug auf *ferne* Gegenstände eine fast vollständige; doch entsprechen sich auch der *subjective* Erscheinungsort und der *wirkliche* Ort *nahe gelegener* Dinge *ziemlich* genau, und zwar gilt dies hauptsächlich von den im *Mitteltheile* des gemeinschaftlichen Sehfeldes befindlichen Objecten, welchen fast ausschliesslich die Aufmerksamkeit zugewendet wird. Je *weiter* sich aber ein Gegenstand gegen die Peripherie hin entfernt, um so *grösser* wird das fragliche *Missverhältniss,* um so *geringer* aber auch die Deutlichkeit seiner Wahrnehmung und folgerecht die durch die Disharmonie des scheinbaren und wirklichen Ortes verursachte Störung. *Strenge* genommen kann eigentlich nur der *Fixationspunkt* an seinem *wahren* Orte gesehen werden (*Hering*).

Es soll z. B. bei aufrechter Kopfstellung und wagrechter Visirebene der in der Medianlinie gelegene Punkt eines zum Horizonte lothrechten, sehr nahe gelegenen Blattes Papier fixirt werden. Es liegt das Blatt unter Voraussetzung richtiger Beurtheilung seiner Distanz offenbar *in der Kernfläche* des subjectiven Sehraumes. Ein in horizontaler Richtung nach *links* vom Fixirpunkte befindlicher *zweiter* Blattpunkt wird sein Bild nun in beiden Netzhäuten je auf einer vom Mittelpunkte nach *rechts* abweichenden Stelle entwerfen, und zwar werden diese Stellen *nicht correspondirende* sein, insoferne der Breitenwerth der *rechts*seitigen *kleiner,* als jener der linksseitigen ist. Im Einklange damit kann der *indirect* gesehene Wandpunkt *nicht in* der Kernfläche des Sehraumes, also nicht an seinem *wahren* Orte erscheinen, sondern muss sich davon um so weiter von der Antlitzfläche entfernen, je weiter er in Wirklichkeit nach links vom Fixirpunkte absteht, indem damit die *Disparation,* d. i. der *Breitenunterschied* seiner beiden Netzhautbilder wächst. Was aber von *einem* Punkte gilt, gilt von *allen* Punkten einer an jener Wand verzeichneten *horizontalen Punktreihe.* Eine solche muss sich also als eine durch den Fixirpunkt gehende *Curve* praesentiren, welche ihre *Convexität* gegen die Augen hinkehrt. Gerade umgekehrt würden aber die einzelnen Punkte einer solchen *Curve* auf lauter Deckstellen beider Netzhäute abgebildet werden und sonach sämmtlich *in* der Kernfläche des subjectiven Sehraumes, also als *wagrechte gerade Linie,* auf jener Wand erscheinen. Dem entsprechen nun in der That die Ergebnisse sorglich angestellter physiologischer Experimente (*Hering*).

Die physikalischen Gesetze, nach welchen sich die Bilder excentrisch gelagerter Dinge auf beiden Netzhäuten entwerfen, schliessen schon die Nothwendigkeit in sich, dass das *binoculare Einfachsehen nicht an identische Eindrücke correspondirender Punkte beider Netzhäute gebunden* sein kann. Wäre es dem so, so könnten von den im Gesichtsfelde befindlichen Objecten immer nur Punkte einfach gesehen werden, welche in *gewissen,* durch den Fixa-

tionspunkt gelegten *Linien* oder *Flächen* gelegen sind. Dies widerstreitet aber der gemeinen Erfahrung und den Resultaten genauer physiologischer Untersuchungen; insbesondere wird es durch die optischen Wirkungen des *Stereoskopes* mit voller Sicherheit widerlegt. Man kann also nur sagen, dass das binoculare Einfachsehen *correspondirenden* Stellen beider Netzhäute thatsächlich zukomme, ja in soferne *obligatorisch* sei, als keinerlei Uebung und keinerlei Kunstgriff es möglich machen, zwei gleichzeitige verschiedene Reize solcher Stellen gleichzeitig gesondert neben- oder hinter einander zu sehen; dass die Fähigkeit des Einfachempfindens sich aber auch auf *disparate Stellen* beider Netzhäute erstrecke und hier insoferne *facultativ* genannt werden könne, als Uebung und allerlei Kunstgriffe dahin führen, das ursprünglich einfach gesehene in zwei gesondert erscheinende Trugbilder aufzulösen. Mehr noch, das Einfachsehen mit *disparaten* Netzhautstellen ist geradezu eine *Bedingung des Körperlichsehens der Objecte* (*Hering*).

Eine durch den Fixationspunkt gelegte Linie oder Fläche, deren sämmtliche Punkte auf *correspondirenden* Stellen beider Netzhäute abgebildet werden, heisst *Horopter*. Eine durch den Fixationspunkt gehende Fläche, deren sämmtliche Punkte auf correspondirenden *Längsschnitten* beider Netzhäute abgebildet werden, nennt man den *Längshoropter*. Er ist für *kurze* Objectabstände stets eine Fläche des zweiten Grades. Liegen z. B. die verticalen Trennungslinien vertical zur Visirebene, so ist der Längshoropter eine durch den Müller'schen Horopterkreis gehende, senkrecht zur Visirebene stehende *Cylinderfläche*. Convergiren die verticalen Trennungslinien nach oben, so ist bei symmetrischen Convergenzstellungen der Gesichtslinien der Längshoropter eine mit der Spitze nach oben gekehrte *Kegelfläche* u. s. w. In ähnlicher Weise wird die Gesammtheit der Aussenpunkte, welche auf *correspondirenden Querschnitten* beider Netzhäute, aber im Allgemeinen auf disparaten Längsschnitten ihre Bilder entwerfen, als *Querhoropter* bezeichnet. Er bildet für *kurze* Objectabstände stets eine Fläche zweiten Grades, welche im einfachsten Falle in zwei sich schneidende Ebenen übergeht. Ausserdem gibt es im Aussenraum zahllose *geradelinige* Flächen zweiten Grades, welche so gelegen sind, dass jede in ihnen enthaltene *gerade Linie* sich auf correspondirenden Punkten beider Netzhäute abbildet. Dies sind die sogenannten *Partialhoroptern*. Unter *Totalhoropter* versteht man den *Durchschnitt* zwischen Längs- und Querhoropter. Er ist für *kurze* Abstände, also unter Voraussetzung einer stärkeren Convergenz der Gesichtslinien, immer eine Linie, deren Gestalt und Lage je nach den gegebenen Verhältnissen ausnehmend wechselt. Beim Sehen in *grössere Entfernung* verschwinden mehr und mehr die Breiten- und Höhenunterschiede der von homocentrischen Lichtbündeln getroffenen Stellen beider Netzhäute, es wird das *Gesichtsfeld als Ganzes* zum Horopter, d. h. es erscheint *Alles* in der Kernfläche des Sehraumes und die Versetzung der einzelnen Objecte in *verschiedene Tiefen* ist Folge eines *Urtheiles*, welches durch die Perspective u. s. w. geleitet wird und auch bei der *monocularen* Tiefenwahrnehmung das Massgebende ist (*Hering*).

Es erübrigt noch zu bemerken, dass nur willkürliche Bewegungen der Augen zum Bewusstsein kommen. Bei passiven und unwillkürlichen Bewegungen ist dies nicht der Fall, daher die unter ihrem Einflusse gesehenen Objecte *in Bewegung* erscheinen, sie mögen nun *ruhen* oder sich *wirklich bewegen*. Hierin liegt der wesentlichste Grund des *Schwindels*, welcher sich nach raschen Drehungen und bei ungewohnten *passiven* Bewegungen des Körpers, z. B. auf einem Schiffe, in einer Schaukel etc. einzustellen pflegt.

Indem nämlich die *unwillkürlichen* und *passiven* Bewegungen des Auges *nicht* zur directen Wahrnehmung kommen, wird das *Urtheil* über die *jeweilige* Lage des *Gesichtsfeldes*, über die *Ruhe* und *Bewegung* der Objecte *verwirrt*, es erscheinen *alle* Objecte *im* Gesichtsfelde und *dieses selbst* in Bewegung, und das ist eben der Schwindel. In ähnlicher Weise erklärt sich der Schwindel, welcher bei *Lähmungen*, *krampfhaften Contractionen*, oder nach *Durchschneidung* einzelner Augenmuskeln aufzutreten

pflegt. Indem nämlich unter solchen Umständen die *Wirkungen* bestimmter Muskelanstrengungen ganz *andere* werden, als sie es früher waren, wird die *Beurtheilung* der relativen Lage des Gesichtsfeldes, der Ruhe und Bewegung der Objecte wesentlich *gestört*.

Nosologie. Die Functionsfehler der Augapfelmuskeln sind bald der Ausdruck *normwidriger Associationsverhältnisse* einzelner Muskeln oder Muskelgruppen, bald sind sie als *Krämpfe* im engeren Wortsinne, bald als *Lähmungen* aufzufassen.

1. Zu den Abweichungen der *ersten Art* ist das *Schielen*, der *Strabismus*, zu rechnen, insoferne sich dadurch ein gewisses *Uebergewicht* offenbart, welches ein oder der andere *Augapfelmuskel* bei den associirten Bewegungen der beiden Bulbi über seinen *Partner* der *anderen* Seite *zeitweilig* oder *bleibend* ausübt und welches macht, dass die beiden Gesichtslinien *nicht gleichzeitig* auf *einen* beliebigen Punkt im Gesichtsfeld eingestellt werden, sondern dass die eine derselben immer *in der Bahn des betreffenden Muskels* an dem Objectpunkte *vorbeischiesst*, also in *bestimmter* Richtung *abgelenkt* erscheint und zwar der Regel nach in einem, dem *Masse des Uebergewichtes proportionirten*, also ziemlich *constanten Winkel*.

2. Die *Stabilität dieses Winkels* in Verbindung mit der *wenig* oder *nicht geschmälerten Excursionsfähigkeit* beider Augen *unterscheidet* den Strabismus von der *Luscitas*, dem *Schiefstehen* der Augen. Es ist bei diesem *letzteren* Fehler nämlich das *Mass der Excursionsfähigkeit* des Bulbus mehr weniger *eingeschränkt* und bei den *höchsten* Graden *steht der Bulbus* wohl auch *völlig starr*. Das *kranke* Auge folgt daher den Excursionen des *gesunden nicht in entsprechender Weise*, es bleibt, besonders bei *gewissen* Axenrichtungen des letzteren, *zurück*, und so geschieht es, dass seine Gesichtslinie bei den verschiedenen Locomotionen des gesunden Auges fort und fort *den Ablenkungswinkel wechselt*. Es ist übrigens die Luscitas *niemals* ein *selbständiges* Leiden, sondern stets ein blosses *Symptom* und zwar höchst *mannigfaltiger* Zustände. Dahin gehören: normwidrige *Verkleinerungen* und staphylomatöse *Ausdehnungen* des Bulbus, *Auflagerungen* auf die *äussere Wand* des Augapfels, *Geschwulstbildungen* in der *Orbita*, *Verengerungen* derselben, verschiedene *Muskelkrankheiten*, insbesondere der *Krampf* und die *Lähmung*.

3. Es darf hierbei nicht übersehen werden, dass der *Bau* der Augen unter gewissen Verhältnissen auch ein *scheinbares Schiefstehen* der Axen oder einen *scheinbaren Strabismus* mit sich bringen könne. Ist nämlich der *Winkel*$_{\alpha}$ welchen die *Gesichtslinien* mit den *Hornhautaxen* einschliessen (S. 685), einigermassen bedeutender, so werden bei Fixation *ferner* Objecte, also bei *Parallelstellung* der Gesichtslinien, die *Hornhautcentra* offenbar beiderseits *nach aussen* abweichen. Bei *Hypermetropen*, wo jener Winkel *beträchtliche* Grössen erreicht, ist diese Abweichung in der That nicht selten eine sehr *auffällige*. Dass bei *hochgradiger Kurzsichtigkeit*, so lange *gemeinschaftlicher* Sehact besteht, öfters eine sehr merkliche *Convergenz* der Hornhautaxen gegeben ist, wurde bereits (S. 709) erwähnt. Es scheint, dass der *Strabismus incongruus* der älteren Autoren und das in neuester Zeit auf *Netzhautincongruenz* bezogene scheinbare Schielen (*Graefe*, *Alf. Graefe*) in diese Categorie gehören (*Donders*).

4. Eine besondere, dem *Gliederzittern* ähnliche Functionsstörung der Augenmuskeln ist der *Nystagmus*, das *Augenzittern*, auch *Instabilitas ocu-*

lorum. Gleich wie beim Strabismus, mit welchem der Nystagmus häufig *combinirt* ist, sind die *Bewegungen* der Augen nach *allen* Richtungen *frei*; doch vermag der Kranke die Gesichtslinien *nicht ruhig* an einen Punkt des Gesichtsfeldes zu fesseln; es *schwanken* vielmehr beide Augen bei der Fixation und beim gedankenlosen Blicke in ganz concinnen Bahnen, indem sie durch *unwillkürliche*, überaus *rasche* und fast *rhythmische*, alternirende Zusammenziehungen antagonistischer Muskelpaare oder ganzer Muskelgruppen in *oscillatorischen* Bewegungen erhalten werden.

Das *Wesen* dieses Zustandes ist nicht aufgeklärt. Jedenfalls ist der Nystagmus *krankhaften Innervationsverhältnissen* auf Rechnung zu bringen. Diese sind aber sicherlich *andere* als jene, welche den *Krämpfen im engeren Wortsinne*, dem *Gliederzittern* der Greise, der Säufer, der Opiophagen, bei der Bleidyscrasie und der Paralysis agitans zu Grunde liegen. *Gegen* die Bezeichnung als *Krampf* spricht schon die *Willkürlichkeit beliebiger Augenrichtungen*, ausserdem aber auch *alles*, was die Identification des Zustandes mit dem Gliederzittern unthunlich erscheinen lässt, nämlich: die gänzliche *Verschiedenheit der ätiologischen* und *pathogenetischen* Momente, das ausschliessliche Zustandekommen im *frühesten Kindesalter*, die *Regelmässigkeit* und *Constanz* der ganzen *Erscheinung*, die völlige *Concinnität* der Bewegungen in *beiden* Augen und der Umstand, dass der Nystagmus in der Regel *das ganze Leben* hindurch *unverändert* fortbesteht.

5. *Eigentliche Krämpfe* kommen im Bereiche der sechs Augapfelmuskeln überhaupt nur *selten* vor.

Clonische Krämpfe werden bisweilen unter der Form excursiver *Bewegungen* beobachtet: als Symptom der *Bleidyscrasie*, bei *Gehirn-* und *Meningealleiden*, besonders bei *Kindern* als Begleiter der *Meningitis basalis*, bei der *Chorea* etc.

Der *Spasmus tonicus* der Augenmuskeln kömmt vor als Theilerscheinung des allgemeinen *Starrkrampfes*, der *Epilepsie*, der *Eclampsie*, höchst ausnahmsweise als *rein locales* Leiden in Folge *traumatischer Verletzungen* der Augengegend oder des Auges selbst. Gewöhnlich erscheinen dann *sämmtliche* Augenmuskeln krampfhaft contrahirt, oder doch wenigstens die *meisten* (*Ophthalmospasmus, Tetanus oculi*). Der Bulbus steht in letzterem Falle starr, *gerade* nach vorne oder etwas *schief*, er ist meistens *in die Augenhöhle zurück*getreten und dieses zwar bisweilen so stark, dass die *Bindehaut* sich über der Cornea in Falten legt (*Enophthalmus spasticus*). Die *Lider* stehen dabei gewöhnlich weit offen, seltener sind sie krampfhaft geschlossen, jedenfalls aber *unbeweglich*. Es kömmt in dieser letzteren Erscheinung die spastische Mitaffection der *Lidmuskeln* zum Ausdruck, und zwar einmal der *Krampf des M. levator palpebrae superioris*, das andere Mal der *Krampf des Kreismuskels*.

An dem *Kreismuskel der Lider* sind Krämpfe nichts weniger als selten. Sie treten sowohl in *clonischer*, als *tonischer* Form auf.

Clonische Spasmen beschränken sich oft auf *einzelne Fleischbündel* des Kreismuskels und verursachen ein eigenthümliches, mit dem Gefühle des Ziehens verbundenes *Erzittern* einzelner Theile der Lider. In anderen Fällen wird der *ganze Kreismuskel* von clonischen Krämpfen befallen; das Resultat ist die sogenannte *Nictitatio*, das *krampfhafte Plinken*, ein rasches Wechseln zwischen Oeffnen und Schliessen der Lidspalte, wobei aber immer das *letztere vorwiegt*, indem es mit übermässiger Kraft bewerkstelligt wird und sehr *rasch* erfolgt, während das *Oeffnen* nur *langsam* und *unvollständig* geschieht. Es ist häufig blos die Folge einer *Angewöhnung*.

Der *tonische Krampf des Kreismuskels, Blepharospasmus*, ist bald ein *continuirlicher*, während dem Wachsein des Kranken Tage und Wochen, ja Monate anhaltender; bald tritt er unter der Gestalt von *Anfällen* auf, welche sich gemeiniglich *spontan* einstellen, häufig aber auch durch bestimmte äussere Einflüsse hervorgerufen und durch andere manchmal unterbrochen werden können. Er ist in der Regel so kräftig, dass es einer bedeutenden Gewalt bedarf, um die zusammengepressten Lider zu öffnen, wobei gerne intensive Schmerzen angeregt werden. Nur selten kömmt er auf Rechnung *intracranieller* Leiden; meistens ist er *peripherischen* Ursprunges

und auf normwidrige *Reflexe* von Seite des einen oder anderen *Quintusastes* zurückzuführen. Der *Ausgangspunkt* ist dann oft ein *manifester Krankheitsherd* im Verzweigungsgebiete des Trigeminus und der Krampf an dessen *Bestand gebunden*, insoferne er schwindet, wenn das Grundleiden zum Ausgleiche kömmt oder wenn wenigstens der mit ihm einhergehende Erregungszustand der Gefühlsnerven beschwichtigt wird. Bisweilen jedoch besteht der Krampf *nach Tilgung* des *primären* Krankheitsprocesses fort, ja steigert sich vielleicht oder pflanzt sich wohl gar auch auf *andere* ausgebreitete Nervenbahnen fort und gipfelt schliesslich in *epilepsieähnlichen* Anfällen (*Graefe*). Nicht selten endlich bildet sich der Blepharospasmus aus, *ohne dass jemals* ein manifester Krankheitsherd als Ausgangspunkt zu ermitteln gewesen wäre, er trägt von vorneherein den Charakter eines selbstständigen Leidens (*B. idiopathicus*, *Arlt*). Es scheint, dass in den Fällen der letzteren beiden Arten das *nächste* pathogenetische Moment des Krampfes in einer Art *Muskelhyperästhesie* zu suchen sei, d. h. in einem krankhaften Erregungszustande jener zarten *sensitiven* Nervenreiserchen, welche von den Quintusästen *rückläufig* zum Orbicularis palpebrarum hinstrahlen und sich in ihm verzweigen (*Graefe*). Man findet nämlich sehr häufig einzelne Stellen im Verzweigungsgebiete des Trigeminus, an der Stirne, Wange u. s. w., welche blos gedrückt zu werden brauchen, um den Krampf augenblicklich und so lange zu lösen, als der Druck dauert. Wo aber solche *Druckpunkte* nicht zu finden sind, ist die Vermuthung nicht ganz ungerechtfertigt, dass dieselben an weniger zugänglichen Orten ihren Sitz haben und sich daher dem Nachweise entziehen. Sonderbar ist es, dass manchmal die Bethätigung gewisser Muskelgruppen den Blepharospasmus unterbricht, z. B. das Pfeifen (*Arlt*).

Am gewöhnlichsten reflectiren die sensitiven Nerven der *Horn-* und *Bindehaut* ihre pathologischen Erregungszustände auf den Kreismuskel, daher denn auch der Blepharospasmus eine *fast regelrechte* Erscheinung ist, wenn eine Keratitis mit starker Ciliarreizung einhergeht, wenn die Hornhaut verletzt wurde oder ein fremder Körper in dem Bindehautsacke stecken geblieben ist. Er findet sich dann meistens in Gesellschaft von *Lichtscheu* (S. 775) und gibt nicht selten den Anstoss zur Entwickelung eines *Entropiums* (S. 477); *weicht* übrigens in der Regel mit der Beseitigung des Irritamentes und lässt nur selten die *Muskelhyperästhesie* als ein überaus hartnäckiges Leiden zurück. In anderen Fällen geht der Krampfreiz selbst oder die den Blepharospasmus zunächst begründende Muskelhyperästhesie vom *Stirnnerven* aus, derselbe zeigt sich gegen Druck äusserst empfindlich (*Secondi*), oder es besteht eine wahre *Neuralgia supraorbitalis*, deren einzelne Anfälle mit Lidkrämpfen enden und im späteren Verlaufe der Krankheit mehr und mehr an Schmerzhaftigkeit verlieren können, während die spasmodischen Beschwerden an Intensität und Dauer zunehmen. Einmal wurzelte das Uebel im *Nervus lingualis*, es war ein ausgebreitetes Zungengeschwür gegeben, welches gedrückt sogleich den Krampf löste. Ein anderes Mal war der *Zungen-* und *Unterkiefernerv* zugleich der Ausgangspunkt des Blepharospasmus (*Graefe*).

Die *Behandlung* ist selbstverständlich zunächst und hauptsächlich auf Tilgung des *Grundleidens* und Beschwichtigung des nervösen Erregungszustandes zu richten. In *letzterer* Beziehung empfehlen sich ganz besonders *hypodermatische* Einspritzungen von Morphiumlösungen in die Gegend des *Frontalnerven* oder etwaiger *Druckpunkte* (*Graefe*). Ihr Nutzen ist nicht blos ein palliativer, insoferne die Verminderung der nervösen Irritation den Ausgleich des vorhandenen Krankheitsprocesses günstig zu beinflussen vermag. Am meisten leisten sie jedoch, wenn der Krampf auf einfacher *Muskelhyperästhesie* beruht, welche sich *spontan* ausgebildet hat oder nach Ablauf eines manifesten Grundleidens zurückgeblieben ist. Der Erfolg ist unter solchen Umständen thatsächlich nicht selten eine wahre Heilung. Auch be-

währt sich das Mittel öfters bei Bestand einer *Neuralgia supraorbitalis* und eines davon abhängigen Blepharospasmus. Wo es versagt, darf man in vielen Fällen von dem *constanten Strome* Günstiges erwarten; es sind damit wiederholt die hartnäckigsten Krampfzustände beseitigt worden, besonders solche, welche mit Neuralgien im Zusammenhang standen (*Remak*). Als *letzte* Zuflucht, zumal in Fällen der letzteren Art, ist die *Durchschneidung* des betreffenden Quintusastes zu versuchen. Sie bringt öfters gründliche Hilfe, ohne dass die Empfindlichkeit der bezüglichen Theile *dauernd* vernichtet würde. Leider ist sie auch nicht ganz zuverlässig, indem sich mit der Wiederkehr des Gefühls manchmal die Krämpfe abermals einstellen. Die *Ausschneidung* eines Nervenstückes sichert das Heilergebniss nicht mehr, als die blosse Durchschneidung (*Graefe*).

Auf den *Levator palpeprae superioris* beschränkte Krämpfe werden nur sehr ausnahmsweise beobachtet. Sie äussern sich unter der Form des *Lagophthalmus spasticus*, des *krampfhaften Hasenauges*, d. i. durch Emporziehung des oberen Lides und darin begründete weite Oeffnung der Lidspalte, wobei der *starke Widerstand*, welchen das Lid einer dem Muskel entgegenwirkenden äusseren Gewalt bietet, charakteristisch ist.

6. Im Gegensatze zu den Krämpfen sind *Lähmungen der Augapfelmuskeln* ziemlich *häufig* Gegenstand der Beobachtung. Sie müssen von den *„Insufficienzen“*, welche in den Anomalien des binocularen Sehens eine Rolle spielen, wohl unterschieden werden. *Diese* sind eigentlich *keine* Krankheit, sondern blos eine Art *Schwäche*, ein *Mindermass* von Leistungsfähigkeit, vermöge welchem einzelne Muskeln oder Muskelgruppen ausser Stand sind, *grösseren* Anforderungen zu genügen, insonderheit *bestimmte Axenstellungen zu erhalten*, welche einen *ungewöhnlichen Kraftaufwand* von Seite gewisser Muskeln verlangen (Siehe Asthenopie). Bei den *Lähmungen* ist nicht nur die *Kraft*, mit welcher der Muskel sich zusammenzieht, sondern auch das *Mass der Retraction* beschränkt und demnach die *Excursionsfähigkeit des Bulbus* in der Bahn des betreffenden Muskels *vermindert*.

Der *Grad der Lähmung* ist selbstverständlich ein sehr wandelbarer, so wie auch die *Ausdehnung des Lähmungsbezirkes* ausserordentlich variirt. Zweifelsohne können *Theile* eines *einzelnen* Muskels der Paralyse verfallen; anderseits findet man aber auch häufig *ganze Gruppen*, bisweilen sogar *sämmtliche* Augenmuskeln mehr weniger vollständig gelähmt; ja gar nicht selten erstreckt sich der Lähmungsbezirk *weit über die Orbita hinaus*.

Am öftesten findet man die Paralyse der Augapfelmuskeln *combinirt mit Lähmung des Aufhebers* des oberen Augendeckels. Das Resultat ist die sogenannte *Ptosis*, das Herabsinken des oberen Augenlides, die Unfähigkeit, dasselbe in genügendem Masse zu heben und so die Lidspalte weit zu öffnen; ein Zustand, welcher übrigens mitunter auch als ein mehr *selbstständiges* Leiden vorkömmt und dann nicht immer auf *Leitungshindernisse* des zugehörigen *Nervenastes* als letzten Grund zu schieben ist, sondern hier und da auf *angeborenem Mangel* oder auf mannigfaltig begründeten *Ernährungsstörungen des Muskels selber* beruht.

Es ist die paralytische Ptosis übrigens wohl zu unterscheiden von Lidsenkungen als Folge *vermehrter Widerstände*. Es sind solche Lidsenkungen eine constante Erscheinung bei entzündlicher oder hypertrophischer *Schwellung der Bindehaut*, der äusseren Lidhaut und des zugehörigen subcutanen oder submucosen lockeren Bindegewebes. Nicht minder finden sie sich stets beim *Epicanthus* und *Epiblepharon*, d. i. einer angeborenen übermässigen Entwickelung der Haut im inneren Lidwinkel, welche bisweilen so weit geht, dass der Canthus, ja selbst ein Theil der inneren Lidspaltenhälfte förmlich überdeckt wird (*Ammon, Graefe*).

Seltener sind Complicationen mit Lähmung des vom 7. Gehirnnervenpaare versorgten *Kreismuskels der Lider*. Dafür kömmt eine Lähmung dieses Muskels öfters als *selbständiges Muskelleiden*, so wie als Folge von *Leitungshindernissen* in dem *Nervus facialis* vor. *Niedere Grade* der Parese verrathen sich oft blos durch die Unfähigkeit, die Lidspalte *kräftig* zu schliessen und die *äussere Lidhaut* in zahlreiche Falten zu werfen, so wie durch sehr auffällige *Störungen der Thränenleitung*, welche man öfters durch Schlitzung der Thränenröhrchen noch beseitigen kann. Bei *hohen* Graden ist der *Lidschluss* ganz *unmöglich*; bei Unthätigkeit des Aufhebers, z. B. während dem Schlafe, bleibt die Lidspalte *halb geöffnet*; der *obere Augendeckel* liegt *schlaff* am Bulbus an, während das *untere Lid* gewöhnlich vom Augapfel *absteht* oder gar nach aussen *umgestülpt* ist; daher in der Regel ein grösserer Theil der Bulbusoberfläche *entblösst* erscheint (*Lagophthalmus paralyticus* oder *atonicus*).

Eine Lähmung *beider Lidmuskeln*, die *Blepharoplegia*, ist wohl immer die Theilerscheinung eines *weit ausgebreiteten* pathologischen Processes im *Inneren der Schädelhöhle* und im Ganzen selten.

Quellen. *Anatomie und Vorbegriffe: Listing*, Ruete's Lehrbuch der Ophth. I. Braunschweig 1853. S. 37. — *Hering*, Beiträge zur Physiologie. I.—V. Leipzig 1861—1864; Archiv f. Anat. u. Physiol. 1864. S. 27—51, 278—285, 303—319, 1865. S. 79—97, 152—165; Mündliche Mittheilungen. — *Helmholtz*, A. f. O. IX. 2. S. 153—214, X. 1. S. 1—60; Karsten's Encyklopädie IX. S. 457—856. — *Ruete*, Lehrb. d. Ophth. I. S. 25—49; Ein neues Ophthalmotrop. Leipzig 1857; Festrede ad memor. E. G. Bosii. Leipzig 1857; kl. Monatbl. 1864. S. 386; Congress intern. de Paris. 1863. S. 74. — *Donders*, Holländ. Beiträge zu den anat. u. phys. Wiss. I. 1848, nach Graefe A. f. O. I. 1. S. 26, 34—41; Derde Jaarl. Verslag. Utrecht 1862. S. 209; Anom. der Acc. u. Refr. Wien 1866. S. 152; A. f. O. IX. 1. S. 103—110. — *Fick*, Zeitschr. f. rat. Medicin. IV. S. 101, V. S. 331. — *G. Meissner*, Beitr. z. Phys. d. Sehorganes. Leipzig 1854; A. f. O. II. 1. S. 1—123. — *H. Meyer*, A. f. O. II. 2. S. 77—94. — *Panum*, Ueber das Sehen mit zwei Augen. Kiel 1858. — *Hasner*, Ueber das Binocularsehen. Prag 1859. — *Wundt*, Zeitschr. f. rat. Medicin. VII. S. 321—396, A. f. O. VIII. 2. S. 1—114; Beiträge z. Theorie d. Sinneswahrnehmung. Leipzig u. Heidelberg 1862. — *Fechner*, Ueber einige Verhältnisse des Binocular-Sehens. Leipzig 1860. — *Cornelius*, Zur Theorie des Sehens. Halle 1864. — *Nagel*, Das Sehen mit zwei Augen. Leipzig u. Heidelberg 1861; kl. Monatbl. 1864. S. 388. — *Volkmann*, Phys. Untersuchgn. im Gebiete d. Optik. Leipzig. I. 1863. II. 1864. — *Recklinghausen*, A. f. O. V. 2. S. 127—179. — *Graefe*, A. f. O. I. 1. S. 1, 4, 7, 10, 19, 23, 32—35, 38, 41, I. 2. S. 290. — *Bahr*, ibid. VIII. 2. S. 179—184. — *Henke*, ibid. X. 2. S. 181. — *Böttcher*, ibid. XII. 2. S. 23—99. — *Doyer*, Derde Jaarl. Versl. Utrecht 1862. S. 209, 217, 219, 221, 223, 227. — *Schuerman*, Vijfde Jaarl. Versl. Utrecht 1864. S. 1, 13, 27, 31, 50; kl. Monatbl. 1864. S. 92, 95, 100. — *Knapp*, Dritt. Jahresber. Heidelberg 1865. S. 17.

Nosologie: Graefe, A. f. O. I. 1. S. 82, 95, 97, 105, 107, 109, 113, 116, 435, 440, 445, 447, 449, I. 2. S. 294, IV. 2. S. 184, 190, 192, 194, 197, 199, IX. 2. S. 57, 73; Deutsche Klinik. 1865. Nr. 22. S. 216, 217. — *Remak*, Deutsche Klinik. ibid. — *Alf. Graefe*, Klin. Analyse d. Motilitätsstörungen des Auges. Berlin 1858. S. 228. — *Donders*, Anomalien etc. S. 210. — *Arlt*, Krankhtn. d. Auges. III. Prag 1856. S. 363, 364; Zeitschr. der Wien. Aerzte 1861. Wochenbl. Nr. 25. S. 202. — *Secondi*, Clinica oc. di Genova, Torino 1865. S. 127. — *Rydel*, Wien. med. Jahrb. 1866. 4. S. 74. — *Ammon*, Der Epicanthus und das Epiblepharon. Erlangen 1860.

1. Das Schielen, Strabismus.

Krankheitsbild. *Charakteristisch ist die Ablenkung einer Gesichtslinie in der Bahn bestimmter Muskeln und unter einem im Ganzen wenig veränderlichen (Schiel-) Winkel bei nahezu freier Beweglichkeit der Bulbi.*

1. Gewöhnlich erfolgt die Ablenkung in der Bahn eines *inneren* Geraden, die Gesichtslinien *convergiren* übermässig, eine derselben schiesst *vor* dem Objecte vorbei, der Strabismus ist ein *internus, convergens.* Weniger oft überwiegt ein *äusserer* Gerader seinen Partner am anderen Auge, die beiden Gesichtslinien schneiden sich *hinter* dem Objecte, neigen also in einem *zu kleinen* Winkel zusammen, oder stellen sich *parallel*, oder *divergiren* gar, der Strabismus ist ein *externus* und dabei ein *convergens, parallelus* oder *divergens.* In seltenen Fällen weicht die eine Gesichtslinie nach *oben* oder *unten* ab. Dann ist fast immer gleichzeitig eine Ablenkung nach *innen* oder *aussen* gegeben, es ist nicht ein einzelner Gerader, sondern eine *Gruppe von Muskeln* im Uebergewichte.

2. Die fehlerhafte Stellung der einen Gesichtslinie, auf das fixirte Object bezogen, zeigt sich in vielen Fällen *constant auf dem einen Auge*, der Strabismus ist ein *einseitiger, monocularer.* Sie macht sich dann entweder *unter allen Umständen*, oder nur unter *besonderen Verhältnissen* bemerkbar; der Strabismus ist ein *ständiger, continuirlicher*, oder ein *intercurrenter, periodischer.*

In anderen Fällen weicht *bald dieses bald jenes* Auge ab, während das andere fixirt, der Strabismus ist ein *beiderseitiger, binocularer, alternirender;* dabei ebenfalls bald ein *continuirlicher, bald intercurrenter* und überdies noch insoferne wandelbarer, als die richtige Einstellung und beziehungsweise die Ablenkung dieses oder jenes Auges entweder von ganz *bestimmten* Verhältnissen abhängt, oder eine *wirklich oder scheinbar zufällige* ist.

So kommen häufig Fälle vor, in welchen die Augen beim *gedankenlosen Blicke* keine auffällige Ablenkung zeigen, wohl aber, sobald ein *bestimmter* Gegenstand, sei er nahe oder ferne, *scharf ins Auge gefasst* wird; oder sobald das Individuum *psychisch* stärker aufgeregt ist etc. Noch häufiger steht das Schielen in ganz offenbarer Abhängigkeit von der Entfernung und Lage der zu fixirenden Objecte, er tritt nur hervor, wenn der Accommodationsmuskel höchstgradig *an-* oder *abgespannt* werden muss, oder wenn der Blick nach einer bestimmten Richtung *seitwärts* gewendet wird. Beim *alternirenden* Strabismus geschieht es dann auch sehr oft, dass während der Fixation *naher* Objecte immer das *eine*, während der Fixation *ferner* Objecte das *andere* Auge schielt; oder dass bei der Betrachtung von, nach einer *gewissen Richtung seitwärts* im Gesichtsfelde gelegenen Gegenständen immer ein *gewisses* Auge abgelenkt wird.

3. Der *Schielwinkel* ist seiner *Grösse* nach in verschiedenen Fällen ein sehr verschiedener, in dem *einzelnen* Falle aber nur innerhalb *enger* Grenzen wandelbarer. Er ist nämlich die *Differenz* jener beiden Winkel, welche die Gesichtslinie des strabotischen Auges *mit der Grundlinie factisch einschliesst* und bei *richtiger* Einstellung auf das fixirte Object *einschliessen würde* (S. 823), *so weit eben diese Differenz lediglich auf das Uebergewicht des Schielmuskels über den Partner der anderen Seite zu rechnen ist.*

Dieses *letztere* Moment ist in der Definition des Schielwinkels ein *wichtiger* Factor. Man darf eben nicht übersehen, dass *willkürliche* Vergrösserungen des Ablenkungswinkels bei Straboten eben so möglich sind, als das freiwillige Schielen bei Normalsichtigen, ja dass Schieler gar häufig von dieser ihrer Fähigkeit Gebrauch machen. In der That kömmt es bei dem Versuche, *Doppelbilder* hervorzurufen, recht oft zu einer Vergrösserung der *Ablenkung.* Gleiches beobachtet man nicht selten bei *Uebersichtigen*, wenn sie sich bemühen, einen *innerhalb* ihres Nahepunktsabstandes gelegenen Gegenstand *scharf* zu sehen; ihr Schielauge weicht dann beträchtlich mehr nach innen, um beim *Fernesehen* wieder in jene Stellung zurückzukehren, welche das einfache Uebergewicht des Schielmuskels ihm anweiset (*Mooren*). Bei

hochgradig *Kurzsichtigen* erfolgt eine Zunahme der Ablenkung nach Aussen manchmal, wenn es gilt, den Refractionszustand des fixirenden Auges zu *verkleinern.* Man kann dann nicht sagen, der *Schielwinkel* sei gewachsen; dieser ist *gleich* geblieben, wohl aber ist der *Ablenkungswinkel* in Folge einer *willkürlichen* übermässigen Spannung des Schielmuskels grösser geworden. Aehnliches geschieht beim *paralytischen* Schielen, oder wenn bei hochgradigem *veralteten* Strabismus der Schielmuskel schon sehr entartet, der Gegner desselben aber atrophisch, schwächer geworden ist. Wird dann ein Object aus der Medianebene in der Bahn des *Schielmuskels* zur Seite gerückt, so bleibt der Ablenkungswinkel *gleich* oder nimmt wohl gar etwas *ab;* dagegen *steigt* er sehr bedeutend, wenn das Ding in der Bahn des *paralytischen* oder des mit dem Widerstande des *rigiden* Schielmuskels kämpfenden Gegners zur Seite bewegt wird. Es ist dann wieder nicht der *Schielwinkel* verändert worden, sondern nur der *Ablenkungswinkel,* und dies zwar nicht vermöge des lebendigen Uebergewichtes des Schielmuskels, sondern vermöge anderer Umstände, welche in Bezug auf den Strabismus *zufällig* genannt werden können.

Ein schwerer Irrthum wäre es, wenn Jemand den Schiel- und den *Convergenzwinkel* der Gesichtslinien mit einander verwechselte. Der letztere *wechselt* beim Straboten wie beim Normalsichtigen je nach der Entfernung des Fixationsobjectes.

Vermöge der Stabilität *des Schielwinkels* folgt unter *gewöhnlichen* Umständen das Schielauge dem fixirenden und dieses jenem in allen Bewegungen, doch so, dass die eine Gesichtslinie immer um eine *bestimmte* Anzahl von Graden an dem Fixationsobjecte vorbeischiesst. Wird daher das *gesunde* Auge *gedeckt* und das *strabotische* gezwungen, seine Gesichtslinie auf den Fixirpunkt zu richten, so wird sogleich das *erstere abgelenkt* und zwar ist diese *secundäre Ablenkung* im Allgemeinen *gleich excursiv,* wie jene des schielenden Auges bei der Fixation mit dem *gesunden* Auge; sie erfolgt immer in der *umgekehrten Richtung,* also beim Strabismus *internus* nach *innen,* beim Strabismus *externus* nach *aussen,* beim Schielen nach *oben* aber nach *unten.*

Es fällt dieses Phänomen am meisten auf beim *einseitigen* Strabismus, wo unter *gewöhnlichen* Verhältnissen *immer das eine* Auge fixirt und das andere abgelenkt erscheint. Man hat darin Veranlassung gefunden, *diese Form* des Schielens speciell mit dem Namen des *„concomitirenden"* zu belegen.

Die eigenthümliche gegenseitige *Verkettung* der beiden Gesichtslinien gibt wichtige Behelfe an die Hand, um den *Bestand* einer strabotischen Ablenkung, die *Einseitigkeit* und *Beiderseitigkeit,* die *Beständigkeit* und *Periodicität* des Schielens, so wie den *Einfluss* zu ermitteln, welchen die *Distanz* der fixirten Objecte und deren *relative Lage* auf das *Eintreten* des Strabismus ausüben. Man stellt sich zu diesem Behufe dem Schieler gerade gegenüber und lässt von demselben ein kleines Object fixiren, welches man in seiner Medianebene abwechselnd nähert und entfernt, oder senkrecht darauf im Kreise herumführt. Es treten dann die Ablenkungen des einen Auges ziemlich deutlich heraus. Weit sicherer fährt man jedoch, wenn man bei einer und der anderen Lage des fixirten Objectes bald dieses bald jenes Auge des Schielers mit der Hand oder einem Schirme *deckt.* Wird das *strabotisch abgelenkte Auge gedeckt,* so *behält* sowohl dieses als das gesunde fixirende Auge seine Stellung *unverändert* bei. Wird aber das *fixirende* Auge gedeckt, so *verkehren* sich meistens augenblicklich die Verhältnisse und *bleiben* verkehrt, *so lange* das unter den gegebenen Umständen *nicht* schielende Auge am Fixiren *gehindert* wird; in dem Augenblicke jedoch, wo die Hand oder der Schirm *beseitigt* wird, springt das *strabotische* Auge sogleich in seine *falsche* Stellung zurück, während das andere die Fixation wieder übernimmt.

Doch finden sich auch *Ausnahmen*. Schon beim *concomitirenden* Strabismus kömmt es bisweilen vor, dass das schielende Auge, wenn es wegen Deckung des gesunden die Fixation übernommen hat, diese nach Oeffnung des letzteren auch *beibehält*, eine Zeit lang wenigstens. Beim *alternirenden* Strabismus geschieht dies sogar häufig. Endlich wird das Schielauge durch Degeneration des Schielmuskels oder durch Schwäche des Gegners in manchen Fällen *mechanisch* gehindert, die Fixation des Objectes zu übernehmen, oder vermag dies nicht wegen hochgradiger *Amblyopie*.

Das geschilderte Verhalten der beiden Augen ist ein werthvolles Mittel, um einen *wirklichen* Strabismus von einem *scheinbaren* (S. 827. 3) zu unterscheiden. Bei *letzterem* ist die Ablenkung *beider* Augen meistens eine *gleiche*, symmetrische; die Stellung der Bulbi zum Fixationsobject ändert sich *nicht*, es möge dieses oder jenes verdeckt werden, indem eben *beide* fixiren, und endlich besteht in Folge dessen nachweisbar *binoculares* Sehen mit richtiger *Tiefenschätzung* (S. 838. 8).

Selbstverständlich lässt sich aus der *Grösse der Excursion*, welche ein und das andere Auge bei dem erwähnten Versuche unter dem Wechsel der Verhältnisse macht, auch der ungefähre *Werth des Schielwinkels* ermessen, was von praktisch hoher Wichtigkeit ist, indem die *Grösse der Ablenkung* sowohl in *prognostischer* als *therapeutischer* Hinsicht schwer in die Wagschale fällt.

Dagegen gibt die gegenseitige Stellung der *Scheitelpunkte* beider Hornhäute *kein* verlässliches Mittel zu einer solchen Schätzung, es wäre denn, dass die Lage der *optischen* Mittelpunkte, also der Winkel, welchen die Gesichtslinie mit der langen Cornealaxe einschliesst, vorläufig *genau festgestellt* worden ist. Die Vernachlässigung dieses Momentes hat bereits zu mancherlei argen Verwirrungen Anlass gegeben, unter welchen die Annahme einer *Incongruenz* beider Netzhäute eine Hauptrolle spielt. In der That stösst man ausnahmsweise auf Fälle, wo ein *scheinbarer* Strabismus *internus* sich als ein *externus* erweiset und umgekehrt; die *Hornhautaxe* des schielenden Auges schiesst *vor* dem Objecte vorbei, während die *Gesichtslinie* desselben die andere *jenseits* des Fixationsgegenstandes schneidet oder umgekehrt. Zumal nach sogenannten gelungenen Strabotomien ist ein solches Verhältniss ziemlich häufig zu beobachten. Man findet trotz Fortbestehen eines scheinbar *convergenten* Strabismus *gekreuzte*, oder trotz einer scheinbaren *Divergenz* der Augen *gleichseitige* Doppelbilder.

Dieser Umstand erlaubt auch den zur Messung des Schielgrades empfohlenen *Hodometern* oder *Strabometern* (*Ed. Meyer*) nur einen geringen praktischen Werth beizumessen, selbst wenn die Ermittelung der Scheitelpunkte beider Hornhäute ohne genaue und complicirte Instrumente eine verlässlichere wäre, als sie es ist.

4. *Die Beweglichkeit* der Augen ist beim *reinen* und nicht veralteten Strabismus nur *wenig geschmälert*, sowohl in der Bahn des Schielmuskels und seines Antagonisten, als in jeder beliebigen anderen Richtung. *Ganz unbedingt* gilt dieser Satz von dem *alternirenden* Strabismus. Beim *monocularen* Schielen, besonders bei *hochgradigem*, erleidet das Gesetz einige *Beschränkung*, insoferne die *Summe* der Beweglichkeit in der Bahn des Schielmuskels und seines Antagonisten allerdings *der Norm nahe* oder *gleichkömmt*, allein das *ganze Gebiet* der Bewegungen um ein Geringes *nach Seiten des Schielmuskels* verschoben ist, so dass nach *dieser* Seite hin die Excursionsfähigkeit relativ zur Norm um ein Kleines *gesteigert*, nach der *entgegengesetzten* Seite hin aber um ein Gleiches *vermindert* erscheint. Der Grund dessen liegt eben in dem *Uebergewichte* des Schielmuskels, welches sich nicht nur gegenüber seinem Partner der *andern* Seite, sondern auch gegenüber dem Antagonisten *derselben* Seite zur Geltung bringt (*Graefe*).

Es erklärt sich aus dem *Widerstande*, welchen der überdies meistens geschwächte *Antagonist* des Schielmuskels in *diesem* findet, dass die Benützung des *schielenden* Auges zum Sehen bei *Ausschluss* des gesunden Auges zu *falschen* Schlüssen über die *wahre Lage der Gegenstände* führt und der Kranke bei beabsichtigter Berührung des Objectes oft *daneben* greift. Es beeinflusst nämlich die Grösse der *bewussten* Innervation in sehr bedeutendem Grade das *Urtheil* über die *Lage* des betreffenden monocularen Gesichtsfeldes.

5. Jene Beschränkung der Beweglichkeit des strabotischen Auges, besser gesagt die *Erschwerung der freien Bewegung* nach einer oder der anderen Seite, welche aus dem Uebergewichte des einen Muskels resultirt, macht in Verbindung mit der *Stabilität des Schielwinkels*, dass auch das *nicht schielende* Auge bei *gewissen* associirten Bewegungen Schwierigkeiten findet, dass sonach die *Fixation* von Objecten in *gewissen Lagen schwer erhalten* oder *gar nicht ausgeführt* werden kann. Der Kranke *hilft* sich dann damit, dass er das *Gesicht nach der Seite hin dreht*, nach welcher die Bewegungen des einen oder des anderen Auges *erschwert* sind, indem dadurch der *Bedarf an Kraftaufwand* von Seite der betreffenden Augenmuskeln *gemindert* wird. So wird beim Strabismus *internus* die Seite des *fixirenden* Auges etwas *nach vor und nach der entgegengesetzten* Richtung gedreht, womit das *strabotische* Auge etwas nach *hinten* weicht. Beim Strabismus *externus* tritt die Seite des Schielauges etwas *hervor*, während die Seite des *fixirenden* Auges nach *rückwärts* weicht (*Graefe*).

Es wird durch diese Drehung des Gesichtes zugleich auch das *schielende* Auge in eine *richtigere Stellung* zum Objecte gebracht und der *Strabismus selbst* bis zu einem gewissen Grade *maskirt*, bei *weniger grossen* Ablenkungen gar nicht selten *so weit*, dass der Fehler bei *oberflächlicher* Untersuchung *übersehen* werden kann. Die Kranken werden sich dieser Vortheile, welche gewisse Gesichtsstellungen bringen, in der Regel auch bald *bewusst* und *gewöhnen* sich durch fortgesetzte Uebung endlich eine ganz eigenthümliche, der Richtung und Grösse der strabotischen Ablenkung entsprechende *Haltung des Kopfes* an, welche öfters den Eindruck einer Verminderung des Strabismus macht. Die *Halsmuskeln* treten dann mit den Augapfelmuskeln in einen *neuen* Consensus, welcher so fest einwurzelt, dass auch nach operativer *Heilung* des Schielens die *normale* Haltung des Kopfes nicht immer wiederkehrt (*Graefe*).

6. Eine nothwendige Folge der strabotischen Ablenkung ist die *Abbildung* des Fixationsobjectes auf *nicht correspondirenden* und in ihrem *Breitenwerthe* meistens sehr verschiedenen Stellen der beiden Netzhäute. Nichts destoweniger tritt beim wahren Strabismus das *Doppeltsehen* unter *gewöhnlichen* Umständen nur *ausnahmsweise* in einer, den gemeinschaftlichen Sehact *störenden* Weise hervor. Es wird nämlich das Trugbild des *schielenden* Auges *unterdrückt*, oder vielmehr der Kranke *abstrahirt* davon, indem er die ungetheilte Aufmerksamkeit den von dem *fixirenden* Auge gewonnenen Wahrnehmungen zuwendet, daher deren Eindruck jenen der abgelenkten Netzhaut mächtig übertönt (S. 822).

Es ist dieser *Unterdrückung* im hohen Grade förderlich, dass das Bild des fixirten Objectes im *schielenden* Auge auf *excentrische* oder gar *periphere* Netzhautstellen fällt und oftmals auch wegen ungenügender Refraction oder geringerer Sehschärfe des Schielauges *viel undeutlicher* ist.

In der That bedarf es öfters nur der *gespannten Aufmerksamkeit* des Schielers, um das Doppelbild des abgelenkten Auges *zur Wahrnehmung zu*

bringen. Besonders leicht gelingt dieses, wenn die Aufmerksamkeit auf ein in der Richtung der Gesichtslinie des *Schielauges* gelegenes Object concentrirt werden kann. In anderen Fällen muss die Intensität des Eindruckes in dem *fixirenden* Auge abgeschwächt werden, indem man vor dieses Auge ein dunkles Glas setzt. Weitere Mittel liegen in der Verwendung eines *Prisma* und in der *Seitwärtsstellung* des Fixationsgegenstandes. Das *Trugbild* des Schielauges weicht dann in Uebereinstimmung mit den Gesetzen des Lichtganges und der Localisation der Netzhautbilder stets in einer *der Ablenkung entgegengesetzten Richtung* von dem normal projicirten Bilde der fixirenden Netzhautmitte ab (S. 822). Schielt ein Auge nach *links,* so erscheint das Trugbild desselben *rechts* von dem direct gesehenen Bilde des fixirenden Auges. Beim Schielen nach *rechts* findet das Gegentheil statt. Beim Schielen nach *oben* steht das betreffende Trugbild *tiefer,* beim Schielen nach *unten höher.*

Es erfolgen diese Abweichungen jedoch *nicht* immer *genau* in *horizontaler* oder *verticaler* Richtung; öfters steht das Bild des strabotischen Auges vielmehr in *diagonaler* Richtung zu dem Bilde der *fixirenden* Netzhautmitte. Besonders beim Schielen nach *oben* und *unten* ist die *diagonale* Abweichung relativ *häufig* und dann selbst bei *geringen* Schielwinkeln nachweisbar. Beim Strabismus *internus* und *externus* hingegen finden sich *diagonale* Abweichungen des Trugbildes in der *Regel* nur neben *sehr grossen* Schielwinkeln. Der Grund kann dann entweder darin liegen, dass die *materiellen* Veränderungen des Schielmuskels sich *nicht* ganz gleichmässig über sämmtliche Bündel desselben vertheilt haben und sonach die *Resultirende* ihrer Zugkräfte sich bedeutend von der Mittellinie des Muskelbauches entfernt; oder darin, dass das Doppeltsehen nur unter einer mit Veränderung des Schielwinkels einhergehenden *willkürlichen* Muskelanstrengung zu Stande kömmt, das Auge aber vermöge der *veränderten* Widerstände u. s. w. nicht mehr nach dem Listing'schen Gesetze bewegt wird.

Auf diese *willkürlichen* Muskelanstrengungen beim Streben nach Doppelbildern ist überhaupt ein grosses Gewicht zu legen. Bei nicht wenigen Straboten scheint das Auftreten von Trugbildern geradezu daran gebunden zu sein. Daher kömmt es auch, dass dieselben sich öfters plötzlich zeigen und eben so rasch wieder verschwinden, weiters, dass deren gegenseitige Lage bei gleichen Versuchen und gleichen Stellungen des Fixationsobjectes nicht immer die gleiche bleibt, sondern gar nicht selten innerhalb weiter Grenzen schwankt In Anbetracht dessen lässt sich auch aus der Lage des Trugbildes, bezogen auf jene des fixirten Objectes, *nicht* jederzeit mit Sicherheit die *Grösse* und *Richtung* des Strabismus ermitteln, was der Fall wäre, wenn die Ablenkung unter allen Umständen ganz allein von dem Uebergewichte des Schielmuskels abhinge (S. 822). Man kann auf diese Weise eben nur die *jeweilige* Ablenkung der einen Gesichtslinie nach Richtung und Grad bestimmen. Die nächste Ursache des Doppeltsehens bei *willkürlichen* Muskelanstrengungen und bei Benützung von *Prismen* liegt wahrscheinlich in der *veränderten Orientirung beider Netzhäute zu einander,* mit anderen Worten: die Uebertönung der auf der abgelenkten Netzhaut entworfenen Bilder findet wahrscheinlich nur statt, so lange das Schielauge zum fixirenden in der *durch das Uebergewicht des Schielmuskels bedingten und gewohnten relativen Lage verharrt,* so lange also das Fixationsobject und seine Nachbarschaft auf *gewissen* excentrischen Stellen der abgelenkten Netzhaut entworfen wird. Man darf sich indessen nicht denken, dass derartige Stellen beider Netzhäute ganz bestimmte *unveränderliche* Höhen- und Breitenunterschiede haben; vielmehr ist der *Spielraum* für Verschiebungen der Bilder auf der abgelenkten Netzhaut bei verschiedenen Individuen ein sehr verschiedener und gemeiniglich viel grösserer, als jener, welcher in *normalen* Augen das binoculare Einfachsehen mit disparaten Stellen gestattet. Man sieht dies deutlich, wenn man als Object *zwei* auf einem Papierblatt befindliche Marken benützt, wovon eine *verschieblich* ist. Es erscheinen dann oftmals gleich von vorneherein nur *drei* Bilder, deren eines sich dem der fixirenden Netzhautmitte nähert, wenn man die zweite Marke allmälig in die Richtung der abgelenkten Gesichtslinie bringt. Doch *verschwindet* dasselbe meistens schon, ehe es mit dem anderen zusammenfallen sollte

und dies zwar n verschiedenen Fällen in verschiedenen Abständen. Auch zeigt sich, dass die Desorientirung der beiden Netzhäute behufs des Doppeltsehens nicht nach allen Richtungen *gleichwerthig* zu sein braucht. Die Trugbilder pflegen leichter herauszutreten, wenn die Desorientirung in einer *ungewohnten* Richtung statt findet, wenn z. B. Prismen mit der Kante nach oben oder unten vor das eine Auge gesetzt werden.

Uebrigens erstreckt sich das Unterdrückungsgebiet nicht über die *gesammte Ausdehnung* der abgelenkten Netzhaut, sondern nur auf *jene* Theile, welche *in der Regel* von den Bildern fixirter Objecte und deren Umgebung getroffen werden. Daher bedingen *sehr starke* Prismen, welche eine sehr grosse Desorientirung mit sich bringen, viel leichter Doppeltsehen, als schwache, immer vorausgesetzt, dass die Peripherie der abgelenkten Netzhaut noch empfindlich genug ist, um das mit dem anderen Auge fixirte Object wahrzunehmen. Aus derselben Ursache wird das Doppeltsehen befördert, wenn man das Fixirobject in der Bahn des Antagonisten weit von der Medianebene hinwegrückt, zumal bei hochgradigen und veralteten Strabismen, indem dann die Ablenkung des Schielauges eine viel beträchtlichere zu werden und das Bild des Fixirobjectes in selbem sehr ferne von dem gewohnten Orte entworfen zu werden pflegt.

Es ist gut, hier noch zu erwähnen, dass die Kranken sich über die gegenseitige Stellung der Trugbilder beider Augen oftmals täuschen. Wird das *fixirende* Auge während der Wahrnehmung eines Doppelbildes plötzlich gedeckt, so fährt das kranke angenblicklich in die richtige Stellung und es scheint dem Patienten, als ob das Bild des *letzteren* verschwunden wäre. Um sich vor Täuschungen zu bewahren, muss man daher immer die Deckung *sehr langsam* vornehmen, am besten, indem man mit dem Schirme allmälig *von unten* heraufrückt und vorerst nur die *halbe* Pupille des einen Auges vom Objecte abschliesst. Da kann der Kranke dann kaum fehlen.

Sonderbar ist es, dass *Punkte* viel leichter in Doppelbildern erscheinen, als *verticale Striche.* Diese sind beim wahren Strabismus häufig kaum in Doppelbilder aufzulösen.

7. Die Unterdrückung der Trugbilder des Schielauges hindert nicht, dass das letztere beim *gemeinschaftlichen* Sehacte sich einigermassen betheilige. Fixirt der Kranke eine Marke auf weissem Papier und wird vor das Schielauge ein farbiges Glas gesetzt, so erscheint das Papier häufig leicht gefärbt, vorausgesetzt, dass das Sehvermögen der abgelenkten Netzhaut in einem befriedigenden Zustande erhalten ist. Manche behaupten sogar, dass durch die Beihilfe des Schielauges das Wahrnehmungsvermögen des fixirenden nicht unbedeutend gesteigert werde, indem die über den ganzen Umfang der abgelenkten Netzhaut ausgedehnte quantitative Lichtempfindung die Intensität der Eindrücke des fixirenden Auges merklich vermehren soll (*Graefe*). Jedenfalls trägt das *schielende* Auge durch *seitliche qualitative Wahrnehmungen* zur *Vergrösserung des Gesichtsfeldes* bei. Es werden nämlich nur die, innerhalb des *gemeinschaftlichen* Theiles des Gesichtsfeldes gewonnenen Eindrücke im *abgelenkten* Auge *qualitativ unterdrückt, nicht aber* die Eindrücke, welche aus dem, dem *schielenden Auge allein* zugehörenden, *seitlichen Ergänzungsbezirke* des Gesichtsfeldes *stammen.* Es bleibt also ein gewisser Theil der Netzhaut, und zwar selbstverständlich unter *allen* Verhältnissen *ein Theil der inneren Netzhauthälfte, in Thätigkeit* und wird auch factisch vom Schieler allenthalben *benützt*, wo es gilt, *Objecte* zur Wahrnehmung zu bringen, welche *ausserhalb* des Gesichtskreises des *fixirenden* Auges gelegen und für das *abgelenkte* Auge erreichbar sind.

Beim Schielen nach *aussen* erscheint dieser Ergänzungstheil *auf Kosten* des *gemeinschaftlichen* Gesichtsfeldes *vergrössert;* beim Strabismus *internus*

aber *vermindert* und bei *sehr grosser* Ablenkung wohl auch auf ein *sehr Kleines* reducirt, wenn nicht *aufgehoben*.

8. Die Störung des *gemeinschaftlichen* Sehactes schliesst schon die *Mangelhaftigkeit des Ortsinnes* Schielender in sich. Es stehen dem Straboten bei Beurtheilung der Distanz und Körperlichkeit der Objecte eben nur jene Behelfe zu Gebote, auf welche der *Einäugige* angewiesen ist, daher er vielfachen Täuschungen unterworfen ist.

Manche behaupten zwar das Gegentheil und stützen sich hierbei auf Versuche mit dem *Stereoscope* (*Alf. Graefe*). Allein die Angaben der Kranken über das, was sie durch ein solches Instrument wahrnehmen, sind kaum verlässlich genug und werden durch die Ergebnisse unzweifelhafter Versuche mit Bestimmtheit widerlegt. *Unzweifelhaft* kann nur ein Versuch genannt werden, welcher alle *Nebenbehelfe* bei der Beurtheilung der gegenseitigen Lage von Objectpunkten ausschliesst, die Schlüsse also nur auf Prämissen zu bauen erlaubt, welche der *Ortssinn* der beiden Netzhäute *allein* liefert. Dies leistet der sogenannte *Fallversuch* (*Hering*). Der Kranke sieht durch eine 1—1½ Fuss lange Röhre, welche mit dem einen Ende an das Gesicht gelegt wird und weit genug ist, um *beide* Augen in ihre Lichtung aufzunehmen, gegen eine kahle Wand und fixirt einen in geringem Abstand von dem zweiten Röhrenende vertical gestellten feinen dunklen Faden. Während dies geschieht, werden etwas *zur Seite* des Fadens, bald *vor* bald *hinter* demselben, Kügelchen von verschiedener Grösse nach einander aus der Höhe fallen gelassen, so dass sie das von der Röhre eingeengte Gesichtsfeld des Kranken passiren. *Wo gemeinschaftlicher Sehact besteht*, kömmt eine *Täuschung* über die Lage der Fallbahn zum Faden *gar niemals* vor. *Schieler* hingegen irren bei *wiederholten* Versuchen *häufig*, sie setzen die Fallbahn bald vor bald hinter den Faden, wenn sie thatsächlich vor dem Faden gelegen war. Sie irren nicht *jedes* Mal, weil eben die Wahrscheinlichkeit des Errathens 1:2 ist. Manche derselben täuschen sich sogar schon über die Stellung des *Fadens selbst*, sie halten ihn für schief, wenn er senkrecht steht, für vertical, wenn er von vorne nach hinten zum Horizonte geneigt ist. Doch kann dies wohl als Bestätigung des *Abganges* gemeinschaftlichen Sehactes gelten. Keineswegs aber umgekehrt aus einer *richtigen* Beurtheilung der Fadenlage auf den *Bestand* gemeinschaftlichen Sehactes geschlossen werden. Es genügt nämlich Vielen das Bewusstsein der veränderten *Accommodation*, wenn der Blick an dem Faden auf- und abläuft, um sich über die wahre Stellung des Fadens zu vergewissern (*Hering*).

Ursachen und Verlauf. Die nächste Veranlassung zum Schielen geben in den *meisten* Fällen *Refractionsanomalien* im Vereine mit Beschäftigungen, welche zum Behufe des Scharfsehens eine übermässige *An-* oder *Abspannung des Accommodationsmuskels* erforderlich machen. Weniger oft liegt der Grund in einem *Uebergewichte* oder in einem *Schwächezustande* gewisser *Augenmuskeln*.

Man pflegte in Anbetracht dessen einen Strabismus *opticus* und *muscularis* zu unterscheiden. Doch kommt man bei dieser Eintheilung mit dem Umstande ins Gedränge, dass sehr häufig Refractionsfehler *und* Muskelanomalien in der Pathogenese des Schielens *zusammenwirken*.

1. Die *gewöhnlichste* Ursache des Schielens ist *hypermetropischer Bau der Augen*, und zwar geht dann die Ablenkung mit wenigen Ausnahmen nach innen, so dass man umgekehrt auch sagen kann, der Strabismus *convergens* sei in der Regel *durch angeborne Uebersichtigkeit* begründet (*Donders*). Das pathogenetische Band beider Zustände ist in dem innigen Associationsverhältnisse zu suchen, welches zwischen dem Accommodationsmuskel und den inneren Geraden besteht und welches macht, dass der Refractionszustand der Augen durch *übermässige* Convergenzen der Gesichtslinien unter Aufgeben des binocularen Sehens über das *gewöhnliche* Mass vergrössert und damit die Schärfe der auf der *fixirenden* Netzhaut entwor-

fenen Bilder um ein beträchtliches *erhöht* werden kann (S. 726). In der That stellt sich auch der auf *Plathymorphie* fussende convergente Strabismus mit wenigen Ausnahmen schon zur Zeit ein, wenn die Kinder beginnen, sich mit Spielzeugen zu beschäftigen, welche ein schärferes Sehen in grosse Nähe verlangen; vorzüglich aber, wenn die Kinder in die Lernperiode eintreten und stundenlange zum Lesen, Schreiben u. s. w. angehalten werden.

Der Strabismus ist dann anfänglich immer ein *intercurrenter, periodischer,* er macht sich nur geltend, wenn eine *directe* Veranlassung zu starken Accommodationsanstrengungen gegeben ist. Fällt der Grund der Ablenkung hinweg, so kehren auch die Gesichtslinien in die *normale* Convergenz zurück, ja der Kranke kann durch *festen Willen* und *Aufmerksamkeit* das Schielen sogar *willkürlich vermeiden.* Allmählig aber schielt der Kranke *häufiger:* die Ablenkung erfolgt *leichter und leichter*, gleichsam als würden durch fortgesetzte *Uebung* die derselben entgegentretenden *Widerstände vermindert;* es reichen schon ganz *geringfügige* Anlässe hin, um die excessive Contraction des kranken Muskels hervorzurufen; der Schieler *verliert den Einfluss* auf das Zustandekommen und endlich wird der Strabismus ein *continuirlicher,* es ist ein Auge *fortwährend abgelenkt.*

Es entspricht der gegebenen Erklärung ganz gut die durch Erfahrung festgestellte Thatsache, dass der Strabismus convergens bei *Stadtkindern* in einem viel höheren procentarischen Verhältnisse vorkömmt, als bei den Sprösslingen der Dorfbewohner, zumal jener Länder, welche auf die Schulbildung wenig oder kein Gewicht legen, obgleich bei diesen Hypermetropie kaum seltener, als in Städten ist. Es steht damit auch im Einklange, dass durch *Neutralisation* des Refractionsfehlers mittelst passender Gläser, so wie durch Aufgeben oder äusserste Beschränkung aller, angestrengtes Nahesehen erfordernden Beschäftigungen die Ausbildung des Strabismus verhütet und das Schielen, falls es sich schon in *periodischer* Form bemerklich macht, oft wieder zum Weichen gebracht werden kann. Nicht minder stimmt der Umstand, dass der convergirende Strabismus vorzüglich bei *niederen* und *mittleren* Graden von Hypermetropie beobachtet wird, indem bei *hohen* Graden die durch forcirte Convergenzstellungen der Gesichtslinien erzielbare Vergrösserung des Refractionszustandes oft nicht mehr zureicht, um die Schärfe der Netzhautbilder nahe gelegener Objecte *nutzbringend* zu erhöhen.

Es ist jedoch die *Neigung* plathymorphischer Augen zum convergirenden Schielen bei gleichen Beschäftigungen und bei gleichen Graden von Uebersichtigkeit nicht durchwegs eine gleiche; vielmehr erhält sich oft unter den scheinbar ungünstigsten Verhältnissen der gemeinschaftliche Sehact; während er anderseits oft bei relativ nicht sehr bedeutenden Anforderungen an den Accommodationsmuskel sich schon frühzeitig ausbildet und rasch ständig wird. Man hat daher guten Grund, gewisse *Nebenumstände* als *fördernd* mit in Anschlag zu bringen.

In erster Linie kömmt die grössere oder geringere *Leichtigkeit* in Betracht, mit welcher verschiedene Individuen auch unter *normalen* Verhältnissen die nöthige Innervation für *übermässige Convergenzen* aufbringen und incongruente Bilder der einen Netzhaut *unterdrücken.* Es liegt nämlich auf der Hand, dass eine starke Entwickelung dieser Fähigkeiten das Auftreten des Strabismus bei Hypermetropen sehr begünstigen, deren *Abgang* aber die Ausbildung des Schielens sehr erschweren oder gar unmöglich machen müsse. Nach neueren Untersuchungen (*Donders*) scheint es, dass hierbei der *Winkel* eine Rolle spiele, welchen die Gesichtslinie mit

der langen Hornhautaxe einschliesst, indem er bei *schielenden* Hypermetropen im Allgemeinen grösser gefunden wurde, als bei nicht schielenden.

In zweiter Linie sind abnorme Verhältnisse zu berücksichtigen, welche den gemeinschaftlichen Sehact *minder werthvoll* machen oder gar *stören*, indem sie nur verschwommene, verzerrte oder durch Spectra getrübte Bilder auf der einen Netzhaut zu Stande kommen lassen. Hierher gehören *grössere Unterschiede* in dem *Refractionszustande* beider Augen, einseitiger abnormer *Astigmatismus* und besonders *Hornhautflecke*. In Bezug auf letztere ist es noch nicht ausgemacht, ob sie *an und für sich* im Stande sind, Strabismus zu erzeugen, wie früher behauptet wurde. Dass sie aber *im Vereine* mit Hypermetropie ein *wichtiges* pathogenetisches Moment abgeben, lehrt deren auffallend häufiger Bestand bei schielenden Uebersichtigen (*Pagenstecher*). Sind sie *binocular*, so können sie dadurch von Einfluss werden, dass sie den Kranken zwingen, die Gegenstände der gewöhnlichen Beschäftigung um ein beträchtliches den Augen zu *nähern*, dass sie also den erforderlichen *Accommodationsaufwand* steigern. Sind sie aber *einseitig*, oder auf einem Auge viel stärker entwickelt, so werden sie dadurch belangreich, dass sie den *Totaleindruck* beim gemeinschaftlichen Sehacte weniger befriedigend gestalten, als es der monoculare des besseren Auges ist (S. 116).

2. Sehr häufig findet der Strabismus seine Quelle in *bathymorphischem Bau* der Augen, besonders wenn sich dieser mit einem grösseren *Staphyloma posticum* paart. Die Ablenkung der einen Gesichtslinie geht dann in der Regel *nach aussen*. Statistische Uebersichten haben ergeben, dass fast zwei Drittheile der Fälle von Strabismus divergens an Myopie gebunden sind (*Donders*).

Es kömmt hierbei wieder der Umstand in Rechnung, dass *relative Divergenzstellungen* der Gesichtslinien den Fernpunktabstand *zu vergrössern* und damit einem häufigen Bedürfnisse *kurzsichtiger* Augen zu entsprechen vermögen.

Es braucht wohl nicht erst hervorgehoben zu werden, dass die *Divergenzstellung* der Gesichtslinien hier nicht im *strengen* Wortsinne, sondern nur in Beziehung auf das Fixationsobject genommen werden müsse. In der That bleiben die Gesichtslinien der Regel nach *convergent*, nur schiesst eine *hinter* dem betrachteten Gegenstande vorbei. Es ist eben die so erzielbare Refractionsveränderung eine *beschränkte*, reicht also nur aus, wenn es sich um *relativ nahe* gelegene Fixationsobjecte handelt und bedarf übrigens auch keiner *sehr excursiven* Ablenkung der einen Gesichtslinie. Die Herabsetzung des Brechzustandes *auf Null* dürfte bei nur einigermassen stärkerer Kurzsichtigkeit kaum je gelingen, daher denn auch den Myopen *für das Fernesehen* kein erheblicher Vortheil aus dem Aufgeben des binocularen Sehactes erwächst und das *Motiv wegfällt*, die Gesichtslinien hierbei durch *willkürliche* Muskelanstrengungen divergiren zu lassen.

Es scheint, dass dieses Moment *an und für sich* im Stande sei, divergirenden Strabismus in der eigentlichen Bedeutung des Wortes zu begründen. Jedenfalls ist es ein hochwichtiger *Factor* in der Pathogenese der muscularen Asthenopie, welche ein sehr gewöhnlicher *Vorläufer* des Strabismus divergens ist und durch ihre Beschwerden den *Drang nach Ablenkung* der einen Gesichtslinie häufig geradezu zwingend gestaltet (S. 751). Dass *nicht immer* asthenopische Zustände vorangehen, liegt eben wieder an der Verschiedenheit der *Verhältnisse* im concreten Falle. Wo die Fähigkeit, incongruente Bilder der einen Netzhaut zu unterdrücken, eine sehr

geringe ist, kämpft das Auge so zu sagen unter einer doppelten Innervation, deren eine auf Ablenkung der einen Gesichtslinie gerichtet ist, während die andere eben so kräftig auf die Beseitigung des peinlichen Doppeltsehens durch entsprechende Convergenz hinzielt. Die Folge ist dann immer erst *Ermüdung* und bei fortgesetzter Arbeit wahre *Asthenopie*, welcher endlich durch die strabotische Ablenkung des einen Auges begegnet wird. Wo hingegen die *Trugbilder wenig belästigen*, indem die Eindrücke der einen Netzhaut von jenen der anderen leicht übertönt werden, kömmt es meistens gar *nicht* zur Asthenopie, es fällt die auf Convergenz der Gesichtslinien gerichtete Innervation viel weniger ins Gewicht, der Kranke lenkt alsbald das eine Auge ab, indem er in der damit verknüpften Verminderung des Refractionszustandes und in der Entlastung der inneren Geraden wesentliche Vortheile findet.

Gleich wie beim convergirenden Schielen Uebersichtiger wird die Unterdrückung der Trugbilder und folgerecht auch die divergirende Ablenkung der einen Gesichtslinie durch Alles gefördert, was den *gemeinschaftlichen* Sehact *entwerthet* oder gar *störend* macht. Insoferne ist *verminderte Sehschärfe* des einen Auges wegen krankhaften Zuständen der Netzhaut, wegen monocularem abnormem Astigmatismus, wegen sehr verschiedenem Refractionszustande oder wegen Trübung einzelner dioptrischer Medien auch in der Pathogenese des divergirenden Strabismus ein Moment von nicht geringer Bedeutung.

Anderseits spielen *Adductionsbeschränkungen* wegen Verrückung des Drehpunktes und Vermehrung der Widerstände eine wichtige Rolle, indem sie es dem Kranken sehr schwer oder unmöglich machen, die überaus *starken* Convergenzen aufzubringen, welche der Refractionszustand der Augen und insbesondere auch die Kleinheit des von der Gesichtslinie und Hornhautaxe eingeschlossenen Winkels erfordern (S. 709). In der That kömmt es bei *höheren* Graden von Myopie nicht ganz selten vor, dass die inneren Recti der *binocularen* Fixation eines in der *deutlichen* Sehweite gelegenen Objectes absolut nicht gewachsen sind oder dieselbe doch nur eine Zeit lang zu erhalten vermögen, dass der Kranke demnach beim Scharfsehen in *grosse Nähe* immer gleich von vorneherein blos das eine Auge verwendet oder wenigstens nur vorübergehend beide Gesichtslinien einstellt und bald das eine Auge ablenkt; dagegen aber bei Betrachtung *ferner* Gegenstände, oder wenn *neutralisirende Gläser* das Object der Beschäftigung in einen mässigen Abstand zu bringen gestatten, das Schielen *dauernd* vermeidet (*Relativ divergenter Strabismus*). Es ist hierbei insbesondere die *Schnelligkeit*, mit welcher sich die Myopie ausbildet, von hohem Belang. Steigert sich der Refractionsfehler nur *sehr allmälig*, so gewinnen die inneren Geraden durch die Uebung gerne so viel an Kraft, dass sie ohne Beschwerde dem zunehmenden Convergenzbedarfe Genüge leisten können. *Wächst* die Myopie aber *rasch*, so werden die fraglichen Muskeln in der Regel bald unvermögend, ihre Aufgabe zu erfüllen, es macht sich beim Nahesehen der Strabismus geltend und dies zwar je nach den gegebenen Umständen bald mit bald ohne vorläufige asthenopische Erscheinungen.

Ist gar *wirkliche Insufficienz* oder ein pathologischer *Schwächezustand* eines oder beider innerer Geraden gegeben (S. 752), so bedarf es bei angestrengtem Nahesehen kaum beihelfender Momente, um den divergirenden

Strabismus mit oder ohne vorausgehende Asthenopie ins Leben zu rufen. Es ist dann das Schielen nicht einmal mehr an die Existenz *höherer* Grade von Kurzsichtigkeit gebunden, vielmehr entwickelt sich der Fehler manchmal auch bei *niederen* Graden von Myopie, ja ausnahmsweise selbst bei *Emmetropen* und *Uebersichtigen*. Bildet sich die Insufficienz der inneren Geraden *rasch* aus, so kann auch der Strabismus *schnell* entstehen und binnen kurzem ständig werden. In der Regel jedoch ist der Entwicklungsgang ein *langsamer*, die Ablenkung tritt anfänglich blos *periodisch*, d. h. unter Verhältnissen auf, welche einen starken Kraftaufwand von Seite der Convergenzmuskeln in Anspruch nehmen. Allmälig aber nimmt das Uebergewicht des Schielmuskels zu und der Strabismus wird ein *ständiger*.

In Uebereinstimmung mit den Verlaufseigenthümlichkeiten der pathogenetischen Hauptmomente, der Bathymorphie und des Staphyloma posticum, tritt diese Form des Schielens im Gegensatze zur vorigen sehr oft erst zur Zeit der *Pubertät*, ja in den *späteren Lebensepochen* hervor.

3. Die *Myopie* führt übrigens mitunter auch zum *convergirenden* Schielen. Werden nämlich solche Augen durch vorwaltende Beschäftigung mit *kleinen* Objecten anhaltend in der durch den Refractionsfehler bedingten *starken Convergenz* geübt, so kommen die inneren Geraden am Ende durch Uebernährung den Rectis externis gegenüber ins Uebergewicht und erschweren oder behindern *Parallelstellungen* der Gesichtslinien, wie selbe beim *Fernesehen* gefordert werden. Richtet dann der Kranke die Augen von der Arbeit weg auf Gegenstände von *einiger Distanz*, so macht sich gerne *Diplopie* bemerklich, welche unmittelbar zur strabotischen Ablenkung der einen Gesichtslinie einladet und bei Wiederholung des Vorganges das relative Schielen schliesslich ständig macht. Es kömmt diese Form des convergirenden Strabismus hauptsächlich bei *mittleren* Graden von Myopie vor, indem bei *hohen* Graden die Aufbringung der nöthigen Convergenz meistens sehr schwierig oder unmöglich ist und die Kranken nahe Gegenstände meistens nur mit *Einem* Auge fixiren. Die *Entwickelung* fällt gewöhnlich in die *späteren Schuljahre*, öfters sogar in das *reife Mannesalter*. Durch frühzeitigen Gebrauch von *Concavgläsern*, welche die Objecte der gewöhnlichen Beschäftigung in einen grösseren Abstand zu bringen gestatten, wird ihr in der Regel wirksam *vorgebeugt*, daher diese Schielform dann auch vornehmlich bei *Frauen* beobachtet wird, welche das Brillentragen gerne vermeiden. Anfänglich zeigt sich das Schielen *nur beim Fernesehen* und lässt sich dann öfters noch durch entsprechende Concavgläser *corrigiren;* späterhin aber rückt die Grenze für die Ablenkung immer weiter *herein* und lässt sich durch passende Brillen nur um ein Kleines *hinausschieben*. Die Ablenkung pflegt eine *sehr excursive* zu sein, doch fixiren die Kranken *nahe* Objecte, welche in ihrer deutlichen Sehweite liegen, ganz gut *binocular*, indem sie das vorhandene Uebergewicht der inneren Geraden durch eine entsprechende *Abductionsinnervation* neutralisiren (*Graefe*). Steigern sich im weiteren Verlaufe durch *rasche* Zunahme eines Staphyloma posticum plötzlich die *Widerstände*, gegen welche die inneren Geraden zu kämpfen haben, oder *sinkt* aus irgend einer Veranlassung ihre *Energie*, so kann es geschehen, dass die eine Gesichtslinie beim *Nahesehen* nach *aussen*, beim *Fernesehen* nach *innen* abweicht, sich

also der convergirende mit dem divergirenden Strabismus combinirt (*Donders*).

4. Weiters sind unter den ätiologischen Momenten des Schielens *Paresen* eines oder des anderen geraden Augenmuskels zu erwähnen. Es ist hier die *Unerträglichkeit wenig distanter Doppelbilder,* welche den Kranken bestimmt, das Auge in der Bahn des *functionstüchtig* gebliebenen Antagonisten abzulenken. So lange die *Lähmung als solche besteht,* ist dann die Ablenkung als *Luscitas* zu betrachten. Sie geht aber mit der *Heilung der Paralyse* gerne in wahren *Strabismus* über, indem die *Innervationsverhältnisse andere* geworden sind und auch wohl die Muskeln allmählig *Structurveränderungen* erleiden, welche die *ursprünglichen* Associationsverhältnisse *alteriren* (*Graefe*). Das *Schielen nach oben* oder *unten* ist wahrscheinlich *immer* in dieser Weise begründet, indem sich kaum andere Verhältnisse denken lassen, welche bei Erschwerungen des gemeinschaftlichen Sehactes eine Ablenkung nach *diesen* Richtungen besonders leicht oder erspriesslich machen würden.

5. In sehr seltenen Ausnahmsfällen will man den Strabismus auch *als angebornes* Leiden beobachtet haben. Er war dann meistens *sehr hochgradig*, mit fibröser *Entartung* des Schielmuskels und mit Beweglichkeitsbeschränkung in der Bahn des Antagonisten gepaart. Mitunter erschien der contrahirte Muskel hinter seiner physiologischen Insertion noch durch straffes Bindegewebe mit der Sclera verbunden, wodurch der *Ansatz* gleichsam *nach hinten verlegt* wurde (*Graefe*).

Ausgänge. Der Strabismus ist, so lange er *blos periodisch* auftritt und in den Zwischenzeiten *binoculare* Fixation besteht, *vollständig*, d. h. mit Aufrechthaltung des gemeinschaftlichen Sehactes *heilbar*, vorausgesetzt, dass durch entsprechende *Correction des Grundleidens* oder durch Aufgeben der mit *Nahesehen* verbundenen Beschäftigungen die auf Ablenkung der einen Gesichtslinie zielenden Innervationen *consequent* und *dauernd* hintangehalten werden können. Man darf einen solchen günstigen Ausgang mit um so mehr Grund erwarten, je kürzer der Strabismus besteht, je seltener er sich bemerklich macht, je störender noch die Diplopie bei eingetretener Abweichung des einen Auges ist und vornehmlich, je leichter und vollständiger das *pathogenetische Moment* sich durch die zu Gebote stehenden Hilfsmittel *neutralisiren* lässt.

Wo der Strabismus bereits *ständig* geworden und der gemeinschaftliche Sehact *dauernd* aufgehoben ist, kann die Ausgleichung der pathogenetischen Verhältnisse oder das Aufgeben der als Schädlichkeit wirkenden Beschäftigung eine *Verminderung des Schielwinkels* zur Folge haben, bis zu dem Grade, dass der Kranke durch leichte Seitwärtsbewegung des Gesichtes die Ablenkung zu *maskiren* vermag. Doch ist es sehr fraglich, ob *der gemeinschaftliche Sehact zurückkehrt*, die Heilung bleibt selbst unter den günstigsten Bedingungen gewöhnlich, wenn nicht immer, eine *scheinbare.*

Bei längerem Bestande eines *monocularen ständigen* Strabismus stellt sich oft *Amblyopia ex anopsia* (S. 779, c.) ein, die Functionstüchtigkeit der Netzhaut *sinkt* mehr und mehr und geht endlich wohl auch unwiederbringlich *verloren;* nur der *innere* Theil der Retina behält einen gewissen Grad von Sehvermögen.

Späterhin, bei *langjährigem Bestande* des Strabismus, pflegen auch die beim Schielen betheiligten *Muskeln materielle Veränderungen* einzugehen, durch welche die *Excursionsfähigkeit* des Bulbus mehr und mehr *beschränkt*

wird und der Strabismus sich allmälig zur *Luscitas* qualificirt. *Vorerst* wird immer nur der eigentliche *Schielmuskel* alterirt. Mitunter führt nämlich die *excessive Thätigkeit* desselben zu *Hyperämien* und *capillaren Blutungen* in seinem Gefüge oder gar zu *wahren Entzündungen*, welche am Ende mannigfaltige *Verbildungen*, am gewöhnlichsten *sehnige Degeneration* mit *Schrumpfung*, begründen. Viel *häufiger* aber, ja *in der Regel*, wird der *Schielmuskel übernährt*, er *hypertrophirt* im engeren Wortsinne, nimmt an Dicke und Breite zu und gewinnt so *factisch* ein *Uebergewicht* über seinen *Gegner*, der allmälig *ausgedehnt*, *verlängert* wird, dabei aber an *Dicke* und *Breite verliert* und am Ende förmlich *atrophirt*. Gleiches Schicksal trifft *weiterhin* den hypertrophirten *Schielmuskel*, auch *dieser* wird nach und nach *verbildet* und *schrumpft* zu einem dünnen schmalen, äusserst derben und blutarmen *sehnigen Strang*, der der *muscularen Contraction* natürlich ganz *unfähig* ist und vermöge seiner allmäligen *Verkürzung* mitunter Ablenkungen vermittelt, wie selbe früher selbst unter *maximalen* Kraftanstrengungen nimmer möglich waren. Zuletzt nimmt wohl auch der *Partner des Schielmuskels* am *anderen* Auge Theil an der Degeneration, wird *gleichfalls hypertrophirt*, um später gleich *seinem* ausgedehnten *Antagonisten* der *degenerativen Atrophie* zu verfallen; daher denn auch die Beweglichkeit des *fixirenden* Auges *beschränkt* zu werden pflegt und der Kranke durch *Drehungen seines Kopfes* die Augen in die *richtige Stellung* zu den Objecten zu bringen gezwungen wird (*Graefe*).

Die Behandlung hat der *Entwickelung* und *Consolidirung* des Schielens *vorzubeugen*, einen *bereits vorhandenen* Strabismus *mit Herstellung des gemeinschaftlichen Sehactes zu beseitigen* und, wo dieses *nicht* geht, *den Schielwinkel* so weit zu *verkleinern*, dass die *Entstellung* des Kranken auf ein *Minimum reducirt* werde.

1. *Die prophylactischen Massregeln* fliessen unmittelbar aus der *Aetiologie* des Schielens. Sie müssen selbstverständlich schon *sehr frühzeitig*, in der Regel *während der ersten Kinderjahre*, ergriffen werden, sollen sie Erfolg haben.

Wo eine Erschwerung des binocularen Scharfsehens zu vermuthen oder erwiesen ist, zielen sie zuvörderst hauptsächlich auf *Vermeidung grösserer Anstrengungen* behufs *deutlichen* und *scharfen* Sehens, besonders in *kurze* Distanzen, um solchermassen die *Veranlassungen* der strabotischen Ablenkung möglichst ferne zu halten. Es ist daher in solchen Fällen schon die *Wahl der Spielzeuge* in zweckdienlicher Weise zu beeinflussen, und das Kind *viel später*, als es sonst zu geschehen pflegt, zum Erlernen des Lesens, Schreibens, weiblicher Arbeiten u. s. w. anzuhalten (S. 711, 1. S. 729).

Nach Ablauf der ersten Kinderjahre lassen sich die *pathogenetischen Momente* nach *Art* und *Grad* viel leichter ermitteln und oft auch wohl die *Wege* finden, um die vorhandenen *Störungen* des gemeinschaftlichen Sehactes um ein Beträchtliches zu *vermindern* oder ganz *aufzuheben*. Am leichtesten gelingt dieses, wo Hypermetropie den Strabismus droht. Hier ist denn auch die *theilweise* oder *gänzliche Neutralisation* des Refractionsfehlers durch entsprechende *Convexbrillen dringendes Gebot*. Man soll sich ja nicht von dem zarten Alter des Kindes abhalten lassen, solche Gläser mit *Nachdruck* zu empfehlen. Sie sind in der That ein *ausgezeichnetes* Prophy-

lacticum, ja nicht selten beseitigen sie bei richtiger Wahl bereits *periodisch auftretendes Schielen* vollständig und erweisen sich somit als ein wahres *Heilmittel* (*Donders, Mooren, Knapp*). Aehnliches gilt, wo *progressive Bathymorphie*, ein in Zunahme begriffenes *Staphyloma posticum* oder gar schon *muscular-asthenopische* Beschwerden die Ablenkung eines Auges befürchten lassen. Auch hier kömmt alles darauf an, den *inneren* Geraden die Arbeit so viel wie möglich zu *erleichtern*. Bei gegebener *Kurzsichtigkeit* werden dann öfters *Concavgläser* in Gebrauch zu ziehen sein, welche den Refractionsfehler *theilweise* corrigiren und die Objecte in eine *grössere Entfernung* vom Auge zu stellen erlauben. Wo sich aber bereits eine *wirkliche Insufficienz* des einen oder beider inneren Geraden durch das Experiment (S. 752) nachweisen lässt, ist zu *prismatischen Gläsern* zu greifen, welche die Insufficienz *völlig neutralisiren*, den betreffenden Muskeln also bei der Arbeit die *Gleichgewichtsstellung* erlauben (S. 755). Manche empfehlen *prismatische* Gläser auch bei *Paresen einzelner Muskeln*. Deren Wahl wird nach gleichen Gesetzen, wie bei der Insufficienz, zu treffen sein (*Graefe*). Man kann wenigstens damit einen Versuch machen, obwohl nicht gerade viel davon zu erwarten ist.

Wo nebenbei ein *grosser Refractionsunterschied*, *monocularer Astigmatismus*, *Trübungen der dioptrischen Medien* etc. das binoculare Scharfsehen beirren, ist ein *völliger Ausgleich* der Störungen meistens unmöglich, ohne den Sehact in *anderer* Weise zu erschweren. Falls unter *solchen* Umständen nach der Correction des pathogenetischen *Hauptmomentes* die Störung beim Scharfsehen noch immer in *sehr fühlbarer* Weise hervortritt, bleibt wohl nichts anderes übrig, als das *störende* Auge, *so oft* scharfe Wahrnehmungen gefordert werden, mit der Hand, einem Lappen, oder mit einem genügend dunklen blauen Glase (S. 758), *zu decken* und den Kranken allmälig zu gewöhnen, beim Scharfsehen von den Eindrücken desselben *abzusehen*, es also von dem gemeinschaftlichen Sehacte *auszuschliessen*. Es versteht sich von selbst, dass dann durch *Sonderübungen* dafür zu sorgen ist, dass das fragliche Auge nicht durch *gänzliche* Vernachlässigung in seiner ihm *gebliebenen* Functionstüchtigkeit *weiteren Schaden* leide.

In jedem Falle muss durch *thunliche* Schonung der Augen, durch entsprechende Wahl der *Lernbehelfe*, durch Beschränkung der *Dauer* der unausweichlichen Anstrengungen, durch öfteres *Wechseln* der Objecte und ihrer Entfernungen etc. der *nicht zu tilgende* Rest der Sehstörung oder die *neu gesetzte* Erschwerung des Sehactes in der nachtheiligen Wirkung möglichst *abgeschwächt* werden.

2. *Macht sich bereits periodisches Schielen geltend*, handelt es sich also darum, den Uebergang in einen *ständigen* Strabismus zu hintertreiben, so muss mit *doppelter Strenge* auf Durchführung der *Vorbauungsmassregeln*, insbesondere also auf *Beseitigung* der dem *binocularen* Scharfsehen entgegenstehenden *Hindernisse* hingewirkt werden. Wo dies letztere nicht vollständig gelingt, sind *jene Verhältnisse* auszuspüren, *unter welchen* die strabotische Ablenkung hervorzutreten pflegt, um *jede Veranlassung* zum Schielen *meiden* zu können. Je *weniger oft* die periodischen Ablenkungen nämlich zu Stande kommen, und je *kürzere* Zeit sie jedesmal dauern, um so *länger* wird die *Consolidirung* des Strabismus hinausgeschoben, um so *länger* braucht es, ehe der *Schielmuskel* ein bedeutendes *Uebergewicht* über seinen Gegner gewinnt; um so eher lässt sich dann vielleicht *in der Folge* das Schielen wieder *beseitigen*, sei es, dass nach Tilgung der gegebenen Hindernisse der *gemeinschaftliche Sehact* ohne fernere Belästigung wieder

aufgenommen werden kann, oder dass der Kranke allmälig lernt, von den undeutlichen Bildern des kranken Auges *abzusehen.* Die früher beliebten *Muskelübungen* mittelst *Verbänden* oder sogenannten *Schielbrillen* lohnen kaum der Mühe und entsprechen auch wenig den aus der Pathogenese des Strabismus hervorgehenden Indicationen.

3. Ist der Strabismus bereits *ständig* geworden, so erscheint eine consequente und ausdauernde Fernhaltung aller jener Momente, welche *ursprünglich* die auf Ablenkung der einen Gesichtslinie gerichtete Innervation veranlasst haben und selbe auch *fortan unterhalten* können, keineswegs überflüssig. Man hat nämlich Grund anzunehmen, dass durch ein solches Verfahren mit der Zeit eine allmälige Verminderung des Uebergewichtes des Schielmuskels, also auch eine *Verkleinerung des Schielwinkels* angebahnt oder wenigstens begünstigt werden könne. In der That stösst man gar nicht selten auf Individuen, welche in ihrer *Jugend* stark geschielt haben, und im *reifen* Alter nur mehr einen „falschen Blick" oder gar eine scheinbar richtige Stellung der Augen zeigen, nachdem sie frühzeitig zu corrigirenden Gläsern gegriffen, oder anhaltenden Beschäftigungen mit kleinen Objecten, dem angestrengten Lesen u. s. w. entsagt haben. Man pflegt dann zu sagen, der Strabismus habe sich „*ausgewachsen*".

Es ist dieser Indication vornehmlich bei *Kindern* Rechnung zu tragen, bei welchen ein einfacher und leicht zu corrigirender *Refractionsfehler* den Grund zu einem *convergirenden* Strabismus gelegt hat. Es genügt hierbei, wenn dem *fixirenden* Auge allein die Arbeit erleichtert wird, indem das *schielende* Auge ohnehin vom gemeinschaftlichen Sehacte ausgeschlossen ist und die Innervationsverhältnisse nicht wesentlich beeinflusst, daher denn auch Hornhauttrübungen und andere schwer oder nicht zu corrigirende Fehler des letzteren keine besonderen Massregeln erheischen.

Wo hingegen die Quelle eines ständigen Strabismus in *Insufficienz* einzelner Muskeln liegt, sei es, dass diese wirklich an Kraft verloren haben, oder dass sie mit Widerständen kämpfen, welche sich nicht beheben, sondern im Gegentheile eher eine Zunahme erwarten lassen, wie dies beim *divergirenden* Schielen meistens der Fall ist: da ist von therapeutischen Massregeln, welche die Beseitigung der *Schielinnervation* allein bezwecken, wenig oder kein Erfolg zu hoffen; es muss gleichwie dort, wo die gewissenhafte Erfüllung der Causalindication trotz günstigerer Verhältnisse sich als *unzulänglich* erwiesen hat, das vorhandene Uebergewicht des Schielmuskels auf *operativem* Wege durch *Trennung der Sehne* von ihrer Ansatzlinie, d. i. durch die sogenannte *Strabotomie*, gehoben werden. Es bietet diese Operation dem Muskel nämlich Gelegenheit, sich *um ein Gewisses zurückzuziehen* und *weiter nach hinten* mit der Oberfläche des Bulbus eine *neue Verbindung* einzugehen. Eine derartige *Verkürzung des Abstandes beider Muskelfixpunkte* ist aber nothwendig verknüpft mit einer verhältnissmässigen Verminderung der *Leistungsfähigkeit des Muskels.* Werden *nach* Durchschneidung der Sehne daher *dieselben* Willensimpulse, wie *vor* der Operation, auf den *Schielmuskel* und seinen *Partner* der *anderen* Seite gelenkt, so wird der *Bulbus* eine *geringere* Excursion in der Bahn des Schielmuskels machen, der *Schielwinkel also kleiner* werden, als dieses *früher* der Fall war und zwar wird die *Verminderung dieser Excursion* und sonach auch des *Schielwinkels* eine *bedeutendere* sein, als der *Grösse* der Rückla-

gerung *an und für sich* entspricht, indem mit der *Schwächung* des Schielmuskels die effective Leistung *des Antagonisten* wächst, *dieser* letztere also unter dem Einflusse eines, dem *früheren gleichen* Willensimpulses eine *grössere* Excursion in *seiner Bahn* bewerkstelligen muss (*Graefe*).

Auf dass der Schielwinkel durch die Operation an sich *auf Null gebracht* werde, wird nach allem dem vorausgesetzt, dass der dem *Schielmuskel* erwachsende *Verlust an effectiver Kraft* und der *Gewinn des Antagonisten* zusammen genommen *gleich* seien dem *gegebenen Uebergewichte* des Schielmuskels (*Graefe*). Ist die *Summe* der beiden erstgenannten Werthe *kleiner*, als der Werth des letzteren, so *besteht* der Strabismus, wenn auch in vermindertem Grade, *fort*. Ist die fragliche *Summe* aber *grösser*, als das Uebergewicht des Schielmuskels, so weicht der Bulbus nach der *entgegengesetzten* Seite ab, der Strabismus wird der *Richtung* nach *verkehrt*, das Resultat ist ein *„secundäres Schielen"*.

Es ergibt sich daraus unmittelbar, dass die Grösse des Schielwinkels *nicht allein* das *erforderliche Mass* der Rücklagerung der Muskelinsertion bestimme, obgleich sie in dieser Hinsicht von *vorwaltendem* Einflusse ist und daher *grosse* Schielwinkel im Allgemeinen *beträchtliche* Rücklagerungen, *kleine* Schielwinkel aber *geringe* Rücklagerungen nothwendig machen. Um die zur *Annulirung* des Schielwinkels *erforderliche* Rücklagerung *richtig zu bemessen*, müssen auch die *anatomische Beschaffenheit* und *functionelle Tüchtigkeit* des Schielmuskels und seines Gegners in Rechnung gezogen werden. Ist der *Schielmuskel* in *sehr ansehnlichem* Grade *hypertrophirt*, oder vielleicht gar schon theilweise *sehnig degenerirt*, setzt er demnach einer Ausdehnung von Seite seines Gegners *bedeutende mechanische* Hindernisse entgegen; oder ist der *Antagonist atrophirt*, überhaupt in *irgend* einer Weise *geschwächt:* so muss die *Rücklagerung* der Muskelinsertion eine *grössere* sein, als bei *gleichem* Schielwinkel unter *günstigeren* Verhältnissen (*Graefe*).

Man sieht, dass die *genaue Bestimmung* des *erforderlichen* Masses der Rücklagerung im *speciellen* Falle enorme Schwierigkeiten biete. Wäre der fragliche Werth übrigens auch mit *mathematischer* Schärfe zu ermitteln, so wäre damit nicht viel gewonnen, da man den unmittelbaren *Erfolg der Sehnendurchschneidung nicht völlig in der Gewalt* hat und durch Modificationen des Verfahrens wohl *grösser* und *kleiner* machen, *nicht* aber *nach Graden* und *Gradtheilen bemessen* kann. Zum Glücke dürfte dies gar nicht nothwendig sein, indem *grössere* strabotische Abweichungen, welche etwa zurückbleiben, durch nachträgliche *operative* Correcturen beseitigt werden können; *kleinere* aber dort, wo die Bedingungen für die Wiederaufnahme des gemeinschaftlichen Sehactes gegeben sind, durch entsprechende *Innervationen* möglicher Weise behoben werden und, wo diese Bedingungen *fehlen*, cosmetisch nicht sehr ins Gewicht fallen, auch wohl durch zweckdienliche Seitwärtswendung des *Antlitzes* sich maskiren lassen.

Es entsteht nun die Frage, in wie weit die Strabotomie ein Mittel an die Hand gebe, *den gemeinschaftlichen Sehact wieder herzustellen*. In Betreff des *periodischen* Schielens mag die Antwort günstig lauten; in Bezug auf *ständige* Strabismen ist sie jedoch sicherlich eine höchst ungünstige. Wirklich stützt sich die Behauptung, dass der gemeinschaftliche Sehact durch eine gelungene Operation in einem *ansehnlichen* Procente der Fälle wieder zu Stande gebracht werde (*Graefe*, *Alf. Graefe*), auf *völlig unzuverlässliche* Gründe; wogegen der in seinen Ergebnissen ganz unzweideutige *Hering'sche Fallversuch* (S. 838) in einer grösseren Reihe von Fällen, welche scheinbar mit dem günstigsten Erfolge operirt worden waren und theilweise auch objectiv nicht die geringste Spur einer Ablenkung erkennen liessen, *keinen einzigen* ergab, in welchem gemeinschaftlicher Sehact wieder eingetreten war. Man kann darum schon jetzt mit voller Beruhigung sich dahin aussprechen, dass bei *ständigen* Strabismen durch die

Operation nur *ausnahmsweise*, *wenn überhaupt*, eine Zurückführung der Augen zum gemeinschaftlichen Sehact, erreicht werde.

Ganz ähnliche Zweifel gelten in Bezug auf die Erfolge, welche man ohne und nach der Tenotomie durch gewisse *orthopädische Manöver* erzielt zu haben meint (*Javal*). Das scheinbare *Verschmelzen* der Bilder zweier Marken, von welchen eine allmälig der Gesichtslinie des Schielauges genähert wird, ist mit grösserer Wahrscheinlichkeit auf *Unterdrückung* des dem letzteren zugehörigen Trugbildes zu beziehen (S. 836).

Bestätiget eine fortgesetzte Controle der operativen Erfolge mittelst sorgfältig angestellter *Fallversuche*, dass der gemeinschaftliche Sehact bei *ständigen* Strabismen sich *niemals* wieder einstellt: so kann die Tenotomie in Bezug auf *diese* Schielformen nur mehr als ein *rein cosmetischer Behelf* betrachtet werden, welcher nicht sowohl die Annullirung des *Schielwinkels*, als vielmehr die Beschaffung einer gegenseitigen *Augenstellung* bezweckt, wie selbe unter normalen Verhältnissen bei *gedankenlosem* Blicke, also beim relativen Ruhezustande der Muskeln, der Regel nach beobachtet und als *Mesoropter* bezeichnet wird.

Der Unterschied zwischen einer richtigen Stellung der *Gesichtslinien* und der *Augenaxen* muss hier neuerdings als ein *höchst wichtiger* betont werden. Wo der Winkel, welchen die genannten beiden Linien mit einander einschliessen, ein ungewöhnlich grosser ist, ist die Correctur des *Schielwinkels* nothwendig mit einer scheinbar *falschen Stellung der Augen* und umgekehrt verknüpft. Man hat dies bisher in der *Praxis* wenig beachtet und die operativen Eingriffe immer auf Richtigstellung der *Augenaxen* bemessen, daher denn auch nach scheinbar gelungenen Strabotomien sich fast durchwegs eine recht auffällige mangelhafte oder übermässige Correctur des eigentlichen Schielwinkels nachweisen lässt. Es entspricht nach dem Obigen bei *ständigen* Strabismen ein solches Resultat nun allerdings dem allein erreichbaren cosmetischen Zwecke und ist insoferne vollkommen gerechtfertigt. Doch *identificirte* man die scheinbare Richtigstellung der Augen mit einer Annullirung des Schielwinkels, daher denn auch grosse Verwirrungen nicht ausbleiben konnten, welche in den Lehrsätzen über „*Widerwillen gegen das Einfachsehen*“ und über „*Incongruenz der Netzhäute*“ besonders grell heraustreten.

Periodischen Strabismen gegenüber, bei welchen für gewöhnlich gemeinschaftlicher Sehact besteht und die Ablenkung der einen Gesichtslinie nur bei *gewissen Abständen* und *Seitenlagen* der Fixationsobjecte erfolgt, indem dann die richtige Einstellung beider Gesichtslinien vermöge *gestörter relativer Kraftverhältnisse* der activ und passiv betheiligten Muskeln schwer aufzubringen und zu erhalten ist, kann die Sehnendurchschneidung *möglicher* Weise sich als ein *wahres Heilmittel* bewähren und mag *versucht* werden, so oft die anderen unblutigen Methoden sich als ungenügend erweisen oder von vorneherein wenig hoffen lassen (S. 757). Wenn jedoch die periodische Ablenkung lediglich im Interesse der Correctur eines *Refractionsfehlers* erfolgt, kann die Strabotomie nur unter der Voraussetzung einem vernünftigen Zwecke entsprechen, dass der *Schielmuskel* durch fortgesetzte vorwaltende Uebung consecutiv ins *Uebergewicht* gekommen und die Neutralisation der Ametropie für sich allein unzulänglich geworden ist.

Insoferne die Sehnendurchschneidung das gestörte Kraftverhältniss zweier antagonistischer Augenmuskeln auszugleichen vermag, hat man sie auch bei der *Luscitas* empfohlen, es möge dieselbe in *materiellen* Veränderungen eines Muskels oder in unheilbaren *Krampfzuständen*, oder in einer, anderen therapeutischen Mitteln widerstehenden *Parese* ihren Grund finden (*Graefe*). Leider ist die operative Schwächung des im Uebergewichte befindlichen Muskels unter solchen Umständen meistens von sehr geringem Nutzen.

Ausserdem kömmt die Tenotomie in Anwendung beim *Nystagmus* und bei Bestand einer *künstlichen Pupille* an der *oberen* Grenze der Cornea, wenn dieselbe

von dem oberen Lide ganz oder grösstentheils *gedeckt* wird und das betreffende Auge *allein* im Stande ist, einigermassen deutliche Wahrnehmungen zu vermitteln. Durch Rücklagerung des *oberen Geraden* wird nämlich die künstliche Pupille etwas *gesenkt* und in den Bereich der *Lidspalte* gezogen, die scheinbare Helligkeit der *Netzhautbilder* also vergrössert (*Graefe*).

Der Strabotomie hängen wesentliche *Nachtheile* an, welche wohl zu berücksichtigen sind und, unbeschadet dem angestrebten Zwecke, thunlichst *beschränkt* werden müssen. So wird durch die Rücklagerung der Ansatzlinie nothwendig der *Bogen* verkürzt, mit welchem der Muskel den Bulbus umspannt. Damit wird eine Verminderung der *Excursionsfähigkeit* des operirten Auges gesetzt, und zwar ist die *Beschränkung* unter Voraussetzung *normaler* Functionstüchtigkeit der betreffenden Muskeln *proportionirt* der Verkleinerung des Bogens, mit welchem der Muskel den Bulbus umspannt, also der *Grösse der Rücklagerung;* die Beweglichkeit wird ein *Minimum*, der Muskel kann die Gesichtslinie nur mehr um ein *sehr Kleines* aus der *Parallelstellung* mit der Medianebene des Gesichtes nach *seiner Seite* hin drehen, wenn die *neue Insertionslinie mit der normalen Tangirungslinie zusammenfällt.*

Grössere strabotische Ablenkungen fordern selbstverständlich *grössere* Muskelrücklagerungen. Wollte man dies durch die Tenotomie des Schielmuskels *allein* bewerkstelligen, so müsste man offenbar die *Beweglichkeit* nach Seiten des letzteren auf ein Kleines beschränken und unter Umständen sogar völlig aufheben. Um den damit verknüpften Uebelständen auszuweichen, ist es daher bei Strabismen von nur *einigermassen beträchtlicherem* Grade dringend nothwendig, nicht nur den *Schielmuskel*, sondern auch seinen *Partner der anderen Seite rückzulagern*, und zwar ersteren etwas *mehr*, als letzteren, *beide zusammen* aber um so viel, dass die *Summe beider Rücklagerungsbögen der Anzahl Grade nach* dem *Schielwinkel* gleich werde. Es vertheilt sich dann nämlich das Bewegungsgebiet beider Augäpfel gleichmässig auf *beide* Seiten der Medianebene und erfordert Drehungen der *Antlitzfläche* nur für weitab nach der Seite hin gelegene Objecte (*Graefe*).

Der *Schielmuskel* soll um ein Kleines *mehr* zurückgelagert werden, als sein *Partner* der anderen Seite, wegen dem *grösseren Widerstande*, welchen er seinem Gegner zu setzen pflegt. Es wird dadurch die *effective* Kraft der *Antagonisten beider Seiten* mehr ins *Gleichgewicht* gebracht.

Der *Mesoropter* rückt bei binocularer Muskelrücklagerung nach der Seite des *fixirenden* Auges und dies zwar im Allgemeinen um so mehr, je grösser der Rücklagerungsbogen an *diesem* Auge ausgefallen ist. Es hat dies nicht viel auf sich, wenn der Strabismus nicht gar zu gross war und keine überaus bedeutende Correctur verlangte, indem der Fehler eben durch eine wenig auffallende Seitwärtsdrehung der Antlitzfläche maskirt werden kann.

Bei *übermässig grossen* Schielwinkeln ist die operative Beseitigung der Ablenkung nicht möglich ohne eine sehr missliche Verrückung des Mesoropters und ohne sehr fühlbare Beschränkung des Excursionsgebietes in beiden Augen. Man empfiehlt daher, sich in den betreffenden Fällen mit *mässiger* beiderseitiger Muskelrücklagerung zu begnügen und, was dann noch an der gewünschten Stellung der Augen abgeht, dadurch zu ersetzen, dass man die Muskelsehne des *Gegners* des Schielmuskels *vornäht* (*Graefe*).

5. Die Operation dürfte am besten auf den Beginn der *Pubertätsperiode* verschoben werden, wenn sich der Strabismus bereits in der *Kindheit* zeigt. Es lässt sich in solchen Fällen nämlich das *pathogenetische*

Moment ganz gewöhnlich neutralisiren oder wenigstens durch entsprechende *prophylactische* Massregeln in seiner Wirksamkeit abschwächen, womit denn auch die Bedingungen erfüllt sind, unter welchen das *periodische* Schielen *behoben* werden und ein bereits *ständig* gewordener Strabismus sich gleichsam *auswachsen* kann (S. 846). Wird bei *periodischem* Schielen sehr *frühzeitig* operirt, weil die Ermittelung und Correction jener Verhältnisse sehr schwierig oder unmöglich ist, welche die auf Ablenkung gerichtete Innervation veranlassen, so ist oft nichts gewonnen, da *dieselben* Schwierigkeiten gleich nach der Operation fortbestehen und da ohne Beseitigung des pathogenetischen Momentes der Strabismus sehr gerne *wiederkehrt.* Ist das Schielen aber bereits *ständig* geworden, so ist es um so weniger gerechtfertigt, der Möglichkeit des Auswachsens vorzugreifen, als die Herstellung des gemeinschaftlichen Sehactes ohnehin kaum in Aussicht steht. Dagegen ist ein *zu langes* Hinausschieben der Operation unter so bewandten Umständen *nicht* zu empfehlen, weil mit der Zeit die *materiellen* Veränderungen der betreffenden Muskeln misslich werden können, indem sie das erforderliche *Mass* der Rücklagerung und damit auch die Nachtheile und Gefahren der Operation steigern.

Wo der Strabismus sich *später entwickelt,* und überhaupt, wo absolute oder relative *Insufficienz* eines Muskels die nächste Ursache abgibt, erübrigt allerdings kein grosser Spielraum für die Wahl der Operationsperiode, die Tenotomie wird am besten *alsbald* durchgeführt werden, nachdem sich die *anderen* zu Gebote stehenden Mittel als unzureichend ergeben haben; allein da bleibt auch der Erfolg gar häufig hinter den Erwartungen zurück, selbst wenn das Grundleiden kein progressives wäre und eine zur Zeit genügende Correction später wieder unzulänglich machte.

6. Die Operation als solche verlangt keiner *Vorbereitung* und wird in der Regel an *ambulanten* Schielern vorgenommen. Man benöthigt hierzu eine mittelgrosse *Hakenpincette,* eine nach der Fläche *gebogene kleine Schere,* einen zarten *Muskelhaken* mit *stumpfer* Spitze und kleine *Schwämmchen* zum Auftupfen des sich etwa ergiessenden Blutes.

Die Operation wird mit Vortheil während der *Narkose* vorgenommen, da die Muskeln durch die letztere erschlafft werden, sich daher leichter vom Bulbus abheben und durchtrennen lassen. Der Kranke ist dabei in die *horizontale Rückenlage* zu bringen und, falls die Narkose *nicht* beliebt wird, das *andere* Auge durch eine Binde zu *schliessen,* auf dass der Schieler das *zu operirende* Auge mehr in die Gewalt bekomme und je nach Bedarf wenden könne. Ein *Assistent* hat die beiden *Lider* möglichst weit *abzuziehen* und *sicher zu fixiren,* während er gleichzeitig den *Kopf* des Kranken an Bewegungen hindert. Ein *anderer* Assistent übernimmt die *Reinhaltung* des Operationsfeldes von austretendem *Blute.* Der *Operateur* fasst, während das zu operirende Auge stark nach der Seite des Antagonisten des Schielmuskels *abgelenkt* oder mit einer Fixirpincette *abgezogen* wird, mittelst der *Pincette* die *Bindehaut* gerade über der *Insertionslinie* der zu trennenden Sehne, also $2^1/_2'''$ und höchstens $3'''$ von der Cornealgrenze entfernt, hebt sie in eine *Falte* auf und *durchschneidet* diese Falte mit der *Schere* in *senkrechter* Richtung. Hierauf wird die Wunde von ihren Winkeln aus nach oben und unten auf circa $4'''$ *erweitert.* Ist dieses geschehen, so wird die Pincette *senkrecht* auf die Oberfläche des Bulbus *in*

die Wunde eingesetzt, geöffnet und ihre beiden Spitzen *knapp an der Sclerotica* ein wenig nach hinten geschoben, um so *den Muskel zwischen die Branchen* zu bekommen und ihn nach *Schliessung* der Pincette in einem scharfen Winkel aus der Wunde *hervorziehen* zu können. Währenddem wird mit der *anderen* Hand die *Schere* an die Wunde gebracht, dass eine Blatt derselben unter den emporgehobenen Muskel gesteckt (Fig. 92) und die Sehne *knapp von der Sclerotica* abgetrennt.

Fig. 92.

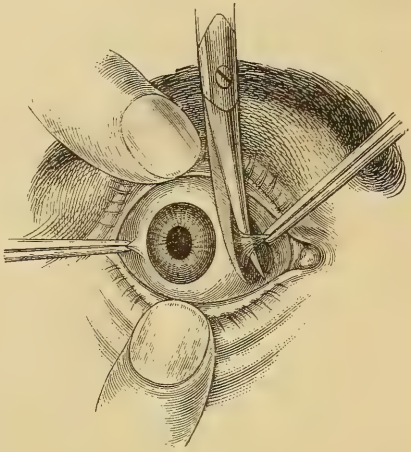

Nach der Operation wird die gegenseitige Stellung der beiden Bulbi bei Fixation *ferner* und *naher* Objecte möglichst genau erörtert.

Ist die Ablenkung des Schielauges nur wenig oder gar nicht vermindert, so hat man Grund zu vermuthen, es sei die Sehne *nicht ihrer ganzen Breite nach* durchschnitten worden. Mit *Sicherheit* kann man dieses annehmen, wenn bei der Wendung des Auges nach der Seite des *Antagonisten* die Wunde gar *nicht klafft* und in deren Mitte die *Lederhaut* mit der ihr eigenthümlichen Farbe und Glanz nicht *hervorschimmert*. Man muss dann den *Muskelhaken* in die Wunde einführen und *unter* den noch ungetrennten Sehnenfaden zu bringen suchen, indem man seine stumpfe Spitze *fest an die Sclerotica andrückt* und an derselben auf- und abwärts streift. Hat man den Faden *gefasst*, so wird er in der vorerwähnten Weise *durchschnitten*, worauf der *Bulbus* sogleich nach der *anderen* Seite weicht.

Zeigt sich jetzt die Ablenkung auf ein *sehr Kleines* reducirt, so kann man, wenn es sich um einen *convergirenden* Strabismus handelte, sich vor der Hand mit dem Ergebnisse begnügen, indem der durchschnittene Muskel sich unmittelbar nach der Operation oft sehr stark zusammenzieht und beim späteren Nachlasse der Contraction die Correctur häufig etwas grösser ausfällt.

Ist aber ein Strabismus *externus* das Operationsobject, oder erübrigt noch eine *beträchtlichere* strabotische Ablenkung, so ist die Sehne des *Partners* am *anderen* Auge nach denselben Regeln zu durchschneiden. Genügt auch das *nicht völlig*, so kann man die *Tenon'sche Kapsel* am *Schielauge* oder an *beiden* Augen von der Wunde aus eine Strecke weit nach *oben und unten spalten*, um die *Widerstände* zu vermindern, welche das mit dem gelösten Scheidentheile zusammenhängende vordere Muskelende bei seiner Zurückziehung findet, und so das Mass der letzteren zu steigern. Doch soll man mit dieser Spaltung *sehr vorsichtig* sein und sich namentlich hüten, bei etwa *noch immer* beträchtlicher Grösse der Ablenkung deren Beseitigung durch *fortgesetzte* Spaltung der Scheide *erzwingen* zu wollen. Dadurch

gewinnt der Kranke gar nichts, im Gegentheile droht ihm eine um so *hässlichere* Entstellung. Zu der *Beweglichkeitsbeschränkung* kömmt dann nämlich noch ein starkes *Hervortreten der Bulbi*, dieselben erhalten ein *glotzendes* Ansehen, welches um so *auffälliger* und *widerlicher* wird, als mit dem excessiv retrahirten Muskelende und dem dasselbe umhüllenden Scheidentheile auch die nachbarliche Portion der *Bindehaut sammt Adnexis* nach hinten gezogen wird, im Bereiche des Operationsfeldes also eine *weit* nach hinten ragende *Lücke im Conjunctivalsacke* entsteht, welche durch die Tiefe ihres *Schattens* deutlich von der Umgebung absticht. Ist man mit der Trennung *gar zu weit* gegangen und hat man namentlich den *Muskel* in grösserer Länge aus seiner Scheide *herauspräparirt*, so *weicht der Bulbus* wohl auch nach *der anderen Seite ab*, man hat einen *secundären Strabismus* erzeugt; oder das *vordere Ende* des durchschnittenen Muskels *zieht sich gar aus der Scheidenhaut heraus*, hängt dann nur mehr durch sein *Perimysium* mit der letzteren zusammen, kann somit *keine neue Verbindung* mit der Bulbusoberfläche selber eingehen, es *verliert* der Muskel seinen *Einfluss auf den Augapfel*, dieser wird von dem Antagonisten nach der *entgegengesetzten Seite* hin gezogen und *bleibt* in dieser *schiefen Stellung starr*.

Man hat sich diesen Gefahren bisher dadurch zu entziehen gesucht, dass man sich in schwierigen Fällen vorerst mit einer *theilweisen* Correctur begnügte und das Fehlende durch *spätere*, zwei und mehrmal *wiederholte* Operationen zu ersetzen strebte. Die günstigen Erfolge sprechen einem solchen Vorgange ohne weiteres das Wort. Doch kann man sich der Vermuthung nicht erwehren, dass das, was durch eine *wiederholte* Operation schliesslich ohne Gefahren zu erreichen ist, wohl auch durch eine *richtig dosirte erste* beiderseitige Muskelrücklagerung *schadenlos* zu erzielen sein möge, um so mehr, als sich nach jeder Operation ziemlich ausgebreitete narbige Verwachsungen bilden, deren spätere Lösung viel weitläufigere Präparationen erfordert und am Ende trotzdem einen geringeren Effect gibt, als minder ausgedehnte Trennungen bei einer ersten Tenotomie. Man hat in Anbetracht dessen neuester Zeit auch auf Mittel gedacht, welche den *Rücklagerungsbogen* bei Vermeidung der oben genannten Gefahren möglichst zu *vergrössern* gestatten, und glaubt selbe in gewissen *Modificationen* des operativen Verfahrens gefunden zu haben.

So wird empfohlen, den Bulbus im Falle des Bedarfes nach einer ausgiebigen Strabotomie *mittelst Fäden in der Bahn des Antagonisten* durch 1—2 Tage *abgelenkt zu erhalten*, damit der durchschnittene Muskel sich thunlichst *weit nach hinten* anzusetzen gezwungen werde. Es soll zu diesem Behufe beim Strabismus *internus* ein Faden in verticaler Richtung durch die *Bindehaut* nahe der *äusseren* Hornhautgrenze, sodann durch die äussere *Lidcommissur* gezogen und, nachdem der Augapfel durch Anziehen in die erforderliche *Abductionsstellung* gebracht ist, geknüpft werden. Beim Strabismus *externus*, wo eine grössere Kraft zur *Adduction* nothwendig ist, soll der Faden, um das Durchreissen zu verhindern, mit *zwei* Nadeln armirt werden, deren eine $1\frac{1}{2}'''$ *über*, die andere $1\frac{1}{2}'''$ *unter* dem horizontalen Meridian knapp an der Hornhautgrenze ein- und *in* letzterem ausgestochen wird, um dann dicht über der Carunkel durch die innere *Commissur* geführt und unter entsprechendem Anziehen geknüpft zu werden. Die Erfolge werden sehr gelobt (*Knapp*).

Von anderer Seite wird gerathen, bei der Operation eines *convergirenden* Strabismus die *Conjunctiva* vorerst von der Tenon'schen Kapsel bis zur halbmondförmigen Falte sorgfältig zu trennen und letztere sammt der Carunkel von den hintenliegenden Theilen loszulösen. Zu diesem Ende soll die Bindehaut am unteren Ende des Muskelansatzes in eine Falte aufgehoben, eingeschnitten und die Schere

durch die Wunde zwischen Conjunctiva und Tenon'sche Kapsel präparirend eingeführt werden. Ist sodann die Trennung in dem angedeuteten Umfange erzielt und der ganze, für die Rücklagerung wichtige Kapseltheil von der Bindehaut völlig unabhängig geworden, so soll die Sehne in der gebräuchlichen Weise durchschnitten und die mit der Tenotomie gleichzeitig gemachte senkrechte Kapselöffnung nach oben und unten um so ausgiebiger verlängert werden, je grösser die Rücklagerung ausfallen soll, worauf die Conjunctivalwunde durch eine Naht zu schliessen ist. Für den *äusseren* Geraden gilt dasselbe Verfahren; es muss die Trennung der Bindehaut hier bis zu demjenigen Theil des äusseren Winkels ausgedehnt werden, welcher sich bei der Aussenwendung des Blickes scharf nach hinten zieht. Man rühmt als *Vortheile dieser Methode:* eine grössere Freiheit und einen viel grösseren Spielraum in der Dosirung und Vertheilung der Schieloperation; die Vermeidung des Einsinkens der Carunkel und jeder Spur von Narbenbildung, wie die bisher gebräuchliche Tenotomie sie bisweilen hinterlässt; die Vermeidung von mehr als zwei Operationen an demselben Individuum und von mehr als einer an demselben Auge (*Liebreich*).

Zeigt sich in Folge einer zu weiten Oeffnung der Kapsel oder einer zu ausgedehnten Trennung des Muskels von seinen Nachbartheilen *gleich nach der Operation eine secundäre Ablenkung* und ist diese eine nur *wenig auffällige*, so handelt es sich vorerst darum, ein *weiteres* Zurückweichen des Muskelendes wo möglich zu *verhindern*. Zu diesem Ende empfiehlt sich die *Conjunctivalsutur*, d. h. die Vereinigung der Wundränder der *Scheiden-* und *Bindehaut* durch eine *zarte Knopfnaht*. Je nachdem man einen *kleineren* oder *grösseren* Fehler zu corrigiren hat, muss man einen *schmäleren* oder *breiteren* Saum in die Schlinge fassen. Um den *Effect zu steigern*, kann man auch wohl ein halbmondförmiges Stück aus der dem Uebergangstheile näheren Portion der Bindehaut und Scheide *ausschneiden* und dann die Wundränder durch die Naht vereinigen. Wo jedoch die secundäre Ablenkung nur einigermassen *bedeutender* ist, reicht man mit dieser Methode nicht aus, man muss das rückgelagerte Muskelende *vornähen*, oder die Vorlagerung desselben durch die sogenannte *Fadenoperation* anstreben (S. 855, 856).

Man darf nicht glauben, sich die *Durchführung der Strabotomie* dadurch *erleichtern* zu können, dass man die Bindehaut und die Scheidenhaut in *grösserer Entfernung* von der Cornealgrenze *öffnet*. Man stösst dann nämlich auf *jene* Portion des Muskels, welche *in* oder gar *noch ausserhalb der Scheidenhaut* streicht und mit dieser durch zahlreiche bindegewebige Fäden zusammenhängt. Es lässt sich dann der Muskel natürlich *nicht rein* aus seinem Bette hervorziehen, er folgt vielmehr *sammt der Scheiden- und Bindehaut* der Pincette. Es wird in Folge dessen schwer, sich zu orientiren; öfters bleiben *einzelne Sehnenfäden stehen*, oder man *trennt zu viel von der Scheide* und der Operations*effect* wird ein *misslicher*.

Eine ähnliche Gefahr läuft man, wenn man den *Muskel* in *grösserer* Entfernung von der Ansatzlinie *durchschneidet*. Jedenfalls wird dann die *Rücklagerung* eine viel *bedeutendere*, als bei *regelrechtem* Vorgange, da der Muskel um die *Länge* des *stehen gebliebenen* Stumpfes *verkürzt* wird und ein *Theil der Widerstände* wegfällt, welche die Verbindungen des Muskels mit seinen Hüllen der Retraction entgegenstellen. Dazu kömmt, dass *der Sehnenstumpf* nicht immer einfach *schrumpft*, sondern vielmehr häufig sich in *üppiger Granulationsbildung* ergeht und dadurch der *Therapie* viele Schwierigkeiten bereitet, jedenfalls die *Heilung* über Gebühr *verlangsamt*.

Statt der Pincette wurde früher allgemein der *Haken* benützt, um den Muskel hervorzuheben. Dessen Handhabung ist wohl leichter, aber für den Kranken viel *schmerzhafter*, daher Viele der Pincette den Vorzug geben (*Arlt*).

7. *Unmittelbar nach der Durchschneidung zieht* sich der Muskel so weit *zurück*, als es die noch bestehenden Verbindungen desselben erlauben. Es ist diese Contraction öfters eine *krampfhafte*, daher der *Operationseffect* im ersten Augenblicke *geringer* erscheint, als er sich nach Ablauf einer oder

mehrerer Stunden erweiset. Binnen kurzem kömmt es zur *Entzündung*, es entwickelt sich *neoplastisches Bindegewebe*, welches sich bald verdichtet und am Ende straffe sehnige *Faserzüge* darstellt, welche theils von der inneren *Fläche*, theils vom *Schnittrande* und von den *Seitenrändern* des Muskelendes zur *Scleraloberfläche* ziehen. Dadurch werden die *zurückgebliebenen* ursprünglichen Verbindungen wesentlich *verstärkt*, ausserdem aber auch ein *neuer directer Zusammenhang*, eine *neue Insertion*, hergestellt.

Insoferne die neoplastischen Hefte bei ihrer Höhergestaltung sich etwas *verkürzen* und im Ganzen weniger *dehnbar* sind, als die *früheren* Vermittler des Zusammenhangs, nämlich die Umhüllungen des Muskels, erfährt der *Operationseffect* eine *kleine Verminderung*, welche sich *späterhin*, nach Ablauf einiger Wochen, wieder *auszugleichen* pflegt, wahrscheinlich wegen steigender Wirkungsfähigkeit des *Antagonisten* (*Graefe*).

Waren die *Widerstände*, welche der durchschnittene Muskel bei seiner Zurückziehung fand, in der *Breite des Schnittrandes nicht ganz gleich*, indem z. B. die Scheidenhaut nach *oben* oder *unten* in *grösserem* Umfange getrennt worden ist: so ist auch die *Retraction* der einzelnen Fleischbündel *keine ganz gleichmässige*, die neue *Insertionslinie* stellt sich *schief* zu der früheren. Dadurch wird offenbar die *Bahn*, in welcher der betreffende Muskel den Augapfel fürder *dreht*, nach dem *vordersten* Insertionspunkte hin *verrückt*, d. i. die Gesichtslinie etwas nach *oben* oder *unten* abgelenkt, wenn der *innere* oder *äussere* Gerade durchschnitten wurde. Man hat diese Erfahrung behufs *kleiner Correcturen* in Fällen benützt, in welchen die strabotische Abweichung *nicht ganz* in der Bahn eines *einzelnen* Muskels lag.

Der *Zwischenraum zwischen den beiden Schnitträndern* der Muskelsehne bleibt häufig *ganz leer*, oder es wird eine Art *Intercalarstück* durch *lockeres* Bindegewebe angedeutet. Mitunter jedoch kömmt es auch zur Entwickelung eines *ziemlich mächtigen* neoplastischen *Stranges*, welcher die aus einander gewichenen Muskelschnittränder gegenseitig *verbindet*. Es kann ein solches Zwischenstück aber nur *sehr ausnahmsweise* auf die *Grösse der Beweglichkeit* des Bulbus in der Bahn des betreffenden Muskels Einfluss nehmen, da dasselbe seiner *ganzen Länge* nach der Lederhaut *anzuhaften* pflegt und immer nur der *hinterste* Insertionspunkt als der *eigentliche Angriffspunkt* des Muskels zu gelten hat (*Graefe*).

Zieht sich der Muskel ganz aus der Scheidenhaut zurück, so entwickeln sich gleichfalls sehnige *Verbindungsfäden* vom Muskelende aus; diese *verlaufen* sich aber *in dem Orbitalbindegewebe*, der Muskel bleibt von der Lederhaut *getrennt*.

8. Es sind diese Vorgänge fast *niemals* mit irgendwie *erheblichen Reizungserscheinungen* verknüpft, die Verlöthung der Wundränder geschieht mit seltenen Ausnahmen *per primam intentionem*. Die durch die Operation bedingte *Verletzung als solche* macht darum auch nur *selten* Anspruch auf eine *directe* Behandlung.

War die Operation etwas *schwieriger* ausgefallen und war man zu *weitläufigeren* Trennungen der Scheidenhaut, zu *öfterem* Eingehen mit dem Haken genöthigt gewesen etc., so kann man eine Zeit lang *kalte Ueberschläge* appliciren, um stärkere Reactionen zu verhüten. Wo *beträchtliche Blutaustretungen* stattgefunden haben, ist es rathsam, vom zweiten Tage nach der Operation beginnend, Ueberschläge mit in *verdünnten Franzbranntwein* getauchten Leinwandbauschen zu appliciren, um die *Resorption* etwas zu beschleunigen. *Granulationen* werden durch Betupfung mit *Opiumtinctur* niedergehalten und, falls sie von *grösserem* Umfange sind, mit der *Schere* abgetragen. Doch thut man gut, die *Exstirpation* zu verschieben, bis sich die Wundränder der *Conjunctiva* um die Granulationen bis auf ein Kleines *zusammengezogen* haben, diese also an ihrer Basis gleichsam *abgeschnürt* erscheinen.

9. Um so wichtiger ist die allerstrengste Handhabung der auf *Correction des Grundleidens* zielenden Massregeln (S. 844). Wo nämlich die Veranlassungen zu überwiegender Bethätigung einzelner Muskeln fortbestehen, kehrt der Strabismus gerne wieder, gleichviel ob sich das betreffende Auge an dem gemeinschaftlichen Sehacte betheiligt, wie dieses nach der

Operation *periodischen* Schielens der Fall sein mag, oder ob fürderhin blos *monoculares* Sehen ermöglichet ist.

In manchen Fällen stellt sich nach der Operation ein höchst lästiges *Doppeltsehen* mit oder ohne *Schwindel* ein, indem die gewohnte abnorme Orientirung der beiden Netzhäute gestört worden ist (S. 836). Oft *verschwindet* die Diplopie innerhalb weniger Tage; nicht selten jedoch hält sie auch Wochen lang an, ja bisweilen peinigt sie den Kranken viele Monate. Häufig ist der gegenseitige Abstand der beiden Trugbilder des Fixationsobjectes ein *geringer*, so dass es nur einer *kleinen* Ab- oder Adductionsbewegung bedürfte, um ein Verschmelzen zu ermöglichen. Und doch erfolgt dieselbe *nicht*, vielmehr geht die Innervation viel leichter auf eine *neue strabotische Ablenkung*, es kehrt das Schielen zurück, wenn es dem Kranken nicht gelingt, die Netzhautbilder des schielenden Auges *unterdrücken* zu lernen. Man mag in solchen Fällen es versuchen, durch Prismen die Verschmelzung der Doppelbilder zu begünstigen, während gleichzeitig die Correctur des Grundleidens angestrebt wird; ob davon jedoch ein günstiges Resultat zu hoffen ist, müssen erst weitere Erfahrungen lehren. Wo sich das Mittel als *ungenügend* erweiset, muss dann, um den *cosmetischen* Erfolg zu retten, die Therapie auf *Ausschliessung des Schielauges* gerichtet, demselben also ein dunkles Glas vorgesetzt oder ein Verband angelegt werden, bis der Zweck erreicht ist.

10. Beim *Secundärschielen*, wenn der Schielwinkel ein *mässiger* ist und die *Beweglichkeitsbeschränkung* in der Bahn des *rückgelagerten* Muskels nicht 2—$2^1/_2$‴ übersteigt, ist die *Vornähung der Muskelsehne* angezeigt, eine Operation, welche *ausserdem* noch bei manchen *paralytischen* Beweglichkeitsbeschränkungen *geringeren* Grades, so wie auch bei *hochgradigen primären* Strabismen, besonders *divergirenden*, empfohlen wird, wenn die *Beweglichkeit* in der Bahn des *Antagonisten* des Schielmuskels etwas gelitten hat. In dem ersten Falle wird selbstverständlich die Sehne des *verkürzten* Muskels, bei *Paresen* und *excessiven primären* Strabismen aber der *verlängerte* Muskel vorgenäht. Es muss damit immer die *Durchschneidung des Gegners* verbunden werden, um den Effect zu *steigern* und die starke *Zerrung* der Nähte zu vermindern (*Graefe*).

Die *Vornähung* wird am besten während der Narkose, jedenfalls bei wohl fixirtem Bulbus, durchgeführt. Vorerst wird die *Conjunctiva* im Meridian des betreffenden Muskels, etwa 2‴ vom Cornealrande entfernt, eingeschnitten und die Wunde nach oben und unten in etwas *schiefer* Richtung verlängert. Ist der *Internus* vorzunähen, so thut man gut, der Wunde eine schräge Richtung von oben innen nach unten aussen zu geben. Hierauf wird die Bindehaut einmal in der Richtung gegen die *Cornea* hin, dann gegen die *Uebergangsfalte* mit der Schere von der Lederhaut lospräparirt, wobei es oft geschieht, dass die Bindehaut im Bereiche des *früheren* Operationsfeldes *gefenstert* wird, da dieselbe hier von einem zarten *neugebildeten* Häutchen ersetzt wird. Nun wird die Verbindung des vorzunähenden *Muskelendes*, allenfalls nachdem man sie mit dem Schielhaken umgangen hat, kunstgerecht *gelöst*. Ist dieses geschehen, so wird mittelst einer stark gekrümmten Nadel ein *Faden knapp am Cornealrande* in die Bindehaut ein- und durch die *Wunde* herausgeführt und einstweilen zur Seite gelegt, um mit einer Hakenpincette das dem Uebergangstheile nähere

Bindehautstück stark abziehen und mit einer zweiten Pincette das retrahirte *Muskelende* hervorholen zu können. Hat man das letztere gut gefasst, so wird nun der Faden mit der Nadel durchgestochen und zwar je nach Bedarf mehr weniger, durchschnittlich bei 2‴, entfernt von seinem vordersten Rande. Nachdem dann der Faden noch durch den *anderen Bindehautsaum* geführt worden ist, wird die Nath durch einen Knopf geschlossen. Hierauf wird der *Antagonist* des vorgenähten Muskels nach den oben angegebenen Regeln durchschnitten und der Effect genau *controlirt*, um durch *veränderte Anlegung* oder *Lüftung* der Naht erforderliche *Correctionen* vornehmen zu können. Doch ist wohl zu merken, dass der Effect *unmittelbar* nach der Operation immer etwas *grösser* sein müsse, da er sich hinterher um einiges verringert. Die Naht muss 2—3 Tage liegen bleiben, während welcher Zeit die *Verlöthung* immer eine genügende Festigkeit erlangt hat. Um das Reiben des Fadenknotens zu verhindern und auch die Ausbreitung von Blutextravasaten zu beschränken, empfiehlt sich sehr der *Druckverband*, nur bei *stärkerer* entzündlicher Reizung die Application von kalten Ueberschlägen (*Crittchet*, *Graefe*).

11. In Fällen von *Secundärschielen*, wo die Beweglichkeit in der Bahn des retrahirten Muskels *völlig oder fast völlig aufgehoben* ist, also vornehmlich dort, wo der Muskel sich *ganz zurückgezogen* hat und mit dem Bulbus in gar *keiner* Verbindung mehr steht, so wie überhaupt bei *sehr grossem Schielwinkel*, wenn auch die Beweglichkeitsbeschränkung in der Bahn des rückgelagerten Muskels nur eine *mässige* wäre: genügt die Vornähung *nicht* mehr, da sind *stärkere* Vorlagerungen des Muskelendes nothwendig und diese können nur durch die sogenannte *Fadenoperation* erzielt werden. *Ausserdem* wird dieses Verfahren noch für alle *paralytischen* Beweglichkeitsbeschränkungen *höheren Grades* sowie für *primären* Strabismus mit *excessivem Schielwinkel* und *bedeutender* Beweglichkeitsbeschränkung in der Bahn des *Schielmuskels* empfohlen (*Graefe*).

Um den Muskel vorzulagern, wird bei genügender Fixation des Augapfels *vorerst* die Bindehaut vor der betreffenden Muskelsehne vertical eingeschnitten und dann gegen die *Cornea* so wie gegen den *Uebergangstheil* hin in genügendem Umfange von der Lederhaut *losgetrennt*. Ist dann auch das *Muskelende* von der Sclera abpräparirt worden, so wird der *Antagonist durchschnitten*, aber *nicht knapp* an seiner Insertionslinie, sondern etwa 1‴ *weiter nach hinten*, damit ein *Stumpf* sitzen bleibe. Durch diesen Stumpf wird eine *Fadenschlinge* mittelst einer krummen Nadel geführt, der *Augapfel* nach der Seite des *vorzulagernden* Muskels *gezogen*, und in dieser Lage durch zweckmässige Befestigung des Fadens 2—3 Tage *erhalten*. Von wesentlichem Vortheile ist dabei die Application eines gut anliegenden *Schutzverbandes*, da er den Bulbus in seiner Lage einigermassen fixirt und so *Zerrungen* der mit dem Faden in Verbindung stehenden Theile verhindert, also auch eine Ursache heftiger Schmerzen und intensiver Reizungen entfernt (*Guerin*, *Graefe*).

Leider kann man bei diesem Verfahren *den Effect nicht leicht dosiren*, da das Auge immer *möglichst stark* nach der Seite des *vorzulagernden* Muskels gewendet werden muss, auf dass der Faden nicht über die *Wölbung der Hornhaut* hinüber laufe und an dieser reibe, was in der Regel zu unerträglichen Schmerzen und oft auch zu bedenklichen Entzündungen

führt. Es bleibt darum auch in den meisten Fällen eine *starke Ablenkung* des Bulbus in der Bahn des wieder vorgelagerten Muskels zurück, welche dann durch Rücklagerung des Partners der anderen Seite gedeckt werden muss, falls dieser nicht etwa früher schon durchschnitten und zur Retraction bestimmt worden ist (*Graefe*).

12. Um die *hässliche Entstellung* zu beseitigen, welche ein *starkes Einsinken der Bindehaut und Thränencarunkel* nach excessiven Trennungen der Scheidenhaut an der Innenseite des Bulbus mit sich bringt, eröffnet man in derselben Weise wie bei der Strabotomie die *Conjunctiva bulbi* einige Linien *vor* der Carunkel in *verticaler* Richtung, geht dann in das *submucöse* Gewebe ein und *präparirt* es mit Vorsicht nach hinten bis an die *Aussenfläche* des rückgelagerten Muskels, nach *vorne* bis in die Nähe der *Cornealgrenze*. Man *vereinigt* sodann die *breit gefassten* Wundränder der Bindehaut durch eine *Knopfnaht*, wobei man darauf Bedacht nimmt, die *Carunkel* stark nach vorne und auch etwas nach oben zu ziehen. Es vereinigt sich dann der präparirte hintere Bindehautlappen *der Fläche nach* mit der Sclera (*Graefe*).

13. Um *starke Vortreibungen des Bulbus* zu maskiren oder ein übermässiges *Klaffen der Lidspalte* zu beseitigen, wird mit Vortheil die *Tarsoraphie* (S. 490) ausgeführt (*Graefe*).

Quellen: *Graefe*, A. f. O. I. 1. S. 10, 13, 82—120, 435, I. 2. S. 294, II. 1. S. 289—308, III. 1. S. 177—386, IV. 2. S. 261, V. 2. S. 211, VIII. 2. S. 339, 348, 365, IX. 2. S. 48—56, X. 1. S. 156—175; klinische Monatbl. 1863. S. 484, 1864. S. 1—22. — *Donders*, A. f. O. VI. 1. S. 92, IX. 1. S. 99—154; Anomal. der Acc. u. Refr. Wien. 1866. S. 243—257, 338—349, 478; Verhandlgn. d. ophth. Versammlg. zu Heidelberg. Berlin 1860. S. 31—34; Vierde Jaarl. Verslag. Utrecht 1863. S. 1—52, 84; Congress ophth. de Paris 1863. S. 148. — *Ritterich*, Zur Lehre vom Schielen. Leipzig 1856. — *Ruete*, Lehrb. d. Ophth II. Braunschweig 1854. S. 495—568. — *E. Hering*, Archiv f. Anat. u. Phys. 1865. S. 153. — *Ed. Meyer*, A. f. O. IX. 3. S. 215; kl. Monatbl. 1864. S. 55, 58. — *Haas*, Derde Jaarl. Verslag. Utrecht 1862. S. 137, 190—208. — *Alf. Graefe*, Klin. Analyse d. Motilitätsstörungen d. Auges. Berlin 1858. S. 56—96, 214—279; kl. Monatbl, 1863. S. 126—136, 312, 521—528; A. f. O. XI. 2. S. 1—46. — *Pagenstecher* u. *Sämisch*, Kl. Beobachtungen. I. Wiesbaden 1861. S. 63—69, II. S. 36. — *Hirschmann*, ibid. III. S. 89, 92. — *Colsmann*, Deutsche Klinik. 1865. Nr. 23. — *Secondi*, Clinica oc. di Genova. Torino 1865. S. 111. — *Mooren*, Kl. Monatbl. 1863. S. 37, 417—423, 1864, S. 64. — *Knapp*, A. f. O. VIII. 2. S. 227; kl. Monatbl. 1863. S. 471—484, 1865. S. 346—351; 3. Jahresber. Heidelberg 1864/5. S. 20. — *Schweigger*, Kl. Monatbl. 1867. S. 1—31. — *Javal* ibid. 1864. S. 404, 437. — *Liebreich*, A. f. O. XII. 2. S. 298—307. — *Crittchet*, nach Niemetschek, Prag. Vierteljahrschr. 78. Bd. S. 96. — *Guerin*, Congress intern. d'ophth. Paris 1863. S. 195; nach Graefe A. f. O. III. 1. S. 372.

2. Das Augenzittern, Nystagmus.

Krankheitsbild. *Charakteristisch sind unwillkürliche, überaus rasche, fast rhythmische, beiderseits gleichzeitig und in gleicher Weise erfolgende, dem Zittern ähnliche Schwankungen der sonst frei beweglichen Augen.*

1. *Die Schwankungen* der Augen erfolgen in der Mehrzahl der Fälle in der Drehungsebene der *beiden seitlichen geraden* Augenmuskeln, seltener in *schräger* Richtung oder *abwechselnd* nach *verschiedenen* Richtungen hin. Oefters sind die Schwankungen deutlich *rotatorisch*, die Augen oscilliren

um die Axe der *schiefen* Muskeln. Auch kommen Fälle vor, wo die Zitterbewegungen in der Bahn gewisser *gerader und der schiefen* Muskeln stattfinden. Man unterscheidet demnach einen *Nystagmus oscillatorius, rotatorius* und *mixtus* (*Böhm*).

Das eigenthümliche Phänomen zeigt sich bisweilen nur *periodisch* unter *ganz besonderen* Verhältnissen. Häufiger jedoch ist der Nystagmus ein *continuirlicher*, insoferne er nämlich während dem *Wachsein* des Kranken fast *ohne Unterbrechung*, wenn auch mit *wandelbarer Intensität*, fortdauert und nur bei ganz *speciellen* Augenstellungen in einen *ruhigen Blick* umgewandelt wird.

So wird z. B. in manchen Fällen von *continuirlichem* Nystagmus der *Blick ruhig*, wenn die Augen *stark seitwärts* in *horizontaler* Richtung oder *schräge* nach *abwärts* auf einen *mehr weniger entfernten* Punkt gerichtet werden; in anderen Fällen, wenn in der *Medianebene* und in einer *bestimmten Distanz* gelegene Objecte betrachtet werden u. s. w. Manche Kranke haben *mehrere* solche *Orte des ruhigen Blickes*, andere nur *einen*, oder gar *keinen*, indem nämlich die Schwankungen bei *jeder* Augenstellung fortdauern und höchstens an *Intensität* und *Amplitude verlieren* (*Böhm*).

Umgekehrt wird der *periodische* Nystagmus gewöhnlich *hervorgerufen*, der *continuirliche* aber mächtig *gesteigert:* wenn der Kranke *psychisch aufgeregt* ist; wenn behufs *deutlicher* Wahrnehmung *kleiner* Objecte von Seite des *Accommodationsmuskels* und der *geraden Augenmuskeln sehr grosse* Anstrengungen gemacht werden müssen; oder wenn das *Erkennen* der Objecte durch *mangelhafte Beleuchtung* oder einen *anderen* Umstand sehr *erschwert* ist. Auch die *relative Lage und Entfernung* der Objecte nimmt Einfluss darauf und man will beobachtet haben, dass das Zittern in dem *Verhältnisse* sich steigere, als die Augen von dem Orte des ruhigen Blickes *hinweg* nach der Seite oder in sehr abweichende Distanzen gelenkt werden. Insbesondere ist *häufiger Wechsel der Lage und Entfernung der Objecte* ein Moment, welches den Nystagmus in sehr *beträchtlichem Masse* und auf *längere Zeit* zu vermehren pflegt. Mitunter reichen schon die Seitenbewegungen der Augen, welche das Verfolgen der Zeilen beim Lesen nothwendig macht, hin, um den Nystagmus zu steigern; daher die Kranken, um das Zittern zu vermeiden, statt den Augen lieber den *Kopf drehen*, oder das *Buch verschieben*, um die fixirten Worte stets an den Ort des ruhigen Blickes zu fesseln, oder aber das Buch so halten, dass sie die einzelnen Zeilen mit Hilfe der *oberen* und *unteren* geraden Muskeln in *senkrechter* Richtung durchlaufen. Ganz vorzüglich wirksam ist in dieser Beziehung aber der *Anblick durcheinander wogender Gegenstände oder Menschen;* daher denn auch die Kranken auf sehr belebten Strassen u. s. w., wo ihr Blick fortwährend nach der einen und der andern Seite, in die Nähe und Ferne, herumschweifen muss, alsbald von sehr lebhaftem Augenzittern befallen werden, welches dann auch nach der Rückkehr in ihre einsame Stube *anhält* und sie eine längere oder kürzere Zeit an der Vornahme von Arbeiten hindert, welche eine *ruhige Fixation* der Objecte fordern (*Böhm*).

2. Der Nystagmus *an sich* hindert das *Zusammenwirken beider Augen* in keiner Weise. Doch ist er überaus häufig mit Zuständen *complicirt* oder vielmehr *ätiologisch verbunden*, welche den gemeinschaftlichen Sehact unmöglich machen, mit Functionsstörungen eines oder beider Augen, mit Strabismus u. s. w.

3. Der Kranke nimmt in der Regel das Zittern seiner Augen *nicht wahr*, er sieht vielmehr alle Gegenstände, der *Objectivität* entsprechend, im *Zustande der Ruhe und Bewegung*. Immerhin *beeinflusst* der Nystagmus den *Sehact*, das Hin- und Herschwanken der Netzhautbilder macht den *Blick* im Verhältniss zur Intensität und Amplitude der Zitterbewegungen *verworren*. Es wird diese Sehstörung jedoch in der Regel nur sehr auffällig, wenn es sich um das Erkennen *sehr feiner*, ruhender oder bewegter *Gegen-*

stände oder *Objecttheile*, so wie um *rasche Orientirungen* über die *gegenseitige* Lage und Entfernung von Objecten handelt. Das Lesen sehr feiner Handschriften oder Druckschriften, das Sticken, Feinnähen u. s. w. ist meistens sehr beschwerlich, wenn der Nystagmus stärker aufgeregt wird, namentlich aber ist das Gehen auf einer sehr belebten Strasse, in menschengefüllten Räumen u. s. w. sehr unsicher, der Kranke stösst überall an.

Höchst merkwürdig ist dabei ein *Correctionsmittel*, dessen sich manche Kranke anfänglich *willkürlich*, später aber vermöge erlangter Uebung und Gewohnheit *unbewusst* und *unwillkürlich* bedienen, um diesen störenden Einfluss der Zitterbewegungen der Augen zu beseitigen. Sie bewegen nämlich durch ein ganz concinnes Spiel der *Halsmuskeln* den *Kopf* in einer den Augenbewegungen *jeweilig entgegengesetzten* Richtung, wodurch es ihnen gelingt, die Gesichtslinien *unverrückt* an den *fixirten* Punkt zu heften. Diese Kopfschwankungen sind in manchen Fällen *sehr auffällig;* sie nehmen mit dem Nystagmus ab und zu, können öfters aber auch *nach Belieben unterdrückt* und wieder *hervorgerufen* werden, ja sie treten häufig nur auf, wenn der Kranke ein Object *scharf* zu fixiren Willens ist und die Augen nicht zur Ruhe bringen kann.

Ursachen. Der Nystagmus bildet sich fast immer schon *im zarten Kindesalter* aus. Ob er, wie Manche behaupten, bisweilen völlig entwickelt *zur Welt gebracht* werde und dann öfters ein *ererbtes* Uebel darstelle, wird bezweifelt. Jedenfalls wird das Augenzittern in der bei weitem grössten Mehrzahl der Fälle erst *bemerkbar*, wenn an die Thätigkeit der *Augenmuskeln* grössere Anforderungen gestellt werden, also vornehmlich im Beginne der *Lernperiode*. Es scheint auch, als ob gerade *diese Anstrengungen* den Anstoss zur Ausbildung des Uebels gäben, dass sich der Nystagmus vom *ätiologischen* Standpunkte aus ähnlich verhalte, wie der so häufig nebenhergehende Strabismus. Sicherlich lässt sich für eine solche Anschauung der Umstand geltend machen, dass sich das Augenzittern mit seltenen Ausnahmen nur in Fällen entwickelt, in welchen während der Kinderperiode die Erzielung *scharfer* oder nur *einigermassen deutlicher* Wahrnehmungen auf *Schwierigkeiten* stiess und eine beträchtliche *Annäherung* der Objecte an die Augen nothwendig machte, also Gelegenheit für *Ueberbürdungen* der Augenmuskeln reichlich gegeben war. In der That findet man den Nystagmus am allerhäufigsten neben *Hornhautflecken*, namentlich *beiderseitigen*, welche aus den ersten Lebensjahren stammen; neben *angeborner Kurzsichtigkeit;* neben *Centralkapselstaar* und anderen *partiellen* Staaren, welche aus der Kindheit datiren; neben *Entwicklungsfehlern* der Augen; neben *Functionsstörungen des lichtempfindenden Apparates* etc.

Ausnahmsweise kömmt der Nystagmus bei älteren Kindern und Erwachsenen allerdings auch *neben völliger Integrität der Sehfunction* vor, wobei natürlich von den *durch das Zittern an sich* bedingten Störungen abgesehen wird. Es liegt dann aber die Vermuthung nicht ferne, dass in solchen Fällen während den *ersten Lebensjahren* Sehstörungen gegeben waren, welche die Aufgabe der *Muskeln* steigerten, jedoch mit der Zeit zur *Heilung* kamen. Anderseits stösst man gar nicht selten auf den Nystagmus in Fällen, in welchen der Zustand der Augen, *ausgebreitete Degeneration* der *Cornea, Cataracta, Entwickelungsfehler* der Bulbi u. s. w. *einigermassen deutlichere* Wahrnehmungen *absolut unmöglich* machen. Auch in solchen Fällen sind *Muskelüberbürdungen* nicht gerade ausgeschlossen; sieht man doch häufig, dass solche Kinder alles, was sie in die Hand bekommen, in die *nächste Nähe*

der Augen und oft in ganz absonderliche Stellung bringen, um sich an den wechselnden Schatten bei fächelnder Bewegung der Objecte zu ergötzen.

Verlauf. Der Nystagmus, einmal entwickelt, besteht in der Regel *zeitlebens* unverändert fort; doch ist nach neueren Untersuchungen eine *spontane Besserung* und selbst *Heilung nicht ausgeschlossen*, namentlich wenn die vorhandenen Sehstörungen *neutralisirt* oder *beseitigt* und damit die Anforderungen an die Augenmuskeln *gemindert* werden können.

Behandlung. Die *Prophylaxis* ist ganz nach denselben Regeln zu leiten, wie bei dem nahe verwandten *Strabismus*. Ihr *Hauptziel* ist, nebst *Beseitigung* oder *Neutralisation* der gegebenen *Sehstörungen* und ihrer Ursachen, die *Vermeidung übermässiger Anstrengungen der Augenmuskeln*. Ist einmal der Nystagmus *ausgebildet*, so ist nicht viel zu machen; doch kann man nach vorausgängiger Tilgung der gegebenen Sehstörungen eine Besserung oder Heilung durch entsprechende *Muskelübungen* anstreben, indem man, von dem *Orte des ruhigen Blickes* ausgehend, allmälig die *Richtung* und *Distanz* der Objecte ändert und die *Dauer* der Uebungen vergrössert. Als ein *directes* Mittel wurde die *Rücklagerung* der betheiligten Muskeln gepriesen (*Böhm*). Es sind gegen die Wirksamkeit dieses Verfahrens aber auch schon von vielen Seiten starke Bedenken erhoben worden (*Ruete*, *Nakonz*). Wo *gleichzeitig ein Strabismus* besteht, ist ein Grund mehr vorhanden, die Rücklagerung zu *versuchen*.

Wichtig ist die *Wahl des Lebensberufes*. Um das Augenzittern *möglichst wenig* peinlich und selbst unschädlich zu machen, sollen grundsätzlich nur *Beschäftigungen gewählt* werden, welche ein *Hin- und Herblicken* nur im mässigen Grade erheischen und den Nystagmus in seinem Effecte durch leichte *Kopfbewegungen* zu *compensiren* gestatten. Bei *Kurzsichtigen* ist der Betrieb *feiner* Arbeiten nicht ausgeschlossen, vorausgesetzt, dass die Objecte in *völliger Ruhe* erhalten werden können. Wo *Hornhautflecken* etc. ein *scharfes* Sehen *unmöglich* machen, passen hauptsächlich Gewerbe, wo es auf ein *genaues Augenmass* nicht ankömmt und der *Tastsinn* aushelfen kann, z. B. Bäckerei, Korbflechterei, Gärtnerei etc.

Quellen: *Böhm*, Der Nystagmus und dessen Heilung. Berlin 1857. — *Ruete*, Lehrb. d. Ophth. II. Braunschweig 1854. S. 492, 495. — *Graefe*, A. f. O. I. 1. S. 10. — *Nakonz*, ibid. V. 1. S. 37.

3. Lähmung der Augenmuskeln.

Krankheitsbild. *Charakteristisch ist die Verminderung der Beweglichkeit des Bulbus in der Bahn einzelner Muskeln oder Muskelgruppen und eine davon abhängige, dem Grade nach sehr wechselnde Ablenkung der einen Gesichtslinie beim binocularen Sehen.*

1. Um das *Hauptmerkmal*, die *Erschwerung oder Behinderung gewisser Augenrichtungen*, mit *Genauigkeit* zu *ermitteln*, dient ein ähnliches Verfahren, wie zur Bestimmung von *Muskelinsufficienzen* (S. 748). Will man sich vorerst blos über den wirklichen *Bestand* einer Parese vergewissern, so verfährt man, wie bei Untersuchung des *Schielwinkels* (S. 833); man lässt den Kranken einen, in der Entfernung des *deutlichsten* Sehens *parallel* zur *senkrechten* Kopfaxe aufgestellten Finger unverrückt fixiren, während man

denselben aus der *Mittelstellung* nach *verschiedenen* Richtungen an die *Grenze des Gesichtsfeldes* führt und dabei die *Ablenkungen* notirt, welche das kranke Auge einmal beim *binocularen* Sehen, das andere Mal im Momente der *Verdeckung des gesunden* Auges erfährt.

Bei Paresen des niedersten Grades ist die Motilitätsstörung *objectiv* sehr *wenig* auffällig; sie äussert sich vorerst gewöhnlich nur in einem *Gefühle von Anstrengung*, wenn es gilt, Gegenstände in *bestimmten* Richtungen zu fixiren und diese Fixation zu *erhalten;* es *ermüden* dann die betreffenden Muskeln auch bald, sie können fürder nur mehr *ruckweise* ihrer Aufgabe genügen, das Auge geräth in *Zitterbewegungen* und *weicht* endlich merkbar nach der Seite der *Antagonisten* ab (*Graefe*).

Bei Halblähmungen im engeren Wortsinne offenbart sich die *falsche* Einstellung des muskelkranken Auges in der Regel sehr auffällig, wenn das Object in der Bahn der *paretischen* Muskeln aus der Mittelstellung herausgerückt wird; das betreffende Auge *bleibt* früher oder später *hinter* dem Objecte zurück, so dass seine Gesichtslinie an dem letzteren in der Bahn der *Antagonisten vorbeischiesst.* In *derselben* Richtung, z. B. nach links oder rechts, wird das *gesunde* Auge abgelenkt, wenn das *muskelkranke* Auge *allein* zur Fixation verwendet, das *erstere* also *gedeckt* wird. Doch ist dann der *Ablenkungswinkel* ein *grösserer. Dieser* steht übrigens im Verhältnisse zur *Grösse der Anforderungen*, welche an die *paretischen* Muskeln gestellt werden, er wird ein um so *bedeutenderer*, je mehr das Object in der Bahn der *letzteren* von der Mittelstellung sich *entfernt*, je *länger* der Versuch dauert und je *höhergradig* die Lähmung ist. Es liegt darin ein hochwichtiger *diagnostischer* Behelf, welcher niemals vernachlässigt werden sollte.

Bei vollständigen Lähmungen macht sich die Ablenkung des muskelkranken Auges schon bei der *Mittelstellung* des Gegenstandes bemerklich, indem das bedeutende relative Uebergewicht der *nicht afficirten* Antagonisten sich zur Geltung bringt; der *Bereich für binoculare Fixationen* ist *ganz* auf die Seite des *gesunden* Auges verschoben und auf ein *Kleines* beschränkt. Die *kranken* Muskeln sind höchstens nur schwacher Contractionen mit *kleinen* Excursionen fähig und Bewegungen des Augapfels in *ihrer* Bahn können nur mehr *ruckweise* durch *Zusammenwirken anderer* Muskeln bewerkstelligt werden.

2. Die Ablenkung der einen Gesichtslinie führt nothwendig zum *binocularen Doppeltsehen.* Es spielt dieses in dem Krankheitsbilde der Muskellähmungen eine sehr *hervorragende* Rolle und wird in der Mehrzahl der Fälle von dem Kranken in den *Vordergrund* gestellt. Es ist nämlich meistens das *auffälligste* und *peinlichste* Symptom, besonders dort, wo die Ablenkung ihrer *Kleinheit* wegen nicht sehr deutlich in die Augen springt und darum die *Distanz* der Doppelbilder auch eine *geringe* ist. Nur *sehr ausnahmsweise* fehlt es, das Doppelbild des muskelkranken Auges kömmt unter *gewöhnlichen* Verhältnissen bei *keiner Objectlage* zur Wahrnehmung, es bedarf der *Abblendung* des *gesunden* Auges mittelst eines tief gefärbten Glases oder der Anwendung von *Prismen*, um die *Diplopie* hervortreten zu machen. Es sind dieses fast durchgehends veraltete *Fälle* mit *sehr grossen*, in der Regel *strabotischen* Ablenkungen, wo die beträchtliche *Excentricität* des Netzhautbildes im Vereine mit *Accommodationsstörungen* etc. die *Deut-*

lichkeit der Wahrnehmungen des muskelkranken Auges sehr *herabsetzt* und deren *Unterdrückung begünstiget.*

Die Grösse der Abweichung des Doppelbildes steht selbstverständlich im Verhältnisse zur *Grösse des jeweiligen Ablenkungswinkels.* Sie wird *Null*, die Doppelbilder *vereinigen* sich, wenn das Object eine Lage einnimmt, für welche eine *richtige* Einstellung der Gesichtslinien noch möglich ist. Das *Feld des binocularen Einfachsehens* steht dann durchaus nicht immer im Verhältnisse zur *Grösse der Beweglichkeitsbeschränkung;* vielmehr kommen häufig Fälle vor, wo die *letztere* eine *geringe*, und das *Doppeltsehen* dennoch über einen grossen Theil oder die *ganze* Bahn des paretischen Muskels ausgedehnt ist, und andere, wo trotz *beträchtlicher* Beweglichkeitsbeschränkung nur innerhalb *enger* Grenzen Diplopie auftritt; noch mehr, es kann die Excursionsfähigkeit in der Bahn gelähmter Muskeln erfahrungsmässig *zu-* und *abnehmen, ohne dass* das Feld des binocularen Einfachsehens eine Erweiterung oder Verengerung erführe (*Benedikt*). Es kömmt hier eben wieder die Fähigkeit zu *willkürlichen* Ab- und Adductionsschwankungen in Betracht, welche bei verschiedenen Individuen schon an und für sich eine sehr verschieden grosse ist und ausserdem noch durch eine Menge von *Umständen* wesentlich *beeinflusst* wird. So ist es klar, dass die auf Correction der Augenstellung gerichtete Innervation leicht *weg*fallen oder sich *ungenügend* erweisen werde, wenn der Drang nach Einfachsehen ein *geringer* ist, wenn das Individuum die Wahrnehmungen der abgelenkten Netzhaut leicht *unterdrückt*, zumal wenn diese Unterdrückung durch geringere Sehschärfe, ungenügende Accommodation des betreffenden Auges, durch sehr excentrische Bildlage u. s. w. begünstigt wird. Weiters machen sich hierbei die *natürlichen Associationsverhältnisse* zwischen dem Accommodationsmuskel und den beiden seitlichen Geraden in sehr fühlbarer Weise geltend. Eine corrective *Adductions*schwankung muss viel leichter gelingen, wenn der Abstand des Objectes und der Refractionszustand der Augen eine sehr beträchtliche *Accommodations*anstrengung nothwendig machen; wogegen eine corrective *Abductions*schwankung neben maximaler *Abspannung* des Accommodationsmuskels die günstigsten Bedingungen findet, mit anderen Worten: das Bereich des binocularen Sehens wird bei *Hypermetropen* in der Bahn eines paretischen *inneren* Geraden viel grösser ausfallen, wenn *nahe* Gegenstände betrachtet werden; umgekehrt aber wird ein *Kurzsichtiger* bei Halblähmung eines *äusseren* Geraden *ferne* Objecte in einem viel grösseren entsprechenden *Seiten*abstande einfach sehen müssen, als nahe. Es ist hierbei übrigens nicht blos die Leichtigkeit oder Schwierigkeit in Rechnung zu ziehen, mit welcher eine auf Correction hinzielende *Innervation* aufgebracht wird, sondern auch der vermehrte *Widerstand*, welchen die bei An- oder Abspannung des Ciliarmuskels consensuel mitbethätigten seitlichen Geraden entgegengesetzten Augenbewegungen bieten. Ein Hypermetrop z. B. wird bei Betrachtung *naher* Objecte eine corrective *Abductions*schwankung schon wegen der unvermeidlichen Spannung der inneren Geraden nur äusserst schwer aufbringen. Zeigt sich doch auch unter *normalen* Verhältnissen, dass die Excursionsfähigkeit der Bulbi in der Bahn der Recti externi bei *Parallelstellung* der beiden Gesichtslinien, also beim Fernesehen, wo die inneren Geraden weniger gespannt sind, eine grössere, als bei Convergenzstellungen ist (*Hering*).

Man hat auf diese *hochwichtigen* Verhältnisse bisher noch gar keine Rücksicht genommen und für die verschiedene Ausdehnung des Gebietes, innerhalb welchem binoculares Einfachsehen stattfindet, Erklärungen gesucht, welche sich zum Theile widersprechen. So glaubt man einerseits, dass, da die Fusion der beiderseitigen Netzhauteindrücke eine *centrale* Thätigkeit ist, der regulatorische Einfluss, welchen die Fusionstendenz auf die Augenmuskelnerven ausübt, bei *centralem* Sitze der Lähmungsursache geschwächt sein müsse, nicht aber bei *peripheren* Paralysen, so dass man aus dem *Grade* der vorhandenen *willkürlichen* Ad- und Abductionsschwankungen auf den centralen oder peripherischen Sitz des pathogenetischen Momentes schliessen könne (*Graefe*). Anderseits wird gerade im Gegentheile behauptet, dass es *periphere* Leitungshemmungen sind, bei welchen die schreiendsten Missverhältnisse zwischen der Excursionsfähigkeit des Bulbus und dem Gebiete des binocularen Einfachsehens beobachtet werden, indem dann nur eine bestimmte *Quote* des vom Centrum ausgehenden Nervenimpulses zu dem betreffenden Muskel gelangen kann (*Benedikt*).

Wenn die *willkürliche* Correction der paralytischen Ablenkung aus irgend welchem Grunde *nicht ausführbar* ist, so hört auch bald die darauf zielende Innervation auf und der kranke Bulbus springt in eine Stellung, welche dem *gestörten Muskelgleichgewichte* entspricht, von der normalen also um so mehr abweicht, je weiter die Paralyse gediehen ist, je grössere Anforderungen an den gelähmten Muskel gemacht werden, und mit je grösseren Widerständen derselbe zu kämpfen hat. Man kann dieses Abweichen deutlich sehen, wenn eine willkürlich aufgebrachte Correction durch Vorsetzung eines nach Stärke oder Lage unüberwindlichen *Prisma* plötzlich aufgehoben wird.

Entsprechend den Gesetzen der identischen Sehrichtungen lässt sich aus der *gegenseitigen Lage und Stellung der Doppelbilder*, welche von einem *monocular richtig* fixirten Objecte auf *beiden* Netzhäuten entworfen werden, die jeweilige gegenseitige Lage der *Gesichtslinien* und die Stellung *bestimmter Meridiane* zu einander ermessen (S. 823). Sollen dabei jedoch die umständlichen Rechnungen vermieden werden, welche *veränderte Projectionsverhältnisse* mit sich bringen (S. 818), so ist es nothwendig, dafür zu sorgen, dass die Objectfläche stets *normal* bleibe zur *idealen Visirebene*, d. i. zu einer Ebene, welche durch die *richtig* eingestellt gedachten beiden Gesichtslinien und die Grundlinie gehen würde. Man muss also das Object mit dem *gesunden* Auge vorerst bei *horizontaler* und *gerade nach vorne* gerichteter Gesichtslinie fixiren lassen und die Erscheinungen notiren. Hierauf muss behufs der Bethätigung der einzelnen Muskeln und Muskelgruppen statt einer Hebung und Senkung der Visirebene *der Kopf nach vorne oder hinten geneigt* werden, während die *Visirebene* unverändert *horizontal* bleibt. Um weiters den Einfluss zu beseitigen, welchen *Convergenzen* der Gesichtslinien auf Meridianneigungen nehmen, ist es gerathen, das Object in der Entfernung *mehrerer Schritte* aufzustellen.

Ist solchermassen aus der gegenseitigen Lage und Stellung der Doppelbilder die Abweichung der Gesichtslinie und der verticalen Trennungslinie des kranken Auges für die einzelnen Blickrichtungen fehlerfrei bestimmt, so sind damit auch die Prämissen gegeben, um auf den *Sitz* und die *Ausdehnung der Lähmung* Schlüsse zu wagen. Doch kann man hierbei nicht vorsichtig genug sein, zumal wenn es sich um falsche *Meridianneigungen* handelt, indem noch mannigfaltige und oft sehr schwer zu ermittelnde Verhältnisse concurriren und die Auflösung des Problems in hohem Grade erschweren. So müssen die *normalen* Meridianneigungen, welche be-

stimmte Blickrichtungen begleiten, in Abrechnung gebracht werden. Auch darf man nicht übersehen, dass *abnorme Widerstände* und *Drehpunktlagen* eben so wie *Verrückungen der resultirenden Zugrichtung* bei ungleichmässiger Lähmung der einzelnen *Bündel* eines Muskels oder einer Muskelgruppe von Belang werden können; dass es oft sehr schwer ist, genau wag- oder lothrechte Bewegungen des fixirenden Auges ohne gleichzeitige Kopfdrehungen zu bewerkstelligen; dass die Angaben der Kranken über die Neigung der Doppelbilder häufig höchst unzuverlässlich sind u. s. w.

Die Vernachlässigung dieser Umstände gestattet denn auch kaum, die *bisher geltenden* Regeln, nach welchen die Lähmungen der einzelnen Muskeln aus der gegenseitigen Lage und Stellung der Doppelbilder diagnosticirt wurden (*Graefe, Schuft, Alf. Graefe*) anders als mit grösster Vorsicht aufzunehmen, um so mehr, als man über die *normalen* Meridianneigungen bei den verschiedenen Blickrichtungen ganz falsche Ansichten hegte.

a. Ist *ein seitlicher Gerader allein* gelähmt, so weicht die Gesichtslinie des zugehörigen Auges bei der *Primärstellung* des anderen in der Bahn des *Gegners horizontal* vom Fixationsobjecte ab. Wird der Blick in der Bahn des *paretischen* Muskels *wagrecht* zur Seite gewendet, so folgt der kranke Bulbus dem gesunden eine Strecke weit, bleibt aber stets *hinter* dem letzteren zurück und geht bei einer *Ganz*lähmung des bezüglichen Muskels überhaupt nicht über die Mittelstellung hinaus. Die Drehung ist dann beiderseits je um Eine *senkrechte* Axe erfolgt und auf der kranken Seite nur weniger excursiv ausgefallen. Die beiden Netzhautbilder einer *verticalen* Linie werden daher in *gleicher Höhe*, aber auf *disparaten* Längsschnitten entworfen, erscheinen demnach ungefähr *parallel* zu einander und *gleich hoch*, aber *gekreuzt* oder *gleichseitig*, je nachdem ein *innerer* oder *äusserer* Rectus gelähmt ist. Wird nun, während die ideale Visirebene immer die horizontale Lage beibehält, der Kopf stark nach vorne oder hinten geneigt, so dass erstere relativ zu dem letzteren *gehoben* oder *gesenkt* erscheint, so wird die Gesichtslinie abermals zurückbleiben, wenn der Blick in der Bahn des paretischen Muskels *seitwärts* geht. Dem zu Folge werden auch die verticalen *Meridiane* beider Netzhäute nicht mehr parallel sein, da dies nur bei parallelen Gesichtslinien möglich wäre; vielmehr wird nach dem Listing'schen Gesetze die eine Netzhaut im Vergleiche zur anderen *verdreht* sein und in Uebereinstimmung damit werden die Doppelbilder einer zur horizontalen idealen Visirebene verticalen Linie zu einander *geneigt* erscheinen, immer vorausgesetzt, dass *alle* Fasern des kranken Muskels *gleichmässig* gelähmt sind und dass seine *resultirende* Zugrichtung keine wesentliche Aenderung erlitten hat.

Ist z. B. der *rechte äussere* Gerade paretisch und wird der Blick bei stark nach *vorne* geneigtem Kopfe und horizontaler idealer Visirebene nach rechts gerichtet, so werden beide Gesichtslinien ungefähr auf *gleicher Höhe*, die rechte aber nach *innen* zurückbleiben. Folglich werden die Längsschnitte der rechten Netzhaut mit dem *oberen* Ende *weniger* nach *links* geneigt sein, als jene der stärker nach rechts gewandten linken Netzhaut, die *gleichseitigen* Doppelbilder einer zur idealen Visirebene verticalen Linie werden daher nach *oben convergiren*. Umgekehrt werden sie nach *oben divergiren*, wenn der Blick bei stark *rückwärts* geneigtem Kopfe und horizontaler idealer Visirebene nach *rechts* geführt wird. Erfahrungsmässig tritt die Ablenkung bei *Hebung* der Visirebene *weit weniger* hervor, als bei *gesenktem* Blicke, was seinen Grund darin hat, dass letztere Bewegung in der Natur immer nur beim Betrachten *naher* Objecte ausgeführt wird und demgemäss mit starker *Convergenz* der Gesichtslinien (*Schuft*) und kräftigen Spannungen des Accommodationsmuskels einhergeht.

Wäre der *rechte innere* Gerade *allein* gelähmt, so müssten bei stark *vor*geneigtem Kopfe und horizontal nach *links* gewandtem Blicke *gekreuzte* Doppelbilder auftreten und das dem *kranken* Auge zugehörige Trugbild mit dem der anderen Seite nach *oben convergiren*; bei stark *zurück*geneigtem Kopfe und horizontal nach links gewandtem Blicke nach *oben divergiren.*

b. Ist ein *oberer* oder *unterer Gerader allein* gelähmt, so weicht die Gesichtslinie des *kranken* Auges bei der *Primärstellung* des gesunden nach *oben* oder *unten* ab, je nachdem der Rectus *inferior* oder *superior* leidet; nebenbei soll dieselbe aber auch eine kleine Ablenkung nach *aussen* erfahren (*Graefe*). Zudem ist die Netzhaut des kranken Auges gegen die des gesunden ein wenig *verdreht*, sie hat eine geringe *Rollung* um die Gesichtslinie erfahren, daher die Doppelbilder einer verticalen Linie *nicht parallel* erscheinen. Wird nun der Blick unter Bethätigung des *paretischen* Geraden relativ zum Kopfe in *senkrechter* Richtung *gehoben* oder beziehungsweise *gesenkt*, so bleibt die Gesichtslinie des kranken Auges mehr und mehr zurück und es steigt die Desorientirung der ganzen Netzhaut, letzteres, weil die Drehung um *andere* Axen erfolgt und der associirte Obliquus im Uebergewichte wirkt. Demgemäss wird der Unterschied in der *Höhe, Breite* und *Neigung* der Doppelbilder wachsen (*Graefe*). Wird dann bei Lähmung des *oberen* Geraden der Blick zuerst *horizontal* nach der Seite des *gesunden* Auges gewandt und dann *lothrecht gehoben*, so bleibt die Gesichtslinie des kranken Auges etwas *weniger* zurück, als bei der senkrechten Hebung aus der *Primär*stellung; dagegen bleibt sie etwas *stärker* zurück, wenn der Blick *vertical* gehoben wird, *nachdem* er zuerst horizontal nach der Seite des kranken Auges gewendet worden ist. Analog verhält sich die Sache bei Lähmung des Rectus *inferior*. Bei *verticaler* Senkung des Blickes bleibt die Gesichtslinie am *meisten* zurück, wenn das Auge zuvor nach der *kranken* Seite, am *wenigsten*, wenn es zuvor nach der *gesunden* Seite gewendet worden war.

c. Ist ein *schiefer Muskel allein* gelähmt, so verkehren sich gewisser Massen die Verhältnisse in Bezug auf Paresen des associirten Geraden. Es wäre z. B. ein *oberer Schiefer* paretisch. Es wird dann die Gesichtslinie des kranken Auges bei der Primärstellung des gesunden ein sehr Geringes nach *oben innen* abweichen (*Graefe*) und die Netzhaut eine kleine *Rollung* nach aussen erleiden. Die Doppelbilder werden demnach *gleichseitig* sein, das dem *kranken* Auge zugehörige etwas *tiefer* stehen und mit dem anderen nach *oben convergiren.* Ausserdem hat man bemerkt, dass das fragliche Trugbild gegen den Körper des Patienten *geneigt* erscheint, so dass diesem das obere Ende *ferner* zu liegen dünkt, ein Phänomen, welches bisher nicht genugsam erklärt ist (*Graefe*). Wird nun der Blick *gerade nach abwärts* gesenkt, so nimmt die Seiten- und Höhenabweichung der Gesichtslinie und die Raddrehung der Netzhaut, (also auch der *Höhen-*, *Breiten-* und *Neigungs*-Unterschied der Doppelbilder) zu (*Graefe*). Wird hierauf der Blick zuerst *horizontal* nach der Seite des *gesunden* Auges gewandt und dann *gesenkt*, so tritt das Zurückbleiben der Gesichtslinie des kranken Auges *stärker* hervor, als bei Senkung des Blickes aus der *Primär*stellung; dagegen ist es *minder* deutlich, wenn der zuerst nach der *kranken* Seite gerichtete Blick *vertical* gesenkt wird.

d. Sind *mehrere Muskeln desselben Auges* gleichzeitig gelähmt, so geht die Abweichung der Gesichtslinie und die Raddrehung bei der Primär-

stellung des gesunden Auges und bei Blickrichtungen in der Bahn der paretischen Gruppe immer in der *Resultirenden der Gegner*. Sie wechselt, je nachdem die Bahn der beabsichtigten Drehung sich der Zugrichtung dieses oder jenes paretischen Muskels nähert und je nachdem die Lähmung gleichmässig oder ungleichmässig über die fragliche Gruppe vertheilt ist. Im Ganzen erscheinen dann die Verhältnisse überaus verwickelt. Doch bieten die Gesetze der Augenbewegung (S. 819) und der identischen Sehrichtungen (S. 821) auch hier die Mittel, um aus der gegenseitigen Lage und Stellung der Doppelbilder die Abweichungen der Gesichtslinie und der Meridianstellung bei den verschiedenen Blickrichtungen zu ermitteln und damit auch das Lähmungsgebiet zu bestimmen, immer vorausgesetzt, dass man stets bei *horizontaler* idealer Visirebene und *normal* darauf stehendem Gesichtsfelde untersucht (S. 863), um die höchst complicirten Projectionsverhältnisse ausser Rechnung zu bringen; weiters aber, dass man nur in horizontaler und verticaler Richtung Blickwendungen ausführen lässt.

Sind sämmtliche vom Nervus oculomotorius beherrschte Augenmuskeln gelähmt, und dieses ist ein *sehr gewöhnliches* Vorkommniss, so zeigt sich vorerst schon die *Oeffnung der Lidspalte* sehr erschwert oder ganz behindert; der *obere* Augendeckel steht mit seinem unteren Rande viel *tiefer*, als jener des gesunden Auges, er kann nur bis zu einer *gewissen Höhe* emporgezogen werden und zwar *weiter*, wenn das kranke Auge *allein* verwendet wird, als wenn die Oeffnung an *beiden* Augen zugleich versucht wird. Oftmals gelingt die Oeffnung der Lidspalte gar nur unter Beihilfe der *Brauen-* und *Stirnmuskeln*, welche die *Stirnhaut* und damit die äussere *Lidhaut* emporziehen. *Der Augapfel* zeigt sich meistens etwas *prominent* und wegen dem Uebergewichte des Rectus externus nach aussen gewandt. Seine *Beweglichkeit* ist nach allen Richtungen, mit Ausnahme jener nach aussen und nach aussen unten, beschränkt oder aufgehoben. Wird der Blick aus der Mittelstellung *horizontal* nach der *gesunden* Seite bewegt, so tritt diese Ablenkung nach *aussen* immer deutlicher hervor. Geht der Blick *gerade nach oben*, so folgt die Gesichtslinie des kranken Auges bei *vollständiger* Lähmung gar nicht; geht er hingegen *gerade nach unten*, so folgt das kranke Auge nur *wenig* und weicht zugleich etwas nach *aussen* ab. In Uebereinstimmung damit erscheinen die Doppelbilder bei Primärstellung des *gesunden* Auges *gekreuzt* und der *Seitenabstand* wächst mit der Grösse der Ablenkung, welche der Blick nach Seiten des gesunden Auges erfährt. Die *Pupille* des kranken Auges ist mit sehr seltenen Ausnahmen mässig erweitert, starr und unbeweglich; durch *Mydriatica* indessen lässt sie sich auf das Maximum dilatiren. Das *Accommodationsvermögen* liegt in der Regel ganz darnieder; doch ist das Gegentheil *nicht nothwendig* ausgeschlossen (S. 695).

e. Bei der Lähmung sämmtlicher Augapfelmuskeln (*Ophthalmoplegia paralytica*), welche fast immer mit Lähmungen anderer *Gehirn-* und *Rückenmarksnerven* einhergeht, findet man den etwas hervorgetriebenen, *völlig unbeweglichen* Bulbus von dem gelähmten oberen Lide gedeckt. Seine optische Axe steht *gerade nach vorne* oder ein wenig nach aussen. Die *Pupille* und die *Accommodation* verhalten sich wie bei der completen Oculomotoriuslähmung (*Graefe*).

3. Eine nothwendige Folge der Lähmung ist die *Mangelhaftigkeit des Orientirungsvermögens am kranken Auge*. Wenn mit dem letzteren *allein*

Objecte fixirt werden sollen, welche in der Bahn der paretischen Muskeln liegen, so projicirt der Patient wegen dem Bedarfe stärkerer Innervationen das ganze Gesichtsfeld in der betreffenden Bahn zu *weit weg* und greift folgerecht auch an dem Objecte vorbei, welches er fassen will.

Es kömmt diese Beirrung des Orientirungsvermögens auch noch sehr häufig durch den *Schwindel* zum Ausdruck, zumal wenn die vom Nervus *oculomotorius* beherrschte Muskelgruppe gelähmt ist, weniger bei Paresen des *äusseren Geraden*. Es tritt die Erscheinung besonders stark hervor, wenn das *gesunde* Auge gedeckt wird und ist dann bisweilen so arg, dass sich der Kranke kaum auf den Füssen zu erhalten im Stande ist.

4. *Um der höchst peinlichen Diplopie und dem Schwindel zu entgehen,* pflegt der Kranke, so lange ihm die *Unterdrückung* der Eindrücke des betreffenden Auges nicht gelungen ist, die Lidspalte des letzteren zu schliessen und das *gesunde* Auge *allein* zur Fixation zu verwenden; wo es aber *zulässig* ist, sucht er durch *Drehungen des Kopfes* um eine senkrechte, horizontale oder schiefe Axe das zu fixirende Object in eine solche relative Lage zu bringen, dass die *richtige* Einstellung der *beiden* Gesichtslinien eines *Minimum* oder gar *keiner* Kraftanstrengung von Seite der *paretischen* Muskeln bedarf (*Graefe*).

Ist z. B. das muskelkranke Auge nach *rechts* weniger beweglich, so dreht der Kranke mittelst der Halsmuskeln das *Gesicht nach rechts* und vermindert so die Aufgabe des gelähmten Muskels. Ist aber schon eine excessive *Contraction des Antagonisten* eingetreten, so hält der Kranke den Kopf nach der *entgegengesetzten* Seite, weil so die Unterdrückung des betreffenden Doppelbildes leichter gelingt (*Graefe*).

Ursachen. Die Augenmuskellähmung ist *stets* nur *Symptom* und zwar höchst mannigfaltiger krankhafter Zustände, welche entweder das *Muskelgefüge* selbst betreffen und es hindern, gegebenen *Nervenimpulsen* Folge zu leisten, oder aber die *Leitung* in irgend einem Punkte der *Nervenbahnen* erschweren oder unmöglich machen. Man unterscheidet auf Grundlage dieser Differenz *unächte* und *wahre Lähmungen* und theilt *letztere* wieder je nach dem *Sitze* des Leitungshindernisses in *periphere* und *centrale*.

1. Unter den pathogenetischen Momenten der *unächten* Lähmungen ist vornehmlich die *Atrophie des Muskelgefüges* zu nennen. Sie kömmt ausnahmsweise *angeboren* vor. Gewöhnlich aber findet man sie als Folge von übermässiger *Dehnung* nach *Exophthalmus*, sowie als Folge der Dehnung und dauernden Unthätigkeit an den *Antagonisten* der *Schielmuskeln* bei *veraltetem* Strabismus Ausserdem gehören zu den Ursachen unächter Lähmungen: die *sehnigen* Degenerationen der *Schielmuskeln;* die *narbigen Verbildungen* einzelner Muskelbäuche in Folge von Risswunden, Muskelentzündungen mit oder ohne Eiterung etc.; die *Zerstörungen* des Muskelgefüges durch orbitale *Afterwucherungen* u. s. w. Vielleicht ist auch der *Lagophthalmus cholericus* hier unterzureihen, indem es keineswegs ausgemacht ist, ob der Verfall der Erregbarkeit in den centralen Ursprüngen, oder auch theilweise eine Herabsetzung der vom Quintus ausgehenden Erregungen, oder vielmehr die von dem Wasserverluste herrührende periphere Muskelaffection im Verein mit dem von der Vertrocknung der Bindehaut gesetzten Widerstande die Schuld trägt (*Graefe*).

2. Als Veranlassung *peripherer wahrer Lähmungen* können *Orbitalabscesse*, *Aftergebilde* in der Augenhöhle, eindringende *Wunden* etc. fungiren, welche einzelne oder mehrere *Nervenäste* beschädigen. Häufiger jedoch finden derlei Paralysen ihr pathogenetisches Moment in *rheumatischen Affectionen* der *Nervenscheiden*. Es sind diese *rheumatischen Paralysen* öfters mit *gleichen* Affectionen der Orbita und ihrer Umgebungen gepaart; sie entwickeln sich meistens sehr rasch nach Einwirkung starker *Temperaturwechsel*, besonders der *Zugluft;* sind gewöhnlich *einseitig* und oft sogar auf *einzelne Zweige* eines

Nervenastes, also auch auf *einzelne Muskeln*, beschränkt; können jedoch auch *beiderseitig* auftreten und auf *alle* Muskeln des Bulbus, nebstbei wohl gar auf das Verzweigungsgebiet *anderer Gehirn-* und *Rückenmarksnerven* sich erstrecken. Man hat in veralteten derartigen Fällen mehrmals Gelegenheit gehabt, die *Ueberreste* perineuritischer Erkrankungen neben der Atrophie des Nerven nachzuweisen (*Graefe*). In einzelnen Fällen mögen periphere Lähmungen auch durch *syphilitische Affectionen* der Orbita und *Mitleidenschaft* der Nervenscheiden bedingt werden. *Sonst* sind Paralysen, bei welchen *Syphilis* im Spiele ist, in der Regel *centrale*.

3. Die *centralen Lähmungen* sind bisweilen *binocular* und dann nicht immer von gleichem Grade und gleicher Ausdehnung auf beiden Seiten; auch sind sie oft mit Paralysen im Verzweigungsgebiete *anderer* Gehirn- oder Rückenmarksnerven gepaart. Sie betreffen bald den *ganzen Quer*schnitt eines Stammes, bald beschränken sie sich auf einzelne *Bündel* desselben. In Bezug auf ihre *pathogenetischen* Verhältnisse gilt mit unwesentlichen Aenderungen das von den Ursachen der Amaurose Mitgetheilte, daher füglich darauf verwiesen werden kann. Es mögen in einzelnen Fällen *rein mechanische* Leitungshinderungen (S. 790), *Circulationsstörungen* (S. 795), oder dem *Blute beigemischte* krankhafte oder fremdartige Stoffe (S. 794), anzuschuldigen sein. Doch sind dies sicherlich seltene Ausnahmen. *In der Regel* handelt es sich gewiss um *Wucherungsprocesse*, welche den Charakter einer *manifesten Entzündung* oder des *grauen Schwundes* tragen und ursprünglich entweder in den *intracraniellen Stammtheilen* der Nerven, oder in den eigentlichen *Ursprungskernen* und *centralen Verbindungsfäden* derselben ihren Sitz haben.

a. Wucherungen im Bereiche der *intracraniellen Stammtheile* entwickeln sich bisweilen *selbständig* in Folge mannigfaltiger ätiologischer Verhältnisse. Sie beschränken sich anfänglich oft auf eine kleine Strecke des Nerven, gewöhnlich aber pflanzen sie sich rasch längs der Faserbündel fort und lassen den Stamm in einem grossen Theile seiner Bahn verändert erscheinen. Manchmal erkranken *mehrere* intracranielle Nerven gleichzeitig oder kurz hinter einander, ohne dass sich ein gemeinsamer centraler Herd nachweisen liesse, daher eine *Mehrheit primärer* Herde anzunehmen ist (*Türck*).

Häufiger erscheint der Process *secundär*, als Folgezustand *basilarer Meningitis* (S. 799), *Periostitis* (S. 800, *Graefe*), oder *Geschwulstbildung* (S. 801), und erklärt sich bald durch *directen* Uebergang der Wucherung auf das Neurilem, bald durch *mechanische Beengung* der in der Herdnähe streichenden Stammtheile (*Türck*). Als *entferntere* Ursachen kommen in dieser Beziehung Scrofulose, Tuberculose, Rheuma, Gicht, pyämische Processe, Typhus, anomal verlaufende Exantheme u. s. w., vornehmlich aber Syphilis (*Leidesdorf*, *Graefe*) in Betracht.

b. *Eigentliche Hirnleiden* (S. 803) führen mitunter *unmittelbar* zu Functionsstörungen der motorischen Augennerven, indem einzelne Ursprungskerne oder centrale Verbindungsfäden in den Krankheitsherd selber oder in den Reactionsgürtel fallen. Insonderheit kommen Lähmungen im Bereiche des dritten Gehirnnerven *regelrecht* bei Erkrankungen der *Grosshirnschenkel* vor und sind dann meistens mit Lähmungen der jenseitigen Extremitäten gepaart (*Duchek*). Dagegen erscheinen Paralysen im Gebiete

des *Nerv. facialis* sehr gewöhnlich im Gefolge von *Brücken*leiden und gehen ebenfalls meistens mit Lähmungen der Extremitäten einher (*Duchek*). Im Uebrigen sind Paralysen der einzelnen motorischen Augennerven bei den *verschiedenartigsten* Formen und Localisationen von Gehirnleiden getroffen worden, und zwar unter Umständen, welche die Quelle der Paralyse nur in dem primären Krankheitsherde selber zu suchen gestatteten.

Bei *alten* Leuten, wo solche Paralysen überhaupt häufiger auftreten, sind wahre Encephalopathien, zumal Hirnerweichung, in einem viel grösseren procentarischen Verhältnisse, als bei jugendlichen Individuen das pathogenetische Moment von Motilitätsstörungen der Augen. Es ist dringend nothwendig, dies in *jedem* Falle zu berücksichtigen, auch wenn die Lähmung vorläufig blos auf einen einzelnen Augenmuskel beschränkt wäre. Es kömmt in der That gar oft vor, dass derlei Processe sich vorerst blos durch eine eng umschriebene Parese offenbaren, ja dass diese sogar wieder zurückgeht und dass nach mehreren Wochen oder Monaten plötzlich Lähmungen in ausgebreiteten Muskelgebieten erscheinen, welche über das Vorhandensein eines deletären Hirnleidens keinen Zweifel übrig lassen.

In anderen Fällen sind Encephalopathien nur als die entfernteren Ursachen zu betrachten. Die eigentliche Quelle der Lähmung ist in einer *secundären Basalmeningitis* zu suchen oder in vermehrtem *Hirndrucke* (S. 807). Der *Druck* geht dann bisweilen von *Geschwülsten* aus, welche an der *Varolsbrücke*, an den *Grosshirnschenkeln* oder in deren nächster Umgebung sitzen und an der Oberfläche des Gehirns *hervortreten*. In anderen Fällen schwellen die genannten *Gehirntheile selbst* wegen der Entwicklung von Aftergebilden, apoplectischen Herden etc. in ihrem Gefüge oder in ihrer Umgebung an und *drücken* die unter ihnen weglaufenden Nerven gegen den Knochen; oder machen, dass die mit den Nervenstämmen sich kreuzenden grösseren *Gefässäste* als *solche* den Nervenstamm *einschnüren* (*Türck*); oder dass die *Bindegewebsfäden*, welche die Gefässe und Nerven umspinnen und an die Basis des Gehirnes heften, in Folge ihrer Zerrung und Spannung die Nerven *comprimiren*. Oefters ist der Hirndruck auf einen primären oder secundären *Hydrocephalus* (S. 807) zurückzuführen.

4. Ausnahmsweise scheinen Lähmungen *einzelner* Muskeln blos auf *Muskelanästhesie* zu beruhen, d. h. eine Folge des aufgehobenen *Muskelgefühles* darzustellen. Man findet solche Paresen neben Anästhesie *sensitiver* Nervenzweige in den Umgebungen des Auges. Sie lassen sich gewöhnlich durch periphere Reizung der anästhetischen Zweige rasch tilgen (*Graefe*).

5. Endlich ist noch der Motilitätsstörungen zu erwähnen, welche sich manchmal im Gefolge der *Diphtheritis faucium* entwickeln (S. 760).

Der Verlauf und die Ausgänge wechseln im *concreten* Falle sehr nach der Verschiedenheit des *Grundleidens*. *Rheumatische* Paralysen pflegen sich *sehr rasch*, oft binnen wenigen Stunden, über Nacht, zu entwickeln; während die *centralen* Lähmungen, besonders die auf *Compression* oder *primärer Entzündung* der *intracraniellen* Stammtheile beruhenden, gewöhnlich nur *sehr allmälig* hervortreten und etwa auch an *Ausdehnung* gewinnen. Dass sehr auffällige *Abweichungen* von dieser Regel nichts Seltenes sind, braucht nicht erst erwähnt zu werden, es ergibt sich von selbst aus den Eigenthümlichkeiten der einzelnen pathogenetischen Momente. Bemerkenswerth ist jedoch, dass die *Gradsteigerung* der Paralyse oftmals eine mehrfach *unterbrochene* ist, insoferne nämlich die Lähmungserscheinungen eine Zeit lang der *In-* und *Extensität* nach *schwanken*, zunehmen, abnehmen, ganz verschwinden, wieder hervortreten u. s. f., bis endlich der Zustand ein mehr *stabiler* wird. Bisweilen machen sich in dem Verlaufe auch *Krämpfe* geltend, oder *gehen* der

Paralyse *voraus*, besonders bei *entzündlicher* Grundlage, wo sie den die Entzündung vorbereitenden *Reizungszustand* zu beurkunden scheinen (*Graefe*).

Frische oder doch nicht veraltete Fälle von Augenmuskellähmung, falls sie noch *nicht* mit *strabotischer* Ablenkung combinirt sind, gelangen *häufig zur Heilung*, und dieses zwar sowohl *spontan*, als unter der Beihilfe geeigneter *Behandlung*. Am *günstigsten* ist in dieser Beziehung die *rheumatische* Form der Paralyse; diese geht sogar in der *Mehrzahl* der Fälle zurück, wenn die Verhältnisse nur einigermassen zuträglich sind. Auch die auf *primärer Entzündung* der *intracraniellen* Stammtheile fussende Paralyse wird *nicht ganz selten* geheilt, indem die *Entzündung* und die durch sie gesetzten *materiellen* Veränderungen *gänzlich getilgt* werden. *Secundäre* Neuritides und *Compressionen* der Nervenstämme lassen im Gegentheil nur *wenig Hoffnung* auf *gänzliche* Beseitigung der dadurch bedingten Paralyse, es wäre denn, dass das Grundleiden innerhalb einer *nicht zu langen* Zeit getilgt werden kann, was besonders bei *syphilitischer* Affection nicht gar selten gelingt. Am *schlechtesten* gestaltet sich die Prognose, wenn die Erscheinungen auf eine Affection von *Gehirn-* und *Rückenmarkstheilen* hinweisen, da diese *in der Regel* eine *weitere Ausbreitung* des Lähmungsbezirkes, wenn nicht noch schlimmere Zufälle, drohen.

Besteht die Lähmung schon längere Zeit, oder ist sie gar *veraltet*, so ist die Aussicht auf *Heilung*, selbst auf eine *Besserung* des Zustandes, schon *sehr gering* oder *Null*. Einerseits zeigt eine solche Veraltung schon an und für sich auf geringe Neigung des Grundprocesses und seiner Producte, sich rückzubilden. Anderseits ist die *Paralyse selbst* eine sehr ergiebige Quelle *secundärer* Leiden, welche ihrer Natur nach einer wahren Heilung sehr entgegen sind. Dahin gehört nebst der *Atrophie der Nerven* selber der *Schwund der gelähmten Muskeln*, deren fettige Rückbildung, Verschmächtigung, Vergilbung, Erschlaffung; die Entwicklung einer *Amblyopia ex anopsia*; vornehmlich aber die *strabotische Ablenkung* des *muskelkranken* Auges nach der Seite des *Antagonisten*, oder des *anderen* Auges nach der Seite des dem Antagonisten *gleichnamigen* Muskels. Es ist diese *strabotische* Ablenkung in der That ein sehr häufiger Ausgang und scheint in der Regel das *weniger functionstüchtige*, d. i. das *weniger sehkräftige* Auge zu betreffen (*Graefe*). Ihr *nächster* Grund ist die, durch die falsche Einstellung der einen Gesichtslinie bedingte, höchst lästige *Diplopie* und der *Schwindel*, welche der Kranke auf jede mögliche Weise zu beseitigen sucht.

Die Behandlung muss natürlich in erster Linie auf das *Grundleiden* gerichtet werden. Eine *directe* Behandlung der Lähmung findet erst ihre Rechtfertigung, wenn das *pathogenetische* Moment *getilgt* oder doch seines *Einflusses* auf die Leitung in den betreffenden Nervenbahnen *beraubt* worden ist. Erweiset sich *dann* auch *diese* als *unzureichend*, um den gelähmten Muskeln ihre *normale* Functionstüchtigkeit wieder zu geben, so kann in geeigneten Fällen der Versuch gemacht werden, die Leistungsfähigkeit der Muskeln auf *mechanischem* Wege, durch *Verminderung der Widerstände*, relativ zu heben.

1. Die Regeln, nach welchen die höchst mannigfaltigen *Grundleiden* zu behandeln sind, gibt die *specielle Therapie*. Doch möge im Vorbeigehen der *günstigen* Erfolge Erwähnung geschehen, welcher sich eine zweckmässig geleitete *Schmierkur* (S. 22) häufig in Fällen zu rühmen hat, in welchen

die *Aufsaugung massiger Exsudate*, und zwar *nicht blos syphilitischer*, die Aufgabe bildet. Bei *rheumatischer* Grundlage werden in *ganz frischen* Fällen nebst strenger Erfüllung der Causalindication *trockene warme Tücher* oder Säckchen mit aromatischen Kräutern, auch *fliegende Vesicantien*, neben dem innerlichen Gebrauche von *Jodkali* empfohlen. Erstere sollen das Auge, die Stirne und Schläfe decken und einige Zeit getragen werden. Letztere sollen, etwa kreuzergross, *täglich* an einer *anderen* Stelle der Stirne oder Schläfe angelegt werden.

Das *Einstreuen* von *Strychnin-* oder *Veratrinpulver*, $^1/_{16}$—$^1/_8$ Gran mit 1—2 Gran Zucker oder Amylum gemischt, oder das *Aufstreichen* von derlei *Salben* auf die durch das Vesicator der Epidermis beraubten Stellen ist wohl kaum jemals von irgend einem erheblichen Nutzen. Ebenso dürften *eigentliche Schwitzkuren*, der Gebrauch des *Tartarus emeticus* in kleinen Gaben u. s. w. entbehrlich sein.

2. *Späterhin* ist, zumal bei muthmasslicher *rheumatischer* Basis und wo *nach Tilgung des Grundleidens* die Lähmung *fortbesteht*, der *elektrische Strom* zu versuchen. In sehr vielen Fällen leistet er vortreffliches, bisweilen selbst bei unzweifelhafter Existenz eines im Uebrigen unverbesserlichen intracraniellen Leidens. Es ist dabei eine sehr wichtige Regel, dass man *vom Trigeminus aus* wirke. Eine *directe* Anregung der *motorischen* Augenmuskelnerven (*B. Schulz, Szokalski*) ist im Ganzen nicht nur überflüssig, sondern geradezu weniger wirksam, als eine durch *Reflexe* vom Quintus aus vermittelte. Der angewandte Strom soll gerade *nur so stark* sein, dass er eine leichte Empfindung an der betreffenden Hautstelle veranlasst und immer nur *sehr kurze Zeit*, etwa eine halbe Minute, einwirken. Je nach der grösseren oder geringeren *Irritabilität* des Individuums und seines Trigeminus wird selbstverständlich die Dosis schwanken. Wird *zu stark* oder *zu lange* gereizt, so geht der Erfolg häufig wieder *verloren*. Die Besserung tritt nämlich in der Regel *momentan* ein und verschwindet eben so rasch wieder, wenn die Application eine fehlerhafte ist. Es empfiehlt sich daher, vorerst blos einige Secunden zu reizen und zu sehen, ob eine Besserung nachweisbar ist. Falls eine solche sich bemerklich macht, soll mit dem Strome noch fortgefahren werden. Sobald aber bei den wiederholten Versuchen die Zunahme der Motilität *stille* steht, oder wenn nach den ersten paar Secunden eine Besserung *nicht* wahrzunehmen ist, muss sogleich *aufgehört* werden, um in einer *späteren* Sitzung das Verfahren zu wiederholen. Es steht ziemlich fest, dass dort, wo diese Methode nicht zureicht, auch *stärkeres* Reizen nichts nützt, ja gar oft eine Verschlimmerung des Leidens nach sich zieht. Nicht selten geschieht es, dass sich erst nach einer Reihe von Sitzungen die Besserung offenbart und dann rasch fortschreitet, daher man nicht gleich den Muth sinken lassen muss. Wenn jedoch im Laufe von 14 Tagen der Erfolg Null ist, darf kaum mehr viel gehofft werden. Es zeigt sich derselbe bald in einem *proportionalen* Wachsthum der Contractionsfähigkeit des Muskels und des Bereiches, innerhalb welchem binocular einfach gesehen wird; bald nimmt nur die *erstere* zu, während die letztere wenig oder gar nicht an Ausdehnung gewinnt (*Benedikt*).

Auf dem Wege der Erfahrung glaubt man gefunden zu haben, dass sich für *bestimmte Lähmungsbezirke* Reizungen *bestimmter Quintus*äste besonders eignen. So soll bei Lähmungen des *Abducens* das Resultat am besten sein, wenn der Kupferpol auf die Stirne gesetzt und mit dem Zinkpol die Jochbeinwangengegend gestrichen wird. Bei *Ptosis paralytica* soll der Kupferpol auf die Stirne oder mittelst

eines katheterartigen Reophors auf die Wangenschleimhaut angelegt und mit dem Zinkpol das geschlossene Lid gestrichen werden. Bei Paralysen des *Rectus superior*, *internus* und *beider Obliqui* soll der Zinkpol auf der Seitenwand der Nase, nahe dem inneren Canthus, bei Paralysen des *Rectus inferior* am unteren Orbitalrande hin und her bewegt, der Kupferpol aber gleichfalls an die Stirne applicirt werden (*Benedikt*).

Von Belang ist nebenbei eine entsprechende *Uebung der paretischen Muskeln*. Zu diesem Ende thut man gut, das *gesunde* Auge öfters des Tages durch einige Zeit zu *verbinden*, und das *kranke allein* zum Sehen verwenden zu lassen, dabei den Kranken aber auch anzuweisen, Gegenstände zu fixiren, welche in der Bahn des *paretischen* Muskels ausserhalb der Mittelstellung gelegen sind. Um die Innervation des letzteren möglichst zu erhöhen, ist es sehr wichtig, behufs *adducirender* Correctionen *nahe*, behufs *abducirender* aber *ferne* Gegenstände zu wählen und, wo nöthig, durch vorgesetzte sphärische *Gläser* den Refractionszustand der Augen in entsprechendem Sinne zu vermindern oder zu erhöhen.

Zu gleichem Behufe rathen Manche, sich zweier Marken zu bedienen, deren eine von dem gesunden Auge fixirt, die andere *verschiebliche* aber der Gesichtslinie des *kranken* Auges so weit genähert wird, dass die Doppelbilder *verschmelzen*. Nun soll die zweite Marke in der Bahn des paretischen Muskels allmälig weggerückt und letzterer so zu correctiven Spannungen angeregt werden (*Javal*). Andere bringen das Fixationsobject bei festgehaltenem Kopfe in eine Lage, in welcher binoculares Einfachsehen noch möglich ist und rücken es dann in der Bahn des gelähmten Muskels allmälig so weit weg, dass die Bilder anfangen aus einander zu treten und der Drang nach Einfachsehen corrective Innervationen auslöst (*Szokalski*).

Handelt es sich nur um die Correctur kleiner paretischer Abweichungen, so empfiehlt man den Versuch mit *prismatischen Plangläsern*, da diese bei gehöriger Wahl und Anwendung den *gemeinschaftlichen Sehact* gestatten und die Augen vielleicht gewöhnen, zusammenzuwirken. Sollen sie ihrem Zwecke entsprechen, so muss ihr *brechender Winkel* natürlich so gewählt werden, dass bei richtiger Stellung desselben die Verschmelzung der Doppelbilder eine *kleine*, leicht und anhaltend aufbringbare *Anstrengung der paretischen Muskeln* nothwendig macht. *Steigert* sich allmälig das *Arbeitsvermögen* der kranken Muskeln, so muss zu *schwächeren* Prismen übergegangen werden, bis diese endlich *entbehrlich* werden (*Graefe*).

3. *Ist bereits Contractur des Antagonisten eingetreten* und Aussicht auf Wiederherstellung der Functionstüchtigkeit des gelähmten Muskels vorhanden; oder *wiedersteht ein geringer Grad von Lähmung* in einem oder dem anderen *geraden* Muskel allen Versuchen, denselben zu beseitigen, so kann man bei *geringer* Beweglichkeitsbeschränkung die *Tenotomie* des übergewichtigen Gegners ohne oder mit *Vornähung* des paretischen Muskels, bei *grösserer* Beschränkung aber die *Vorlagerung* des geschwächten Muskels durch die *Fadenoperation* versuchen (S. 855). Es soll auf diese Weise unter Beihilfe entsprechender Nachbehandlung öfters gelungen sein, eine richtige Einstellung beider Gesichtslinien mit *gemeinschaftlichem* Sehacte zu erzielen, oder wenigstens eine *leidlich bessere Richtung* des muskelkranken Auges mit Unterdrückung seines Trugbildes herzustellen *(Graefe)*. Im Allgemeinen ist es nothwendig, die Erwartungen des Kranken auf ein *sehr Kleines* herabzustimmen, selbst was den *cosmetischen* Erfolg betrifft. Die *Dosirung* des operativen Effectes bietet nämlich am *Krankenbette* kaum übersteigbare Schwierigkeiten und ist auch in der Theorie nur unter Vernachlässigung wichtiger Momente, z. B. der veränderten Widerstände bei verschiedenen Accommodationszuständen, eine leichte. Zudem darf nicht übersehen werden, dass diese *mechanischen* Beeinflussungen der Muskelwirkung nach wie vor der Operation ausnehmend stark *wechseln* und dass eine

erzielte Correctur demnach immer nur für ganz *bestimmte* Verhältnisse zureichen könne.

4. Um die *Ptosis des oberen Lides*, welche öfters nach Paralysen im Bereiche des Nervus oculomotorius zurückbleibt, öfters aber auch *für sich* und dann bisweilen als ein *selbständiges Muskelleiden* beobachtet wird, zu beseitigen, soll folgendes Verfahren dienen. Vorerst wird, einige Millimeter vom oberen Lidrande entfernt, ein *Querschnitt* durch die *Haut* des Lides bis auf den Orbicularmuskel gemacht und die äussere Liddecke von dem letzteren bis gegen den Orbitalrand und ihrer ganzen *Breiten*ausdehnung nach getrennt. Ist so der *Orbicularis* in einer genügenden Breite *blosgelegt*, so wird derselbe entsprechend der klaffenden Wunde in einer Breite von 4—5‴ durch eine krumme Schere *ausgeschnitten*, nachdem man die Bündel desselben vorher durch eine Hakenpincette angezogen hat. Nun werden 3 *Nähte* in einer entsprechenden Entfernung von einander durch die stehen gebliebenen Bündel des Muskels und die Wundränder gelegt, indem man nahe am freien Lidrande die armirten Nadeln einsticht, unter der *Ciliarportion* des Muskels weg aus der Wunde heraus führt, dieselben sodann um die die Wundfläche nach *oben* begrenzenden Muskelbündel herumschlingt, hierauf den oberen Wundrand der *Liddecke* durchsticht und den Faden knüpft. Solchermassen wird eine subcutane Verkürzung des oberen Lides erzeugt, die Orbiculariswirkung geschwächt und die Levatorwirkung durch die Retraction des Lides unterstützt. Genügt dieses nicht, ist etwa das obere Lid merklich *verlängert*, so thut man gut, ein *halbmondförmiges Stück* der Liddecke, dessen Basis der erste erwähnte Querschnitt ist, *auszuschneiden* und dann erst die Nähte anzulegen. Ein Schutzverband hat hierauf die Lider durch 12—24 Stunden unbeweglich zu erhalten und die Verheilung per primam intentionem zu begünstigen (*Graefe*).

Quellen: *Graefe*, A. f. O. I. 1. S. 7, 9—23, 52—81, 433, I. 2. S. 312, 313, 316, 318, II. 1. S. 282, 284, II. 2. S 299, III. 1. S. 182—189, 326—386, III. 2. S. 409, VII: 2. S. 24—35, IX. 2. S. 57—62, XII. 2. S. 198, 202, 265—277; klin. Monatbl. 1863. S. 3, 4, 1864. S. 2—22; Verhandlgn. der Heidelberg. ophth. Versammlung. 1859. S. 22. — *Türck*, Zeitschr. d. Wien. Aerzte. 1855. S. 522—532. — *Stellwag*, ibid. 1854. II. S. 491—504, Ophth. II. S. 1194—1200. — *Schuft*, Zur Lehre v. d. Wirkung u. Lähmung der Augenmuskeln. Berlin. — *Alf. Graefe*, A. f. O. VII. 2. S. 109; kl. Analyse d. Motilitätsstörgn. etc. Berlin 1858. S. 17—37, 97—191. — *Nagel*, A. f. O. VIII. 2. S. 368—387. — *Donders*, Anom. d. Acc. u. Refr. Wien 1866. S. 502. — *Leidesdorf*, Wien. med. Jahrb. 1864. 4. Text, S. 112—118. — *Duchek*, ibid. Jahresb. S. 28—42. — *Benedikt*, Wochenbl. d. Wien. Aerzte. 1863. S. 351, A. f. O. X. 1. S. 97—103, 109, 120. — *B. Schulz*, Wien. med. Wochenschrift. 1862. S. 243. — *Javal*, Kl. Monatbl. 1864. S. 404. — *Pagenstecher u. Sämisch*, kl. Beobachtungen. II. Wiesbaden 1862. S. 38. — *Hirschmann*, ibid. III. S. 89, 98. — *Hering*, mündliche Mittheilungen.

ALPHABETISCHES REGISTER.

Abführmittel 24.
Abrasio corneae 121.
Abscessus corneae 71, 79, 93; A. iridis 229; A. palpebrarum 436, 441.
Abtragung partielle des Bulbus 588.
Accommodation 692, A. Aequival. 693; A. Breite 693; A. Breite relative 695; A. Krämpfe 698, 764; A. Linien 692; A. Nerven 694; A. Paralysen 698, 759; A. Paralyse diphtherit. 760; A. Phosphene 693.
Achromatopsie, Achrupsie 772.
Acne ciliaris confluens 438; A solitaria 443.
Aderhaut 261; A. Entzündung = Chorioiditis; A. Abhebung 275; A. Berstung 282; A. Blutung 284; A. Schwarten 275; A. Schwarten knöcherne 290; A. Senescenz 265; A. Schwund 289; A. Tuberkel 278.
Aderlass 17.
Adstringentien 36.
Aegylops 442.
Aetzmittel 33, 38.
Aftergebilde = krankhafte Geschwülste.
Aichungen des Gesichtsfeldes 689.
Amaurosis, Amblyopie 780, 786; A. adnata 805; A. anämica 793; A. anoptica 779, 812; A. apoplectica 806; A. centralis s. cerebralis 803; A. congestiva 795, 799; A. diabetica 794; A. gravidarum 796, hereditaria 798; A. durch Hirndruck 807; A. hydrocephalica 807; A. mechanica 790; A. meningitica 799; A. menstrualis 796; A. orbitalis 801; A. partialis 790; A. parturientium 796; A. ex periostitide basilari 800; A. potatorum 795; A. ex pseudoplasmat. basilar. 801; A. ex suppressione secretionum 796; A. saturnina 795; A. mit Sehnervenexcavation 270; A. spinalis 806; A. syphilitica 798; A. tabacina 795; A. traumatica 790; A. traum. ohne objectiven Befund 778; A. trifacialis 778; A. ex typho, pneumonia etc. 799; A. uraemica 200.
Ametropie 696.
Amotio retinae 200.
Anaesthesia optica 777, 812; A. durch Blitz 778; A. genuina, hysterica 779; A. partialis 778; A. senilis 780; A. traumatica 778; A. trifacialis 778.
Anchylops 442.
Anerythropsie 773.
Aneurismen 572, 579.
Angiome 570.
Ankyloblepharon 460.
Anthrax palpebr. 436.
Antiphlogistische Arzneimittel u. Diät 20.
Aphakie 725.
Art. hyaloidea persistens 147.
Associationsverhältnisse der Augenmuskeln und des Acc.-muskels 695, 821.
Asthenopie 700; A. accommodativa 747; A. muscular. 748; A. retinalis 776.
Astigmatismus normaler regularer 686; A. abnormer regul. 734; A. normaler unregelm. 688; A. abnormer unregelmässiger 697.
Atherom 547.
Atresia pupillae 242.
Atrophia bulbi 288; A. chorioid. 289; A. iridis 239; A. nervi optici et retinae 213, 796, 798.
Atropin 29.

Augendiät 1—12.
Augenhöhle = Orbita.
Augen künstliche 590.
Augenmuskeln 816; Bewegungsgesetz Listing'sches 818; A. Krämpfe 828; A. Lähmungen 830, 860; A. Rücklagerung = Strabotomie; A. Vorlagerung 856; A. Vornähung 855.
Augenschirme 9.
Augenschwund 288.
Augenwässer 36.
Augenzittern = Nystagmus.
Auslöffelung des grauen Staares 649.
Axenstaar 609.

Balggeschwülste 547.
Basedow'sche Krankheit 528, 530.
Bathymorphie 705.
Bdellatomie 18.
Bewegungsgesetz Listing'sches 818.
Bindehaut 351; B. Katarrh 363; B. Blennorrhoe 374; B. Diphtheritis 396; B. Entzündung = Syndesmitis; B. Extravasate 362; B. Falten hypertrophische 405; B. Hyperämie 362; B. Narben trachomat. 410; B. Naht 853.
Blasenfinne = Cysticercus.
Blennorrhoea conj. 374; B. chronica 359; B. Einimpfung 105.
Blepharadenitis = Blepharitis 435, 437; B. ciliaris 438, 446; B. c. solitaria 443; B. syphilitica 436; B. tarsalis 440, 453.
Blepharophimose 460.
Blepharoplastik 494.
Blepharoplegie 831.
Blepharospasmus 828.
Blickebene = Visirebene.
Blutegel 18; B. künstliche 19.
Blutextravasate im Glaskörper 151; in der Kammer 232; in der Netzhaut 175; im lichtempf. Apparate 790.
Blutschwamm 570.
Blutstaar 242.
Blutstauungen u. B. Wallungen 15.
Bowman'sche Schichte 42.
Brechzustand 693.
Brennlinie, Brennstrecke, Brennweite 687.
Brillen 715; B. cylindrische 742; B. farbige 9; B. muschelförmige 10; B. prismat. 756; Schutzbrillen 9; Staubbrillen 3; B. stenopäische 122.

Calabarpräparate 30, 32.
Calomeleinstäubungen 34.
Canthoplastik 462.
Capsulitis 598.
Carbunkel der Lider 436.
Carcinoma 567.
Cataracta 593; Complicationen 619; Diagnose 610; spontane Heilung 632; Operationen 641, 669; C. adnata 619, 620; C. argentea 607; C. calcarea 607; C. capsularis centralis 85, 241, 608, 616, 630; C. capsulolenticul. 604; C. cholestearinica 607; C. chorioidalis 242; C. complicata 619; C. corticalis 602; C. cruenta 242; C. cystica 606; C. diabetica 622; C. discoidea 605; C. dura 602; C. ergotica 622; C. fibrosa 607; C. fibrosocalcarea 607; C. fluida 606; C. glaucomatosa 306; C. grumosa 242; C. hyaloidea 153; C. inflammatoria 598, 606; C. lactea 606, 614; C. lymphatica 242; C. matura 641; C. mixta 611; C. mollis 602; C. myelinica 606; C. natans 627, 638, 659; C. nigra 600, 623; C. nuclearis 602; C. ossea 607; C. partialis 608, 615, 630; C. perinuclearis 609; C. pigmentosa 242; C. polaris 153; C. primaria 600; C. purulenta 599; C. putrida 607; C. pyramidata 241, 608; C. regressiva 602; C. secundaria 633, 660; C. siliquata 606, 615, 658; C. spuria 242; C. stellata 613; C. traumatica 623, 631, 659; C. tremulans 627, 637.
Catarrhus conjunctivae 355, 363.
Caustica 38.
Cavernose Tumoren 570.
Centralkapselstaar = Cat. caps. cent.
Chalazion 456, 458.
Chemosis 356.
Chiasma 157.
Chloroma 562.
Chondrome 552.
Chorioidea = Aderhaut.
Choroiditis 267; Ch. areolaris, exsudativa 177; Ch. hyperplastica s. sarcomatosa 562; Ch. serosa 268; Ch. suppurativa 276, 314.
Chromatodysopsie 772.
Chromopsie, Chrupsie 775.
Ciliarmuskel 262; C. Durchschneidung 259.
Cilien 434.
Circulationsstörungen intraoculare 15.
Cirsophthalmus 337.
Clavus 112.
Collyrien 36.
Comedonen 547.
Condylome der Iris 229.
Conjunctiva = Bindehaut.
Conjunctivitis = Syndesmitis.
Convergenzbreite relat. 695.
Convexgläserkur 813.
Corelyse 247, 256.
Coremorphose 248.

Cornea = Hornhaut.
Cornea conica 127.
Corpus ciliare 262; C. c. Staphylom 334.
Corpus vitreum = Glaskörper.
Correspondirende Netzhautstellen 822.
Cylindrome 571.
Cysten 548, 579, 581.
Cysticercus cellulosae 573, 586.
Cystoide Vernarbung 308.
Cystosarcome 558.

Dacryoadenitis 502.
Dacryocystitis blenn. 503, 510; D. phlegmonosa 504, 505.
Dacryolithen 503, 514.
Dacryops 503.
Daltonismus 773.
Deckstellen der Netzhaut 822.
Depressio cataractae 657.
Derivantien 24.
Dermoide 550, 580.
Descemeti 44.
Dictyitis = Neurodictyitis.
Diphtheritis conjunctivae 360; Diphtheritische Accommodat. Lähmung 760;
Diplopia binocularis 822; D. monocular. 688, 698.
Discissio cataractae 646, 669; D. mit Iridektomie 648.
Dissectionsgläser 757.
Distichiasis 449, 468.
Douchen 16.
Drastica 24.
Drehpunkt des Auges 817.
Druck intraocular. 13, 165; D. intravascul. 13.
Druckverband 3.
Dürrsucht 430.

Echinococcus 573.
Ectasia corneae 127, 129.
Ectopia lentis 628, 641, 660.
Eczema 63.
Einfachsehen binoculares 825.
Einschränkungen des Gesichtsfeldes 789, 810.
Einstellungswerth des Auges 693.
Eiterstaar 599.
Ektropium 484; E. acutum 381, 486; E. luxurians, sarcomatosum 486; E. mechanicum 486; E. paralyt. 485; E. senile 486; E. symptomat. 487.
Elephantiasis palp. 549.
Embolia art. centr. retinae 791.
Emmetropie 696.
Emphysema angulare et sacci lacrym. 514; E. orbitae 530.
Encanthis 547.
Encephaloid 553.
Enophthalmus spastic. 828.
Entoptische Körper und Erscheinungen 767.
Entozoen 573, 806, 807; E. der Linse 625.
Entropium 476; E. organicum 479; E. senile 479; E. spasticum 477.
Enucleatio bulbi 292, 587.
Ephidrosis palpebr. 437.
Epicanthus 830.
Epilepsia retinae 793.
Episcleralgewebe 326.
Epithelialcarcinom 568.
Epithelialflecke 109.
Epithelialnarbe der Cornea 111.
Erysipelas palpebr. 437.
Excavatio nervi optici adnata, physiologica 159, 162; E. glaucomatosa 273, 297.
Excochleatio cataractae 649.
Exophthalmia fungosa 567.
Exophthalmus 578; E. anaemicus, cachectic., mit Kropf und Herzleiden 528, 530; E. inflammatorius 528; E. pseudoplasmat. 578; E. ex strabotomia 852, 857.
Exostosen 552.
Exstirpatio bulbi 582.
Extractio cataractae linearis 647, 670; E. lin. mit Iridektomie 648; E. lin. modificata 649, 655, 679; E. c. lobularis 650, 673; E. c. lobul. mit Iridektomie 653.

Fadenoperation 856, 872.
Farbenblindheit 772.
Farbensehen 775.
Farbigsehen 774.
Fenstervorhänge 8.
Fernpunktabstand 693; F. äusserster monocularer 694.
Fernsichtigkeit = Presbyopie.
Fibroide, Fibrome 549.
Fibroplastische Geschwülste 557.
Fil de Florence, Fischschnur 489.
Finne = Acne.
Flachbau 724.
Flügelfell 424.
Freibeweglichkeit der Linse 629.
Fremde Körper in den Binnenorganen 316; in der Linse 625; in der Kammer und Iris 252; Extraction derselben 252, 322.
Fungus haematodes 570.

Gefässbändchen scrofuloses 60.
Gefässkranz 52, 233.
Gerontoxon corneae 45; G. lentis 597.
Gerstenkorn 440, 453.

Geschwülste krankhafte 546; G. extraoculare 578; G. intracranielle 801, 803, 869; G. intraoculare 588.
Gesetze der Augenbewegungen 818; G. der identischen Sehrichtungen 821; G. der Tiefenwahrnehmung 824.
Gesichtslinie 685, 689.
Gewächse 547, 548.
Glashautentzündung 51.
Glaskörper 146; G. Entzündung 148; G. Degeneration bindegewebige 154; G. Extravasate haemorrh. 151; G. Staar 153; G. Synchyse 154; G. Verknöcherung 155.
Glaucom 269, 295; G. absolutum 305, 313; G. acutum 303, 305, 310; G. chronicum inflamm. 304, 313; G. complicatum 306, 313; G. consecutivum, secundar. 301, 306, 313; G. fulminans 303; G. simplex 302, 304, 313.
Glaucomatose Degeneration 307, 314.
Gliom 553, 585.
Gliosarcom 561.
Glycerinsalben 35.
Granulome 566.
Greisenbogen = Gerontoxon.
Grünblindheit 773.
Grundlinie 818.
Gummen 566; G. der Iris 229, 234, 242; G. der Lider 436.

Haarbodenabtragung 472, 475; H. partielle 473.
Haarbodentransplantation 470.
Hagelkorn 456, 458.
Haemodynamische Verhältnisse des Auges 12, 165.
Haemophthalmus 232.
Hasenauge = Lagophthalmus.
Hauptschnitte der Trennungsflächen 685.
Hemeralopie 777, 781.
Hemiopie 789, 810.
Hernia corneae 82; H. sacci lacrymalis 514.
Herpes conjunct. 421; H. corneae 55; H. episcleralis 328.
Herpetischer Pannus 423.
Heurteloup'scher Blutegel 19.
Höllenstein 38.
Hordeolum 440, 453.
Horner'scher Muskel 434.
Hornhaut 42; H. Abscess 47, 71, 79, 93; H. Brechungsverhältnisse 685; H. Bruch 82; H. Durchbruch 83, 95; H. Entzündung = Keratitis; H. Flecke 108; H. Geschwüre 47, 61, 74, 79, 81, 92, 95; H. Narben 110; H. Phthise 89; H. Transplantation 125; H. Verkalkung und Verknöcherung 113, 118.
Hornhautstaphylone 126; H. kegeliges, kugeliges 127, 129; H. narbiges 133.
Horopter 826.
Hyalitis 146.
Hydromeningitis 50, 65.
Hydrophthalmus = Hydrops camerae anterioris 127; H. posterior = Staphyloma sclerochorioidale.
Hydrops nervi optici 167; H. sacci lacrymal. 514; H. subretinalis 200, 289.
Hyperaesthesia retinae 774.
Hyperpresbyopie, Hypermetropie, Hyperopie 697, 720.
Hypohaema 232.
Hypopyum 71, 74, 229, 235, 243, 246.
Hypopyumkeratitis 71.

Idiosyncrasien 772.
Impetigo faciei 63.
Incapsulation fremd. Körper 151.
Insufficienz der Augenmuskeln 752.
Inunctionskur 22.
Iridektomie 123, 247, 249, 292; I. mit Linsenextraction 260, 294; I. bei Staaroperationen 648, 653.
Iridenkleisis 259.
Iridodesis 258.
Iridocapsulitis 230.
Iridochorioiditis, Iridokyklitis 230, 274, 279; I. sympathica 286, 292.
Iris 224; I. Abscess 229; I. Schwarten 275; I. Schwund 239; I. Staphylom 88, 90, 97; I. Vorfall 86.
Iritis 227; I. secundaria 236; I. serosa 228; I. suppurativa 229; I. sympathica 236; I. syphilitica 229, 236, 238.
Ischämia retinae 791, 793.

Kalkstaar 607.
Kälte als Heilmittel 16.
Kapsel der Linse 594; K. Entzündung 598; K. Linsenstaar 604; K. Staar vorderer und hinterer 604; K. Staar centraler 85, 241, 608, 616, 630.
Kapsel Tennon'sche, Bonnet'sche 527.
Katzenauge amaurotisches 585.
Keratectasia ex panno 102, 130; K. ulcerativa 82.
Keratitis 42, 46; K. neuroparalyt. 76, 78; K. diffusa, parenchymat. 67; K. postica 50; K. punctata 50, 65; K. suppurativa 47, 70; K. vasculosa 48, 51.
Keratoconus 127, 128.
Keratoglobus 127.
Keratokele 82.

Kernfläche und Kernpunkt des subj. Sehraumes 824.
Kernstaar 610, 630, 650; K. weicher 602, 612.
Kernzone 595.
Kopiopie = Asthenopie.
Körper fremde = fremde Körper.
Krampf des Accommodationsmuskels 764; Krampf der Augenmuskeln 828; K. des Kreismuskels 828.
Krebs 567.
Krystallkörper = Linse.
Krystallflocke 623.
Krystallwulst 634.
Kupfervitriol 38, 39.
Kurzsichtigkeit = Myopie.
Kyklitis 267, 286.

Lagophthalmus cholericus 867; L. paralyticus 485, 831; L. spasticus 830.
Lähmung = Paralysis.
Lamina cribrosa 158.
Langbau 705.
Längsmittelschnitte der Netzhaut 821.
Lapis infernalis 38, 39.
Lappenextraction 650, 673.
Lederhaut = Sclera.
Leontiasis 552.
Leucom 108.
Lichtempfindender Apparat, Functionsstörungen 772.
Lichtempfindendes Netzhautstratum 689.
Lichtregulirung 7.
Lichtscheu 775.
Lichtschirme 8.
Lider 431; L. Abscess 436, 441; L. Drüsenentzündung = Acne; L. Erysipel 437; L. Exantheme 437; L. Oedem 435; L. Syphilis 436.
Lidband 432.
Lidknorpel 432.
Lidmuskeln 433.
Lidrandfinne = Acne.
Lidspaltenfleck 549.
Ligamentum palpebrale 432; L. pectinatum iridis 44, 225.
Linse 593, 594; L. Brechungsverhältnisse 685; L. Dislocation 627, 628, 659; L. Ectopie 628, 641, 660; L. Entzündung 598; L. Freibeweglichkeit 629; fremde Körper 625, 659; L. Kapsel 594; L. Luxation 628, 660; L. Senescenz 596; L. Verletzungen 623.
Lipome 551.
London-smoks 9.
Lupus palpebr. 436.
Luscitas 827, 844, 848.
Luxatio lentis 628, 660.
Lymphstaar 242.

Maculae corneae 108.
Madarosis 450.
Malacia corneae 71.
Markschwamm 557.
Medianebene und Medianlinie 818.
Medullarcarcinom 567.
Medullarsarcom 553, 557.
Megalopsie 700.
Meibom'sche Drüsen 433.
Melanom 553.
Melanotisches Carcinom 567; M. Sarcom 557.
Meliceris 547.
Membrana capsulopupillaris 596.
Meningitis cerebrospinalis epid. 317, 319.
Mercurialien 21.
Meridiane vertical. der Netzhaut 822.
Mesoropter 848.
Metallincrustationen d. Cornea 113, 118.
Metamorphopsie 193, 207, 348, 698.
Mikropsie 700, 772.
Milchstaar 606, 614.
Milium 547.
Mittelpunkt opt. des Auges 689.
Molluscum 547, 549, 550.
Mondblindheit 777.
Monochromatische Abweichung 686.
Morphium 25.
Mouches volantes 767.
Muschelbrillen 10.
Muskeln des Augapfels 815; M. der Lider 433; M. des Thränenableitungsapparates 434.
Mydriasis 761.
Mydriatica 27.
Myiodesopsie 768.
Myiokephalon 112.
Myopie 696, 702; M. in Distanz 764, M. scheinbare 765.
Myosis 765.
Myotica 30.
Myotomia = Strabotomia; M. intraocularis 259.
Myxom 551; M. sarcom 561.

Nachbilder persistente 776.
Nachstaar = Cataracta secundaria.
Nachtnebel 777, 781.
Naevi venosi 572.
Nahsichtigkeit 707.
Narbenkeratitis 117.
Narbenstaphylom 134.
Narcotica 25.
Nekrobiotische Hornhautabscesse 80.
Nervus opticus = Sehnerv.
Netzhaut 168; N. Abhebung 200; N. Deckstellen oder correspondirende Punkte 822; N. Entzündung = Neurodictyitis; N. Haemorrhagien 791, N. Incongruenz 827, 834, 848; N. Schwund 213; N. Senescenz 172;

N. Stich 211; Typische Pigmententartung 222.
Neuritis optica 166, 167, 796, 798.
Neurodictyitis 173; N. apoplectica 181; N. areolaris 192; N. brightica 177, 197; N. circumscripta, disseminata 176, 190, 192; N. descendens 184, 187, 796, 798; N. diffusa 175, 179; N. exsudativa 176, 190, 192; N. nephritica 177, 197; N. pigmentosa 222; N. suppurativa, tuberculosa 178.
Nictitatio 828.
Niederdrückung des grauen Staares 657.
Nystagmus 827, 857.

Oedema malignum palp. 436.
Onyx corneae 73, 79, 80.
Ophthalmia anterior, posterior 267; O. arthritica 301; O. granulosa = Trachom; O. morbillosa, scarlatinosa, variolosa 58, 366; O. neuroparalytica 76, 78; O. psorica, impetiginosa, serpiginosa etc. 58; O. pustularis, phlyctenulosa = Herpes; O. scrophulosa 59; O. subconjunctivalis, varicosa 423; O sympathica 286.
Ophthalmoblennorrhoea, O. pyorrhoea 355, 374; O. chronica = Trachom; O. infantum et neonatorum 389;
Ophthalmocentesis 211.
Ophthalmoplegia 866.
Ophthalmospasmus 828.
Ophthalmostaten 250.
Ophthalmotonometer 295.
Opium 25.
Optometer 702.
Orbicularmuskel 433; O. Krampf 828; O. Lähmung 831.
Orbita 526; O. Abscess 534; O. Entzündung 528; O. Caries und Necrose 529, 540; O. Extravasate, Emphysem, Knochensprünge 530; O. Geschwülste 578.
Osteome 552.
Osteosarcome 552, 558.
Osteosteatome 552.

Pannus 99; P. herpeticus 101, 423; P. siccus 102; P. trachomatosus 101; P. traumat. 101.
Panophthalmitis suppurativa 277, 314.
Paracentesis corneae 98, 246; P. bulbi 211.
Paralysis accommodationis 759; P. der Augenmuskeln 830, 860; P. des Kreismuskels 831; P. d. Recti laterales 864; P. des Rectus super. u. infer. 865; P. der M. obliqui 865; P. nerv. oculomot. 866.
Peribrosis 487.
Periorbitis 540.
Perivasculitis retinae 174, 181.
Perlgeschwulst 547.
Petit'scher Canal 147.
Pflasterverband 2.
Phakitis 631, 598.
Phakohymenitis = Capsulitis.
Phakohydropsie 606; Ph. malacie und Ph. sclerom. 602.
Phlebectasien 572.
Phosphene 775.
Photophobie 775.
Photopsie 776.
Phthisis bulbi 89, 320.
Pigmententartung typische der Netzhaut 222.
Pigmentstaar 242.
Plathymorphie 724.
Plesiopie 707.
Polarstaar 153.
Polyopia monocularis 688, 698.
Polypen fibrose 550, 557; P. des Thränensackes 504.
Presbyopie 699, 725, 727, 729; P. myopica 710, 719.
Primärstellung der Augen 818.
Prismen 756.
Prolapsus iridis 86; P. lentis 627, 628.
Prothesis ocularis 590.
Pseudoplasmen 547, 548.
Pterigium 424.
Ptosis 380, 830, 871, 873.
Puls der Centralgefässe 163.
Pupillenbildung künstliche = Iridectomie, P. Verlagerung 122, 256.
Punkte correspondirende d. Netzhaut 822.
Pyorrhoe 355, 374.
Pyramidenstaar 241, 608.

Querextraction der Cataracta 656.
Quermittelschnitt der Netzhaut 821.

Raddrehungen des Bulbus 818.
Reclinatio cataract. 657.
Refractionsanomalien 684.
Refractionszustand 693, 694.
Regenbogenhaut = Iris.
Reizmittel 33.
Reizende Salben 35.
Resorptionsgeschwüre 56.
Retinitis = Neurodictyitis.
Retinochorioiditis exsudativa = Neurodictyitis exsudativa.
Revulsiva 24.
Richtungslinien; R. Strahlen 689.
Rindenstaar 602, 613.
Rothblindheit 773.

Sarcome 557, 585.
Scarificationen der Bindehaut 20.
Scheibenstaar 614.

Scheidenhaut des Auges 527; S. Entzündung 528.
Scheidenring 158, 160.
Schichtstaar 609, 615, 621, 631, 640.
Schiefstehen der Augen 827.
Schielen = Strabismus.
Schieloperation = Strabotomie.
Schielwinkel 832.
Schleier 4, 9.
Schleimpolypen 548.
Schlemm'scher Canal 326.
Schlittenmanöver 675.
Schmierkur 22.
Schneeblindheit 777.
Schnürverband 3.
Schröpfköpfe 20.
Schutzbrillen 9.
Schutzverband 2.
Schweisskrankheit der Lider 437.
Schwimmstaar 627.
Schwindel 826.
Schwund = Atrophie.
Sclera 325; S. Gefässkranz 326; S. Staphylome 329; S. Staphylom hinteres 341, 705, 709; S. Staphylom traumat., ulceroses 336.
Sclerectomie 125.
Scleritis 325.
Sclerochorioidalstaphylom 268, 329; S. anticum, annulare 334; S. partiale 332; S. posticum 341; S. totale 329;
Sclerochorioiditis 268.
Scleronyxis 669.
Scotome 767; S. beharrliche 769; S. ephemere 770.
Seborrhoea ciliaris 439.
Sehen directes und indirectes 690.
Sehnenflecke der Hornhaut 109.
Sehnerv 157; S. Entzündung = Neuritis optica; S. Ausbreitung 172; S. Schwund 213.
Sehrichtung 689, 821; Gesetz der identischen Sehrichtungen 821.
Sehschärfe 690, 780; Messung 691.
Sehweite deutliche 693.
Spasmus accommod. 698, 764; S. m. levatoris palp. sup. 830; S. des Kreismuskels und der Augenmuskeln 828.
Spindelstaar 609.
Spintherismus 776.
Staar grauer 593; S. fettigkalkiger 607; S. gemischter 602; S. harter 602; S. knochiger 607; S. regressiver 603, 605, 657; S. scheibenförmiger 605, 614; S. trockenhülsiger 606, 615; S. weicher 612, 630, 646, siehe Cataracta.
Staaroperationen 643.
Staarreife 641.
Staar schwarzer = Amblyopie, Amaurosis.
Staphyloma 126; S. cicatriceum 134; S. corneae 126; S. scleroticae traumat., ulcerosum 336; S. corpor. ciliaris 334; S. posticum Scarpae 341, 705, 709; S. totales durchsichtiges und narbiges 329.
Staphylomoperationen 141.
Steatome 550.
Stokes'sche Linse 738.
Strabismus 710, 726, 752, 827, 831; S. Formen 832; S. adnatus 843; S. incongruus 827; S. relativus 841; S. paralyt. 843; S. scheinbarer 827, 834; S. secund. 847, 853, 855.
Strabometer 834.
Strabotomie 846.
Strahlenblättchen = Zonula.
Strahlenkörper 262.
Suctionsmethode 647.
Symblepharon anterius 463; S. posterius 411.
Sympathische Ophthalmie 286.
Syncanthus 463.
Synchysis corp. vitrei 154; S. scintillans 154.
Syndesmitis 351; S. blennorrhoica 374; S. catarrh. 363; S. degenerativa 359; S. diphtherica 360, 396; S. membranosa 360, 371.
Synechia anterior 85, 112, 125; S. posterior 228, 241.

Tabakrauch 5; T. Schnupfen 4; T. Amaurose 795.
Tarsaldrüsen 433.
Tarsoraphie 490.
Tarsus 432.
Telangiektasien 571, 579.
Tetanus oculi 828.
Thränenbach 501.
Thränenbein 500; T. Caries 508, 510.
Thränendrüse 497; T. Entzündung 502; T. Fistel 503; T. Wasserblase 548.
Thränenleitung 501.
Thränenmuskel 434.
Thränenpunkte 497.
Thränenröhrchen 497; T. Entzündung 503; T. Fistel 503; T. Schlitzung 515.
Thränensack 498; T. Durchbruch 507. T. Emphysem 514; T. Extravasate 504; T. Fistel 507, 514, 523; T. Eröffnung 509; T. Polyp 504; T. Verödung künstl. 523; T. Wassersucht 513.
Thränenschlauch 498; T. Blennorrhoe 504, 510; T. Entzündung phlegmonose 504, 505; T. Obliteration 522; T. Sondirung 516; T. Stricturen 506, 513, 520.
Thränensteine 503, 514.
Thränenträufeln-Behandlung 516.
Thränenwärzchen 498; T. Entzündung 503.

Tiefenwahrnehmung, Gesetze 824.
Trachom 357, 403; T. secundares, sulziges 412.
Transplantatio corneae 125.
Traubenstaphylom 90.
Trennungsflächen d. dioptr. Apparates 685.
Trennungslinien der Netzhaut 821.
Trichiasis 468.
Trichosis bulbi 541.
Trochlea 816.
Trugbilder 824.
Tuberculosis bulbi 278.
Tunica vaginalis bulbi 527; T. Entzündung 528.
Tylosis 449.

Ueberblendung des Netzhautcentrums 777.
Ueberschläge kalte 16.
Uebersichtigkeit = Hyperpresbyopie.
Unterbrechungen des Gesichtsfeldes 788, 806, 810.

Verband hermetischer 381.
Vereinigungsweite hintere, Differenz 692.
Vesicantien 24.
Visirebene 818.

Warzen 550.
Wasserhaut = Descemeti; W. Entzündung 50.

Xerosis, Xerophthalmus 430.

Zerstreuungsgläser 713.
Zitterstaar 627.
Zonula 147; Z. Risse 626, 637.

Kurze Erklärung der Tafeln.

A) Angeborene Sehnervenexcavation und *mondsichelförmiges hinteres Scleralstaphylom.* Der Sehnerveneintritt geröthet und von dem schön entwickelten *Bindegewebsringe* umgeben. Der ausgehöhlte *centrale* Theil der Papille stellt sich unter der Form einer hellweissen Scheibe dar, an deren Rand die Centralgefässe sich leicht umbiegen und zwei Hauptstämme bis gegen den Mittelpunkt hin vordringen. Die Fläche des hinteren *Scleralstaphylomes* leicht geröthet; der convexe Rand desselben von körnigem Tapetpigment umsäumt. Der *Augengrund* normal.

B) Neurodictyitis apoplectica. Sehnervengrenze, besonders nach innen, sehr verwaschen und die nachbarlichen Theile der Netzhaut fein strahlig gestreift. Die Venen stark geschlängelt und ungleichmässig dunkel gefärbt. Zahlreiche spritzerförmige Blutextravasate mit vorwaltend radiär gestellten Längsdurchmessern.

C) Neurodictyitis diffusa. Die dicht infiltrirte Netzhaut gibt dem Augengrunde eine schmutzig gelbröthliche Färbung. Der *Sehnerveneintritt* ist nur an der Gefässpforte und der radiären röthlichen Streifung ihrer Umgebung zu erkennen, seine Grenze völlig verschwommen. Die *Netzhautgefässe* stark geschlängelt, stellenweise dunkler gefärbt, stellenweise in der trüben Netzhaut völlig verschwindend, oder doch stark gedeckt. Zahlreiche spritzerartige *Blutextravasate.* Ausserdem mehrere rundliche, schmutzig gelbe, zum Theil pigmentumsäumte *Flecke*, welche durch herdweise Exsudation auf die hintere Netzhautfläche und die damit verknüpften Veränderungen des Tapetes zu erklären sind.

D) Neurodictyitis exsudativa. Frische und *alte*, bereits *im Schwunde vorgeschrittene Herde.* Der Sehnerveneintritt leicht geröthet und sein *Bindegewebsring* an dem *äusseren* Rande gut sichtbar. Der *innere* Theil der Papille von einem unregelmässig begrenzten *frischen* Entzündungsherde gedeckt, welcher sich bis nahe an die Grenze des Bildes ausdehnt. Die Grundfarbe dieses Herdes ist weisslich, mit röthlichen wolkigen Zeichnungen. Die Ränder sind verwaschen, stellenweise von matt durchscheinen-

den Pigmentanhäufungen besäumt. An der äusseren Grenze des Bildes zwei kleinere rundliche eben solche *frische* Fladen. Oberhalb und unterhalb der Papille je ein grosser unregelmässig begrenzter Herd und in nächster Nähe des äusseren Randes des Sehnerveneintrittes mehrere kleine Herde *alten* Datums, an welchen die sehnigweisse *Lederhaut* durch die atrophirte Chorioidea und Retina durchscheint. Von dem Aderhaut*tapete* finden sich in diesen Herden nur geringe Reste in Gestalt schmutzig graulicher Flecke, von der *Vasculosa* aber einzelne leicht überflorte Gefässstämme. Allenthalben zerstreut dunkle Pigmenthaufen von wuchernden Tapetzellen. Der übrige Augengrund schmutzig-bräunlich getäfelt von dem Pigmente der Vasculosa.

E) Umschriebene Atrophie der Netz- und Aderhaut nach Neurodictyitis exsudativa, Staphyloma posticum. In der Gegend der Macula lutea zeigt sich ein ausgedehnter unregelmässiger, scharf begrenzter, sehnenähnlich glänzender weisser Fleck, an welchem die Sclera *blos zu liegen* scheint. Der Rand desselben ist von neoplastischem, stellenweise klumpig gehäuftem Pigmente umsäumt und die Fläche desselben von analogen grösseren und kleineren zarten Pigmentgruppen besäet. In den beiden grösseren Gruppen deutet die röthliche Färbung des Grundes auf theilweisen Fortbestand der Aderhautgefässe. Die Netzhautgefässe streichen unverändert über den Herd hinüber und bekunden so die Existenz eines Restes der vorderen Retinaschichten. Zwischen der inneren Grenze des Herdes und dem Sehnerveneintritte, so wie nach unten von letzterem, ist der Augengrund wegen theilweiser Zerstörung des Tapetes und wegen mindergradiger Atrophie der Chorioidea heller gefärbt, leicht getäfelt und streckenweise von den sichtbar gewordenen Wirbelgefässen der Vasculosa geädert. Nach unten innen zeigen sich knochenkörperchenartige Anhäufungen des Tapetpigmentes. Es ist nämlich auch hier zu einer Exsudation auf die änssere Netzhautoberfläche gekommen und die Atrophie eingeleitet worden. Die äussere Hälfte der blass gerötheten und aus der Tiefe bläulichweiss schimmernden Papille ist von einem unregelmässig geformten hinteren Scleralstaphylome umgeben, dessen Fläche von Resten des Pigmentes der Vasculosa zart getäfelt erscheint. Eine eben solche Täfelung tritt an der oberen Peripherie des Augengrundes hervor.

F) Atrophia retinae et chorioideae nach Neurodictyitis exsudativa, Staphyloma posticum. Der ganze Augengrund von dem Pigmente der Vasculosa sehr auffällig getäfelt und von unregelmässigen grösseren und kleineren Haufen dunklen neoplastischen Tapetpigmentes besäet. In der Gegend der Macula lutea ein grünbläulicher unregelmässig begrenzter Fleck, welcher auf massigere Exsudationen und davon abhängige höhergradige Atrophie der Aderhaut zu beziehen sein dürfte. Aehnliches gilt auch von den pigmentumsäumten helleren Stellen in der Nähe des Sehnerveneintrittes. Mondsichelförmiges kleines Staphyloma posticum. Papille normal.

G) Partielle Atrophie der Netz- und Aderhaut nach Neurodictyitis (Retinochorioiditis) areolaris, grosses hinteres Scleralstaphylom. Sehnerveneintritt leicht geröthet, und wegen der staphylomatösen Ausdehnung der hinteren Lederhautzone in *schiefer* Projection, also als *ovale* Scheibe sichtbar. Das *Staphylom* muschelförmig, sehnig glänzend, auffällig stark bläulich gefärbt

und fast terassenförmig abfallend. Der Rand stark pigmentirt. Oben und unten daran grenzend je ein kleiner rundlicher blassröthlicher *frischer* Exsudationsherd. Nach aussen von dem Lederhautstaphylome zwei unter einander zusammenhängende Gruppen von *veralteten*, bereits in der Atrophie vorgeschrittenen rundlichen Entzündungsherden, an welchen die Lederhaut durchschimmert, und welche zumeist von einem Saume dunklen Pigmentes umgeben erscheinen. An der inneren Hälfte des Augengrundes zahlreiche *zerstreute* kleine pigmentumsäumte atrophirte und einzelne *frische* röthlich gelbe Herde. Täfelung des Augengrundes.

H) Atrophie der Netz- und Aderhaut in Folge exsudativer Neurodictyitis. Die Sehnervenscheibe verblasst, leicht umschleiert. Der Bindegewebsring sehr undeutlich. Der ganze Augengrund bedeckt mit hellen gelblichweissen Flecken, deren kleinere die rundliche Form darbieten, die grösseren aber ihre Entstehung aus zusammengeflossenen kleineren rundlichen deutlich verrathen. In den gegen die Peripherie hin gelegenen Herden erkennt man noch deutlich die Wirbelgefässe der Aderhaut, während diese in den mehr centralen Flecken gänzlich untergegangen sind. Allenthalben macht sich darin eine feine graue Tüpfelung bemerkbar, welche von Resten des Pigmentes der Vasculosa herzurühren scheint. Das Tapet ist in der Fläche der Herde fast ganz zerstört, an den Rändern derselben jedoch hat es sich zu unregelmässigen Haufen gesammelt. In den Zwischenräumen der Flecke erscheint der Augengrund von ziemlich normaler Farbe, leicht getüpfelt und stellenweise von neoplastischen Tapetpigmenthaufen besetzt.

I) Neurodictyitis nephritica. Sehnerv sehr stark verschleiert, besonders in seiner äusseren Hälfte, und zart radiär gestreift. Anschliessend an denselben ein ausgebreiteter retinaler *Infiltrationsherd*, welcher in Bezug auf Mächtigkeit sehr wechselt und so das Ansehen gewinnt, als wäre er aus einer Anzahl kleinerer Herde zusammengesetzt, welche sich *theilweise* längs den Hauptgefässstämmen ausbreiten und durch zartere florähnliche Trübungen verbunden sind, in deren Bereich die leicht getüpfelte Röthe der Aderhaut mehr weniger stark durchschimmert. Die darüberziehenden Aeste der Centralgefässe sind verschleiert, stellenweise dunkler, stellenweise heller gefärbt oder gar verhüllt. Neben ihnen erscheint eine Anzahl grösserer und kleinerer Blutextravasate mit radiär gestellter Längsaxe. Die äussere Grenze des Herdes läuft in die charakteristische *Sternfigur* (S. 191) aus, welche sich aus einem, in der Gegend der Macula lutea zu Stande gekommenen und mit Atrophie der Ader- und Netzhaut endenden retinalen Exsudationsherd erklärt. Der Rest des Augengrundes ist normal gefärbt und leicht getüpfelt.

K) Neurodictyitis nephritica. Der *Sehnerveneintritt* deutlich hervorgetrieben von massigem Infiltrate, ins schmutzig Bräunliche entfärbt und radiär röthlich gestreift. Ringsherum ein mächtiger Fladen von weissgelblicher, schmutzig gewölkter Färbung. Die *Netzhautgefässe* in diesem Infiltrate stellenweise ganz verschwindend. Zahlreiche *hämorrhagische Extravasate* an der Oberfläche des Herdes zerstreut. Die sonst scharfe, aber sehr unregelmässig kerbig-buchtige Grenze desselben löst sich an der äusseren Seite in ein schmutzig bräunliches Getüpfel auf.

L) Trüber Sehnerven- und Netzhautschwund. Die bläulich weisse, von einem deutlichen Bindegewebsringe umsäumte Papille und der ganze Augengrund sehr auffällig schmutzig grauweiss überschleiert und matt. Zerstreute, mehr weniger dunkle, unregelmässig begrenzte, deutlich überflorte, theilweise ganz verschwommene Haufen neoplastischen Tapetpigmentes, welche von der röthlich durchschimmernden Aderhaut sich deutlich abheben. Centralgefässe sehr verdünnt und nach kurzem Verlaufe bei sparsamer Verzweigung verschwindend.

M) Typische Pigmententartung der Netzhaut, pellucide Atrophie des Sehnervenkopfes. Der Augengrund verblasst, zart getäfelt und fein getüpfelt. An seiner Peripherie ringsum die charakteristischen, den Knochenkörperchen ähnlichen Pigmenthaufen (S. 223). Sehnerveneintritt hellweiss, sehnigglänzend, von dem Bindegewebsringe umsäumt. Centralgefässe sehr dünn, wenig verzweigt.

N) Netzhautabhebung, angeborne ampullenförmige Sehnervenexcavation. Der untere äussere Theil der Netzhaut in Form einer stark getrübten, schmutzig gewölkten, faltigen, scharf begrenzten Blase steilrandig hervorgebaucht. Der sonst ziemlich normale Augengrund ist an der Grenze der Abhebung von dem überhängenden Sacke stark beschattet. Die Centralgefässe setzen daselbst scheinbar scharf ab, um in einiger Entfernung an der aufsteigenden Blasenwand wieder in Sicht zu kommen und, indem sie den Unebenheiten der gefalteten Netzhautpartie folgen, in stark geschlängeltem Laufe zur Peripherie hin zu streichen. In der Wirklichkeit sind bei Bewegungen der Augen starke Schwankungen der Blase und der darauf verzweigten Gefässe zu beobachten. Der Sehnerveneintritt ist von einem sehr stark entwickelten Bindegewebsringe umsäumt. Die Excavation hat einen etwas unregelmässigen Umriss, erscheint hellweiss und von den Löchern der Siebmembran zart grau getüpfelt. An ihrem Rande setzen die Gefässe unter einer schnabelförmigen Biegung scharf ab und treten am Grunde der Aushöhlung theilweise wieder hervor, um sich dann zu verlieren.

O) Traumatische Aderhautberstung, partielle Atrophie des Sehnerven. (S. 283).

P) Beginnendes Glaucom. Die Hauptäste der Centralgefässe am Rande der verblassten Papille stark geknickt und theilweise schnabelförmig absetzend. Die Centralstücke der grösseren Zweige, so weit sie noch sichtbar sind, sehr verblasst. Macula lutea sehr stark markirt.

Q) Glaucoma absolutum. Sehnerveneintritt hellweiss, sehnenglänzend, mit bläulich grau schattirter Grenze. Bindegewebsring sehr entwickelt, unregelmässig buchtig. Alle Netzhautgefässe setzen am Rand der Papille schnabelförmig ab. Von ihren Centralstücken sind nur wenige, stark geschlängelte und überflorte Reste zu sehen, welche überdies nicht zur muthmasslichen Gefässpforte streichen und wahrscheinlich auf ausgedehnte *Collateralen* zu beziehen sind. Hauptvenen stark gefüllt. Augengrund an der Peripherie getäfelt.

R) Spitzbogenförmiges Staphyloma posticum, partielle Atrophie der Ader- und Netzhaut, ein Blutextravasat in der Gegend der Macula lutea. Sehnerven-

eintritt leicht geröthet. Die helle Fläche des Staphyloms von Resten des Pigmentes der Vasculosa zart getäfelt. Die obere äussere Partie des Augengrundes in Folge vorgeschrittener Atrophie des Tapetes und der Aderhaut grob getäfelt und stellenweise zwischen den Pigmentflecken die Sclera durchscheinend. An dem Reste des Augengrundes treten die Wirbelgefässe der Chorioidea sehr deutlich heraus.

S) Haubenförmiges Staphyloma posticum, partielle Atrophie der Ader- und Netzhaut. Das Staphylom unregelmässig buchtig, den Sehnerveneintritt rings umschliessend, hell sehnigweiss, von Resten des Pigmentes der Vasculosa grau gefleckt. Die Papille wegen schiefer Projection oval. Augengrund durchwegs stark getäfelt und stellenweise von wucherndem Tapete gefleckt. In der Gegend der Macula lutea wegen vorgeschrittener Atrophie heller gefärbt.

Druck von Adolf Holzhausen in Wien
k. k. Universitäts-Buchdruckerei.

Gem.u.lith.v.Dr. C.Heitzmann.

Lith.Anst.v. F. Köke in Wien.

Verlag v. W. Braumüller.

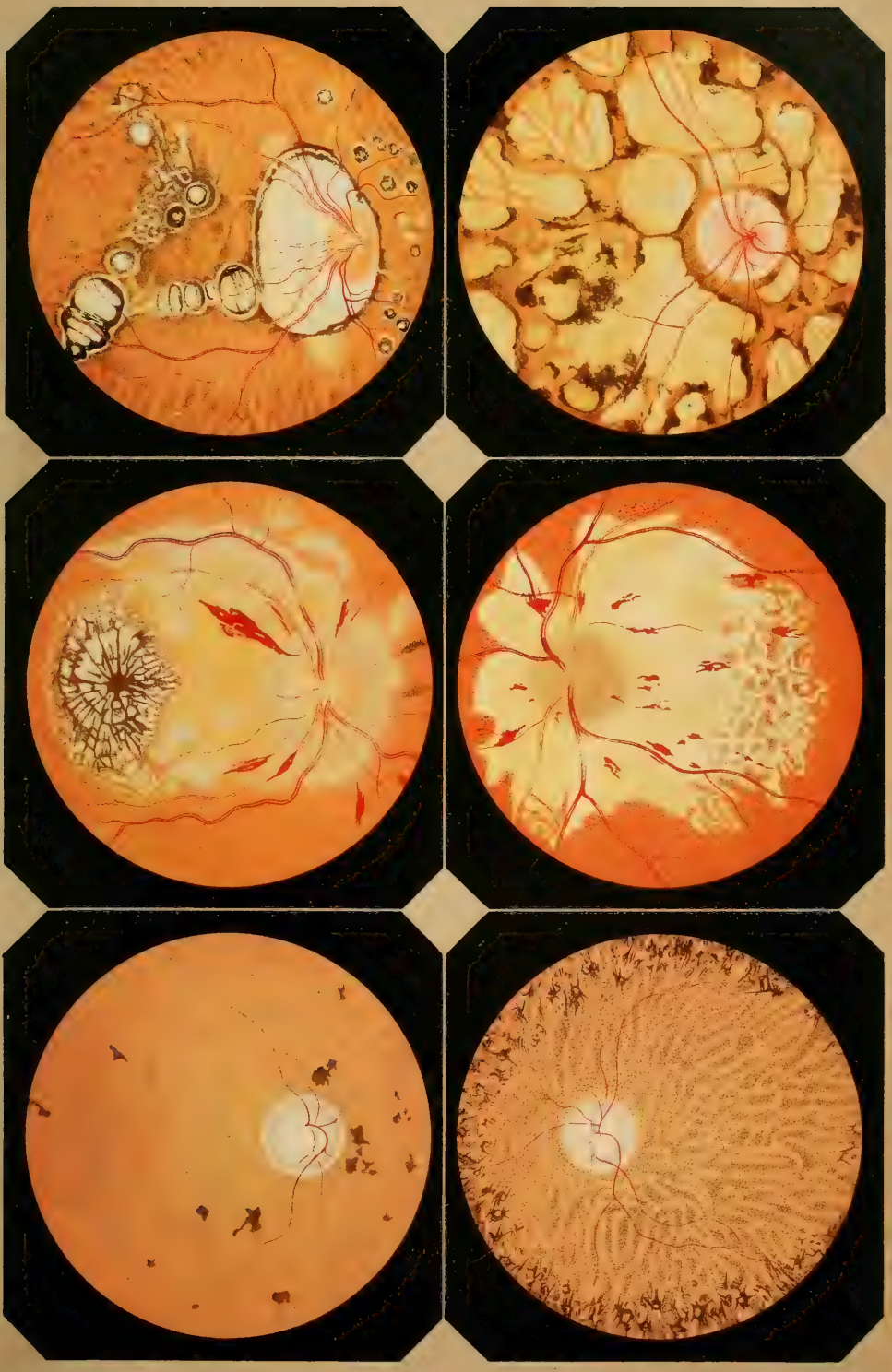

Gem.u.lith.v.Dr. C.Heitzmann.

Lith.Anst.v. F. Köke in Wien.

Verlag v. W. Braumüller.

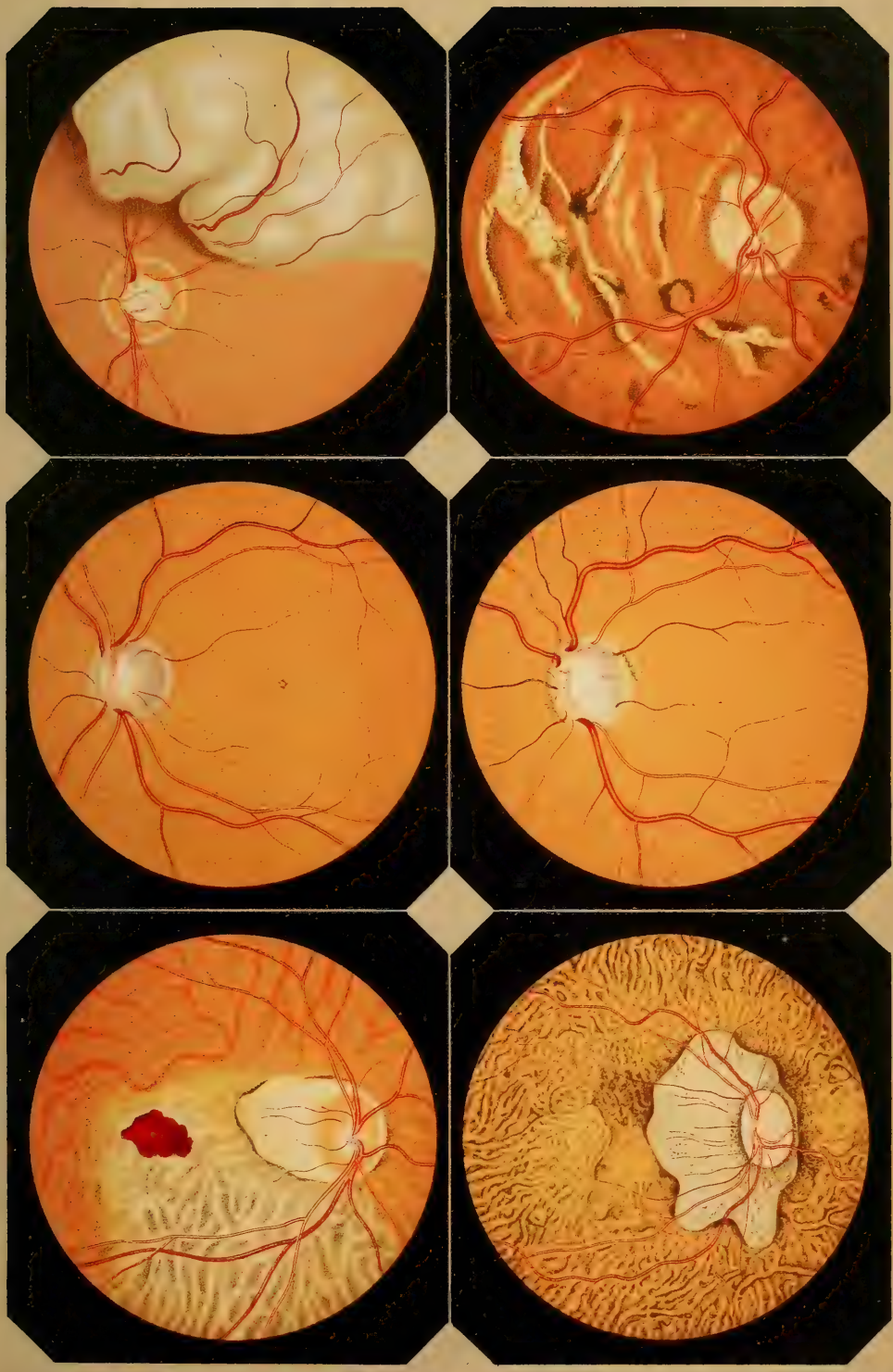

Gem.u.lith.v.Dr. C.Heitzmann.

Lith.Anst.v. F. Köke in Wien.

Verlag v. W. Braumüller.